

Kronični rinosinusitis u stomatološkoj praksi

Šegović, Armin

Master's thesis / Diplomski rad

2021

Degree Grantor / Ustanova koja je dodijelila akademski / stručni stupanj: **University of Zagreb, School of Dental Medicine / Sveučilište u Zagrebu, Stomatološki fakultet**

Permanent link / Trajna poveznica: <https://um.nsk.hr/um:nbn:hr:127:681717>

Rights / Prava: [Attribution-NonCommercial 4.0 International](#)/[Imenovanje-Nekomercijalno 4.0 međunarodna](#)

Download date / Datum preuzimanja: **2025-03-31**



Repository / Repozitorij:

[University of Zagreb School of Dental Medicine Repository](#)





Sveučilište u Zagrebu

Stomatološki fakultet

Armin Šegović

KRONIČNI RINOSINUSITIS U STOMATOLOŠKOJ PRAKSI

DIPLOMSKI RAD

Zagreb, 2021. godine

Rad je ostvaren na Katedri za otorinolaringologiju Stomatološkog fakulteta Sveučilišta u Zagrebu.

Mentor rada: doc.dr.sc. Goran Geber, MD, Klinika za otorinolaringologiju i kirurgiju glave i vrata, KBC „Sestre milosrdnice“

Lektor hrvatskog jezika: Dea Kovačević, mag. educ. philol. angl. et educ. philol. croat.

Lektor engleskog jezika: Dea Kovačević, mag. educ. philol. angl. et educ. philol. croat.

Sastav povjerenstva za obranu diplomskog rada:

1. _____

2. _____

3. _____

Datum obrane rada: _____

Rad sadrži: 36 stranica

1 tablica

3 slike

1 CD

Rad je vlastito autorsko djelo, koje je u potpunosti samostalno napisano uz naznaku izvora drugih autora i dokumenata korištenih u radu. Osim ako nije drukčije navedeno, sve ilustracije (tablice, slike i dr.) u radu su izvorni doprinos autora diplomskog rada. Autor je odgovoran za pribavljanje dopuštenja za korištenje ilustracija koje nisu njegov izvorni doprinos, kao i za sve eventualne posljedice koje mogu nastati zbog nedopuštenog preuzimanja ilustracija odnosno propusta u navođenju njihovog podrijetla.

Zahvala

Zahvaljujem roditeljima i obitelji na potpori tijekom studiranja.

Zahvaljujem mentoru doc.dr.sc. Goranu Geberu na pomoći i stručnim savjetima tijekom izrade diplomskog rada.

KRONIČNI RINOSINUSITIS U STOMATOLOŠKOJ PRAKSI

Sažetak

Paranasalni sinusi šupljine su u kostima glave koje nastaju procesom pneumatizacije. Svi pneumatizirani prostori komuniciraju s gornjim dijelom respiracijskog trakta. Tim putem oni ventiliraju, izmjenjuju zrak i dreniraju suvišni sekret. Mjesta na skeletu lica koja su zbog promjene funkcije tijekom evolucije izgubila aktivnu ulogu, tijekom pregradnje kosti resorbiraju se. Zbog uske veze, sluznica nosa i sinusa istodobno reagiraju na različite nokse. Rinosinitis predstavlja značajni javnozdravstveni problem zbog velike prevalencije, mogućih komplikacija i utjecaja na kvalitetu života. Kronični rinosinitis bolest je multifaktorijalne etiologije. Statistički gledano, 10% rinosinitisa nije rinogeno, a oni su u pravilu odontogeni. Zbog bliskih anatomskih odnosa antruma i posteriornih maksilarnih zubi, odontogena upala mogući je uzrok maksilarnog sinuitisa. Od stomatologa se očekuje sposobnost razlikovanja odontalgije zbog dentalnog uzroka i odontalgije zbog maksilarnog sinuitisa. Prepoznavanje razlike u simptomima važno je kako bi se spriječile nepotrebne stomatološke intervencije i bez odugovlačenja, pacijenta prosljedilo otorinolaringologu. Odontogeni rinosinitis ne može se izliječiti bez izliječenja zubnog procesa te je nužna suradnja otorinolaringologa i stomatologa.

Ključne riječi: rinosinitis; odontogeni

CHRONIC RHINOSINUSITIS IN DENTISTRY

Summary

Paranasal sinuses are cavities in the bones of the head formed by the process of pneumatization. All pneumatized spaces communicate with upper airways. In this way, they ventilate, exchange air and drain away excess mucus. Areas of visceral cranium that have lost their active role due to changes in function during evolution are resorbed during bone remodeling. Due to the close connection of nasal mucosa and sinuses, they react to different noxes at the same time. Rhinosinusitis is a significant public health problem due to its high prevalence, possible complications and impact on the quality of life. Chronic rhinosinusitis is a disease of multifactorial etiology. Statistically, 10% of rhinosinusitises are not rhinogenic, and are typically odontogenic. Due to close anatomical relations of the antrum and posterior maxillary teeth, odontogenic infection is a possible cause of maxillary sinusitis. Dentists are expected to be able to distinguish between odontalgia due to a dental cause and odontalgia due to maxillary sinusitis. Recognizing the difference in symptoms is important to prevent unnecessary dental interventions and refer the patient to an otorhinolaryngologist without delay. Odontogenic rhinosinusitis cannot be cured without curing the dental process, and the cooperation of an otorhinolaryngologist and a dentist is necessary.

Key words: rhinosinusitis; odontogenic

Popis skraćenica

CRS – kronični rinosinitis

KOPB – kronična opstruktivna plućna bolest

GERB – gastroezofagealna refluksna bolest

CRSwNP – kronični rinosinitis s nosnim polipima

CRSSNP – kronični rinosinitis bez nosnih polipa

EPOS – eng. *European position paper on rhinosinusitis and nasal polyps*

SNOT-22 – eng. *Sino-nasal outcome test-22*

CT – kompjuterizirana tomografija

IgE – imunoglobulin E

IL-13 – interleukin 13

IL-4 – interleukin 4

ESS – endoskopska operacija sinusa

SADRŽAJ

1. UVOD.....	1
2. KRONIČNI RINOSINUSITIS U STOMATOLOŠKOJ PRAKSI.....	3
2.1. Anatomija paranazalnih sinusa	4
2.1.1. Maksilarni sinus.....	4
2.1.2. Sfenoidni sinus	4
2.1.3. Frontalni sinus.....	4
2.1.4. Etmoidni sinusi.....	5
2.2. Anatomija nosne šupljine.....	5
2.3. Kronični rinosinuitis.....	8
2.3.1. Definicija	8
2.3.2. Klasifikacija	8
2.3.3. Epidemiologija.....	8
2.3.4. Etiologija.....	8
2.3.5. Dijagnostika i klinička slika.....	9
2.3.6. Terapija.....	10
2.4. Odontogeni rinosinuitis.....	13
2.4.1. Etiologija.....	13
2.4.1.1. Periapikalni proces.....	13
2.4.1.2. Oroantralna fistula	14
2.4.1.3. Cista čeljusti.....	15
2.4.1.4. Strano tijelo u sinusu.....	16
2.4.1.5. Gljivice.....	16
2.4.1.6. Aktinomicete.....	17

2.4.2. Mikrobiologija.....	17
2.4.3. Klinička slika.....	17
2.4.4. Dijagnostika.....	18
2.4.5. Terapija.....	18
2.4.5.1. Konzervativna terapija.....	18
2.4.5.2. Kirurška terapija.....	19
2.4.5.2.1. Caldwell-Luc operacija.....	20
2.4.5.2.2. Endoskopska operacija.....	21
2.4.6. Komplikacije.....	22
2.4.6.1. Ekstrakranijalne komplikacije.....	22
2.4.6.2. Endokranijalne komplikacije.....	22
3.RASPRAVA	24
4.ZAKLJUČAK.....	26
5. LITERATURA	28
6. ŽIVOTOPIS.....	35

Kronični rinosinuitis je relativno česta bolest od koje boluje otprilike 10 % svjetskog stanovništva. Kod svakog desetog pacijenta s kroničnim rinosinuitisom prisutna je odontogena etiologija, iako neka istraživanja upućuju na znatno veći postotak. Svrha ovog rada je prikazati razlike između rinogenog i odontogenog rinosinuitisa, te upoznati stomatologe s mogućim uzrocima upale sinusa u njihovoj praksi. U radu su navedeni potencijalni uzroci te opisana specifičnost upale, kliničke slike i terapije odontogenog rinosinuitisa. Jedan od simptoma kroničnog rinosinuitisa je odontalgija, te je kod takvih pacijenata potrebna diferencijacija dentalnog uzroka odontalgije i odontalgije zbog maksilarnog sinuitisa. Netočna dijagnoza stomatologa može dovesti do nepotrebnih stomatoloških zahvata. U radu su također opisane najčešće komplikacije koje stomatolog mora znati prepoznati i proslijediti pacijenta otorinolaringologu.

2.KRONIČNI RINOSINUSITIS U STOMATOLOŠKOJ PRAKSI

2.1. Anatomija paranazalnih sinusa

Paranasalni sinusi šupljine su u kostima glave. Svi sinusi dreniraju se u nosnu šupljinu kroz otvore čime se omogućava strujanje zraka i uklanjanje mukusa. Sinusi su obloženi stanjenim respiracijskim epitelom s malo vrčastih stanica (1) te imaju slabiju vaskularizaciju od mukoze nosne šupljine. Postoji sinus gornje čeljusti, čeonu kosti, klinaste kosti i rešetnice.

2.1.1. Maksilarni sinus

Maksilarni sinus najveći je paranazalni sinus. Nalazi se u tijelu maksile te ima oblik piramide. Baza piramide je medijalno i čini lateralnu stijenku nosne šupljine. Dno se nalazi u alveolarnom i nepčanom nastavku maksile. U alveolarnom recesusu sinusa mogu se nalaziti korjenovi zuba, najčešće prvog molara i drugog premolara premda mogu biti uključeni svi zubi od očnjaka do umnjaka. Krov sinusa čini dno orbite (2). Lateralni dio sinusa širi se u zigomatični nastavak maksile i može prijeći u zigomatičnu kosti. Na medijalnoj plohi maksile nalazi se otvor sinusa u srednji nosni hodnik, *hiatus maxillaris*. Otvor s donje strane u središnjem dijelu sužava maksilarni nastavak donje nosne školjke, dolje straga maksilarni i nosni nastavak nepčane kosti te sprijeda uncinatni nastavak rešetnice (3). Sužavanjem otvora nastavcima navedenih kosti preostaje procijep, *hiatus semilunaris* (2).

Sinus je obložen mukoperiostom koji se naziva Schneiderova membrana. Vanjski je sloj pseudovišeslojni epitel s cilijama, unutrašnji je sloj periost. Osjetnu inervaciju sluznice daju infraorbitalni živac i prednji, srednji i stražnji gornji alveolarni živac.

Razvoj maksilarnog sinusa počinje u trećem mjesecu trudnoće. Pri rođenju sinusi su vrlo mali te se ubrzano pneumatiziraju do 8. godine života. Konačnu veličinu dosežu kad izbiju svi trajni zubi (1). Hipoplazija maksilarnog sinusa prisutna je kod 1,7-10,4% pacijenata (4).

2.1.2. Sfenoidni sinus

Sfenoidni sinus nalazi se u tijelu klinaste kosti. Veličina mu je vrlo varijabilna i često se širi iz tijela u velika i mala krila te pterigoidni nastavak sfenoidne kosti (2). Otvora se u nosnu šupljinu preko sfenoetmoidnog recesususa. Pri rođenju slabo je razvijen, punu veličinu doseže tijekom puberteta.

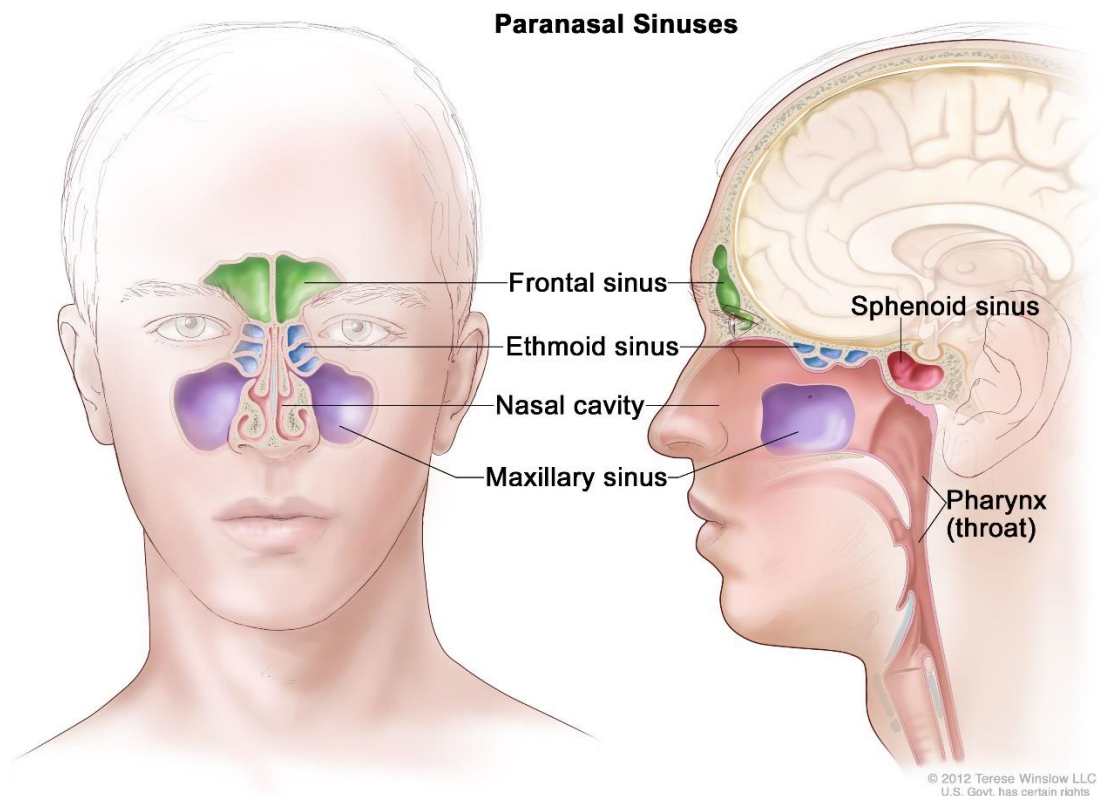
2.1.3. Frontalni sinus

Nalazi se u čeonu kosti, iznad supercilijarnih lukova (2). Otvora se preko svog otvora u srednji nosni hodnik ili u prednji dio otvora sinusa gornje čeljusti (3). U 15 % moguća je unilateralna,

a u 5 % bilateralna aplazija sinusa (4). Frontalni sinus je rudimentaran ili ne postoji pri rođenju. Radiološki postaju vidljivi između 7. i 8. godine života. Punu veličinu dosežu tijekom adolescencije.

2.1.4. Etmoidni sinusi

Etmoidni sinusi razlikuju se od ostalih paranazalnih sinusa. Sastoje se od nekoliko skupina zračnih komora koje u rešetnici tvore etmoidni labirint. Labirint se nalazi između nosne šupljine i orbite. Zračne komore labirinta podijeljene su u prednju i stražnju skupinu odnosno prednje i stražnje etmoidne celule. Prednje celule otvaraju se u srednji nosni hodnik. Stražnje celule otvaraju se u gornji nosni hodnik. Broj i veličina komora varira od 3 velike do 18 malih komora (5). Od orbite su odijeljeni tankom *laminom papyraceom*. Razvoj počinje tijekom trudnoće, konačnu veličinu postižu u adolescenciji.



Slika 1. Preuzeto s dopuštenjem autora: Terese Winslow LLC (6)

2.2. Anatomija nosne šupljine

Nosna šupljina prostor je između krova usne šupljine i kranijalne baze. Podijeljena je koštano-hrskavičnim septumom u dvije cijeline. Komunicira s maksilarnim, sfenoidnim, frontalnim i

etmoidnim sinusom. Kroz nosnice povezana je s vanjskim svijetom, a straga je preko para ovalnih otvora, hoana povezana s nazofarinskom. Svaka polovica nosne šupljine ima dno, krov, medijalnu i lateralnu stijenu i vestibulum. Dno čini tvrdo nepce odnosno nepčani nastavak maksile i nepčana kost. Krov je omeđen nosnim kostima, nosnim dijelom frontalne kosti, *laminom cribrosom* etmoidne kosti i tijelom sfenoidne kosti. Medijalnu stijenu čini nosni septum koji se proteže od krova do dna. Stražnji dio građen je od kosti, a prednji od hrskavice. Lateralna stijena je po građi je kompleksna i čini ju više kosti. Građena je od maksile, nepčane, etmoidne, nosne, lakrimalne kosti i donje nosne školjke. Lateralni zid ima tri strukture koje variraju u obliku i veličini nosne školjke. Ispod svake nosne školjke nalazi se nosni hodnik: gornji, srednji i donji. U svaki nosni hodnik otvaraju se različite strukture. U gornji nosni hodnik otvaraju se stražnje etmoidne celule i sfenoidni sinus (3). U srednji nosni hodnik otvaraju se frontalni, maksilarni sinus i prednje etmoidne celule (3). U donji nosni hodnik otvara se duktus nazolakrimalis (3). Vestibulum nasi krajnji je prednji dio nosa i nosne šupljine. Od nosne šupljine u užem smislu odvaja ga limen nasi koji je granica kože i sluznice. Predvorje je obloženo kožom s dlakama, vibrissae, koje štite ulaz u nosnu šupljinu (2).

Ogranci oftalmične, maksilarne i facijalne arterije opskrbljuju nosnu šupljinu. Prednji i stražnji etmoidni ogranak oftalmične arterije daje ogranke za frontalni, etmoidni sinus i krov nosne šupljine. Sfenopalatinalna grana maksilarne arterije opskrbljuje sluznicu nosnih školjki, nosne hodnike i posteroinferorni dio septuma. Regiju donjeg nosnog hodnika opskrbljuje velika nepčana arterija. Njen završni dio ulazi u incizalni kanal i anastomozira na septumu sa sfenopalatinalnom, prednjom etmoidnom i gornjom labijalnom arterijom. Ovo klinički važno područje naziva se Littleovo ili Kiesselbachov pleksus i najčešće je mjesto epistakse. Infraorbitalna arterija i gornja, prednja i stražnja alveolarna grana maksilarne arterije opskrbljuju maksilarni sinus. Sfenoidni sinus dobiva arterijsku krv od faringealne grane maksilarne arterije.

Vene nosne šupljine prate arterije i uljevaju se u pterigoidni venski pleksus, facijalnu i oftalmičnu venu od kojih dio prelazi endokranijalno u kavernozi sinus.

Senzorna inervacija dolazi od maksilarnog i oftalmičnog ogranka trigeminalnog živca. Osjet mirisa prenosi se preko prvog kranijalnog živca. Autonomna inervacija dijeli se na simpatičku i parasimpatičku. Preganglijska parasimpatička inervacija stiže preko velikog petroznog živca koji je grana facijalnog živca. U pterigopalatinalnom gangliju neuroni sinapsiraju te postganglijska vlakna granama maksilarnog živca dolaze do žlijezda koje inerviraju. Njihova stimulacija izaziva žlijezdanu sekreciju i vazodilataciju. Simpatička vlakna tvore sinapse u

gornjem cervikalnom gangliju i putuju karotidnim pleksusom. Nakon toga dolaze u pterigoidni kanal kao duboki petrozni živac i spajaju se s velikim petroznim živcom u Vidianov živac. Simpatička vlakna prolaze kroz pterigopalatinalni ganglij bez stvaranja sinapsi. Stimulacija simpatikusa uzrokuje vazokonstrikciju i smanjenje otpora dišnih puteva u nosu.

2.3. Kronični rinosinitis

2.3.1. Definicija

Kronični rinosinitis je jedna od najčešćih bolesti razvijenog svijeta zbog čega predstavlja veliki problem za sustav javnog zdravstva (7-10). Otprilike 90% CRS je rinogeno, preostalih 10% je u pravilu odontogeno (11). Provedena istraživanja pokazuju da između 5 i 12 % populacije ima kronični rinosinitis (12). Postoje dva oblika: s ili bez nosnih polipa te se oblik definira prema zadanim kriterijima. Kriterij je prisutnost 2 ili više simptoma od kojih jedan treba biti začepjenost/opstrukcija/kongestija nosa ili prednji odnosno stražnji iscjedak. Drugi simptomi koji mogu biti prisutni su osjećaj boli ili pritiska na licu te smanjeni osjet mirisa. Ovi simptomi moraju trajati najmanje 12 tjedana da bi se postavila konačna dijagnoza.

2.3.2. Klasifikacija

Najnovija podjela iz 2020. godine dijeli kronični rinosinitis na primarni i sekundarni. Svaki od njih dijeli se prema anatomskej distribuciji na lokalizirani (unilateralni) i difuzni (bilateralni). Primarni lokalizirani CRS ima dvije podgrupe: alergijski gljivični rinosinitis ili izolirani sinunitis. Za difuzni primarni CRS postoje dva podtipa s obzirom na broj eozinofila: CRS sa eozinofilijom i CRS bez eozinofilije. Za sekundarni CRS dogovorena je podjela na lokalizirani i difuzni i dalje na četiri potkategorije ovisno o lokalnoj patologiji, mehaničkim, upalnim i imunološkim faktorima (12).

2.3.3. Epidemiologija

CRS je bolest koja je najčešće dijagnosticirana u petom desetljeću života te ima značajan utjecaj na kvalitetu života i troškove zdravstvenog osiguranja (12). Prevalencija simptomatskog CRS u populaciji je između 5% i 28% (7,8,13,14). Kod pušača je povećana incidencija CRS (7). Prevalencija astme kod osoba s CRS je 25% za razliku od ostatka populacije gdje je prevalencija 5% (12). Od ostalih vanjskih čimbenika značajni su inhalacija industrijske prašine, smoga i ispušnih plinova motornih vozila (15). Pacijenti s KOPB i GERB su također povezani s učestalijim CRS (12).

2.3.4. Etiologija

Povijesno gledano, CRS je bio podijeljen u dvije skupine s obzirom na prisutnost (CRSwNP) ili odsutnost nosnih polipa (CRSsNP). Desetljećima se smatralo da je CRSsNP rezultat neuspješno liječene bakterijske infekcije, dok je CRSwNP bio povezan s lokalnom ili sistemskom alergijom. Najnoviji pogled pokazuje da je CRS bolest multifaktorijalne etiologije

koja nastaje zbog interakcije između okolišnih faktora i imunološkog sustava domaćina (12). Početna istraživanja bila su usredotočena na gljivice kao ključni etiološki faktor (16). Nakon toga, kao glavni patogen istraživani je *Staphylococcus aureus* u bakterijskom biofilmu (17). Kasnije je predložena hipoteza mikrobiološke disbioze (18) gdje je sveukupna mikrobnost flora abnormalna i patogena te uzrokuje upalu sinusa na anatomske vulnerable mjestima. Sva ova istraživanja nisu ispunila očekivanja u smislu otkrivanja etiologije CRS. Shvaćeno je da uzrok nisu bakterije već imunološka disfunkcija (19). Razlog leži u tome što nosna šupljina i sinusi nisu sterilni prostori nego su kolonizirani bakterijama, virusima i gljivicama od rođenja. Kod zdravih osoba, mukoza služi kao brana koja modulira interakciju mikroorganizama s imunološkim sustavom, zbog nje nastaje simbioza, a prevenira i limitira nastanak upale (12). Kod osoba s CRS, ta brana je probijena te nastaje imunološka reakcija. Postoje tri tipa imunoloških reakcija s obzirom na vrstu patogena: tip 1 imunološki odgovor je na viruse (endotip 1), tip 2 na parazite (endotip 2) i tip 3 na ekstracelularne bakterije i gljivice (endotip 3). Pacijenti s endotipom 2 imaju veći postotak neuspjeha konzervativne terapije te su kandidati za kiruršku terapiju (12). Kronična upala uzrokuje remodelaciju tkiva koja je uzrok većine kliničkih simptoma. Remodelirana tkiva koja nastaju su nosni polipi, hiperplazija vrčastih stanica i abnormalnosti epitelne barijere. Poticajni faktori koji se povezuju s CRS su alergije, astma, aspirinska osjetljivost, bakterijski biofilm, cilijarna diskinezija, genetika, imunodeficijentna stanja, okolišni čimbenici, specifični odgovor domaćina i ijtrogeni.

2.3.5. Dijagnostika i klinička slika

Kriteriji za dijagnostiku CRS prema EPOS su prisutnost dva ili više simptoma od kojih jedan mora biti začepljenost/opstrukcija/kongestija ili nazalna/postnazalna sekrecija. Simptomi moraju trajati minimalno 12 tjedana. Dijele se na glavne i sporedne. Glavni su poremećeni osjet mirisa, začepljenost nosa, bol/pritisak u licu, nosna opstrukcija, nazalna/postnazalna sekrecija, glavobolja, umor, malaksalost i povišena temperatura (20-22), (18). Sporedni simptomi su kašalj, zubobolja, bol/pritisak u uhu i halitoza. Za određivanje jačine simptoma i kvalitete života koristi se SNOT-22 upitnik s 22 pitanja (23). U upitniku pacijent ocjenjuje simptome ocjenama od 0-5, od kojih nulom označava odsutnost simptoma, a peticom najteže simptome s time da sami posebno označe najbitnije simptome. Važnost SNOT-22 upitnika je u tome da točno predviđa uspjeh kirurške terapije. Veći rezultat prije operacije znači veće postoperativno poboljšanje. Dijagnostička sredstva su prednja rinoskopija, endoskopija, bris sa citologijom i mikrobiologijom te biopsija sluznice. Od rendgenoloških pretraga CT sinusa je zlatni standard (24-26) te se koristi za test po Lund-Mackayu (27) gdje se opisuje замуćenje sinusa. Rangira

se od 0 do 2, 0 je nalaz bez zamućenja, 1 je djelomično, a 2 je potpuno zamućenje sinusa. Magnetska rezonanca koristi se kod sumnje na tumor ili komplikacije jer bolje prikazuje meka tkiva.

Tablica 1. Simptomi kroničnog rinosinuitisa

Glavni simptomi	Poremećaj mirisa Nosna začepljenost Bol/pritisak u licu Rinoreja/postnazalna sekrecija Glavobolja Umor Temperatura
Sporedni simptomi	Kašalj Bol/pritisak u uhu Zubobolja Halitoza

2.3.6. Terapija

Najnovije smjernice EPOS iz 2020. godine klasificiraju CRS prema lokalizaciji na lokalizirani ili najčešće unilateralni i difuzni ili uvijek bilateralni. Daljnja podjela dijeli svaku skupina prema endotipu. Glavni je izazov pronaći pouzdane biomarkere koji definiraju tip 2 i predviđaju ishod liječenja (28,29). Parametri koji se mjere su broj eozinofila, periostina, IgE u krvnoj slici ili tkivu. Mnogi oblici lokaliziranog CRS tipa 2 ili non-tip 2 ne reagiraju adekvatno na konzervativno liječenje te je potrebna operacija sinusa. Za difuzni, bilateralni CRS lokalni kortikosteroidi i fiziološke otopine glavna su terapija (12). Ako je ta terapija nedovoljna, radi se CT snimanje i endotipiziranje. Ovisno o rezultatima, daljnja terapija kroji se prema endotipu 2 ili non endotipu 2.

Postoje razilaženja u mišljenjima kada je pravi trenutak za kiruršku terapiju (30). Novim istraživanjima na odraslim pacijentima s nekomplikiranim CRS usuglašeno je da je granica minimalno 8 tjedana korištenja topikalnih kortikosteroida s kratkotrajnim uzimanjem sistemskog kortikosteroida ili antibiotika ili dugotrajno uzimanje sistemskog antibiotika (31). Primarni je cilj operacije postići bolje uvjete za lokalnu terapiju. Nakon operacije obavezno se

nastavlja s medikamentoznom terapijom. U slučaju neuspjeha, moguće je dodatno liječenje. Opcije su aspirin nakon desenzitizacije (32), antibiotici (33), oralni kortikosteroidi i biološki lijekovi.

Provedene su samo dvije male placebo kontrolirane studije o kratkotrajnom (do četiri tjedna) korištenju antibiotika od toga jedna u CRS, a druga u akutnoj egzacerbaciji CRS (12). Dokaza o učinku nema osim značajnog smanjenja postnazalnog iscjetka (12,34). Antibiotici koji se koriste su amoksisilin s klavulonskom kiselinom, cefuroksim i ciprofloksacin. Za dugotrajno korištenje antibiotika (dulje od četiri tjedna) nema smjernice s obzirom da se provode dodatna istraživanja na velikom uzorku u svrhu dokazivanja kardiovaskularnih komplikacija od makrolida. Korišteni makrolidi u studijama su azitromicin (35,36), klaritromicin (36) i roksitromicin (36). Upotreba topikalnih antibiotika nije preporučena jer nema dovoljno dokaza o njenoj učinkovitosti (37).

Lokalni kortikosteroidi dokazano značajno smanjuju simptome i poboljšavaju kvalitetu života. Dugotrajno korištenje sigurno je i efikasno u liječenju CRS. Kod CRSwNP smanjuju nosne polipe. Nakon operacije smanjuju rizik od ponovnog stvaranja polipa. Zbog specifične anatomije i nedostupnih prostora sinusa, sprejevi i kapi neučinkoviti su (38, 39). Endoskopskom operacijom sinusa ti prostori čine se dostupnima. Irigacijske naprave koje su učinkovite su boce za uštrcavanje, uređaji s velikim volumenom i tlakom i uređaji za pasivni protok. Kortikosteroidi koji se koriste u lokalnoj terapiji su triamkinolon, mometazon, furoat, flutikazon hidrokortizon, budesonid i deksametazon. Sistemski kortikosteroidi kratkotrajno značajno smanjuju upalni odgovor i nosne polipe (35). Preporuča se kratkotrajno uzimanje (7-21 dana) s lokalnim kortikosteroidom jednom ili dvaput godišnje kod pacijenta s težim slučajevima CRS (12). Duže uzimanje može imati značajne nuspojave te je prije početka potrebno potvrditi opravdanost terapije (40).

Ispiranje fiziološkom otopinom osnovna je metoda liječenja kod upale sluznice sinusa i nosne šupljine. Fiziološka otopina mehanički uklanja mukus, biofilm, poboljšava aktivnost cilija, čisti od antigena i upalnih medijatora. Preporuča se izotonična otopina ili Ringerov laktat, hipertonična se ne preporuča zbog nuspojava (41). Postoje tri metode irigacije: nebulizacija, uštrcavanje iz bočice ili spreja. Nema studija koje dokazuju superiornost jedne metode nad drugima.

Dekongestivi smanjuju edem zbog vazokonstrikcije. Produljena upotreba može dovesti do medikamentoznog rinitisa i pogoršati simptome nosne opstrukcije nakon prestanka terapije.

Studije su pokazale da je „rebound“ edem dekonjestiva nestao ako se koristi zajedno s lokalnim kortikosteroidom (42). Ne preporučuje se dugotrajno korištenje, samo privremeno kod jake začepljenosti nosa uz nazalni kortikosteroid.

Dupilumab je monoklonsko antitijelo koje se veže za alfa - podjedinicu IL-4 receptora čime modulira signaliziranje IL-4 i IL-13 te na taj način blokira oslobađanje proupalnih citokina, kemokina i IgE. Interleukini su medijatori koji su uključeni u sintezu IgE, aktivaciju eozinofila i stvaranje mukusa. Indikacije za upotrebu su CRSwNP s bilateralnim polipima, pacijenti nakon operacije ili oni koji ne mogu na operaciju, a zadovoljavaju tri kriterija: tkivni eozinofili > 10/HPF, eozinofili u krvi >250 ili ukupni IgE >100 (12). Dodatni kriteriji su: terapija sistemskim steroidima (dva puta u godinu dana ili kontinuirano dulje od tri mjeseca), kontraindicirani kortikosteroidi, značajno narušena kvaliteta života i drugi (12).

Kirurška terapija slijedi nakon nedovoljno uspješne konzervativne terapije. Cilj je operacije postići bolje uvjete za lokalnu terapiju odnosno poboljšati ventilaciju i dreniranje sinusa. Postoje dvije tehnike operacija: endoskopska operacija sinusa i operacija s vanjskim pristupom.

Endoskopska kirurgija omogućuje minimalno invazivan pristup. Upotrebljavaju se nazalni endoskopi koji se uvode kroz nosnice. Povećavaju se ulazi u sinuse čime se poboljšava drenaža i funkcija sinusa. Prema studijama i njihovim rezultatima usuglašene su indikacije za ESS. Kod nekompliciranog CRS s polipima indicirana je operacija ako su zadovoljeni parametri. Gleda se CT Lund-Mackay test zamućenja sinusa koji mora biti veći ili jednak 1 te ako je provedena terapija intranazalnim kortikosteroidima minimalno osam tjedana s kratkotrajnim sistemskim kortikosteroidom uz rezultat testa SNOT-22 veći ili jednak 20 (12). Kod nekompliciranog CRS bez polipa indikacije su iste uz izuzetak kratkotrajne sistemske terapije kortikosteroidima koja je zamijenjena kratkotrajnom ili dugotrajnom antibiotskom terapijom (12).

Operacija sinusa s vanjskim pristupom ima suženu indikaciju te se izvodi na područjima izvan dosega endoskopa. Razlozi nedostupnosti su: anatomija sinusa, mjesto patologije koje je lateralno ili na krovu orbite, osteomijelitis, empijem sinusa, subperiostalni apsces i dr.

2.4. Odontogeni rinosinitis

Za razliku od neodontogenog sinuitisa, odontogeni maksilarni sinuitis manifestira se unilateralno te se po svojoj patofiziologiji, mikrobiologiji i terapiji razlikuje od rinogenog sinuitisa.

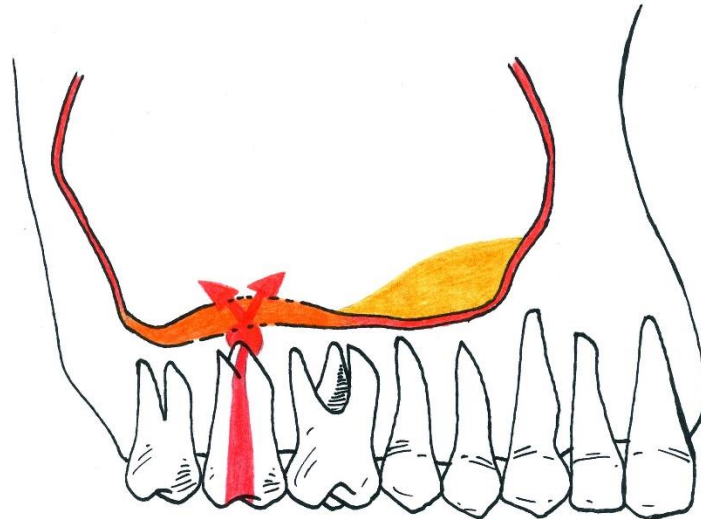
2.4.1. Etiologija

Odontogeni sinuitis primarno je uzrokovan umnažanjem bakterija koje se šire iz usne šupljine ili fokusa odontogene upale. Udaljenost apeksa zubnih korijena i dna maksilarnog sinusa povezana je s vjerojatnošću sinuitisa. S obzirom da su gornji premolari i molari najbliži dnu sinusa, infekcija ovih zubi najčešći je uzrok bolesti. Infekcija može nastati zbog periapikalnog procesa, parodontitisa, periimplantitisa, komplikacija nakon ekstrakcije zuba i sinus-lifta. Dodatni su etiološki faktori dentalna trauma/trauma alveole, odontogena maksilarna cista, osteomijelitis i incidenti tijekom stomatoloških zahvata poput utisnuća korijena i drugih stranih tijela u sinus (materijal za punjenje korijenskih kanala, endodontski instrumenti, fragment kosti, dentalni implantati, koštani nadomjesni materijali). Studija napravljena u SAD-u na 674 pacijenta tijekom razdoblja od 1980. do 2013. godine pokazala je da je najčešći uzrok odontogenog sinuitisa ijtrogen (65.7%). Slijede ih periapikalni procesi 25.1% i parodontitis 8.3% (43).

2.4.1.1. Periapikalni proces

Uzroci gnojne upale čeljusti i okolnih tkiva najčešće su inficirani korijenski kanali, rjeđe inficirani parodontni prostor (44). Najčešći oblik odontogene upale je kronična upala periapeksa s formiranjem granulacija. Nakon propadanja zubne pulpe, kanal postaje hranjiva podloga za razmnožavanje bakterija. Te bakterije su izvan dosega djelovanja obrambenih snaga organizma jer nekrozna pulpa nema krvne žile. U daljnjem tijeku odontogene upale postoje četiri mogućnosti:

1. upala se zaustavlja u periapeksu – razvija se granulom, periapikalni apsces ili upalna cista
2. upala prodire kroz kost u meka tkiva - razvija se klinička slika apscesa ili flegmone
3. upala se širi u spongiozi kosti i razvija se osteomijelitis
4. upala se širi u sinus te se razvija maksilarni sinuitis i empijem



Slika 2. Širenje odontogene upale u maksilarni sinus

2.4.1.2. Oroantralna fistula

Oroantralna komunikacija je patološka komunikacija između usne šupljine i sinusa. Najčešći uzrok je ekstrakcija stražnjih zubi, a ostali uzroci mogu biti uklanjanje ciste ili tumora maksile, apikotomija, sekvestrektomija i implantacija. Otvoreni sinus nije pogreška terapeuta već komplikacija zahvata. Pogreška liječnika je ako ne dijagnosticira i ne napravi terapiju na vrijeme. Perzistiranjem oroantralne komunikacije duže od 4 tjedna stvara se oroantralna fistula (45). Alveola ne može zarasti jer nema krvnog ugruška zbog strujanja zraka. Umjesto cijeljenja preko ugruška, stvara se granulacijsko tkivo koje djelomično sužava ušće fistule zbog čega se prividno čini manja. Postojanjem fistule, sinus je trajno otvoren i izložen mikroorganizmima iz usne šupljine zbog čega može doći do sinuitisa.

Jedan od načina dijagnosticiranja oroantralne fistule je Valsalvin test odnosno test puhanja na nos. Test se izvodi začepljivanjem pacijentova nosa te zatim puhanjem na nos. Ako je prisutna fistula, čut će se šištanje. Moguća je provjera i obrnutim Valsalvinim testom. Pacijent puhne zatvorenih usta te tada zrak iz usne šupljine struji kroz nosnicu. Kod nesigurnosti u rezultat Valsalvinog testa, radi se sondiranje tupom sondom. Ulaskom u ranu ekstrahiranog zuba, sonda propada u sinus. Pomoć pri dijagnozi je rendgenogram gdje je sinusna šupljina zasjenjena ako je prisutna kronična upala.

Klinički simptomi mogu biti iscjedak neugodnog okusa i mirisa, refluks hrane i tekućine u nos, otežano pijenje na slamku i šištanje zraka iz fistule kod puhanja nosa.

Preduvjeti za zatvaranje oroantralne fistule su uklanjanje stranih tijela te odsutnost upale sinusa (46). Upala se potvrđuje ispiranjem sinusa i rendgenogramom. Bistra tekućina je znak da nema sekreta, zamućena tekućina je indikator upale. Kod upale sinusa radi se radikalna operacija sinusa, a fistula se zatvara režnjem.

Terapijske mogućnosti ovise o veličini fistule te se kod manjih zatvara šivanjem i palatinalnom pločom. Kod većih ili perzistirajućih potrebno je napraviti prekrivanje mukoperiostalnim režnjem bez tenzije. Koriste se tehnika bukalnog ili palatinalnog režnja. Tehnika bukalnog režnja koristi se kod manjih fistula. Nedostatci bukalnog režnja su smanjena mobilnost, tanja debljina zbog koje može doći do dehiscijencije rane i gubitak dubine vestibuluma (46). Palatinalni režanj koristi se za prekrivanje većih fistula. Ova metoda daje kirurgu veću količinu tkiva za manipuliranje čime se smanjuje tenzija režnja i omogućava bolje cijeljenje rane. Na taj način se smanjuje rizik od traume i infekcije. Kod ove tehnike je veća postoperativna bol, ostaje ogoljenost donorskog mjesta koje cijeli sekundarno te može nastati nekroza režnja. Ako su dimenzije fistule ekstremno velike i ne može se prekriti bukalnim ili palatinalnim režnjem, indicirano je graftiranje. Nakon operacije preporučeno je antibiotska profilaksa penicilinom. Dva su glavna razloga za to: prevencija sinuitisa te smanjenje rizika od nastanka infekcije samog režnja s obzirom na slabiji krvotok režnja.

2.4.1.3 Cista čeljusti

Cista je patološka šupljina s vlastitom stijenkom od epitelne (unutrašnje) i vezivne (vanjske) ovojnice. Ispunjena je cističnim sadržajem koji je najčešće tekuć ili kašast. Ciste čeljusti se dijele na odontogene i neodontogene. Radikularne upalne ciste su najčešće te čine više od dvije trećine svih cista čeljusti (46). Kronična upala periapiksa uzrokuje proliferaciju Malassezovih tjelešaca iz čega se razvija epitelna ovojnica ciste. Vezivna ovojnica nastaje od granulacija periapikalnog procesa.

Ciste se uklanjaju ovisno o veličini metodom Partsch 2 za male ciste i Partsch 1 za velike ciste. Ako je sinus dovoljno velik, a cista koja je odstranjena nije inflamirana, koštana šupljina ciste spaja se sa sinusom (44). Ako je cista inflamirana, sluznica sinusa patološki promijenjena ili je sinus malen radi se operacija po Caldwell – Lucu. Uklanja se sluznica cijelog sinusa zajedno sa cistom te se stvara drenaža u donji nosni hodnik.

2.4.1.4. Strano tijelo u sinus

Svako strano tijelo utisnuto u sinus treba kirurški ukloniti. Najčešće su to dijelovi korjenova koji se tijekom ekstrakcije polugom ili kliještima utisnu u sinus. Radi se najčešće o inficiranom korijenu, ali i korijen zdravog zuba djeluje kao strano tijelo. Takav korijen treba hitno odstraniti jer odugovlačenje uzrokuje upalu sinusa (44). Ostala strana tijela mogu biti slomljeni instrumenti, dentalni implantati i materijali za punjenje korijenskih kanala. Mali objekti uklanjaju se forcepsom ili sukcijom kroz proširenu alveolu ili koštani otvor na fosi kanini. Ako je pristup otežan, radi se Caldwell – Luc operacija. Nakon operacije, sinus se ispiru te se ordinira antibiotska terapija i dekonjestivne kapi.

2.4.1.5. Gljivice

Gljivične infekcije paranazalnih sinusa su rijetkost te čine 6-9% svih rinosinuitisa (47). Većina mikoza uzrokovana je gljivicom *Aspergillus fumigatus* (48). Vrsta aspergilus pripada oportunističkim gljivicama te je široko rasprostranjena u okolišu. Točna etiologija ove bolesti nije dokazana, ali se smatra da sinuitis nastaje zbog iatrogenog unošenja gljivica u sinus, najčešće tijekom ekstrakcije ili endodontske terapije zuba. Dokazano je da materijali za punjenje korijenskih kanala mogu prenositi gljivice koje u slučaju prepunjenja mogu ući u sinus (49). Predisponirajući faktori su diabetes mellitus, imunokompromitirajuća stanja poput neutropenije i terapije glukokortikoidima (50).

Postoje dva klinička oblika aspergiloze, neinvazivni i invazivni. Neinvazivni se pojavljuje kod imunokompetentnih pacijenata te čini većinu zabilježenih slučajeva dok invazivni oblik pogađa gotovo uvijek pacijente s imunodeficijencijom. Klinička slika je nespecifična, a simptomi su nosna opstrukcija, purulentni nosni iscjedak, facijalna bol i kronični kašalj (46). Mogući karakteristični znak je gusti, tamni sekret. Ponekad nema prisutnih kliničkih simptoma te se bolest slučajno otkrije tijekom dentalnih snimaka. U zahvaćenom sinus u se vide fungalne kolonije („fungal ball“) i kalcifikacije. U invazivnom obliku prisutna je destrukcija kosti zbog čega je potrebno isključiti karcinom maksilarnog sinusa. Klinički simptomi invazivne forme su oftalmoplegija, smetnje vida, ptoza, facijalna bol i hipoestezije. Nalaz mikrobiološke kulture često ne rezultira izolacijom aspergilusa te se dijagnoza potvrđuje biopsijom.

Terapija se svodi na uklanjanje gljivične mase iz sinusa te postizanje drenaže i aerizacije s endoskopskom ili Caldwell-Luc operacijom. Kod invazivnog oblika indicirana je sistemska antimikotična terapija. Najbolje rezultate u studijama pokazali su vorikonazol i amfotericin (51).

2.4.1.6. Aktinomicete

Sinuitis uzrokovan aktinomicetama je rijedak. Infekcija je primarno uzrokovana gram pozitivnim anaerobnim bacilom *Actinomyces Israeli* koji je komenzal usne šupljine (52). Virulencija aktinomiceta niska je te se smatra da ulogu u nastanku aktinomikoze sinusa imaju loša oralna higijena, oralna trauma i odontogena upala (53-55). Traumom sluznice bakterije prolaze u dublje slojeve tkiva gdje se povećava njihova patogenosti. Upala se širi sporo, ali kontinuirano te erodira kroz meka i tvrda tkiva. Širenjem upale kroz kost stvaraju se apscesi s malo gnoja i sumpornim granulama. Klinička slika slična je bakterijskom ili gljivičnom sinuitisu. Prisutni su oteklina, crvenilo, osjetljivost obraza te ponekad bolnost i povišena temperatura (56). Sumnja na aktinomikozu pretpostavlja se kod pacijenata s kroničnim rinosinuitisom gdje nema reakcije na terapiju te kod pacijenata koji imaju povijest traume lica, oralne traume i stomatoloških zahvata. Dijagnoza se potvrđuje prisutnošću sumpornih granula, izolacijom aktinomiceta u kulturi i biopsijom.

2.4.2. Mikrobiologija

Maksilarni odontogeni sinuitis infekcija je polimikrobne flore koja se sastoji od aeroba i anaeroba. Za razliku od odontogenog, rinogeni sinuitis sadrži dominantno aerobne bakterije: *Streptococcus pneumoniae*, *Haemophilus influenzae*, *Moraxella catarrhalis*, *Staphylococcus aureus*. Ove bakterije su detektirane u zdravom sinusu te njihova prisutnost ne dokazuje upalu (57,58). Mikrobiološki sastav odontogenog sinuitisa kompleksan je s brojnim mikroorganizmima te je zbog etiologije donekle sličan sastavu odontogenog apscesa. Većina izoliranih bakterija su gram negativni anaerobi (*Peptostreptococcus*, *Porphyromonas*, *Prevotella*, *Fusobacterium spp.*) i gram pozitivni fakultativni anaerobi (*Streptococcus viridans spp.*) uz prisutnost ranije navedenih komenzala nosne šupljine i nazofarinksa (59).

2.4.3. Klinička slika

Klinička slika odontogenih sinuitisa je nespecifična. Uobičajni simptomi akutnog odontogenog sinuitisa su facijalna bol, postnazalni iscjedak, nosna kongestija, mukopurulentna rinoreja i kakosomija. Ostali mogući znakovi su eritem, edem obraza i anteriornog dijela maksile, osjećaj pritiska ili punoće u blizini maksilarnog sinusa, glavobolja i temperatura. Zubobolja, edem gingive i bukalnog vestibuluma prisutni su ako je uzrok sinuitisa periapikalni proces. Krvna slika pokazuje povišenu razinu leukocita i CRP. Akutni maksilarni rinosinuitis može uzrokovati po život opasne komplikacije u području orbite i endokranija. Za razliku od akutnog rinosinuitisa, kod kroničnog nema ili je malo sistemskih simptoma. Lokalni simptomi također

su suptilni te je najčešći začepjenost nosa. Ostali simptomi mogu biti halitoza, kakosomija, postnazalni iscjedak, zubobolja i glavobolja. Kod asimptomatskih pacijenata moguće je slučajno otkrivanje tijekom stomatološkog pregleda. U krvnoj slici nema promjena ili su zanemarive za postavljanje dijagnoze kroničnog odontogenog sinuitisa.

2.4.4. Dijagnostika

Radiološke pretrage pomoćno su sredstvo u postavljanju dijagnoze. Kod rendgenskih snimaka postoje tri glavne projekcije: Watersova, frontalna i lateralna. Zbog zadebljanja mukoze antruma i nakupljanja tekućine vidi se zamućenje sinusa. Od pomoći za određivanje uzroka mogu biti periapikalna snimka i ortopantomogram. Kompjuterizirana tomografija suvremena je metoda i standard za prikaz upale sinusa.

Za postavljanje dijagnoze odontogenog rinosinuitisa potreban je otorinolaringološki te stomatološki pregled, evaluacija kliničkih simptoma, medicinska i stomatološka anamneza te radiološko snimanje. Otorinolaringološki pregled uključuje prednju rinoskopiju, endoskopiju sinusa i aspiraciju sinusu za mikrobiološku i citološku analizu (46). Stomatološki pregled sastoji se od pregleda mekih tkiva i denticije gornje čeljusti. Pregled mekih tkiva uključuje usnice, jezik, tvrdo i meko nepce te gingivu. Na zubima se rade klinički testovi inspekcije, palpacije, perkusije, pomičnost zuba, sondiranje parodonta, test senzibiliteta pulpe i zagrizni test (60). Problem dijagnostike pokazuje studija analize slučajeva iz 2011. godine. Svi pacijenti s potvrđenom dijagnozom odontogenog rinosinuitisa radili su rendgenske i CT snimke prije postavljene konačne dijagnoze. Kod 86% pacijenta na dentalnim snimkama i kod 67% pacijenata na CT sinusa nije prepoznata dentalna patologija. Tek je na reevaluaciji CT snimaka prepoznata dentalna patologija kod svih pacijenata. Samo 29% pacijenata imalo je zubobolju što dokazuje da uredan stomatološki nalaz ne isključuje odontogeni uzrok rinosinuitisa (61).

2.4.5. Terapija

Terapijski princip svodi se na uklanjanje izvora infekcije i izliječenje antralne lezije. Nakon početka terapije potrebno je pratiti stanje pacijenta do potpunog izliječenja.

2.4.5.1. Konzervativna terapija

U slučaju akutnog maksilarnog sinuitisa ključna je antibiotska terapija. Rana i agresivna antibiotska terapija s uklanjanjem izvora infekcije može u potpunosti odstraniti upalni proces. Empirijski se prepisuju antibiotici širokog spektra klavocin i klindamicin te metronidazol za gram negativne anaerobe. S obzirom na raznolik mikrobiološki sastav odontogenog sinuitisa

preporuča se napraviti antibiogram i prema tome dalje izabrati antibiotik za terapiju. Olakšavanje simptoma boli i smanjivanje edema mukoze postiže se analgeticima i dekonjestivnim kapima ili antihistaminicima. Ekstrakcija ili endodonska terapija preporučuje se kako bi se postigla adekvatna drenaža kroz zub ili alveolu. Drenaža smanjuje intenzitet boli, prevenira progresiju bolesti i pospešuje cijeljenje.

Ishod terapije procjenjuje se na temelju kliničkih simptoma, laboratorijskih testova i radioloških metoda. S obzirom na mogućnost širenja na ostale paranazalne sinuse i opasne komplikacije, potreban je stalni nadzor pacijenta. Ako je odgovor na terapiju slab, potrebno je poboljšati drenažu i reevaluirati izbor antibiotika. Nedovoljna drenaža može se povećati endoskopskom operacijom. Također je indicirana ponovna procjena zuba uzročnika. Drugi faktori koji uzrokuju slabiji odgovor na terapiju mogu biti imunokompromitiranost i bakterija rezistentna na antibiotike. Kod neuspjeha terapijom penicilinom te kod teških slučajeva preporuča se parenteralna terapija visokim dozama klindamicina.

Prestankom kliničkih simptoma akutne infekcije postoje dvije mogućnosti: sinusitis je izliječen u potpunosti te nastaje restitucija ad integrum. U ovom slučaju sluznica sinusa nije jako oštećena jer su dijagnostika i terapija napravljeni na vrijeme. U drugom slučaju, kod nepravovremene dijagnostike u sinusu je prisutna kronična upala s jače ili slabije izraženim kliničkim simptomima te je indicirana antibiotska i najčešće kirurška terapija.

Terapija kroničnog odontogenog sinusitisa sastoji se od uklanjanja izvora infekcije, antibiotske terapije i kirurške terapije. Antibiotska terapija je gotovo ista kao kod akutnog odontogenog sinusitisa. Konzervativna terapija se svodi na ekstrakciju zuba, apikotomiju, endodonsko liječenje i uklanjanje stranih tijela. Ispiranje sinusa radi se kod oroantralne fistule prije kirurškog zatvaranja. Kod neuspjeha konzervativne terapije ili ako liječnik procijeni da se bolest neće potpuno izliječiti konzervativnim metodama potrebno je kirurško liječenje.

2.4.5.2. Kirurška terapija

Cilj je kirurške terapije ukloniti upalom promijenjeno tkivo koje sprječava potpuno izliječenje. Operacijom se obnavlja normalna drenaža kroz originalno ili umjetno napravljeno ušće sinusa. Caldwell-Lucova operacija je tehnika koja se tradicionalno najčešće koristila za kronični rinosinitis. Ovom operacijom uklanja se sva upalom promijenjena sluznica sinusa. Ranije se smatralo da su upalne promijene ireverzibilne, no kasnijim istraživanjima dokazano je da je upalno stanje sluznice reverzibilno te da je moguće sačuvati mukožu uklanjanjem opstrukcije sinusa (62). To je dovelo da razvika nove tehnike i minimalno invazivnog pristupa tj.

funkcionalne endoskopske operacije sinusa. Rinogeni kronični rinosinuitis primarno se liječi endoskopskom operacijom, odontogeni rinosinuitis tradicionalno se liječio Caldwell-Luc operacijom, no u suvremenoj medicini razvojem endoskopske kirurgije ima suženu indikaciju te je endoskopska operacija prvi izbor.

2.4.5.2.1. Caldwell-Luc operacija

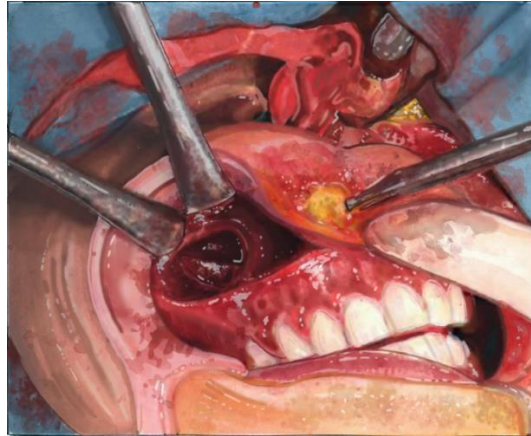
Caldwell-Lucova ili radikalna antrostomija je operacija kojom se uklanja sva sluznica antruma. Ova tehnika stara je gotovo 130 godina te se uz male modifikacije još uvijek koristi u modernoj medicini. Prvi put ju je izveo 1893. godine američki kirurg George Caldwell. Neovisno o njemu, 1897. godine u Francuskoj Henry Luc je prvi put izveo operaciju. Obojica su prvi u povijesti za operativno liječenje kroničnog rinosinuitisa kombinirali dvije tehnike, intraoralni pristup kroz fosu kaninu i intranazalnu drenažu čime su drastično povećali uspjeh kirurške terapije (63). Jedina razlika bila je mjesto antrostome. Caldwell je sinus povezivao sa srednjim, a Luc s donjim nosnim hodnikom. Osim za kronični rinosinuitis, ova tehnika ima proširenu indikaciju (tumori nosne šupljine i paranazalnih sinusa, tumori krilnonepčane udubine, frakture srednjeg lica i dna orbite, transantralna etmoidektomija i kontrola epistakse).

Suvremena metoda Caldwell-Luc operacije je identična. Postupak uključuje uklanjanje sluznice antruma i stvaranja novog otvora u nosnu šupljinu. Pristup je intraoralan te omogućuje operateru bolji vizualni pregled unutrašnjosti sinusa. Time je olakšano odstranjivanje sluznice i stranih tijela te je moguće kroz isti otvor napraviti cistektomiju, apikotomiju i zatvaranje oroantralne fistule. Nedostatci ove tehnike su povećano vrijeme oporavka, veće krvarenje, veća postoperativna bol i edem lica u odnosu na endoskopsku operaciju. Moguće je stvaranje ožiljkastog tkiva u sinusu i oštećenje infraorbitalnog živca. Kontraindicirana je kod djece mlađe od 7 godina jer usporava rast maksilarnog sinusa i mogućeg oštećenja zubnog zametka.

Zbog invazivnosti zahvata preporuča se opća anestezija iako je moguća operacija pod lokalnom anestezijom. Lokalna provodna anestezija koristi se za analgeziju sluznice usne šupljine, alveolarne kosti i zuba. Sluznica sinusa i nosne šupljine anesteziraju se topikalnim anestetikom.

Intraoralna incizija radi se vestibularno u pomičnoj sluznici uzduž alveolarnog grebena. Odiže se mukoperiost te se radi otvor u sinus 1 centimetar iznad vrška korijena prvog premolara. Dijetlom se radi otvor, Kerrison instrumentom se povećava do potrebne veličine. Kirurškim instrumentima se uklanjaju granulacije, nekrotično i bolesno tkivo te se ispiru sinus. Potreban je oprez kod uklanjanja da se izbjegne ozljeda infraorbitalnog živca te živaca u blizini oka i zubi. Novi otvor za drenažu kroz nos radi se na lateralnoj stijenci nosne šupljine u donji nosni

hodnik. Ovo mjesto je sklono krvarenju pogotovo ako je antrostoma previše posteriorno te može uzrokovati arterijsko krvarenje. Sinus se ispuni jodoform trakom koja se kroz otvor na nosnoj šupljini provuče na vanjsku nosnicu i fiksira, a rana se sašije.



Slika 3. Caldwell – Luc operacija

2.4.5.2.2. Endoskopska operacija

Endoskopska operacija sinusa koristi fiberoptičku tehnologiju. Endoskop je tanki fiberoptički instrument koji prikazuje stanje antruma uz minimalnu kiruršku traumu. Operacija se provodi kroz nosnice i ne ostavlja vanjski ožiljak. Cilj je uspostaviti prirodnu drenažu i obnoviti fiziološku funkciju sluznice sinusa. Objekti koji blokiraju ušće sinusa se uklanjaju kirurškim instrumentima umetnutim u endoskop. Najčešće se odstranjuje *procesus uncinatus*, otvara etmoidna bula i proširuje prirodno ušće maksilarnog sinusa u srednjem nosnom hodniku (11). Prednost endoskopske operacije su manji edem i bol nego kod Caldwell-Luc operacije.

2.4.6. Komplikacije

Komplikacije rinosinitisa mogu se podijeliti na ekstrakranijalne i endokranijalne. Moguće su kod akutnog i kroničnog rinosinitisa. Terapija komplikacija je kompleksna te zahtijeva specijalističko liječenje s kombinacijom konzervativne i kirurške terapije.

2.4.6.1. Ekstrakranijalne komplikacije

Orbitalne komplikacije najčešće su komplikacije akutnog rinosinitisa te su uzrokovane infekcijom mekih tkiva orbite. Infekcija se širi u orbitu iz periorbitalnih struktura, izravnom inokulacijom akcidentalno, prilikom traume ili operacije i hematogeno (64, 65). Ostali mogući uzroci su odontogena upala, osteomijelitis maksile i ekstrakcije zuba.

Periorbitalni ili preseptalni celulitis je difuzna gnojna upala tkiva vjeđe straga ograničenog septumom koji ju razdvaja od ostalih dijelova očne šupljine. Upala se širi iz sinusa kroz tanku laminu papiraceju te je lokalizirana uz nju. Klinički simptomi su blagi edem i eritem gornjeg kapka. Pravidna proptoza može nastati ako se stvori preseptalni apsces. U liječenju se koriste vazokonstriksijska sredstva te intravenski antibiotici.

Daljnijim širenjem upale od lamine papiraceje nastaje celulitis orbite. Uz već postojeći edem i eritem gornjeg kapka prisutni su proptoza i kemoza. Moguće su dvoslike i smetnje zbog zahvaćenosti kranijalnih živaca. Kod ovog stanja potrebna je kompjuterizirana tomografija sinusa kako bi se utvrdilo postojanje subperiostalnog apscesa (11).

U slučaju nalaza formiranog periorbitalnog ili orbitalnog apscesa indicirana je incizija i drenaža gnojnog sadržaja odmah te se ne čeka učinak antibiotske terapije. Potrebne su visoke doze antibiotika kako bi se spriječilo endokranijalno širenje infekcije.

U literaturi se još kao moguće komplikacije spominju mukokela, osteomijelitis, septični tromboflebitis unutarnje jugularne vene, tromboembolija i sepsa (11, 66, 67).

2.4.6.2. Endokranijalne komplikacije

Endokranijalne komplikacije pojavljuju se u slučajevima jake akutne upale sinusa (11). Najčešća intrakranijalna komplikacija je tromboza kavernoznog sinusa. Kavernozni sinus nalazi se unutar lubanje neposredno iza orbita te se u njemu nalaze treći, četvrti i šesti kranijalni živac, oftalmični i maksilarni ogranak petog kranijalnog živca i unutarnja karotidna arterija. Svrha sinusa je odvodnja krvi iz mozga u srce. Tromboza sinusa uzrokovana je začepljenjem vene zbog formiranja tromba. Uzrok stvaranja tromba je bakterijska infekcija koja se širi

hematogeno preko vena lica ili per continuitatem iz fokusa upale (68). Žarišta infekcije mogu biti sinusi, koža, tonzile, uho, orbita ili zub. Simptomi tromboze nastupaju naglo te se pojavljuju kao disfunkcija kranijalnih živaca u jednom oku koje se ubrzo širi na drugo. Ostali znakovi tromboze su venska opstrukcija retine i konjunktive, jaka glavobolja, visoka temperatura, edem i bol u oku, dilatacija pupile i smanjeni kornealni refleksi. Terapija su visoke doze antibiotika i primarno neurokirurški zahvat.

Ostale potencijalne endokranijalne komplikacije rinosinitisa su meningitis, epiduralni i subduralni apsces te apsces mozga.

Paranasalni sinusi parne su šupljine smještene u kostima glave. Ispunjene su zrakom te komuniciraju s nosnom šupljinom. Iznutra su obloženi respiracijskim epitelom. Veličina, oblik i stupanj pneumatizacije varira kod svake osobe. Kronični rinosinitis je upala nosne šupljine i paranasalnih sinusa. Definira se kao prisutnost dva ili više simptoma od kojih jedan mora biti začepjenost nosa ili nosni iscjedak. Navedeni simptomi moraju trajati minimalno 12 tjedana. Rinogeni rinosinitis upalna je bolest koja ima eozinofilni ili neozinofilni upalni proces. Etiološki faktori su bakterijski biofilm, superantigeni, IgE uzrokovan enterotoksinom *Staphylococcus aureus*, cilijarna diskinezija, onečišćenja zraka, alergija. Uzrok rinosinitisa primarno je rinogen, ali je u otprilike 10% slučajeva odontogen (69). U nekim slučajevima uzrok može biti odontogena upala, oralnokirurški ili endodontski zahvat koji narušavaju integritet Schneiderove membrane. Odontogeni rinosinitis je stanje koje se relativno često susreće u otorinolaringologiji i stomatologiji. Incidencija sinuitisa zbog odontogene upale je vrlo niska s obzirom na učestalost dentalnih infekcija. Najčešći razlozi su ijtrogeni i komplikacije povezane s ugradnjom dentalnih implantata. Upala perimplantatnog tkiva rezultira resorpcijom okolne kosti. Implantati postavljeni u blizini maksilarnog sinusa u tom slučaju omogućuju put infekciji iz usne šupljine u sinus. Infekcije sinusa nastale širenjem bakterija iz usne šupljine su specifične zbog polimikrobne flore. Sastoji se od gram negativnih anaeroba i gram pozitivnih aeroba. Prepoznavanje razlike između rinogenog i odontogenog rinosinitisa na temelju kliničkih simptoma zahtjevno je s obzirom na nespecifičnost simptomatologije. Moguća posebnost u odnosu na rinogeni sinuitis je unilateralna prezentacija simptoma. Za liječenje je potrebna kombinacija konzervativnog i kirurškog pristupa gdje se uklanjanja žarište infekcije i upala sinusa. Konzervativno liječenje provodi se antibioticima i dekongestivima. Kirurški postupak uklanjanja žarišta infekcije svodi se na postizanje uspješne drenaže. Ako se uspjeh ne postigne konzervativnim liječenjem, prvi korak je najmanje invazivna funkcionalna endoskopska operacija sinusa. Ona se temelji na pretpostavci da je sluznica reverzibilno oštećena te da će se postizanjem drenaže i aerizacije sinusa, povući upalni infiltrat. Ako se tim zahvatom ne postigne odgovarajući rezultat, čini se radikalna antrostomija. Tim zahvatom uklanja se cjelokupna sluznica antruma koja se nadomješta vezivnim tkivom. Zbog toga protok sadržaja iz sinusa u srednji nosni hodnik više nije moguć te je potrebno napraviti otvor u donji nosni hodnik. Ova tehnika je u suvremenoj kirurgiji razvojem endoskopske tehnologije sve manje prisutna, no još uvijek ima svoju indikaciju.

Maksilarni sinusitis odontogene etiologije je široko poznata bolest u otorinolaringologiji i stomatologiji. Bolesti zuba i gornje čeljusti mogu utjecati na integritet Schneiderove membrane. Simptomi su nespecifični te je prije zahvata potrebna detaljna anamneza, radiološka analiza i detaljan klinički pregled pacijenta (70). Postavljanje pravovremene dijagnoze važno je kako bi se izbjeglo gubljenje vremena i nepotrebna terapija. Incidencija odontogenog maksilarnog sinusitisa je prema najnovijim istraživanjima puno veća (30-40% svih sinusitisa) nego što se prije smatralo (71, 72). Patogeneza bolesti nije do kraja razjašnjena. Najčešći uzroci su ijetrogeni i stomatološki zahvati u lateralnim segmentima gornje čeljusti. Otorinolaringolog postavlja dijagnozu pomoću endoskopije i radioloških pretraga nakon čega slijedi stomatološko zbrinjavanje pacijenta.

5. LITERATURA

1. Junqueira L.C., Carneiro J. Osnove histologije, Zagreb: Školska knjiga; 2005.
2. Krmpotić - Nemanić J., Marušić A. Anatomija čovjeka, Zagreb: Medicinska naklada; 2004.
3. Jalšovec D. Sustavna i topografska anatomija čovjeka, Zagreb: Školska knjiga; 2005.
4. Korkmaz H, Korkmaz M. Total aplasia of the paranasal sinuses. *Allergy Rhinol (Providence)*. 2013;4(2):e105-e109. doi:10.2500/ar.2013.4.0056
5. Assoc Prof Craig Hacking and Dr Maxime St-Amant et al. Ethmoidal air cells [Internet]. *Radiopaedia*; [pristupljeno 8.8.2021.]
6. Terese Winslow LLC. Medical And Scientific Illustration [Internet]. Dostupno na: <https://www.teresewinslow.com/#/head/>
7. Hastan D, Fokkens WJ, Bachert C, et al. Chronic rhinosinusitis in Europe—an underestimated disease. A GA(2)LEN study. *Allergy* 2011;66:1216-23.
8. Hirsch AG, Stewart WF, Sundaresan AS, et al. Nasal and sinus symptoms and chronic rhinosinusitis in a population-based sample. *Allergy* 2017;72:274-81.
9. Obaseki D, Potts J, Joos G, et al. The relation of airway obstruction to asthma, chronic rhinosinusitis and age: results from a population survey of adults. *Allergy* 2014;69:1205-14.
10. Sundaresan AS, Hirsch AG, Storm M, et al. Occupational and environmental risk factors for chronic rhinosinusitis: a systematic review. *International Forum of Allergy & Rhinol*. 2015;5:996-1003.
11. Bumber Ž. i suradnici Otorinolaringologija, Zagreb: Naklada Ljevak; 2004.
12. Fokkens W.J., Lund V.J., Hopkins C., Hellings P.W., Kern R., Reltsma S., et al. European Position Paper on Rhinosinusitis and Nasal Polyps 2020 *Rhinology*. 2020 Suppl.29: 1-464.
13. Pilan RR, Pinna FR, Bezerra TF, et al. Prevalence of chronic rhinosinusitis in Sao Paulo. *Rhinology*. 2012;50:129-38.
14. Shi JB, Fu QL, Zhang H, et al. Epidemiology of chronic rhinosinusitis: results from a cross-sectional survey in seven Chinese cities. *Allergy*. 2015;70:533-9.
15. Balogh M. i suradnici Otorinolaringologija, Zagreb: Školska knjiga; 1987.
16. Ebbens FA, Georgalas C, Fokkens WJ. Fungus as the cause of chronic rhinosinusitis: the case remains unproven. *Curr Opin Otolaryngol Head Neck Surg*. 2009 Feb;17(1):43-9. doi: 10.1097/MOO.0b013e32831de91e. PMID: 19225305.

17. Vickery TW, Ramakrishnan VR, Suh JD. The Role of Staphylococcus aureus in Patients with Chronic Sinusitis and Nasal Polyposis. *Curr Allergy Asthma Rep.* 2019;19(4):21. Published 2019 Mar 11. doi:10.1007/s11882-019-0853-7
18. Copeland E, Leonard K, Carney R, Kong J, Forer M, Naidoo Y, Oliver BGG, Seymour JR, Woodcock S, Burke CM, Stow NW. Chronic Rhinosinusitis: Potential Role of Microbial Dysbiosis and Recommendations for Sampling Sites. *Front Cell Infect Microbiol.* 2018 Feb 28;8:57. doi: 10.3389/fcimb.2018.00057. PMID: 29541629; PMCID: PMC5836553.
19. Tan BK, Schleimer RP, Kern RC. Perspectives on the etiology of chronic rhinosinusitis. *Curr Opin Otolaryngol Head Neck Surg.* 2010;18(1):21-26. doi:10.1097/MOO.0b013e3283350053
20. Hummel T, Whitcroft KL, Andrews P, et al. Position paper on olfactory dysfunction. *Rhinology Supplement* 2017;54:1-30.
21. Jones NS. Sinogenic facial pain: Diagnosis and management. *Otolaryngol Clin North Am.* 2005;38:1311-25.
22. Bhattacharyya N, Gilani S. Prevalence of Potential Adult Chronic Rhinosinusitis Symptoms in the United States. *Otolaryngology–Head and Neck Surgery.* 2018;159(3):522-525. doi:10.1177/0194599818774006
23. Singla G, Singh M, Singh A, Kaur I, Harsh K, Jasmeen K. Is sino-nasal outcome test-22 reliable for guiding chronic rhinosinusitis patients for endoscopic sinus surgery? *Niger J Clin Pract.* 2018 Sep;21(9):1228-1233. doi: 10.4103/njcp.njcp_429_17. PMID: 30156212.
24. Younis RT, Anand VK, Davidson B. The role of computed tomography and magnetic resonance imaging in patients with sinusitis with complications. *Laryngoscope* 2002;112:224-9.
25. Bhattacharyya N. A comparison of symptom scores and radiographic staging systems in chronic rhinosinusitis. *American J of Rhinology* 2005;19:175-9.
26. Lund VJ, Kennedy DW. Staging for rhinosinusitis. *Otolaryng - Head & Neck Surg.* 1997;117:S35-40.
27. Lund VJ, Mackay IS. Staging in rhinosinusitis. *Rhinology.* 1993;31:183-4.
28. Bachert C, Han JK, Desrosiers M, et al. Efficacy and safety of dupilumab in patients with severe chronic rhinosinusitis with nasal polyps (LIBERTY NP SINUS-24 and LIBERTY NP SINUS-52): results from two multicentre, randomised, double-blind, placebo-controlled, parallel-group phase 3 trials. *Lancet.* 2019;394:1638-50.

29. Bachert C, Sousa AR, Lund VJ, et al. Reduced need for surgery in severe nasal polyposis with mepolizumab: Randomized trial. *J Allergy Clin Immunol*. 2017;140:1024-31.e14.
30. Rudmik L, Soler ZM, Hopkins C, et al. Defining appropriateness criteria for endoscopic sinus surgery during management of uncomplicated adult chronic rhinosinusitis: a RAND/UCLA appropriateness study. *Int Forum Allergy Rhinol*. 2016;6:557-67.
31. Beswick DM, Mace JC, Rudmik L, Soler ZM, DeConde AS, Smith TL. Productivity changes following medical and surgical treatment of chronic rhinosinusitis by symptom domain. *Int Forum Allergy Rhinol*. 2018;8:1395-405.
32. Kowalski ML, Agache I, Bavbek S, et al. Diagnosis and management of NSAID-Exacerbated Respiratory Disease (N-ERD)-a EAACI position paper. *Allergy*. 2018, 10.1111/all.13599.
33. Oakley GM, Christensen JM, Sacks R, Earls P, Harvey RJ. Characteristics of macrolide responders in persistent post-surgical rhinosinusitis. *Rhinology*. 2018;56:111-7.
34. Kennedy JL, Borish L. Chronic rhinosinusitis and antibiotics: the good, the bad, and the ugly. *Am J Rhinol Allergy*. 2013;27(6):467-472. doi:10.2500/ajra.2013.27.3960
35. Amali A, Saedi B, Rahavi-Ezabadi S, Ghazavi H, Hassanpoor N. Long-term postoperative azithromycin in patients with chronic rhinosinusitis: A randomized clinical trial. *Am J Rhinol Allergy*. 2015 Nov-Dec;29(6):421-4. doi: 10.2500/ajra.2015.29.4244. PMID: 26637580.
36. Shen S, Lou H, Wang C, Zhang L. Macrolide antibiotics in the treatment of chronic rhinosinusitis: evidence from a meta-analysis. *J Thorac Dis*. 2018;10(10):5913-5923. doi:10.21037/jtd.2018.10.41
37. Carlton DA, Beahm DD, Chiu AG. Topical antibiotic therapy in chronic rhinosinusitis: an update. *Int Forum Allergy Rhinol*. 2019 May;9(S1):S27-S31. doi: 10.1002/alr.22338. PMID: 31087634.
38. Harvey RJ, Goddard JC, Wise SK, Schlosser RJ. Effects of endoscopic sinus surgery and delivery device on cadaver sinus irrigation. *Otolaryngology--head and neck surgery : official journal of American Academy of Otolaryngology-Head and Neck Surgery*. 2008; 139:137-42.
39. AHMAD R. SEDAGHAT, MD, PhD, Harvard Medical School, Boston, Massachusetts. Chronic Rhinosinusitis. *Am Fam Physician*. 2017 Oct 15;96(8):500-506.
40. Orlandi RR, Kingdom TT, Hwang PH, et al. International consensus statement on allergy and rhinology: rhinosinusitis. *Int Forum Allergy Rhinol*. 2016;(6 suppl 1):S22–S209.

41. Pinto JM, Elwany S, Baroody FM, Naclerio RM. Effects of saline sprays on symptoms after endoscopic sinus surgery. *Am J Rhinol.* 2006;20(2):191–196.
42. Chong LY, Head K, Hopkins C, Philpott C, Glew S, Scadding G, Burton MJ, Schilder AG. Saline irrigation for chronic rhinosinusitis. *Cochrane Database Syst Rev.* 2016 Apr 26;4(4):CD011995. doi: 10.1002/14651858.CD011995.pub2. PMID: 27115216; PMCID: PMC8078614.
42. Mortuaire G, de Gabory L, François M, Massé G, Bloch F, Brion N, Jankowski R, Serrano E. Rebound congestion and rhinitis medicamentosa: nasal decongestants in clinical practice. Critical review of the literature by a medical panel. *Eur Ann Otorhinolaryngol Head Neck Dis.* 2013 Jun;130(3):137-44. doi: 10.1016/j.anorl.2012.09.005. Epub 2013 Feb 1. PMID: 23375990.
43. Little RE, Long CM, Loehrl TA, Poetker DM. Odontogenic sinusitis: A review of the current literature. *Laryngoscope Investig Otolaryngol.* 2018;3(2):110-114. Published 2018 Mar 25. doi:10.1002/lio2.147
44. Miše I. Oralna kirurgija, Zagreb: Medicinska naklada; 1991.
45. Martensson G. Operative method in fistulas to the maxillary sinus. *Acta Otolaryngol* 1957; 48: 253–4.
46. Andersson L., Kahnberg K., Pogrel M. Oral and maxillofacial surgery: Wiley – Blackwell;2010.
47. Sharma D, Mahajan N, Rao S, Khurana N, Jain S. Invasive maxillary aspergillosis masquerading as malignancy in two cases: Utility of cytology as a rapid diagnostic tool. *J Cytol.* 2012 Jul;29(3):194-6. doi: 10.4103/0970-9371.101171. PMID: 23112462; PMCID: PMC3480770.
48. Dufour X, Kauffmann-Lacroix C, Ferrie JC, Goujon JM, Rodier MH, Klossek JM. Paranasal sinus fungus ball: epidemiology, clinical features and diagnosis. A retrospective analysis of 173 cases from a single medical center in France, 1989–2002. *Med Mycol* 2006; 44: 61–7.
49. De Foer C, Fossion E, Vaillant JM. Sinus aspergillosis. *J Craniomaxillofac Surg* 1990; 18: 33–40.

50. Beyki A, Zardast M, Nasrollahi Z. Maxillary sinus aspergillosis: a case report of the timely failure to treatment. *Iran J Microbiol.* 2019;11(4):345-348.
51. Walsh TJ, Anaissie EJ, Denning DW, Herbrecht R, Kontoyiannis DP, Marr KA, Morrison VA, Segal BH, Steinbach WJ, Stevens DA, van Burik JA, Wingard JR, Patterson TF; Infectious Diseases Society of America. Treatment of aspergillosis: clinical practice guidelines of the Infectious Diseases Society of America. *Clin Infect Dis.* 2008 Feb 1;46(3):327-60. doi: 10.1086/525258. PMID: 18177225.
52. . Murray PR, Baron EJ, Jorgensen JH, Landry ML, Pfaller MA. *Manual of Clinical Microbiology*, 9th edn. Washington DC: American Society for Microbiology, 2007.
53. Miller M, Haddad AJ. Cervicofacial actinomycosis. *Oral Surg Oral Med Oral Pathol Oral Radiol Endod* 1998; 85: 496–508.
54. Palonta F, Preti G, Vione N, Cavalot AL. Actinomycosis of the masseter muscle: report of a case and review of the literature. *J Craniofac Surg* 2003; 14: 915–18.
55. Nagler R, Peled M, Laufer D. Cervicofacial actinomycosis: a diagnostic challenge. *Oral Surg Oral Med Oral Pathol Oral Radiol Endod* 1997; 83: 652–6.
56. Varghese L, Cherian LM, Varghese GM. Actinomycosis: An Unusual Cause of Maxillary Sinusitis. *Ear Nose Throat J.* 2020 Oct 13:145561320965207. doi: 10.1177/0145561320965207. Epub ahead of print. PMID: 33048586.
57. Brook I. Microbiology and antimicrobial management of sinusitis. *J Laryngol Otol* 2005; 119: 251–8.
58. Tellez I, Duran Alba LM, Reyes MG, Patton E, Hesles Hde L. Microbiology of acute sinusitis in Mexican patients. *Arch Med Res* 2006; 37: 395–8.
59. Brook I. Microbiology of acute and chronic maxillary sinusitis associated with an odontogenic origin. *Laryngoscope* 2005; 115: 823–5.
60. Jukić – Krmek S. i suradnici *Pretklinička endodoncija*, Zagreb: Medicinska naklada; 2017.
61. Longhini AB, Ferguson BJ. Clinical aspects of odontogenic maxillary sinusitis: a case series. *Int Forum Allergy Rhinol.* 2011 Sep-Oct;1(5):409-15. doi: 10.1002/alr.20058. Epub 2011 Aug 18. PMID: 22287475.
62. Lanza DC, Kennedy DW. Current concepts in the surgical management of chronic and recurrent acute sinusitis. *J Allergy Clin Immunol* 1992; 90: 505–10.

63. Datta RK, Viswanatha B, Shree Harsha M. Caldwell Luc Surgery: Revisited. *Indian J Otolaryngol Head Neck Surg.* 2016;68(1):90-93. doi:10.1007/s12070-015-0883-y
64. Blake FA, Siegert J, Wedl J, Gbara A, Schmelzle R. The acute orbit: etiology, diagnosis, and therapy. *J Oral Maxillofac Surg* 2006; 64: 87–93.
65. Vairaktaris E, Moschos MM, Vassiliou S, et al. Orbital cellulitis, orbital subperiosteal and intraorbital abscess. Report of three cases and review of the literature. *J Craniomaxillofac Surg* 2009; 37: 132–6.
66. Benevides GN, Salgado GA Jr, Ferreira CR, Felipe-Silva A, Gilio AE. Bacterial sinusitis and its frightening complications: subdural empyema and Lemierre syndrome. *Autops Case Rep.* 2015;5(4):19-26. Published 2015 Dec 30. doi:10.4322/acr.2015.029
67. Abdel-Aziz M, El-Hoshy H, Azooz K, Naguib N, Hussein A. Maxillary sinus mucocele: predisposing factors, clinical presentations, and treatment. *Oral Maxillofac Surg.* 2017 Mar;21(1):55-58. doi: 10.1007/s10006-016-0599-5. Epub 2016 Nov 28. PMID: 27896530.
68. Ebright JR, Pace MT, Niazi AF. Septic thrombosis of the cavernous sinuses. *Arch Intern Med* 2001; 161: 2671–6.
69. Maloney PL, Doku HC. Maxillary sinusitis of odontogenic origin. *J Can Dent Assoc (Tor)* 1968; 34: 591–603.
70. Ferguson M. Rhinosinusitis in oral medicine and dentistry. *Aust Dent J.* 2014 Sep;59(3):289-95. doi: 10.1111/adj.12193. Epub 2014 Jul 30. PMID: 24861778.
71. Melén I, Lindahl L, Andréasson L, Rundcrantz H. Chronic maxillary sinusitis. Definition, diagnosis and relation to dental infections and nasal polyposis. *Acta Otolaryngol.* 1986 Mar-Apr;101(3-4):320-7. doi: 10.3109/00016488609132845. PMID: 3705956.
72. Puglisi S, Privitera S, Maiolino L, Serra A, Garotta M, Blandino G, Speciale A. Bacteriological findings and antimicrobial resistance in odontogenic and non-odontogenic chronic maxillary sinusitis. *J Med Microbiol.* 2011 Sep;60(Pt 9):1353-1359. doi: 10.1099/jmm.0.031476-0. Epub 2011 Apr 15. PMID: 21498651.

Armin Šegović rođen je 22.10.1995. godine u Varaždinu. Nakon završetka Druge osnovne škole u Varaždinu, upisuje Prvu gimnaziju Varaždin. Stomatološki fakultet Sveučilišta u Zagrebu upisuje 2015. godine.

Preflight Results

Document Information

Title: untitled
Author: armin
Creator: Microsoft® Word 2013
Producer: Microsoft® Word 2013

Preflight Information

Profile: Convert to PDF/A-1b
Version: Qoppa jPDFPreflight v2021R1.00
Date: Oct 5, 2021 3:55:11 AM

Legend: (X) - Can NOT be fixed by PDF/A-1b conversion.
(!X) - Could be fixed by PDF/A-1b conversion. User chose to be warned in PDF/A settings.

Page 1 Results

- (X) Font ArialMT is not embedded. Could not find matching font to embedFont ArialMT can not be embedded because: Could not find matching font to embed
- (X) Font ArialMT is not embedded. Could not find matching font to embedFont ArialMT can not be embedded because: Could not find matching font to embed
- (X) Font ArialMT is not embedded. Could not find matching font to embedFont ArialMT can not be embedded because: Could not find matching font to embed
- (X) Font ArialMT is not embedded. Could not find matching font to embedFont ArialMT can not be embedded because: Could not find matching font to embed
- (X) Font ArialMT is not embedded. Could not find matching font to embedFont ArialMT can not be embedded because: Could not find matching font to embed
- (X) Font ArialMT is not embedded. Could not find matching font to embedFont ArialMT can not be embedded because: Could not find matching font to embed
- (X) Font ArialMT is not embedded. Could not find matching font to embedFont ArialMT can not be embedded because: Could not find matching font to embed
- (X) Font ArialMT is not embedded. Could not find matching font to embedFont ArialMT can not be embedded because: Could not find matching font to embed
- (X) Font Arial-BoldMT is not embedded. Could not find matching font to embedFont Arial-BoldMT can not be embedded because: Could not find matching font to embed
- (X) Font Arial-BoldMT is not embedded. Could not find matching font to embedFont Arial-BoldMT can not be embedded because: Could not find matching font to embed
- (X) Font ArialMT is not embedded. Could not find matching font to embedFont ArialMT can not be embedded because: Could not find matching font to embed
- (X) Font ArialMT is not embedded. Could not find matching font to embedFont ArialMT can not be embedded because: Could not find matching font to embed
- (X) Font ArialMT is not embedded. Could not find matching font to embedFont ArialMT can not be embedded because: Could not find matching font to embed
- (X) Font ArialMT is not embedded. Could not find matching font to embedFont ArialMT can not be embedded because: Could not find matching font to embed
- (X) Font ArialMT is not embedded. Could not find matching font to embedFont ArialMT can not be embedded because: Could not find matching font to embed
- (X) Font ArialMT is not embedded. Could not find matching font to embedFont ArialMT can not be embedded because: Could not find matching font to embed
- (X) Font ArialMT is not embedded. Could not find matching font to embedFont ArialMT can not be embedded because: Could not find matching font to embed
- (X) Font ArialMT is not embedded. Could not find matching font to embedFont ArialMT can not be embedded because: Could not find matching font to embed
- (X) Font Arial-BoldMT is not embedded. Could not find matching font to embedFont Arial-BoldMT can not be embedded because: Could not find matching font to embed

Page 2 Results

- (X) Font TimesNewRomanPSMT is not embedded. Could not find matching font to embedFont TimesNewRomanPSMT can not be embedded because: Could not find matching font to embed
- (X) Font TimesNewRomanPSMT is not embedded. Could not find matching font to embedFont TimesNewRomanPSMT can not be embedded because: Could not find matching font to embed
- (X) Font TimesNewRomanPSMT is not embedded. Could not find matching font to embedFont TimesNewRomanPSMT can not be embedded because: Could not find matching font to embed
- (X) Font TimesNewRomanPSMT is not embedded. Could not find matching font to embedFont TimesNewRomanPSMT can not be embedded because: Could not find matching font to embed

Page 43 Results (contd.)

- (X) Font TimesNewRomanPS-BoldMT is not embedded. Could not find matching font to embedFont TimesNewRomanPS-BoldMT can not be embedded because: Could not find matching font to embed
- (X) Font TimesNewRomanPS-BoldMT is not embedded. Could not find matching font to embedFont TimesNewRomanPS-BoldMT can not be embedded because: Could not find matching font to embed
- (X) Font TimesNewRomanPS-BoldMT is not embedded. Could not find matching font to embedFont TimesNewRomanPS-BoldMT can not be embedded because: Could not find matching font to embed
- (X) Font TimesNewRomanPS-BoldMT is not embedded. Could not find matching font to embedFont TimesNewRomanPS-BoldMT can not be embedded because: Could not find matching font to embed
- (X) Font TimesNewRomanPS-BoldMT is not embedded. Could not find matching font to embedFont TimesNewRomanPS-BoldMT can not be embedded because: Could not find matching font to embed
- (X) Font TimesNewRomanPS-BoldMT is not embedded. Could not find matching font to embedFont TimesNewRomanPS-BoldMT can not be embedded because: Could not find matching font to embed - 5 more not displayed

Page 44 Results

- (X) Font TimesNewRomanPSMT is not embedded. Could not find matching font to embedFont TimesNewRomanPSMT can not be embedded because: Could not find matching font to embed
- (X) Font TimesNewRomanPS-BoldMT is not embedded. Could not find matching font to embedFont TimesNewRomanPS-BoldMT can not be embedded because: Could not find matching font to embed