

Rehabilitacija bezubog pacijenta hibridnim mostovima "all on four" i "all on six" metodom izrađenih CAD/CAM tehnologijom

Galeković, Marko

Professional thesis / Završni specijalistički

2021

Degree Grantor / Ustanova koja je dodijelila akademski / stručni stupanj: **University of Zagreb, School of Dental Medicine / Sveučilište u Zagrebu, Stomatološki fakultet**

Permanent link / Trajna poveznica: <https://um.nsk.hr/um:nbn:hr:127:683506>

Rights / Prava: [Attribution-NonCommercial 4.0 International](#)/[Imenovanje-Nekomercijalno 4.0 međunarodna](#)

Download date / Datum preuzimanja: **2024-07-22**



Repository / Repozitorij:

[University of Zagreb School of Dental Medicine Repository](#)





Sveučilište u Zagrebu

Stomatološki fakultet

Marko Galeković

**REHABILITACIJA BEZUBOG
PACIJENTA HIBRIDNIM MOSTOVIMA
„ALL ON FOUR“ I „ALL ON SIX“
METODOM IZRAĐENIH CAD/CAM
TEHNOLOGIJOM**

POSLIJEDIPLOMSKI SPECIJALISTIČKI RAD

Zagreb, 2021.

Rad je ostvaren na Zavodu za mobilnu protetiku Stomatološkog fakulteta Sveučilišta u Zagrebu

Naziv poslijediplomskog specijalističkog studija: Dentalna implantologija

Mentor rada: Izv.prof.dr.sc. Ivica Pelivan, DMD, specijalist stomatološke protetike

Lektor hrvatskog jezika: Marina Čubrić, profesorica hrvatskog jezika i književnosti

Lektor engleskog jezika: Sanja Korotaj, profesorica engleskog i talijanskog jezika i književnosti

Sastav povjerenstva za ocjenu poslijediplomskog specijalističkog rada:

1. Izv.prof.dr.sc. Andreja Carek, predsjednica
2. Izv.prof.dr.sc. Ivica Pelivan, član
3. Izv.prof.dr.sc. Davor Brajdić, član.

Sastav povjerenstva za obranu poslijediplomskog specijalističkog rada:

1. Izv.prof.dr.sc. Andreja Carek, predsjednica
2. Izv.prof.dr.sc. Ivica Pelivan, član
3. Izv.prof.dr.sc. Davor Brajdić, član
4. Doc.dr.sc. Marko Granić, zamjena.

Datum obrane rada: 16. rujna 2021. godine

Rad sadrži: 53 stranice

/ tablica

37 slika

CD

Rad je vlastito autorsko djelo, koje je u potpunosti samostalno napisano uz naznaku izvora korištenja druge literature u radu. Sve slike koje su prikazane u radu, izrađene su u Poliklinici Galeković u kojoj je autor zaposlen i izvorni su doprinos autora poslijediplomskog specijalističkog rada.

Zahvale

Zahvaljujem svome mentoru izv.prof.dr.sc. Ivici Pelivanu na nesebičnoj pomoći i smjernicama u izradi specijalističkog rada.

Zahvaljujem svojim kolegama iz Poliklinike Galeković na čelu sa bratom Josipom Galeković, koji su mi pomogli u izradi dentalnih fotografija i laboratorijskoj izradi rada, bez kojih rad, kao prikaz slučaja, ne bi bio ostvaren.

Posebno zahvaljujem svojoj obitelji: supruzi Jeleni, kćerkama Belli i Rozi, majci i bratu, na velikoj podršci, ljubavi i razumijevanju, koje mi svakodnevno pružaju, te motivaciji da napišem ovaj rad.

Ovaj rad posvećujem svome pokojnom ocu Stjepanu, doktoru dentalne medicine i jednom od začetnika dentalne implantologije u Hrvatskoj, koji bi zasigurno bio ponosan što volim raditi ovaj posao i time pomagati ljudima.

Sažetak

REHABILITACIJA BEZUBOG PACIJENTA METODOM HIBRIDNIM MOSTOVIMA „ALL ON FOUR“ I „ALL ON SIX“ IZRAĐENIH CAD/CAM TEHNOLOGIJOM

Gubitkom svih zubi dolazi do poremećaja u funkciji stomatognatog sustava i do potpune bezubosti pacijenta. Dugotrajna potpuna bezubost rezultira velikom atrofijom čeljusti što dovodi do poteškoća u izradi potpunih proteza, ali i ograničavanja u implantoprotetskoj terapiji.

Kao alternativno rješenje kod teških atrofija kosti prepoznata je imedijatna fiksna implantoprotetska opskrba prema konceptu All on four / All on six, koju je uveo Paulo Malo (1,2), a registrirala je tvrtka Nobel Biocare.

Brojne su prednosti takvog terapijskog pristupa u liječenju potpune bezubosti kod pacijenata, a najvažnije su: ugradnja manjeg broja implantata kod pacijenata s ograničenom količinom preostale kosti; ugradnja implantata pod kutom u stražnjem području, a time i zaobilazanje kritičnih anatomskih struktura; mogućnost izbjegavanja dodatnih augmentacijskih postupaka, a time i dugotrajnog liječenja; stvaranje uvjeta za imedijatno opterećenje; izrada privremenog fiksnog protetskog rada retiniranog vijcima u jednom danu; kraći postoperativni tijek; poboljšanje kvalitete života; predvidljivost i sigurnost terapije.

Zbog preciznosti u izradi implantoprotetskih radova i njihovoj dugovječnosti, današnja, moderna implantoprotetika je gotovo nezamisliva bez upotrebe CAD/CAM tehnologije.

Cilj ovog specijalističkog rada je, kroz klinički slučaj, sistematično prikazati planiranje terapije, te kirurški i protetski protokol izrade privremenih i trajnih fiksnoprotetskih nadomjestaka retiniranih vijcima s imedijatnim opterećenjem CAD/CAM tehnologijom.

Ključne riječi: potpuna bezubost, implantoprotetska terapija, All on four / all on six koncept, dentalni implantati, imedijatno opterećenje, CAD/CAM tehnologija



Summary

REHABILITATION OF EDENTULOUS PATIENT USING METHOD WITH HYBRID BRIDGES „ALL ON FOUR“ AND „ALL ON SIX“ MADE BY THE CAD/CAM TECHNOLOGY

Tooth loss causes a disruption in the functioning of the stomatognathic system as well as complete edentulism of the patient. Long-lasting complete edentulism results in a major atrophy of the jaw, which significantly complicates the making of the complete denture, but also limits the implant-prosthodontics therapy.


The immediate fixed implant-prosthodontics therapy, the All on four or All on six concept, introduced by Paulo Malo (1,2), was recognized as an alternative solution for severe bone atrophies and registered by the company Nobel Biocare.

There are numerous advantages of this therapeutic approach in the treatment of edentulism, however the most significant ones are: a minimal number of dental implants for patients with a limited amount of remaining alveolar bone; insertion of dental implants in the back area around a dental critical anatomic structure; the possibility of avoiding other augmentation procedures and thereby a long-term treatment; establishing conditions for immediate loading; creating a temporary fixed prosthetic screw connection in one day; a shorter postoperative recovery period; improved quality of life; predictability and safety of therapy.

Today's modern implant-prosthodontics cannot be imagined without the use of CAD/CAM technology due to its precision in making the implant-prosthodontics works and their durability.

The aim of this paper is to systematically present through a medical case the therapy planning-, as well as the surgical and prosthetic protocols for the production of temporary and permanent screw retained fixed with immediate loading using CAD/CAM technology.

Keywords: edentulism, implant-prosthodontics therapy, All on four/ All on six concept, dental implants, immediate loading, CAD/CAM technology



SADRŽAJ

1. UVOD.....	1
2. PRIKAZ SLUČAJA.....	3
2.1.Uzroci i posljedice potpune bezubosti.....	4
2.2 Terapijske mogućnosti kod liječenja potpune bezubosti.....	5
2.2.1.Terapija konvencionalnim potpunim protezama.....	5
2.2.2. Implantoprotetska terapija potpune bezubosti.....	5
2.2.2.1.Mobilna implantoprotetska terapija.....	6
2.2.2.2.Fiksna implantoprotetska terapija.....	7
2.2.2.3.Imedijatna fiksna implantoprotetska terapija konceptom All on four/All on six.....	8
2.2.3.Primjena CAD/CAM tehnologije u implantoprotetici.....	9
2.3.Klinički i laboratorijski tijek izrade hibridnih mostova all on four/all on six metodom izrađenih CAD/CAM tehnologijom	10
2.3.1. Prvi pregled, dijagnostika i plan terapije.....	10
2.3.2. Kirurški protokoli All on four / All on six konceptom.....	13
2.3.3. Protetski protokoli All on four / All on six konceptom.....	18
2.3.4. Izrada imedijatnih privremenih nadomjestaka.....	18
2.3.5. Izrada definitivnih fiksnih implantoprotetskih nadomjestaka.....	20
3. RASPRAVA.....	44
4. ZAKLJUČAK.....	47
5. LITERATURA.....	49
6. ŽIVOTOPIS.....	53

Popis skraćenica

CAD/CAM – engl. computer aided design/computer aided manufacturing – računalom potpomognuto oblikovanje / računalom potpomognuta izrada

CBCT – trodimenzionalna kompjuterska tomografija na bazi stožaste zrake

1. UVOD

Stomatognati sustav predstavlja složenu i skladnu funkcijsku cjelinu koja se sastoji od niza povezanih i međusobno ovisnih dijelova kao što su: zubi, parodontni ligamenti, kosti gornje i donje čeljusti sa pripadajućim mekim tkivima, čeljusni zglobovi i zglobne sveze, žvačni mišići, mišići jezika, usana i obraza, žlijezde slinovnice, pripadajući živčani sustav, te krvni i limfni optok (3).

Najvažnije funkcije stomatognatog sustava su žvačna funkcija, estetsko-fizionomijska funkcija, fonetska funkcija, psihosocijalna funkcija i okluzijska funkcija (4).

Svakim gubitkom zubi dolazi do narušavanja harmonične funkcije stomatognatog sustava i dovodi do djelomične ili potpune bezubosti što u konačnici rezultira različitim stupnjevima atrofije alveolarne kosti i određenim problemima u izradi konvencionalnih protetskih rješenja kao što su potpune proteze.

U današnje vrijeme, suvremena dentalna medicina nudi brojne terapijske mogućnosti za takva stanja, koje se najčešće očituju u dentalnoj implantoprotetici. Takvi radovi izrađuju se digitalnom tehnologijom, među kojima je najzastupljenija CAD/CAM tehnologija.

2. PRIKAZ SLUČAJA

2.1. Uzroci i posljedice potpune bezubosti

Najčešći uzroci vađenja zubi su karijes i bolesti parodonta do kojih dolazi zbog nepravodobnog i neadekvatnog liječenja. Gubitak zubi odražava se na tkivima usta i okolnim tkivima, a uz morfološke promjene dolazi do gubitka ili smanjenja važnih funkcija, a to su žvakanje i gutanje, izgled i govor (4).

Nakon gubitka zubi, resorbiraju se njihove koštane alveole i atrofiraju alveolarni nastavci (5). Posljedice jake resorpcije su plitki i ravni bezubi grebeni koji otežavaju izradu potpunih proteza. U gornjoj čeljusti atrofija kosti se događa izvana prema unutra, a u donjoj čeljusti više iznutra prema van (4). Takav omjer resorpcije uzrokuje promjene u međusobnom odnosu gornje i donje čeljusti. Dolazi do promjena u okluziji, sniženju okluzije, smanjenju žvačne funkcije, te do promjena u fizionomiji lica. Donja trećina lica se skraćuje, usne stanjuju i uvlače, nazolabijalni i mentolabijalni nabori se produbljuju, brada se izbočuje, a lice dobiva starački izgled. Gubitak zubi i sniženje okluzije uzrokuje funkcijske promjene u temporomandibularnom zglobu (5). Okluzijske smetnje mogu uzrokovati hiperaktivnost i hipertrofiju pojedinih mišića, poput jezika, koji se može toliko povećati da prekrije bezube grebene (6).

Zbog svih tih promjena nastalih kao posljedica potpune bezubosti, pacijenti osjećaju nesigurnost i komplekse, te traže određene terapijske mogućnosti u liječenju potpune bezubosti.

2.2. Terapijske mogućnosti kod liječenja potpune bezubosti

2.2.1. Terapija konvencionalnim potpunim protezama

Najjednostavnije terapijsko sredstvo kod liječenja potpune bezubosti su potpune proteze. One su još uvijek u protetskoj terapiji zastupljene u velikoj mjeri zbog jednostavne i brze izrade, te niske cijene.

Potpune proteze imaju niz zadaća, a to su: liječenje posljedica gubitka svih zubi, vraćanje izgubljenih funkcija stomatognatog sustava, te psihosocijalna rehabilitacija pacijenta (6).

Uspjeh protetske terapije potpunim protezama uvelike ovisi o anatomsko-morfološkim osobitostima njihovog ležišta, te o psihosocijalnom stanju i motivaciji pacijenta da prihvati proteze kao mobilno rješenje koje se svakodnevno skida. Dugotrajna bezubost i neadekvatno izrađene proteze dovode do jake resorpcije kosti, te do pojave plitkih i ravnih grebena, koji otežavaju njezinu izradu.

Zbog loše retencije i loših okluzijskih odnosa, nastalih krivom postavom umjetnih zubi, dolazi do odizanja i izvrtanja proteza prilikom govora i žvakanja, a posljedično time i do bolova u mišićima i čeljusnim zglobovima (4.). Dugotrajno nošenje proteza može dovesti i do promjena na tkivima usta, a to su hiperplazija, gljivična infekcija candidom albicans, protetski stomatitis, upala usnog kuta i dekubitusi (4).

Pacijenti se u današnje vrijeme upravo zbog neželjenih učinaka nošenja proteza, loše retencije, posebice u donjoj čeljusti, te nedovoljne motivacije i neprihvatanja potpunih proteza, sve više odlučuju na implantoprotetsku terapiju.

2.2.2. Implantoprotetska terapija potpune bezubosti

Implantoprotetska terapija nasuprot konvencionalnoj terapiji potpunim protezama u pravilu ima prednost s funkcijskog i preventivnog stajališta (7). Prednosti terapije koja uključuje implantate u odnosu na konvencionalnu potpunu protezu među ostalim su profilaksa resorpcije kosti, mogućnost izrade fiksnog nadomjestka ili nadomjestka koji se uvjetno skida, te stabilizacija mobilnog nadomjestka (8,9). Razlozi protiv konvencionalne potpune proteze mogu, primjerice, biti nezadovoljavajuća mogućnost žvakanja, psihičko opterećenje i socijalna ograničenja (9,10,11). Uz veće troškove, osim određenih sistemskih kontraindikacija, nema ograničenja za opskrbu bezube čeljusti implantatima (9). Odluka o tome hoće li se izraditi fiksni ili mobilni nadomjestak nošen implantatima donosi se unaprijed uz suglasnost pacijenta. Raspravlja se o prednostima i nedostacima poput ugodnosti žvakanja, mogućnosti govora, čišćenja, psihičkog prihvaćanja i estetike

(8,9). S pacijentom je potrebno razgovarati i o razlikama u troškovima različitih načina opskrbe koje proizlaze iz broja implantata i složenosti tehničke izvedbe (9.).

Temeljno možemo razlikovati mobilne i fiksne nadomjestke nošene implantatima.

2.2.2.1. Mobilna implantoprotetska terapija

U slučaju potpune bezubosti, gornja i donja čeljust razmatraju se zasebno zbog različite kvalitete kosti i anatomskih uvjeta. U oba slučaja odluka o terapiji ovisi o funkcijskim zahtjevima pacijenta (7).

Mobilni implantoprotetski nadomjestci se dijele na pokrovne proteze retinirane kuglama ili lokatorima, prečkama i teleskopskim krunama.

Ako se samo želi poboljšati retencija potpune proteze, kod pacijenata koji imaju dobro očuvane koštane grebene izrađuju se pokrovne proteze retinirane kugličnim spojkama ili lokatorima, pri čemu su u gornjoj čeljusti potrebna četiri, a u donjoj dva implantata (7).

U slučaju velikog vertikalnog gubitka kosti, kod kojeg su proteze na lokatore kontraindicirane zbog izvrtnja proteze i prekomjernog trošenja lokatora, izrađuju se pokrovne proteze na kruta ležišta, koja daju pacijentu osjećaj funkcijskog jedinstva. Retencija kod takvih proteza se postiže prečkama paralelnih stijenki ili suprastrukturama u obliku teleskopskih krunica, pri čemu su u gornjoj čeljusti potrebna četiri do šest implantata, a u donjoj čeljusti četiri (7).

Mobilnim nadomjestcima na implantatima želi se pacijentu vratiti sve izgubljene funkcije kao i potpunim protezama, samo uz bolju retenciju.

2.2.2.2. Fiksna implantoprotetska terapija

Fiksna implantoprotetska terapija psihički je mnogo ugodnija za pacijenta, te funkcijski i estetski bolja od mobilnih implantoprotetskih nadomjestaka.

Fiksni nadomjestci nošeni implantatima mogu se izrađivati kod manjeg i većeg vertikalnog defekta kosti. Ako je vertikalni gubitak kosti malen, fiksni je nadomjestak relativno jednostavno izvediv. Za njegovu izradu, minimalan broj potrebnih implantata u gornjoj čeljusti je pet do osam implantata, a u donjoj čeljusti četiri do osam implantata (7).

Fiksni radovi mogu biti pričvršćeni cementiranjem ili vijcima, ovisno o nagibu implantata, implantatnih nadogradnji (multi unit nadogradnje) i pristupnih otvora za vijak. Fiksni radovi mogu biti izrađeni od metal keramike, te od potpune ili cirkonij oksidne keramike, ovisno o mogućnostima i željama pacijenta.

Ukoliko izrađujemo fiksni nadomjestak nošen implantatima klasičnim pristupom, vrlo često samoj ugradnji implantata predstoje dodatni kirurški zahvati kao što su augmentacije i podizanje dna sinusa što znatno produljuje i poskupljuje izradu rada. U tim slučajevima opterećenje je odgođeno, a na konačnom radu može se izraditi ružičasta keramika kako zubi ne bi bili predugački zbog defekta kosti.

Međutim, ugradnja implantata u čeljust s uznapređovalom atrofijom često je problematična, jer je horizontalna i vertikalna dimenzija kosti nedovoljna. U tim slučajevima obično je potrebna opsežna augmentacija kako bi se uopće mogli ugraditi implantati dovoljne duljine i prihvatljivog promjera na strateški prikladnim mjestima. Napori kojima su pacijenti izloženi takvim intervencijama, potencijalni rizici i potreba za privremenom opskrbom slabo prilagođenim privremenim nadomjestkom tijekom faze cijeljenja često dovode do toga da pacijent loše prihvaća takav postupak (1).

Alternativna je mogućnost fiksna imedijatna implantoprotetska opskrba prema konceptu All on four/ all on six, kojeg je razradio Paulo Malo (1).

2.2.2.3. Imedijatna fiksna implantoprotetska terapija konceptom All on four /All on six

Koncept All on four / All on six predstavlja specifičan način fiksne implantoprotetske terapije potpune bezubosti. Taj koncept se pojavio kao alternativa klasičnom pristupu

implantoprotetskog zbrinjavanja potpune bezubosti kako bi liječenje za pacijenta trajalo što kraće uz jednostavniji kirurški postupak i manjom postoperativnom boli, te što kraćim vremenom izrade fiksnih zubi. Sustav se primjenjuje kod potpuno bezube čeljusti ili pacijenata kod kojih se preostali zubi ne mogu očuvati i gdje nije moguća ugradnja implantata klasičnim pristupom dovoljne duljine i promjera zbog opsežne resorpcije i atrofije koštanog grebena (1).

Koncept All on four je način implantološkog liječenja u kojem se fiksni nadomjestak izrađuje na četiri implantata čiji je položaj određen preostalom raspoloživom kosti. Prednja dva implantata postavljaju se ravno (aksijalno) dok se stražnja dva implantata postavljaju pod kutom (angulirano) do 45 stupnjeva. Zakošavanjem implantata u području pretkutnjaka nastoji se optimalno iskoristiti raspoloživa kost bez dodatnih kirurških zahvata i augmentacijskih postupaka (podizanje dna sinusa, split crest), zaobići kritične anatomske strukture (maksilarni sinus i donji alveolarni živac), te istovremeno se želi smanjiti dužina distalnog privjesnog člana (1).

Cilj implantoprotetske rehabilitacije All on four metodom je postići zadovoljavajuću primarnu stabilnost implantata kako bi se mogao izraditi privremeni fiksni nadomjestak pričvršćen vijcima uz imedijatno funkcijsko opterećenje unutar 24 do 48 sati, a kasnije u što kraćem roku i trajni rad.

Koncept All on six je modifikacija izvornog koncepta All on four i počiva na istim osnovama kao i prethodni koncept samo što se ugrađuju dodatna dva implantata u lateralnim segmentima radi izbjegavanja izrade privjesnih članova što je bolje s biomehaničkog stajališta (9).

2.2.3. Primjena CAD/CAM tehnologije u implantoprotetici

Upotreba CAD/CAM tehnologije u dentalnoj medicini je uvedena zbog opravdane preciznosti i dugovječnosti radova koja u novije vrijeme sve više zamjenjuje konvencionalnu tehnologiju izrade protetskih nadomjestaka (12). Isključene su nezaobilazne dimenzijske netočnosti konvencionalnog laboratorijskog načina izrade koje proizlaze iz postupaka navoštavanja, ulaganja, izlivanje i poliranja (13).

U posljednjih nekoliko godina računalno potpomognuta izrada implantoprotetskih nadomjestaka uspješno se primjenjuje u rehabilitaciji djelomično ili potpuno bezubih čeljusti (14). CAD/CAM tehnologija u današnje doba omogućava visoko kvalitetnu i prije svega ponovljivu implantoprotetsku opskrbu (15).

CAD/CAM sustavi sastoje se od tri međusobno povezane komponente, a to su: skener, koji snimi radni model ili otisak i pretvori ga u digitalni oblik kakav računalo može prepoznati; softver za dizajniranje, koji obrađuje snimljene podatke i omogućava virtualno konstruiranje različitih protetskih nadomjestaka; glodalice, čiji je zadatak izraditi (glodati) iz blokova ili diskova željeni nadomjestak (12).

U užem smislu CAD/CAM u implantoprotetici znači tehnički workflow primarno tehnikom glodanja izrađenih privremenih i definitivnih opskrba od različitih materijala kao što su cirkonijev dioksid, aluminijev oksid, infiltracijska ili staklokeramika, titan, plemenite ili neplemenite legure (kobalt – krom), akrilati ili vosak (15).

CAD/CAM tehnologijom mogu se izraditi privremene i trajne krunice i mostovi, individualne nadogradnje, primarne i sekundarne (prečke i teleskopi), ali i tercijarne strukture (skeleti) za mobilne nadomjestke (15).

Prednosti CAD/CAM tehnologije uglavnom leže u konstantnoj kvaliteti materijala, dosjedu konstrukcije na suprastrukturama bez napetosti (pasivni dosjed), ponovljivosti izrade kroz spremanje podataka u softveru kao i u dizajnu konstrukcije koji olakšava provođenje oralne higijene (14).

2.3. Klinički i laboratorijski tijek izrade hibridnih mostova All on four/All on six metodom izrađenih CAD/CAM tehnologijom

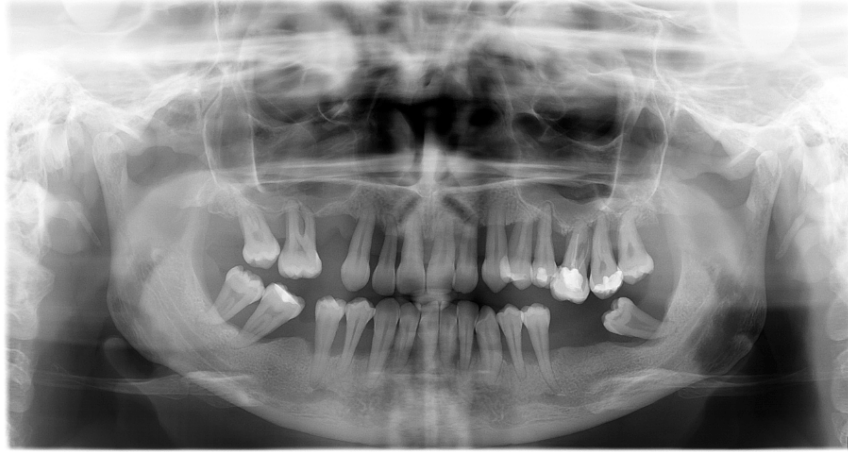2.3.1. Prvi pregled, dijagnostika i plan terapije

Pacijentica K.H., tridesetsedmogodišnjakinja, diplomirana ekonomistica, majka dvoje malodobne djece, prvi puta dolazi u Polikliniku Galeković radi savjetovanja. Kao glavne

razloge dolaska navodi krvarenje iz gingive prilikom četkanja zubi, neugodan zadah iz usta, bolove u pojedinim zubima prilikom žvakanja, te sve lošiju estetiku, zbog pomicanja zubi i uvjetno rečeno predugačkih zubi. Pacijentica je popunila obrazac u kojem navodi podatke iz obiteljske i dentalne anamneze kako bismo dobili uvid u njezino zdravstveno stanje, te zdravstveno stanje njezine obitelji. Uvidom u obiteljsku anamnezu i iz razgovora s njom ustanovili smo da pacijentica i njena obitelj ne boluju od nijedne sistemske bolesti, ali navodi da njeni roditelji nose potpune proteze zbog ranog gubitka zubi. Pacijentica navodi da je pušač. Odličnog je fizičkog i psihičkog stanja.

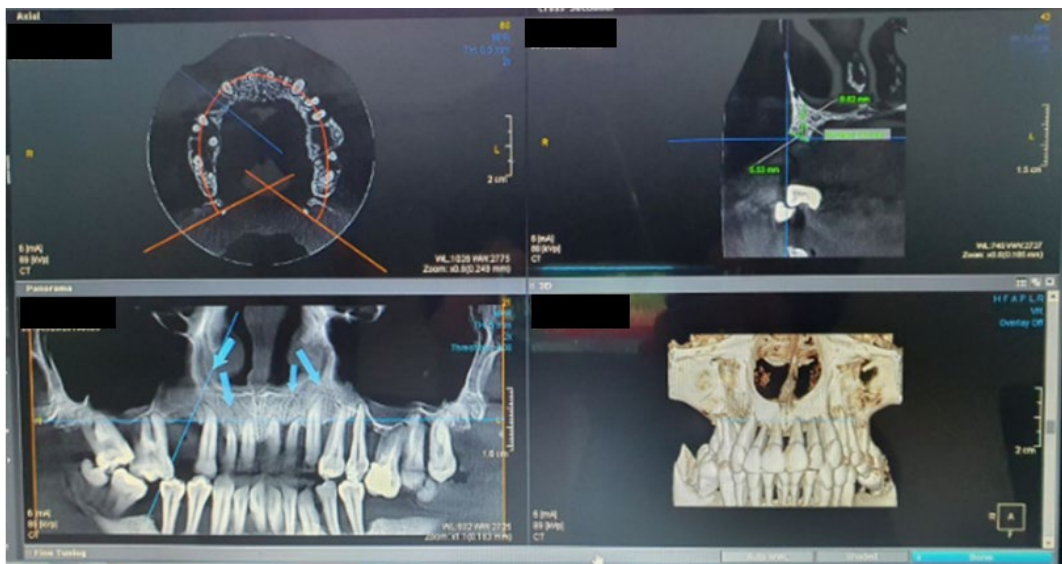
Nakon što smo uzeli anamnestičke podatke, pristupili smo kliničkom pregledu usne šupljine. Inspekcijom i palpacijom provjerili smo stanje preostalih zubi, te stanje mekog i koštanog tkiva. Utvrđen je nedostatak pojedinih zubi u lateralnim segmentima, dok su preostali zubi bili pomični i promijenili su svoje položaje. Prisutni su bili duboki džepovi i krvarenje iz gingive, te izrazita atrofija kosti oko zubi i u bezubim prostorima. Međutim, na zubima nije bilo plaka ni kamenca. Tijekom kliničkog pregleda napravili smo i analizu linije osmjeha, koja je izrazito važna kod izrade privremenih i trajnih imedijatnih fiksnih implantoprotetskih nadomjestaka zbog prijelaza između nadomjestka, implantata i sluznice. Potom smo pacijenticu fotografirali kako bismo pohranili njene podatke, ali i analizirali liniju osmjeha, vidljivost zubi, te položaj usana pri smijehu i govoru.

Prije donošenja same dijagnoze i postavljanja konačnog plana implantoprotetske terapije, proveli smo dijagnostičke postupke na pacijentici. Za potrebe implantološke terapije napravili smo ortopantomogram kao panoramsku snimku (Slika 1.), te trodimenzionalnu kompjuteriziranu tomografiju (CBCT) (Slika 2. i Slika 3.).

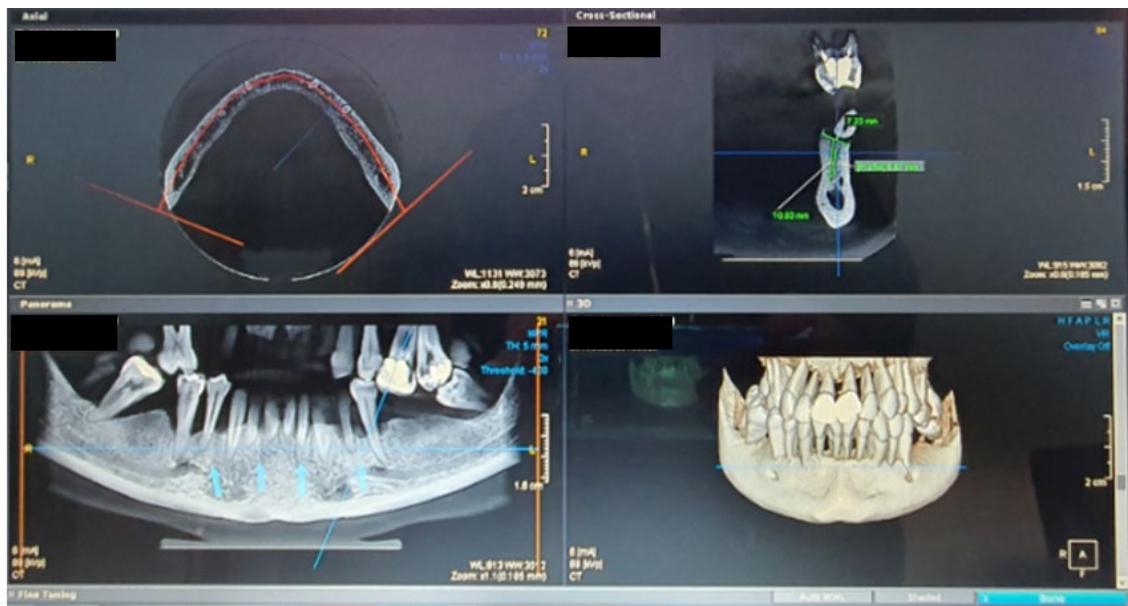


Slika 1. Ortopantomogramska snimka početnog stanja

Iz ortopantomogramske snimke možemo iščitati izrazito nisku vertikalnu dimenziju preostale kosti zbog njene resorpcije, zajedno sa pripadajućim zubima, zatim, upalne procese oko zubi i nizak položaj maksilarnih sinusa. Međutim, panoramskom snimkom ne možemo dobiti informaciju o širini alveolarne kosti kao ni o njezinoj kvaliteti. Kod ovog složenog slučaja važno je bilo napraviti CBCT snimku kako bismo mogli detaljno isplanirati terapiju.



Slika 2. CBCT snimka gornje čeljusti



Slika 3. CBCT snimka donje čeljusti

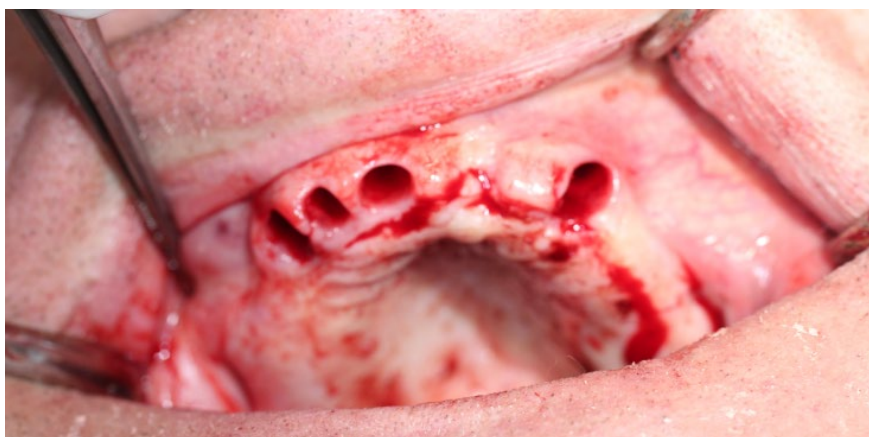
Na temelju CBCT snimke procijenili smo volumen kosti u vertikalnom i horizontalnom smjeru, te njezinu gustoću što je bitno kasnije kod ugradnje implantata zbog njihovih dimenzija i promjera, te postizanja primarne stabilnosti kao najvažnijeg preduvjeta za imedijatno opterećenje. CBCT snimka nam omogućava virtualno planiranje koje je važno za odabir, položaj i smjer implantata i njihovih nadogradnji (9).

Nakon prikupljenih podataka i detaljnih analiza dobivenih iz anamneze, kliničkog pregleda i dijagnostičkih postupaka potrebno je donijeti konačan plan terapije u kojem trebaju sudjelovati dentalni i tehnički tim u suradnji s pacijentovim željama i financijskim mogućnostima. Postavljena je dijagnoza da pacijentica boluje od kroničnog parodontitisa, te da su preostali zubi parodontološki izrazito kompromitirani i funkcijski neiskoristivi. U razgovoru s njom, ona izričito želi fiksni nadomjestak, jako je motivirana i spremna je prihvatiti sve moguće komplikacije, ali i pridržavati se svih uputa o održavanju oralne higijene. Budući da pacijentica inzistira na fiksnom rješenju, a i prema dijagnostičkim podacima postoje uvjeti za to, odlučili smo se na imedijatne fiksne hibridne mostove All on four konceptom, ali i na imedijatne privremene nadomjestke ukoliko tokom implantacije postignemo dobru primarnu stabilnost implantata. Prije dogovorene

operacije napravljena je parodontološka obrada preostalih zubi, propisana je antibiotska terapija penicilinom sa klavulanskom kiselinom i ispiranje klorheksidinom kako bi se upalno stanje u usnoj šupljini svelo na najmanju moguću mjeru.

2.3.2. Kirurški protokol All on four/All on six konceptom

Kirurški zahvat ugradnje dentalnih implantata u većini slučajeva odvija se u lokalnoj anesteziji infiltracijskom tehnikom. Tako je bilo i u našem slučaju. Nakon anestezije izvodimo početni rez od molara na jednoj do molara na drugoj strani, koji je krestalni pomaknut blago prema palatinalno, odnosno lingvalno. Planiranje primarnog reza je iznimno važno zbog kasnijeg šivanja gingive (1). Nakon što se napravi incizija i odvoji mukoperiostalni režanj, slijedi ekstrakcija preostalih zubi bez dobre prognoze i pažljivo čišćenje alveola, a potom modelacija grebena rotirajućim instrumentima ili kliještima za kost (Slika 4.).



Slika 4. Ekstrakcija preostalih zubi i početna krestalna incizija

Prilikom kirurškog planiranja posebnu pozornost treba posvetiti pacijentovoj liniji osmijeha, čiji je prijenos na postojeću razinu kosti osobito važan. Naposljetku, linija osmijeha uvijek mora prekrivati prijelaz između nadomjestka, implantata i sluznice. To je osobito važno u gornjoj čeljusti i može se postići vertikalnom resekcijom grebena do

visine linije osmijeha uvećano za sigurnosnu udaljenost od 1 mm. Tako se prijelaz može premjestiti u smjeru forniksa vestibuluma, te postići odgovarajuće prekrivanje usnicom (1). Smanjivanjem i modelacijom ekstrakcijskih alveola istodobno poboljšavamo koštano ležište implantata za sigurniju implantaciju s dovoljnom primarnom stabilnošću. Pritom treba imati na umu da nakon vertikalne resekcije dimenzija kosti još uvijek bude dovoljna za ugradnju implantata zadovoljavajuće dimenzije (1). Stoga se traži da interforaminalna širina preostale kosti u donjoj čeljusti iznosi najmanje 5 do 6 mm uz minimalnu visinu od 8 mm, a u gornjoj čeljusti između prvih pretkutnjaka najmanje 5 do 6 mm i minimalnu visinu od 10 mm.

Osim dovoljne količine i kvalitete kosti, pravilan odabir implantata i kirurška tehnika ugradnje implantata imaju presudnu važnost u postizanju primarne stabilnosti kao jednog od najvažnijih preduvjeta oseintegracije implantata, a time i dugoročnosti uspjeha terapije (1,16).

Pojedina istraživanja opisuju da je okretni moment ključni faktor za procjenu primarne stabilnosti, te definiraju njegovu vrijednost između 32, 35 i 40 Ncm ili više kao povoljne za imedijatno opterećenje pojedinačnih implantata, a kod implantata u bloku ta je vrijednost i manja (16,17,18). Uz mjerenje okretnog momenta, procjenu primarne stabilnosti možemo vršiti i Periotestom i Osstell uređajima. Pojedina istraživanja pokazuju da visoki iznos okretnog momenta kod ugradnje implantata negativno djeluje na periimplantatno koštano ležište što može dovesti do nekroze kosti, te naposljetku i do odgođene ili smanjene oseintegracije, a isto tako i do odbacivanja implantata (16, 19, 20). Radi toga se danas pokušava tlačno opterećenje, te opterećenje krestalnog koštanog ležišta pri implantacijama održavati u fiziološkim okvirima (16, 21). Trenutno se veliki značaj pridaje i smanjivanju opterećenja krestalne kosti, za koju se čini da na veliki pritisak reagira resorpcijom (16).

Mehaničko i kemijsko tretiranje površine implantata ima za cilj poboljšati kliničku uspješnost u područjima sa slabijom kvalitetom i količinom kosti, ubrzati koštano cijeljenje radi mogućnosti imedijatnog opterećenja implantata, te stimulirati rast kosti.

Osim površine implantata, primarnoj stabilnosti pridonosi i oblik, dužina, promjer i pravilno pozicioniranje dentalnog implantata, te smjer i količina navoja na njegovoj površini.

Za imedijatnu implantaciju povoljnima su se pokazali tipovi implantata s apikalno koničnim oblikom i krestalno paretežno paralelnim oblikom, koji kompresijom mogu povisiti primarnu stabilnost upravo u apikalnom spongioznom dijelu, a smanjiti opterećenje u području kritične krestalne kosti (16). Istraživanja su pokazala da nakon preparacije ležišta samonarezujući implantati postižu značajno višu primarnu stabilnost od implantata kod kojih je potrebna nareznica (16, 22). Promjer i karakteristike implantata utječu na odlučujući način na primarnu stabilnost. Implantati šireg promjera pokazuju bolju primarnu stabilnost od implantata užeg promjera, ali u slučajevima sa smanjenom količinom raspoložive kosti uža implantati pokazuju dostatnu primarnu stabilnost (16, 23, 24). Klinički se primarna stabilnost kod imedijatne implantacije može ustvrditi samo apikalnim sidrenjem i zbog toga se preporučuju duži implantati, posebice u stražnjem području.

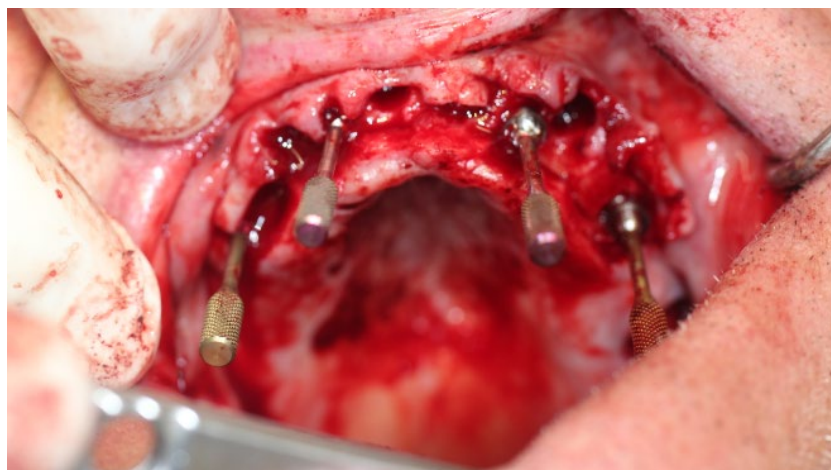
Na primarnu stabilnost se svakako odražava i pozicioniranje implantata prilikom ugradnje. Naime, kod pozicioniranja implantata s jedne strane treba poštivati maksimalni nagib distalnih implantata, dok s druge strane položaj implantata treba odabrati tako da se postigne najveći mogući potporni poligon planirane imedijatne opskrbe uz izbjegavanje dugačkih privjesnih članova suprakonstrukcije. Prednost zakošenih distalnih implantata jest što se stražnja potporna točka može pomaknuti distalnije nego s aksijalno postavljenim implantatima, zaobilazeći time kritične anatomske strukture (maksilarni sinus u gornjoj čeljusti i n.alveolaris inferior u donjoj čeljusti) i bez augmentacijskih postupaka (podizanje dna sinusa) (1).

Jedan od važnih faktora koji utječu na primarnu stabilnost je operativna tehnika kod ugradnje implantata. Tako, primjerice, „undersized drilling“ kod kojega se svjesno odabire da je konačno bušenje uže od promjera implantata, može značajno povećati periimplantatnu gustoću kosti, a time i primarnu stabilnost, prvenstveno u kvalitativno kritičnom koštanom ležištu. Kod bušenja postupna osteotomija s apikalnim bušenjem manjih dimenzija očekivano dovodi do veće primarne stabilnosti (1, 25).

Nakon što je sve pripremljeno, u području medijalne linije čeljusti pilot svrdlom radi se osteotomija promjera od 2 mm i ležaj za prihvat posebne šablone, koja služi kao pokazatelj smjera i pozicioniranja implantata. Potom oštrim svrdlom označimo pozicije za ugradnju implantata, koji će biti smješteni u reduciranim ekstrakcijskim alveolama.

Preparaciju ležišta započinjemo pilot svrdlom promjera 2 mm i ciljanom dubinom preparacije, a odabir ostalih svrdala ovisi o gustoći i širini kosti. Slijedeće svrdlo promjera 2.4/2.8 mm koristi se za preparaciju koštanog ležišta kod izrazito mekane kosti, a svrdlo nakon njega promjera 2.8/3.2 mm kod kosti srednje gustoće. U tako pripremljena ležišta manjih dimenzija od promjera implantata, ugrađujemo implantate promjera 3.75 mm. U gornjoj čeljusti dva implantata u prednjem dijelu postavljamo na mjesto lateralnih sjekutića, u smjeru dužinske osi (aksijalno), dok stražnje implantate postavljamo pod kutom od 30 do 45 stupnjeva na poziciji pretkutnjaka. Isti postupak ponavljamo i u donjoj čeljusti. U gornjoj čeljusti implantate postavljamo što je moguće više palatinalno, a u donjoj čeljusti što je moguće više vestibularno vodeći računa o smjeru resorpcije gornje i donje čeljusti. Implantati se postavljaju subkrestalno u ekstrakcijske alveole, očekujući minimalnu resorpciju marginalne kosti oko vrata implantata. Apikalnim i bikortikalnim sidrenjem implantata postizemo zadovoljavajuću primarnu stabilnost od 35 Ncm što je pogodno za imedijatno opterećenje.

Odmah nakon ugradnje dentalnih implantata postavljaju se implantatne nadogradnje (multi unit nadogradnje) (Slika 5.).



Slika 5. Postavljanje multi unit nadogradnji s držačima za pozicioniranje

Paralelizacija nadogradnji je od presudne važnosti. Pritom se koriste posebni elementi s različitim kutovima kako bi se kompenzirale razlike između anguliranih i aksijalno

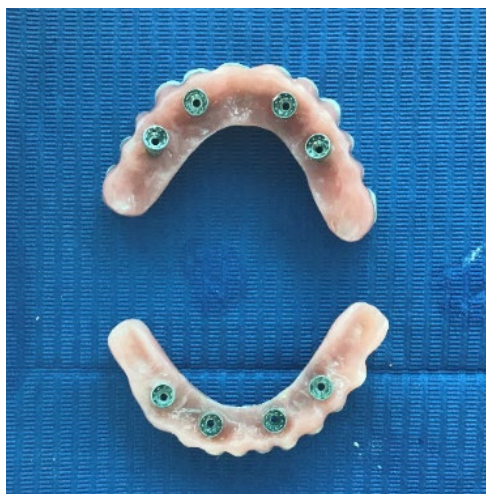postavljenih implantata. Da bi se te nadogradnje mogle postaviti na zakošene implantate, potrebno je reducirati distalnu koštanu lamelu, jer je ona zbog nagiba uglavnom smještena ispod razine kosti što sprječava potencijalnu pojavu periimplantitisa (1, 9). Nadalje, treba voditi računa o okretnom momentu pričvršćivanja kutnih implantatnih nadogradnji koji je obično manji od ravnih nadogradnji. Ovisno o sustavu, kutne nadogradnje se pritežu na 15 Ncm, dok je okretni moment kod ravnih nadogradnji 30 Ncm. Zbog manjih dimenzija ovdje postoji opasnost da se vijci uz previsok okretni moment slome. Multi unit nadogradnje na tržištu se pojavljuju kao ravne (0 stupnjeva) sa visinom gingive od 1.5 i 2.5 mm i kao kutne nadogradnje od 17 stupnjeva sa visinom gingive od 2.5 i 3.5 mm i od 30 stupnjeva sa visinom gingive od 3.5 i 4.5 mm. Svaka nadogradnja dolazi s već prethodno montiranim držačem za jednostavnije pozicioniranje. Na stražnje implantate u području prekutnjaka u pravilu se postavljaju zakrivljene nadogradnje od 30 stupnjeva, dok se na prednje implantate postavljaju ravne nadogradnje ili zakrivljene pod kutom od 17 stupnjeva. Nakon paralelizacije implantatnih nadogradnji, držači se skidaju i postavljaju se plastične ili titanske pokrovne kapice za cijeljenje, te se rana može zašiti i provesti imedijatna protetska opskrba. Kod zatvaranja rane treba voditi računa o tome da je često potrebna vestibuloplastika. Zbog smanjenja visine alveolarnog nastavka postoji znatan višak sluznice koji se smanjuje uz maksimalno očuvanje keratinizirane gingive.

2.3.3. Protetski protokol All on four/All on six konceptom

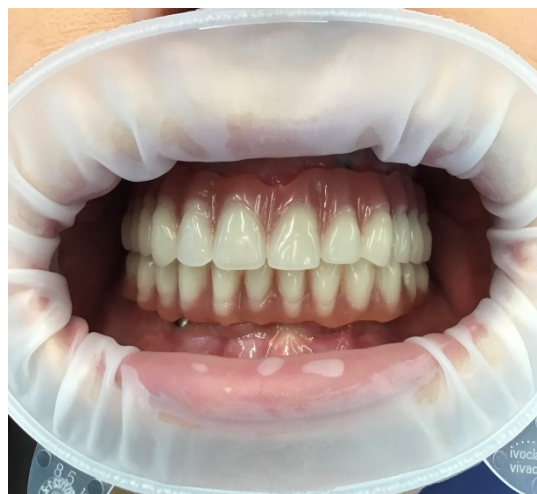Nakon kirurških protokola, slijede protetski protokoli izrade privremenih i definitivnih imedijatnih fiksnih protetskih nadomjestaka retiniranih vijcima All on four konceptom. Svaka faza rada mora biti precizno napravljena zbog pasivnog dosjeda nadomjestka uz ispunjenje svih estetskih i funkcijskih kriterija. Faze izrade biti će detaljnije opisane kod izrade definitivnog nadomjestka.

2.3.4. Izrada imedijatnih privremenih nadomjestaka

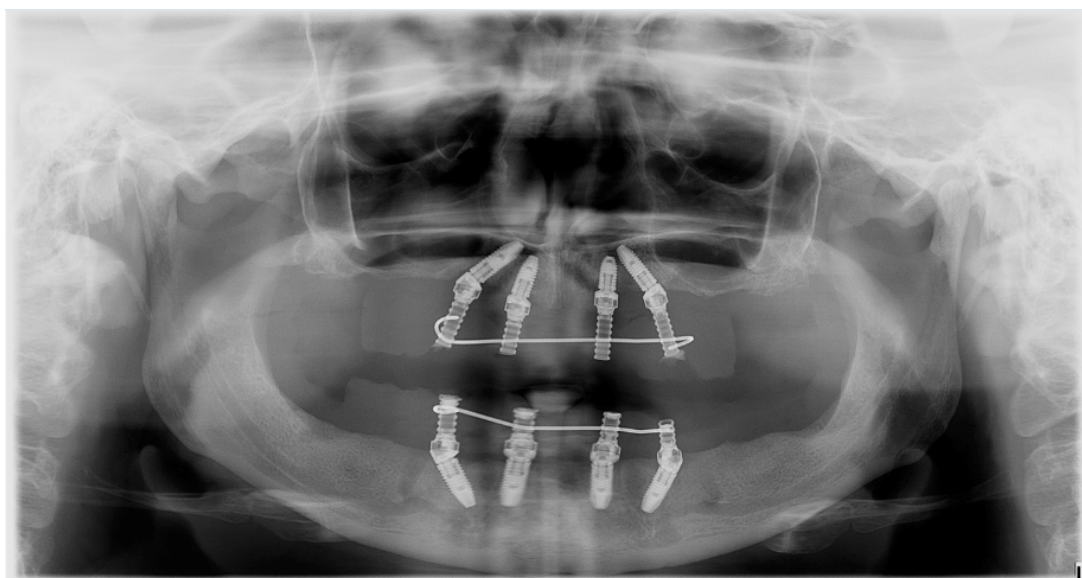
Nakon što se postave plastične kapice za cijeljenje i zašiju rane resorptivnim koncima, preko kapica se stavi malo sterilne gaze ili sterilne zaštitne trake koje sprječavaju ulazak otisne mase u svježu ranu. Potom se uzimaju otisci u alginatu za izradu individualnih žlica. Sa multi unit nadogradnji skidaju se kapice za cijeljenje i postavljaju se otisni prijenosnici (transferi) preko kojih se uzimaju funkcijski otisci polietrom u individualnim žlicama. Nakon što prođe vrijeme stvrdnjavanja otisne mase, otisci se izvade iz usta, te se vrate zaštitne kapice. U laboratoriju se prema otiscima izliju radni modeli sa laboratorijskim implantatima i izrađuju se probne baze sa zagriznim voštanim bedemima. U ustima se određuju međučeljsni odnosi koji se prenose obraznim lukom u artikulaturu. Nakon toga se u laboratoriju na laboratorijskim implantatima radnih modela postavljaju titanski cilindri (temporary coping) koji su međusobno povezani žicom i na koje se postavljaju akrilatni zubi prema svim pravilima koja vrijede za potpune proteze. Na privremene nadomjestke postavlja se manji broj zubi kako se ne bi narušila oseointegracija dentalnih implantata. Posljednji zub je ujedno mjesto izlazišta distalnog implantata. Nakon postave zubi, slijedi proba postave u ustima pacijenta, te završna izrada i obrada privremenih nadomjestaka u laboratoriju. Osnovni materijal iz kojeg se nadomjestci izrađuju je akrilat. Prilikom završne izrade privremenih nadomjestaka posebnu pozornost treba obratiti na oblik baze. Naime, osnovni oblik fiksnih nadomjestaka kod imedijatne opskrbe implantata razlikuje se od pokrovne proteze. Ne primjenjuje se sedlasti oblik proteze, nego se umjesto njega koristi tangencijalni dizajn baze proteze sa ugrađenim higijenskim kanalićima, koji omogućuje lakše čišćenje baze nadomjestaka i implantata (1). Nakon što se u laboratoriju napravi završna obrada i poliranje, privremeni nadomjestci se mogu pričvrstiti protetskim vijcima na implantatne nadogradnje u ustima pacijenta okretnim momentom od 15 Ncm (Slika 6.) . Preko njih se u otvore postavlja teflonska traka, a otvori se dodatno zatvaraju kompozitom. Kod provjere okluzije funkcijski je bitno da su kontakti dodiri prisutni na svim zubima, te ne smiju postojati statički i dinamički kontakti distalno od anguliranih implantata (1). Privremeni nadomjestci postavljaju se u usta pacijenta unutar 24 do maksimalno 48 sati od ugradnje implantata i u ustima moraju ostati minimalno četiri mjeseca koliko traje period oseointegracije dentalnih implantata (Slika 7.).



Slika 6. Gotovi privremeni nadomjestci



Slika 7. Predaja privremenih nadomjestaka



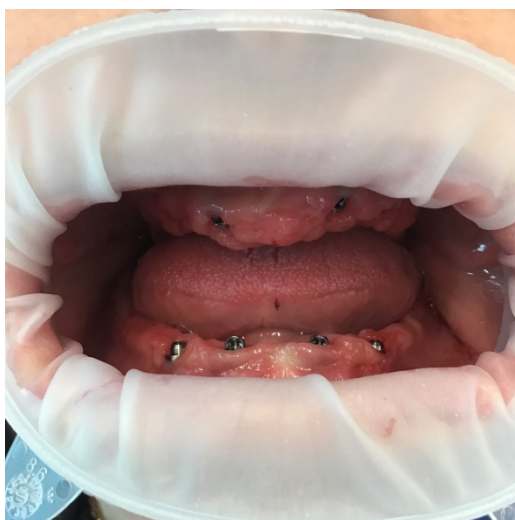
Slika 8. Ortopantomogramska snimka nakon ugradnje implatanta

2.3.5. Izrada definitivnih fiksnih implantoprotetskih nadomjestaka

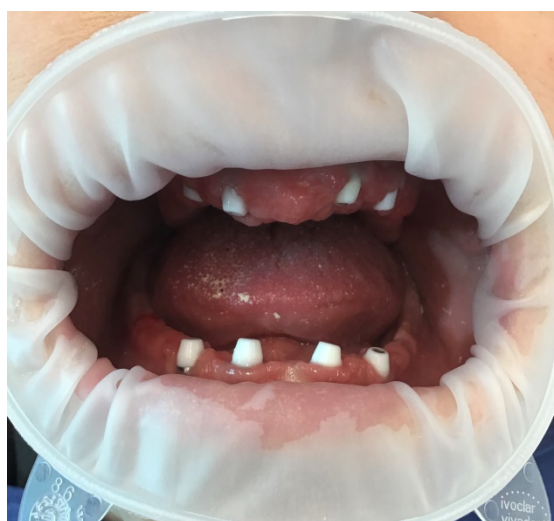Nakon perioda oseintegracije dentalnih implantata i nošenja privremenih nadomjestaka, izrađuju se definitivni fiksni implantoprotetski nadomjestci prema svim fazama kao i kod

privremenih radova, uključujući i dodatne faze potrebne zbog različite i složenije tehničke izvedbe radova.

Cijeli proces terapije započinjemo otiskivanjem. Svrha otiskivanja je precizan prijenos informacija laboratoriju o položaju implantata u čeljusti, položaju vrata implantata, te njegovu odnosu s periimplantatnim mekim tkivima (Slika 9.). Privremeni nadomjestci se izvade iz usta, te se ponovo postavljaju plastične kapice za cijeljenje (Slika 10.).

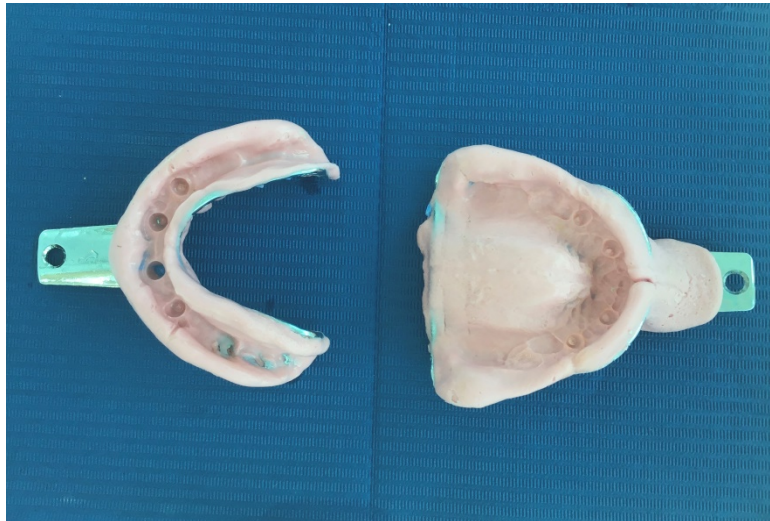


Slika 9. Multi unit nadogradnje



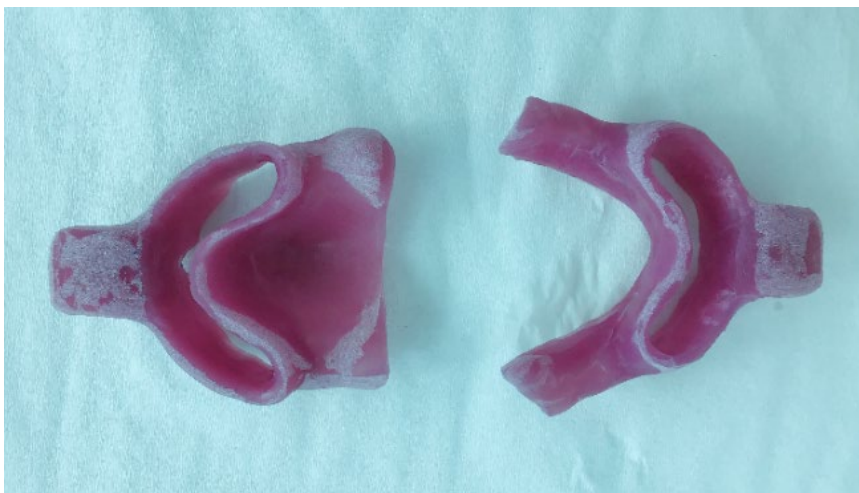Slika 10. Plastične kapice za cijeljenje

Anatomske otiske gornje i donje čeljusti uzimaju se u ireverzibilnom hidrokolidu (alginatu) u konfekcijskim, metalnim žlicama na kojima smo prethodno postavili silikonske stopere (Slika 11.).



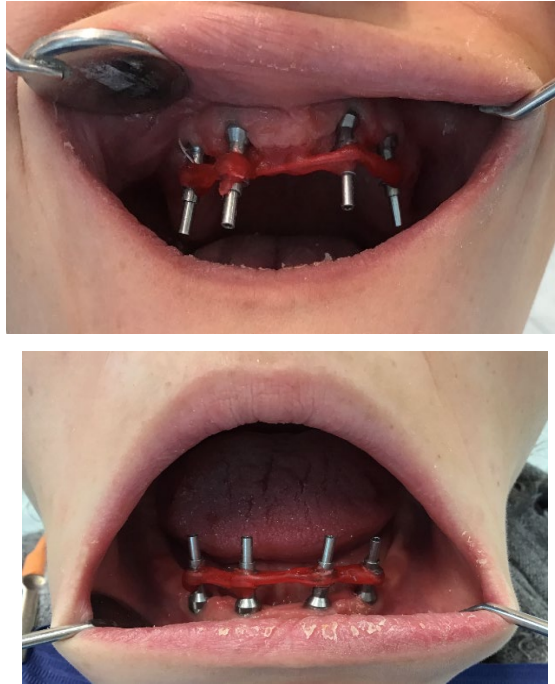Slika 11. Anatomske otiske u alginatu

Anatomske otiske se izljevaju u laboratoriju i izrađuju se gipsani anatomske modeli na kojima se izrađuju individualne žlice u akrilatu (Slika 12.).



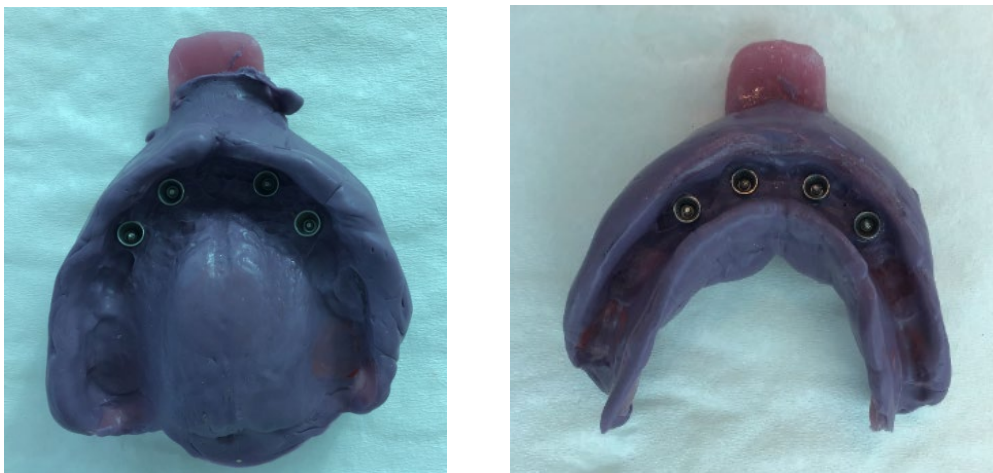
Slika 12. Individualne žlice

Potom se kapice za cijeljenje skinu sa implantatnih nadogradnji, a na njihovo mjesto se postavljaju otisni prijenosnici, koji se fiksiraju dugačkim vijcima. Otisni transferi se međusobno povezuju akrilatom radi veće preciznosti i točnosti otiska (Slika 13.).



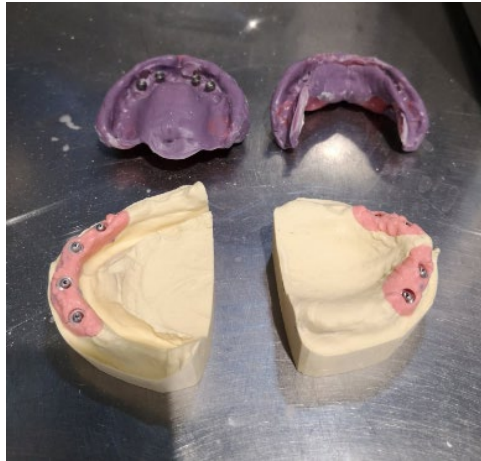Slika 13. Postavljanje otisnih prijenosnika u gornjoj i donjoj čeljusti

Preko ovako pripremljenih transfera, za izradu definitivnih radova uzimaju se funkcijski otisci tehnikom otvorene individualne žlice u polieteru, koji se pokazao kao optimalan otisni materijal (Slika 14.).

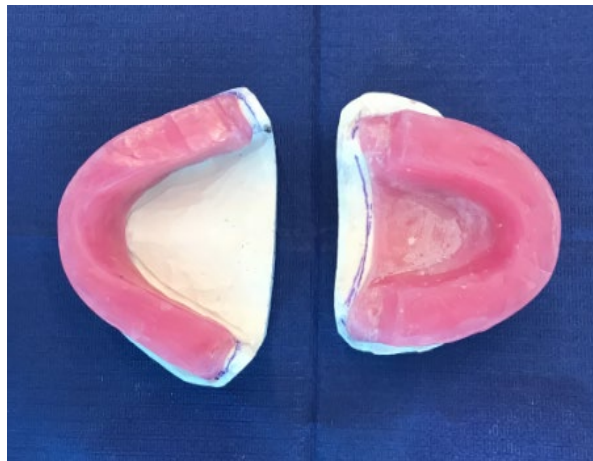


Slika 14. Definitivni otisci u polieteru uzeti tehnikom otvorene žlice

Budući da kvaliteta radnog modela ovisi o točnosti reprodukcije detalja otiskom, precizan otisak čini temelj izrade nadomjestaka s preciznim i pasivnim dosjedom na suprastrukture. Svaka nepreciznost u otiskivanju ima za posljedicu nadomjestke koji u potpunosti ne odgovaraju kliničkoj situaciji, što može dovesti do tehničkih i bioloških komplikacija, poput popuštanja i lomova fiksacijskih vijaka, lomova vrata implantata, okluzijskih netočnosti (26, 27), te do mukozitisa i periimplantitisa (28, 29). Lee i suradnici su svojim sistematiziranim preglednim radom u koji je bilo uključeno 17 in vitro istraživanja zaključili kako kod unutarnjeg spoja implantata i implantatne nadogradnje dodatno povezivanje otisnim transferima pridonosi točnosti otiska (29). U situacijama s jednim do tri implantata većina istraživanja nije pokazala razlike između tehnike otvorene i zatvorene žlice pri čemu je kod više od tri implantata veća točnost postignuta tehnikom otvorene žlice. Dokazano je da kod implantoloških sustava s unutarnjim spojem u kombinaciji s tehnikom otvorene žlice dodatno povezivanje otisnih prijenosnika ne povećava preciznost otiska (30). Temeljem preciznih otisaka u laboratoriju se izrađuju radni modeli sa laboratorijskim implantatima i takozvanom umjetnom gingivom od silikona (Gingifast) (Slika 15). Na njima se izrađuju probne baze kako bi se odredili međučeljusni odnosi (Slika 16.).



Slika 15. Radni modeli gornje i donje čeljusti



Slika 16. Izgled probnih baza gornje i donje čeljusti

Probne baze privremena su pomagala koja služe za određivanje vertikalnog i horizontalnog odnosa donje čeljusti prema gornjoj. Sastoje se od baze i nagriznih bedema i vrlo su slične probnim bazama kod izrade potpunih proteza. Baza se izrađuje od svjetlosnopolimerizirajućeg akrilata i mora biti čvrsta i stabilna. Stoga je pomoću vijaka titanskim cilindrima pričvršćena na multi unit nadogradnje. Okluzijski ili nagrizni bedemi postavljaju se na izrađenu probnu bazu. Najčešće se izrađuju iz voska te služe za pronalaženje protetske ravnine, za određivanje vertikalnog i horizontalnog odnosa donje čeljusti prema gornjoj. U određivanju vertikalne i horizontalne dimenzije koristimo se identičnim postupcima kao prilikom izrade potpunih proteza. Najrašireniji način određivanja vertikalne dimenzije okluzije provodi se pomoću pronalaženja položaja

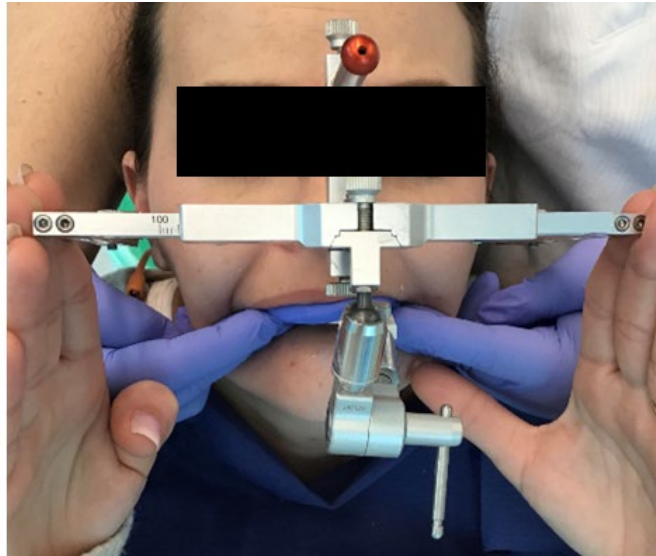
fiziološkog mirovanja. Vertikalna dimenzija mjeri se na dvjema proizvoljno odabranim točkama na licu, od kojih se jedna nalazi iznad, a druga ispod usnog otvora. Obično je to točka ispod nosa (subnasale) ili vršak nosa, kao gornja točka i najistaknutija točka brade (gnathion), kao donja mjerna točka. Mjerne se točke označavaju vodootpornom olovkom. Za vrijeme određivanja fiziološkog mirovanja pacijent u stolcu sjedi tako da su mu glava i tijelo uspravni, glava nenaslonjena, a pogled usmjeren ravno prema naprijed. Tijekom mjerenja pacijent treba biti opušten. U postupku određivanja vertikalne dimenzije oslonac usnicama čine probne baze i bedemi. Dok su probne baze u ustima, pacijentu se sugerira da jezikom navlaži usnice, proguta slinu, te nakon toga opusti mandibulu. Opuštanjem donje čeljusti usnice se lagano dodiruju. Nakon toga se lagano razmaknu, te se tada provjeri veličina prostora između voštanih bedema koji bi kod normalnih okluzijskih odnosa u području prvih premolara trebao iznositi prosječno 2 do 4 mm. Slobodni interokluzijski odnos kod prognatije može iznositi 8 mm i više, a kod progenije iznosi 1 do 2 mm. Druga metoda određivanja položaja mirovanja je fonetska. Dok pacijent sjedi uspravno i opušteno, pacijenta se zamoli da izgovara riječi ili slogove koje sadrži bilabijalne suglasnike (mi-mi-mi). Osim toga, vertikalnu dimenziju okluzije moguće je odrediti i pomoću gutanja. Ta se metoda bazira na činjenici da se mandibula u završnoj fazi gutanja stabilizira prema maksili preko dodira gornjih i donjih zuba, a nakon toga zauzima položaj fiziološkog mirovanja (6).

Nakon što se odredi fiziološko mirovanje, pristupamo određivanju protetske ravnine. Ona je pomoćna ravnina koja služi za pronalaženje smještaja okluzijskih površina zuba. To je zamišljena ravnina koja, kad se postavi na donji zubni niz, dodiruje incizalne bridove donjih prednjih zuba i distobukalne kvržice zadnjih donjih molara. Površina dodira gornjeg i donjeg nagriznog bedema na probnim bazama predstavlja protetsku ravninu. U prednjem dijelu protetska ravnina je paralelna s bipupilarnom linijom. Kontrola paralelnosti protetske ravnine najlakše se provodi pomoću Foxove ravnine. Površina okluzijskih bedema u prednjem dijelu mora biti paralelna s bipupilarnom linijom i s horizontalom i ne smije padati prema lijevom ili desnom usnom kutu. Okluzijska površina prednjeg dijela gornjeg nagriznog bedema određuje vidljivost gornjih prednjih zubi. Pri lagano razmaknutim usnama gornji središnji sjekutići u odraslih osoba vide se prosječno 2 do 3 mm. Prednji su zubi manje vidljivi u starijih osoba što je posljedica gubitka tonusa kružnog mišića. Anteroposteriorno protetska ravnina određuje položaj okluzijskih

površina bočnih zubi i u vezi je s ravninom prednjeg dijela. Pravilo je da protetska ravnina u bočnim dijelovima bude paralelna s nazoaurikularnom ravninom (Camperova ravnina) određenom sredinom lijevog i desnog tragusa uha i donjim rubom lijevog i desnog nosnog krila. U postupku pronalaženja protetske ravnine gornji voštani bedem, u bočnim dijelovima, usklađuje se paralelno s Camperovom ravninom. Donji se voštani bedem dovodi u razinu jezika ili nešto ispod njegovog ekvatora. Treba imati na umu da se bočni zubi anteroposteriorno postavljaju po krivulji. Prema tome, pronalaženje protetske ravnine i njezin smještaj u vertikali predstavlja orijentaciju i pomoć za postavu umjetnih zubi. Donji se voštani bedem usklađuje paralelno s horizontalom i nikada se ne smije zakositi (6).

Po završetku usklađivanja probnih baza, provjerimo vertikalnu dimenziju okluzije koju smo odredili. Mjerenjem razmaka između postavljenih oznaka kad su probne baze u ustima pacijenta i u dodiru mjerimo vertikalnu dimenziju okluzije. Ako je razlika između vertikalne dimenzije fiziološkog mirovanja i vertikalne dimenzije okluzije 2 do 4 mm, interokluzijski razmak između voštanih bedema je odgovarajući. Dodatna provjera ispravnosti netom određene vertikalne dimenzije provodi se govornim testom, tj. izgovorom riječi koje sadrže glas „s“ i „š“. Pri izgovaranju navedenih sibilanata voštani se bedemi približavaju, ali ne dolaze u dodir. Ako se bedemi dodiruju određena vertikalna dimenzija je previsoka, a ako između bedema ima previše prostora, vertikalna dimenzija je određena prenisko. Kad je utvrđeno da je određena vertikalna dimenzija ispravna, na gornjem bedemu označava se medijalna linija, linija očnjaka, te linija smijeha (6).

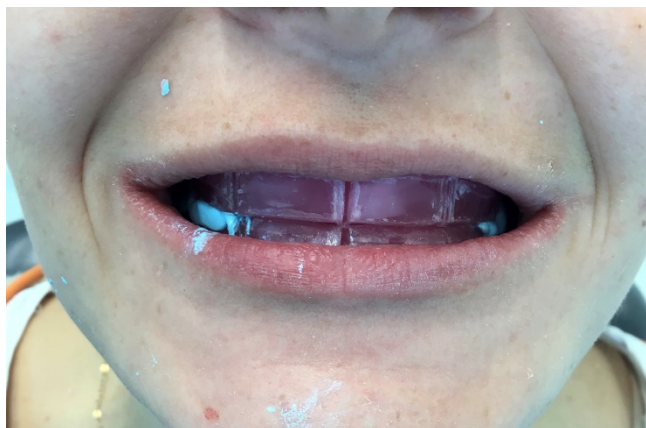Nakon točno određene vertikalne dimenzije okluzije, provodi se postupak određivanja centrične relacije koji je početni funkcijski položaj za bezube pacijente. Da bi se centrična relacija koristila kao polazni položaj, nužno je koristiti obrazni luk za prijenos modela u artikulator (Slika 17.).



Slika 17. Prijenos gornje čeljusti obraznim lukom

Pomoću obraznog luka model gornje čeljusti je moguće prenijeti u artikulator i postaviti u isti prostorni odnos prema čeljusnim zglobovima i bazi lubanje kakav ima maksila u ustima pacijenta. To omogućuje točniji luk zatvaranja u artikulatoru. Obrazni luk je metalna naprava pomoću koje se određuje položaj gornje čeljusti prema prosječnoj ili točno određenoj transverzalnoj šarnirskoj osi i prema referentnoj ravnini glave. Služi za ispravnu prostornu orijentaciju modela gornje čeljusti prema kondilima i kraniumu. U kliničkom radu najčešće koristimo prosječni ili anatomske obrazni luk koji je jednostavan i služi za brzu registraciju odnosa između prosječne transverzalne interkondilne osi i maksile, te za prijenos tih odnosa i modela gornje čeljusti u artikulator. Pronalaženje i brzi prijenos prosječne šarnirske osi izvodi se tako da se olive postavljaju u vanjske slušne otvore. Oslonac na glabeli određuje prednji vertikalni položaj obraznog luka i predstavlja treću referentnu točku (4).

Nakon što smo obraznim lukom dobili informaciju o položaju gornje čeljusti u odnosu na bazu lubanje, pristupamo registraciji međučeljusnog odnosa dobivenog rekonstrukcijom vertikalne i horizontalne dimenzije okluzije (Slika 18.).



Slika 18. Registracija prethodno određenih međučeljusnih odnosa

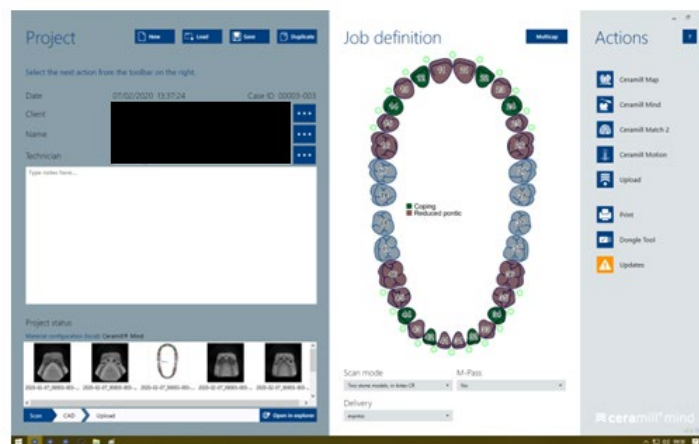
Pri tome je najvažnije dovesti pacijenta u položaj centrične relacije, te ga u tom položaju i registrirati. Registracija se najčešće vrši cink oksidnom pastom na prethodno napravljene retencije na bedemima. Vođenje treba biti lagano i nenasilno. Centrična relacija je ponovljivi položaj mandibule prema maksili i kod potpuno bezubih pacijenata. Glossary of Prosthodontics Terms definira centričnu relaciju kao odnos gornje i donje čeljusti u kojemu zglobne glavice artikuliraju s najtanjim avaskularnim dijelom njihovih zglobnih pločica, zajedno, u anterosuperiornom položaju spram kosina zglobne kvržice. Ovaj položaj ne ovisi o položaju zuba. Položaj se može klinički odrediti kada se mandibula vodi prema gore i naprijed. Ograničen je na čisto rotacijsku kretnju oko transverzalne šarnirske osi. Položaj centrične relacije moguće je učestalo odrediti bez poteškoća i s velikom sigurnošću. Centrična relacija se koristi kao referentni položaj za prijenos modela u artikulatorku i osnova je primjene artikulatorku u dentalnoj medicini (6).

Nakon definiranih međučeljusnih odnosa, u laboratoriju započinje postupak artikulacije (Slika 19.).



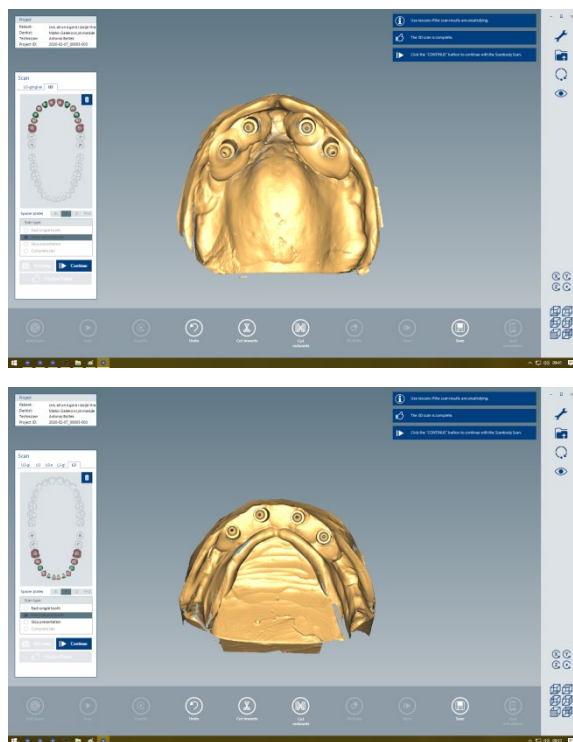Slika 19. Artikulacija modela gornje i donje čeljusti

Obraznim lukom prenosi se model gornje čeljusti u artikulator, a nakon toga se model donje čeljusti spoji sa modelom gornje čeljusti. Nakon stvrđavanja gipsa, modeli se očiste i rad je spreman za daljnju fazu, a to je skeniranje. Prvo se u softverskom programu označe sve bitne stavke (ime pacijenta, vrsta nadomjestaka koji se izrađuju) da bi nakon toga mogli pristupiti skeniranju kojeg izvodi skener CAD/CAM sustava (Slika 20.).



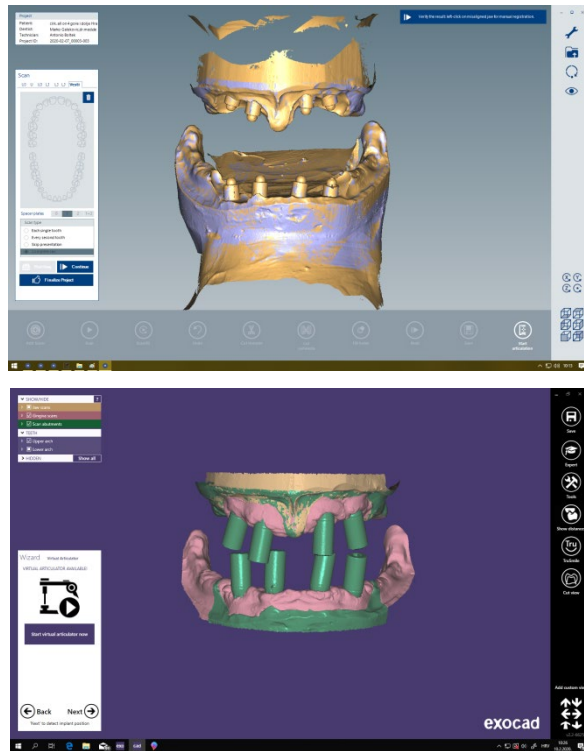
Slika 20. Označavanje podataka u softveru

Skeniraju se modeli gornje i donje čeljusti, registrirani međučeljusni odnosi, umjetna gingiva i nadogradnje za laboratorijsko skeniranje tzv. scanbody-ji (Slika 21. i Slika 22.).



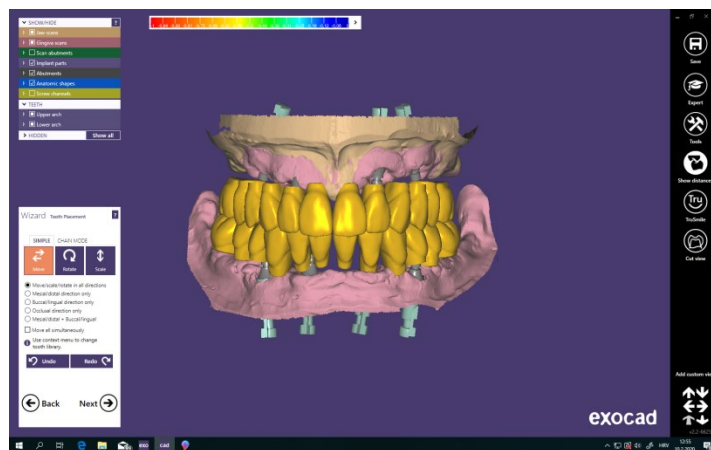
Slika 21. Skeniranje radnih modela, položaja implatanta i umjetne gingive gornje i donje čeljusti

Skeniranjem svake faze dobivamo sve potrebne informacije o kliničkoj situaciji (točan položaj gornje čeljusti prema donjoj; točan položaj implatanta i multi unit nadogradnji koji nam time omogućava direktan dosjed konstrukcije na multi unit nadogradnje).



Slika 22. Skeniranje scanbody-ja gornje i donje čeljusti

Nakon odrađenog skeniranja slijedi modelacija konstrukcija u dizajnerskom dijelu softvera. Nakon odrađenih svih kretnji u virtualnom artikulatoru, krećemo sa označavanjem položaja scanbody-ja na svakom multi unitu, čime dobivamo potrebne informacije za direktan dosjed konstrukcija. U dizajnerskom dijelu softvera slijedi faza modelacije zubi gornje i donje čeljusti koji mogu poslužiti kao predložak za probu postave kod definitivnih nadomjestaka (Slika 23.).

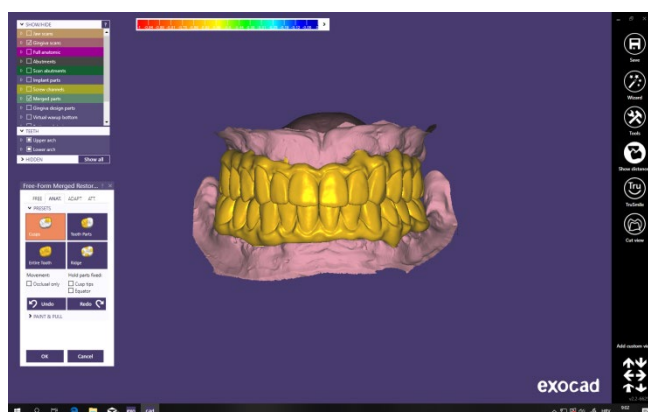


Slika 23. Modelacija zubi kao predložka za probu postave

Prednji zubi u gornjem i donjem zubnom nizu moraju se postaviti tako da osiguraju ispravan oslonac usnicama, da imaju zadovoljavajući izgled i da omogućuju pravilan izgovor. Osim toga, prednji zubi trebaju osigurati nesmetano incizalno vođenje. Gornji i donji prednji zubi najčešće se postavljaju, u manjoj ili većoj mjeri, ispred bezubih grebena. Koliko će se ti zubi postaviti ispred bezubog grebena, ovisi o stupnju resorpcije koštanog tkiva nakon vađenja zuba. U postavi se vodi računa o odnosu prednjih zubi prema horizontalnoj, frontalnoj i sagitalnoj ravnini. Oblik zubi modeliramo s obzirom na oblik pacijentova lica, te oblik alveolarnog grebena, što se obično podudara. Posebno važno prilikom postave prednjih zuba jest voditi brigu o kutu incizalnog vođenja. To je kut koji spojnica incizalnih bridova gornjih i donjih prednjih zuba zatvara s horizontalnom ravninom. Veličina tog kuta ovisi o vertikalnom prijeklopu i horizontalnom pregrizu prednjih zubi. Kut incizalnog vođenja ima veći utjecaj na bočne zube od kuta kondilnog vođenja. Kut incizalnog vođenja treba biti što je moguće manji kako bi se omogućile slobodna protruzijska i lateralne kretnje (6). Umjetni lateralni zubi razlikuju se od prirodnih zubi i najčešće su manji od prirodnih. Veličina lateralnih zubi mora biti u skladu s veličinom i oblikom bezubih grebena i raspoloživim međučeljusnim prostorom. Visinu lateralnih zubi, tj. njihovu okluzijsko-gingivnu dužinu određuje raspoloživi prostor između gornjeg i donjeg grebena. Osnovno što lateralni zubi trebaju zadovoljiti je funkcija žvakanja, pri čemu se ne smije zanemariti estetika. U položaju centralne okluzije gornji zubi pregrizaju preko donjih zubi. U interkuspidacijskom položaju svaki zub dodiruje dva zuba u suprotnoj čeljusti, osim donjih sjekutića i zadnji

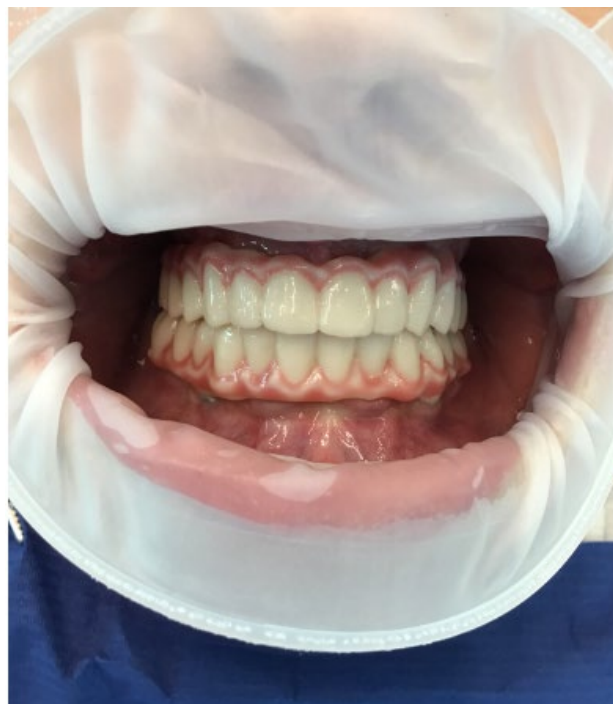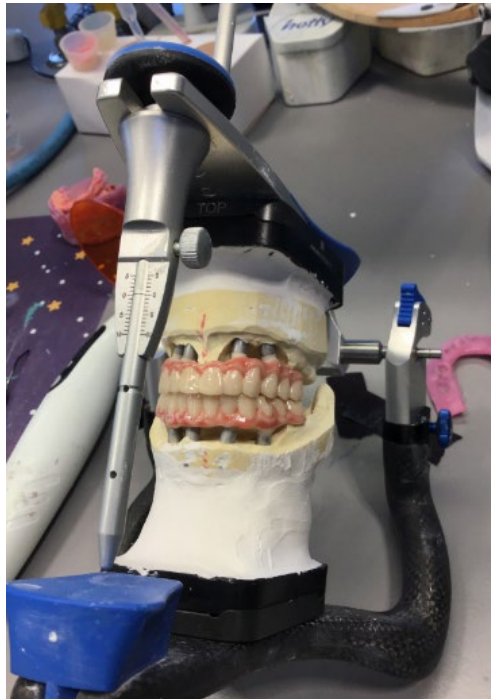gornjih molara. Promatrano u cjelini lateralni zubi svojom orijentacijom oblikuju dvije krivulje: anteroposteriornu i transverzalnu krivulju. Te krivulje omogućuju uspostavljanje bilateralne okluzijske ravnoteže, a odgovaraju Speeovoj i Willsonovoj krivulji u prirodnim denticijama. Želimo li zube postaviti po pravilima bilateralne okluzijske ravnoteže, uz centrični registar nužno je koristiti lateralne okluzijske registre, te protruzijski registar. Uz pomoć tih registrata individualizira se artikulatork kako bi se mogle simulirati pacijentove kretnje mandibule i zgloba (6).

Nakon što smo u softveru oblikovali sve zube, potom slijedi modelacija pojasa mekih tkiva (tzv. umjetna gingiva) koji se također nadomještaju fiksnoprotetskim nadomjestcima na vijak (Slika 24.).



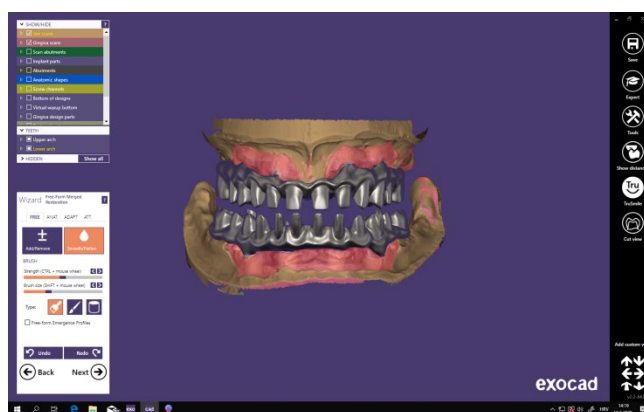
Slika 24. Modelacija zubi s umjetnom gingivom

Područje mekog tkiva oblikuje se tangencijalnim dizajnom (konveksni oblik), koji omogućuje lakše čišćenje baze fiksnih nadomjestaka i implantatnih nadogradnji što je važan čimbenik za uspjeh implantoprotetske terapije All on four konceptom. Nakon modelacije zubi i mekog tkiva u CAD/CAM sustavu, akrilatni nadomjestci se printaju 3D printerom, obrađuju i postavljaju se u usta, te se njima još jednom provjerava točnost međučeljusnih odnosa, zatim estetski kriteriji (izgled lica, visina, širina i oblik zubi, odnos zubi prema usnama i obrazu), fonacija (izgovaranje sibilanata i brojanje), te funkcija (okluzijski kontakti, lateralne i protruzijske kretnje) (Slika 25.).



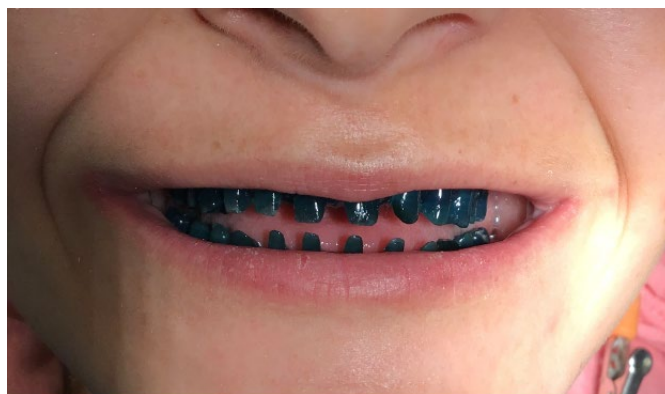
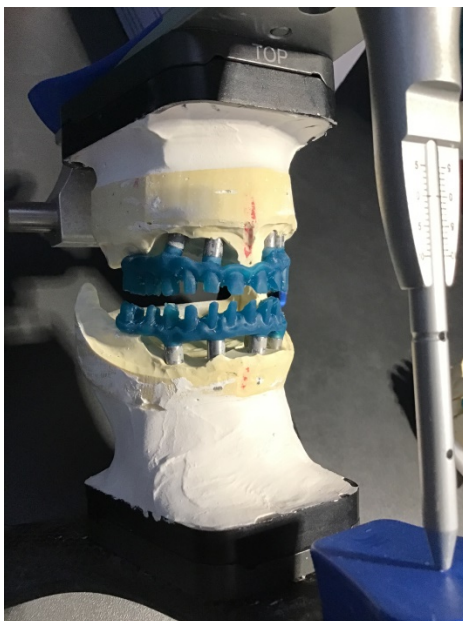
Slika 25. Proba postave zubi s umjetnom gingivom kao predložka u artikulatoru i u ustima pacijenta

Nakon što smo završili sa modelacijom zubi i gingive, daljnji postupak je smanjivanje (shrinking) kako bismo dobili završni izgled konstrukcija i potrebnog mjesta za modeliranje same umjetne gingive i lijepljenje keramičkih krunica na bataljke konstrukcija (Slika 26.).



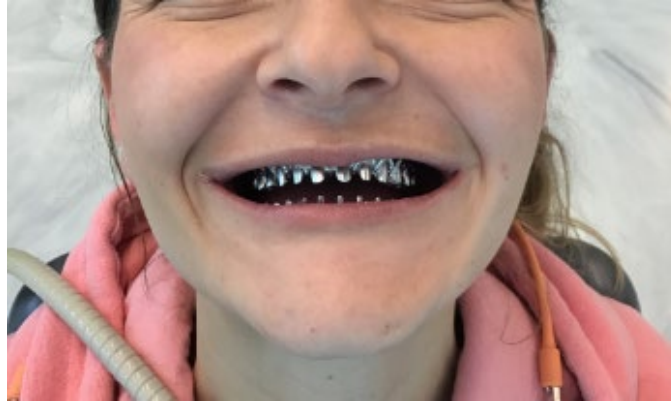Slika 26. Izgled konstrukcije spremne za printanje

Završetkom konstrukcija u dizajnerskom programu slijedi printanje istih u plastici 3D printerom. Nakon što se isprintaju plastične konstrukcije, slijedi njihova proba u ustima gdje se provjerava njihov dosjed na multi unit nadogradnjama koji mora biti precizan i pasivan (Slika 27.).



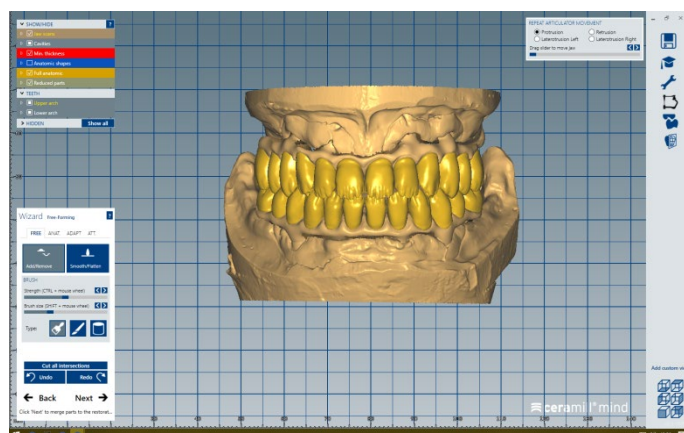
Slika 27. Proba plastičnih konstrukcija u artikulatoru i u ustima

Ako je sve uredi sa probom plastičnih konstrukcija, pristupamo printanju konstrukcija u laserskom printeru pri čemu dobivamo gotove metalne konstrukcije, koje se potom obrađuju frezanjem. Metalne konstrukcije se izrađuju iz neplemenitih legura (najčešće kobalt-krom legura), ili titanskih legura. Nakon što obradimo metalne konstrukcije, slijedi njihova proba u ustima i ponovna provjera pasivnog dosjeda na multi unit nadogradnjama. Provjeru pasivnog dosjeda radimo prema principima Sheffieldovog testa.



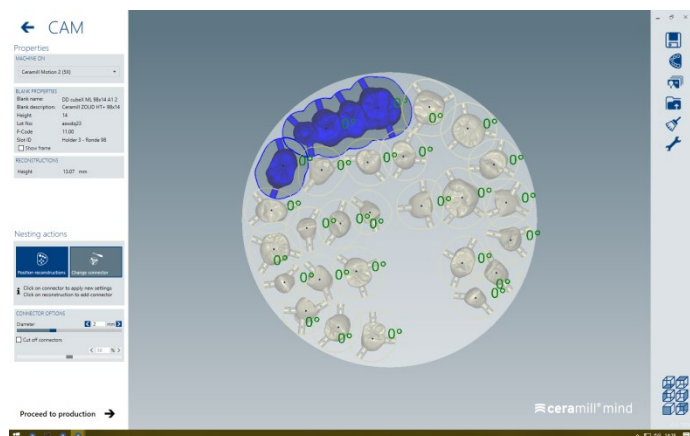
Slika 28. Proba metalnih konstrukcija u ustima

Ako je sve uredno sa probom metalnih konstrukcija, ponovno slijedi proba konstrukcija sa zubima i umjetnom gingivom u plastici, koja je također isprintana u 3D printeru. Time se još jednom provjeravaju predlošci odnosno položaj i izgled zubi budućih protetskih nadomjestaka. Poslije konačne provjere predložaka, ovisno o obložnom materijalu iz kojih će se izraditi fiksnoprotetski nadomjestci na vijak, nastavljaju se daljnje radnje. Zbog bolje estetike, čvrstoće konstrukcije i mogućnosti reparacije keramike, odlučili smo se za izradu fiksnih nadomjestaka na vijak sa metalnim konstrukcijama i pojedinačnim krunama od cirkonij oksidne keramike. Daljnja faza rada je nanošenje opakera na metalne konstrukcije kako bismo spriječili prosijavanje metala kroz cirkonij oksidne krune. Slijedi skeniranje metalnih konstrukcija u 3D skeneru. Na prikladno pripremljenoj metalnoj konstrukciji u računalnom programu CAD/CAM sustava dizajniraju se pojedinačne kapice reduciranog anatomskog oblika (Slika 29.).



Slika 29. Modeliranje cirkonij oksidnih kruna

Potom se dizajn cirkonij oksidnih kruna mora učitati u cirkonij oksidni blok koji se stavlja u glodalicu i zatim se te krune frežu, skidaju s bloka i obrađuju (Slika 30.; Slika 31.;Slika 32.).



Slika 30. Učitavanje dizajna cirkonij oksidnih kruna u blok

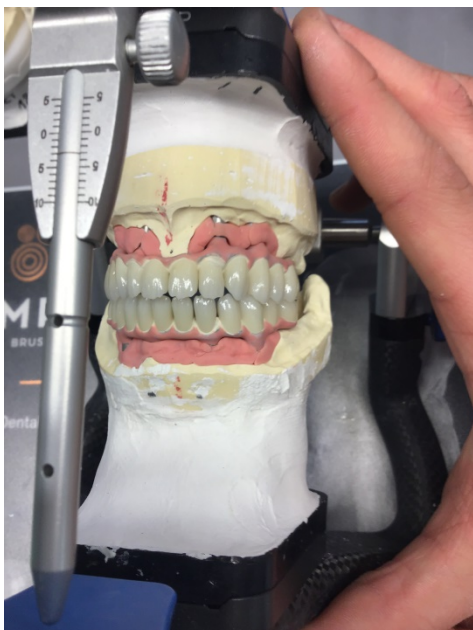


Slika 31. Stavljanje bloka u glodalicu



Slika 32. Glodanje cirkonij oksidnih kruna

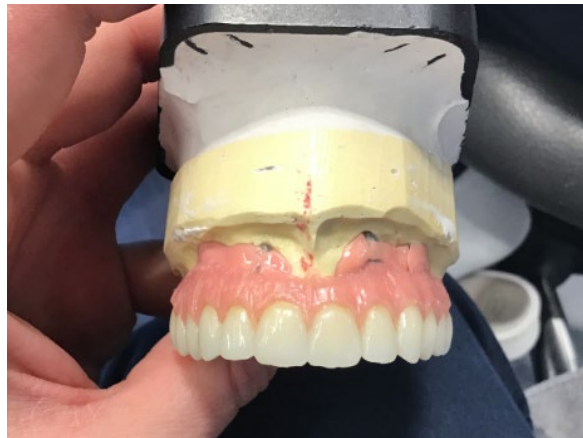Nakon prikladne obrade kruna, slijedi postupak sinterizacije. Nakon sinterizacije s kojom smo postigli željenu tvrdoću cirkonij oksidne keramike, slijedi pripasivanje kruna i provjera njihova dosjeda na bataljcima metalnih konstrukcija, te tehnika slojevanja keramike (Slika 33.; Slika 34.).



Slika 33. Pripasane i odsinterizirane krune na krune

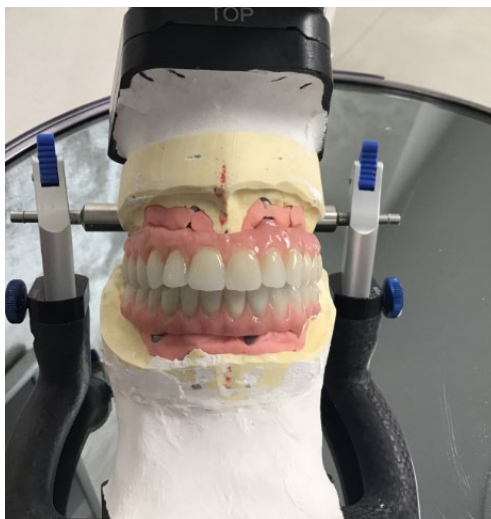Slika 34. Slojevanje keramike

Nakon pečenja obložne keramike na cirkonij oksidne krune, iste se postavljaju na bataljke metalnih konstrukcija i radimo njihovu probu u ustima, te provjeravamo okluzijske kontakte. Ako keramičke krune imaju zadovoljavajući estetski izgled i oblik, one se glaziraju i svaka od njih pojedinačno cementira na bataljke osnovne metalne konstrukcije.

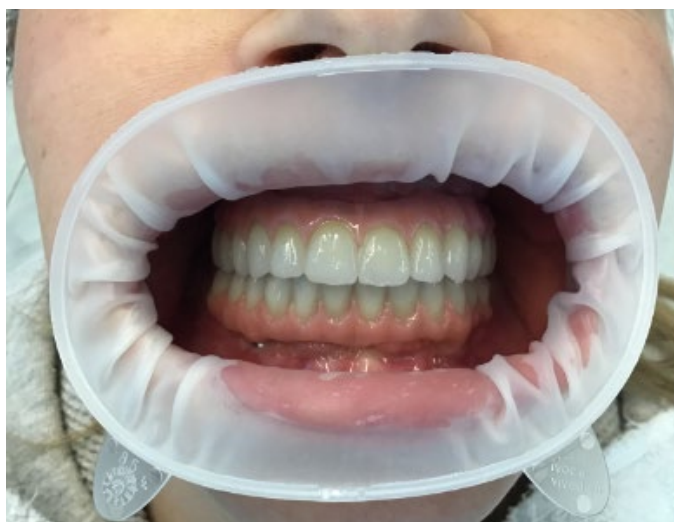

Slika 35. Modelacija umjetne gingive u kompozitu

Pojas mekih tkiva se modelira u kompozitnom materijalu ili u roza keramici tehnikom slojevanja prethodno odabranom bojom koja je kompatibilna sa bojom pacijentove gingive (Slika 35.). Gotovi fiksni implantoprotetski nadomjestci retinirani vijcima postavljaju se na implantatne nadogradnje u ustima pacijenta i vijci se pritežu okretnim momentom od 15 Ncm (Slika 36.).



Slika 36. Gotovi radovi u artikulatoru



Slika 37. Predaja hibridnih mostova

Preko njih se postavljaju teflonske trake, a pristupni otvori za protetske vijke, koji se nalaze na okluzijskim ploham zubi, dodatno se zatvaraju kompozitnim materijalom (Slika 37.). Izradom fiksnih implantoprotetskih nadomjestaka sa pojedinačnim potpuno keramičkim krunama postiže se bolja estetika, veća mogućnost čišćenja, a u slučaju komplikacija u vidu otkrhuća obložne keramike (chipping), svaku je krunu moguće skinuti, popraviti ili prema potrebi ponoviti, jer su svi podaci o radovima spremljeni u CAD/CAM sustavu.

Predajom fiksnih implantoprotetskih nadomjestaka, pacijenta je potrebno podučiti pravilnom održavanju oralne higijene i adekvatnom čišćenju nadomjestaka. Čišćenje ovakvih vrsta nadomjestaka je specifično s obzirom da su nadomjestci napravljeni kao jednokomadne cjeline i pristup čišćenju je otežan, te iziskuje određene manualne vještine, strpljenje i malo više vremena. Sve dostupne plohe nadomjestaka čiste se četkicom i zubnom pastom dva puta dnevno uz redovito mijenjanje zubnih četkica (svaka 3 mjeseca). Područja oko implantata potrebno je dodatno očistiti interdentalnom četkicom i naročito zubnim tušem, s kojim je moguće očistiti bazalne strane nadomjestaka koje se naslanjaju na gingivu. Preporučuje se koristiti i zubni konac s proširenjem za čišćenje prostora oko implantata i baza nadomjestaka. Za dezinfekciju usne šupljine kao potpurnu terapiju preporučuje se koristiti tekućina za ispiranje na bazi klorheksidina. Potrebno je minimalno jednom godišnje napraviti kontrolni pregled na kojem se provjerava stanje nadomjestaka, te stanje dentalnih implantata i okolnog mekog tkiva. Stoga je nužno na godišnjoj kontroli napraviti ortopantomogramsku rentgensku snimku na kojoj pratimo stanje kosti oko implantata, a posebno marginalne kosti da se može pravovremeno spriječiti moguća pojava periimplantitisa. Ukoliko je potrebno, nadomjestci se mogu skinuti i napravi se profesionalno čišćenje svih struktura. Prema potrebi, mogu se staviti i novi protetski vijci. Redovite kontrole pacijenta uz pravilno i redovito održavanje higijene važni su preduvjeti za uspjeh i trajnost fiksnih implantoprotetskih nadomjestaka.

3. RASPRAVA

Terapijski koncept All on four / All on six u slučajevima sa ograničenom količinom i kvalitetom kosti, te ugradnjom distalnih implantata pod određenim kutom, predstavlja alternativu kirurško-rekonstrukcijskoj implantološkoj terapiji, ali i dovodi u pitanje potencijalne rizike implantata ugrađenih pod kutom (1). Brunski je u biomehaničkoj analizi 2014. istražio prednosti što distalnije potpore pomoću Skalakova modela i analize konačnih elemenata (1, 31). U radu su analizirane aksijalne sile koje djeluju na implantate u idealiziranom luku s distalnim ekstenzijama. Prema tome, na prednjim implantatima nastaju aksijalne vlačne sile, dok se na stražnjim implantatima javljaju aksijalne tlačne sile. Amplitude sila koje djeluju su pod utjecajem rasporeda, odnosno položaja implantata, njihova broja i duljine distalne ekstenzije. Brunski je pokazao da kod opskrbe s četiri implantata jednake duljine luka i distalne ekstenzije nema razlike glede sila koje djeluju na implantate u odnosu na opskrbu sa šest implantata. Ako se iz anatomskih razloga implantati ne mogu smjestiti jednako distalno i ekstenzija se u usporedbi s opskrbom na šest implantata produljuje, aksijalne sile koje djeluju na implantate znatno su veće. Dakle, kod imedijatne implantoprotetske opskrbe treba paziti da distalne ekstenzije budu što kraće uz što distalniji položaj distalnih implantata (1, 31).

Nadalje, Brunski je pokazao da s biomehaničkog stajališta može biti povoljnije distalne implantate ugraditi pod kutom ako se time skraćuje distalna ekstenzija i povećava udaljenost od prednjih implantata. To vrijedi uvijek kada bi aksijalno pozicioniranje distalnih implantata s obzirom na raspoloživu kost značilo potrebu za pomicanjem implantata prema medijalno. Nagibom se tako rješava problem nedostatka kosti u distalnom području i time smanjuje aksijalno opterećenje implantata (1).

Zbog navedenih razloga važno je uzeti u obzir marginalni gubitak kosti oko implantata i stope njihova preživljavanja. Del Fabbro i Ceresoli su analizirali marginalni gubitak kosti oko aksijalno i nagnuto ugrađenih implantata (1, 32). Pokazali su da kod fiksnih nadomjestaka koji obuhvaćaju cijeli luk u razdoblju od jedne do tri godine nema značajne razlike u marginalnom gubitku kosti oko implantata ugrađenih pod kutom u odnosu na aksijalno postavljene implantate. Osim toga, prema istraživanju stope preživljavanja implantata nakon jedne godine iznosile su 97,2 % za imedijatne fiksne nadomjestke i 97,8 % za konvencionalne nadomjestke. Razlike nisu bile statistički značajne (1, 32).

Dosadašnji rezultati petogodišnjih i desetogodišnjih praćenja ukazuju na visoke stope uspješnosti od 95 % do 98 % usporedive s onima konvencionalnih implantoprotetskih opskrba (9.). Međutim, zbog nedostatka dugoročnih istraživanja, koncept All on four / All on six se trenutačno ne može bezuvjetno preporučiti (1).

4. ZAKLJUČAK

All on four / All on six koncept imedijatne fiksne implantoprotetske opskrbe zbog niza svojih prednosti naspram konvencionalnog pristupa daje nam dodatnu terapijsku mogućnost u rehabilitaciji bezubih pacijenata ili pacijenata sa zubima koji se ne mogu funkcijski iskoristiti i očuvati. Iako trenutačno ne postoji dovoljan broj dugoročnih istraživanja na temelju kojih bi se mogao vrednovati koncept, riječ je o sustavu koji je uz pravilno postavljanje indikacija odlično rješenje, osobito kada se želi izbjeći opsežna augmentacija s negativnim popratnim učincima. Terapijski koncept implantoprotetske opskrbe bezube čeljusti sa četiri i više implantata smatra se sigurnim pa tako stope preživljavanja nakon pet godina iznose prosječno oko 97,5 %, a nakon deset godina 95 % (9, 33, 34). Koncept zasigurno ne odgovara svima, nego zahtijeva pažljivu selekciju pacijenata, iskusan terapijski tim i tim dentalnih tehničara, te detaljno planiranje terapije. Samo je na taj način implantoprotetska terapija primjenom ovog koncepta sigurna uz procjenjiv rizik (1).

5. LITERATURA

1. Naujoks C, Kloters H, Michel B, Imedijatna fiksna implantoprotetska opskrba – sigurna terapijska mogućnost ili neprocjenjiv rizik? Quintessence 2017; 68(10):1125-135.
2. Malo P, Rangert B, Nobre M, „All-on-Four“ immediate -function concept with Branemark System implants for completely edentulous mandibles: a retrospective clinical study. Clin Implant Dent Relat Res 2003; 5(Suppl 1): 2-9.
3. Grupa autora, Stomatološki leksikon, Zagreb, Stomatološki fakultet Sveučilišta u Zagrebu, Globus, 1990.
4. Kraljević K, Kraljević Šimunković S, Djelomične proteze, Zagreb; In.Tri d.o.o.; 2012.
5. Rešetar B, Djelomična proteza, Zagreb, Golden marketing – Tehnička knjiga, 2006.
6. Kraljević K, Potpune proteze, Zagreb, Areagrafika, 2001.
7. Wolfart S, Implantoprotetika; Berlin; Quintessenz Verlags. GmbH; 2014.
8. Heydecke G, Boudrias P, Awad MA, De Albuquerque RF, Lund JP, Feine JS. Within-subject comparisons of maxillary fixed and removable implant prostheses: Patient satisfaction and choice of prosthesis. Clin Oral Implants Res 2003; 14:125-130.
9. Schnutenhaus S, Opskrba bezube gornje čeljusti prema konceptu all-on-six; Quintessence 2015; 11(1):85-96.
10. Zitzmann NU, Marinello CP. Treatment outcomes of fixed or removable implant-supported prostheses in the edentulous maxilla.Part I: patients assessments. J Prosthet Dent 2000; 83:424-433.
11. Narhi TO, Geertman ME, Hevinga M, Abdo H, Kalk W. Changes in the edentulous maxilla in persons wearing implant-retained mandibular overdentures. J Prosthet Dent 2000;84:43-49.
12. Miloš L, Primjena CAD/CAM tehnologije u izradi potpuno keramičkih nadomjestaka (Diplomski rad, Zagreb; Stomatološki fakultet 2018.
13. Galeković M, Izrada individualne nadogradnje na implantatu tehnikom glodanja u CAD/CAM sustavu; Stomatološki vjesnik, 2017.;3:30-33.

14. Hummel M, Meinen J, Ebersberger-Madlener B, Liebermann A. Pokrovna proteza retinirana prečkom na implantatima izrađenom CAD/CAM postupkom, Quintessence, 2017; 1:61-71.
15. Gehrke P, Fischer C, Bjorn R. CAD/CAM u implantoprotetici; Quintessence 2012.;7:635-641.
16. Righeso L, Blatt S., Kwon Y-D., Primarna stabilnost dentalnih implantata; Quintessence 2017.;1:87-96.
17. Hui E, Chow J, Li D, Liu J, Wat P, Law H. Immediate provisional for single-tooth implant replacement with Branemark system: preliminary report. Clin Implant Dent Relat Res 2001;3:79-86.
18. Lorenzoni M, Pertl C, Zhang K, Wimmer G, Wegscheider WA. Immediate loading of single-tooth implants in the anterior maxilla. Preliminary results after one year. Clin Oral Implants Res 2003;14:180-187.
19. Cha JY, Pereira MD, Smith AA et al. Multiscale analyses of the bone-implant interface. J Dent Res 2015;94:482-490.
20. Coelho PG, Suzuki M, Guimaraes MV et al. Early bone healing around different implant bulk designs and surgical techniques: A study in dogs. Clin Implant Dent Relat Res 2010; 12:202-208.
21. Freitas AC Jr, Bonfante EA, Giro G, Janal MN, Coelho PG. The effect of implant design on insertion torque and immediate micromotion. Clin Oral Implants Res 2012;23:113-118.
22. Markovic A, Calvo-Guirado JL, Lazic Z et al. Evaluation of primary stability of self-tapping and non-self-tapping dental implants. A 12-week clinical study. Clin Implant Dent Relat Res 2013;15:341-349.
23. Degidi M, Nardi D, Piattelli A. Immediate restoration of small-diameter implants in cases of partial posterior edentulism: a 4-year case series. J Periodontol 2009;80:1006-1012.

24. Hallman M. A prospective study of treatment of severely resorbed maxillae with narrow nonsubmerged implants: results after 1 year of loading. *Int J Oral Maxillofac Implants* 2001;16:731-736.
25. Boustany CM, Reed H, Cunningham G, Richards M, Kanawati A. Effect of a modified stepped osteotomy on the primary stability of dental implants in low-density bone: a cadaver study. *Int J Oral Maxillofac Implants* 2015;30:48-55.
26. Jemt T, Rubenstein JE, Carlsson L, Lang BR. Measuring fit at the implant prosthodontics interface. *J Prosthet Dent* 1996;75:314-25.
27. Leonhardt A, Renvert S, Dahlen G. Microbial findings at failing implants. *Clin Oral Implants Res* 1999;10:339-45.
28. Lindhe J, Berglundh T, Ericsson I, Liljenberg B, Marinello C. Experimental breakdown of peri-implant and periodontal tissues. A study in the beagle dog. *Clin Oral Implants Res* 1992;3:9-16.
29. Lee H, So JS, Hochstedler JL, Ercoli C. The accuracy of implant impressions: a systematic review. *J prosthet Dent* 2008; 100:285-91.
30. Lee Yj, Heo SJ, Koak JY, Kim SK. Accuracy of different impression techniques for internal-connection implants. *Int J Oral Maxillofac Implants* 2009; 24:823-30.
31. Brunski JB. Biomechanical aspects of the optimal number of implants to carry a cross-arch full restoration. *Eur J Oral Implantol* 2014; 7(Suppl 2):S111-S131.
32. Del Fabro M, Ceresoli V. The fate of marginal bone around axial vs. tilted implants: a systematic review. *Eur J Oral Implantol* 2014; 7(Suppl 2): S171-S189.
33. Malo P, Nobre MA, Lopes A. The rehabilitation of completely edentulous maxillae with different degrees of resorption with four or more immediately loaded implants: a 5-year retrospective study and a new classification. *Eur J Oral Implantol* 2011; 4:227-243.
34. Heydecke G, Zwahlen M, Nicol A, Nisand D, Payer M, Renouard F, Grohmann P, Muhlemann S, Joda T. What is the optimal number of implants for fixed reconstructions: a systematic review. *Clin Oral Implants Res* 2012; 23:217-228.

6. ŽIVOTOPIS

Marko Galeković je rođen 02. ožujka 1986. godine u Varaždinu. Osnovnu školu je pohađao u rodnoj Vinici i završio je 2000. godine. Nakon završetka Osnovne škole, upisuje Nadbiskupsku klasičnu gimnaziju s pravom javnosti u Zagrebu na kojoj maturira 2004. godine. Iste godine upisuje Stomatološki fakultet Sveučilišta u Zagrebu na kojem diplomira 2009. godine i stječe stručno zvanje doktor dentalne medicine. Odmah nakon diplomiranja započinje jednogodišnji stručni staž. Početkom 2011. godine polaže državni stručni ispit i stječe Odobrenje za samostalni rad. Od 2010. godine zaposlen je u Poliklinici Galeković kao voditelj dentalnog tima i kao suvlasnik. Godine 2017. upisuje Poslijediplomski specijalistički studij iz dentalne implantologije. U kliničkom radu pretežito se bavi oralnom kirurgijom, protetikom, implantoprotetikom i implantologijom. Posjeduje certifikate za implantološke sustave Nobel Biocare, Ankylos, Gc Aadvia i ICX Templant. Redovito sudjeluje na brojnim domaćim i inozemnim kongresima i tečajevima stručnog usavršavanja.