

# Regenerativna parodontološka terapija i ortodonsko pomicanje zuba

---

**Lujo, Mia**

**Master's thesis / Diplomski rad**

**2015**

*Degree Grantor / Ustanova koja je dodijelila akademski / stručni stupanj:* **University of Zagreb, School of Dental Medicine / Sveučilište u Zagrebu, Stomatološki fakultet**

*Permanent link / Trajna poveznica:* <https://um.nsk.hr/um:nbn:hr:127:932835>

*Rights / Prava:* [Attribution-NonCommercial-NoDerivs 3.0 Unported / Imenovanje-Nekomercijalno-Bez prerađivanja 3.0](#)

*Download date / Datum preuzimanja:* **2024-08-25**



*Repository / Repozitorij:*

[University of Zagreb School of Dental Medicine Repository](#)



SVEUČILIŠTE U ZAGREBU  
STOMATOLOŠKI FAKULTET

Mia Lujo

**REGENERATIVNA PARODONTOLOŠKA  
TERAPIJA  
I ORTODONTSKO POMICANJE ZUBA**

DIPLOMSKI RAD

Zagreb, srpanj 2015.

Rad je izrađen na ZAVODU ZA PARODONTOLOGIJU

Stomatološkog fakulteta Sveučilišta u Zagrebu

Voditelj rada: doc. dr. sc. Darko Božić

Zavod za parodontologiju Stomatološkog fakulteta u Sveučilišta u Zagrebu

Lektor za hrvatski jezik: Ružica Barać, profesorica hrvatskog jezika i književnosti

Mob: 091 3832 741

Lektor za engleski jezik: Lada Siladžin, profesorica engleskog jezika

Mob: 091 4846 625

Diplomski rad sadrži: 41 stranicu

17 slika

1 CD

*Zahvaljujem svom mentoru, doc. dr. sc. Darku Božiću na pomoći i savjetima pri izradi ovog rada.*

*Hvala obitelji na podršci, strpljenju i bezuvjetnoj ljubavi koju su mi pružili tijekom školovanja.*

## SADRŽAJ

1. Uvod	1
2. Indikacije za regenerativnu terapiju	4
3. Procjena stvaranja novog pričvrstka i obnove parodonta	5
4. Cijeljenje parodontne rane	6
4.1. Regenerativna sposobnost koštanih stanica	7
4.2. Regenerativna sposobnost stanica vezivnog tkiva gingive	7
4.3. Regenerativna sposobnost stanica periodontalnog ligamenta	8
4.4. Uloga epitela u cijeljenju parodontne rane	8
4.5. Resorpcija korijena	9
5. Regenerativni postupci	10
5.1. Vođena regeneracija tkiva – Guided Tissue Regeneration	10
5.1.1. Membrane	10
I. Neresorbirajuće membrane	12
II. Resorbirajuće membrane	13
5.2. Derivati caklinskog matriksa – Emdogain	14
5.3. Čimbenici rasta	15
5.4. Postupci transplantiranja	16
I. Autogeni transplantati	16
II. Alogeni transplantati	17

III. Ksenogeni transplantati	18
IV. Aloplastični transplantati	19
6. Uloga ortodoncije kao dodatka parodontnoj terapiji	22
6.1. Korisnost ortodoncije kao pomoćne terapije	23
6.2. Indikacije i kontraindikacije za ortodontski zahvat	23
6.3. Ortodontsko liječenje parodontno kompromitiranih zuba nakon regenerativnih postupaka	24
6.4. Ortodontsko liječenje kod uznapredovale parodontne bolesti	28
7. Zaključak	35
8. Sažetak	36
9. Summary	37
10. Literatura	38
11. Životopis	41

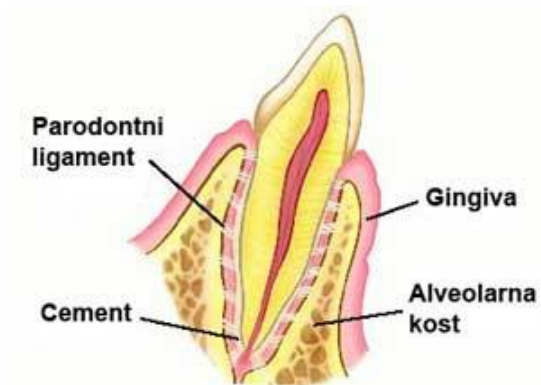
## 1. UVOD

Parodont je tkivo koje okružuje zub i sastoji se od: 1) gingive, 2) periodontalnog ligamenta, 3) cementa korijena i 4) alveolarne kosti. Glavna je funkcija parodonta pričvršćivanje zuba uz koštano tkivo čeljusti i zadržavanje integriteta površine mastikatorne sluznice usne šupljine. Oralna sluznica nastavlja se na kožu usana i mukoza mekog nepca i ždrijela. Oralna se mukoza sastoji od: 1) mastikatorne mukoze koja uključuje gingivu i sluznicu tvrdog nepca, 2) specijalizirane mukoze, koja prekriva dorzum jezika i 3) preostalog dijela koji se naziva alveolarna mukoza. Gingiva je onaj dio mastikatorne mukoze koji prekriva alveolarni nastavak i okružuje cervikalni dio zuba. U koronalnom smjeru koraljnorožičasta gingiva završava slobodnim gingivnim rubom, a u apikalnom smjeru ona prelazi u slobodnu, tamnije crvenu alveolarnu mukoza od koje je gingiva odvojena lako uočljivom granicom naziva mukogingivalno spojište. Mogu se uočiti dva dijela gingive: 1) slobodna i 2) pričvrtna gingiva. Slobodna je gingiva koraljnorožičasta, površina joj nije sjajna i čvrste je konzistencije. Obuhvaća tkiva vestibularno i lingvalno od zuba i interdentalnu gingivu. Pričvrtna gingiva završava koronalno slobodnom gingivalnom brazdom. Periodontalni ligament je mekano, krvnim žilama i stanicama bogato vezivno tkivo koje okružuje zub i spaja cement korijena s laminom durom i alveolarnom kosti. U koronalnom se dijelu nastavlja u laminu propriju gingive, a od gingive je odijeljen snopovima kolagenih vlakana koja povezuju alveolarnu kost i korijen. Prisutnost periodontalnog ligamenta omogućuje distribuciju i resorpciju sila koje se razvijaju tijekom žvakanja i drugih kontakata zuba, a prenose se na alveolarni

nastavak i alveolarnu kost. Periodontalni je ligament odgovoran za pomičnost zuba. Pomičnost je u velikoj mjeri određena širinom, visinom i kvalitetom periodontalnog ligamenta. Korijen je spojen s kosti snopovima kolagenih vlakana koja se dijele na: 1) vlakna alveolarnog grebena, 2) horizontalna vlakna, 3) kosa vlakna i 4) apikalna vlakna. Cement korijena je specijalizirano mineralizirano tkivo koje prekriva površinu korijena, i katkad male dijelove krune zuba. Iako ima mnogo karakteristika zajedničkih s koštanim tkivom, ne sadržava krvne i limfne žile, nije inerviran, ne podliježe resorpciji i pregradnji. Sastoji se od kolagenih vlakana umetnutih u organski matriks. Cement ima različite funkcije: pričvršćuje vlakna periodontalnog ligamenta uz korijen i pridonosi procesu oporavka nakon oštećenja korijenske površine. Različite forme cementa su: 1) acelularni cement sastavljen od ekstrinzičnih vlakana, u koronalnom i središnjem dijelu korijena. Važan je dio pričvrstnog aparata te povezuje zub s pravom alveolarnom kosti; 2) celularni, miješani slojeviti cement, u apikalnoj trećini korijena i furkacijama; 3) celularni cement sastavljen od intrinzičnih vlakana, najčešće u resorptivnim lakunama. Alveolarni je nastavak dio maksile i mandibule koji tvori i podupire zubne alveole. Zajedno sa cementom korijena i periodontalnom membranom, alveolarna kost tvori pričvrstni aparat čija je glavna funkcija distribucija i resorpcija sila što se stvaraju pri mastikaciji ili drugim kontaktima. Sloj kosti u kojem se sidre snopovi Sharpeyevih vlakana naziva se i „sidrena kost“ (prava alveolarna kost), a nalazi se na unutarnjoj strani koštanog zida alveole. Mineralizirana kost sadržava dva tipa koštanog tkiva: kost alveolarnog nastavka i pravu alveolarnu kost, koja oblaže alveolu. Prava alveolarna kost je s periodontalnim ligamentom i cementom odgovorna za pričvrstak između zuba i kostura. Koštane stanice odgovorne za stvaranje i razaranje kosti su



osteoblasti i osteoklasti. Osteoblasti stvaraju matriks (osteoid) koji se sastoji od kolagenih vlakana, glikoproteina i proteoglikana. Koštani matriks se zatim mineralizira odlaganjem minerala kao što su kalcij i fosfat, iz kojih konačno nastaje hidroksiapatit. Cilj je parodontne terapije smanjenje dubine džepa nakon terapije kako bi se zaustavilo daljnje napredovanje bolesti. Kod pacijenata sa umjerenim parodontitisom se može ostvariti nekirurškom terapijom, dok kod uznapredovalih slučajeva, osobito kod prisutnosti intrakoštanih džepova i zahvaćenih furkacija, liječenje mora uključiti parodontnu kirurgiju. Osnovni je cilj parodontne kirurgije pristupom omogućiti pravilnu instrumentaciju i čišćenje korijena. Od prvog rada Nymana i suradnika 1982. i primjenom membrane upotreba regenerativnih postupaka s ciljem obnavljanja izgubljenih potpornih struktura parodonta postala je uobičajena (1). Regeneracija je opisana kao stvaranje ili ponovno uspostavljanje izgubljenih ili oštećenih tkiva tako da struktura i funkcija izgubljenog ili oštećenog tkiva bude u potpunosti vraćena. Svrha je regenerativne parodontne terapije vratiti strukturu i funkciju parodontu (3).



Slika 1. Struktura parodonta. Preuzeto iz (2)

## **2. INDIKACIJE ZA REGENERATIVNU TERAPIJU**

Parodontno liječenje, bilo kirurško ili nekirurško može dovesti do recesije gingivalnog ruba. Kod uznapredovalih slučajeva parodontitisa to može dovesti do loše estetike u fronti. Problemi s koštanim defektima mogu se izbjeći ili smanjiti upotrebom regenerativnih kirurških postupaka pomoću kojih se izgubljeni pričvrstak u defektima može obnoviti. Druga indikacija za regenerativnu parodontnu terapiju je zahvaćenost furkacija. Područje furkacije je često nedostupno odgovarajućoj instrumentaciji te korijeni često imaju konkavitete što otežava ispravno čišćenje (1).

### **3. PROCJENA STVARANJA NOVOG PRIČVRSTKA I OBNOVE PARODONTA**

U većini istraživanja o učinku regenerativne kirurgije rezultati su se provjeravali mjerenjem razine pričvrstka, analizom rendgenskih snimki ili ponovnim otvaranjem operativnog polja. Takve metode nisu pouzdane u procjeni pravog dobitka pričvrstka (novog pričvrstka vezivnog tkiva).

- 1. Kliničke metode – parodontno sondiranje* – nekolicina istraživača dokazala je nemogućnost točnog određivanja koronalne razine pričvrstka sondiranjem. U upaljenom parodontu sonda se ne zaustavlja točno na koronalnoj razini pričvrstka vezivnog tkiva, nego obično prodire pola milimetra ili više u vezivo. Nakon terapije kada su upalne lezije izliječene, vrh sonde se zaustavlja koronalno od apikalnog završetka epitela. Nakon liječenja intrakotanih defekata, nova se kost može stvoriti blizu površine zuba da sonda ne može prodrijeti. Dobitak razine pričvrstka nakon terapije ne znači neminovno da je došlo do istinskog dobitka vezivnog pričvrstka.
- 2. Rendgenska analiza i ponovno otvaranje operativnog polja* – analiza snimki prije i poslije terapije i pregled liječenog prostora nakon ponovnog otvaranja operativnog polja sa sigurnošću mogu pružiti dokaz o stvaranju nove kosti. Međutim „popunjenost košću“ ne dokumentira stvaranje novog cementa i periodontalnog ligamenta. Zbog navedenog, ove metode nisu pouzdane u procjeni stvaranja novog pričvrstka.

3. *Histološke metode*- jedina je valjana metoda za ocjenu stvaranja novog pričvrstka. Traži da lokacija razine pričvrstka prije terapije može biti procijenjena s određenom točnošću.

#### **4. CIJELJENJE PARODONTNE RANE**

Regeneracija parodonta mora uključiti stvaranje novog cementa ulaganjem kolagenih vlakana na površinu korijena koja je prethodno bila zahvaćena parodontitisom, kao i ponovni rast alveolarne kosti. U regenerativnoj terapiji upotrebljavaju se koštani transplantati za koje se pretpostavlja da pomažu u stvaranju nove kosti, cementa, periodontnog ligamenta (novog pričvrstka). U istraživanju na 9 pacijenata sa 30 intrakoštanih defekata ispunjenih koštanim transplantatima i 13 defekata kod kojih nije bio upotrebljavan transplantat. Histološki je utvrđeno značajno stvaranje novog pričvrstka i nove kosti kod defekata kod kojih su korišteni koštani transplantati (4). Koštani transplantati se procjenjuju na temelju svojeg osteogenog, osteoinduktivnog ili osteokonduktivnog potencijala. Pojam osteogeneze odnosi se na stvaranje nove kosti pomoću stanica koje se nalaze u transplantatu. Osteoindukcija je kemijski proces u kojem molekule koje se nalaze u transplantatu (koštani morfogenetski proteini) pretvaraju susjedne stanice u osteoblaste koji onda stvaraju kost. Osteokondukcija je fizički učinak kojim srž transplantata stvara nosač koji potiče stanice iz okoline da penetriraju u transplantat i stvaraju novu kost (5).

#### **4.1. REGENERATIVNA SPOSOBNOST KOŠTANIH STANICA**

Za ispitivanje regenerativnih sposobnosti koštanih stanica, rađena su istraživanja na psima kojima su izvađeni korijeni zuba zahvaćeni parodontitisom i umetnuti u kirurški stvorene alveole u zdravim bezubim područjima. Korijeni su prekriveni režnjevima, a nakon 3 mjeseca se napravila histološka procjena cijeljenja. Rezultati su pokazali da se periodontalni ligament ponovno uspostavio u apikalnim dijelovima korijena gdje su za vrijeme implantiranja bili sačuvani ostatci periodontanog ligamenta. Kod ostatka korijena koji je bio zahvaćen parodontitisom, a nakon toga i mehanički tretiran struganjem i poliranjem, cijeljenje je rezultiralo resorpcijom korijena i ankilozom. U skladu s dobivenim rezultatima zaključeno je da tkivo koje se razvilo iz kosti ne posjeduje stanice s potencijalom da proizvedu novi vezivni pričvrstak (1).

#### **4.2. REGENERATIVNA SPOSOBNOST STANICA VEZIVNOG TKIVA GINGIVE**

Za procjenu regenerativne sposobnosti stanica vezivnog tkiva gingive rađena su slična istraživanja na psima kojima su zubi nakon vađenja umetnuti u udubine kosti pripremljene u bukanom području čeljusti i nakon toga prekriveni režnjevima tkiva. Polovica opsega korijena bila je u kontaktu s kosti, a ostatak je bio sučeljen s vezivnim tkivom gingive. Histološka procjena cijeljenja nakon 3 mjeseca pokazala je u apikalnom dijelu korijena stvaranje novog periodontalnog ligamenta čiji su dijelovi bili sačuvani. U koronalnom dijelu korijena, koji je prethodno bio tretiran mehanički, nije bilo znakova prisutnosti novog vezivnog pričvrstka. Na većini

površina korijena pojavila se resorpcija. Zaključeno je da vezivnom tkivu gingive također nedostaju stanice s potencijalom za poticanje stvaranja novog pričvrstka (1).

#### **4.3. REGENERATIVNA SPOSOBNOST STANICA PERIODONTALNOG LIGAMENTA**

Istraživanja u kojima su korijeni zahvaćeni parodontitisom ostavljeni u alveolama i zatim prekriveni reznjem, pokazala su stvaranje značajne količine novog vezivnog pričvrstka. Pojavljivanje novog pričvrstka samo na korijenima s neoštećenim periodontalnim ligamentom, a nikada na reimplantiranim korijenima s oštećenim ligamentom, upućuje na to da tkivo periodontalnog ligamenta sadrži stanice koje imaju potencijal za stvaranje novog vezivnog pričvrstka. Čini se da su samo stanice periodontalnog ligamenta sposobne za regeneraciju izgubljenog pričvrstka (6).

#### **4.4. ULOGA EPITELA U CIJELJENJU PARODONTNE RANE**

U prethodnim istraživanjima, neki od korijena su probili mukožu koja ih je prekrivala u ranim fazama cijeljenja i omogućili su da epitel raste apikalno uz površinu korijena. Količina novog pričvrstka je na takvim korijenima bila znatno manja od korijena koji su bili potpuno prekriveni mukoznim reznjem. Dobiveni rezultati upućuju da apikalna migracija epitela smanjuje koronalni dobitak pričvrstka i to sprečavanjem stanica periodontalnog ligamenta da iznova nastane površinu korijena. Cijeljenje nakon svih regenerativnih postupaka uvijek rezultira stvaranjem

dugog spojnog epitela koji se prostire do iste ili gotovo iste razine kao i prije liječenja (1).

#### **4.5. RESORPCIJA KORIJENA**

Granulacijsko tkivo, nastalo od vezivnog tkiva ili kosti, rezultira resorpcijom korijena kada dođe u kontakt s poliranim površinama korijena tijekom faze cijeljenja. Očekivalo se da će ta pojava biti česta komplikacija regenerativnog kirurškog liječenja. Međutim, do pojave resorpcije rijetko dolazi, vjerojatno zato što se dentogingivni epitel postoperativno pomiče apikalno uz površinu korijena i a taj način stvara zaštitnu membranu prema površini korijena (1).

## **5. REGENERATIVNI POSTUPCI**

Regenerativna parodontna terapija obuhvaća niz kirurških postupaka kojima je specifični cilj cijeljenje parodonta stvaranjem novog pričvrstka, a manje stvaranjem dugog spojnog epitela.

### **5.1. VOĐENA REGENERACIJA TKIVA – GUIDED TISSUE REGENERATION**

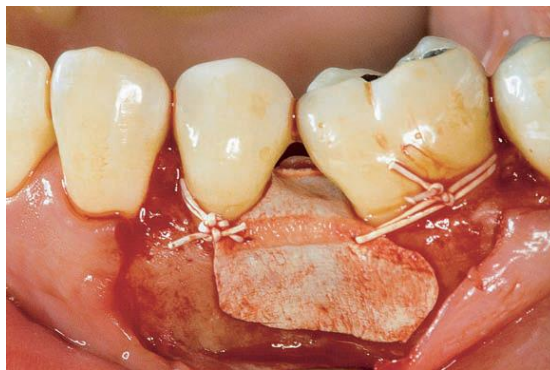
Nakon klasične operacije režnja, epitelne stanice brzo migriraju apikalno. Cijeljenje završava dugim spojnim epitelom, koji nije jednak izvornom parodontnom pričvrstku. Vođena regeneracija tkiva pokušava potaknuti ponovnu migraciju stanica, kako bi stanice iz periodontalnog ligamenta bile u mogućnosti proliferirati i doći na mjesto cijeljenja uz krajnji rezultat stvaranja novog pričvrstka, a ne ponovno uspostavljenog pričvrstka (7). Tehnika se sastoji od korištenja membrane koja sprečava urastanje epitela i vezivnog tkiva i stvara prostor oko tretirane površine korijena. GTR tehnika se bazira na činjenici da specifične stanice stvaraju specifična tkiva.

#### **5.1.1. MEMBRANE**

Biomaterijal je neživ materijal koji se upotrebljava u medicini i stomatologiji za interakciju s biološkim sustavima (8). Materijal koji se unosi u organizam, poput membrana, mora ispuniti dva bitna uvjeta: neškodljivost i djelotvornost. Idealna membrana trebala bi ispunjavati sljedeće uvjete (9):



1. Biokompatibilnost – da ne izaziva imunski odgovor, osjetljivost ili upalu
2. Očuvanje prostora- mora izdržati sile žvakanja i tkivne tenzije te spriječiti kolaps mekih tkiva i smanjenje prostora rane
3. Ekskluzija stanica- da membrana odijeli gingivni režanj od fibrinskog ugruška u prostoru rane
4. Integracija tkiva- osigurava stabilizaciju rane i inhibiciju migracije epitela
5. Jednostavnost upotrebe



Slika 2. Membrana in situ. Preuzeto iz (2)

## I. NERESORBIRAJUĆE MEMBRANE

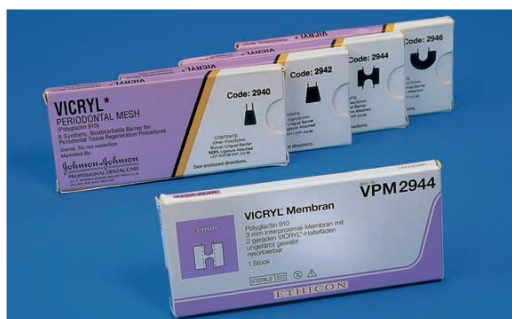
Neresorbirajuće membrane zadržavaju građu i oblik u tkivima, kako bi ih se uklonilo potreban je još jedan kirurški zahvat, a to povećava traumu za pacijenta i cijeljenje parodonta, troškove i trajanje cijeloga liječenja. Prve neresorbirajuće membrane za kliničku upotrebu bile su od ekspaniranog politetrafluoretilena, koji je iznimne inertnosti, biokompatibilnosti, sprečava urastanje tkiva i ne izaziva reakciju stranog tijela. Uklanjanje membrana zahtijeva drugi kirurški postupak, ugrožava uspjeh i može poremetiti cijeljenje, te oštetiti svježe regenerirano tkivo, što je uz ostale čimbenike potaknulo upotrebu resorbirajućih membrana (10). Membrana može ostati nekoliko mjeseci do godinu dana, a u prosjeku se uklanja za 6 do 12 mjeseci. Prerano uklanjanje membrane ili kontaminacija bakterijama iz usne šupljine može rezultirati gubitkom kosti.



Slika 3. Neresorbirajuće membrane. Preuzeto iz (2)

## II. RESORBIRAJUĆE MEMBRANE

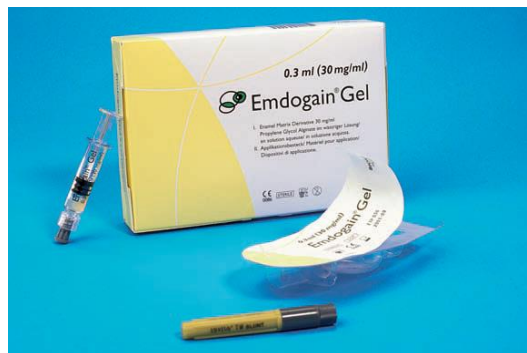Resorbirajuće membrane nije potrebno vaditi nakon što ih se stavi, smanjuju neugodu i troškove pacijentima, te opasnost od kirurških komplikacija. Zbog naravi membrana, ne može se u potpunosti nadzirati njihova razgradnja. Razgradnja započinje odmah nakon što ih se stavi u tkivo. Brzina razgradnje može varirati, posebno ako se upotrebljavaju membrane koje se enzimski razgrađuju, kao što je kolagen. Poželjno vrijeme perzistencije membrane in vivo varira od 4 tjedna do nekoliko mjeseci (11). Zbog biološke razgradnje resorbirajuće membrane izazivaju odgovor tkiva koji bi mogao nepovoljno utjecati na cijeljenje, te ugroziti regeneraciju. Resorbirajuće membrane dijele se na biološke i sintetske.



Slika 4. Resorbirajuće membrane. Preuzeto iz (2)

## 5.2. DERIVATI CAKLINSKOG MATRIKSA – EMDOGAIN

Produkti caklinskog matriksa koriste se da potaknu formiranje cementa i regeneraciju parodonta. Biološki aktivni sastojci identificirani u caklinskom matriksu sastoje se od niza bjelančevina poput amelogenina, tufelina, ameloblastina i enamelina te također proteaze koje su prije toga imale ulogu u razvoju zuba i potpornih tkiva. Emdogain® je kiseli ekstrakt svinjskoga caklinskog matriksa i sadržava uglavnom amelogeninsku frakciju. Uporabom te biomimetički aktivne bjelančevine ustanovljena su, i klinički i radiološki, dugoročna poboljšanja kliničkog stanja, poput smanjenja koštanih defekata, dubine sondiranja i poboljšanja razine pričvrtska (12).



Slika 5. Emdogain gel. Preuzeto iz (2)

### **5.3. ČIMBENICI RASTA**

Čimbenici rasta i stanični medijatori reguliraju stanične aktivnosti kao što su proliferacija i migracija. Djeluju lokalno i u niskim koncentracijama. Vežu se za membranske receptore visokog afiniteta i na taj način aktiviraju stanične mehanizme. Koštani morfogenetski proteini su grupa proteina koja pripada u grupu transformirajućih čimbenika rasta. Navedeni čimbenici mogu stimulirati kosti, hrskavice, kao i cementogenezu. Smatra se da bi mogli stimulirati stanice ne samo iz preostalog periodontalnog ligamenta već i iz ostalih tkiva, naprimjer režnjeva (7).

## **5.4. POSTUPCI TRANSPLANTIRANJA**

U regenerativnim postupcima se uz operaciju režnja koriste koštani transplantati koji se postavljaju u koštane defekte. Osnovno načelo pri upotrebi koštanih transplantata je pretpostavka da materijal može: 1) sadržavati stanice koje stvaraju kost (osteogeneza), 2) poticati stvaranje kosti (osteokondukcija) ili 3) da matriks koštanih transplantata sadržava tvari koje induciraju rast kosti (osteoindukcija) koje bi stimulirale i ponovni rast alveolarne kosti i stvaranje novog pričvrstka (1). Materijali se mogu svrstati u četiri kategorije:

### **I. AUTOGENI TRANSPLANTATI**

Presaduju se s jednog na drugo mjesto iste jedinke. Kost se može uzeti intraoralno (tuber, brada, ramus) pomoću kirurških škara ili se može sastrugati instrumentom (kireta, dlijeto). Autogeni transplantati obuhvaćaju kortikalnu i/ili spužvastu kost sa srži. Mogu sadržavati žive stanice, a smatra se da potiču cijeljenje kosti osteogenezom i/ili osteokondukcijom. Postepeno se resorbiraju i zamjenjuju novom kosti. Kod ove metode se ne javljaju teškoće sa histokompatibilnosti i prijenosa bolesti.

#### ***Intraoralni koštani transplantati***

U parodontnoj regenerativnoj kirurgiji najčešće se upotrebljavaju intraoralni autogeni transplantati iz bezubih dijelova čeljusti, zarastajućih mjesta ekstrakcije izbočina na maksili ili retromolarnih područja. Istraživaja su potvrdila da intrakoštani defekti

ispunjeni intraoralnim autogenim „chipsom“ pomiješanim sa krvi (koštani koaglum) daju najbolje rezultate (12).

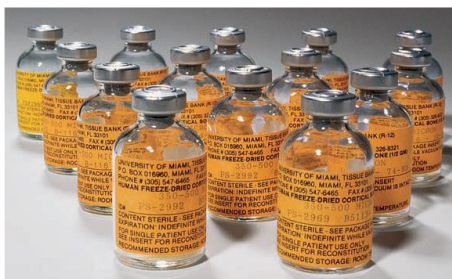### ***Ekstraoralni koštani transplantati***

Od ekstraoralnih autogenih transplantata najčešće se koristi koštana srž kuka. Zbog morbiditeta povezanog s donorskim mjestom i resorpcije korijena, ti se transplantati više ne koriste.

## **II. ALOGENI TRANSPLANTATI**

Zbog činjenice da upotreba autogenih transplantata implicira i dodatnu kiruršku intervenciju na pacijentu, upotrebljavaju se alogeni transplantati. Presađuju se s jedne jedinice na drugu iste vrste. Upotreba alotransplantata uključuje rizik s obzirom na antigenost, bez obzira što se prethodno zamrznu i izlože radijaciji i kemikalijama kako bi se spriječile reakcije organizma na strano tijelo. Dostupne vrste koje se koriste su zamrznuta spužvasta ilijačna kost i srž, mineralizirani transplantati suho smrznute kosti (engl. FDBA – freeze-dried bone allorraft) i dekalificirani suho smrznuti koštani transplantat (engl. DFDBA- decalcified freeze-dried bone allograft) (1). FDBA je mineralizirani koštani transplantat, u procesu proizvodnje gubi živost stanica te osteokondukcijom potiče regeneraciju kosti. Suho smrzavanje smanjuje antigenost materijala. Istraživanjima je dokazano da je 67 % defekata koji su liječeni samo FDBA-om i 78 % defekata koji su liječeni FDBA-om zajedno sa autogenim koštanim transplantatom pokazalo potpunu ili više od 50 %-tne popunjenosti košču (13). Demineralizacija DFDBA povećava njegov osteogeni potencijal time što izlaže

koštane morfogenetske proteine koji vjerojatno imaju sposobnost potaknuti stanice domaćina da se diferenciraju u osteoblaste. Klinička su istraživanja dokumentirala značajan dobitak pričvrstka i popunjenosti košću u područjima koja su liječena DFDBA-om. Nije pronađena statistička razlika s obzirom na promjene razine pričvrstka i novostvorene kosti uspoređujući mjesta liječena FDDBA i DFDBA transplantatima.

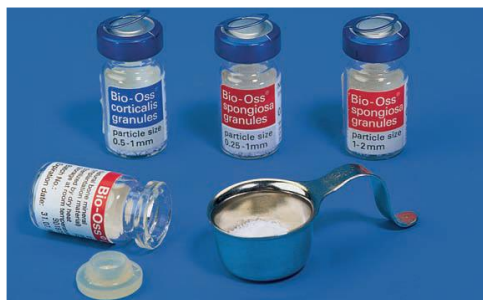

Slika 6. Alogeni koštani materijal. Preuzeto iz (2)

### III. KSENOGENI TRANSPLANTATI

Ksenogeni transplantati se uzimaju od davatelja druge vrste. Upotrebljavaju se različiti preparati: sterilizirana, suho smrznuta teleća kost, goveđa ili teleća kost denaturirana 20 %-tnim vodikovim peroksidom, dehidrirana acetonom i sterilizirana etilen oksidom (Kielbone®) (14). Nove metode obrade i pročišćavanja omogućuju odstranjenje svih organskih sastojaka iz goveđe kosti i ostavljaju koštani matriks u nepromijenjenom anorganskom obliku (Bio-Oss®). Ksenogeni transplantati dostupni su u različitim veličinama ili blokovima. Prije nekoliko desetljeća predložena je upotreba koraljnog skeleta kao koštanog nadomjestka.





Slika 7. Ksenogeni koštani materijal. Preuzeto iz (2)

#### IV. ALOPLASTIČNI TRANSPLANTATI

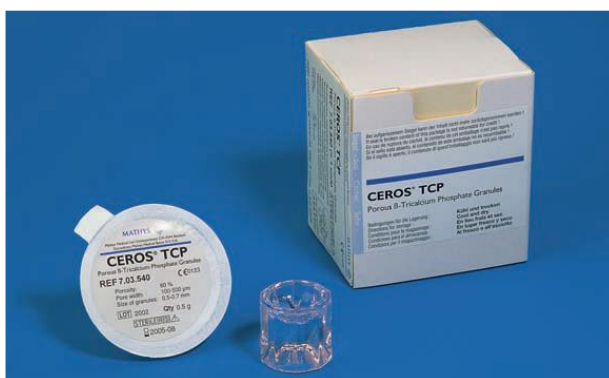Aloplastični materijali su sintetski, anorganski, biokompatibilni i/ili bioaktivni nadomjestci koji djeluju osteokonduktivno. U regenerativnoj parodontološkoj kirurgiji rabe se: hidroksilapatit, beta- trikalcij- fosfat, polimeri i bioaktivna stakla.

##### **Hidroksilapatit**

Upotrebljava se u parodontologiji u obliku čestica neresorptivne keramike (Periograf®) i u obliku resorptivnih čestica (OsteoGraf/LD®).

## Beta-trikalcij-fosfat

Ispitivanja na životinjama i ljudima su pokazala da se navedeni materijal brzo resorbira ili se nalazi unutar vezivnog tkiva, s minimalnim stvaranjem kosti i bez regeneracije parodonta.



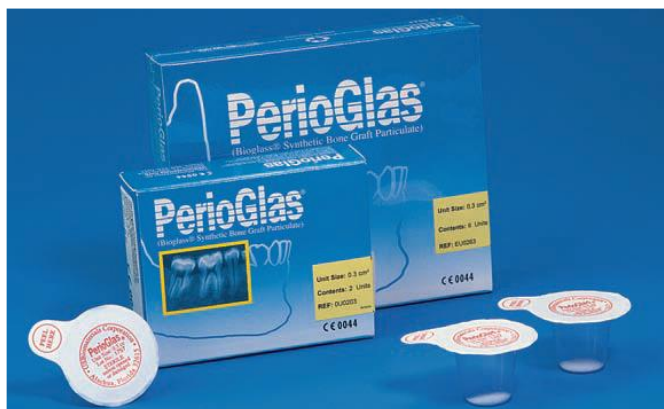
Slika 8. Beta – trikalcij – fosfat. Preuzeto iz (2)

## Polimeri

Postoje dva polimerna materijala koja se koriste kao zamjena za kost u parodontološkom liječenju: neresorptivni kopolimer od polimetilmetakrilata (PMMA) i polihidroksietilmetakrilata (PHEMA) prekriven kalcij hidroksidom (HTR).

## Bioaktivna stakla

Biostakla se satoje od  $\text{SiO}_2$ ,  $\text{Na}_2\text{O}$ ,  $\text{P}_2\text{O}_5$ , te se resorbiraju ili se ne resorbiraju, ovisno o relativnom omjeru sastojaka. Kada se izlože tkivnim tekućinama, na površini se stvori sloj silicijevog gela i kalcij-fosfata. Kroz navedeni sloj materijal potiče adsorpciju i koncentraciju proteina koje koriste osteoblasti za stvaranje izvanstaničnog koštanog matriksa koji može potaknuti stvaranje kosti. Biostakla u obliku čestica koja se rabe u parodontnom liječenju su PerioGlass® i BioGran®.



Slika 9. Preparat biostakla. Preuzeto iz (2)

## **6. ULOGA ORTODONCIJE KAO DODATKA PARODONTOJ TERAPIJI**

Primarni cilj parodontne terapije jest vratiti i održavati zdravlje i integritet pričvrsnog aparata zuba. Kod odraslih, gubitak parodonta može uzrokovati patološku migraciju jednog zuba ili više njih. To može dovesti do središnje dijasteme ili općenito pojavom razmaka između zubi, rotacijom ili tippingom prekutnjaka i kutnjaka s kolapsom stražnjeg dijela okluzije i smanjenja vertikalne dimenzije. U rješavanju ovakvih problema ortodonska terapija je od velike pomoći.

### **1. Smanjenje nakupljanja plaka**

Kod zbijenosti zubi (deficit u veličini zubnog luka) i mezijalno nagnutih zubi nalazimo predilekcijska mjesta za nakupljanje plaka kod kojih je održavanje higijene otežano. Nagnuti zubi uz distalnu plohu stvaraju prostor za nakupljanje hrane. Kod zbijenosti nalazimo veće kontakne površine koje je teško održavati sredstvima za interdentalno čišćenje. Kod ovih slučajeva ortodonska terapija može pomoći pri održavanju zdravlja zuba i pripadajućih tkiva (15).

### **2. Poboljšanje gingive i koštanog tkiva**

Postoji veza između položaja zuba, oblika gingive i pripadajuće kosti. Naprimjer donji prvi ili drugi kutnjak se može nagnuti u mezijalni bezubi prostor. Tada postoji uzak prostor između krune zuba i kosti, zbog čega može doći do stvaranja koštanog

džepa i upale. Ortodontsko liječenje može poboljšati oblik parodonta i time smanjiti broj indikacija za kirurško liječenje.

### **3. Poboljšanje estetike**

Za poboljšanje estetike ispravlja se patološka migracija zuba i dijastema između prednjih zubi. Ortodontskom terapijom se, također, sprečavaju nepogodne navike kao što je guranje zuba jezikom.

## **6.1. KORISNOST ORTODONCIJE KAO POMOĆNE TERAPIJE**

- 1) Uspravljanje ili pomicanje zuba u cilju postizanja paralelnosti
- 2) Ispravljanje križnog zagriža
- 3) Ekstruzija/intruzija zuba
- 4) Ispravljanje zbijenosti zuba
- 5) Dobivanje dovoljno prostora i pravilnog smjera korijena
- 6) Uspostavljanje izgubljene vertikalne dimenzije
- 7) Povećanje/smanjenje pregriza ili prijeklopa
- 8) Zatvaranje središnje dijasteme

## **6.2. INDIKACIJE I KONTRAINDIKACIJE ZA ORTODONTSKI ZAHVAT**

### **Indikacije**

Indikacije uključuju uobičajene probleme koji mogu biti riješeni manjim ortodontskim postupkom: zbijenost zubi, zatvaranje središnje dijasteme, mezijalna nagnutost kutnjaka i gubitak zubnih kontakata.

### **Kontraindikacije**

Jedina kontraindikacija je prisutnost aktivne bolesti i nakon odrađene prve faze liječenja. Pokretljivost zuba ili upaljena pripadajuća meka tkiva mogu pogoršati parodontološki problem. Komplikacije se mogu javiti zbog većeg stvaranja subgingivnog plaka, s posljedičnim gubitkom pričvrstka i promjenom oblika same kosti.

### **6.3. ORTODONTSKO LIJEČENJE PARODONTNO KOMPROMITIRANIH ZUBA NAKON REGENERATIVNIH POSTUPAKA**

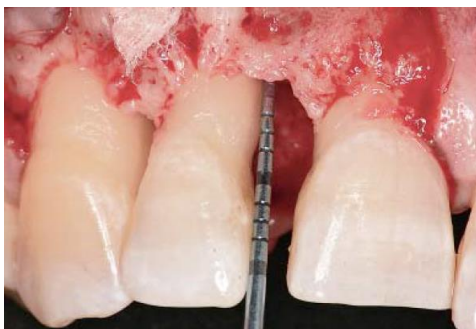Kod pacijenata s parodontnom bolesti često se javljaju patološka migracija zuba koji imaju intrakoštane defekte. Gubitak je kosti važan posrednik u etiologiji patološke migracije zuba, uz promjene u okluziji uzrokovane raznim čimbenicima (16). Pritisak uzrokovan upalno promijenjenim tkivima u parodontnim džepovima je također važan. Patološka migracija zubi može narušiti estetiku osmijeha, kao i pacijentovo samopouzdanje. Kako bi se riješila oba problema, često je potrebna i parodontolška i ortodontska terapija. Pokretljivost zuba sa smanjenim, ali zdravim parodontom je ispitivana u brojnim istraživanjima na životinjama i kliničkim slučajevima. Istraživanja su potvrdila da pričvrstak nije oštećen ako nije prisutna upala. Međutim, u prisutnosti upale koja je uzrokovana plakom, ortodontske sile su uzrokovale nekontrolirani gubitak parodontnog pričvrstka. U istraživanjima na životinjama, napravljeni su angularni koštani defekti koji su liječeni struganjem i poliranjem korijena, ali nije došlo do stvaranja novog pričvrstka (17). U drugom istraživanju intrakoštani džepovi su liječeni uz upotrebu proteina caklinskog matriksa

i resorbirajuće membrane. Istraživanje je pokazalo da se parodont regenerira uz minimalno urastanje epitela (18). Druga dva istraživanja na životinjama sugeriraju da se pričvrstak može dobiti ortodontskim liječenjem. U istraživanjima su napravljeni trozidni koštani defekti koji su liječeni ortodontski. Dokazano je da je moguće ponovno izgraditi izgubljenu parodontnu potporu uz bodily pomak zuba (19). Osim toga, dokazano je i stvaranje novih pričvrstnih vlakana na najudaljenijem dijelu tretiranog korijena zuba prilikom intruzijskog pomaka zuba (20). Pomaci zuba s reduciranim, ali zdravim parodontom su proučavani u kliničkim prikazima i u istraživanjima na životinjama. Istraživanja su potvrdila da pričvrstak nije oštećen ako je upala odsutna. Kliničko istraživanje čiji je cilj bio procijeniti postojanost kombiniranih parodontoloških i ortodontskih tretmana i ponovno uspostavljanje pričvrstka, uključivalo je 14 pacijenata s intrakoštanim defektima. Estetska procjena ostvarena je korištenjem PPI-a (Papilla Presence Index) koju su predložili Cardaropoli i suradnici. Pacijenti koji su sudjelovali u istraživanju bili su: stariji od 21 godinu, dobrog općeg zdravlja, trudnice ili dojilje nisu bile uključene u istraživanje, nepušači, uz pristutan parodontitis koji je prethodno tretiran struganjem i poliranjem korijena uz upute o oralnoj higijeni, s dobrom oralnom higijenom uz ukupnu količinu plaka i krvarenja manju od 25 %, s prisutnim intrakoštanim džepovima dubljim od 6 mm, uz prisutnu migraciju ili dijastemu između dva zuba zahvaćena parodontitisom, te pacijenti kojima je potrebna ortodontska terapija. Kod svih pacijenata provedena je prvo parodontološka terapija koja je uključivala struganje i poliranje korijena uz upute o oralnoj higijeni. Ponovna je procjena provedena mjesec dana nakon završetka inicijalne faze terapije. Svi pacijenti su bili podvrgnuti regenerativnim postupcima prikladnim za anatomske karakteristike

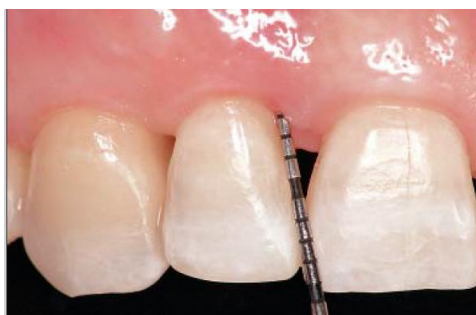njihovih tvrdih i mekih tkiva. Modificirana tehnika očuvanja papile bila je odabrana kod interdentalnih prostora širih od 2 mm, dok se pojednostavnjena tehnika očuvanja papile koristila kod interdentalnih prostora užih od 2 mm. Trozidni intrakoštani džepovi su tretirani proteinima caklinskog matriksa, dok su jednozidni i dvozidni intrakoštani džepovi tretirani pomoću resorbirajućih membrana i koštanih transplantata. Pacijenti su dobili antibiotsku terapiju (Augmentin) i ispirali usta dva puta dnevno tijekom 15 dana 0,2 % klorheksidinom. Uslijedio je recall sustav tijekom kojeg su pacijenti podvrgnuti profesionalnom čišćenju zubi, te remotivaciji tijekom ortodontskog tretmana. Godinu dana nakon operacije radila se radiografska i klinička procjena uspjeha. Ortodontski tretman započeo je godinu dana nakon operacije. Pacijenti su podvrgnuti pomacima zuba koji su bili potrebni za poravnavanje zubnog luka: intruzija i bodily pomak, koji je obuhvaćao pomak udaljen od defekta ili pomak unutar samog defekta. Ortodontski tretman korišten je s ciljem da se dobije pomak koji neće pogoršati obnovljeni parodont. Za dobro kontrolirano repositioniranje korištena je tehnika ravnog luka uz termoaktivni nitinolski luk. Tijekom terapije pacijenti su kontrolirani svakih mjesec dana uz upute i motivaciju za oralnu higijenu. Po završetku aktivne terapije, pacijenti su dobili fiksne retainere. Dugoročna (fiksna) retencija korištena je za sprečavanje recidiva, smanjenje pokretljivosti zuba, kao i za poboljšanje procesa žvakanja. Usporedba rezultata na početku, prije terapije, godinu dana nakon parodontološke terapije i nakon ortodontske terapije pokazala je statistički značajne rezultate. Od početka do godinu dana nakon parodontološke terapije, redukcija dubine džepova bila je 5,57 mm. Dok je dobitak pričvrstka iznosio 5,86 mm. Između parodontološke i ortodontske terapije nije postojala statistički značajna razlika. Redukcija dubine



džepova iznosila je 0,07 mm, a klinički dobitak pričvrstka 0,43 mm. Kod tehnike očuvanja papile dobiveno je povećanje dužine papile u 9 od 14 pacijenata (16).



Slika 10. Intrakoštani defekt. Preuzeto iz (16)



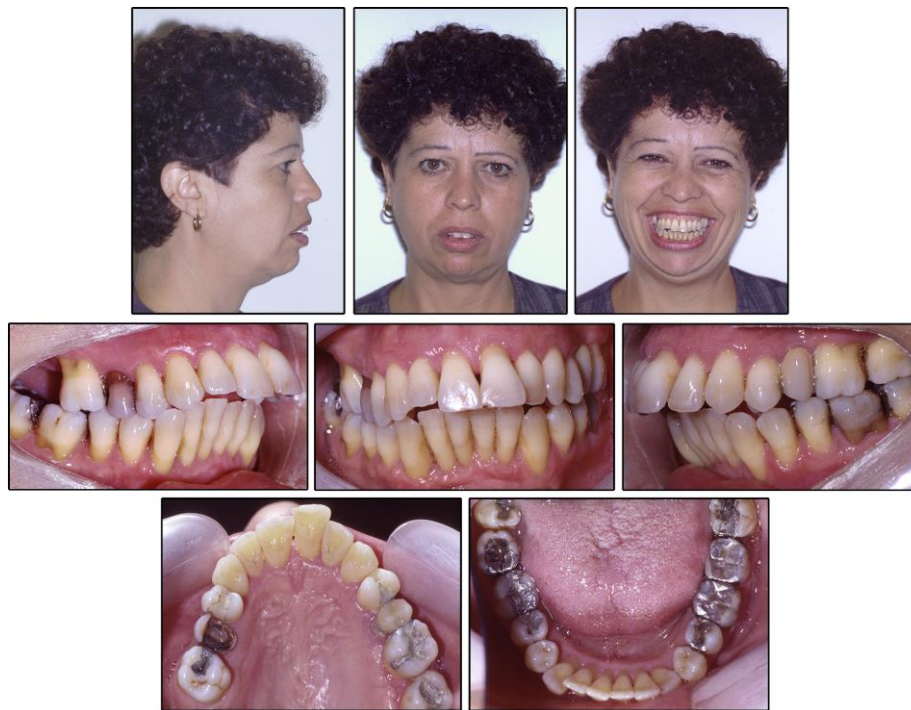Slika 11. Sondiranje dubine džepa nakon terapije. Preuzeto iz (16)

#### **6.4. ORTODONTSKO LIJEČENJE KOD UZNAPREDOVALE PARODONTNE BOLESTI**

Uznappedovala parodontna bolest je prvenstveno karakterizirana gubitkom pričvrstka i gubitkom alveolarne kosti. Broj odraslih osoba koje žele ortodontsko liječenje je u porastu (21). Najčešći ortodontski problemi kod zubi zahvaćenih parodontitisom su: protruzija prednjih zuba u gornjoj čeljusti, rotacije, preizrasli zubi, migracije, gubitak zuba, neravilan interdentalni prostor i traumatska okluzija. Kvalitetno ortodontsko i parodontološko liječenje pokazalo je poboljšanje stanja samog parodonta, kao i ponovno uspostavljanje zdrave i dobro funkcionalne okluzije. Prevelika izloženost gingive prilikom osmijeha je estetski problem. Ako se *gummy smile* (gingivni osmijeh) javlja zbog prevelikog izrastanja zubi gornje čeljusti, za liječenje neće biti dovoljna samo ortodontska terapija, već je kod takvih pacijenata indiciran kirurški postupak. U kliničkom prikazu pacijentice koja se javila zbog narušenog izgleda prednjih zubi i zbog želje za poboljšanjem osmijeha, potrebna je bila interdisciplinarna suradnja ortodonta i parodontologa. Detaljnom analizom utvrđeno je postojanje konveksnog profila lica, gingivnog osmijeha, protruzije prednjih gornjih zuba kao i inkompetentnih usana. Intraoralne fotografije pokazale su povećani pregriz, prednji otvoreni zagriz, nedostatak prostora u obje čeljusti, te klasu II. Pacijentica je imala uznappedovalu parodontnu bolest sa generaliziranim horizontalnim gubitkom kosti u oba luka i vertikalnim gubitkom kosti u području donjih kutnjaka. Primarni uzrok pojave i pogoršanja gingivalne upale i posljedično parodontitisa bio je dentobakterijski plak. Upala može dovesti do brzog i nepovratnog gubitka parodontne potpore. Ciljevi su liječenja bili: ispraviti vertikalne i diskrepance među čeljustima za uspostavljanje normalne okluzije,

eliminirati zbijenost u zubnim lukovima, poboljšati estetiku lica, dobiti idealan pregriz i prijeklop, uspostaviti dobru kontrolu plaka, klinički zdravu gingivu parodontološkim liječenjem, te smanjiti ili održati koštane defekte na istoj razini i zube s velikim gubitkom kosti imobilizirati kompozitno žičanim splintom. Prije početka ortodontske terapije, pacijentica je tretirana parodontološki tijekom tri mjeseca. Liječenje se sastojalo od struganja i poliranja korijena, te davanja uputa o oralnoj higijeni. Promatranje tijekom četiri mjeseca je utvrdilo dobru suradnju pacijentice i dobre rezultate parodontološkog liječenja. Nakon toga uslijedila je fiksna ortodonska terapija uz korištenje obraznog luka za postizanje distalizacije zuba u gornjoj čeljusti. Rezultati su pokazali poboljšanje profila lica, dobru estetiku, postignutu kompetenciju usnica, idealan pregriz i prijeklop. Ortodonska anomalija klase II, uz otvoreni zagriz, veliki pregriz, udružena s parodontnom bolesti predstavlja izazov u liječenju. Iznimno je važna interdisciplinarna suradnja. Parodontološki tretman bio je neophodan kao predtretman ortodontskoj terapiji kako bi se smanjio daljnji gubitak potpornih tkiva. Patološka migracija zuba je uobičajena komplikacija koja se javlja kod umjerenog i uznapredovalog parodontitisa. Kao rezultat patološke migracije, okluzalna trauma i parodontitis uzrokuju gubitak pričvrstka, pokretljivost i ekstruziju zubi. Patološka migracija u području prednjih zubi narušava estetiku lica. Ortodontsko liječenje u takvim slučajevima može ukloniti okluzalnu traumu, stabilizirati okluziju i poboljšati parodontalni status zuba. Intruzija zubi koji su zbog parodontoloških problema ekstrudirani je još uvijek predmet brojnih rasprava. Novija istraživanja su pokazala da lagane ortodontske sile mogu ispraviti patološku migraciju i ekstruziju zuba. Međutim isto tako može doći do raznih komplikacija u ortodontskoj terapiji parodontoloških pacijenata (22).

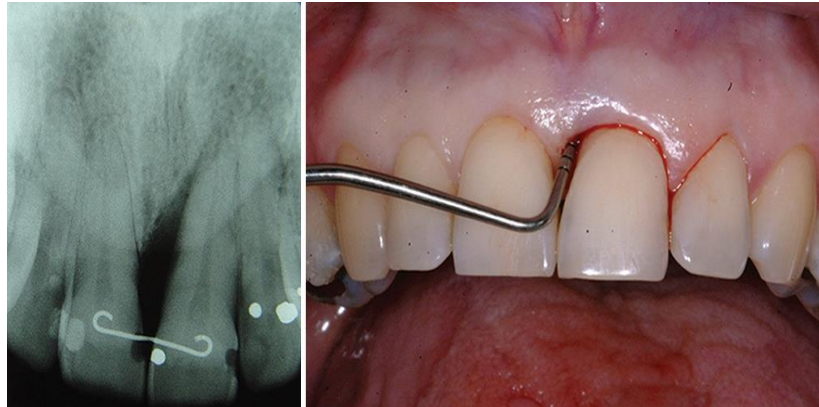
Ciljevi ortodontskog liječenja kod pacijenata sa patološkom migracijom prednjih zubi su: uspostaviti stabilnu okluziju, riješiti probleme estetike i funkcije, te održati postojeću okluziju na stražnjim zubima. Cjelovit plan liječenja kod ovakvih pacijenata mora uključiti 4 faze: sistemska, higijensku, korektivnu i fazu održavanja. Iznimno je važno dati upute o održavanju oralne higijene, motivirati pacijenta, te zatim napraviti inicijalnu parodontološku terapiju uz kontrolu dentobakterijskog plaka.



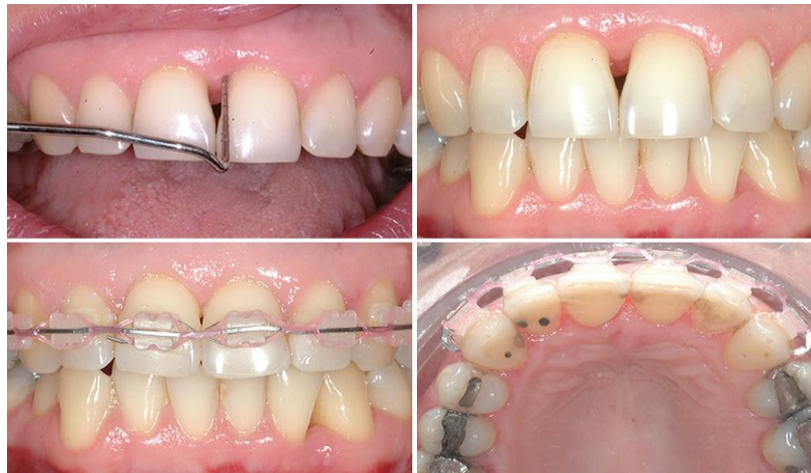Slika 12. Intraoralne slike i slike lica prije terapije. Preuzeto iz (21)



Multidisciplinarna suradnja ortodonta i parodontologa važna je i kod problema intrakoštanih džepova i gubitka kosti. Kod pacijenata sa intrakoštanim defektima koriste se brojne tehnike za uspostavljanje parodontalnog zdravlja: kvalitetna kontrola plaka, struganje i poliranje korijena, regenerativni postupci uz korištenje koštanih transplantata, vođena regeneracija tkiva i ortodonsko pomicanje zuba. Kirurške tehnike se kod ovakvih problema uobičajeno koriste i značajno su korisnije od konzervativnih tehnika kod kojih može doći do dehiscijencije rane, odgođenog cijeljenja, kao i do povlačenja mekih zubnih tkiva (recesija) i gubitka zubne papile, koji mogu narušiti estetiku. Zbog navedenih razloga razvijene su nove i unaprijeđene konzervativne tehnike koje uključuju ortodonsko liječenje. Postoji nekoliko načina pomoću kojih ortodonsko pomicanje zuba može pomoći u liječenju intrakoštanih džepova: intruzija, ekstruzija, pomicanje zuba u koštani defekt, kao i pomicanje zuba na drugu stranu, udaljeno od koštanog defekta. Ortodonska terapija može ukloniti jednozidne koštane defekte bez potrebe za kirurškom terapijom (23). Ortodonski pomaci zuba kod velikog gubitka kosti neće povećati oštećenje parodonta uz dobru kontrolu plaka i održavanje dobre oralne higijene. U prisustvu aktivne parodontne bolesti i upale, ortodonske sile mogu uzrokovati višestruku resorpciju alveolarne kosti.

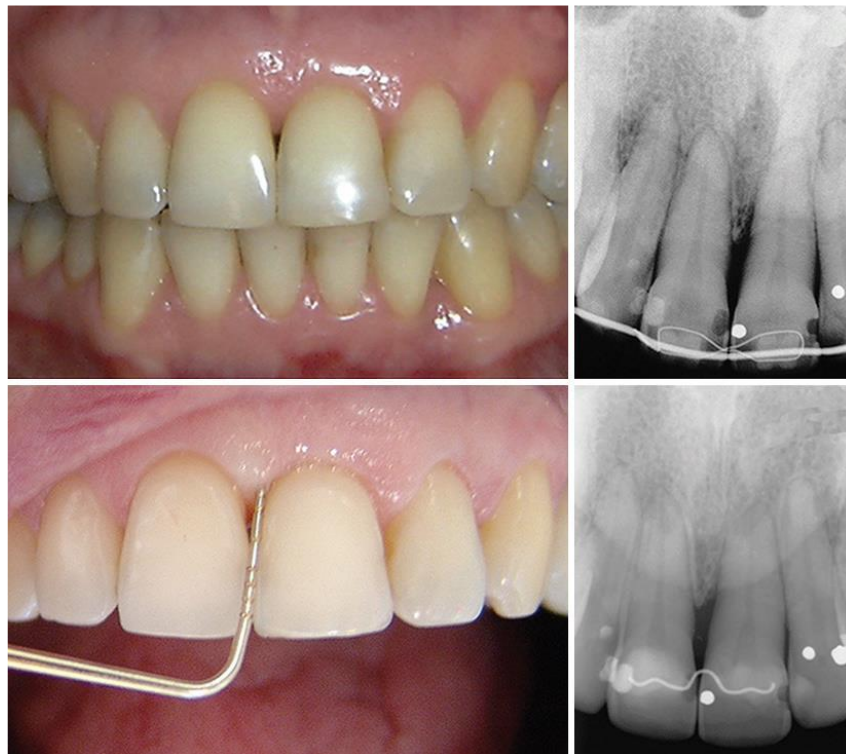

Slika 15. Jednozidni intrakoštani džep radiološki i intraoralno. Preuzeto iz (23)



Slika 16. Intraoralni nalaz 3 mjeseca nakon inicijalne parodontološke terapije.

Preuzeto iz (23)



Slika 17. Nalaz 8 mjeseci nakon ortodontskog pomicanja korijena u intrakoštani defekt. Preuzeto iz (23)



## **7. ZAKLJUČAK**

Regenerativna parodontna terapija posljednjih se godina redovito koristi. Regeneracija je opisana kao stvaranje ili ponovno uspostavljanje izgubljenih ili oštećenih tkiva tako da struktura i funkcija izgubljenog ili oštećenog tkiva budu u potpunosti vraćene. Svrha je regenerativne parodontne terapije vratiti strukturu i funkciju parodontu. Primarni je cilj parodontne terapije vratiti i održavati zdravlje i integritet pričvrsnog aparata zuba. Kod odraslih, gubitak parodonta može uzrokovati patološku migraciju jednog zuba ili više njih. To može dovesti do središnje dijasteme ili općenito do pojave razmaka između zubi, rotacijom ili tippingom pretkutnjaka i kutnjaka s kolapsom stražnjeg dijela okluzije i smanjenja vertikalne dimenzije. U rješavanju ovakvih problema ortodontska terapija je od velike pomoći.

## **8. SAŽETAK**

Regeneracija je opisana kao stvaranje ili ponovno uspostavljanje izgubljenih ili oštećenih tkiva tako da struktura i funkcija izgubljenog ili oštećenog tkiva budu u potpunosti vraćene. Kost ima jedinstvenu sposobnost samoregeneracije. Primjenom regenerativne parodontne terapije moguće je vratiti izgubljeno parodontno tkivo. Uz gubitak parodontne potpore, može doći do narušavanja estetskih komponenti zbog pojave patološke migracije zuba, javljanja dijastema ili općenito razmaka između zubi. U rješavanju ovakvih problema ortodontska terapija je od velike pomoći. U ovom su radu opisani materijali, postupci i tehnike koje se upotrebljavaju u parodontnoj regenerativnoj kirurgiji, prikazane su mogućnosti liječenja kod pacijenata s kombiniranim parodontološkim i ortodontskim problemom. Cilj je rada prikazati mogućnosti regeneracije defekta parodonta u odnosu na klasične metode, kao i prednosti interdisciplinarnе suradnje parodontologa i ortodonta u liječenju.

## **9. SUMMARY**

Regeneration is described as the creation or restoration of lost or damaged tissues in a way that the structure and function of the lost or damaged tissue is fully restored. The bone has a unique ability to self-regeneration. The application of regenerative periodontal therapy can restore lost periodontal tissues. With the loss of periodontal support, can cause degradation of the aesthetic components for pathological migration of teeth, diastema, or generally the distance between the teeth. When dealing with these problems orthodontic treatment is very helpful. This paper describes materials, methods and techniques used in periodontal regenerative surgery, shows the treatment options for patients with combined periodontal and orthodontic problem. The aim is to show the possibilities for regenerating periodontal defects in comparison to conventional methods, as well as the benefits of interdisciplinary collaboration periodontist and orthodontist to treat.

## 10. LITERATURA

1. Jan Lindhe, Thorkild Karring, Niklas P. Lang. Klinička parodontologija i dentalna implantologija. 2004; 650-704.
2. Wolf FH, Rateitschak HK, Hassell MT. Color Atlas of Dental Medicine. Periodontology. 2004; 324-354.
3. D.D. Bosshardt. Are Cementoblasts a Subpopulation of Osteoblasts or a Unique Phenotype. J Dent Res 84 (5) : 390-406, 2005
4. Bowers GM, Chardoff B, Carnevale R et al. Histologic evaluation of new attachment apparatus formation in humans. Part II. J Periodontol 1989; 60: 683-693.
5. Newman GM, Takei HH, Klokkevold RP, Carranza AF. Carranza's Clinical Periodontology. 2012; 580-587.
6. Nyman S, Gottlow J, Karring T, Lindhe J. The regenerative potential of the periodontal ligament. An experimental study in the monkey. J Clin Periodontol 1982; 9: 257-65.
7. Clerehugh V, Tugnait A, Genco J. R. Periodontology at a Glance. 2009; 52-53.
8. Aurer A, Srdjak-Jorgić K. Membrane za parodontnu regeneraciju. Acta Stomat Croat 2005; 95-105.
9. Christgau M, Caffesse RG, Schmalz G, D'souza RN. Characterization of membrane-caused tissue reactions following GTR in canine furcations. J Clin Periodontol 1997; 27 (Suppl 1): 28-41.
10. Cortellini P, Tonetti S. M. Clinical concepts for regenerative therapy in intrabony defects. Periodontology 2000, Vol 68, 2015; 282-307.

11. Reichert C, Klein M, Kasaj A, Kuhn S, Gotz H, Hommel G, Duschner H, Al-Nawas B. Modulacija morfologije osteogenih stanica pomoću ECM liganada i derivata caklinskog matriksa. *Acta Stomatol Croat* 2009; 43 (3): 188-201.
12. Hiatt WH, Schallborn RG. Intraoral transplants of cancellous bone and marrow in periodontal lesions. *J Periodontol* 1973; 44: 194-208.
13. Werbitt M. Decalcified freeze-dried bone allografts: a successful procedure in the reduction of intrabony defect. *Inter J Period and Restorative Dent* 1987; 7: 56-63.
14. Ramakrishnan PR, Lin WL, Sodek J, Cho Mi. Synthesis of noncollagenous extracellular matrix proteins during development of mineralized nodules by rat periodontal ligament cells in *vitro*. *Calcif Tissue Int* 1995; 57: 52-59.
15. Reddy S. *Essentials of Clinical Periodontology and Periodontics*. 2011; 415-417.
16. Ghezzi C, Silvestri M, Rasperini G. Ortodontic Treatment of Periodontally Involved Teeth After Tissue Regeneration. *Int J Periodontics Restorative Dent* 2008;28:559-567.
17. Polson A, Caton J, Polson AP, Nyman S, Novak J, Reed B. Periodontal response after tooth movement into intrabony defects. *J Periodontol* 1984;55:197-202.
18. Deidrich P, Fritz U, Kinzinger G, Angelakis J. Movement of periodontally affected teeth after guided tissue regeneration (GTR). An experimental pilot study in animals. *J Orofac Orthop* 2003;64:214-227.

19. Geraci TF, Nevins M, Crosetti HW, Drizen K, Ruben MP. Reattachment of periodontium after tooth movement into an osseous defect in a monkey. Part I. *Int J Periodontics Restorative Dent* 1990;10: 184-197.
20. Melsen B, Agerbaek N, Eriksen J, Terp S. New attachment through periodontal treatment and orthodontic intrusion. *Am J Orthod Dentofacial Orthop* 1988;94:104-116.
21. Tavares Estevanell AC, Allgayer S, Calvete E, Polido DV. Orthodontic treatment for a patient with advanced periodontal disease: 11- year follow – up. *Am J Orthod Dentofacial Orthop* 2013;144:455-65
22. Xie Y, Zhao Q, Tan Z, Yang S. Orthodontic treatment in a periodontal patient with pathologic migration of anterior teeth. *Am J Orthod Dentofacial Orthop* 2014; 145: 685-93.
23. Molon R, Kim Y, Pinto A, Cirelli A J. Improvement of an anterior infrabone defect using combined periodontal and orthodontic therapy: A 6- year follow-up case report. *Eur J Dent* 2014;8:407-11

## **11. ŽIVOTOPIS**

Mia Lujo rođena je 21. svibnja 1990. godine u Dubrovniku. Medicinsku školu u Dubrovniku upisala je 2004. godine gdje je i maturirala 2008. godine. Iste godine upisuje Stomatološki fakultet Sveučilišta u Zagrebu. Godine 2014. nagrađena je Colgate nagradom za najbolji studentski rad „Razlika u stavovima i razini oralne higijene studenata prve i šeste godine Stomatološkog fakulteta Sveučilišta u Zagrebu“. Iste godine s tim radom sudjeluje na IADR PER međunarodnom kongresu u Dubrovniku.