

Komplikacije i pogreške tijekom endodontskog liječenja

Mijić, Katarina

Master's thesis / Diplomski rad

2021

Degree Grantor / Ustanova koja je dodijelila akademski / stručni stupanj: **University of Zagreb, School of Dental Medicine / Sveučilište u Zagrebu, Stomatološki fakultet**

Permanent link / Trajna poveznica: <https://um.nsk.hr/um:nbn:hr:127:676616>

Rights / Prava: [Attribution-NonCommercial 4.0 International](#)/[Imenovanje-Nekomercijalno 4.0 međunarodna](#)

Download date / Datum preuzimanja: **2025-02-18**



Repository / Repozitorij:

[University of Zagreb School of Dental Medicine Repository](#)





Sveučilište u Zagrebu

Stomatološki fakultet

Katarina Mijić

KOMPLIKACIJE I POGREŠKE TIJEKOM ENDODONTSKOG LIJEČENJA

DIPLOMSKI RAD

Zagreb, 2021.

Rad je ostvaren na Zavodu za endodonciju i restaurativnu stomatologiju Stomatološkog fakulteta Sveučilišta u Zagrebu

Mentor rada: izv. prof. dr. sc. Anja Baraba

Lektor hrvatskog jezika: mag. educ. philol. croat. Jasna Tišma

Lektor engleskog jezika: dipl. iur. Ivona Forgač

Sastav povjerenstva za obranu diplomskog rada:

1. _____
2. _____
3. _____

Datum obrane rada: _____

Rad sadrži: 33 stranice

0 tablica

5 slika

CD

Rad je vlastito autorsko djelo, koje je u potpunosti samostalno napisano uz naznaku izvora drugih autora i dokumenata korištenih u radu. Osim ako nije drukčije navedeno, sve ilustracije (tablice, slike i dr.) u radu izvorni su doprinos autora diplomskog rada. Autor je odgovoran za pribavljanje dopuštenja za korištenje ilustracijama koje nisu njegov izvorni doprinos, kao i za sve eventualne posljedice koje mogu nastati zbog nedopuštenog preuzimanja ilustracija odnosno propusta u navođenju njihova podrijetla.

Zahvala

Zahvaljujem svojoj mentorici, izv. prof. dr. sc. Anji Barabi, na razumijevanju, stručnoj pomoći i savjetima.

Zahvaljujem svojim bližnjima na podršci tijekom studiranja.

Diplomski rad je izrađen u okviru istraživačkog projekta HRZZ-a pod naslovom „Istraživanje i razvoj novih mikro i nanostrukturnih bioaktivnih materijala u dentalnoj medicini“ IP-2018-01-1719.

KOMPLIKACIJE I POGREŠKE TIJEKOM ENDODONTSKOG LIJEČENJA

Sažetak

Postupak endodontskog liječenja korijenskih kanala, iako predvidiv i klinički provjeren, ne garantira uspjeh liječenja. Zbog nepredvidivih okolnosti ili nedovoljnog opreza kliničara, može doći do pogreške u bilo kojoj fazi liječenja. Svrha ovog rada je pregledno opisati komplikacije i pogreške, koje se mogu dogoditi uslijed endodontskog liječenja, kako bi ih kliničar mogao prevenirati, a u slučaju njihovog nastanka uočiti i pravovremeno liječiti te poznavati njihov utjecaj na ishod liječenja.

Pogreške i komplikacije endodontskog liječenja dijele se na pogreške vezane za izradu pristupnog otvora, pogreške nastale tijekom instrumentacije korijenskih kanala, pogreške vezane za ispiranje korijenskih kanala i pogreške koje nastaju tijekom postupka punjenja korijenskih kanala. Mogu se dogoditi i druge pogreške i komplikacije, kao što su terapija pogrešnog zuba, lom krune zuba, udisanje ili gutanje instrumenta, zračni emfizem, parestezija živca, neodgovarajuće koronarno brtvljenje te nezgode uslijed preparacije ležišta za intrakanalne kolčiće.

Pogreške je potrebno prije svega spriječiti, a ako se dogode prepoznati, procijeniti njihov utjecaj na ishod liječenja i mogućnost njihovog zbrinjavanja. Metoda izbora zbrinjavanja pogreški je nekirurška metoda, a ukoliko ih nije moguće tako sanirati, potrebna je endodontska kirurgija.

Pridržavajući se pravila dijagnostike, instrumentacije i punjenja korijenskih kanala te dobro poznavajući anatomiju zuba i morfologiju endodontskog sustava, može se spriječiti nastanak pogreške i povećati vjerojatnost za pozitivan ishod i uspjeh endodontskog liječenja.

Ključne riječi: pogreške endodontskog liječenja; komplikacije endodontskog liječenja; prevencija; revizija endodontskog liječenja

COMPLICATIONS AND MISHAPS DURING ROOT CANAL TREATMENT

Summary

Root canal treatment, although it is a standard procedure, does not guarantee treatment success. Due to unforeseen circumstances or insufficient caution of the clinician, a mishap can occur at any stage of the treatment. The aim of this thesis is to describe complications and mishaps that might occur during endodontic treatment so that clinician could prevent them, and in the case of their occurrence to diagnose and treat them and be aware of their impact on treatment outcome.

Mishaps and complications of endodontic treatment can be classified into mishaps related to access cavity preparation, mishaps during root canal instrumentation, mishaps related to root canal irrigation and mishaps that occur during root canal filling. Other mishaps and complications may occur as well, such as treatment of the wrong tooth, cracked tooth, foreign body aspiration or ingestion, air emphysema, nerve paresthesia, inadequately sealed access cavity and mishaps related to preparation for intracanal posts.

Mishaps should be prevented, and if they occur, they should be recognized and their impact on the treatment outcome and the possibility of their treatment should be assessed. Treatment of choice is non-surgical method, and in case of failure, endodontic surgery is needed.

Following all the steps of diagnostic procedure, instrumentation and root canal filling, having knowledge of the tooth anatomy and the morphology of the root canal system, may prevent the occurrence of mishaps and increase the likelihood of a positive outcome and success of endodontic treatment.

Keywords: mishaps during root canal treatment; complications during root canal treatment; prevention; endodontic retreatment

SADRŽAJ

1. UVOD.....	1
2. POGREŠKE I KOMPLIKACIJE TIJEKOM ENDODONTSKOG LIJEČENJA	3
2.1. POGREŠKE VEZANE ZA IZRADU PRISTUPNOG OTVORA	4
2.2. POGREŠKE TIJEKOM ČIŠĆENJA I OBLIKOVANJA KORIJENSKIH KANALA	5
2.2.1. Oblikovanje stepenice	5
2.2.2. Stvaranje umjetnog kanala.....	6
2.2.3. Perforacija stijenke korijena	7
2.2.4. Slomljeni instrument	10
2.2.5. Začepljenje korijenskog kanala	11
2.3. POGREŠKE TIJEKOM ISPIRANJA KORIJENSKIH KANALA.....	12
2.3.1. Istisnuće sredstava za ispiranje u periapeks	12
2.3.2. Ingestija tekućina za ispiranje i opstrukcija dišnih puteva	13
2.3.3. Obojenje zuba	13
2.3.4. Oštećenje sluznice.....	13
2.3.5. Oštećenje oka.....	14
2.4. POGREŠKE TIJEKOM POSTUPKA PUNJENJA KANALA	14
2.4.1. Prekratko ispunjen korijenski kanal	14
2.4.2. Prepunjen korijenski kanal	15
2.4.3. Uzdužni lom korijena	17
2.5. OSTALE POGREŠKE	18
2.5.1. Terapija pogrešnog zuba.....	18
2.5.2. Lom krune zuba	18
2.5.3. Udisanje ili gutanje instrumenta	19
2.5.4. Emfizem	19
2.5.5. Parestezija živca	19
2.5.6. Neodgovarajuće koronarno brtvljenje	20
2.5.7. Nezgode uslijed preparacije ležišta za intrakanalne kolčiće	20
2.6. KAKO SPRIJEČITI POGREŠKE I KOMPLIKACIJE TIJEKOM ENDODONTSKOG LIJEČENJA.....	21
3. RASPRAVA	23

4. ZAKLJUČAK	27
5. LITERATURA.....	29
6. ŽIVOTOPIS	32

Popis skraćenica

CBCT – engl. cone beam computed tomography, hrv. računalna tomografija konusnih zraka

MTA – engl. mineral trioxide aggregate, hrv. mineral trioksid agregat

EDTA – engl. ethylenediaminetetraacetic acid, hrv. etilendiamintetraoctena kiselina

MTAD – engl. mixture of tetracycline isomer, acid, detergent, hrv. mješavina tetraciklina, limunske kiseline i deterdženta

CT – engl. computed tomography, hrv. računalna tomografija

Primarni cilj endodontskog liječenja je očuvati prirodne zube pacijenta. U tu svrhu se, kod zubi kod kojih postoji bolest pulpe i ugrožen je opstanak zuba zbog zahvaćenosti karijesnom lezijom, traumatskim oštećenjima ili drugim bolestima provodi endodontsko liječenje korijenskih kanala. Liječenje korijenskih kanala je rutinski i klinički dobro provjeren postupak kojim se omogućuje funkcijska i estetska rehabilitacija pacijenta (1, 2). Endodontsko liječenje se sastoji od tri faze: mehaničke obrade kanala, kemijske obrade kanala te trodimenzionalnog hermetičkog punjenja kanala. Nakon uzete anamneze, postavljene dijagnoze i osmišljenog plana terapije počinje liječenje. Liječenje započinje izradom pristupnog otvora koji će omogućiti direktni pristup pulpnoj komori i korijenskim kanalima. Zatim slijedi instrumentacija korijenskih kanala, odnosno njihovo čišćenje, širenje i oblikovanje, kojim će se ukloniti inficirano i nekrotično tkivo i stvoriti oblik korijenskih kanala koji omogućava njihovu pravilnu opturaciju. Za instrumentaciju se koriste ručni ili strojni endodontski instrumenti, a uz to je nužno obilno ispiranje prikladnim tekućinama. Nakon završetka čišćenja i oblikovanja, korijenski kanal se hermetički puni prikladnim materijalima. Praćenjem i zadovoljavanjem svih uvjeta, smatra se da će mikroorganizmi biti svedeni na minimalnu razinu ili u potpunosti uklonjeni te da će daljnja patološka događanja u periapikalnom području biti spriječena (1).

Unatoč ispravnom planu terapije i praćenju svih koraka u instrumentaciji, irigaciji i punjenju mogu se dogoditi određene pogreške i komplikacije tijekom endodontskog liječenja (1). Najčešće nastaju zbog nedovoljnog poznavanja morfologije endodontskog prostora, nepravilnog oblikovanja pristupnog kaviteta i neodgovarajuće obrade korijenskih kanala. Do pogrešaka može doći i prilikom punjenja korijenskih kanala te tijekom postendodontske opskrbe zuba (3).

Svrha ovog rada je pregledno opisati pogreške i komplikacije koje mogu nastati tijekom endodontskog liječenja kako bi ih kliničar mogao spriječiti, a ako se dogode prepoznati, otkriti uzrok, liječiti i poznavati njihov utjecaj na prognozu liječenja.

2. POGREŠKE I KOMPLIKACIJE TIJEKOM ENDODONTSKOG LIJEČENJA

Poznavanjem i pridržavanjem osnova dijagnostike, plana terapije i prevencije, rutinskom tehnikom obrade i punjenja korijenskih kanala, pravilnom preparacijom za postavljanje intrakanalnog kolčića i izradom odgovarajućeg ispuna, većina se pogreški i komplikacija može izbjeći. Pogreške se mogu dogoditi tijekom izrade pristupnog otvora, tijekom čišćenja i oblikovanja ili punjenja korijenskih kanala i tijekom postendodontskog zbrinjavanja liječenog zuba. U slučaju pogreške ili komplikacije, pacijenta treba obavijestiti o nezgodi i postupcima koji su nužni da bi se nezgoda sanirala, o drugim mogućim rješenjima nastale situacije i o utjecaju iste na dugoročnu prognozu liječenja. Uz to je obavezno potpuno pravno-medicinsko dokumentiranje (1).

2.1. POGREŠKE VEZANE ZA IZRADU PRISTUPNOG OTVORA

Pristupni kavitet treba biti oblikovan tako da se instrumentu omogući pravocrtan pristup apikalnom otvoru. Pogreške vezane za njegovu izradu su izrada prevelikog ili izrada premalenog pristupnog otvora.

Izradom prevelikog pristupnog kaviteta pretjerano se uklanja tvrdo zubno tkivo čime se oslabljuje zub, a ukoliko se zub nastavi trepanirati nakon proboja svrdla u pulpnu komoru može doći do probijanja stijenki pulpne komore i ijtrogene perforacije u parodontno tkivo. Mogući uzroci su nepažnja s obzirom na nagib uzdužne osi zuba, nepravilna usmjerenost svrdla prema uzdužnoj osi zuba, neprepoznavanje proboja svrdla u pulpnu komoru što može rezultirati izdublivanjem dentina ili perforacijom furkacije korijenova. Kako bi se nezgode spriječile, treba dobro poznavati morfologiju zuba, usporediti njegov nagib i smještaj sa susjednim zubima, a dodatno se mogu koristiti i rendgenske snimke iz različitih kuteva ili trodimenzionalna snimka (CBCT) te specijalizirana oprema kao lupe ili mikroskopi. Ukoliko se nezgoda dogodi, rano prepoznavanje je ključno da ne dođe do veće štete koju bi nanio daljnji postupak (1, 2). Perforacije u parodontno tkivo potrebno je zatvoriti, a materijal izbora su kalcij silikatni cementi: MTA, biodentin ili biokeramika (4).

U slučaju izrade premalenog pristupnog kaviteta, moguće je da se neće otkriti svi kanali te da se kanali neće moći dobro instrumentirati, a time ni ukloniti inficirano tkivo pulpe. Također, često neće biti omogućen pravocrtni pristup kanalima, zbog čega će se endodontski instrumenti savijati već pri ulazu u kanal, što vodi daljnjim komplikacijama, kao što su lom instrumenta i oblikovanje stepenice. Isto tako, premalen pristupni kavitet može otežati uklanjanje svih

ostataka pulpnog tkiva, što može rezultirati obojenjem zuba (2). Neotkriveni i time neočišćeni korijenski kanali među glavnim su izvorima endodontskog neuspjeha. Poznavanjem anatomije endodontskog sustava i mogućih varijacija, pažljivim očitavanjem radioloških slika i proučavanjem dna pulpne komorice pri trepanaciji, pogreška nepronalaženja svih kanala može se prevenirati. Ukoliko se ipak dogodi, preporučuje se ponoviti endodontsko liječenje (5, 6).

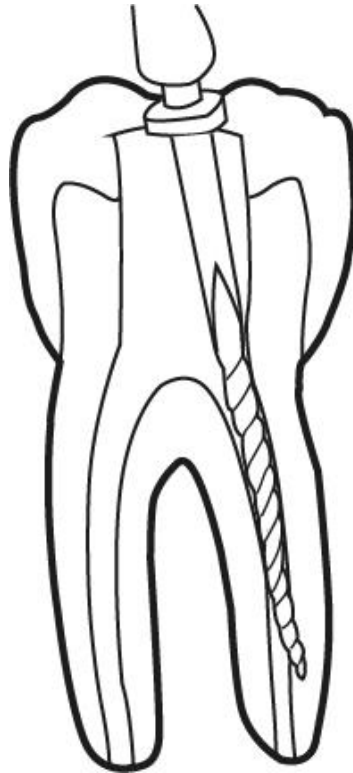
2.2. POGREŠKE TIJEKOM ČIŠĆENJA I OBLIKOVANJA KORIJENSKIH KANALA

Najčešće pogreške tijekom instrumentacije korijenskih kanala su oblikovanje stepenice, izrada umjetnog kanala, perforacija stijenke korijena, lom instrumenta u korijenskom kanalu te začepljenje korijenskog kanala (1, 3).

2.2.1. Oblikovanje stepenice

Stepenica je ijatrogeno stvorena nepravilnost u korijenskom kanalu koja endodontskim instrumentima onemogućava pristup apeksu (7). Formiranje stepenice najčešće se događa zbog nepravilnog instrumentiranja zakrivljenih korijenskih kanala (3). Uzroci su neodgovarajuće oblikovan pristupni kavitet, zbog čega nije moguće postići pravocrtni pristup korijenskim kanalima, nedovoljno ispiranje korijenskih kanala tijekom instrumentacije, pretjerana instrumentacija i uporaba prevelikih instrumenata u zavijenim korijenskim kanalima (1, 2). Stepenica može nastati u originalnom korijenskom kanalu ili može doći do stvaranja novog, umjetnog kanala (Slika 1.) (7). Endodontski instrumenti većeg promjera su rigidni i teže izravnaju te u zavijenom korijenskom kanalu rade vlastiti put (2). Da bi se to spriječilo, prethodno se mogu saviti kako bi odgovarali zavijenosti kanala (5). Prvi pokazatelj pogreške je nemogućnost postizanja radne dužine. Daljnji pokušaj ostvarivanja radne dužine, s istim instrumentom, mogao bi rezultirati povećanjem stuba ili čak perforacijom korijena. Nastala stepenica se ispravlja korištenjem malih ručnih instrumenata, kojima se stepenica zaobilazi do pune radne dužine te se zatim stepenica uklanja kratkim pokretima unutra-van, usmjerenim prema suprotnom dijelu korijena (2, 3). Važna je prevencija formiranja stepenice, koja se provodi pravilnim oblikovanjem pristupnog kaviteta, čestim ispiranjem i podmazivanjem korijenskih kanala i postupnom i opreznom instrumentacijom (3). Ukoliko se stepenica ne može ukloniti, korijenski kanal se instrumentira i napuni do novonastale radne dužine, a nakon

prikladnog perioda opservacije, po potrebi se periapikalnom kirurgijom odstrani neobrađeni apikalni dio korijena (8).



Slika 1. Oblikovanje stepenice u korijenskom kanalu. Preuzeto s dopuštenjem autora: Manuela Košević

2.2.2. Stvaranje umjetnog kanala

Stvaranje umjetnog kanala je pogreška koja slijedi nakon nastale stepenice. Ako kliničar u pokušaju uklanjanja stepenice i ponovnog postizanja radne dužine nastavi instrumentirati u krivom smjeru, doći će do stvaranja umjetnog kanala, a moguće i do perforacije stijenke korijena (1, 8). Daljnje liječenje je složeno. Izvorni korijenski kanal se teško pronalazi ukoliko ima naglašenu stepenicu. Prvo treba utvrditi postoji li perforacija lateralne stijenke korijena, što se može napraviti koristeći apeks lokator, papirnate štapiće ili kontrolnom rendgenskom snimkom s instrumentom postavljenim u kanalu. Ako se potvrdi da postoji perforacija stijenke, odredi se nova radna dužina i napravi apikalni stop do kojeg se kanal oblikuje i puni, a

perforacija se mora ispuniti iznutra ili kirurškim putem izvana. Ukoliko do perforacije stijenke nije došlo, kanal se puni kondenzacijom tople gutaperke u kombinaciji s pastom (1).

2.2.3. Perforacija stijenke korijena

Tijekom instrumentiranja korijenskih kanala, stijenka korijena se može probiti, što utječe na prognozu zuba i predstavlja drugi najčešći uzrok neuspjeha endodontske terapije (Slika 2.) (1). Takva pogreška u 47% slučajeva nastane tijekom endodontskog liječenja, a 53% tijekom preparacije za intrakanalni kolčić. (9) Češće se javlja kod zubi u gornjoj čeljusti i to u 73% slučajeva (9). Rani znakovi perforacije su nagla bol tijekom određivanja radne duljine (ukoliko pacijent nije pod lokalnom anestezijom), naglo krvarenje, neugodan okus i osjećaj pečenja i boli tijekom ispiranja natrijevim hipokloritom (1, 10). Perforacije se lako mogu identificirati zbog obilnog krvarenja koje se javlja odmah nakon perforacije, dok kod perforacije srednje i apikalne trećine, krvarenje možemo otkriti uporabom papirnatog štapića (10). Probijanje stijenke u parodontni ligament ili okolnu kost obično uzrokuje dugotrajnije krvarenje. Apeks lokatori i rendgenske snimke korisni su alati u ranom prepoznavanju perforacije stijenke. Završeno liječenje s neotkrivenom perforacijom može uzrokovati jaku postoperativnu bol.

Perforacija stijenke u parodontni ligament na bilo kojoj razini negativno utječe na prognozu liječenja. Na dugoročnu prognozu utječe smještaj perforacije u odnosu na alveolarnu kost, mogućnost pristupa oštećenju, veličina perforacije, postojanje komunikacije s parodontnim ligamentom, vrijeme proteklo od trenutka perforacije kao i rano otkrivanje perforacije, mogućnost prijanjanja restaurativnog materijala te naravno oralna higijena pacijenta i sposobnost liječnika. Nužno je pratiti stanje kako bi se osigurao dugoročni uspjeh.

Prognoza postranične perforacije ovisi o lokalizaciji perforacije (ispod, u razini, ili iznad razine alveolarne kosti). Perforacija u razini i iznad razine ima povoljniju prognozu cijeljenja, a liječi se restauracijom izvana, a ponekad je najbolje izraditi krunicu s rubovima preko mjesta perforacije (1). Restauracija perforacije suvremenim materijalima, kao što su MTA, biodentin i biokeramika, unaprijedila je prognozu cijeljenja perforacije (4).

Prognoza zuba s perforacijom ispod razine alveolarne kosti je lošija. Cilj liječenja je smjestiti oštećenje iznad razine kosti, a to se može napraviti ortodontskim izvlačenjem ili postupcima parodontne kirurgije. Odlične rezultate pokazuje restauracija MTA-om iznutra (1).

Postranične perforacije možemo podijeliti i na perforacije koronarne, srednje i apikalne trećine. Perforacije koronarne trećine najčešće nastaju prilikom izrade pristupnog kaviteta i traženja

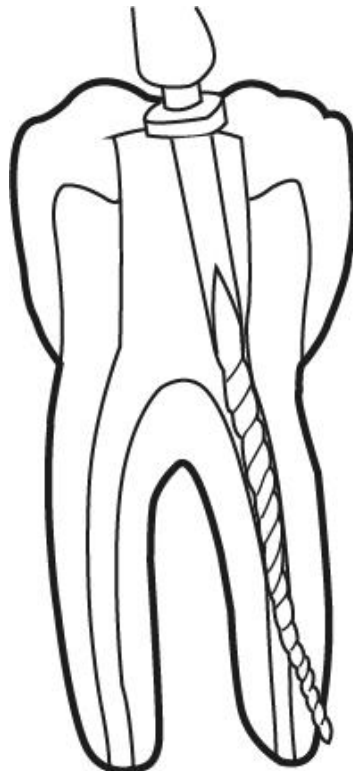
ulaza u korijenske kanale, koje može biti otežano kalcifikacijama kanala ili izrazitim angulacijama zubi, ili prilikom inicijalne obrade intrakanalnim instrumentima koji se montiraju na kolječnik, Gates-Glidden ili Peeso svrdlima (1, 10). Pažljivim pronalaženjem ulaza u kanale i opreznom obradom intrakanalnim instrumentima, ova pogreška se može prevenirati. Stručuća perforacija u koronornoj trećini ima najlošiju dugoročnu prognozu u odnosu na perforacije u druge dvije trećine. Perforaciju treba pokušati zatvoriti s unutarnje strane, pazeći na održavanje prohodnosti korijenskog kanala (1).

Perforacije srednje trećine najčešće nastaju zbog pretjerane instrumentacije dentina. Tipično se pojavljuju kod agresivnog „crown-down“ pristupa velikim svrdlima ili zbog nepravilnog instrumentiranja ručnim instrumentima većeg promjera (10). Takva perforacija može nastati i kao posljedica pokušaja uklanjanja prethodno nastale stepenice u zavijenom korijenskom kanalu. Može se prevenirati pazeći na stupanj zavijenosti kanala i rigidnost instrumenata većeg promjera. Perforacija sredine korijena u slučaju postojanja stepenice liječi se čišćenjem, oblikovanjem i punjenjem korijenskih kanala zahvaćenog zuba. Ukoliko nije moguće zaobići stepenicu, kanal s perforacijom se instrumentira i puni do nove radne dužine, a obavezno se za ispiranje koristi niža koncentracija irigacijskog sredstva kako ne bi došlo do upale parodontnog tkiva (1).

Do perforacije apikalne trećine dolazi kod kanala zavijenih u apikalnom dijelu zbog instrumentacije preko vrška korijena ili zbog neostvarivanja pune radne dužine. Dije se na apikalni zip i transportaciju apeksa. Apikalni zip nastaje kada se apikalni otvor previše proširi uporabom sve većih instrumenata preko apikalnog otvora. Prepoznaje se po pojavi krvarenja i gubitku osjećaja otpora u kanalu, a pacijent osjeti iznenadnu bol prelaskom instrumenta preko apikalnog otvora. Transportacija apeksa najčešće nastaje tijekom obrade zavijenih kanala. Uporabom instrumenata većeg promjera, nepravilnim instrumentiranjem prvo dolazi do oblikovanja stepenice, a zatim do perforacije odnosno pojave otvora na apikalnom dijelu korijena koji ne odgovara prirodnom apikalnom otvoru. Terapija perforacija u apikalnoj trećini je uglavnom izrada apikalnog stopa koronarnije od mjesta perforacije i oblikovanje i punjenje kanala do novonastalog stopa te naknadno operativno odstranjivanje vrška korijena (2).

Među perforacijama furkacije korijenova razlikujemo tip neposredne perforacije furkacije i tip stručuće perforacije. Neposredni tip perforacije nastaje svrdlom tijekom traženja ulaza u korijenske kanale, oštećenje je uglavnom maleno i jasno ograničeno, a prognoza je obično dobra ako se odmah restaurira MTA-om, ili čak staklenoionomernim cementom ili kompozitom, ukoliko postoje uvjeti za to. Stručuća perforacija nastaje kao posljedica pretjerane instrumentacije korijenskih kanala, nalazi se na strani furkacije koronarnog dijela korijenske

površine te su pristup i liječenje kompliciraniji (1). Tipično nastaje kod zakrivljenih korijenova kutnjaka kada je instrumentacija preagresivna (10). Neliječena stržuća perforacija često rezultira upalom i neuspjehom liječenja. Može se liječiti nekirurškim i kirurškim pristupom. Nekirurški pristup, ukoliko ga je moguće ispravno provesti zbog slabe vidljivosti, nemogućnosti kontrole krvarenja i otežanog rukovanja materijalom i prijanjanjem materijala, bolji je od kirurškog pristupa. Perforacija se treba što prije zatvoriti, a najbolje rezultate pokazuje MTA (1). Kirurški pristup treba razmotriti kad je oštećenje simptomatsko i nalazi se ispod razine alveolarne kosti, kad nije dobro vidljivo i nije moguć pristup oštećenju iznutra, kada nije moguće odgovarajuće rukovanje restaurativnim materijalom zbog veličine i dostupnosti oštećenja, u slučajevima apikalne perforacije čiji simptomi perzistiraju te kod eksterne resorpcije koju nije moguće sanirati pristupom iznutra. Ukratko, kirurški pristup je indiciran kada perforaciju ne možemo riješiti nekirurškim pristupom. Prije početka liječenja tretman kanala treba biti završen, a zatim se podiže režanj kako bi se osigurao izravan pristup i vidljivost (10). Mogućnosti kirurškog liječenja su restauracija perforacije izvana, apikotomija, hemisekcija, amputacija korijena, bikuspidacija i replantacija s namjerom (1, 10).



Slika 2. Perforacija stijenke korijena. Preuzeto s dopuštenjem autora: Manuela Košević

2.2.4. Slomljeni instrument

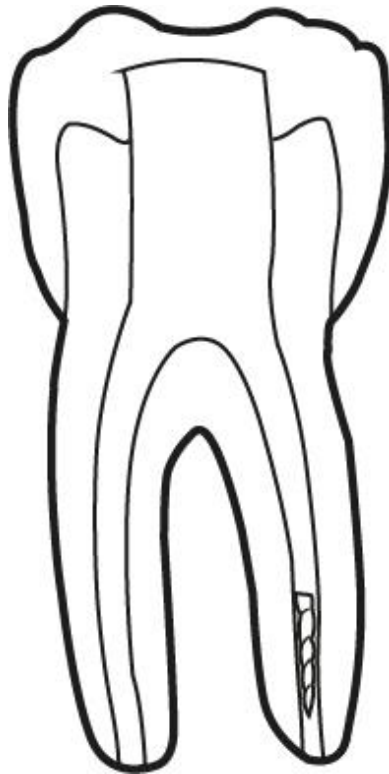
Lom instrumenta u kanalu relativno je česta komplikacija do koje dolazi zbog ograničene mogućnosti savijanja i čvrstoće instrumenata te zbog njihove nepravilne uporabe (Slika 3.) (1). Do loma instrumenta najčešće dolazi zbog prekomjernih korištenja i sterilizacija instrumenata (11). Lom instrumenta se može osjetiti, tako što se prvo osjeti otpor u rotaciji instrumenta, a nakon toga se otpor izgubi i instrument se može slobodno rotirati i izvući. Lom se potvrđuje vađenjem skraćenog instrumenta te rendgenskom snimkom (1). Sprječavanje loma instrumenta se provodi pregledavanjem instrumenta prije svake uporabe, kako bi se uočili potencijalni defekti na instrumentu te izbacilo instrument iz upotrebe na vrijeme. Ni-Ti instrumenti ne pokazuju tipične defekte, zbog čega kod njih treba voditi računa o broju upotreba (1, 11). Druga bitna stavka u prevenciji loma instrumenta je odgovarajuće oblikovanje pristupnog kaviteta i obilno ispiranje. Prognoza zuba s nastalom pogreškom ovisi o mjestu loma, dužini fragmenta u kanalu, stupnju inficiranosti kanala i debljini dentinskih stijenki (11). Moguća liječenja su sljedeća:

Instrument se može pokušati izvaditi konvencionalnom tehnikom, ultrazvučnom tehnikom ili setovima specijaliziranim za vađenje fragmenata instrumenata iz korijenskih kanala (11). Prva metoda izbora je ultrazvučna tehnika. Koriste se ultrazvučni nastavci vrhova uskih promjera u suhom radnom polju, pozicioniraju se uz fragment te se njima kruži oko njega u smjeru obrnutom smjera kazaljke na satu. Tako se uklanja dentin te fragment slomljenog instrumenta. Konvencionalno se koriste proširivači i strugači kojima se instrument zaobilazi i tako nastoji olabaviti, a potrebno je koristiti i kelator koji otapa stijenske kanala oko fragmenta. Ovaj postupak je dugotrajan (11, 12). Specijalni setovi za odstranjivanje instrumenata iz kanala, kao što su Masseran – Kit ili Instrument Removal System, su sustavi mikrocjevčica koji se sastoje od metalne cjevčice i klina za retenciju. Pristup fragmentu se osigurava pomoću ultrazvučnih nastavaka, a zatim se pozicioniraju cjevčica i klin (11).

Još jedna opcija terapije slomljenog instrumenta je zaobilazanje („bypass“) fragmenta. Indicirana je kod lomova koji su teže dostupni, kao što su lomovi u apikalnoj trećini ili kod jako zavijenih kanala (12). Slomljeni instrument se pokušava zaobići koristeći instrumente manjeg promjera, te ga se potom izvuče ili ugradi u punjenje korijenskog kanala. Kod ove metode postoji značajan rizik perforacije stijenske korijena (3).

Ukoliko se fragment ne može odstraniti, ostavlja se u kanalu. Takav pristup je indiciran kada su vidljivost i pristup fragmentu otežani, a kad postoji i mogućnost ijtrogene komplikacije.

Kanal se instrumentira i napuni do nove radne dužine, a uspjeh varira ovisno o kvaliteti čišćenja kanala prije trenutka loma (1, 12).



Slika 3. Slomljeni instrument u korijenskom kanalu. Preuzeto s dopuštenjem autora: Manuela Košević

2.2.5. Začepljenje korijenskog kanala

Blokiranje korijenskog kanala događa se zbog nedostatnog ispiranja i rekapitulacije tijekom instrumentiranja, uzastopnog korištenja instrumenata bez čišćenja između svakog umetanja te nakupljanja pulpnog tkiva u području apikalne konstrikcije kao posljedica instrumentacije (3, 7). Pokazatelj začepljenja kanala je, isto kao i za stepenicu, nemogućnost postizanja radne dužine. Dijagnostičkim postupkom taktilne senzacije mora se utvrditi je li kanal blokiran ili je nastala stepenica. Ako je kanal začepljen, laganom rotacijom malim endodontskim instrumentom osjetit će se karakteristično „ljepljivo“ područje u nakupljenoj dentinskoj strugotini (7). Terapija se provodi korištenjem manjih instrumenata i uporabom kelacijskih sredstava do ponovnog uspostavljanja prohodnosti kanala. Pogreška se prevenira čestim ispiranjem i rekapitulacijom (3). Začepljenje korijenskog kanala nema utjecaja na prognozu liječenja ukoliko se na vrijeme otkrije i ispravi. Ako se ne uspije ponovno uspostaviti radna

dužina, dentinska strugotina zaostala u kanalu može negativno utjecati na ishod liječenja zbog mikroorganizama implementiranih u istoj (7).

2.3. POGREŠKE TIJEKOM ISPIRANJA KORIJENSKIH KANALA

Ispiranje korijenskih kanala je neizostavan dio kemijske i mehaničke obrade kanala tijekom endodontskog liječenja. Za ispiranje se rabe različite tekućine: natrijev hipoklorit, klorheksidin, EDTA, MTAD, fiziološka otopina, citrična kiselina. Moguće komplikacije tijekom ispiranja kanala su istisnuće sredstva za ispiranje u periapikalna tkiva, ingestija irigacijskog sredstva, obojenje zuba te oštećenje oka ili sluznice (13, 14).

2.3.1. Istisnuće sredstava za ispiranje u periapeks

Sredstva za ispiranje korijenskih kanala mogu doći u neposredni kontakt s parodontnim tkivom njihovim protiskivanjem preko apeksa, ali i preko perforacija stijenki, fraktura korijena i defekata koji nastaju kao posljedica resorpcije korijena. Mogući uzroci istisnuća preko apeksa su širok apikalni otvor, primjena prevelike sile koja uništava apikalnu konstrikciju ili uzrokuje veliki tlak tekućine u korijenskom kanalu, igla koja je ukliještena preduboko u korijenskom kanalu i onemogućava izlaženje irigacijskog sredstva u koronarnom smjeru (13).

Natrijev hipoklorit je najčešće korišteno sredstvo za ispiranje korijenskih kanala. Korištenje natrijevog hipoklorita u koncentraciji od 5% je klinički prihvatljivo i učinkovito, no njegovo djelovanje nije ograničeno samo na nekrotično tkivo u kanalu i nužan je oprez pri njegovom korištenju. Natrijev hipoklorit djeluje citotoksično na sve stanice osim visoko keratiniziranih epitelnih stanica. Ukoliko dođe do istisnuća natrijevog hipoklorita u periapikalno tkivo, uzrokovat će nekrozu tkiva, doći će do nagle pojave edema okolnih mekih tkiva, a pacijent će osjetiti jaku i iznenadnu bol. Terapija takve pogreške je kontrola boli analgeticima, primjena antibiotika, a pacijentu se preporuča od sljedećeg dana stavljati tople obloge i često ispirati usnu šupljinu toplom vodom, kako bi se potakla lokalna cirkulacija i brže resorbirao edem (13, 15).

2.3.2. Ingestija tekućina za ispiranje i opstrukcija dišnih puteva

Ukoliko tekućine za ispiranje dođu u doticaj s dišnim putevima ili se progutaju, moguća su posljedična oštećenja tkiva, iritacije i upale sluznice. Ozbiljnije posljedice nastaju ako dođe do edema tkiva i blokade dišnih putova, što može uzrokovati izloženost limunskoj kiselini. Ova nezgoda se može izbjeći korištenjem gumene plahtice (13). Gumena plahtica je apsolutna nužnost u svakom endodontskom liječenju, ne samo zbog rizika ingestije ili udisanja endodontskih tekućina i instrumenata, već i zbog osiguranja suhog radnog polja i sprječavanja kontaminacije endodontskog sustava mikroorganizmima iz sline (5).

2.3.3. Obojenje zuba

Korištenje niskih koncentracija klorheksidina za ispiranje usne šupljine može uzrokovati diskoloraciju mekih, no ne i tvrdih zubnih tkiva (14). Međutim, kombinacija nekih tekućina za ispiranje kanala može uzrokovati obojenje dentina. Ukoliko se za ispiranje kanala zajedno primjenjuju natrijev hipoklorit i klorheksidin, dentin može promijeniti boju zbog stvaranja smeđih precipitata. Kako bi se to spriječilo, između korištenja tih sredstava potrebno je isprati kanale EDTA-om ili fiziološkom otopinom. Ukoliko se kombiniraju natrijev hipoklorit i MTAD, dentin se može obojati crveno-ljubičasto, što se također sprječava ispiranjem fiziološkom otopinom prije primjene druge tekućine u kanalu. Dentin također mogu obojiti otopine joda (13, 14).

2.3.4. Oštećenje sluznice

Ozljede i iritacije sluznice mogu nastati uslijed loše izolacije radnog polja, nepravilno postavljene gumene plahtice uz koju dođe do curenja ili špricanja irigacijskog sredstva, naročito ako se za irigaciju koriste visoke koncentracije natrijevog hipoklorita (13).

2.3.5. Oštećenje oka

Do doticaja irigacijskog sredstva sa sluznicom oka može doći kada igla i šprica nisu dobro pričvršćene te dođe do njihovog odvajanja zbog neodgovarajućeg pritiska tijekom postupka ispiranja kanala. Kada se koriste igle malog promjera, kakve su potrebne za ispiranje kanala, kliničar treba biti svjestan da je potreban manji pritisak nego kada se koriste igle većeg promjera (14). Irigacijska sredstva u kontaktu s okom, bilo pacijenta bilo kliničara, mogu prouzročiti edem i hiperemiju spojnice, suženje, pečenje, crvenilo ili oštećenje vanjskog sloja rožnice, a ozlijeđena osoba osjeti iznenadnu bol. Neophodno je odmah isprati oko vodom ili fiziološkom otopinom u obilnim količinama te potražiti pomoć oftalmologa radi daljnjih pretraga i liječenja. Ova nezgoda se može izbjeći dodatnim oprezom kliničara ili korištenjem zaštitnih naočala (13).

2.4. POGREŠKE TIJEKOM POSTUPKA PUNJENJA KANALA

Svrha punjenja kanala je postizanje potpunog brtvljenja cijelom dužinom korijenskog kanala. Uvjet za punjenje kanala je odgovarajuće obrađen kanal, no unatoč tome, događaju se pogreške kao što su prekratko ispunjen ili prepunjen kanal te uzdužni lom korijena (1).

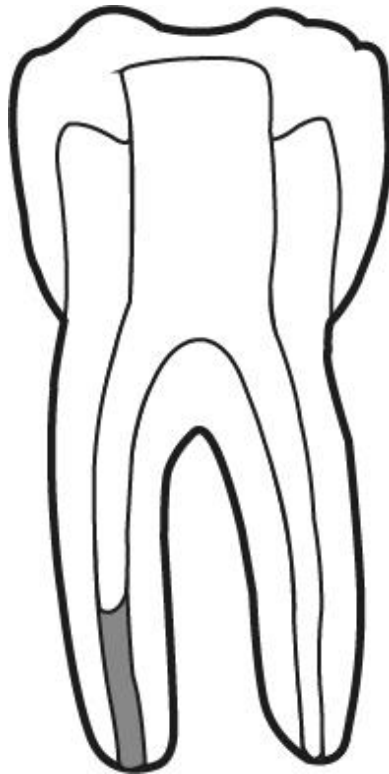
2.4.1. Prekratko ispunjen korijenski kanal

Prekratko ispunjen odnosno potpunjen korijenski kanal je kanal koji nije ispunjen materijalom do pune radne dužine (Slika 4.). Potpunjenjem se smatra punjenje koje završava minimalno 2mm koronarnije od radiološkog vrha korijena, a otkriva se kontrolnom rendgenskom snimkom. U neispunjenom dijelu kanala nakupljaju se mikroorganizmi koji mogu uzrokovati ponovnu infekciju korijenskog kanala (16).

Mogući uzroci potpunjenog korijenskog kanala su prirodna barijera u kanalu, ijatrogeno stvorena stepenica, nedostatna instrumentacija kanala, loše prilagođen glavni štapić gutaperke i nedovoljna kondenzacija materijala za ispun.

Terapija izbora je uklanjanje gutaperke i ponovna obrada i punjenje kanala do odgovarajuće radne dužine (revizija endodontskog liječenja). Uklanjanje gutaperke iz kanala napunjenog tehnikom lateralne kondenzacije jednostavnije je u odnosu na kanale ispunjene drugim

tehnikama. Ukoliko postoje barijere u kanalu, prirodne ili ijtrogene, endodontski sustav će se bolje napuniti tehnikama tople gutaperke (1).



Slika 4. Prekratko napunjen korijenski kanal. Preuzeto s dopuštenjem autora: Manuela Košević

2.4.2. Prepunjen korijenski kanal

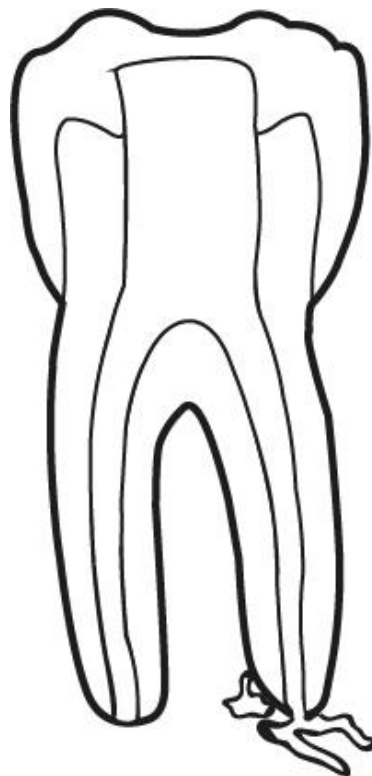
Prepunjenje korijenskog kanala nastaje kada se materijal za ispun kanala protjera preko apikalnog otvora (Slika 5.). U periapikalnom tkivu, materijali za punjenje uzrokuju upalnu reakciju sa zakašnjelim ili nedovoljnim cijeljenjem i oštećenje tkiva. Pacijent nakon takve nezgode nekoliko dana osjeća postoperativnu neugodu odnosno pojačanu bol i osjetljivost na zagriz (1).

Uzroci prepunjenja mogu biti pretjerana instrumentacija kroz apikalni otvor, nedostatak koniciteta instrumentiranih kanala, neprecizno utvrđena radna dužina, prirodno širok apikalni otvor, neprimjerena sila kondenzacije kanala, korištenje previše cementa za ispun kanala, resorpcija vrška korijena te nezavršena apeksogeneza (1, 17).

Dugoročna prognoza zuba s prepunjenjem ovisi o kvaliteti brtvljenja punila na vršku korijena, količini materijala koja je prošla preko apeksa i biokompatibilnosti materijala te o imunološkom

odgovoru organizma. Bez obzira radi li se o prepunjenju štapićem ili punilom, dolazi do iritacije, jer su oba materijala iritansi te izazivaju reakciju na strano tijelo i upalu. Ukoliko je apikalna preparacija konična i ukoliko je kroz apikalni otvor prešla mala količina punila, nezgoda nije značajna. Konična preparacija osigurat će kompakciju gutaperke, a iritacija punilom će s vremenom nestati. No, kada je količina materijala koja je prošla apikalni otvor velika, upala će egzistirati i dugoročno se očekuje neuspjeh (1). Najčešće posljedice prelaska materijala za punjenje preko apikalnog otvora su upalna reakcija periapikalnog tkiva koja uzrokuje jaku bol, udružena s edemom tkiva, pucanjem parodontalnog ligamenta i nastankom periapikalne lezije. Moguć je i nastanak nekroze alveolarne kosti te pojava parestezije živca (17). Značajniji problem od iritacije tkiva materijalima za punjenje je nedovoljna kvaliteta brtvljenja. Nedostatak apikalnog stopa ograničava odgovarajuću kondenzaciju što rezultira nedostatnim brtvljenjem.

Terapija prepunjenja se provodi endodontskom kirurgijom u slučaju pojave znakova i simptoma. Moguće opcije endodontske kirurgije su apikokiretaža i apikotomija (1, 17). Pogreška prepunjenja kanala se može prevenirati pridržavanjem rutinske tehnike oblikovanja, čišćenja i punjenja kanala te korištenjem niskotoksičnog materijala za punjenje (17).



Slika 5. Prepunjen korijenski kanal. Preuzeto s dopuštenjem autora: Manuela Košević

2.4.3. Uzdužni lom korijena

Uzdužni lom ili vertikalna fraktura korijena je nepovoljna pojava koja se javlja kod endodontski liječenih zubi i najčešće zahtijeva vađenje zuba ili frakturiranog korijena. Uglavnom nastaje u bukolingvalnoj ravnini, a može biti kratka ili se protezati cijelom dužinom korijena.

Najčešće nastaje zbog klinastog djelovanja koje nastaje radi prejakih lateralnih sila tijekom kondenzacije kanala te zbog postavljanja intrakanalnih kolčića. Intrakanalni kolčići uzrokuju stvaranje klinastih sila na dva načina, njihovim cementiranjem i postavljanjem u korijenski kanal te kasnije djelovanjem žvačnih sila na kolčić, iako je to manje značajno. Korijenovi koji su zakrivljeni i koji su širi u bukolingvalnom nego meziodistalnom smjeru skloniji su pucanju, dok su ovalni i masivni korijenovi otporniji na frakture. Lateralna kondenzacija stvara manje klinaste sile u odnosu na cementiranje kolčića. Višestruko umetanje spreadera i krutih instrumenata u zakrivljene korijenske kanale tijekom kondenzacije dodatni je čimbenik u nastajanju vertikalne frakture (1). Ovisno o uzroku, uzdužni lom najčešće potječe od apikalnog dijela korijena i napreduje prema koronarnom, ili može nastati u cervikalnom dijelu korijena i širiti se u apikalnom smjeru (18).

Dijagnoza je često nepouzdana, jer simptomi i znakovi odgovaraju i drugim stanjima. Simptomi su uglavnom minimalni, a najčešće se javlja blaga bol na pritisak ili žvakanje, a ponekad se može uočiti i blaga pomičnost kod zubi s frakturom. Znakovi koji se najčešće javljaju su resorpcija kosti, pojava sinus trakta ili apscesa (1, 18). Sondiranje parodontološkom sondom učinkovitije je od testova perkusije i palpacije. Kod većine zubi s frakturom sondom se otkriva uski i duboki defekt, koji ne mora nužno biti smješten bukalno i lingvalno. Radiološki znakovi, ukoliko postoje, jasni su i protežu se uz jednu površinu korijena do njegovog vrška, često u obliku slova J. Mogu asocirati na resorpciju kosti koja se javlja kod neuspješne endodontske terapije, koja izgleda kao kapljica koja visi s vrška korijena. Uzdužni lomovi korijena mogu se lakše dijagnosticirati trodimenzionalnim snimkama (CT) nego klasičnim rendgenskim snimkama. Smatra se da se radi o vertikalnoj frakturi ako postoji sinus trakt te izolirani i uski džep otkriven sondiranjem endodontski liječenog zuba sa ili bez nadogradnje. Pouzdano se može dijagnosticirati jedino kirurškim prikazivanjem korijena odizanjem gingivnog režnja (1). Ako se tijekom kirurškog postupka ne otkriju dehiscijencija, fenestracija ili jasan znak frakture, moguće je da fraktura svejedno postoji, ali na lingvalnoj strani korijena (18).

Frakturni prostor ispunjavaju bakterije i čestice punjenja koje iritiraju parodontno tkivo i ono je kronično upaljeno. Prognoza je nepovoljna i jedina terapija s predvidivim ishodom je vađenje frakturiranog korijena ili cijelog zuba. Postoje i druge metode liječenja: primjena kalcijevog hidroksida, povezivanje fragmenata ligaturama ili cementom te vađenje zuba, reparatura frakture laserom ili cementima izvan alveola i replantacija u alveolu. Predlaže se i uklanjanje fragmenta i njegova nadoknada restaurativnim materijalima, no navedene metode nisu praktične i nema dovoljno dokumentiranih podataka o njihovom dugoročnom uspjehu. Zbog toga je bitna prevencija ove nezgode, koja se postiže uklanjanjem intrakanalnog dentina samo onoliko koliko je potrebno i opreznim ispunjavanjem kanala i cementiranjem kolčića kako ne bi došlo do klinastog djelovanja (1).

2.5. OSTALE POGREŠKE

2.5.1. Terapija pogrešnog zuba

Terapija pogrešnog zuba najčešće je posljedica nepažnje terapeuta. Pogreška se može otkriti nakon uklanjanja koferdama ili tek nastavkom simptoma nakon završetka terapije, a ispravlja se terapijom oba zuba, nepotrebno otvorenog zuba i zuba koji pokazuje simptome pulpitisa ili periapikalnih procesa. Ova nezgoda se može prevenirati dodatnim oprezom i ispravno uzetom anamnezom i dijagnozom (3).

2.5.2. Lom krune zuba

Tijekom izrade pristupnog otvora uklanja se veliki dio zubne strukture, što reducira čvrstoću zuba i zub je skloniji frakturi krune zuba. Prognoza ovisi o dužini frakturne linije, pojavi infekcije na mjestu frakture i lokaciji frakture. Ukoliko je frakturna linija ispod razine alveolarne kosti, zub se najčešće vadi, a ukoliko je iznad razine alveolarne kosti, frakturirani dio se uklanja i endodontsko liječenje se nastavlja. Ova nezgoda se može spriječiti smanjenjem visine okluzije zuba ili postavljanjem privremene krunice (3, 5).

2.5.3. Udisanje ili gutanje instrumenta

Udisanje ili gutanje endodontskih instrumenata ozbiljna je nezgoda koja zahtijeva odgovarajuću medicinsku pomoć. Može se jednostavno izbjeći korištenjem zaštitne gumene plahtice. Prepoznaje se po nestanku instrumenta koji je kliničaru iskliznuo iz ruke, zajedno s kašljanjem ili gušenjem pacijenta. Nezgoda se potvrđuje rendgenskom snimkom instrumenta u respiratornom ili probavnom sustavu. Prema istraživanju Grossmana iz 1971., 87% instrumenata se proguta, a ostatak se udahne (1). U slučaju ove nezgode, potrebno je brzo djelovati, odnosno lokalizirati i ako je moguće ukloniti instrument. Pacijenta treba uputiti da glavu drži pognuto, okrene je na stranu i poticati ga da kašlje. Dodatno se može lupkati ga po leđima kako bi mu olakšali izbacivanje instrumenta (19).

2.5.4. Emfizem

Abnormalna prisutnost zraka pod tlakom u potkožnom tkivu naziva se zračni emfizem. Može nastati sušenjem korijenskih kanala komprimiranim zrakom ili protiskivanjem većih količina natrijevog hipoklorita ili vodikovog peroksida preko vrška korijena zuba, čime se oslobađa kisik u tkivu i dolazi do nastanka edema. Zbog brzog širenja zraka, oticanje se može proširiti i na suprotnu stranu lica. Javljuju se karakteristične krepitacije na dodir otekline. Pacijent može osjećati bol različitog intenziteta, no najčešće nije dugotrajna. Većina emfizema nestane bez terapije, kroz tjedan dana, kada se zrak resorbira. Prvi dan preporučuje se stavljanje hladnih obloga, kako bi se smanjilo oticanje i širenje plinova, a od sljedećeg dana topli oblozi koji potiču lokalni protok krvi i ubrzavaju resorpciju plinova. Pacijentu se propisuju antibiotici i po potrebi analgetici. U slučaju daljnjih komplikacija, potrebno je potražiti stručnu medicinsku pomoć (13). Nastanak emfizema može se prevenirati izbjegavanjem sušenja korijenskih kanala komprimiranim zrakom te korištenjem sigurnijih sredstava za ispiranje od vodikovog peroksida, koji u današnje vrijeme više nije indiciran (14).

2.5.5. Parestezija živca

Parestezija živca najčešće nastaje zbog čišćenja i punjenja kanala preko apikalnog otvora ili nakon kirurškog zahvata u periapikalnom području (3). Protiskivanje materijala za punjenje

preko apikalnog otvora može uzrokovati privremenu ili trajnu anesteziju, hipesteziju, paresteziju te u rijetkim slučajevima hipersteziju mandibularnog živca. Najveći rizik ijatrogenog oštećenja živca prisutan je tijekom endodontskog liječenja kutnjaka u donjoj čeljusti (14). Terapija takve ijatrogene nastale parestezije je uglavnom konzervativna i temelji se na ublažavanju simptoma (3).

2.5.6. Neodgovarajuće koronarno brtvljenje

Za dugoročni uspjeh endodontskog liječenja kvaliteta koronarnog brtvljenja jednako je važna kao i kvaliteta apikalnog brtvljenja. Ukoliko je koronarno gutaperka s punilom izložena mikroorganizmima iz sline, hrane, kemijskim i drugim tvarima koje prolaze kroz usnu šupljinu, doći će do otapanja i propusnosti punila. To će omogućiti put iritansima do periapikalnog tkiva te posljedično uzrokovati upalu i neuspjeh liječenja. Zbog toga je važno pravovremeno postaviti kvalitetnu restauraciju (1). Kvaliteta privremene restauracije također je značajna. Ukoliko će između posjeta proći više od tjedan dana, privremenu restauraciju preporučuje se napraviti staklenoionomernim ili smolom modificiranim staklenoionomernim cementom. Za kraća vremenska razdoblja može se koristiti i cink-oksidi eugenol cement. Debljina restaurativnog materijala treba biti što veća, a količina sterilne vaticice ispod privremenog ispuna što manja (5).

2.5.7. Nezgode uslijed preparacije ležišta za intrakanalne kolčiće

Loša procjena i nepravilna obrada ležišta za intrakanalni kolčić može dovesti do perforacije stijenke na bilo kojoj razini (1). Takva pogreška može se spriječiti poznavanjem anatomije korijenova, kako bi mogli odrediti veličinu i dubinu dosjeda kolčića te prethodnim uklanjanjem gutaperke do željene dubine zagrijanim utiskivačem ili uređajima za zagrijavanje. Uklanjanje gutaperke samo svrdlom može dovesti do perforacije stijenke korijena. Da bi se izbjegla perforacija, kolčić bi trebao biti značajno uži od korijena, odnosno njegova širina bi trebala odgovarati jednoj četvrtini širine korijena (1, 5). Ukoliko ipak dođe do nezgode, pokazatelj toga bit će naglo krvarenje. Česta nezgoda uslijed cementiranja intrakanalnog kolčića je i uzdužni lom korijena.

Terapija i prognoza perforacije stijenke ovisi o veličini korijena, mjestu i veličini perforacije i mogućnosti njegovog zatvaranja. Liječenje i prognoza uzdužnog loma korijena nepovoljni su i takav se korijen, ili cijeli zub, mora ukloniti (1).

2.6. KAKO SPRIJEČITI POGREŠKE I KOMPLIKACIJE TIJEKOM ENDODONTSKOG LIJEČENJA

Nezgode koje nastaju tijekom endodontskog liječenja negativno utječu na prognozu zuba, zbog čega ih je potrebno prevenirati. Prevencija uključuje dobro poznavanje morfologije i anatomije zuba, poznavanje međudnosa zuba sa susjednim zubima i okolnom alveolarnom kosti i izradu dvodimenzionalnih ili trodimenzionalnih rendgenskih snimki. Nakon odgovarajuće pripreme, započinje liječenje (1). Indicirana je upotreba zaštitne gumene plahtice, a ako je nije moguće postaviti, intrakanalni instrumenti se ne bi trebali koristiti ukoliko nisu osigurani zubnim koncem ili ako nije postavljena zaštita od udisanja instrumenata (19). Korijenski kanali moraju se oprezno i strpljivo tražiti postepenim odstranjivanjem dentina. Kao dodatna prevencija mogu se koristiti svrdla sa sigurnosnim vrškom ili svrdla za oblikovanje komorice koja će onemogućiti probijanje dna pulpne komorice (1, 3). Pristupni kavitet treba oblikovati tako da se instrumentima omogući pravolinijski pristup kanalima. Neuspjeh u osiguravanju nesmetanog pristupa kanalima uzročni je čimbenik mnogim nezgodama tijekom endodontskog liječenja. Nakon što je pristupni kavitet oblikovan, slijedi čišćenje i oblikovanje korijenskih kanala (1). Poželjno je preoperativno napraviti rendgensku snimku i prema njoj procijeniti duljine kanala i početne veličine te potražiti moguće zavoje u kanalima. Kanale treba instrumentirati pažljivo, a nužno je često ispiranje kanala i provjeravanje prohodnosti (1, 7). Instrumenti, koji se rabe, ne smiju biti korišteni i sterilizirani previše puta te se ne smije primjenjivati prevelika sila prilikom njihovog korištenja. Pravilno čišćenje i oblikovanje kanala integralni je dio prevencije nezgoda koje nastaju tijekom punjenja korijenskih kanala. Ipak, treba voditi računa o sili koja se koristi tijekom kondenzacije materijala za punjenje, koja ukoliko je prevelika može dovesti do uzdužnog loma korijena. Osim uklanjanja bakterija iz endodontskog sustava, za uspjeh liječenja presudno je i sprječavanje njihovog ponovnog ulaska. U kontroli bakterija, bitna stavka je koronarno brtvljenje, koje osigurava prikladna restauracija. Trajnu restauraciju treba završiti što prije jer privremena restauracija neće osigurati potpunu zaštitu od okluzalnih sila (1). Materijali za privremene ispune mekani su i lako se oštete normalnom mastikacijom, zbog čega ih treba što brže zamijeniti trajnijim materijalom (5). Jedini mogući razlog odlaganja je

nesigurna prognoza zuba, no čak i u tim slučajevima izrada trajne restauracije bez odgađanja može pozitivno utjecati na prognozu. Ako preostala koronarna struktura zuba nije dovoljna, za retenciju nadogradnje zuba potrebna je ugradnja kolčića. Sustav kolčića koji se koristi i način preparacije moraju biti prikladni situaciji. Preparacija za ležište kolčića mora biti dobro isplanirana i pravilno provedena kako ne bi došlo do perforacije stijenke korijena, a nakon toga kolčić se mora cementirati primjerenim silama kako bi se spriječila vertikalna fraktura zuba (1).

Endodontskim liječenjem nastoji se postići da avitalni zubi ostanu funkcionalni duže vremensko razdoblje (1). Idealna kemomehanička obrada kanala podrazumijeva odgovarajuće oblikovan kanal, koji je koničan, koji odgovara originalnoj anatomiji kanala i koji omogućava odgovarajuću kemijsku obradu kanala sredstvima za ispiranje. Takvu preparaciju je često teško postići zbog složene unutarnje morfologije endodontskog prostora i zavijenosti korijenskih kanala (20). Pogreške koje se mogu dogoditi tijekom endodontskog liječenja otežavaju i kompliciraju postupak, te rezultiraju lošijim ishodom endodontskog liječenja (21). Provedena su brojna istraživanja o uspjehu ili neuspjehu endodontskog liječenja i čimbenicima koji na to utječu. Prema istraživanju provedenom na Sveučilištu u Torontu, komplikacije tijekom endodontskog liječenja, kao što su prepunjenje kanala, perforacije korijena, slomljeni instrumenti i nepronalaženje svih korijenskih kanala, smanjuju stopu cijeljenja za 15% (22).

Pogreške se mogu dogoditi tijekom izrade pristupnog otvora, tijekom instrumentacije ili punjenja korijenskih kanala i tijekom postendodontskog zbrinjavanja liječenog zuba (1).

Pogreške koje se mogu dogoditi tijekom izrade pristupnog otvora prema Robertu J. Franku dijele se na perforacije korijena, nepronalaženje svih kanala, terapiju pogrešnog zuba, oštećenje postojeće restauracije te frakture krune (23). Prema Ingleu, perforacije korijena su drugi najčešći uzrok neuspjeha endodontskog liječenja, a ujedno i uzrok 9,6% neuspjelih liječenja (9). Perforacije mogu nastati tijekom izrade pristupnog otvora probojem svrdla kroz furkaciju, tijekom postendodontskog zbrinjavanja zuba obradom ležišta za intrakanalni kolčić te tijekom instrumentacije korijenskih kanala probojem endodontskog instrumenta u parodontni ligament na bilo kojoj razini korijena. Prognoza zuba s perforacijom ovisi o smještaju perforacije u odnosu na alveolarnu kost, mogućnosti pristupa oštećenju, veličini perforacije, postojanju komunikacije s parodontnim ligamentom, vremenu proteklom od trenutka perforacije te mogućnosti zatvaranja perforacije restaurativnim materijalom. Perforacija se može zatvoriti nekirurškim i kirurškim pristupom (1). Istraživanje Kvinnslanda i suradnika pokazalo je uspješnost zatvaranja perforacija ortogradnim punjenjem u 56% slučajeva, dok je u 36% rezultiralo neuspjehom (9). Najpovoljniji ishod pokazala je kombinacija ortogradnog i kirurškog pristupa s uspjehom u 92% slučajeva (9). Prema rezultatima, zaključak je da liječenje može završiti uspjehom u više od 50% slučajeva ako se perforacija zatvori na odgovarajući način (9). Neotkriveni i time neliječeni korijenski kanali među glavnim su izvorima endodontskog neuspjeha (5). Presječno istraživanje, provedeno u osam različitih privatnih dentalnih klinika, pokazalo je incidenciju neuspjeha u pronalaženju svih korijenskih kanala u 12% slučajeva, od kojih je kasnije u 82,6% otkrivena prisutnost periapikalne lezije povezane s

neliječenim kanalom (24). Preporučuje se napraviti reviziju endodontskog liječenja kako bi se neliječeni kanali otkrili, instrumentirali i napunili (6).

Najčešće pogreške tijekom instrumentacije korijenskih kanala su oblikovanje stepenice, izrada umjetnog kanala, blokiranje korijenskog kanala, perforacija stijenke korijena te lom instrumenta u korijenskom kanalu (1, 3). Ukoliko se pravovremeno otkriju i isprave, oblikovanje stepenice, izrada umjetnog kanala i blokiranje korijenskog kanala nemaju utjecaj na ishod liječenja (7). Kada to nije moguće, korijenski kanal se instrumentira i napuni do novonastale radne dužine. Tada prognoza liječenja ovisi o preoperativnom stanju pulpe i prisutnosti periapikalnog parodontitisa, udaljenosti između nastale pogreške i vrška korijena i veličini zadnje korištenog instrumenta prije nastale pogreške, prema čemu se može procijeniti koliko je kanal „očišćen“ prije trenutka nastanka pogreške (7, 8). Prognoza zuba kod kojeg se dogodio lom instrumenta u korijenskom kanalu uvelike ovisi o prisutnosti infekcije u kanalu odnosno o stupnju očišćenosti kanala. Instrument sam po sebi ne uzrokuje neuspjeh, no onemogućava odgovarajuće čišćenje i oblikovanje kanala (4). Prema istraživanju Sveučilišta u Melbournu, učestalost loma instrumenta u korijenskom kanalu iznosi 3,3% (25). Stope cijeljenja iznose 91,8% za slučajeve sa slomljenim instrumentom, a 94,5% za kontrolne slučajeve (25).

Tijekom postupka punjenja korijenskih kanala mogu se dogoditi pogreške kao što su prepunjen korijenski kanal, prekratko napunjen korijenski kanal te vertikalna fraktura zuba (1). Prema istraživanju Sveučilišta Qazvin u Iranu najčešće pogreške endodontskog liječenja, ako liječenje provode studenti zadnje godine dentalne medicine, su pogreške pri postupku punjenja kanala, odnosno prisutnost praznine u napunjenom kanalu u 42,7% slučajeva i prepunjenje kanala u 18,9% slučajeva (21). Prema istraživanju Medicinskog sveučilišta Fatima Yinnah u Pakistanu, najčešća pogreška je bilo prepunjenje kanala sa stopom 22,7%, a zatim prekratko punjenje sa stopom 8,9% (26). Razina do koje punjenje doseže apikalno ima značajan utjecaj na ishod endodontskog liječenja. Prema istraživanju provedenom na Sveučilištu Umeå u Švedskoj, stopa uspjeha endodontskih liječenja s prepunjenjem kanala iznosi 76%, a s prekratkim punjenjem kanala 68%, što je značajno manje u odnosu na 94% uspješnosti kod odgovarajućeg punjenja kanala (27). Istraživanje Medicinskog sveučilišta Fatima Yinnah u Pakistanu pokazalo je stopu uspješnosti liječenja s prepunjenjem kanala od 89,8% (28). Vertikalna fraktura korijena ima nepovoljnu prognozu. Stalni prodor bakterija i čestica punjenja u parodontno tkivo i njegovo oštećenje samom frakturom isključuje bilo koju opciju liječenja osim ekstrakcije (18). Postoje

i druge metode liječenja, no nema dovoljno dokumentiranih podataka o njihovom dugoročnom uspjehu (1).

Pogreške i komplikacije endodontskog liječenja nisu rijetka pojava tijekom endodontskog liječenja, zbog čega kliničari trebaju biti upoznati s načinima njihove prevencije i mogućnostima njihovog zbrinjavanja te razumjeti utjecaj specifične komplikacije na ishod liječenja. Ista pogreška u jednom slučaju može uzrokovati neuspjeh, dok u drugom slučaju ne mora imati utjecaj na ishod liječenja. Svakoj pogrešci ili komplikaciji treba pristupiti individualno. Pravilnim zbrinjavanjem mnoge pogreške se mogu ispraviti bez negativnog utjecaja na ishod terapije (4).

Pogreške i komplikacije mogu se dogoditi u bilo kojoj fazi endodontskog liječenja. Dužnost kliničara je prevenirati moguće pogreške poznavanjem anatomije i morfologije zuba i njegovog endodontskog sustava, provođenjem pravilne dijagnostike koja uključuje uzimanje stomatološke i medicinske anamneze, snimanje radioloških snimki te ekstraoralni i intraoralni klinički pregled te pridržavanjem klinički provjerenog postupka endodontskog liječenja kanala koji uključuje njihovo čišćenje, oblikovanje i punjenje. Ukoliko se pogreške ipak dogode, važno ih je pravovremeno dijagnosticirati i liječiti, zbog čega kliničar mora biti upoznat sa simptomima i znakovima karakterističnim za određenu pogrešku. Pridržavajući se pravila dijagnostike, instrumentacije i punjenja korijenskih kanala te dobro poznavajući anatomiju zuba i morfologiju endodontskog sustava, može se spriječiti nastanak pogreške i povećati vjerojatnost za pozitivan ishod i uspjeh endodontskog liječenja.

1. Walton RE, Torabinejad M. Endodoncija. 4. Hrvatsko izdanje. Zagreb: Naklada Slap; 2009.
2. Jukić Krmek S, Baraba A, Klarić E, Marović D, Matijević J. Pretklinička endodoncija. Zagreb: Medicinska naklada; 2017.
3. Ingle JI, Bakland LK. Endodontics. 5th ed. Hamilton: BC Decker Inc; 2002.
4. Bhuva B, Ikram O. Complications in endodontics. *Prim Dent J*. 2020;9(4):52–8.
5. White SN, Boehne DJ. Endodontic complications. In: *Avoiding and Treating Dental Complications*. Hoboken, NJ: John Wiley & Sons, Inc; 2016. p. 50–72.
6. Makadia N, Patel N, Bhende R, Sayeed A, Patel D, Patel H. Access related endodontic procedural accidents: A Review. *Int J Res Health Allied Sci* 2016;2(4):58-65.
7. Lambrianidis T. Ledging and blockage of root canals during canal preparation: causes, recognition, prevention, management, and outcomes. *Endod Topics*. 2006;15(1):56–74.
8. Jafarzadeh H, Abbott PV. Ledge formation: review of a great challenge in endodontics. *J Endod*. 2007;33(10):1155–62.
9. Kvinnsland I, Oswald RJ, Halse A, Grønningsaeter AG. A clinical and roentgenological study of 55 cases of root perforation. *Int Endod J*. 1989;22(2):75–84.
10. Saed SM, Ashley MP, Darcey J. Root perforations: aetiology, management strategies and outcomes. The hole truth. *Br Dent J*. 2016;220(4):171–80.
11. Smilović K, Šojat I, Matijević J, Krmek S. Postupci u slučaju loma endodontskog instrumenta. *Sonda*. 2011;12(22):76-8.
12. McGuigan MB, Louca C, Duncan HF. Clinical decision-making after endodontic instrument fracture. *Br Dent J*. 2013;214(8):395–400.
13. Baraba A, Anić I. Komplikacije tijekom ispiranja korijenskih kanala. *Sonda*. 2013;14(25):62-3.
14. Hülsmann M, Rödiger T, Nordmeyer S. Complications during root canal irrigation. *Endod Topics*. 2007;16(1):27–63.
15. Pashley EL, Birdsong NL, Bowman K, Pashley DH. Cytotoxic effects of NaOCl on vital tissue. *J Endod*. 1985;11(12):525–8.
16. Schilder H. Filling root canals in three dimensions. 1967. *J Endod*. 2006;32(4):281–90.
17. Sabir A. Root canal overfilling as an influencing factor for the success of endodontic treatment. *Dent J*. 2005;38(4):194.
18. Tamse A. Vertical root fractures in endodontically treated teeth: diagnostic signs and clinical management. *Endod Topics*. 2006;13(1):84–94.

19. Parolia A, Kamath M, Kundubala M, Manuel TS, Mohan M. Management of foreign body aspiration or ingestion in dentistry. *Kathmandu Univ Med J (KUMJ)*. 1970;7(2):165–71.
20. van der Vyver PJ, Vorster M, Paleker F, de Wet FA. Errors in root canal preparation: a review of the literature and clinical case reports. *SADJ*. 2019;74(5):246-54.
21. Haji-Hassani N, Bakhshi M, Shahabi S. Frequency of iatrogenic errors through root canal treatment procedure in 1335 charts of dental patients. *J Int Oral Health*. 2015;7(Suppl 1):14–7.
22. de Chevigny C, Dao TT, Basrani BR, Marquis V, Farzaneh M, Abitbol S, et al. Treatment outcome in endodontics: the Toronto study--phase 4: initial treatment. *J Endod*. 2008;34(3):258–63.
23. Frank RJ. Endodontic Mishaps: Their detection, correction and prevention. In: Ingle JJ, Bakland LK, editors. *Endodontics*. 5th ed. Connecticut: People's Medical Publishing House; 2002. p. 769-94.
24. Baruwa AO, Martins JNR, Meirinhos J, Pereira B, Gouveia J, Quaresma SA, et al. The influence of missed canals on the prevalence of periapical lesions in endodontically treated teeth: A cross-sectional study. *J Endod*. 2020;46(1):34-39.e1.
25. Spili P, Parashos P, Messer HH. The impact of instrument fracture on outcome of endodontic treatment. *J Endod*. 2005;31(12):845–50.
26. Yousuf W, Khan M, Mehdi H. Endodontic procedural errors: Frequency, type of error, and the most frequently treated tooth. *Int J Dent*. 2015;2015:673914.
27. Sjogren U, Hagglund B, Sundqvist G, Wing K. Factors affecting the long-term results of endodontic treatment. *J Endod*. 1990;16(10):498–504.
28. Yousuf W, Khan M, Sheikh A. Success rate of overfilled root canal treatment. *J Ayub Med Coll Abbottabad*. 2015;27(4):780–3.

Katarina Mijić rođena je 15. travnja 1997. godine u Zadru. Nakon završetka Osnovne škole Smiljevac u Zadru upisuje Gimnaziju Jurja Barakovića u Zadru, koju je završila 2015. godine. Iste godine upisuje Stomatološki fakultet Sveučilišta u Zagrebu. Tijekom studiranja sudjelovala je u radu Studentske sekcije za restaurativnu dentalnu medicinu i endodonciju. 2018. godine sudjelovala je na 4. međunarodnom kongresu studenata dentalne medicine u Ljubljani. Iste godine sudjelovala je na 3. kongresu studenata dentalne medicine u Zagrebu. U zimskom semestru 2019. godine odlazi na Erasmus+ razmjenu studenata na Universidade Católica Portuguesa u Viseu u Portugalu.