

CBCT u endodonciji

Popović, Tea

Master's thesis / Diplomski rad

2021

Degree Grantor / Ustanova koja je dodijelila akademski / stručni stupanj: **University of Zagreb, School of Dental Medicine / Sveučilište u Zagrebu, Stomatološki fakultet**

Permanent link / Trajna poveznica: <https://um.nsk.hr/um:nbn:hr:127:765664>

Rights / Prava: [Attribution-NonCommercial 4.0 International](#)/[Imenovanje-Nekomercijalno 4.0 međunarodna](#)

Download date / Datum preuzimanja: **2024-07-24**



Repository / Repozitorij:

[University of Zagreb School of Dental Medicine Repository](#)





Sveučilište u Zagrebu

Stomatološki fakultet

Tea Popović

CBCT U ENDODONCIJI

DIPLOMSKI RAD

Zagreb, srpanj 2021.

Rad je ostvaren na Zavodu za endodonciju i restaurativnu stomatologiju Stomatološkog fakulteta Sveučilišta u Zagrebu.

Mentor rada: prof. dr. sc. Paris Simeon, Stomatološki fakultet

Lektorica hrvatskog jezika: Dunja Aleraj Lončarić, prof.

Lektor engleskog jezika: Kristina Lončarević, prof.

Sustav Povjerenstva za obranu diplomskog rada:

1. _____
2. _____
3. _____

Datum obrane rada: _____

Rad sadrži: 33 stranice

1 tablicu

9 slika

1 CD

Rad je vlastito autorsko djelo, koje je u potpunosti samostalno napisano uz naznaku izvora drugih autora i dokumenata korištenih u radu. Ako nije drukčije navedeno, sve ilustracije (tablice, slike i dr.) u radu izvorni su doprinos autora diplomskog rada. Autor je odgovoran za pribavljanje dopuštenja za upotrebu ilustracija koje nisu njegov izvorni doprinos, kao i za sve eventualne posljedice koje mogu nastati zbog nedopuštenog preuzimanja ilustracija odnosno propusta u navođenju njihova podrijetla.

ZAHVALA

Zahvaljujem najboljem mentoru prof. dr. sc. Parisu Simeonu na pomoći, podršci i savjetima tijekom studija i izrade ovog diplomskog rada.

Također, bez podrške moje obitelji i prijatelja ovo ne bi bilo moguće. Mojim roditeljima Vojki i Miljenku zahvaljujem na bezuvjetnoj ljubavi i strpljenju tijekom ovih silnih godina studija. Hvala mojem Juri koji je vjerovao u mene kada ja nisam i koji je, kao i moji prijatelji, uvijek tu za mene. Posebno hvala mojoj Jurani, bez čijih savjeta ne bih napisala ovaj diplomski rad. I hvala svim mojim kolegama koji su mi uveselili studentske dane.

CBCT U ENDODONCIJI

Sažetak

Otkrićem *cone beam* kompjuterizirane tomografije i uvođenjem te metode u praksu dentalne medicine uvelike se olakšao svakodnevni rad doktora dentalne medicine, skratilo vrijeme rada te smanjio broj pogrešaka. Trodimenzionalni pregled zubi i okolnih anatomskih struktura omogućio je planiranje endodontskih zahvata, učinio ih sigurnijima te su se smanjile mogućnosti nastanka poslijeoperacijskih komplikacija.

Trodimenzionalna dijagnostika u endodonciji našla je primjenu u prikazu periapikalnih procesa, morfoloških varijacija korijenskih kanala, dijagnozi fraktura korijena, maksilarnog sinusitisa te trauma. Unatoč brojnim pozitivnim stranama CBCT dijagnostike, kao što je velika razlučivost detalja, mogućnost podešavanja kontrasta te relativno kratko vrijeme ekspozicije, primjena ove metode snimanja ima i negativne strane, kao što je zračenje pacijenta, koje je ipak veće nego kod dvodimenzionalnih (2D) snimaka. Iz tog razloga prije primjene CBCT dijagnostike, treba imati na umu princip ALARA (engl. *as low as reasonably achievable*) koji u prednost dovodi konvencionalnu radiografiju.

Cilj ovog rada bio je opisati primjenu CBCT-a u endodonciji, glavne indikacije za primjenu te pozitivne i negativne strane.

Ključne riječi: ALARA, CBCT, endodoncija, radiografija

CBCT IN ENDODONTICS

Summary

The discovery of the Cone Beam computed tomography and its introduction into the practice of dental medicine, significantly facilitated and accelerated the daily work of dentists as well as reduced the number of errors made during work. The three-dimensional examination of teeth and surrounding anatomical structures enabled the planning of endodontic procedures, made them safer and reduced the chances of postoperative complications.

Three-dimensional diagnostics in endodontics has found its application in the presentation of periapical processes, root canal morphological variations, root fracture diagnosis, maxillary sinusitis and traumas. Despite numerous positive aspects of CBCT diagnostics, such as high-detail resolution, the possibility of adjusting the contrast and a relatively short exposure time, the use of this imaging method has negative aspects as well. One of them is patient radiation exposure, which is still greater than while using two-dimensional (2D) imaging. Therefore, before using CBCT diagnostics, the ALARA (as low as reasonably achievable) principle which favours conventional radiography should be taken into account.

The aim of this paper is to describe the use of CBCT in endodontics, the main indications for its use and their positive as well as negative aspects.

Keywords: ALARA, CBCT, endodontics, radiography

SADRŽAJ

1.	UVOD	1
2.	CBCT	3
2.1.	Građa i način primjene	5
2.2.	Zračenje	7
2.3.	Usporedba medicinskog CT-a i CBCT-a.....	10
2.4.	Pozitivni i negativni aspekti	10
3.	PRIMJENA CBCT-A U ENDODONCIJI	12
3.1.	Dijagnostika periapikalnih procesa	13
3.2.	Prikaz anatomije i anatomskih varijacija korijenskih kanala	15
3.3.	Proceduralne pogreške i strana tijela u korijenskom kanalu	16
3.4.	Maksilarni sinusitis.....	17
3.5.	Vertikalna fraktura.....	19
3.6.	Dijagnostika resorpcije korijena zuba	21
3.6.1.	Interna resorpcija	21
3.6.2.	Eksterna resorpcija.....	22
3.6.3.	Metode dijagnostike i liječenje resorpcijskih procesa	22
4.	RASPRAVA.....	24
5.	ZAKLJUČAK	26
6.	LITERATURA.....	28
7.	ŽIVOTOPIS	32

Popis skraćenica

2D – dvodimenzionalno

3D – trodimenzionalno

ALARA – najniža izloženost ionizacijskom zračenju uz očuvanje dijagnostičke vrijednosti snimke (engl. *as low as reasonably achievable*)

CBCT – *cone beam* kompjuterizirana tomografija (engl. *cone beam computer tomography*)

CT – kompjuterizirana tomografija

ESE – ulazna površinska izloženost (engl. *entrance skin exposure*)

FOV – područje gledanja (engl. *field of view*)

ICRP – međunarodna komisija za radiološku zaštitu (International Commission on Radiological Protection)

TMZ – temporomandibularni zglob

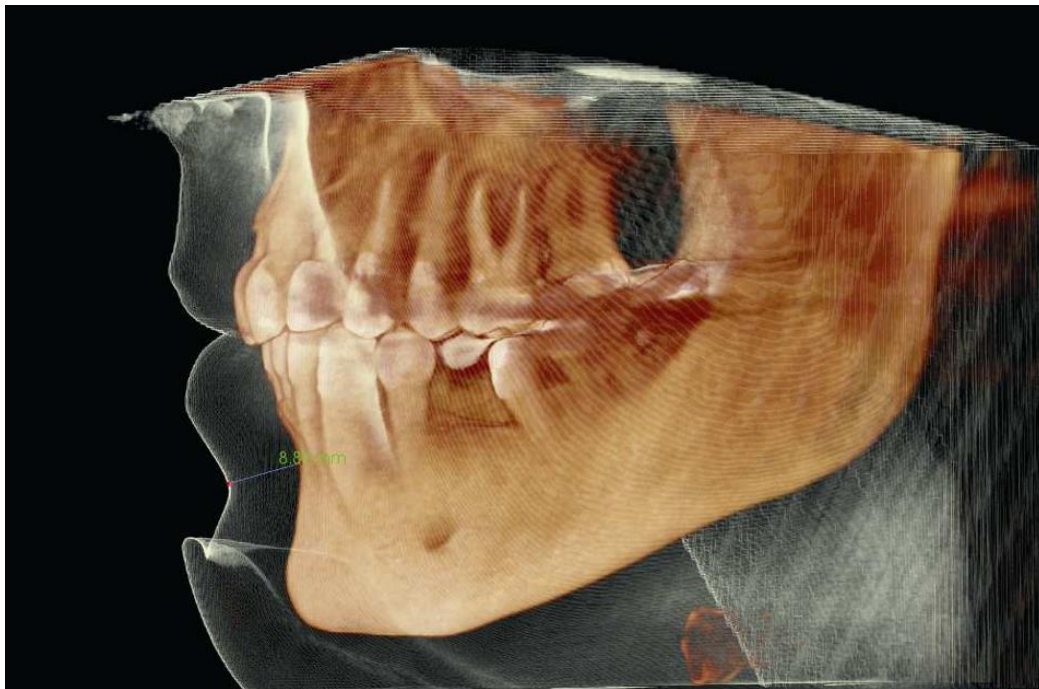1. UVOD

Radiološki dentalni uređaji važan su faktor u dijagnosticiranju i terapiji bolesti stomatognatog sustava te se primjenjuju u svakodnevnoj stomatološkoj praksi. Nakon godina primjene dvodimenzionalne dijagnostike, u posljednjih 40 godina razvila se trodimenzionalna dijagnostika koja nam daje više informacija o oralnim strukturama te njihovu međusobnom položaju.

Primjenom trodimenzionalnog prikaza pri postavljanju plana terapije dobivamo uvid u treću dimenziju, odnosno prikazana nam je situacija koju ne možemo vidjeti s pomoću dvodimenzionalnog prikaza. CBCT se u dentalnoj medicini primjenjuje u dijagnosticiranju složenih patoloških procesa, za uvid u morfološke varijacije, planiranje kirurških zahvata, pri implantologiji, dijagnostici trauma, endodonciji, augmentaciji kosti, ortodonciji te pri poremećajima temporomandibularnog zgloba. Iako se trodimenzionalna dijagnostika primjenjuje u mnogim granama medicine, njezina uporaba u stomatologiji još je uvijek ograničena zbog visokih doza zračenja dobivenih tijekom ekspozicije. Zbog principa ALARA (engl. *as low as reasonably achievable*), koji je ograničavao primjenu trodimenzionalne dijagnostike u svakodnevnoj praksi dentalne medicine, objedinile su se prednosti CT dijagnostike, smanjila se količina zračenja te su se poboljšali dijagnostički postupci. Tim načinom u dijagnostiku dentalne medicine uveden je CBCT, uređaj na bazi koničnih zraka, usmjerenih na usko područje, čime se smanjila doza zračenja u odnosu na konvencionalni CT, održala kvaliteta i rezolucija detalja te se omogućila jednostavnost u svakodnevnoj praksi (1).

Svrha je ovog rada opisati indikacije za primjenu CBCT-a u endodonciji, doze zračenja, način primjene te prednosti i nedostatke. Također će biti opisane mogućnosti dijagnosticiranja vertikalne frakture, periapikalnih procesa, anatomije korijenskih kanala, resorpcije korijena te otkrivanje stranih tijela u korijenskom kanalu.

U dentalnoj medicini, pri svakodnevnom radu, najčešće korišteno dijagnostičko sredstvo jest rendgenska snimka čeljusti. Više od četvrtine radioloških snimaka u Europi naprave upravo doktori dentalne medicine. Dentalni radiogram, još od njegova otkrića prije 120 godina, i dalje je glavni alat pri dijagnosticiranju patoloških procesa u maksilofacijalnoj regiji te pri planiranju terapije. Međutim, 2D rendgenske snimke ne mogu realno prikazati anatomske strukture u gornjoj i donjoj čeljusti zbog superpozicije zuba, sinusa, zraka ili kosti (2). Iz tog je razloga devedesetih godina prošlog stoljeća počela sve veća potražnja za trodimenzionalnom dijagnostikom te je 1982. Mayo Clinic Biodynamics Research Laboratory u Minnesoti razvio prvi CBCT uređaj. U samom se početku CBCT primjenjivao u angiografiji, a 2001. FDA (američka agencija za hranu i lijekove) potvrdila je u Veroni njegovu primjenu u stomatologiji (1).



Slika 1. Trodimenzionalni prikaz čeljusnog zgloba. Preuzeto s dopuštenjem autora, izv. prof. dr. sc. Parisa Simeona

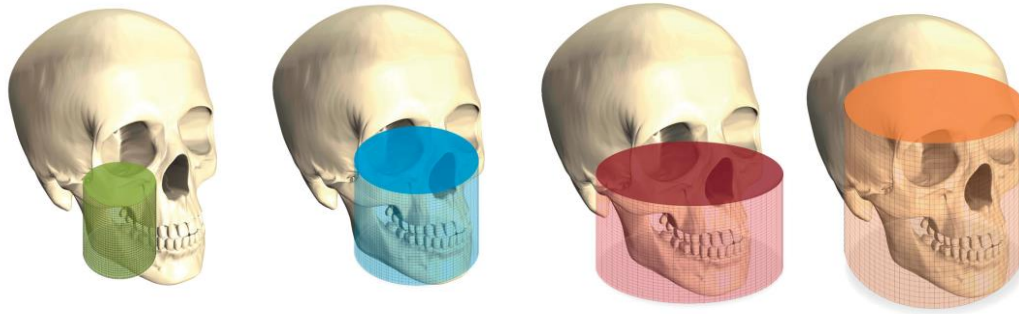
2.1. Građa i način primjene

CBCT odnosno *cone beam* kompjuterizirana tomografija jest CT uređaj koji se sastoji od izvora konično usmjerenih rendgenskih zraka te se one nakon prolaska kroz objekt registriraju na dvodimenzionalnom detektoru. Računalo stvara sliku dobivenu od podataka koje je detektor pretvorio iz ionizirajućih zraka u električne signale. Slika se sastoji od matriksa i voksela. Voksel je volumni element, unutar njega stvara se piksel (element slike) analizom apsorpcijskih značajki (3). Kompjuterizirana tomografija omogućuje prikaz objekta, odnosno tijela u sagitalnom, kosom, volumnom, transverzalnom i koronarnom sloju. Taj digitalni dentalni uređaj s visokom preciznošću prikazuje anatomske strukture i patološke promjene u području glave i vrata, kao što su gornja i donja čeljust, zubi, temporomandibularni zglob, sinusi, vratna kralježnica te razne anomalije i upalna stanja.

Temeljni princip rada CBCT uređaja jest mjerenje slabljenja (atenuacije) rendgenskih zraka koje se različito apsorbiraju kako prolaze kroz tkivo. Zračenje prolaskom kroz različita tkiva slabi, upravo zbog apsorpcije i rasapa x-zraka. Zrake padaju na dvodimenzionalne detektore koji mjere njihov intenzitet te ih pretvaraju u električne signale. Računalo potom stvara sliku na temelju podataka dobivenih od detektora.

Apsorpcijski koeficijent, odnosno Hounsfieldova jedinica (HU) ili CT broj, jest raspon stupnjeva atenuacije koji služi izračunavanju apsorpcijske vrijednosti tkiva. Raspon Hounsfieldovih jedinica, o čemu ovisi nijansa sive boje snimke, jest od -1000 do +3000. Vrijednost vode jest 0, zraka -1000, krvi i masti od -120 do 50, kosti od 400 do 1000, dok caklina ima najveću brojčanu vrijednost, oko 3000.

Pacijent za vrijeme snimanja može sjediti, ležati ili stajati, a najčešće sjedi. Iznimno je važno da je glava pacijenta fiksirana u postolju, kako ne bi došlo do zamućenja slike te kako bi se reducirale pogreške. Iz istog razloga, tijekom snimanja pacijent ne smije imati nakit, naočale ili mobilnu protezu. Postupak snimanja CBCT-om započinje se izborom preglednog polja (engl. *field of view*) na kontrolnoj ploči za određivanje parametara snimanja. FOV može biti različitih veličina: *small, medium, large i extra large*.

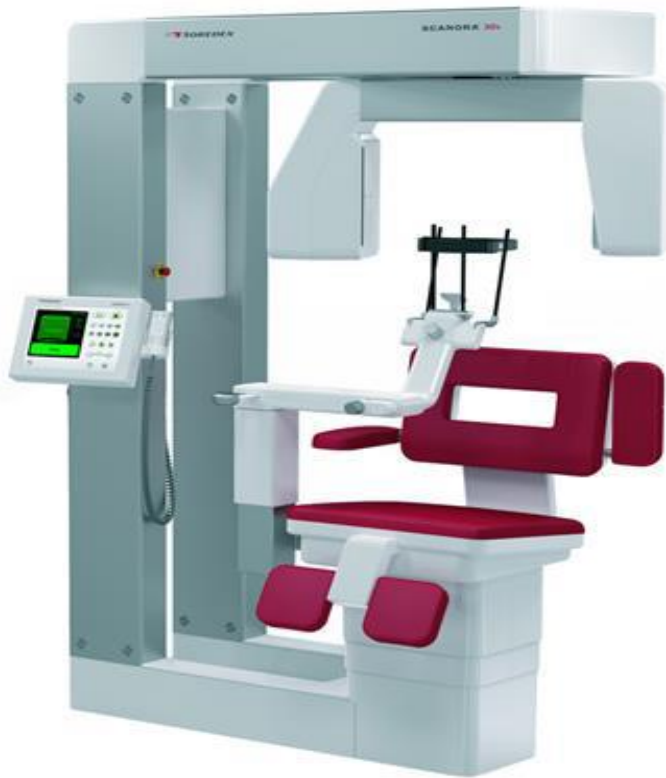

Slika 2. Različita polja gledanja (FOV): small, medium, large i extra large. Preuzeto iz (1).

Na raspolaganju su razne veličine preglednih polja, a odabire se najmanje polje koje može u cijelosti prikazati željeno područje. Veličine su polja S (*small*), S+, M (*medium*), M+, L (*large*), XL (*extra large*) te XL+. Veličina dimenzija razlikuje se od proizvođača do proizvođača.

- Malo polje – S (50 x 50) predviđeno je planiranju zahvata u samo jednom kvadrantu. Na snimci se vidi i dio antagonističkog kvadranta i temporomandibularni zglob.
- Srednje polje – M (80 x 100) najčešće se upotrebljava u implantologiji za izrađivanje šablone, a prikazuje gornji i donji zubni luk, ramus mandibule te mandibularni kanal.
- Veliko polje – L (140 x 100) indicirano je kod pregleda gornje i donje čeljusti te za prikaz temporomandibularnih zglobova lijeve i desne strane.
- Ekstra veliko polje – XL (180 x 165) služi preglednosti cijeloga oromaksilofacijalnog područja te cervikalne kralježnice (3).

Pri snimanju CBCT-om pokrivena je cijela željena regija i dovoljna je samo jedna rotacija, u trajanju kraćem od 30 sekundi, da se prikupe podaci za stvaranje detaljne trodimenzionalne snimke (4).

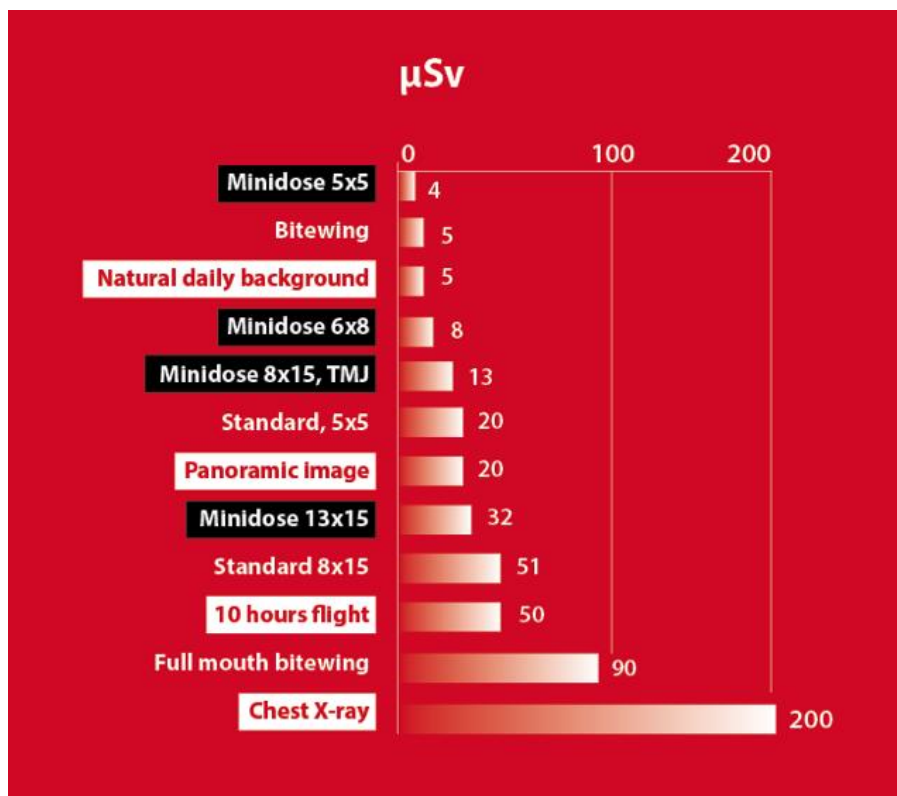


Slika 3. CBCT uređaj. Preuzeto s dopuštanjem autora, izv. prof. dr. sc. Parisa Simeona.

2.1. Zračenje

U dentalnoj dijagnostici te u svakodnevnom životu izloženi smo određenoj dozi ionizirajućeg zračenja. Čak i male doze zračenja mogu biti opasne za čovjekovo zdravlje, ne moraju nužno uzrokovati karcinom, no mogu dovesti do mutacija u DNK-u te posljedično dovesti do bolesti (5).

Doze zračenja kod CBCT-a dosta su različite, ovise o vrsti uređaja i opremi koja je korištena, ali su veće nego kod dvodimenzionalnih snimaka kao što je ortopantomogram ili panoramska snimka, a manje nego kod medicinskog CT-a. Zbog negativnih posljedica zračenja, izračunane su godišnje i jednokratne doze koje medicinsko osoblje i bolesnici mogu primiti bez utjecaja na njihovo zdravlje (3).



Slika 4. Usporedne emanacijske doze zračenja. Preuzeto s dopuštenjem autora, izv. prof. dr. sc. Parisa Simeona

U dijagnostičkoj radiologiji dvije su vrste zračenja koje se najčešće mjere ESE (površinska izloženost) i efektivna doza. ESE je mjera koja označava pogođenost tkiva zračenjem te kao mjernu jedinicu koristi grej (Gy), miligrej (mGy) te mikrogrej (μGy). Efektivna doza označava izmjerenu prosječnu dozu zračenja na tkivu, preračunanu i raspodijeljenu preko cijelog tijela. Jedinica za efektivnu dozu jest sivert (Sv), milisivert (mSv) i mikrosivert (μSv). Zbog negativnih posljedica ionizirajućeg zračenja potrebno je zaštititi određena tkiva pri snimanju, kao što su: mozak, štitnjača, koža, slinovnice, površina kostiju te koštana srž (5). Efektivna doza koju stanovnik Republike Hrvatske može primiti godišnje iznosi 1 mSv, u posebnim okolnostima dopušteno je do 5 mSv u godini dana, no sljedećih pet godina efektivna doza od 1 mSv ne smije se prekoračiti. Zdravstveno osoblje izloženo je većim dozama zračenja, stoga je njihova dopuštena godišnja doza 20 mSv.

Zbog negativnih učinaka ionizirajućeg zračenja na pacijentovo zdravlje, ono bi trebalo biti smanjeno na najmanju moguću dozu uz mjere prevencije. U prevenciju ulazi ispravna indikacija za primjenu navedenih dijagnostičkih metoda. Princip ALARA nalaže da doze zračenja moraju biti najmanje moguće a da se postigne učinak te da korist za pacijentovo

zdravlje mora biti veći od rizika pri primjeni takve dijagnostičke metode. U Republici Hrvatskoj, a tako i u svijetu, postoje zakonske mjere za zaštitu pacijenata i osoblja. Osoblje, odnosno doktor stomatologije i radiologije, mora biti stručno educirano, prostorije za snimanje ispravno izrađene sa zaštitom od zračenja, ako se CBCT uređaj nalazi u sklopu ordinacije, prostorija u kojoj se snima mora biti površine najmanje 20 kvadratnih metara, zidovi izolirani baritnom žbukom te vrata, prozori i pregrade izolirani olovom. Također, potrebno je mjeriti količinu zračenja proizvedenu pri svakom snimanju. U RH se radiološki uređaji kontroliraju prema zakonom propisanom vremenu. Bolesnike štitimo olovnom pregačom, okovratnikom te posebnim naočalama. Važno je poštovati pravilo 10 dana te snimati žene samo u prvih deset dana menstrualnog ciklusa, a trudnice ne izlagati snimanju. Medicinsko osoblje zaštićeno je pregačom, naočalama, rukavicama te okovratnikom, a snimanje se vrši iz druge prostorije. Svakih pet godina za medicinsko osoblje obvezne su kontrole na sistematskim pregledima.

Zbog toga je donesen Zakon o primjeni ionizirajućeg zračenja koji je usklađen sa zakonima Međunarodne komisije za zračenje (ICRP) (3).

Tablica 1. Procijenjene apsorbirane radijacijske doze. Preuzeto s dopuštenjem autora, izv. prof. dr. sc. Parisa Simeona

PROGRAM	REZOLUCIJA	Dose u prostoru po snimci DAP [mGy·cm ²]	Usporedba doza s panoramskim snimkama
3D 6x6 cm	Standardna	210	3.0 x
	Visoka	316	4.6 x
3D 7.5x10 cm	Standardna	187	2.7 x
	Visoka	280	4.1 x
3D 7.5x14.5 cm	Standardna	236	3.4 x
	Visoka	315	4.6 x
Panoramska snimka za odrasle 70kV, 6.3mA, 15s		69	1.0 x

2.2. Usporedba medicinskog CT-a i CBCT-a

Godine 1973. Hounsfielda je patentirao prvi medicinski CT skener. U samom početku CT tehnologije pacijenti su višestruko skenirani samo u aksijalnim ravninama uskim x-zrakama, koje su se detektirale na recipročnim detektorima. Napretkom tehnologije u zadnjih 30-ak godina postignute su snimke u raznim ravninama, kao što su sagitalna, kosa, volumna, transverzalna i koronarna. CT skeneri koji se trenutačno mogu naći na tržištu zbog svoje se veličine i skupoće najčešće upotrebljavaju samo u bolnicama. Danas omogućuju pacijentima skeniranje višestrukih presjeka, koji se mogu snimiti u isto vrijeme, što smanjuje trajanje snimanja, a time i samo zračenje.

CBCT, odnosno *cone beam* kompjuterizirana tomografija, razvijen je kako bi se pojednostavila i približila primjena trodimenzionalne radiografije i ostalim medicinskim granama. Glavna razlika CBCT-a i CT-a jest u tome što je za CBCT potreban jedan okret skenera, za snimanje se upotrebljavaju x-zrake koje su konusnog oblika te prihvaćaju razne volumene podataka (sferične ili cilindrične), poznate kao FOV (engl. *field of view*).

Najvažnija je prednost CBCT-a njegova mogućnost da procesira prikupljene podatke te ih pretvara u format sličan kao kod CT-a. Sve vrste softvera rađenih za CBCT omogućuju namještanje kontrasta, uvećanja, pisanje napomena te slanje samih snimaka kolegama na konzultaciju. Kod medicinskog CT-a duže je vrijeme ekspozicije pacijenta pri snimanju, dok kod CBCT-a traje manje od jedne minute. Također, kao velika prednost CBCT-a može se navesti veličina samog uređaja, koja je slična kao kod uređaja za snimanje ortopantomograma, cijena te doza zračenja, koja je znatno manja od konvencionalnog CT uređaja (16).

2.3. Pozitivni i negativni aspekti

CBCT zbog svoje izvrsnosti zauzima vodeće mjesto u svakodnevnoj stomatološkoj praksi. Najveća prednost CBCT uređaja pripisuje se visokoj rezoluciji dobivenih digitalnih snimki te gotovo nepostojećom mogućnošću stvaranja artefakata na njima (6). Svi CBCT uređaji, neovisno o proizvođaču, nude točan prikaz željenog područja, relativno kratko vrijeme zračenja te udobnost za pacijenta (7).

Trodimenzionalna snimka čeljusti dobivena CBCT uređajem prikazuje detaljnu sliku tkiva, kosti, krvnih žila i mišića vidljivu u raznim presjecima, kakvu nije moguće dobiti ortopanom. Također, prednost je i što je jedna rotacija, koja traje samo 30 sekundi, dovoljna za pokrivanje cijele željene regije gledanja.

U odnosu na CT, CBCT je dimenzijom manji, praktičniji za svakodnevnu uporabu te jeftiniji. Zbog računalne pohrane snimki, ima veliku prednost i u mogućnosti njihove razmjene i konzultacija s kolegama, a jednostavni programi na računalu omogućuju lagano podešavanje kontrasta, uvećanja i boje (8). Nedostatak ove trodimenzionalne radiološke metode prvenstveno doza je zračenja te cijena (3). U manje negativne strane CBCT uređaja spada i nemogućnost prikaza lezija mekih tkiva te preciznog prenošenja unutarnje stijenke nekoštanog tkiva. Artefaktima, kao što su primjerice ispuni na metalnoj osnovi, nadogradnje ili krunice, uvelike se smanjuje kvaliteta snimke (6).

Nedostaci uključuju i znatna financijska ulaganja, medicinskopravna razmatranja te ograničenu dostupnost. No napretkom medicine i sve većom proizvodnjom ova trodimenzionalna tehnologija postaje sve dostupnija za primjenu pri svakodnevnom radu u ordinacijama dentalne medicine, kako bi doktori dentalne medicine pacijentu približili terapijski postupak, a sebi olakšali rad (9).

3. PRIMJENA CBCT-A U ENDODONCIJI

Endodoncija je grana dentalne medicine koja se bavi prevencijom, dijagnozom i liječenjem patoloških procesa (10). U dijagnostici bolesti zubne pulpe danas se najčešće upotrebljavaju periapikalne snimke, za predoperacijsku kontrolu te kasnije za proces cijeljenja kosti, no daju nepouzdanu rezultate zbog slabe zahvaćenosti kosti u početnim stadijima bolesti te zbog preklapanja okolnih anatomskih struktura.

Iz navedenih razloga sve se više pristupa primjeni CBCT-a u endodonciji, pri dijagnostici, planiranju i praćenju bolesti i liječenja. Istraživanja su pokazala da je pri snimkama učinjenim CBCT-om veći postotak otkrivenih periapikalnih lezija nego pri onima učinjenima 2D rendgenskim snimkama. Znanstvenici Stravalopoulos i Wenzel dokazali su tvrdnju da je CBCT superiorniji od retroalveolarne snimke u dijagnostici periapikalnih lezija na svinjskim čeljustima (11).

CBCT se upotrebljava u raznim fazama endodontske terapije, za dijagnosticiranje periapikalnih lezija, otkrivanje morfologije i dimenzija korijenskih kanala, u planiranju liječenja te za otkrivanje vertikalnih fraktura, obliteracija u kanalima i resorpcija.

3.1. Dijagnostika periapikalnih procesa

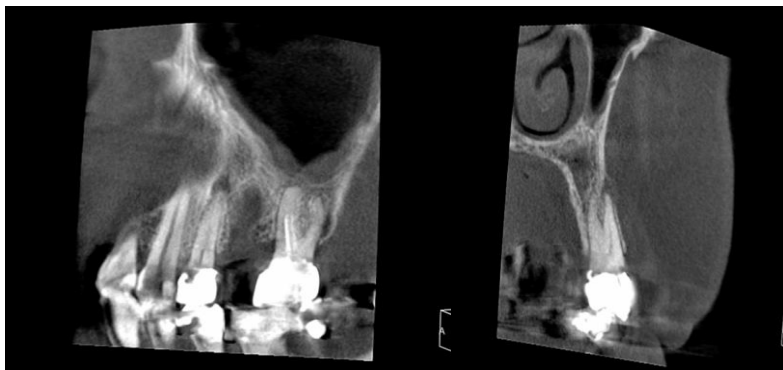
Apikalni parodontitis jest upalna bolest periradikularnog tkiva uzrokovana infekcijom zubne pulpe te širenjem putem sustava korijenskih kanala. Kao uzroci parodontne bolesti mogu se navesti infektivni uzroci (neliječeni pulpitis, širenje upale iz parodonta ili hematogeno), traume, koje mogu biti akutne (pad, čišćenje korijenskog kanala, udarac) i kronične (ortodontska terapija, prepunjenje korijenskog kanala, traumatske okluzije te kemijski uzroci). Apikalni parodontitis može se manifestirati u akutnom i kroničnom obliku. Kronični oblik može se podijeliti na fibrozni, difuzni, granulomatozni i cistični (12). Klinička slika apikalnog parodontitisa ovisit će o vrsti i virulenciji uzročnika, odnosno mikroorganizama, njihovu metabolizmu i o otpornosti domaćina (13).

Za dijagnosticiranje periapikalnih bolesti, u ovom slučaju apikalnog parodontitisa, najčešće se u svakodnevnoj praksi primjenjuje periapikalna snimka. U početnim stadijima bolesti često dolazi do problema postavljanja ispravne dijagnoze, premda pacijent ima kliničke simptome bolesti, kao što je ireverzibilni pulpitis ili nekroza. Resorpcija periapikalne kosti može biti minimalna ili uopće nije vidljiva na rendgenskoj snimci zbog superponiranja anatomskih struktura ili distorzije filma. CBCT u tom slučaju daje pravu sliku proširenosti procesa, njegovu veličinu i smještaj u tkivu (14).

Delphine P. Antony, Toby Thomas i MS Nivedhitha 2020. su na Sveučilištu Saveetha u Chennaiju u Indiji napravili istraživanje o usporedbi CBCT-a i periapikalnih snimki u dijagnosticiranju apikalnog parodontitisa. U istraživanje je bilo uključeno 36 pacijenata i 46 zuba, pokazalo se da je periapikalnim snimkama potvrđeno 70 % periapikalnih lezija, dok je CBCT-om potvrđeno, na istim zubima, njih 91,3 %.

Usporedba dvodimenzionalnog i trodimenzionalnog načina snimanja pokazala je da CBCT pruža bolje mogućnosti u otkrivanju periapikalnih lezija nakon endodontskog liječenja nego periapikalne snimke i ortopan (15).

Trodimenzionalna dijagnostička metoda, odnosno CBCT od iznimne je pomoći kod dijagnoze odontogene i neodontogene boli u slučajevima kada dvodimenzionalne rendgenske metode nisu od pomoći. CBCT se, zbog ipak više doze zračenja od konvencionalne radiografije, ne bi trebao primjenjivati kao rutinska metoda pri dijagnosticiranju pulpnih bolesti (16).



Slika 5: Slučaj prikazuje ekstrahirani zub 25, problem i dalje postoji. Pri kliničkom pregledu utvrđena je oteklina gingive oko zuba 26. Učinjene su CBCT snimke koje dokazuju periapikalni proces. Preuzeto s dopuštenjem autora, izv. prof. dr. sc. Parisa Simeona.

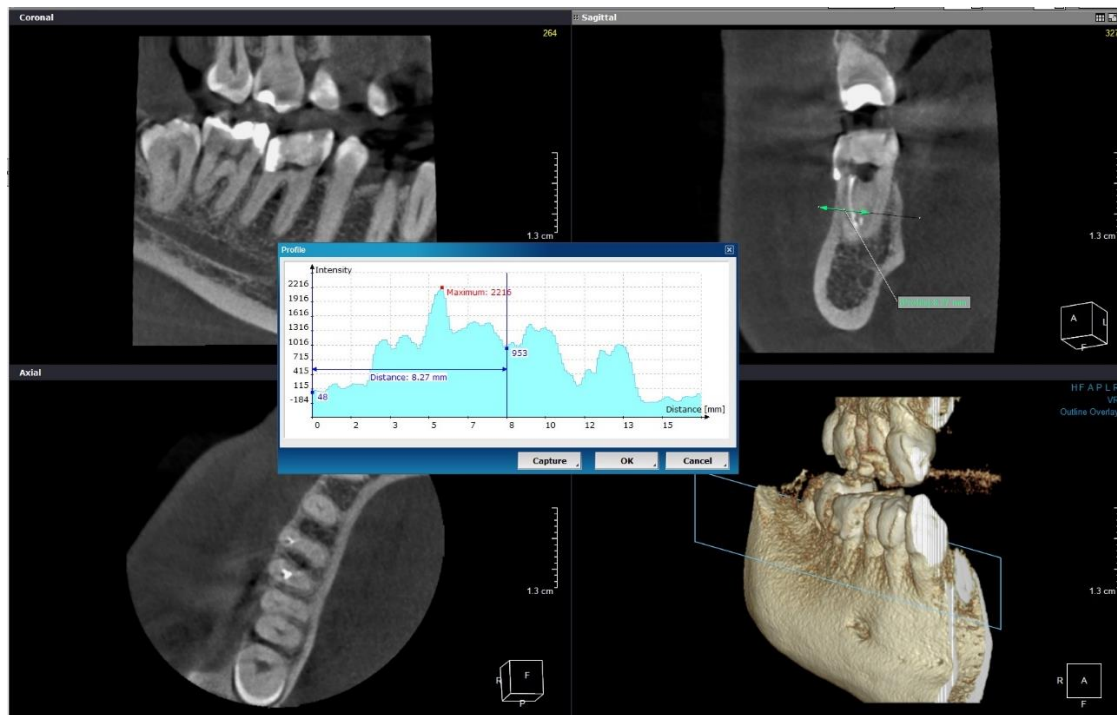
3.2. Prikaz anatomije i anatomskih varijacija korijenskih kanala

Instrumentacija korijenskih kanala terapijski je postupak kojim se uklanja nekrotično pulpno tkivo i pripadajući mikroorganizmi, uz istodobno oblikovanje i širenje kanala u konusni oblik kako bi se osigurao prostor za njihovo ispiranje i punjenje. Svrha je postupka osigurati uvjete za cijeljenje periradikularnog tkiva te u konačnici za očuvanje zuba u zubnom nizu, tj. čeljusti (10).

Cone beam kompjuterizirana tomografija omogućuje trodimenzionalni uvid u morfologiju korijenskih kanala, prikaz meziodistalne i bukolingvalne dimenzije zuba, nasuprot dvodimenzionalnoj rendgenskoj snimci, pri kojoj se često zbog superpozicije ne vidi točan broj ili položaj kanala. CBCT je metoda izbora pri pronalasku korijenskih kanala kada se želi izbjeći preklapanje slike i distorzija snimke koja je česta pojava kod konvencionalne radiografije (17).

Kompleksnost i varijabilnost sustava korijenskih kanala direktno je povezana s endodontskim liječenjem i posljedičnim ishodom. Prvi maksilarni trajni kutnjaci zubi su s najvećom pulpnom komoricom, najsloženijim endodontskim prostorom te anatomijom korijena i korijenskih kanala. Gornji maksilarni kutnjaci najčešće imaju tri korijena i četiri korijenska kanala. Drugi kanal u meziobukalnom korijenu (MB2) pojavljuje se u rasponu od 33 do 96 % (18). Istraživanje provedeno u Hrvatskoj potvrdilo je postojanje MB2 u meziobukalnom kanalu u 83,9 % slučajeva (10). Kliničko dijagnosticiranje MB2 u svakodnevnoj kliničkoj praksi je mnogo niže – 40 %. Često tijesnost MB2 kanala, sklonost kalcifikacijama, ostaci kamenaca pulpe i zavijenost rezultiraju nemogućnošću njegova pronalaska i/ili instrumentiranja.

Iako je iznimni napredak tehnologije posljednjih godina rezultirao mogućnošću primjene CBCT dijagnostike pri svakodnevnom radu, ova se radiološka metoda u endonciji uglavnom primjenjuje kao diferencijalno dijagnostičko sredstvo u slučajevima kada dvodimenzionalna snimka ne daje željene rezultate (18).

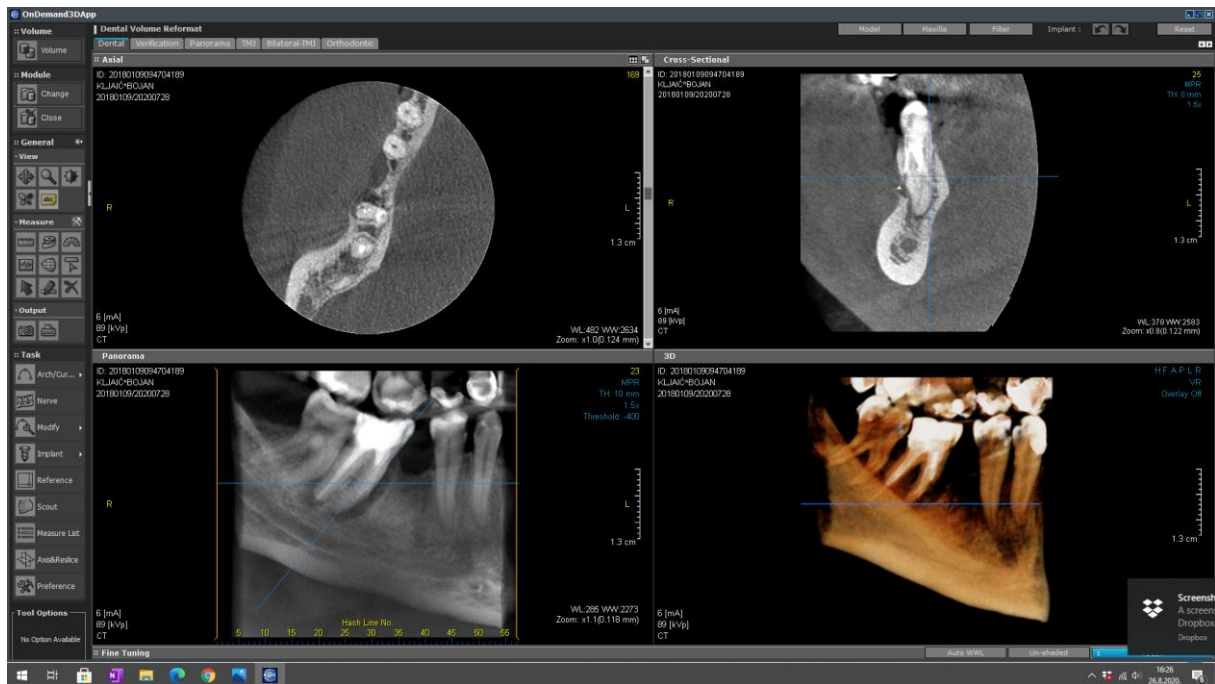


Slika 6. Mogućnost mjerenja relativne gustoće tkiva u cilju otkrivanja nastavka korijenskog kanala. Preuzeto s dopuštanjem autora, izv. prof. dr. sc. Parisa Simeona

3.3. Proceduralne pogreške i strana tijela u korijenskom kanalu

Pogreške pri kliničkom radu tijekom instrumentacije kanala nisu rijetka pojava, često se događaju i izvršnim kliničarima s dugogodišnjim iskustvom. Pogreške koje se događaju pri radu mogu se podijeliti na stvaranje stepenice, blokiranje kanala, separaciju instrumenta te transportaciju apeksa. Zbog upotrebe prejake sile pri instrumentaciji, često dolazi do uglavljanja instrumenta u korijenskom kanalu. Pri pokušaju njegova izvlačenja, zbog zamora materijala ili pretjeranog savijanja, može doći do loma instrumenta, a i frakture zuba (10).

CBCT snimke pokazale su se kao izvršno dijagnostičko sredstvo u detektiranju proceduralnih pogrešaka pri preparaciji korijenskih kanala, kao što je transportacija apeksa, kanala ili uglavljanja kalcifikata ili instrumenta u kanalu. Također, CBCT snimkom možemo točno dijagnosticirati lokaciju uglavljenog instrumenta, što nam olakšava njegovo izvlačenje ili zaobilazanje. Guedes i sur. su istraživali pogreške nastale kod primjene nikal-titanskih instrumenata pri preparaciji kanala. Studija je obuhvaćala 300 obrađenih korijenskih kanala. Otkrivene su pogreške u 14,33 % ispitanih zubi, odnosno njih 43. Najviše pogrešaka učinjenih pri instrumentiranju, bilo je u meziobukalnom kanalu gornjih molara (48,84 %), potom distalnom (32,56 %) te u meziolingvalnom kanalu donjih molara (18,6 %) (19).



Slika 7. Perforacija korijena zuba 46, na dva mjesta. Preuzeto s dopuštenjem autora, izv. prof. dr. sc. Parisa Simeona.

3.4. Maksilarni sinusitis

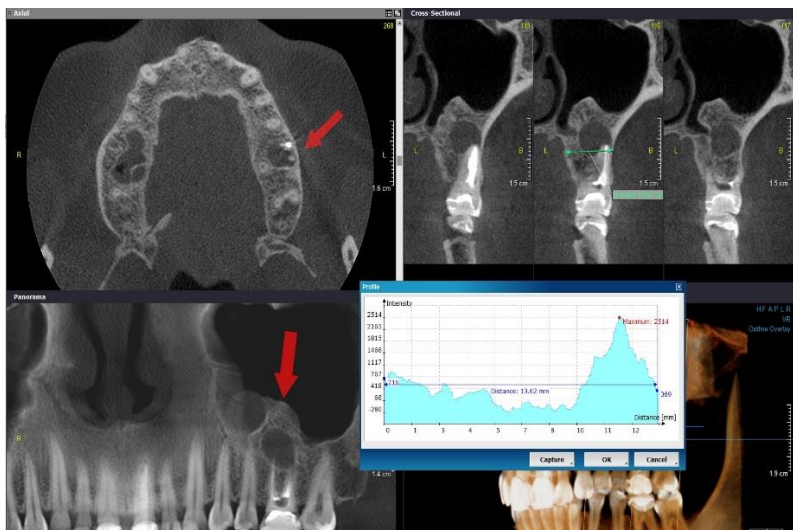
Odontogena bol porijeklom iz maksilarnog sinusa može predstavljati veliki dijagnostički problem za kliničara. Anatomske položaja maksilarnih kutnjaka, njihova blizina dnu sinusa te zajednička inervacija mogu uzrokovati simptome odontogenog porijekla. Smatra se da mikrobnim uzročnicima iz periapikalnih infekcija, parodontne bolesti ili jatrogenih čimbenika zbog blizine sluznice dna sinusa povećavaju rizik od nastanka upalnih promjena na sluznici sinusa te posljedično dovode do maksilarnog sinusitisa (20).

Fiziološki zdrav sinus na rendgenskoj je snimci radiolucentna šupljina, lobuliranog oblika s jasnom granicom okolnog tkiva. U slučaju sinusitisa ili bilo kakve bolesti sinusa, rendgenska snimka prikazuje zamućenje, zadebljanje sluznice ili nakupljanje tekućine. Normalan, zdrav sinus također ima zadebljanje sluznice, no ono iznosi od 1 do 2 mm, dok zadebljanje od 4 mm ili više daje simptome bolesti. Sinusitis odontogenog porijekla označava zadebljanje sluznice maksilarnog sinusa, koja je povezana s restauriranim zubom i periapikalnom lezijom ili s karioznim zubom (21).

U istraživanje koje su proveli Katarzyna Dobroś i suradnici bilo je uključeno 44 pacijenata sa sumnjom na maksilarni sinusitis. Studija je uključivala 29 žena i 15 muškaraca u dobi od

19 do 69 godina koji su bili podvrgnuti CBCT snimanju. U 34 % (15) pacijenata odontogene lezije pronađene su u sinusu. Identificirana su ukupno 33 zuba uzročnika, od kojih je 13 (39 %) endodontski liječeno. Dokazano je da su lezije iz maksilarnog sinusa nastale zbog periapikalnih lezija najčešće uzrokovanih upalom u prvom maksilarnom kutnjaku.

Cone beam kompjuterizirana tomografija kao dijagnostičko sredstvo, zbog trodimenzionalnog prikaza sinusnih šupljina, uvelike je olakšala postavljanje konačne dijagnoze maksilarnog sinusitisa te u konačnici pojednostavila liječenje kronične upale odontogenog podrijetla (20).



Slika 8. Maksilarni sinusitis uzrokovan procesima na zubima 16 i 26. Preuzeto s dopuštenjem autora, izv. prof. dr. sc. Parisa Simeona.

3.5. Vertikalna fraktura

Vertikalna fraktura označava prijelom korijena zuba koji započinje na korijenskom kanalu i širi se prema parodontu. Učestalost vertikalnog prijeloma češća je kod endodontski liječenih zubi nego kod vitalnih te predstavlja jedan od najtežih kliničkih problema za dijagnozu i liječenje. Prema literaturi, vertikalna fraktura spada među tri najčešća razloga za ekstrakciju.

Vertikalna fraktura i nastali parodontni džep otvaraju put bakterijama iz usne šupljine i korijenskog kanala te u konačnici uzrokuju gubitak parodonta i alveolarne kosti.

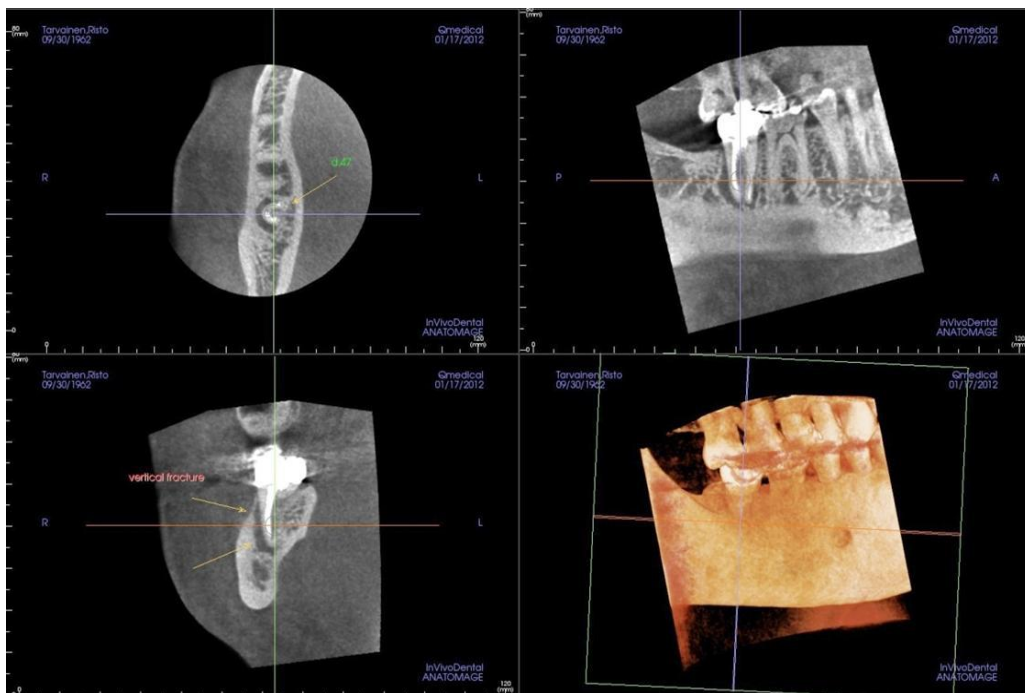
Klinički simptomi često nisu specifični, što također otežava dijagnosticiranje vertikalne frakture. Blaga bol na zagriz često je jedini simptom. U nekim slučajevima može doći do spontane boli te mobilnosti zuba. U kliničke znakove spada i postojanje fistule u blizini zuba uzročnika te postojanje gingivalnog džepa u obliku slova J koji se proteže do apeksa. Parodontni apsces također je jedan od znakova vertikalne frakture koji nastaje kao posljedica kronične upale. Može se posumnjati na vertikalnu frakturu ako se tijekom instrumentacije primijeti krvarenje u kanalu koje ne prestaje, a apeks lokator nam nije pokazao da smo prešli preko apeksa. Rijetko su svi simptomi prisutni u kliničkoj slici vertikalne frakture, zbog čega je njezino dijagnosticiranje zahtjevno.

Radiografska dijagnoza vertikalne frakture često je izazovna. Uvelike ovisi o tumačenju nalaza, kontrastu, artefaktima, anatomskim superpozicijama te o načinu i kutu snimanja. Iznimno je važno, ako je moguće, sačuvati vertikalno slomljen zub, kako bi se održala funkcija, estetika te visina alveolarnog grebena.

Brojna istraživanja govore u prilog tome da CBCT, kako trodimenzionalna dijagnostička metoda, daje precizniju i točniju dijagnozu vertikalne frakture naspram konvencionalne radiografije. U usporedbi s konvencionalnim CT-om, CBCT ima manju dozu zračenja, koja je svejedno četiri do 42 puta veća od, primjerice, ortopanske snimke čeljusti. Preciznost CBCT-a pri snimanju endodontski liječenog zuba može biti neznatno narušena zbog prisutnosti materijala za punjenje i gutaperke (22).

Doza zračenja varira ovisno o vrsti CBCT uređaja koji se primjenjuje. Količina zračenja direktno je povezana s trajanjem snimanja i veličinom polja snimanja (FOV). Iz tih se razloga preporučuje snimati u što manjem mogućem polju (23).

U *in vitro* istraživanju koje su proveli Ardakani i suradnici uspoređivale su se CBCT i panoramske snimke ekstrahiranih zubi s vertikalnim frakturama. U istraživanje je bilo uključeno 80 jednokorijenskih maksilarnih i 40 mandibularnih zubi nakon endodontskog liječenja. Vertikalne frakture su bile inducirane u 20 zubi te su zubi postavljeni u modele alveolarnog grebena. Zubi su potom snimljeni periapikalnom snimkom i CBCT-om te uspoređivani. U rezultatu se pokazalo da su snimke učinjene dijagnostičkom metodom CBCT znatno bolje od periapikalnih snimki za dijagnozu vertikalnih fraktura korijena *in vitro* (24).



Slika 9. CBCT snimka zuba 47, koji klinički pokazuje preosjetljivost. Endodontski postupak napravljen je prije nekoliko godina, na periapikalnim snimkama vertikalna fraktura nije vidljiva. CBCT snimke jasno ukazuju na vertikalnu frakturu. Preuzeto s dopuštenjem autora, izv. prof. dr. sc. Parisa Simeona.

3.6. Dijagnostika resorpcije korijena zuba

Resorpcija korijena proces je koji posljedično dovodi do gubitka koštane i zubne strukture, a može se podijeliti na fiziološku i patološku. Etiološki se resorpcija dijeli na eksternu (vanjsku) i internu (unutarnju), ovisno o tome je li započela od strane parodonta ili zubne pulpe. Fiziološka resorpcija započinje oko četvrte godine života, pronalazimo je kod mliječne denticije, a završava nicanjem trajnih zuba. Patološka resorpcija karakterizirana je trajnim gubitkom tvrdih zubnih tkiva obje denticije, a uzrokuju je razni procesi kao što su kronične upale, mehanička opterećenja od strane nadomjeska, nekroze pulpe, traume, tumori, ciste te razni drugi poremećaji. Dijagnoza resorpcije postavlja se na temelju ispravno uzete anamneze, kliničkog pregleda i rendgenske snimke, a u zadnje vrijeme može se potvrditi i CBCT-om (25).

3.6.1. Interna resorpcija

Unutarnja resorpcija korijena zuba označava resorpciju dentina koja započinje u korijenskom kanalu. U većini je slučajeva nalaz kod mliječnih zubi, a iznimno rijedak kod trajnih. Može biti prisutna samo na jednom zubu ili rijetko, na cijelom zubnom nizu obje čeljusti. Češće se javlja kod muškaraca, na maksilarnim incizivima. Pravi etiološki uzrok nije poznat, no najčešće se sumnja na razne traume i infekcije.

U kliničkom nalazu interna resorpcija u najviše je slučajeva asimptomatska i slučajno se dijagnosticira na ortopanu. Pri pregledu pacijenta s već progrediranom resorpcijom doktor dentalne medicine internu resorpciju najčešće uočava kao ružičastu mrlju (engl. *pink spot*) na kliničkoj kruni suspektnog zuba, a ona nastaje zbog prosijavanja granulacijskog tkiva kroz tanku caklinu. Pri napredovanju interne resorpcije defekt se širi i na vanjsku površinu korijena te dolazi do bolova pri žvakanju. Ako se ne liječi pravodobno, može prijeći u vanjsku resorpciju te uzrokovati lom zuba.

3.6.2. Eksterna resorpcija

Vanjska, odnosno eksterna resorpcija također predstavlja gubitak tvrdog zubnog tkiva kao rezultat aktivnosti odontoklasta. Resorpcija trajnih zuba može posljedično dovesti do oštećenja koja su ireverzibilna te do gubitka zuba. Pojavnost vanjske resorpcije korijena češća je u odnosu na unutarnju. Nastaje kod različitih stanja kao što su infekcije endodontskog kanala, ortodontske terapija, internog izbjeljivanja te kod pokušaja reimplantacije.

Eksterna resorpcija korijena dijeli se na površinsku, upalnu i nadomjesnu, a može biti lokalizirana u cervikalnom, apikalnom i lateralnom dijelu korijena (25). Eksterna upalna resorpcija u 5 do 70 % slučajeva javlja se kao posljedica luksacijskih ozljeda i u 20 % slučajeva kao posljedica avulzije. Nadomjesna resorpcija češći je slučaj kod intruzije (20 do 40 %) a kod pokušaja reimplantacije pogađa 50 do 70 % zubi (26).

3.6.3. Metode dijagnostike i liječenje resorpcijskih procesa

Dijagnosticiranje i liječenje resorpcije korijena može biti iznimno zahtjevno. Za ispravno postavljenu dijagnozu ključni su pravilno uzeta anamneza, klinički pregled i radiološka analiza (25). Standard su u dentalnoj medicini za otkrivanje resorpcija periapikalne snimke, no za razliku od CBCT-a, malokad daju točne informacije o vrsti, mjestu i lokalizaciji resorpcije korijena.

Cone beam kompjuterizirana tomografija daje bolji pregled struktura, u ovom slučaju korijena, u aksijalnom, koronarnom te sagitalnom presjeku, što kliničaru olakšava dijagnosticiranje resorpcije korijena čak i u ranim fazama. Kvaliteta slike dobivene trodimenzionalnim načinom snimanja ovisi o veličini polja (FOV) i veličini vokseli.

Da Silvera i suradnici u svojem istraživanju ispitivali su utjecaj veličine polja snimanja i veličine vokseli na internim resorpcijama korijena. Potvrdili su tvrdnju da slike s manjim vokselima daju učinkovitiji prikaz interne resorpcije od klasične panoramske snimke i imaju bolju razlučivost detalja.

Iako je dokazano da je CBCT superiorniji u odnosu na periapikalnu snimku, ne bi se trebao rutinski primjenjivati pri svakoj sumnji na resorpciju korijena. Njegova upotreba preporučuje se kao diferencijalno dijagnostičko sredstvo ako dijagnozu nije moguće potvrditi na periapikalnoj radiografskoj snimci. Izlaganje pacijenta ionizirajućem zračenju pri snimanju CBCT uređajem trebalo bi biti po principu ALARA, a kriteriji i parametri za svaki protokol snimanja trebali bi biti postavljeni samo za odgovarajuću kliničku indikaciju.

Ako se pravodobno ne dijagnosticira resorpcija, upitan je ishod terapije. Međutim, čak i kod snimanja CBCT-om visoke razlučivosti, postavljanje ispravne dijagnoze može biti upitno jer su najčešće takve lezije asimptomatske (26).

4. RASPRAVA

Radiološka dijagnostika, panoramska i računalna, pokazala se kao neizostavni dio u planiranju terapije u svim granama dentalne medicine. Otkrićem računalne tomografije s konusnim snopom olakšala se dijagnostika i planiranje liječenja te su se smanjile pogreške učinjene zbog krivog očitavanja rendgenske snimke.

Primjena CBCT uređaja, usporedno s CT-om, pokazala je brojne pozitivne strane, kao što je potreba za manjom veličinom prostora gdje se uređaj skladišti, manja doza zračenja pacijenta te niža cijena. Ipak, najveća je prednost visoka rezolucija dobivenih digitalnih snimki i vrlo rijetka mogućnost stvaranja artefakata na tim snimkama. Mnogi bi čak argumentirali kako je stvaranje artefakata gotovo nemoguće ako se uklone svi vanjski faktori i prepreke.

Međutim, iako je vrijeme zračenja pacijenta pri izlaganju CBCT-u vrlo kratko, kada ga uspoređujemo s dvodimenzionalnim snimkama, pacijenti se ipak izlažu većoj dozi zračenja. Kao što je spomenuto ranije u tekstu, doze zračenja pri primjeni CBCT-a različite su i ovise o vrsti uređaja i korištenoj opremi te veličini polja snimanja.

Primjena CBCT uređaja trebala bi biti strogo indicirana, vrijeme izlaganja pacijenta zračenju trebalo bi biti što kraće, a u endodontske svrhe trebalo bi se primjenjivati najmanje polje snimanja, odnosno malo polje – S (*small*), dimenzija 50 x 50, koje je predviđeno planiranju zahvata u samo jednom kvadrantu (FOV) (27).

Osoblje koje upotrebljava CBCT uređaj trebalo bi biti stručno educirano te mjeriti količinu zračenja proizvedenog pri svakom snimanju. Ako je indicirana primjena CBCT uređaja, postupak snimanja trebao bi se provesti s najmanjim mogućim zračenjem pacijenta, po principu ALARA (1).

5. ZAKLJUČAK

Zahvaljujući rastućem napretku medicine, medicinske tehnologije i znanosti kao takve, primjena CBCT-a, tj. trodimenzionalne dijagnostike uvelike je olakšalo rad i praksu doktora dentalne medicine, a ujedno pacijentima pružalo jednostavniju i bržu terapiju. Kada je riječ o dijagnostici endodontskih problema, koja je često od iznimne važnosti za donošenje odluke o planu terapije, primjena CBCT tehnologije pokazala je mnoge prednosti.

Primjena CBCT-a u endodonciji moguća je u svim fazama terapije, no prvenstveno se upotrebljava za ranije otkrivanje periapikalnih lezija u odnosu na primjenu 2D rendgenskih snimaka. Nadalje, endodontski zahvati ovakvom se dijagnostikom mogu brže i sigurnije predvidjeti te je prisutna veća šansa za pozitivan i uspješan ishod terapije. U usporedbi s dvodimenzionalnim dijagnostičkim metodama, primjena CBCT-a nudi mnoge prednosti gotovo u svim granama dentalne medicine, ne samo u endodonciji, zbog visoke preciznosti, detaljnosti i točnosti dobivenih digitalnih snimaka.

6. LITERATURA

1. Lauc T. 3D diagnostic in orofacial medicine. *Medical Sciences*. 2012; 38: 127–152.
2. Jacobs R. Dental cone beam CT and its justified use in oral health care. *JBR-BTR*: 2011; 94: 254–265.
3. Krolo I, Zadavec D. *Dentalna radiologija*. Zagreb: Medicinska naklada; 2016; 270-273.
4. American Dental Association Council on Scientific Affairs. The use of dental radiographs: Update and recommendation. *The Journal of the American Dental Association*: 2006; 137: 1304–1312.
5. Brooks, S. L. Doze zračenja kod uobičajenih stomatoloških radioloških pretraga: pregled. *Acta stomatologica Croatica*. Vol. 42, No. 3. 2008; 207-218.
6. Kamburoğlu K. Use of dentomaxillofacial cone beam computed tomography in dentistry. *World J Radiol*. 2015; 7(6): 128–130.
7. X9_FULL_LIGHTVERSION_LAYOUT_D.A_24-09-2012:GB
8. Jurišić S, Planinić D, Sabljo S. *Radiologija u stomatologiji*. Vol. 5, No. 2.: Zdravstveni glasnik; 2019; 86-94.
9. Anzulović D, Medvedec Mikić I. *SironaDensply – 3D Endo*. Sveučilište u Splitu.
10. Jukić Krmek S, Baraba A, Klarić E, Marović D, Matijević J. *Preklinička endodoncija*. Medicinska naklada; 2017.
11. Hedesiu M, Baciut M, Baciut G, Nackaerts O, Jacobs R. SEDENTEXCT Consortium. Comparison of cone beam CT device and field of view for the detection of simulated periapical bone lesions. *Dentomaxillofac Radiol*. 2012; 41(7): 548–552.
12. Majdanžić M, Pandurić V. *Pulpitisi i periradikularne patoze*. Sonda. Stomatološki fakultet Sveučilišta u Zagrebu; 2013; 69-73.
13. Tronstad L. *Klinička endodoncija*. Data status; 2007.

14. Patel S, Dawood A, Ford TP, Whaites E. The potential applications of cone beam computed tomography in the management of endodontic problems. *Int Endod J.* 2007 Oct; 40(10): 818–830.
15. Antony DP, Thomas T, Nivedhitha MS. Two-dimensional Periapical, Panoramic Radiography Versus Three-dimensional Cone-beam Computed Tomography in the Detection of Periapical Lesion After Endodontic Treatment: A Systematic Review. *Cureus.* 2020; 12(4).
16. Patel S, Durack C, Abella F, Shemesh H, Roig M, Lemberg K. Cone beam computed tomography in Endodontics – a review; *Int Endod J;* 2015 Jan; 48(1): 3–15.
17. Menezes Aguiar C, Araujo Donida F, Cruz Câmara A, Frazão M. Cone beam kompjutorska tomografija: metoda procjene uspješnosti instrumentacije korijenskih kanala. *Acta Stomatologica Croatica:* 2012; 46(4): 273–279.
18. Shetty H, Sontakke S, Karjodkar F, Gupta P, Mandwe A, Banga KS. A Cone Beam Computed Tomography (CBCT) evaluation of MB2 canals in endodontically treated permanent maxillary molars. A retrospective study in Indian population. *J Clin Exp Dent.* 2017; 9(1).
19. Guedes OA, da Costa MV, Dorileo MC, de Oliveira HF, Pedro FL, Bandeca MC, et al. Detection of Procedural Errors during Root Canal Instrumentation using Cone Beam Computed Tomography. *J Int Oral Health.* 2015; 7(3): 28–32.
20. Bajoria AA, Sarkar S, Sinha P. Evaluation of Odontogenic Maxillary Sinusitis with Cone Beam Computed Tomography: A Retrospective Study with Review of Literature. *J Int Soc Prev Community Dent.* 2019; 9(2): 194–204.
21. Maillet M, Bowles WR, McClanahan SL, John MT, Ahmad M. Cone-beam computed tomography evaluation of maxillary sinusitis. *J Endod:* 2011 Jun; 37(6): 753–757.

22. Khasnis SA, Kidiyoor KH, Patil AB, Kenganal SB. Vertical root fractures and their management. *J Conserv Dent.* 2014; 17(2): 103–110.
23. Doğan MS, Callea M, Kusdhany LS, et al. The Evaluation of Root Fracture with Cone Beam Computed Tomography (CBCT): An Epidemiological Study. *J Clin Exp Dent.* 2018; 10(1).
24. Ezzodini Ardakani F, Razavi SH, Tabrizizadeh M. Diagnostic value of cone-beam computed tomography and periapical radiography in detection of vertical root fracture. *Iran Endod J.* 2015; 10(2): 122–126.
25. Sović J, Tadin A, Katunarić M. Resorpcija korijena zuba. Sonda: Stomatološki fakultet Sveučilišta u Zagrebu; 2011: 12(22).
26. Lima TF, Gamba TO, Zaia AA, Soares AJ. Evaluation of cone beam computed tomography and periapical radiography in the diagnosis of root resorption. *Aust Dent J.* 2016 Dec; 61(4): 425–431.
27. Jain S, Choudhary K, Nagi R, Shukla S, Kaur N, Grover D. New evolution of cone-beam computed tomography in dentistry: Combining digital technologies. *Imaging Sci Dent.* 2019; 49(3): 179–190.

7. ŽIVOTOPIS

Tea Popović rođena je 28. svibnja 1994. godine u Zagrebu. Osnovnu školu Ivan Goran Kovačić završila je 2009. godine nakon čega upisuje Privatnu klasičnu gimnaziju koju završava 2013. godine. Iste godine upisuje Veterinarski fakultet u Zagrebu, a nakon završene prve godine prelazi na Stomatološki fakultet Sveučilišta u Zagrebu. Tijekom pete godine priključuje se sekciji za ortodonciju te se aktivno služi engleskim i talijanskim jezikom.