

Transmukozna laserska primjena nanolijekova u liječenju oralnog karcinoma

Tadić, Tatjana

Professional thesis / Završni specijalistički

2021

Degree Grantor / Ustanova koja je dodijelila akademski / stručni stupanj: **University of Zagreb, School of Dental Medicine / Sveučilište u Zagrebu, Stomatološki fakultet**

Permanent link / Trajna poveznica: <https://um.nsk.hr/um:nbn:hr:127:877123>

Rights / Prava: [Attribution-NonCommercial 4.0 International/Imenovanje-Nekomercijalno 4.0 međunarodna](#)

Download date / Datum preuzimanja: **2024-07-23**



Repository / Repozitorij:

[University of Zagreb School of Dental Medicine Repository](#)





Sveučilište u Zagrebu
Stomatološki fakultet

Tatjana Tadić

**Transmukozna laserska primjena
nanolijekova u liječenju
oralnog karcinoma**

POS LIJEDIPLOMSKI SPECIJALISTIČKI RAD

Zagreb, rujan 2020.

Rad je ostvaren na Zavodu za oralnu kirurgiju Stomatološkog fakulteta Sveučilišta u Zagrebu.

Naziv poslijediplomskog specijalističkog studija: Dentalna medicina

Mentor rada: prof. dr. sc. Dragana Gabrić, Zavod za oralnu kirurgiju Stomatološkog fakulteta Sveučilišta u Zagrebu

Lektor hrvatskog jezika: Vanja Nekich, prof. hrv. jezika i književnosti

Lektor engleskog jezika: Michael Nekich, stalni sudski tumač za engleski jezik

Sastav Povjerenstva za ocjenu i obranu poslijediplomskog specijalističkog rada:

1. Prof. dr. sc. Sanja Šegović, dr.med.dent., predsjednica
2. Izv. prof. dr. sc. Dragana Gabrić, dr. med.dent., član
3. Prof. dr. sc. Robert Trotić, dr. med., član
4. Doc. dr. sc. Josip Kranjčić, dr. med.dent., zamjena

Datum obrane rada: 19. veljače 2021. godine

Rad sadrži: 124 stranice

7 tablica

42 slike

1CD

3 Dodatka

Rad je vlastito autorsko djelo, koje je u potpunosti samostalno napisano uz naznaku izvora drugih autora i dokumenata korištenih u radu. Osim ako nije drukčije navedeno, sve ilustracije (tablice, slike i dr.) u radu su izvorni doprinos autora poslijediplomskog specijalističkog rada. Autor je odgovoran za pribavljanje dopuštenja za korištenje ilustracija koje nisu njegov izvorni doprinos, kao i za sve eventualne posljedice koje mogu nastati zbog nedopuštenog preuzimanja ilustracija odnosno propusta u navođenju njihovog podrijetla.

Zahvala

Veliko hvala mojoj obitelji.

Zahvaljujem mentorici prof. dr. sc. Dragani Gabrić, za savjete tijekom izrade rada uz visoki stupanj stručnosti i znanja, koje uvijek nesebično prenosi svojim studentima i kolegama.

Posebna zahvala znanstvenicima, vizionarima, koji nikad ne odustaju od svjetla naprednih zamisli i ideja. Tako inspiriraju druge na promišljanje, razvoj i primjenu tih ideja u svrhu liječenja i pomoći bolesnima.

„Nanoparticles can control the basic functions of cells, and potentially kill cancer cells, by virtue of their size alone, without the need for drugs.“

Mauro Ferrari,

nanoscientist; leader in the field of nanomedicine; special expert on nanotechnology
Dtt. (Mathematics), MD (Internal medicine), MS, PhD (Mechanical Engineering), professor of bioengineering, internal
medicine, and mechanical engineering; former President of the European Research Council (ERC)

Sažetak

TRANSMUKOZNA LASERSKA PRIMJENA NANOLIJEKOVA U LIJEČENJU ORALNOG KARCINOMA

Ponovna pojava oralnog karcinoma na istoj lokaciji, nemogućnost izlječenja zahvaćenih struktura te stvaranje drugih primarnih tumora, onemogućuju povoljnije ishode liječenja. Kod završnog kirurško-onkološkog liječenja potrebni su funkcionalni i estetski kompromisi. Fotodinamska terapija, PDT (eng. *photodynamic therapy*) predstavlja način liječenja, primjenom tvari osjetljivih na svjetlo - fotosenzibilizirajuće tvari ili lijeka, PS (eng. *photosensitizer*), nakon čega slijedi svjetlosno zračenje (eng. *light irradiation*) laserskim svjetlom valne duljine, koja odgovara apsorpcijskoj liniji fotosenzibilizirajućeg lijeka (eng. *sensitizer absorbent band*). U prisutnosti tkivnog kisika, citotoksični slobodni radikali uzrokuju direktnu smrt maligne stanice, no dolazi i do oštećenja mikrovaskularizacije tumora te indukcije upalnih reakcija na ciljnim mjestima. PDT nudi novu perspektivu u liječenju i kontroli ove bolesti u različitim stupnjevima njenog razvoja, bilo kao samostalno liječenje (eng. *stand-alone therapy*) kod ranih malignih oralnih lezija ili kao dodatno liječenje (eng. *adjuvant therapy*) kod uznapredovalih slučajeva oralnog karcinoma.

Istraživanja primjene PDT u liječenju karcinoma glave i vrata, uključivo s oralnim karcinomom, pokazuju napretke u razvoju nanoformulacija i načina primjene fotosenzibilizirajućih tvari: kao aktivatora nanolijekova i kao nanonosača antitumorskih lijekova te pozicioniraju PDT u liječenju oralnog karcinoma. Sadašnje regulatorno odobrene vrlo uske indikacije za pojedine PS-lijekove uz uglavnom sistemski put primjene antitumorskih lijekova, što nije uvijek konzistentno s potrebama liječenja pojedinog tipa karcinoma glave i vrata. Ti nedostaci potiču razvoj inovativnih načina primjene antitumorskih lijekova putem PS-PDT - istražuje se specifično ciljno djelovanje, naprednija selektivnost, veća podnošljivost lijeka, a novim formulacijama se postiže manje nuspojava i poboljšana sigurnost primjene lijeka.

Kombinacijska liječenja, koja uključuju PDT s inovativnim nano-PS i novim načinima primjene antitumorskih lijekova u već postojeće kemoterapijske, radioterapijske i kirurške protokole liječenja, predstavljaju vjerojatna rješenja za mnoge bolesnike s karcinomima glave i vrata, posebno za one s oralnim karcinomom.

Ključne riječi:

oralni karcinom, fotodinamska terapija, fotosenzibilizirajuća tvar/lijek, kombinacijska kemoPDT, nanoformulacije/nanonosači antitumorskih lijekova

Summary

TRANSMUCOSAL LASER APPLICATION OF NANOMEDICINES IN ORAL CANCER THERAPY

The recurrence of cancer at the same location, the inability to rehabilitate affected structures in a tumor region and formation of other primary tumors are responsible for unfavorable treatment outcomes. Functional and aesthetic trade-offs are often needed in final surgical oncology.

Photodynamic therapy (PDT) is a treatment using light-sensitive substances or drugs - photosensitizers (PS), followed by laser light irradiation using a wavelength corresponding to the absorption line of the photosensitizer (sensitizer absorbent band). When tissue oxygenation exists, cytotoxic free radicals cause direct death of malignant cells, but also damage to microvascularization of the tumor and induction of inflammatory reactions at target sites. PDT offers a new perspective for treating and controlling this disease at different development stages, either as a stand-alone therapy in early oral lesions or as an adjuvant therapy in advanced cases of oral cancer.

Clinical research of PDT administration in head and neck cancer (HNC), including oral cancer (OC), demonstrates advances in the development of nanoformulations and new photosensitizer applications as activators of nanodrugs and as nanocarriers of antitumor drugs, in reestablishing PDT as a method of oral cancer treatment. Currently very narrow indications have received regulatory approval for certain PS-drugs, along mostly a systemic route of drug administration, which is not always consistent with the treatment requirements protocols for certain types of head and neck cancer. Those inconsistencies encourage the development of innovative methods of administering antitumor drugs using PS-PDT – research into specific targeted action, advanced selectivity, enhanced tolerability along with new formulations that provide fewer side effects, with improved drug safety.

Combinational therapies that include PDT with innovative nano-PS and new methods of administration of antitumor drugs in existing chemotherapies, radiotherapies and surgical protocols, are probable solutions for many patients with HNC, especially those with oral cancer.

Keywords:

oral cancer (OC), photodynamic therapy (PDT), photosensitizer (PS), combinational chemoPDT, nanoformulations/nanocarriers of antitumor therapy

Sadržaj

1. UVOD.....	1
2. ISTRAŽIVANJE I RAZVOJ NANOLIJEKOVA ZA LIJEČENJE ORALNOG KARCINOMA.....	3
2.1. Konvencionalni pristup liječenju oralnog karcinoma.....	4
2.2. Primjena nanotehnologije u liječenju karcinoma.....	10
2.2.1. Klasifikacija i karakterizacija nanosustava - sinteza i primjena u medicini.....	13
2.2.2. Konfiguracija medicinskih nano-bio materijala.....	16
2.3. Vrste pametnih sustava nanonosača djelatne tvari lijeka u onkološkim terapijama.....	18
2.4. Vrste ciljnih nanoterapija primjenjivih u liječenju oralnog karcinoma.....	20
2.5. Put primjene nanolijeka u liječenju oralnog karcinoma.....	26
2.5.1. Sistemski put primjene nanolijeka (oralni vs. intravenski).....	27
2.5.2. Transmukozni put primjene nanolijeka u usnoj šupljini (lokalni, topikalni).....	30
2.6. Istraživanja djelotvornosti nanosustava na modelima oralnog karcinoma.....	36
3. LIJEČENJE ORALNOG KARCINOMA LASEROM – KIRURŠKA, FOTODINAMSKA I FOTOTERMALNA TERAPIJA.....	40
3.1. Vrste medicinskih lasera za primjenu u fotodinamskoj terapiji - PDT laseri.....	41
3.2. Transoralna laserska kirurgija u liječenju oralnog karcinoma.....	46
3.3. Fotodinamska terapija u dentalnoj medicini.....	47
3.3.1. Fotokemijski principi i komponente mehanizma PDT.....	48
3.4. Fotodinamska i fototermalna terapija u onkološkom liječenju.....	49
3.4.1. Učinci PDT na staničnoj razini tumora.....	50
3.4.1.1. Mehanizmi PDT-om posredovane citotoksičnosti.....	50
3.4.1.2. Citoprotektivni mehanizmi povezani s PDT.....	51
3.4.2. Učinci PDT na morfološkoj razini tumora.....	52
3.4.2.1. Učinak PDT putem ROS-a na tkivo tumora.....	52
3.4.2.2. Antivaskularni učinci PDT.....	52
3.4.2.3. Imunosni odgovor kod PDT.....	53
3.4.3. Učinci PDT na tumor.....	55
3.5. Fotosenzibilizirajuće djelatne tvari – fotosenzibilizatori.....	57
3.5.1. Konvencionalni fotosenzibilizatori.....	57
3.5.1.1. Prva generacija fotosenzibilizirajućih tvari.....	57
3.5.1.2. Druga generacija fotosenzibilizirajućih tvari.....	58
3.5.1.3. Treća generacija fotosenzibilizirajućih tvari.....	58

3.5.2. Fotosenzibilizatori u obliku nanolijeka.....	60
3.6. Ciljana fotodinamska terapija primjenom funkcionaliziranih nanostrukture	63
3.6.1. Ciljana PDT primjenom nanostrukture zlata - „zlatni PDT/PTT- nanolijek“	64
3.6.2. Kemoterapijska PDT.....	69
3.7. Fotodinamska terapija u liječenju karcinoma glave i vrata	72
3.7.1. Fotokemijska internalizacija	75
3.7.2. Fotoimunoterapija	77
3.7.3. KemoPDT – kombinacija kemoterapija i fotodinamske terapije.....	78
3.7.4. Cisplatin u različitim terapijskim pristupima oralnom karcinomu	79
3.7.5. Klinička iskustva u liječenju oralnog karcinoma i karcinoma orofarinksa s PDT	82
4. METODOLOGIJA ODABIRA KLINIČKIH ISPITIVANJA.....	87
4.1. Prikaz odabira kliničkih ispitivanja PDT u liječenju oralnog karcinoma.....	88
4.2. Prikaz odabranih kliničkih ispitivanja PDT u liječenju karcinoma glave i vrata, uključivo oralnog karcinoma, objavljenih u literaturi od 2000. – 2013.	89
4.3. Ocjena metodološke kvalitete odabranih kliničkih ispitivanja - JADAD SCORE	90
5. PRIKAZ ANALIZIRANIH KLINIČKIH ISPITIVANJA.....	93
5.1. Prikaz metodologije kliničkih ispitivanja PDT u liječenju oralnog karcinoma.....	94
5.2. Prikaz rezultata kliničkih istraživanja PDT u liječenju karcinoma glave i vrata,.....	96
uključivo oralnog karcinoma, objavljenih u literaturi od 2000. - 2013.	96
6. RASPRAVA	99
7. ZAKLJUČAK	106
8. LITERATURA	110
9. Životopis	124

Popis skraćenica

OC - oralni karcinom (eng. *oral cancer; oral carcinoma*)

OSCC - karcinom pločastih stanica usne šupljine (eng. *oral squamous cell carcinoma*)

SCC - karcinom pločastih stanica (eng. *squamous cell carcinoma*)

HNC - karcinom glave i vrata (eng. *head and neck cancer*)

HNSCC - karcinom pločastih stanica glave i vrata (eng. *head and neck squamous cell cancer*)

RT - radijacijska terapija (eng. *radiation therapy*)

CTh - kemoterapija (eng. *chemotherapy*)

CRT - kemoradioterapija (eng. *chemoradiotherapy*)

OS - ukupno preživljenje (eng. *overall survival*)

RR - učestalost recidiva bolesti (eng. *recurrence rate*)

DSS - preživljenje specifično za bolest (eng. *disease specific survival*)

RFS - preživljenje bez znakova bolesti (eng. *recurrence - free survival*)

LC - lokalna kontrola bolesti (eng. *local control*)

RTG - rentgenska snimanja / standardna radiografija

PHD - patohistološka dijagnoza (eng. *patohistological diagnosis*)

T - tumor (eng. *tumor*)

M - metastaza (eng. *metastasis*)

PDT - fotodinamska terapija (eng. *photodynamic therapy*)

aPDT - antimikrobna PDT (eng. *antimicrobial PDT*)

PTT - fototermalna terapija (eng. *photothermal therapy*)

NNI - (eng. *National Nanotechnology Initiative*)

EPR efekt - (eng. *enhanced permeability and retention effect*)

PEG - (eng. *polyethylene glycol*)

PEG-PBLG - (eng. *poly(ethylene-glycol)-poly(gamma-benzyl-L-glutamate)*)

RES - retikuloendotelni sustav

DD - dostava lijeka na mjesto djelovanja (eng. *drug delivery*)

DDD - direktna dostava lijeka na mjesto djelovanja (eng. *direct drug delivery*)

DDS - sustav za dostavu lijeka na mjesto djelovanja (eng. *drug delivery system*)

TME - mikrookolina tumora (eng. *tumor microenvironment*)

ECM - ekstracelularni matriks (eng. *extracellular matrix*)

NO - dušik monoksid, dušik (II) - oksid

RF - radiofrekvencija (eng. *radio frequency*)

(HIFU) - ultrazvuk visoke frekvencije (eng. *high intensity frequency ultrasound*)

NP - nanočestica (eng. *nanoparticle*)

NSM - nanomaterijal (eng. *nanostructured material*)

ORMOSIL - (eng. *organically modified silica/silicate*)

PEG-PLGA (eng. *polyethylene glycol – poly(-lactic-co-glycolic acid)*)

PEG-PLA (eng. *polyethylene glycol – polylactide*)

SLN - čvrsta lipidna nanočestica (eng. *solid lipid NP*)

NLC - lipidni nanonoslač (eng. *nanolipid carriers*)

CCDS - „konvencionalni“ sustav dostave lijeka na mjesto djelovanja
(eng. *conventional drug delivery system*)

SDDS - „pametni“ sustav dostave lijeka na mjesto djelovanja
(eng. *smart drug delivery system*)

tDDS - „ciljani“ sustav dostave lijeka na mjesto djelovanja
(eng. *targeted drug delivery systems*)

VSSA - volumno specifična površina čestice (eng. *volume specific surface area*)

DDR - učestalost dostave lijeka na mjesto djelovanja (eng. *drug delivery rate*)

DNA - deoksiribonukleinska kiselina

DSB DNA - (eng. *double strand DNA break*)

RNA - ribonukleinska kiselina

APC - stanica koja predočuje antigen (eng. *antigen-presenting cell*)

IMC - (eng. *immune-mediated clearance*)

TA - tumorski antigen

EGFR - receptor epidermalnog faktora rasta (eng. *epidermal growth factor receptor*)

VGFR - receptor vaskularnog faktora rasta (eng. *vascular growth factor receptor*)

TNF- α - tumorski faktor nekroze (eng. *tumor necrosis factor*)

RDC - stanice koje se brzo dijele (eng. *rapidly dividing cells*)

LHRH - hormon za oslobađanje lutenizirajućeg hormona
(eng. *luteinizing hormone-releasing hormone*)

P-gp - P-glikoprotein (eng. *P-glycoprotein*)

CSC - matična karcinomska stanica (eng. *cancer stem cell*)

FBS - fetalni goveđi serum (eng. *fetal bovine serum*)

TK- HSV - timidin kinaza *Herpes simplex* virusa

GI - gastrointestinalni sustav

AgNP - nanočestica srebra (eng. *Ag nanoparticle*)

AuNP - nanočestica zlata (eng. *Au nanoparticle*)

DOX@E-PSiNPs-egzosomom obložene silikonske porozne NP napunjene doksorubicinom (eng. *doxorubicin –exosome porous silicone nanoparticles*)

NARNP - narigeninom punjene nanočestice (eng. *naringenin (NAR)-loaded nanoparticles*)

PTX - paklitaksel (eng. *paclitaxel*)

CISPLATIN - cisplatin (eng. *cis-diamminedichloroplatinum(ii)*)

DOX - doksorubicin (eng. *doxorubicin*)

DTX - docetaksel (eng. *docetaxel*)

MTX - metotreksat (eng. *methotrexate*)

5-FU - 5- fluorouracil (eng. *fluoropyrimidine, 5-fluorouracil*)

API - djelatna tvar (eng. *active pharmaceutical indigrent*)

PDD - fotodinamska dijagnostika (eng. *photodynamic diagnostic*)

5-ALA - 5-aminolevulininska kiselina (eng. *5- aminolevulinic acid*)

PNP - fotosenzitivna nanočestica (eng. *photosensitive nanoparticle*)

ROS - reaktivne kisikove vrste (eng. *reactive oxygen species*)

UV - ultraljubičasto zračenje (eng. *ultraviolet irradiation*)

IR - infracrveno područje (eng. *infrared*)

NIR - blisko infracrveno područje (eng. *near IR, near infrared*)

mid IR - srednje infracrveno područja (eng. *midinfrared*)

NK stanica - (eng. *natural killer*)

ER - endoplazmatski retikulum

AIF - indukcijski faktor apoptoze (eng. *apoptosis-inducing factor*)

HSP - (eng. *heat shock protein*)

PRR - (eng. *pattern recognition receptor*)

PAMP - (eng. *pathogen-associated molecular pattern*)

CDAMP - (eng. *cell death-associated molecular patterns*)

MOMP - (eng. *mitochondria outer membrane permeabilization*)

Smac/DIABLO - (eng. *second mitochondria-derived activator of caspases/
direct IAP binding protein with low pI*)

Klorin NPe - (eng. *6_Chlorin NPe6*)

BPD - derivati benzoporfirina (eng. *benzoporphyrin-derivative*)

m-THPC - m-tetrahidroksifenilklorin (eng. *m-tetrahydroxyphenyl-chlorin*)

Pc4 - ftalocijanin 4 (eng. *phthalocyanine Pc4*)

PpIX - protoporfirin IX prekursor (eng. *protoporphyrin IX*)

Hp - hematoporfirin (eng. *hematoporphyrin*)

HpD - derivirani spojevi hematoporfirina (eng. *hematoporphyrin derivative*)

HPPH - (eng. *2-(1-Hexyl-oxyethyl)-2-devinyl pyropheophorbide-alpha*)

o/w - uljno-vodeni medij vehikuluma lijeka (eng. *oil-in-water*)

GNP - zlatne sferične nanočestice (eng. *spherical golden NPs*)

GNR - zlatni nanoštapići (eng. *golden nanorods*)

GNS - zlatne nanoljuske (eng. *golden nanoshells*)

GNC - zlatni nanokavezi (eng. *golden nanocages*)

SPR - površinska plazmonska rezonancija (eng. *surface plasmon resonance*)

HGNP - šuplje zlatne nanočestice (eng. *hollow gold nanoparticle*)

ICP-MS - (engl. *inductively coupled plasma mass spectrometry*)

kemoPDT - kemoterapijska PDT, kemofotodinamska terapija (eng. *chemotherapy PDT*)

PCI - fotokemijska internalizacija (eng. *photochemical internalization*)

iPDT - intersticijska snimanjem vođena PDT (eng. *interstitial image guided PDT*)

intraopPDT - intraoperativna PDT (eng. *intraoperative adjuvant PDT*)

PIT - fotoimunoterapija (eng. *photoimmunotherapy, immunoPDT*)

TLM - transoralna mikrokirurgija laserom (eng. *transoral laser microsurgery*)

TD-FDOT - fluorescirajuća difuzna optička tomografija

(eng. *fluorescence diffuse optical tomography*)

PDT-NP - nanočestice/ nanoplatforme primjenjive u fotodinamskoj terapiji

(eng. *photodynamic therapy applicable nanoparticles/nanoplatform*)

NPSL PDT - nanočestična samo-osvjetljavajuća PDT (eng. *NP self-lighting PDT*)

PUNP fotonska konverzija nanočestica (eng. *photon-upconverting NP*)

VTP PDT - vaskularno ciljana PDT (eng. *vascular targeted PDT*)

DLI - interval osvjetljavanja lijeka (eng. *drug-light interval*)

1. UVOD

Oralni karcinom (karcinom usne šupljine), kao i velika skupina karcinoma glave i vrata kojoj pripada, predstavljaju relevantan javnozdravstveni problem, posebno značajan u dentalnoj medicini. Maligni tumori usne šupljine i orofarinksa čine 1,2-7 % svih malignih tumora, no oralni karcinom se navodi među 10 najčešćih tumora u Europi i SAD-u, dok prosječna incidencija u Europi iznosi 10/100.000 stanovnika. Karcinomi usne šupljine i orofarinksa čine 30 % svih karcinoma glave i vrata (1).

Iako je među 10 najistaknutijih karcinoma gotovo svake skale incidencije te unatoč napretku u istraživanju i liječenju, nije značajno poboljšano preživljenje bolesnika. Oralni karcinom se definira kao maligna neoplazija na usni ili unutar usne šupljine. Često je odmah određen i histološki, kao karcinom pločastih stanica usne šupljine, OSCC (eng. *oral squamous cell carcinoma*) u 90% slučajeva (2). Korisni podaci, prikupljeni u zdravstvenim institucijama, mogu znatno unaprijediti liječenje određenih kliničkih slučajeva i odrediti bolje pristupe daljnjem istraživanju različitih tipova oralnog karcinoma (1, 3).

Nanotehnologija ima potencijal radikalno promijeniti način dijagnosticiranja i terapije karcinoma, zbog translacije onkoloških nano-terapija u klinička ispitivanja. Nanočestične platforme kod lokalne primjene lijeka stvaraju okolinu djelovanja oslobođenu toksina, redukcijom količine lijeka na određenu koncentraciju, u blizini ciljnog mjesta, što ih čini oko 10 do 100 puta djelotvornijim od primjene slobodnog (nevezanog) lijeka.

Razvoj novih kemoterapija, inovativnih kombinacijskih terapija te relativna promjena vremena, načina i puta primjene ovih lijekova, imaju priliku povećati stopu preživljenja i poboljšati kvalitetu života ovih pacijenata.

Fotodinamska terapija, PDT (eng. *photodynamic therapy*) je liječenje u kojem se primjenjuje fotosenzibilizirajuća tvar/lijek, PS (eng. *photosensitizer*), ekscitirana vanjskim izvorom osvjetljavanja - laserom. Nakon apsorpcije PS u ciljnim tkivima, stvara se singletni kisik (eng. *singlet oxygen*), koji inducira destrukciju stanice karcinoma (4).

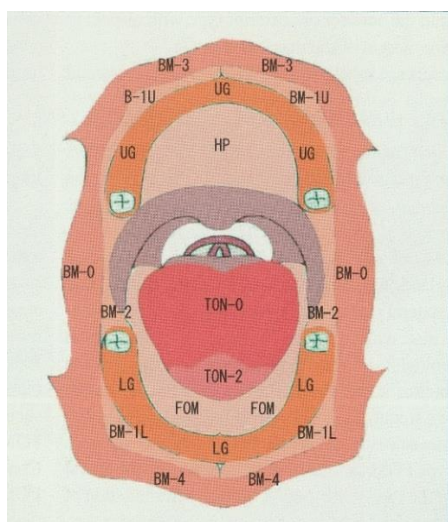
Od regulatornog odobrenja, prije gotovo 30 godina, PDT je bila predmet mnogih istraživanja, koja su dokazala njenu učinkovitost u onkološkim protokolima liječenja. Unatoč opisanom uspjehu u kliničkoj primjeni, PDT se trenutno malo koristi u praksi.

Svrha rada je ukazati na vrijednost PDT kao modaliteta liječenja solidnih tumora i površinskih karcinoma sluznica, zbog minimalne invazivnosti i ne-sistemske toksičnosti. Međutim, hidrofobnost i neselektivnost fotosenzibilizatora, svojstvena ozbiljna hipoksija tumorskih tkiva i ograničena dubina prodora svjetla ograničavaju primjenu PDT u klinici, posebno u terapijama opsežnijih karcinoma. Funkcionalne nanočestice i nanoplatforme, korištene kao nanonosaci, poboljšavaju ciljno djelovanje PDT.

**2. ISTRAŽIVANJE I RAZVOJ NANOLIJEKOVA ZA
LIJEČENJE ORALNOG KARCINOMA**

2.1. Konvencionalni pristup liječenju oralnog karcinoma

Sadašnja znanja kirurške patologije o oralnom karcinomu prema klasifikaciji Međunarodnog udruženja protiv karcinoma, UICC (eng. *International Union against Cancer*) te Svjetske zdravstvene organizacije, WHO (eng. *World Health Organization*), zahtijevala su odstupanje od međunarodnih klasifikacija svih karcinoma, a modifikaciju je predložilo Japansko društvo za oralne tumore, JSOT (eng. *Japan Society for Oral Tumors*) (5-7). Anatomske i funkcijske specifičnosti pojedinih sublokalizacija usne šupljine uvelike određuju simptome i kliničku sliku bolesti. Definiran kao primarni, ne sekundarni, mukozni karcinom, javlja se na 6 lokacija u usnoj šupljini, prema definiciji UICC (Slika 1.):



- ♦ **Karcinom jezika _TON - 1,0,2 (eng. tongue)**
dorzalna površina (TON - 0) - anteriorne 2/3 jezika do papilae circumvatae; lateralne strane jezika (TON - 1); ventralna površina (TON - 2)
- ♦ **Karcinom alveolarnog nastavka i gingive gornje čeljusti _UG (eng. upper gingiva and alveolus)**
- ♦ **Karcinom alveolarnog nastavka i gingive donje čeljusti _LG (eng. lower gingiva and alveolus)**
- ♦ **Karcinom bukalne sluznice _BM - 0,1,2,3,4 (eng. buccal mucosa)**
bukalna mukoza _0; gornji bukoalveolarni sulkus (vestibulum)_1U; donji bukoalveolarni sulkus (vestibulum)_1L; retromolarno područje _2; sluznica gornje usne_3; sluznica donje usne_4
- ♦ **Karcinom dna usne šupljine _FOM (eng. floor of the mouth)**
(M) medijalni tip - u anteriornom dijelu, mezijalno od alveolarnog područja očnjaka i prvog pretkutnjaka
(L) lateralni tip - u posteriornom dijelu, te u područjima žlijezda slinovnica
- ♦ **Karcinom tvrdog nepca _HP (eng. hard palate)**

Slika 1. Anatomske lokalizacije i sublokalizacije. Preuzeto s dopuštenjem izdavača: (3)

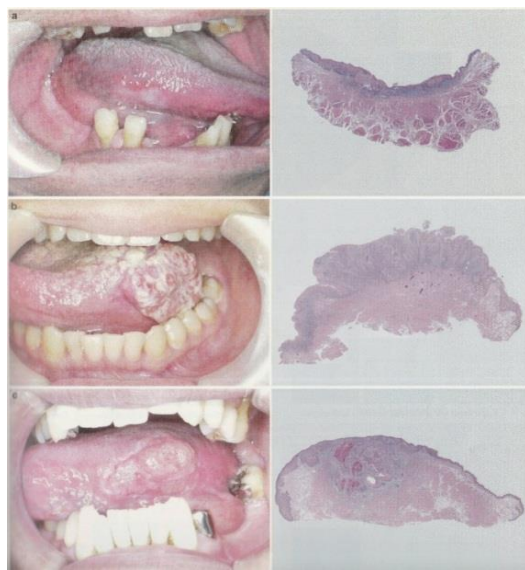Tkivnoj strukturi i anatomske građi usne šupljine te etiologiji oralnog karcinoma odgovara činjenica da je upravo jezik najčešća sublokalizacija s 35-50%. Iza jezika po učestalosti lokalizacije dolazi dno usne šupljine s 15-30% i retromolarno područje s 3-5%. Ove tri sublokalizacije zajedno čine preko 80% sjela primarnog karcinoma usne šupljine (8).

Veličina oralnog karcinoma, kao važan kirurški parametar, određuje se prema formulama:

dulji promjer x kraći promjer x debljina (cm)

meziodistalni promjer x bukolingvalni promjer x debljina (cm)

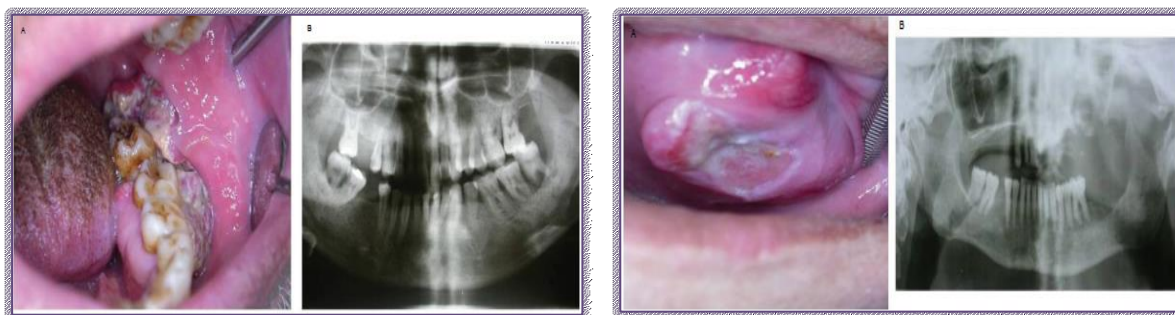Klinički prezentiran kao površinska ili egzofitična tvorba ulkusnog oblika, rjeđe papilarnog ili endofitičnog infiltrativnog oblika, oralni karcinom se morfološki klasificira prema kliničkom iskustvu (Slika 2.), a u dijagnostiku se uključuje i rentgenska (RTG) tipizacija prema stupnju resorpcije kosti (Slika 3.).



površinski tip
(*gore*);
egzofitični tip: ulkusni,
verukozni, papilarni tumori
(*sredina*);
endofitični tip: infiltrativni
ulcerirani tumori (specifični
podtip: fibrozni submukozni)
(*dolje*)

Slika 2. Klinički tipovi oralnog karcinoma. Preuzeto s dopuštenjem izdavača: (3)

U procjeni infiltracije malignog tumora u kost RTG pretragama (ortopantomogram)(Slika 3.), nužan je oprez, jer negativni nalaz ne isključuje uvijek prodor karcinoma do periosta i kosti. Kompjutorizirana tomografija (CT) i magnetska rezonancija (MR) upotpunjuju radiološku dijagnostiku. Palpacijom sustava limfnih čvorova vrata te ultrazvučnim pregledom (UZV) istih, dobiva se slika moguće zahvaćenosti limfnog sustava i metastaziranja karcinoma (9).

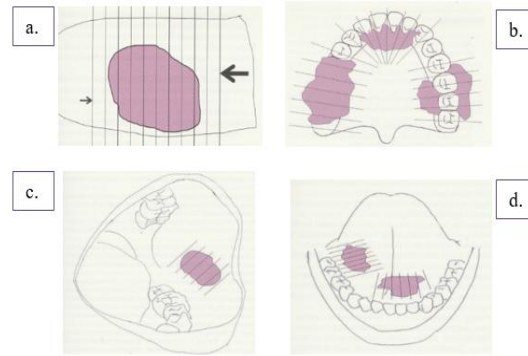


Mandibularna regija

Maksilarna regija

Slika 3. Ortopan snimke slučajeva destrukcije kosti u usporedbi s kliničkim izgledom oralnog karcinoma. Preuzeto s dopuštenjem izdavača: (9)

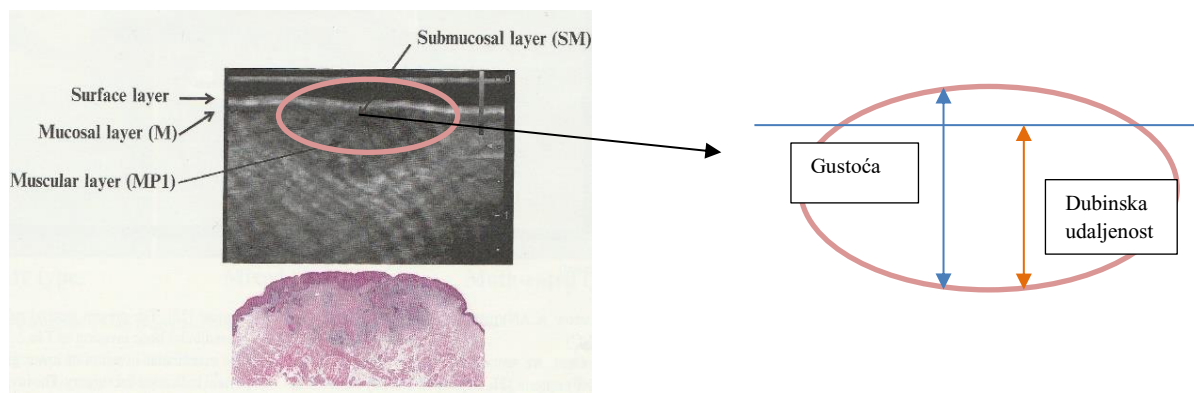
Standard u sklopu kliničkog pregleda je pred- i post-operativna patohistološka obrada uzoraka tkiva, koji se moraju pripremati temeljito, a tako biti i ispitani. Kod uzimanja uzoraka tkiva ili sluznice iz usne šupljine za biopsiju, uobičajena tehnika resekcije tkiva za PHD analizu je klinasta biopsija, kojom se obuhvaća tumorsko i netumorsko tkivo te sluznica. Biopsijski uzorak mora biti > 5mm u promjeru s prednjim dijelom tkiva zahvaćenog tumorom (Slika 4.)



a. karcinom jezika, b. karcinom gornje čeljusti, c. bukalni karcinom, d. karcinom dna usne šupljine

Slika 4. Metode resekcije oralnog karcinoma. Preuzeto s dopuštenjem izdavača: (3)

Važnost kliničke klasifikacije oralnih karcinoma pokazuje preliminarno ispitivanje karcinoma jezika u *Saitama Cancer Center*, Japan. Nađeno je 5% karcinoma jezika tipa T1-2 specifičnog fibrozno submukoznog tipa (eng. *scirrhous type*), makroskopski u obliku malog ulcerativnog oblika na površini, međutim s opsežnom ekspanzijom u dubljim slojevima tkiva uz visoki stupanj induracije (3). Taj izrazito invazivni oblik submukozne lateralne infiltracije karcinoma jezika, histopatološki je odgovarao fibroznom submukoznom uzorku infiltracije tipa YK-4D, Yamamoto-Kohama klasifikacije (3), s izrazito lošom prognozom.



Slika 5. Procjena invazije tumora u mišićni sloj tkiva jezika (dubina/dubinska udaljenost; gustoća tumora). Preuzeto s dopuštenjem izdavača: (3)

Kod određivanja dubine prodora karcinoma u tkiva, postoje 2 specifična pojma (Slika 5.):

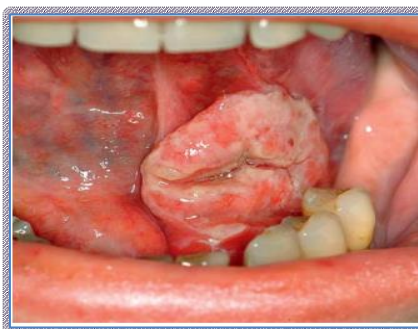- dubina invazije karcinoma (eng. *depth*) - naziv najdubljeg tkiva do kojeg se proširio tumor
- dubinska udaljenost od površine sluznice i/ili tkiva do karcinoma (eng. *deepness*) - udaljenost od površine pretpostavljene normalne mukoze do najdubljeg dijela invazije karcinoma, različito od debljine tumora

Tablica 1. Stupanj karcinoma prema T i M *score* –u. Preuzeto s dopuštenjem izdavača: (3)

T score	M score
TX: primarni tumor ne može biti procijenjen	MX: prisutnost udaljenih metastaza ne može biti procijenjena
T0: nema dokaza o postojanju primarnog tumora	M0: nema udaljenih metastaza
Tis: Carcinoma in situ (skvamozna intrepitelna neoplazija)	M1: udaljene metastaze (specificirano kao: PUL-plućne, HEP-jetrene, OSS-koštane, LYM -limfni čvorovi, ADR-adrenalne, BRA-na mozgu, SKI-na koži)
T1: Maksimalni promjer ≤ 2 cm	
T2: Maksimalni promjer > 2 cm i ≤ 4 cm	
T3: Maksimalni promjer > 4 cm	
T4: invazivni rast u okolne (povezane) strukture	

Osim uobičajenog stupnja karcinoma prema T i M *score* –u, (Tablica 1.) histopatološka procjena govori o diferenciranosti tumorskog tkiva (Dodatak I). U radioterapijskom i kemoradioterapijskom liječenju oralnog karcinoma, pacijent se prati cijelim tijekom terapije - od inicijalnog kontakta, preko dijagnostičkih postupaka i određivanja terapije. Bilježi se vrsta te uvjeti terapije: doza i metoda zračenja; vrsta, doza i put primjene kemoterapijskih lijekova, vremenski period od posljednje primijenjene terapije do kirurške resekcije lezije kao i terapija nakon kirurškog zahvata u skladu s kliničkom slikom (Slika 6. i Slika 7.).

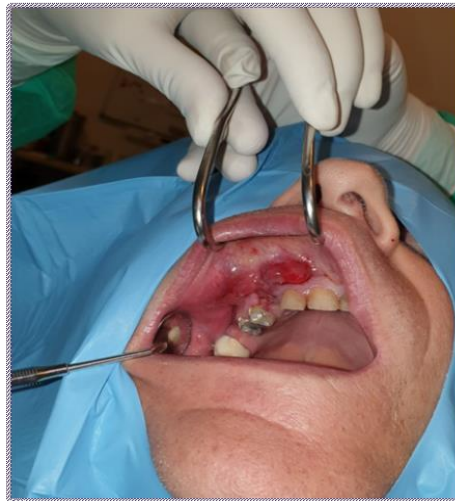Lokalno uznapredovali OSCC se često liječi kirurgijom, intraoperativnom i postoperativnom radioterapijom, S+PORT (eng. *surgery+postoperative radiotherapy*), no učinak očuvanja funkcije organa istovremenom kemoradioterapijom, CRT (eng. *chemoradiotherapy*) ostaje nejasan. Spiotto i sur., 2017.g., su usporedili razlike u preživljenju, OS (eng. *overall survival*) između pacijenata s lokalno uznapredovalim OSCC, liječenih putem S+PORT ili CRT, a rezultati su pokazali poboljšano preživljenje pacijenata s lokalno uznapredovalim OSCC, posebno u stadiju T3 prema T4a. (3-god OS: 49.7%-S+PORT vs. 36.0%-CRT) (10).



Slika 6. Tipični OSCC dna usne šupljine. Preuzeto s dopuštenjem izdavača: (11)

Prema procjeni obrazaca neuspjeha liječenja i ishoda liječenja rekurentne faze bolesti kod pacijenata s karcinomom pločastih stanica glave i vrata (eng. *head and neck squamous cell cancer*), HNSCC, liječenih RT tehnikama, provedeno je veliko kliničko „single- institution“

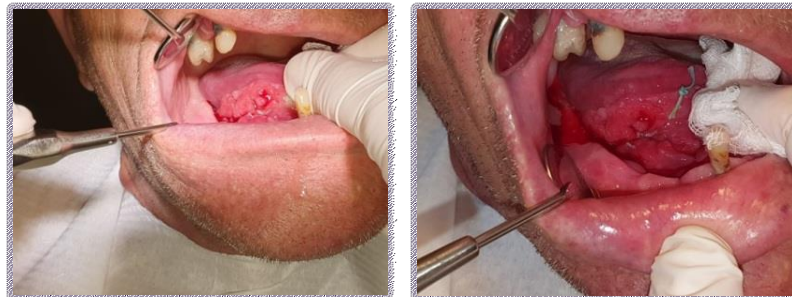
ispitivanje - kohortna studija u *Department of Radiation Oncology, Memorial Sloan Kettering Cancer Center, New York* (12). Prema lokalizaciji tumora, kumulativna incidencija neuspjeha lokalnog liječenja, bila je veća kod oralnog karcinoma u usporedbi s orofaringealnim karcinomom (HR 5.2; 95%CI, 3.1-8.6; P <.001). Pacijenti s oralnim karcinomom su imali značajno manje preživljenje zbog udaljenih metastaza (HR 3.66; 95%CI, 1.98-6.80; P<.001). Pacijenti s orofaringealnim karcinomom pozitivnim na HPV-16 su živjeli značajno dulje od onih s negativnim (medijan preživljenja, 36.5 vs. 13.6 mjeseci; P = .007), no ne i nakon identificiranih udaljenih metastaza (12).



Slika 7. Planocelularni karcinom gornje čeljusti.
Preuzeto s dopuštenjem autora: Dragana Gabrić

Chen i sur. revidiraju način liječenja i radioterapijske (RT) tehnike kod 231 uzastopna pacijenta s karcinomom jezika (i baze jezika), u njihovoj ustanovi (*Huntsman Cancer Hospital, University of Utah, Salt Lake City, SAD*) 1981.g.-2011.g. Modaliteti liječenja su uključivali definitivnu kemoradioterapiju (CRT) (42%), definitivnu RT (33%), kirurgiju iza koje slijedi RT (20%) i samostalnu kirurgiju (5%). RT tehnike su uključivale EBRT i intersticijsku brahiterapiju, EBRT+IB (eng. *external beam + interstitial brachytherapy*) (37%), konvencionalnu EBRT (29%), RT modulirajućeg intenziteta sa simultano integriranim pojačanjem doze, IMRT +/- SIB (eng. *intensity-modulated radiation therapy +/- simultaneous integrated boost*) (34%). S medijanom preživljenja od 6 g., 5-godišnji stupanj lokalne kontrole tumora, LC (eng. *local control*), stupanj lokoregionalne kontrole tumora, LRC (eng. *locoregional control*), te stopa ukupnog preživljenja OS, bile su 80%, 73%, 51% (13).

Karcinom jezika ima visoku stopu incidencije u skupini oralnih karcinoma, još se uvijek vrlo teško liječi i uglavnom nema dobru prognozu, no ranim otkrivanjem i ovdje postoji bolja šansa za preživljenje bolesnika duže razdoblje, bez kliničkih znakova bolesti (Slika 8.).



Slika 8. Intraoralna klinička slika karcinoma jezika i dna usne šupljine.
Preuzeto s dopuštenjem autora: Dragana Gabrić

Novije smjernice za konvencionalno liječenje oralnog karcinoma donose:

- ✦ američko društvo za kliničku onkologiju, ASCO-a (eng. *American Society of Clinical Oncology*): Management of the Neck in Squamous Cell Carcinoma of the Oral Cavity and Oropharynx: ASCO Clinical Practice Guideline, 2019.g (14)
- ✦ britanski multidisciplinarni odbor: društva za otorinolaringologiju ENT (eng. *Ear, Nose and Throat surgery*), društva za oralnu i maksilofacijalnu kirurgiju BAOMS (eng. *British Association of Oral & Maxillofacial Surgeons*) i društva za oralnu medicinu, BISOM (eng. *British & Irish Society for Oral Medicine*): NICE guidelines - Cancer of the upper aerodigestive tract (opsežne) i Oral cavity and lip cancer: United Kingdom National Multidisciplinary Guidelines (skraćene), 2016. g. (15)
- ✦ njemačko onkološko društvo, DKG (njem. *Deutsche Krebsgesellschaft*): Clinical practice guideline: The diagnosis and treatment of oral cavity cancer, 2012. g. (11)
- ✦ europsko društvo za medicinsku onkologiju, ESMO (eng. *European Society for Medical Oncology*): ESMO Pocket Guidelines: head and neck cancer, 2013. g. (16)

Multidisciplinarni klinički protokoli konvencionalnog pristupa liječenju, prema recentnim kliničkim ispitivanjima poznatih kemoterapeutika (u pojedinim fazama ispitivanja lijeka za indikaciju oralnog karcinoma i karcinoma orofarinksa) predstavili su 2016. g. i dodatno revidirali 2019. g. Stevenson i Petruzzelli s namjerom uključivanja navedenog u smjernice za liječenje oralnog karcinoma ASCO-a (Dodatak I) (17).

Protokoli liječenja oralnog karcinoma, uključuju generaliziranu terapiju prve linije liječenja prema T stupnju: radioterapiju, (induciranu) kemoterapiju za lokalno uznapredovalu bolest; prvu, drugu i treću liniju kemoterapijskog liječenja za metastatsku i rekurentnu bolest (17).

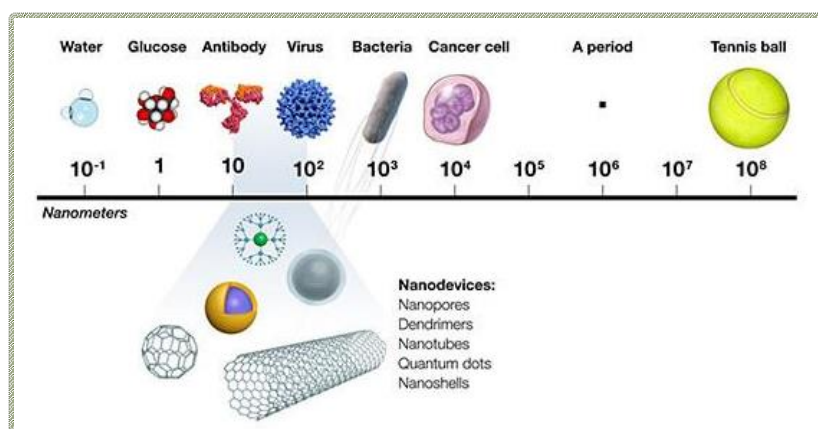
Plan liječenja za sve stupnjeve razvoja bolesti raspravlja se na multidisciplinarnom nivou: oralna i maksilofacijalna kirurgija, otorinolaringologija, te radiološka i opća onkologija. Selekcija bolesnika s uznapredovalim i metastatskim tumorima usmjerava se na kiruršku resekciju primarnih tumora, ovisno o odgovoru na prvu liniju liječenja.

2.2. Primjena nanotehnologije u liječenju karcinoma

Nanotehnologija je primjena materijala, funkcionaliziranih struktura, uređaja/sredstava ili sustava na atomskoj, molekularnoj ili makromolekularnoj razini. U rasponima veličine, približno 1-100 nm, prema definiciji NNI (eng. *National Nanotechnology Initiative*), tvari imaju jedinstvena i specifična svojstva, iskoristiva za određeni učinak. Nanostrukture mogu biti individualni entiteti, ali i integrirane u veće materijalne komponente, sustave, nano-konstruktivne elemente. Za primjenu različitih nanotehnologija u medicini, važan je raspon dimenzija ovih čestica tzv. nano-raspon (eng. *nano-scale*) u odnosu na dimenzije imunskih stanica, mikroorganizama, stanica karcinoma, ali i normalnih zdravih stanica (Slika 9).

Zbog nanodimenzija, ove strukture su slične biomolekulama, poput enzima i staničnih receptora. Nanouređaji i nanostrukture manje od 50 nm lako ulaze u većinu stanica, dok one manje od 20 nm budu odstranjene cirkulacijom. Esencijalni biološki procesi, kao i patološki, koji dovode do karcinogeneze i karcinoma, odvijaju se na nano-razini. Organizmi su sastavljeni od mnoštva bioloških „nano-strojeva“ (18).

Današnji stupanj razvoja nanotehnologije daje mogućnost manipuliranja makromolekulama u stvarnom vremenu već tijekom najranijih stupnjeva progresije karcinoma, a nanouređaji mogu otkriti najosjetljivije molekularne promjene tijekom karcinogeneze, čak i ako se one događaju u malom postotku stanica.



(100 do 10000 puta manje dimenzije od veličine humane stanice ($1 \text{ nm} = 1 \times 10^{-9} \text{ m}$)).

Slika 9. Prikaz raspona dimenzija nanomaterijala, nanoalata, nanouređaja.

Preuzeto s dopuštenjem izdavača: (18)

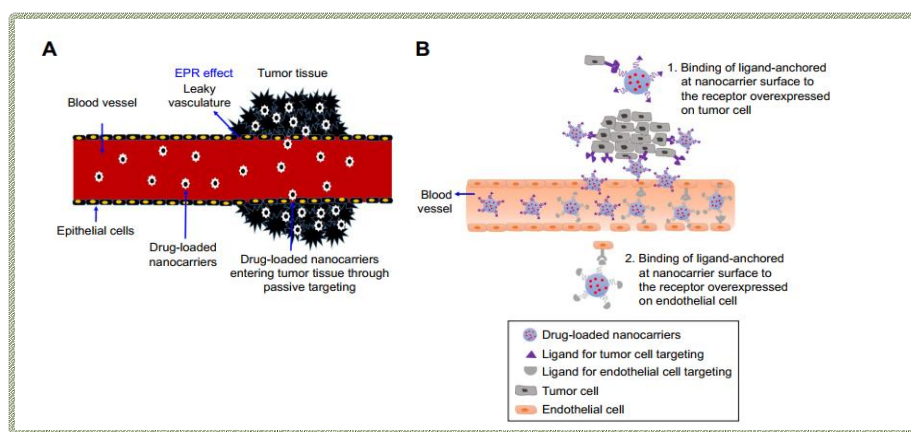
Temeljni pojmovi paradigme nanočestičnih farmaceutskih nosača lijeka, proučavani od 2000.g. do danas, u farmaceutskim i farmakološko-kliničkim ispitivanjima, odnose se prvenstveno na primjenu nanotehnologija u liječenju karcinoma: pasivna akumulacija u tumoru, aktivno ciljno djelovanje i transport kroz tkivne barijere (19).

Učinkovit onkološki terapijski sustav (eng. *cancer drug delivery system*) treba postići visoki stupanj akumulacije u tumoru te poštediti okolna zdrava tkiva svog djelovanja. Pasivna lokalizacija mnogih lijekova i transportnih sustava/nosača lijekova (eng. *drug carriers*) zbog njihove ekstravazacije kroz propusnu vaskularnu mrežu, jako dobro djeluje kod tumorskog tkiva. Učinak pasivne ekstravazacije, nazvan EPR efekt (eng. *enhanced permeability and retention effect*), dolazi do izražaja kod brzog rasta mase tumora, s pojačanim rastom krvnih žila koje brzo ekspandiraju i prilagodbe stanica karcinoma potrebi za kisikom i nutrijentima. To rezultira abnormalnom angiogenezom i endotelom s propusnim porama veličine 40 nm do 1 μ m, koje omogućuju ulazak relativno velikih nanočestica u masu tumora. Obzirom da rastućem tumoru nedostaje funkcionalan limfni sustav, uklanjanje (klirens) nanočestica je ograničeno te pojačava akumulaciju nanočestica veličine 8-100 nm (20).

Većina nanolijekova za liječenje solidnih tumora se oslanja na EPR efekt, zbog bolje učinkovitosti lijeka putem visokog stupnja akumulacije. Prije nego dosegne udaljeno mjesto tumorskog sijela, gdje djeluje putem EPR efekta, DDS-u (eng. *drug delivery system*) je potrebna dovoljno duga cirkulacija u tijelu. Tako lijek može biti u ciljnoj koncentraciji, kad dosegne svoje područje djelovanja (eng. *target area*). To se postiže modificiranjem površine nanonosača, u vodi topljivim polimerima, poput polietilenglikola, PEG (eng. *polyethylene glycol*), te se u vodi netopljive čestice u tom obliku, koriste za pretklinička laboratorijska ispitivanja. Kako su *in vivo* nadzorni sustavi makromolekula retikuloendotelnog sustava (RES), receptori čistači (eng. *scavenger receptor*), pokazali brži unos negativno nabijenih nanočestica, smatra se da nanolijek neutralnog ili pozitivnog naboja ima i dulji poluvijek eliminacije iz plazme, $t_{1/2}$ (eng. *plasma half-life*) (18, 20).

Iako jedinstven fenomen, EPR efekt u pasivnoj akumulaciji DDS-a nije djelotvoran u središnjoj metastatskoj regiji karcinoma ili većim tumorskim masama, u ekstremnim hipoksičnim uvjetima. Iz tog razloga se u kliničkoj praksi učinak EPR efekta često umjetno pojačava: polaganom infuzijom angiotenzina II za povećanje sistoličkog tlaka, topikalnom primjenom sredstava s otpuštanjem dušikovog monoksida, NO (za ekspandiranje krvi), fotodinamskom terapijom ili hipertermijski posredovanom vaskularnom permeabilizacijom u solidnim tumorima. Uz veličinu i površinski naboj, razmatra se molekularna masa nanočestice te njena biokompatibilnost.

Sam EPR efekt neće potaknuti unos nanočestice u stanicu, no internalizacija nanočestice/nanolijeka potrebna je u modalitetima liječenja, koji se oslanjaju na aktivaciju lijeka unutar stanične jezgre ili citosola. Slično tome, transport nukleinskih kiselina (DNA, siRNA, miRNA) u genskim terapijama zahtijeva uzlazak ovih molekula iz endosoma u željene substanične odjeljke. Aktivno ciljno djelovanje (eng. *active targeting*) poboljšava učinkovitost terapija, slabijih zbog heterogenosti učinka EPR-a, kod različitih tumora, ali i samo početno djelovanje onih neostvarivih putem EPR efekta. Aktivno ciljno djelovanje na stanice tumora, mikrookolinu ili vaskularizaciju tumora, kao i direktna „dostava“ lijeka, DDD (eng. *direct drug delivery*) u intracelularne odjeljke, postiže se putem modifikacije površine nanonosača malim molekulama, antitijelima, afinitetnim molekulama koje oponašaju monoklonska antitijela (eng. *affibodies*), peptidima ili aptamerima (21, 22).



a. pasivna akumulacija u tumoru b. aktivno ciljanje tumora

Slika 10. Dijagramski prikaz djelovanja terapijskog nanosustava u tumoru.

Preuzeto s dopuštenjem izdavača: (22)

Očekuje se pojačanje akumulacije nanočestice/nanolijeka u tumoru i unapređenje staničnog unosa receptorski posredovanom endocitozom. Nanočestice, molekularno formulirane za ciljanje vaskularizacije tumora, sadrže inkorporirane ligande za vezanje na receptore površine stanica endotela. Većina nanotehnoških strategija liječenja, u višim fazama kliničkih ispitivanja ili onih već u kliničkoj primjeni, oslanjaju se na EPR efekt. Tek se od sljedeće generacije lijekova očekuje primjena ciljnog djelovanja za intracelularni unos, subcelularni transport i prolazak kroz fiziološke barijere, koje ometaju pristup lijeka nekim tumorima.

Tkivne barijere uključuju stromu tumora (biološka) i endotel vaskulariziranog tumora (funkcionalna). Biološke barijere su fizičke konstrukcije ili formacije stanica koje ograničavaju transport nanočestica. Funkcionalne barijere mogu utjecati na kretanje intaktnih

nanočestica ili nanolijeka u tumorskoj masi: podižu tlak intersticijske tekućine i stvaraju kiselo pH okruženje.

Tumorska mikrookolina, TME (eng. *tumor microenvironment*) je dinamički sustav, sastavljen od abnormalne vaskularizacije, fibroblasta i imunskih stanica, uklopljenih u ekstracelularni matriks, ECM (eng. *extracellular matrix*). Povećana gustoća svega navedenog podiže razinu tlaka intersticijske tekućine u tumorskoj masi i stvara nepovoljan gradijent za slobodnu difuziju nanočestica. Kad tumorska masa dosegne 10⁶ stanica u masi, slijede metabolička naprezanja. Stanice u jezgri proliferirajuće tumorske mase često imaju udaljenost 100 - 200 μm od izvora nutrijenata, a 200 μm je granična udaljenost i za difuziju kisika. Posljedično tome, stanice u jezgri tumora žive na pO₂ razini < 2.5-10 mmHg, postaju hipoksične i stvaraju kisele metaboličke produkte te mliječnu kiselinu. Nanočestice postaju vrlo nestabilne u kiseloj sredini i dolazak lijeka na ciljno mjesto je vrlo nepredvidiv. ECM osigurava tumoru nutrijente za karcinomske stanice i stanice strome. To je nakupina tvari sastavljena od proteina i polisaharida, a ekspandira rapidno u agresivnih karcinoma kao rezultat proliferacije stanica strome (19, 23).

Razvoj nanotehnoških strategija zaobilaska ovih barijera, oslanja se na smanjenje tlaka intersticijske tekućine za poboljšani transport nanolijeka u sam tumor, a usmjeren je na normaliziranje prokrvljenosti unutar TME i hipertonična rješenja smanjivanja ECM-a stanica. Tako su ciljane ECM farmakološke intervencije: hipertermija, fotodinamska terapija, PDT, radiofrekvencija, RF (eng. *radio frequency*) ili fokusirani visoki intenzitet ultrazvuka, HIFU (eng. *high intensity frequency ultrasound*), sve zbog pojačanog transporta nanolijeka i njegove akumulacije. Ove pomoćne strategije smanjuju hipoksične uvjete u većim tumorskim masama. Iako TME i tumorska masa predstavljaju oštru i kiselu mikrookolinu za stabilnost nanolijeka, pH-osjetljivi nanonosaci su se pokazali dobrim načinom rješavanja ovih prepreka.

2.2.1. Klasifikacija i karakterizacija nanosustava - sinteza i primjena u medicini

Prema Ferrari-ju nanotehnologija se definira prema tri osnovne činjenice:

- a. veličina uređaja ili njihovih glavnih dijelova opisuje se nanometarskom skalom
- b. nanouređaje je načinio čovjek
- c. svojstva su posljedica isključivo nanometarskih dimenzija čestica i materijala (24)

Temelj nanotehnologije su nanočestični sustavi/ nanočestice, sastavljene od ugljika, metala, metalnih oksida, ili organskih tvari. Nanočestice pokazuju jedinstvena fizikalna, kemijska i biološka svojstva u nanoomjeru u usporedbi s istovrsnim česticama većih dimenzija.

„Nanofenomen“ je zasluga relativno velike površine čestice prema volumenu, povećane reaktivnosti ili stabilnosti u kemijskim procesima, te pojačane mehaničke snage (24, 25).

Razlikuju se osim prema vrsti materijala, prema nanodimenzijama, oblicima i veličinama. Nanočestica može biti nulte dimenzije, gdje njena širina, duljina i visina imaju fiksnu točku „nanodot“, jednodimenzionalna s jednim parametrom kao „grafen“, dvodimenzionalna s duljinom i širinom kao „karbonska nanocjevčica“ ili trodimenzionalna, ako ima sve dimenzijske parametre, duljinu, širinu i visinu kao „zlatna nanočestica“ (26).

Ovo uvjetuje i diferenciranu prostornu geometriju, stoga su nanočestice cilindrične, sferične, tubularne, konične, sa šupljom jezgrom, spiralne, ravne ili nepravilne, ali uvijek u rasponu 1 - 100 nm. Površina im može biti uniformna ili nepravilna s različitim površinskim varijacijama. Neke su kristalinične ili amorfne s jednostrukim ili višestrukim čvrstim kristalima nevezano raspršenima ili aglomeriranim. Većina poznatih nanočestica - NPs (eng. *nanoparticles*) i nanostrukturnih materijala - NSM (eng. *nanostuctured materials*) organizirana je u 4 velike kategorije (Tablica 2.) (26).

Prema metodama sinteze i glavnim fizikalno - kemijskim svojstvima, klasificiraju se kao:

- a. nanočestice temeljene na ugljiku (skupinama ugljikovih spojeva)
 - organske nanočestice /polimeri; karbonske nanočestice
- b. nanočestice temeljene na metalima (skupinama metalnih spojeva)
 - metalne nanočestice; nanočestice metalnih oksida

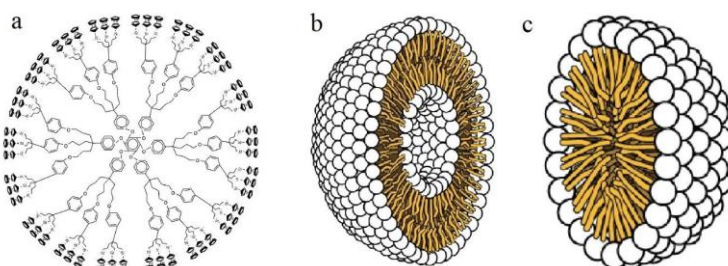
Tablica 2. Klasifikacija nanomaterijala i nanočestica. Preuzeto s dopuštenjem izdavača: (27)

Klasa nanomaterijala	Svojstva klase nanomaterijala i nanočestica
Karbonski nanomaterijali (eng. <i>carbon-based nanomaterials</i>)	<u>Morfologija</u> : šuplje cijevi, elipsoidi, sfere <u>Tip</u> : Fulereni (C ₆₀), karbonske nano cjevčice (CNTs), karbonska nanovlakna, carbon black, grafeni (Gr), karbonske lukovice <u>Metode sinteze</u> : laserska ablacija, izboj električnim lukom, taloženje (depozicija) kemijskom vaporizacijom (CVD) osim za carbon black
Anorganski nanomaterijali (eng. <i>inorganic-based nanomaterials</i>)	<u>Tip</u> : NPs i NSMs metala/ metalnih oksida <u>Metode sinteze</u> : u metalima - Au ili Ag NPs, i metalnim oksidima TiO ₂ i ZnO NPs, te poluvodičima poput silikona i keramike
Organski nanomaterijali (eng. <i>organic-based nanomaterials</i>)	<u>Morfologija</u> : dendrimeri, micelle, liposomi, polimeri <u>Tip</u> : NMs iz organske tvari <u>Metode sinteze</u> : uporaba nekovalentnih slabih veza za samoslaganje i dizajn molekula pomažu u transformaciji organskih NPs u željene strukture
Kompozitni nanomaterijali (eng. <i>composite-based nanomaterials</i>)	<u>Tip</u> : multifazne nanočestice i nanostrukturni nanomaterijali s jednom fazom u nanodimenziji koja može biti skombinirana s drugim NPs ili s NPs koji su kombinirani s većim ili <i>bulk-type</i> materijalima (hibridnim nanovlaknima) ili kompleksnim strukturama poput metal - organskih platformi <u>Morfologija</u> : ovisna o zahtijevanim svojstvima zadane primjene

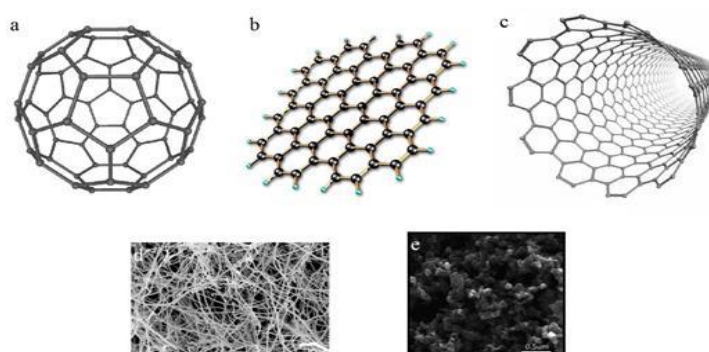
Sinteza NP se može odvijati na dva načina: „top-down“ i „bottom up“ tehnikom. Kod „top – down“ tehnike koriste se metode mehaničkog mljevenja i kompleksnije mikrofluidne metode ili litografija. U „bottom up“ tehnikama nanočestice se dobiju iz atoma ili molekula sintetičkim kemijskim metodama ili samoorganizacijom čestica za stvaranje sustava poput micela, vezikula i liposoma, polimersoma, polimerskih konjugata, dendrimera, kapsula i polimernih nanočestica (Slika 11.) (26, 27).

Ograničavajuća je činjenica, da se teško kontrolira veličina ispod određenih vrijednosti kod ovakvih čestica, upravo zbog sastava - uvijek uključuju nekoliko organskih ili polimernih molekula. Imaju vrlo dinamičan karakter, mogu mijenjati dimenzije ili se dodatno preoblikovati samo-sastavljanjem (eng. *self-assembly*) i međusobnom fuzijom. Mogu biti napunjene različitim molekulama: konjugacijom na površini ili u jezgri te fizičkom enkapsulacijom. Sve navedeno ih čini vrlo privlačnim za primjenu u DDS, te specifičnim za ciljno terapijsko djelovanje (26-28).

Prema posljednjim podacima o kretanju tržišnih ulaganja farmaceutskih kompanija, javnih investitora i zdravstvenih organizacija u svijetu, tržište nanolijekova ima projekciju rasta od 12,6% do 2026.g., kad će doseći vrijednost od 343,8 milijarde USD (29).



I. Organske nanočestice: a. dendrimeri b. liposomi c. micelle



II. Karbonske nanočestice: a – fulereni, b – grafeni, c –karbonske nanocijevčice (*nanotubes*), d –karbonska nanovlakna e – karbonske 'crne' nanočestice

Slika 11. Vrste nanočestica temeljene na ugljiku (ugljkovim spojevima).

Preuzeto s dopuštenjem izdavača: (26)

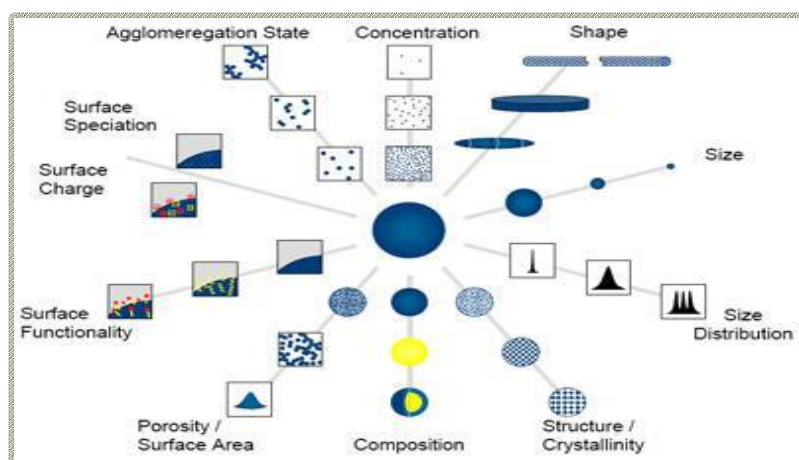
Neke od uobičajenih primjena nanočestica u medicini su: terapijski sustavi - DDS, terapijske tehnike, antimikrobne tehnike, stanični popravak, ciljanje tumorskih (karcinomskih) stanica, isporuka specifičnih gena, dijagnostika i bio-označavanje. Dostavljanje lijeka na mjesto djelovanja - DD (eng. *drug delivery*), odvija se uglavnom putem polimernih nanočestica, za postizanje kontroliranog otpuštanja i bolje lokalizacije lijeka.

Nanonosači lijeka se koncentriraju u tumorima, na mjestima upale te onim obilježenim antigenima, sve putem EPR mehanizma. Nekoliko kemoterapija u obliku nanolijekova, tako već doživljava pretklinički i klinički razvoj, te kliničku primjenu. NP su poznate i po svom antimikrobnom djelovanju u liječenju gotovo svih bolesti uzrokovanih Gram+ i Gram- bakterijskim vrstama, gljivicama i virusima. Antimikrobna svojstva istražuju se kod metalnih nanočestica zlata, srebra, cink oksida, bakar oksida i željezo oksida (26, 27).

2.2.2. Konfiguracija medicinskih nano-bio materijala

Kako uobličiti, rasporediti i razmjestiti pojedine dijelove, nanočestice, elemente nanosustava, prema postavljenim uvjetima medicinskih nano-biomaterijala, pitanje je na koje farmaceutska nanotehnologija traži odgovor razvojem nanočestičnih sustava. Zasebno proučavanje površinskih svojstava, povoljnih oblika, odabir strukture nanosustava ili svojstva poroznosti i kristaliničnih stanja, neće zadovoljiti visoko postavljene zahtjeve, primjerice nosača molekule djelatne tvari lijeka, već se u obzir uzimaju i interakcije ovih svojstava (Slika 12).

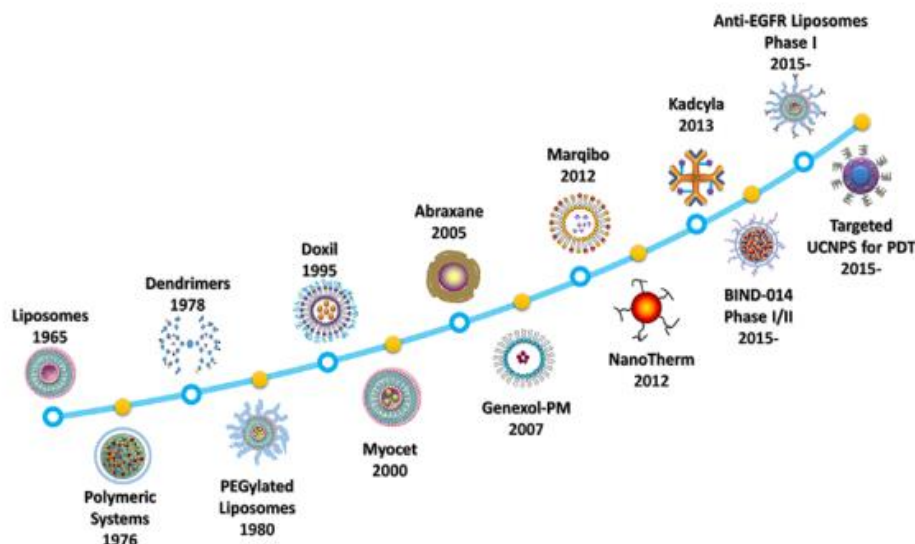
Biološki organizmi, građeni od stanica tipične veličine 10 μm , imaju stanične sastavnice submikronske veličine. Manji su proteini - tipične veličine od samo 5 nm, usporedivo s dimenzijama najmanjih nanočestica. Nanodimenzijske „sonde“ omogućuju „pogled i snimku“ staničnih mehanizama, bez stvaranja značajnih smetnji samom mehanizmu stanice.



Slika 12. Konfiguracija nanočestica. Preuzeto s dopuštenjem izdavača: (30)

Za ciljno djelovanje, biološki ili molekularni omotač ili sloj koji djeluje kao bioanorgansko sučelje (eng. *bioanorganic interface*) treba biti pričvršćen na nanočesticu. Biološki omotači su antitijela, biopolimeri ili monoslojevi malih molekula, koji je čine biokompatibilnom. Tehnike optičke detekcije su široko raširene u biotehnoškim istraživanjima te je često potrebno fluoresciranje ili adaptacija optičkih svojstava NP.

Veliki značaj pravilne konfiguracije nanočestica za primjenu u liječenju karcinoma, klasično je prikazan pripremom ORMOSIL (eng. *organically modified silica/silicate*) nanočestice za fotodinamsku terapiju (31). PDT se temelji na destrukciji stanica karcinoma laserom kao izvorom citotoksičnog atomskog kisika. Veću količinu posebnog bojila koje generira atomski kisik, preuzimaju karcinomske stanice koje budu uništene nakon ekspozicije laserskoj zruci. Nažalost, preostale molekule bojila migriraju u kožu i oči, a pacijent ima jako neugodne nuspojave nakon izlaganja dnevnom svjetlu, do 6 tjedana. Da bi se izbjeglo ove nuspojave, hidrofobna verzija molekule bojila integrirana je u sustav porozne nanočestice. Molekula bojila ostala je zarobljena unutar ORMOSIL nanočestice, nije se mogla širiti u druge organe. Istovremeno, sposobnost stvaranja kisika nije bila ugrožena, a dimenzija pora od oko 1nm je dopustila difuziju reaktivnog kisika van iz čestice.



Slika 13. Vremenska crta razvoja onkoloških nanolijekova.*

Preuzeto s dopuštenjem autora: Shen (32)

*Liposomi, polimerni sustavi, dendrimeri i PEGilirani liposomi – rana faza otkrića: Doxil (doxorubicin) - prvi FDA odobreni liposomski nanolijek za liječenje karcinoma; sljedeći odobreni lijekovi: Myocet (doxorubicin) - ne-PEGilirani liposom; Abraxane (doxorubicin)- albumin nanočestica; Genexol-PM (paclitaxel) PEG-PLA (eng. *polyethylene glycol – polylactide*) polimerna micella; Marqibo (vincristin)- sulfat –liposom; NanoTherm – FeO₂ nanočestica; Kadcylla – ciljni adotrastuzumab emtansin (DM1) liposom. Lijekovi u kliničkim ispitivanjima: PEG-PLGA (eng. *polyethylene glycol – poly(lactic-co-glycolic acid)*) polimerne nanočestice NPs (BIND-014)- faza II kliničkih ispitivanja kod uznapredovalih karcinoma; EGFR imunoliposomi - faza II kliničkih ispitivanja; fizikalna svojstva 'upconversion nanočestica' UCNPs u PDT- budućni smjer razvoja nanoplatformi konverzijom fotona.

Kako su se tijekom proteklih 50-tak godina razvijali novi oblici nanočestica, predlagani su i testirani sve različiti načini konstrukcije, sinteze i funkcionalizacije nanočestica za primjenu u liječenju karcinoma.

Posljednji smjer razvoja usmjeren je upravo na nanočestice aktivirane svjetlom, koje ga pretvaraju u druge oblike energije, te uništavaju stanice karcinoma (Slika 13.).

2.3. Vrste pametnih sustava nanonosača djelatne tvari lijeka u onkološkim terapijama

Nespecifična distribucija i nekontrolirano otpuštanje lijekova kod konvencionalnih sustava za dostavu lijeka na mjesto djelovanja - CCDS (eng. *conventional drug delivery systems*) doveli su do razvoja pametnih sustava za dostavu lijeka temeljenih na nanonosačima, poznatih kao - SDDS (eng. *smart drug delivery system*). SDDS mogu dostaviti lijek na ciljno mjesto reduciranom frekvencijom doziranja na lokacijski kontroliran način, uz manje nuspojave. Lokacijski specifična primjena lijeka na ciljno mjesto čini SDDS dobrom alternativom klasičnom kemoterapijskom liječenju (33).

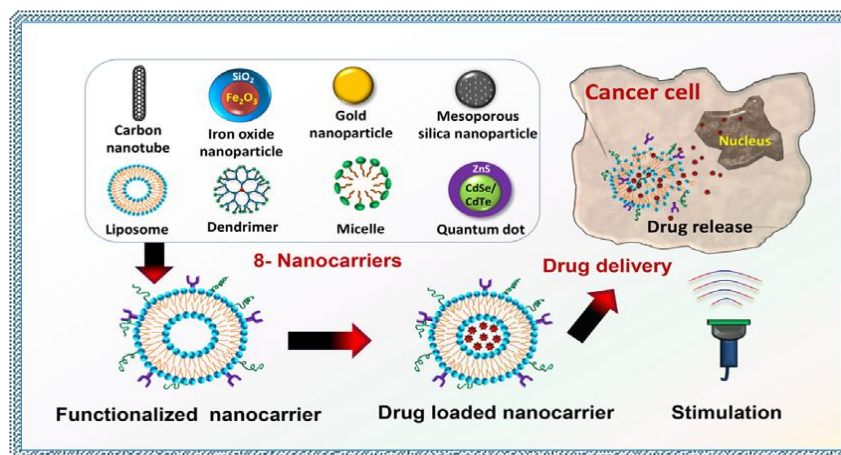
Nedavni razvoj SDDS, uključuje liposome, micelle, dendrimere, mezo-porozne nanočestice silicija, nanočestice zlata, super paramagnetne čestice željezo-oksida, karbonske nanocijevčice i kvantne točke, te pokazuje da se nanonosače može prikazati putem strukture, klasifikacije, sinteze, ali i stupnja „pametnog“ načina prijenosa lijeka na ciljno mjesto djelovanja.

SDDS donose brojne prednosti u odnosu na klasičnu kemoterapiju, no postoje neriješena pitanja toksičnosti, te se neprekidno dodatno prati i izvješćuje o ispitivanjima toksičnosti i biokompatibilnosti nanonosača u istraživanju, ali i onih u kliničkoj primjeni.

Začetkom povezanosti između mehanizma dostave lijeka i nanočestica smatra se koncept „magic bullet“-a prof.dr. Erlicha, a dobro kontrolirano otpuštanje lijeka tehnologijom „bead, pearl or granular polymerization“ prvi su proveli prof.dr. Speiser i sur. na ETH Zürich kasnih 1960-tih i ranih 1970-tih (34). Nanonosači su temelj SDDS tehnologije ili tehnologije pametnih transportnih sustava lijeka, no nisu svi pouzdani. Najbolje proučeni, stoga i najčešće korišteni nanonosači u SDDS tehnologiji su: (i) liposomi; (ii) micelle; (iii) dendrimeri; (iv) mezo-porozne nanočestice silicija; (v) nanočestice zlata; (vi) super paramagnetne čestice željezo-oksida; (vii) karbonske nanocijevčice; (viii) kvantne točke. Pametni sustavi dostave lijeka na ciljno mjesto u organizmu, imaju 3 bitne sastavnice (Slika 14.):

- pametni nanonosač antitumorskog lijeka (za lokaciju karcinoma) (eng. *smart nanocarrier*)
- mehanizam ciljanja (eng. *targeting mechanisms*)
- tehnika stimulacije oslobađanja lijeka (eng. *stimulus techniques to release the payload*)

Nanočestice su, osim nano-dimenzijom, definirane i volumno specifičnim površinskim područjem - VSSA (eng. *volume specific surface area*). Tipično su čestice s $VSSA \geq 60 \text{ m}^2/\text{cm}^3$ volumena materijala - nanočestice. Kad se koriste kao transportni moduli drugih tvari, postaju nanonosai (eng. *nanocarriers*). Konvencionalni nanonosai lijeka nemaju mogućnost prenijeti, dostaviti i otpustiti lijekove u pravoj koncentraciji na ciljno mjesto putem interne niti eksterne stimulacije, te se arhetipski nanonosai ne mogu nazivati „pametnim“ (31-33). Pametni nanonosai imaju nekoliko bitnih karakteristika: (i) izbjegavaju proces eliminacije putem imunološkog sustava, (ii) akumuliraju se samo na ciljnom mjestu, (iii) otpuštaju lijek u pravoj koncentraciji putem obje vrste stimulusa, (iv) dostavljaju po nekoliko kemoterapeutika i drugih tvari poput genetskog materijala ili sredstava za dijagnostičko snimanje (33).



Slika 14. Mehanizam funkcionaliziranog nanonosai u djelovanju na stanicu karcinoma.
Preuzeto s dopuštenjem izdavača: (33)

Nekoliko je načina transformacije konvencionalnih nanonosai u pametne:

- PEGilacija (eng. *pegylation*) - jedinstveni način izbjegavanja eliminacije nanonosai iz organizma putem retikuloendotelnog sustava (RES) na njegovom putu do ciljnog mjesta:
 - RES uklanja nanonosai iz krvotoka i ubrzo ga akumulira u jetri, slezeni ili koštanoj srži
 - Davies i Abuchowsky prvi su izvijestili o procesu PEGilacije (35)
 - kasnije je ustanovljeno da ovaj proces značajno smanjuje količinu unosa lijeka u stanicu (eng. *drug uptake*) - "PEGylation dilemma"
- Funkcionalizacija nanonosai u prepoznavanju karcinomskih stanica i razlikovanju tih stanica od zdravih putem fiziološko - kemijskih biljega (eng. *markers*)
 - markeri proteina na površini stanice karcinoma, posebno vidljivi (eng. *overexpressed proteins*) - predstavljaju ključna ciljna mjesta koja traže nanonosai
 - na površinu nanonosai vežu se ligandi za identifikaciju tih proteinskih receptora

- Otpuštanje lijeka na ciljno mjesto putem stimulusa
 - nanonoslač mora biti podložen stimulusima
 - postiže se ugradnjom kemijskih skupina na površinu nanonoslača
- Modifikacije za prijenos nekoliko vrsta „tereta“ na istom nanonoslaču
 - sinteza nanonoslača na način da strukturno može dostaviti nekoliko vrsta antitumorskih lijekova ili gensku terapiju ili dijagnostičko kontrastno sredstvo na ciljno mjesto (36)

Mehanizam „targetiranja“ stanica karcinoma započne nakon što pametni nanonoslač s antitumorskim lijekom preživi pokušaj eliminacije putem imunskog sustava. To je trenutak pronalaska lokacije karcinoma u tijelu, putem pasivnog ili aktivnog ciljanja. Slijedi proces stimuliranog otpuštanja lijeka na ciljno mjesto putem endogenih ili egzogenih tipova stimulacijskih poticaja. Egzogeni stimulirajućii poticaji su ekstrakorporalni signali za poticanje lijeka na otpuštanje s nanonoslača: magnetsko polje, ultrazvučni valovi, električno polje, promjena temperature. Intrakorporalni signali su endogeni stimulirajućii poticaji, koji će učiniti slično: promjena pH, transformacija enzima, promjena temperature i *redox* reakcije.

2.4. Vrste ciljnih nanoterapija primjenjivih u liječenju oralnog karcinoma

Razvoj nanolijekova za liječenje oralnog karcinoma se odvijao u 2 bitna smjera:

(i) inovativni imunoterapijski pristupi i (ii) prilagodbe konvencionalnih antitumorskih lijekova ciljnim sustavima za prijenos lijeka, tDDS (eng. *targeted drug delivery systems*).

(i) Inovativne imunoterapije temelje se na činjenici da oralni karcinom (OC), uz šire klasificirane karcinome glave i vrata (HNC), pripada skupini imunosupresivnih bolesti, obilježenoj niskim brojem limfocita i slabom funkcijom stanica koje predočuju antigen limfocitu, APC (eng. *antigen-presenting cell*). Niski broj limfocita i slabo funkcionalne APC interferiraju s prirodnim imunskim odgovorom, dok je preventivno prepoznavanje tumorskih stanica i njihovo odstranjivanje imunskom reakcijom, IMC (eng. *immune-mediated clearance*) onemogućeno. Imunoterapija je obećavajućii dodatni način liječenja (adjuvantna terapija) kod pacijenata neuspješno liječenih standardnim terapijama, zbog uspjeha imunomodulacijskih lijekova u terapiji refraktornih solidnih tumora. Cilj onkološke imunoterapije jest ili blokirati puteve tumorskih stanica u izbjegavanju imunoloških odgovora ili pojačati sve dostupne imunskie reakcije usmjerene na stanice tumora. Zbog toga uključuje: (a) sistemska terapiju; aktivaciju imunskog sustava primjenom sistemskih citokina, antitumorskih cjepiva ili adoptivni stanični transfer; (b) lokalno primijenjenu terapiju; temeljenu na promjenama imunskog statusa modulacijom imunosupresivnih mikrookolina tumora, imunskim kontrolnim točkama ili malim molekularnim inhibitorima.

Imunomodulacijske terapije za liječenje HNC su ciljano usmjerene na procese i kontrolne točke mehanizma imunskog odgovora; uključujući citotoksični T-limfocit povezani antigen-4 (CTLA4) i receptore za programiranu smrt stanice (PD-1) te ligand receptora za programiranu smrt stanice (PD-L1); metode za imunomodulirajuće molekule kao i kombinatorna ispitivanja ovih sredstava u liječenju prve linije i ranog stadija karcinoma, još su u razvoju (37, 38).

Kako HNSCC slabo predočuju tumorski antigen (TA) na površini stanice, monoklonska antitijela za bolje predočenje TA, otvaraju mogućnost ciljne terapije. Nivolumab i pembrolizumab, dva antiPD-1 lijeka (eng. *anti-programmed death-1 drug*), nedavno odobrena kao monoterapija u drugoj liniji liječenja pacijenata s rekurentnim metastatskim HNSCC, otpornim na platinsku kemoterapiju (eng. *Pt-refractory HNSCC*), pokazala su djelotvornost u kliničkim ispitivanjima (39). Druge ciljne terapije koje koriste inhibitore EGFR visoko izraženog u 80%-90% HNSCC, kao što su cetuksimab, bevacizumab, erlotinib, pokazale su poboljšanje preživljenja OSCC pacijenata (40).

Razvoj inovativnih imunoterapija može biti obećavajući u dugoročnoj kontroli bolesti, kod populacije bolesnika s odgovorom na liječenje, iako niska djelotvornost i visoka toksičnost, može biti ozbiljan problem. Rješenje se traži uporabom nanosustava za primjenu lijeka putem direktnog ciljanja tumorskih stanica, što omogućuje bolji unutarstanični prijenos lijeka, kao i pojačanjem imunogeničnosti lijekova. Do danas postoje ograničene studije o uporabi DDS u kombinaciji s imunoterapijom u liječenju HNSCC ili OSCC (Slika 15).

Drugs	Mechanism of Action
Cetuximab, panitumumab, zalutumumab and nimotuzumab	EGFR inhibitors
Gefitinib, erlotinib, lapatinib, afatinib and dacomitinib	EGFR tyrosine kinase inhibitors
Bevacizumab	VEGF inhibitors
Sorafenib, sunitinib and vandetanib	VEGFR inhibitors
Rapamycin, temsirolimus, everolimus, torin1, PP242 and PP30, BYL719	PI3K/AKT/mTOR pathway inhibitors
Pembrolizumab and nivolumab	Anti-PD-1 antibodies
Motolimond (VTX-2337)	TLR8 agonist
AZD1775 (Adavosertib)	Elective small molecule inhibitor of WEE1
Abemaciclib (LY2835219)	G2 checkpoint serin/threonin/protein kinase
TPST-1120	Cyclin-dependent kinase inhibitor
Sitravatinib (MGCD516)	Selective antagonist of PPAR α
Nintedanib (BIBF1120)	RTK inhibitor
Durvalumab (Imfinzi, MEDI4736)	Triple receptor tyrosine kinase inhibitor (PDGFR/FGFR and VEGFR)
Tremelimumab	(IgG1 κ) monoclonal antibody
	Anti-CTLA4 antibody

Slika 15. Imunoterapije temeljene na monoklonskim antitijelima u liječenju HNC.

Preuzeto s dopuštenjem izdavača: (43)

*EGFR: *epidermal growth factor (HER1- HER4)*_receptor epidermalnog faktora rasta; *VEGF -A- VEGF receptor $\frac{1}{2}$; VEGF - C/D- VEGFR 3: *Vascular endothelial growth factor*_faktor vaskularnog endotelnog rasta; *PI3K-AKT: *heterodimeric kinase p85 and p110 α (PI3KCA; PI3K-AKT)*_heterodimeričke kinaze, AKT serin-treonin specifična proteinska kinaza; *mTOR *mammalian target of rapamycin*_ciljno mjesto za rapamicin; *PD-1, *program death receptor 1*_receptor programirane stanične smrti; *TLR8, *a selective toll-like receptor 8*_Toll-u slični receptori PPAR α , *peroxisome proliferator-activated receptor alpha*_peroksisom proliferacijski receptor; *RTK, *receptor tyrosine kinase*_receptor tirozin kinaze; *PDGF-R, *Platelet-derived growth factor receptor*_faktor rasta krvnih pločica; *CTLA4, *cytotoxic T-lymphocyte associated antigen-4*_citotoksični T limfocit povezan s Ag-4 *IgG1 κ , *human immunoglobulin G1 kappa*_imunoglobulin G1 kappa *WEE1, *Wee1-like protein kinase*_protein kinaza WEE-1

Hirabayashi i sur. te Maeda i sur. su razvili mikromjehure konjugirane anti-EGFR antitijelom za liječenje HNSCC i OSCC. Ove studije su pokazale obećavajuće rezultate u primjeni kombinirane imunoterapije sa sustavima za primjenu lijeka (41, 42).

(ii) Sustavi za primjenu/unos lijeka (DDS), razvijeni su kao alternativna metoda s ciljem pojačane koristi od primjene sadašnjih kemoterapija, uz smanjenje neželjenih toksičnih efekata na zdrave stanice. Kemoterapijska sredstva imaju ograničenja u smislu oralne bioraspoloživosti, stabilnosti u fiziološkim uvjetima, ali i nespecifičnu biodistribuciju koja smanjuje djelotvornost; njihove nuspojave mogu biti ozbiljne posebno kod starijih pacijenata s komorbiditetima. Parenteralna primjena kemoterapijskih lijekova kontrolira raspoloživost lijeka putem krvotoka, te tako utječe na druge organe ili tkiva u tijelu, osim na sam tumor; raspon i kliničke posljedice ovih nespecifičnih učinaka ponekad je teško predvidjeti. Nuspojave poput mučnine, povraćanja, gubitka kose, infekcije i dijareje su uobičajene kod pacijenta koji prima kemoterapiju. Radioterapija se može primijeniti kao samostalna terapija ili u kombinaciji s kemoterapijom za smanjenje primarnog tumora prije kirurškog zahvata (neoadjuvantna terapija). Kemoterapija se primjenjuje kao neoadjuvantni protokol ili kao adjuvantna terapija za maksimiziranje učinaka primarnog liječenja, zbog produljenja preživljenja i smanjenja rizika od rekurentnosti tumora, za smanjenje boli ili kontrole simptoma uznapređovalog oralnog karcinoma (paliјativna terapija). Pacijentov odgovor na neoadjuvantnu terapiju odrediti će koja će adjuvantna terapija biti odabrana. Nuspojave radioterapije zbog prolaznog ili trajnog oštećenja zdravih tkiva su umorna, bolna i suha usta s teškoćama pri gutanju, dentalnim problemima uz propadanje zuba, zatim promjene okusa, gubitak apetita, uz mučninu i povraćanje, oštećenje živaca, bol, infekcije, osteoradionekroza, trizmus, limfedem, gubitak kose. To utječe na sposobnost hranjenja, govora, a može odvesti u komplikacije poput dehidracije i malnutricije, socijalne izolacije, anksioznosti i depresije, što jako utječe na kvalitetu života ovih bolesnika (44).

Inovativniji, interesantan pristup problemu nuspojava i poboljšanju djelotvornosti kemoterapije je primjena lijekova na vremenski specifičan način, tzv. kronoterapija (eng. *chrono-chemotherapy*). Postaje jasno da je vrijeme primjene lijeka, jednako vitalno važno kao i jačina i količina primijenjenog kemoterapeutika. Vrijeme primjene lijeka (jutro-večer) utječe na toksičnost lijeka i terapijsku djelotvornost zbog utjecaja cirkadijalnih vremenskih ritmova na fiziologiju organizma. Antitumorski lijekovi docetaksel, doksorubicin, fluorouracil i paklitaksel su prepoznati od strane WHO, kao lijekovi koji ciljano djeluju na gene kronobiološkog sata organizma (Bcl2, Top2a, Tyms). Nedavna studija je pokazala da krono-kemoterapija kombinacijom docetaksela, cisplatina i fluorouracila (DCF), smanjuje ozbiljnost

nuspojava svakog od ovih lijekova; pacijenti s OSCC su imali manje povraćanja, mučnine, i neutropenije kod ciljane primjene DCF doza navečer, nego kod primjene ujutro (44, 45).

Obećavajući način liječenja komplikacija konvencionalnim antitumorskim lijekovima uz pojačanje njihove djelotvornosti jest ciljni sustav prijenosa lijeka na mjesto djelovanja, tDDS. Može se sastojati od prirodnih ili/i sintetičkih polimera za primjenu kemoterapijskih lijekova na mjesto tumora. tDDSs imaju potencijal pojačati bioraspoloživost lijeka i biodistribuciju u primarnom tumoru te otpustiti bioaktivnu molekulu na specifičnom mjestu prema određenoj količini/frekvenciji/omjeru, DDR (eng. *drug delivery rate*). Sustavi tDDS za liječenje oralnog karcinoma mogu popraviti suradljivost pacijenta, pojačati učinkovitost lijeka, skratiti vrijeme liječenja, te posljedično smanjiti i troškove onkoloških postupaka. *In vivo* ispitivanja su pokazala da tDDS mogu čak produžiti poluvijek eliminacije lijeka inače brzo topljivih lijekova (peptidi i proteini), tako produljujući njihov lokalni učinak (46).

Primjena kemoterapijskih lijekova oralnim putem u farmaceutskim oblicima kapsule, tablete ili oralno-topikalno u obliku gela, način je poboljšanja suradljivosti pacijenta. Oralni put primjene lijeka poželjan je kod dugotrajne izloženosti lijeku. Nažalost, oralna primjena većine kemoterapeutika, spriječena je zbog fizikalno-kemijskih karakteristika lijeka, ponajviše zbog slabe topljivosti lijeka. Ipak, većina kemoterapeutika primjenjenih intravenski može imati i druge puteve primjene, ugradnjom u pogodne biokompatibilne nosače. Pažljivo formuliran dizajn sustava za primjenu lijeka, može biti iskorišten kod formulacija kemoterapijskih lijekova za lokalnu (topikalnu, na mjestu tumora) ili sistemsku (intravensku) primjenu, s puno većom djelotvornosti od standardne. Konvencionalni antitumorski lijekovi za liječenje karcinoma usne šupljine i orofarinksa, već su ispitivani u tDDS, s dobrim rezultatima u provedenim ispitivanjima njihovih nanoformulacija:

Paklitaxel (Paclitaxel (PTX); USA: Taxol[®], Onxol[®], EU: Pazenir[®], Abraxane[®], Apealea[®], Paxene[®]) je neoplastični lijek koji funkcionira putem inhibicije staničnog rasta. Oralna primjena PTX-a je problematična i izazovna zbog niske topljivosti lijeka i njegove reducirane permeabilnosti kroz intestinalni epitel, što mu ograničava apsorpciju. Kad se PTX primjenjuje IV, što je klinička praksa, distribucija u tijelu mu je vrlo opsežna, što uzrokuje i ozbiljne nuspojave poput disfunkcije jetre. Za povećanje apsorpcije, Lee i sur. su dizajnirali platformu zasnovanu na kemijskoj konjugaciji PTX-a na chitosan niske molekularne mase, što je povećalo topljivost PTX-a u vodi, te produljilo vrijeme retencije lijeka u GI sustavu (47). Tiwari i Amiji su izvijestili o razvoju nano-emulzijske formulacije PTX-a za poboljšanje oralne bioraspoloživosti lijeka; pokazan je značajan porast PTX koncentracije u sistemske cirkulaciji u odnosu na kontrolnu skupinu (vodena otopina PTX-a), što znači da se ova

formulacija može iskoristiti u pojačanju oralne bioraspodjelivosti hidrofobnih lijekova poput PTX (48). U drugom ispitivanju, Dong i Feng dodaju montmorilonit u poli(d,l-laktid–ko-glikolid), PLGA, u sintezi nanočestice PTX; montmorilonit-PLGA NPs omogućuju pojačani stanični unos i djelotvornost PTX u usporedbi sa samim PLGA nanočesticama, te se zaključuje da formulacija PTX s montmorilonit-PLGA NPs produljuje vrijeme djelovanja PTX u GI sustavu (49).

Registrirani farmaceutski oblici paklitaksela u EU su: standardni IV oblici - koncentrat za otopinu za injekciju i infuzijski paklitaksel na albuminskom nanonosu; novi oralni oblik - tablete (za karcinome mekih tkiva, sarkome) u kombinaciji s novim lijekom, blokatorom P-glikoproteina, za kojeg se očekuje smanjenje nuspojava, koje uzrokuje intravenski lijek.

Cisplatin (cis-diamminedichloroplatinum(II)-(CISPLATIN); Platinol[®], Platinol-AQ[®]) je antitumorski lijek, djelotvoran u liječenju različitih tipova karcinoma, uključujući karcinom mjehura, pluća, jajnika, dojke i testisa, ali i oralni karcinom (OSCC), te karcinome glave i vrata (HNSCC). Uzrokuje apoptozu tumorskih stanica zbog povezivanja s purinskim bazama DNA, te interferencije s mehanizmom DNA popravka, što uzrokuje DNA oštećenja tumorske stanice. Zbog puta primjene, povezan je s ozbiljnim nuspojavama poput zatajenja bubrega, stoga se istražuje nekoliko formulacija ovog lijeka u održivom oralnom sustavu primjene lijeka s otpuštanjem. Cheng i sur. su istražili mogućnosti poroznih nanočestica Fe₃O₄ niskog pH odgovora i njihovu primjenu kao vehikuluma za ciljanu primjenu cisplatina na mjestu tumora. Ovaj sustav enkapsulacije cisplatina u poroznim šupljim nanočesticama Fe₃O₄, ne samo da je zaštitio cisplatin od deaktivacije proteinima plazme i drugim biomolekulama te od promjene pH, prije dolaska lijeka na ciljno mjesto, već je osigurao i kontrolu količine otpuštanja cisplatina putem različite veličine pora na nanočesticama (50). Yan i Gemeinhart su još 2005.g. konstruirali enkapsulirani cisplatin, i tako održali aktivnost cisplatina tijekom produljenog otpuštanja. Analog cisplatinu sličnog kemoterapijskog profila, karboplatin, istraživani su sam ili kao dio nanočestične formulacije, zbog smanjivanja nuspojava (50, 51).

Registrirani farmaceutski oblici cisplatina u EU su: standardni IV oblici - koncentrat za otopinu za injekciju; infuzijska/injekcijska otopina-liposomalna (karcinom pankreasa); inhalacijski oblik - lipidni kompleks (osteosarkom); tanki film implantati za intraoperativnu primjenu (mezoteliom); te noviji topikalni oblik (oralni karcinom) - ChemoThin Wafer (CTW) –polimerna smjesa nanonosu.

Dokosorubicin (Doxorubicin (DOX); Doxil[®], Lipodox[®], Adriamycin[®]) je jedan od najpotentnijih antitumorskih lijekova za mnoge tipove karcinoma, zbog sposobnosti ciljanja brzo djeljivih stanica, RDC (eng. *rapidly dividing cells*) - tumorskih i netumorskih. Njegova

toksičnost prema netumorskim stanicama, ograničava mu primjenu, jer navedeno može rezultirati staničnom smrću stanica vitalnih organa - srca, mozga, jetre i bubrega. Strategije primjene doksorubicina pokušavaju minimizirati nuspojave te ujedno iskoristiti antitumorske učinke uz veću djelotvornost. Li i sur. su inkapsulirali DOX u pametne dekstranske nanočestice za specifično ciljanje tumorske stanice, gdje se očekivalo znatno povećanje djelotvornosti unosa lijeka i njegovo oslobađanje direktno u jezgri stanice karcinoma (52). She i sur. su koristili dendronizirane heparinske NP konjugirane na DOX, kao vehikulum za unos lijeka, koji reagira na pH. Ove NP su pokazale značajnu antitumorsku aktivnost na 4T1 tkivnom modelu karcinoma dojke, bez toksičnosti na zdravim organima (53).

Registrirani farmaceutski oblici doksorubicina u EU su: standardni IV oblici - koncentrat za otopinu za injekciju; injekcijska i/ili infuzijska otopina - liposomska (karcinomi mekih tkiva), PEGilirana liposomska (neki oblici s 31-amino peptidima ciljnim na nukleolin), glutaratni oblici vezani na modificirani LHRH (eng. *luteinizing hormone-releasing hormone*) (karcinom jajnika); te noviji oblik poliheksilcijanoakrilat nanonosača (eng. *polyisohexylcyanoacrylate nanoparticles*) ili magnetski aktivne mikročestice Fe (hepatocelularni karcinom).

Docetaxel (Docetaxel (DTX); Taxotere[®], Docefrez[®]) je djelotvoran antitumorski lijek, koji se primjenjuje najviše intravenski zbog visoko hidrofobnih svojstava, no ima i nisku oralnu bioraspoloživost zbog P-glycoprotein (P-gp) posredovanog efluksa te efekta prvog prolaska lijeka. U pokušaju rješavanja navedenih nedostataka, Sohail i sur. su sintetizirali *chitosan* potpurnu strukturu (eng. *chitosan scaffold*), s folnom kiselinom i tiolnim grupama nacijepljenim na *chitosan*, za ciljanje stanice karcinoma i bolju permeaciju lijeka putem GI sustava (54). Sintetizirali su i srebrne nanoklastere *in situ*, AgNP, koji su omogućili stvaranje jezgra-ovojnica nanokapsula s hidrofobnim DTX kao jezgrom i ugradnju srebrnih nanoklastera *chitosana* kao ljuske; ova strategija razvoja rezultirala je DTX nano-sustavom pogodnim za oralnu primjenu DTX-a, ciljano na tkiva karcinoma.

Registrirani farmaceutski oblici docetaksela u EU su: standardni IV oblici - koncentrat za otopinu za injekciju; infuzijska otopina – bezalkoholna; bez oralnih oblika.

Metotreksat (Methotrexate (MTX); USA: Rasuvo[®], Trexall[®], Methotrexate LPF Sodium[®], Otrexup[®]; EU: Nordimet[®], Jylamvo[®], Ledertrexate[®], Maxtrex[®], Metex[®], Metoject[®]) je antineoplastični lijek, antimetabolit i antagonist folata koji inhibira sintezu purina i pirimidina, uzrokujući inhibiciju proliferacije malignih stanica. MTX se primjenjuje u liječenju različitih karcinoma, uključujući akutnu limfocitnu leukemiju, non-Hodgkin limfom, koriokarcinom, osteosarkom i karcinom dojke, ali i oralni karcinom (OC) te karcinome glave i vrata (HNC). Primijenjen oralno, MTX ima sistemsku bioraspoloživost približno 35%,

značajno nižu nego kod parenteralne primjene. Oralni put primjene MTX-a uzrokuje teže GI nuspojave (dijareju, ulcerativni stomatitis, hemoragijski enteritis, gastrointestinalne perforacije), zbog mehanizma inhibicije stanične proliferacije. Madhan Kumar i Panduranga Rao formuliraju MTX protenoidne mikrosferične nanočestice, koje mogu dostaviti MTX i druge farmakološki aktivne tvari, raspadljive ili samo sklone degradaciji, na mjesto njihova djelovanja, u GI uvjetima (55). Paliwal i sur. su inkapsulirali MTX u čvrste lipidne nanočestice (eng. *solid lipid nanoparticles*), SLNs načinjene od stearinske kiseline, glicerol-monostearata, tristearina i Compritol.a 888 ATO; SLNs punjene s MTX značajno su poboljšale bioraspoloživost, štiteći lijek od degradacije u oštrim GI uvjetima (56).

Registrirani farmaceutski oblici metotreksata u EU su: standardni IV oblici - koncentrat za otopinu za injekciju; injekcijska i/ili infuzijska otopina; otopina za injekciju u napunjenoj brizgalici ili štrcaljki (subkutani autoinjektor); oralni oblik - oralna otopina, tablete.

Fluoropirimidin; 5-fluorouracil (Fluoropyrimidine 5-fluorouracil(5-FU), USA: Carac[®], Efudex[®], Fluoroplex[®], Tolak[®]; EU: Adrucil[®], Verrucutan[®], Fluorouracil Injection[®] Fluorouracil Cream[®]), je antitumorski lijek, koji inhibira esencijalne procese biosinteze te interferira s DNA ili RNA, ograničavajući im funkciju. Djelotvoran je u liječenju različitih karcinoma, uključujući oralni karcinom (OC), karcinome glave i vrata (HNC), kolorektalni karcinom, te karcinom dojke. Li i sur. su dizajnirali biorazgradiv kontrolirani sustav otpuštanja lijeka s PLGA nanočestica, za produljeno i kontinuirano otpuštanje 5-FU. Tako NP mogu pojačati oralnu bioraspoloživost 5-FU i reducirati lokalne GI nuspojave (57).

Minhas i sur. su razvili hidrogel vehikulum koji reagira na pH, za unos 5-FU; pripremom kemijski križno povezanih polivinilnih molekula alkohol-ko-poli(metakrilna kiselina); kao hidrogel strukture punjene s 5-FU, što je omogućilo oslobađanje lijeka na pH 7,4, s potencijalom da ovaj hidrogel bude vehikulum za oralni farmaceutski oblik lijeka 5-FU za karcinom, posebno kolorektalni (58).

Registrirani farmaceutski oblici 5-fluorouracila u EU su: standardni IV oblici - koncentrat za otopinu za injekciju; injekcijska i/ili infuzijska otopina - PEGilirana liposomska; topikalni oblik - otopina za kožu.

2.5. Put primjene nanolijeka u liječenju oralnog karcinoma

Bolesti usne šupljine, poput trauma sluznice usne šupljine, parodontnih bolesti, infekcija usne šupljine i na kraju maligne oralne bolesti, specifične su skupine bolesti kod kojih je put primjene lijeka važan. Put primjene lijeka u usnoj šupljini može biti sistemski ili lokalni, a ponekad je potrebno dvojako djelovanje lijeka ili kombinacije lijekova: lokalno i sistemsko.

Temeljna istraživanja i razvoj inovativnih djelatnih molekula lijeka, API (eng. *active pharmaceutical ingredient*) višestruko investicijski nadmašuju formulaciju i dizajn novih sustava za primjenu lijeka za već postojeće molekule provjerene učinkovitosti. Farmakološka svojstva konvencionalnog lijeka ipak se značajno poboljšavaju selekcijom odgovarajućeg sustava nosača, temeljenog na putu primjene lijeka (59).

Lokalna primjena nanolijeka u usnoj šupljini (eng. *local oral drug delivery*) trebala bi nadići nepovoljne faktore, kao što su brzi klirens lijeka s mjesta apsorpcije zbog deionizacijskog čišćenja putem sline i mehaničkog stresa, slaba suradljivosti pacijenta zbog nepodnošljivog okusa te potencijalne barijere u apsorpciji lijeka na oralnoj sluznici (59, 60).

2.5.1. Sistemska primjena nanolijeka (oralni vs. intravenski)

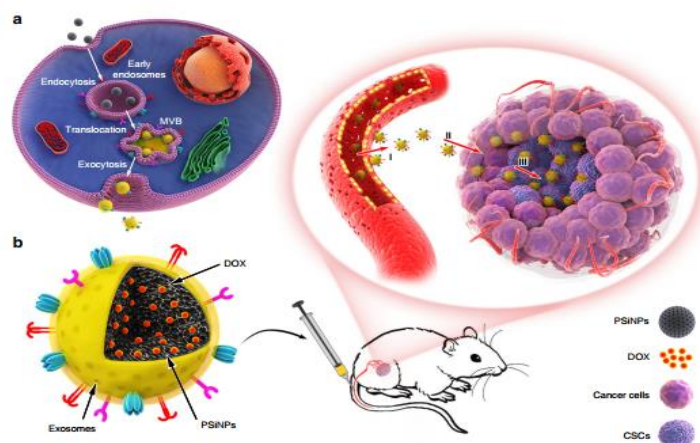
Sistemska primjena lijeka, uz dolazak hidrofobnog lijeka na ciljno mjesto, problematična je najčešće zbog nemogućnosti prolaska molekule lijeka kroz stanične membrane te ometanja istih molekula okolnim vodenim medijima tkiva i organa, bez obzira daje li se lijek kroz usta ili u venu (oralno ili intravenski).

Intravenski put primjene (IV), injekcijom ili infuzijom, osnovni je put primjene odobrenih antitumorskih lijekova, što zahtijeva povećani nadzor pravilne primjene lijeka. Ovako primijenjeni lijekovi, poput doksorubicina, koji ne mogu biti primijenjeni niti jednim drugim putem primjene, doživljavaju izuzetne razvojne pomake u parenteralnim formulacijama (Doxorubicin; DOX (IV)).

Biomimetičke nanočestice kombiniraju jedinstvene funkcionalnosti prirodnih biomaterijala, stanice ili stanične membrane s raznovrsnošću sintetskih nanočestica različitih formulacija te privlače veliku pozornost kao učinkovite nanoplatforme nosača lijeka. NP mogu biti obložene staničnom membranom crvenih ili bijelih krvnih stanica, stanica karcinoma, trombocita i kao takve su pokazale dobru biokompatibilnost, produljenu cirkulaciju i sposobnost ciljanja tumorskih stanica (61). Egzosomi (eng. *exosomes*), male ekstracelularne vezikule, koje izlučuju stanice sisavaca, o nedavno se koriste kao pogodni nanonosači lijekova, jer su stabilni u cirkulaciji, biokompatibilni, niske imunogeničnosti i toksičnosti.

Yong i sur., 2019.g. razvijaju biokompatibilne egzozom- biomimetičke porozne silikonske NP, egzocitozom izdvojene iz tumorskih stanica (eng. *porous silicone nanoparticles*), PSiNPs), kao nosače lijeka (doksorubicin) za ciljanu antitumorsku kemoterapiju. Egzozomom obložene silikonske porozne nanočestice (PSiNPs) napunjene doxorubicinom (eng. *doxorubicin –exosome porous silicone nanoparticles*) (DOX@E-PSiNPs), stvorene su egzocitozom prvotno endocitiranog DOX@E-PSiNPs u stanice karcinoma, gdje odmah

pokazuju pojačanu akumulaciju, ekstravazaciju iz krvnih žila i prodiranje u duboki parenhim tumora. Pokazuju značajan stupanj staničnog unosa te citotoksičnost čak i kod čvrstih velikih nakupina tumorskih stanica (eng. *bulk cancer cells*), kao i kod matičnih tumorskih stanica, CSCs (eng. *cancer stem cells*) (61). Egzosomi kao biomimetičke nanočestice, pokazuju učinkovit ulaz u stanicu karcinoma te sposobnost ciljnog djelovanja ovisno o proteinima njihove membrane. Učinkovita formulacija bez uplitanja u integritet membrane samog egzozoma, pogodna je za primjenu u terapiji karcinoma (Slika 16.).



Slika 16. Shematski prikaz egzozomskog biomimetičkog nanonosača za ciljnu terapiju doksorubicinom. Preuzeto s dopuštenjem izdavača: (61)

Ova svojstva DOX@E-PSiNPs donijela su *in vivo* odličnu, visoku prisutnost u ukupnom broju tumorskih stanica, ali i u populacijama tumorskih stanica s obilježjima matičnih stanica, što na kraju rezultira u antitumorskoj aktivnosti smanjenjem količine CSCs u subkutanih, ortopičnih i metastatskih tumorskih modela. Studije provjere inovativnog koncepta, PoC (eng. *proof of concept*), pokazuju da egzozom-biomimetičke porozne PSiNP, predstavljaju obećavajući nanonosač antitumorskog lijeka.

Oralni put primjene antitumorskih lijekova je ograničen zbog učinka produljenog prvog prolaska, slabe topljivosti, efluksnog transporta, niske intrinzične permeabilnosti, te slabe biorasploživosti lijeka. Ipak, ovaj put primjene je potreban i razvija se zbog ugodnijeg i jednostavnijeg načina sinteze lijeka, kao i lakšeg načina primjene te bolje suradljivosti pacijenta. Preferiran je zbog visoko apsorptivne površine crijeva, dostupne oralno primjenjenom lijeku, koja iznosi 300 do 400 m², a varira u fiziološkim uvjetima.

Većina dostupnih antitumorskih lijekova, uključujući skupinu taksana, podskupinu diterpena (paclitaxel i docetaxel), pripada klasi IV biofarmaceutske klasifikacije, ograničene kliničke primjene zbog ekstremne hidrofobnosti, slabe topljivosti u vodi, niske biorasploživosti i

visoke toksičnosti. Ipak, u protekla 2 desetljeća, mnogi tipovi karcinoma su učinkovito liječeni taksanima, zbog mogućnosti prekida mikrotubularne funkcije te izazivanja stanične apoptoze.

Formulacija docetaksela za oralni put primjene, iz perspektive pacijenta, bila bi veliko dostignuće, tako bi bila omogućena „kemoterapija kod kuće“. DTX je semisintetski taksan pripremljen kemijskom modifikacijom inaktivnog prekursora sadržanog u iglicama drveta europska tisa (lat. *Taxus baccata*). Mehanizam djelovanja mu se temelji na prekidu mreže mikrotubula, koja blokira stanične cikluse u kasnim G2 i M fazama, te inhibira staničnu replikaciju (Slika 17.). Docetaxel (DTX) ima dokazano bolju učinkovitost u usporedbi s paklitaxelom, klinički značajnu antitumorsku aktivnost prema velikom rasponu različitih tipova karcinoma te je odobren u liječenju karcinoma dojke, jajnika, nemalih stanica pluća, karcinoma glave i vrata, želuca, te prostate, u dozama od 60 do 100 mg/m² primijenjenim putem jednosatnih infuzija (1h IV infuzija) svaka 3 tjedna (62). Jednotjedni IV protokoli doziranja DTX-a rezultiraju sličnom učinkovitosti, ali različitim profilom toksičnosti s nižom incidencijom febrilne neutropenije u usporedbi s trotjednim protokolima. Neutropenične infekcije zahtijevaju hospitalizaciju te liječenje intravenskim antibiotikom.

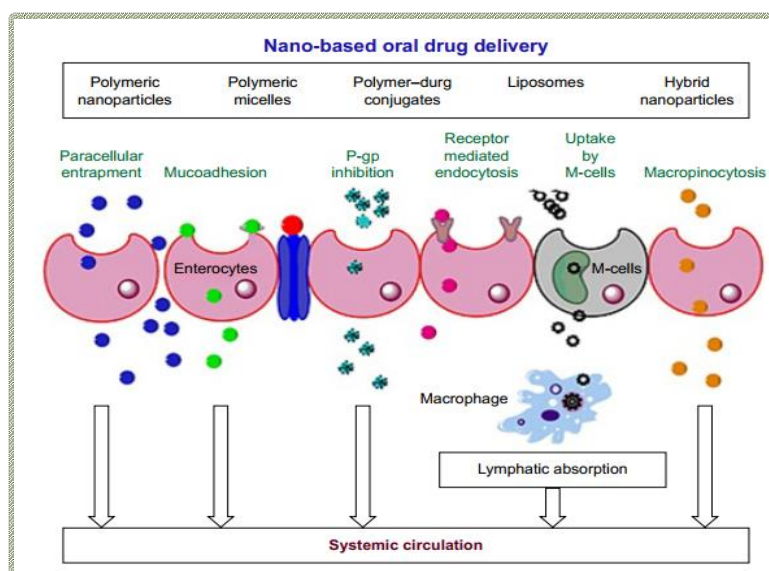
Komercijalno dostupna formulacija sadrži uz DTX i reduciranu količinu *Tween 80* neionskog surfaktanta iz klase polietilen glikola (eng. *PEG class*) za zaobilazak prve prepreke – slabe topljivost u vodi, (26 mg/mg DTX-a), koja se dalje razrijedi s 13 % etanolom prije primjene u obliku injekcije. Zbog prisutnosti pomoćne tvari *Tween 80*, mnogi slučajevi blage do ozbiljne preosjetljivosti prijavljeni su zajedno s nuspojavama perifernog edema, dobivanja na težini i perikardijalne efuzije kod doza iznad 400 mg/m².

Tween 80 jako utječe i na farmakokinetiku DTX-a, povećanjem koncentracije slobodnog (nevezanog) docetaksela u plazmi, zbog formiranja *Tween 80* micela, koje ostvaruju interakcije s alfa-1 kiselinskim glikoproteinima. Visoki stupanj njegove prisutnosti u plazmi smanjuje klirens plazme docetaksela, što rezultira ozbiljnom hematološkom toksičnošću, zbog prisutne koncentracije nevezanog lijeka. Različite strategije razvoja formulacije bez ove pomoćne tvari, dovele su do uspješnih povećanja disolucije i permeacije (kretanja molekule DTX kroz tkiva na molekularnoj razini) - nakon oralne primjene lijeka (54, 63).

Kao i svi antitumorski lijekovi primijenjeni oralnim putem i docetaxel se suočava s dvije najvažnije fiziološke barijere: klirens lijeka nakon prvog prolaska kroz jetru putem enzimskog sustava citokroma P450 (CYP450) - učinak prvog prolaska lijeka kroz jetru, te stanični transportni sustav - P-gp efluksna pumpa - membranski protein iz ATP grupe transportnih molekula, ekstenzivno distribuiran u intestinalnom epitelu, hepatocitima, bubrezima i

stanicama kapilarnog epitela. Primijećeni su korisni učinci interakcija istovremene primjene DTX s molekulom ciklosporina A, koja pokazuje inhibitorne učinke na glavne barijere oralne primjene lijeka. Oralna primjena oba lijeka na laboratorijskim modelima štakora i pasa, pokazala je 14% do 17%-tno povećanje u vršnoj koncentraciji lijeka u plazmi i 17 puta smanjeni klirens plazme, što pokazuje da ciklosporin A može promijeniti bioraspoloživost oralno primijenjenog DTX (64). Kliničko ispitivanje provedeno je na skupini onkoloških bolesnika, primjenom 15 mg/kg ciklosporina 30 minuta prije oralnog uzimanja docetaksela. Rezultati su pokazali samo 8% apsolutne bioraspoloživosti docetaksela bez ciklosporina, ali povećanu do 90% uz istovremenu primjenu ciklosporina (64, 65).

Različiti mehanizmi povećane bioraspoloživosti lijeka kod oralnog puta primjene DTX-a i njegovog otpuštanja ispitivani su kroz mehanizme nanonosača (Slika 17.):



Slika 17. Stanični mehanizmi unosa i permeacije različitih nanoformulacija u enterocite nakon oralne primjene docetaksela. Preuzeto s dopuštenjem izdavača: (54)

2.5.2. Transmukozni put primjene nanolijeku u usnoj šupljini (lokalni, topikalni)

Lokalna terapija patoloških stanja u usnoj šupljini ima nekoliko očitih prednosti u odnosu na sistemsku, jer ciljano djeluje na područje oralne sluznice zahvaćeno bolešću, istovremeno minimizirajući sistemske nuspojave lijeka. Ujedno, lokalna primjena lijeka ima 2 mogućnosti samog djelovanja lijeka: sistemsko i lokalno.

Sustavi za primjenu lijeka u usnoj šupljini razlikuju se prema 2 temeljne komponente:

1. otpuštanje djelatne tvari, API, u usnoj šupljini i posljedično gutanje raspršenih i otopljenih komponenti putem sline – alternativa peroralnoj primjeni lijeka (sistemsko djelovanje lijeka)

2. primjena lijeka na sluznicu usne šupljine s lokalnom apsorpcijom putem sluznice – raspodjela djelatne tvari na oralnu sluznicu (lokalno djelovanje lijeka) i/ili prolazak djelatne tvari kroz slojeve oralne sluznice (sistemsko djelovanje lijeka)

Površina oralne sluznice (oko 215 cm²), kao većinom nekratinizirana mukoza, nudi olakšanu primjenu lijeka sistemskog djelovanja oromukoznim putem. Keratinizirana mukoza može biti iskorištena kao mjesto primjene lijeka, ali njena permeabilnost je inferiorna u usporedbi s bukalnim i sublingvalnim mjestom primjene (66). Keratinizirani epitel čini 25 % oralne mukoze, na gingivi i tvrdom nepcu, sa značajnom količinom acilceramida i ceramida, koji se smatraju dodatnom lipidnom barijerom. Nekeratinizirani epitel sadrži nešto keratina i pokriva oko 60% sluznice usne šupljine, ali mastikatorna mukoza sadrži keratin veće molekularne mase. Jezik je pokriven specijaliziranom sluznicom, epitel je djelomično keratiniziran, što je 15 % ukupne površine. S aspekta oromukozne primjene lijeka, važna je debljina i anatomska lokalizacija staničnih slojeva oralne sluznice. Bukalna mukoza je sastavljena od 40-50 slojeva stanica i debljine je 500-800 µm. Debljina drugih oblažućih i mastikatornih mukoznih tkiva je puno manja, 100-200 µm. Keratin se odlaže u površinskim stanicama epitela, koje tako postanu plosnate (66, 67).

Histološki je oralna sluznica podijeljena u 3 grupe: mastikatornu, obložnu i specijaliziranu. Ključni faktori utjecaja na transmukoznu apsorpciju lijeka su: pKa, ravnoteža hidrofilnost-lipofilnost (eng. *permeability*), veličina molekula, volumen, protok i pH sline, vrijeme zadržavanja lijeka na sluznici i mjestu djelovanja (eng. *residence time*), mjesto primjene lijeka u usnoj šupljini/prokrvljenost (eng. *blood flow*), te stupanj keratinizacije sluznice (Slika 18.).

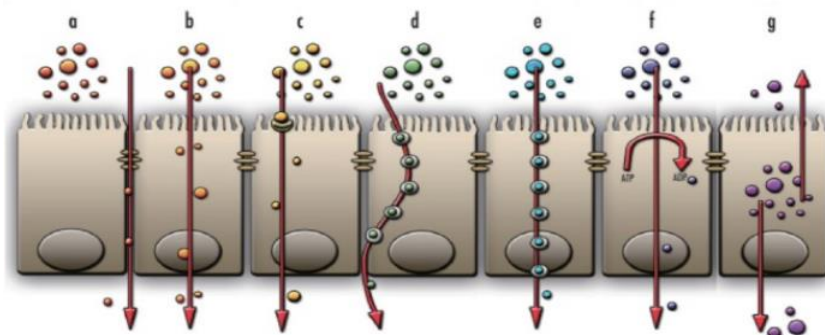
	Permeability	Blood flow	Residence time
Buccal	+	++	+
Sublingual	++	--	--
Gingival	--	+	+
Palatal	--	--	++

Slika 18. Anatomske regije sluznice usne šupljine pogodne za transmukoznu primjenu lijeka.

Preuzeto s dopuštenjem izdavača: (67)

Lipofilne molekule se transportiraju transcelularno, jer prolaze permeacijom lipidni dvosloj stanične membrane. Hidrofilne molekule ne mogu preko lipidne barijere, one prolaze paracelularno. Za ovakav prolaz, čvrsti spojevi koji blokiraju intracelularne praznine, moraju se zaobići. Transcelularni transport molekula lijeka treba određene preduvjete. Difuzija lijeka

je najjednostavniji način prolaska lipidne barijere stanica, a proteini membrane su sljedeća mogućnost. Stanični kanalići, nosači molekula i membranske pumpe mogu potaknuti apsorpciju lijeka putem aktivnog transporta (Slika 19.) (68).



Paracelularni transport (a), Transcelularni transport: difuzija (b); olakšana difuzija (c), transcitoza (d), endocitoza (e); aktivni transport (f); efluks (g)

Slika 19. Transportni mehanizmi prolaska molekula (lijeka) kroz epitel.
Preuzeto s dopuštenjem izdavača: (68)

Konvencionalni farmaceutski oblici za lokalni put primjene lijeka u usnoj šupljini su:

- ◆ Čvrsti oblici: bukalne, sublingvalne tablete ili pastile; prašci; želatinozne kapsule (eng. *solid dosage forms*)
- ◆ Polučvrsti oblici: gel, krema, pasta; (eng. *semisolid dosage forms*)
- ◆ Tekući oblici: otopine, suspenzije, sprejevi (eng. *liquid dosage forms*)
- ◆ Medicinska guma za žvakanje (eng. *medicated chewing gum*)
- ◆ Naljepci/flasteri filmovi, trake, diskovi (eng. *patches: matrix/reservoir type, films, strips, diskettes*)

Polučvrsti i tekući farmaceutski oblici su najčešći, zbog jednostavnosti primjene lijeka i suradljivosti pacijenta. Najveći nedostatak ovih tradicionalnih farmaceutskih oblika je slaba retencija u usnoj šupljini, što vodi suboptimalnoj djelotvornosti lijeka. Mukoadhezivni polimeri u formulacijama viskoznih vodica za ispiranje usne šupljine i gelova za lubrikaciju i fizičku zaštitu ulcerirane oralne sluznice, čini se ipak donose olakšanje nekih teških simptoma kod oralnih bolesti.

Konvencionalne topikalne terapije oralnog karcinoma su poznate formulacije krema/gelova:

- ◆ 13-cis retinoična kiselina (iso-tretinoin) - inhibira razvoj sekundarnih tumora u pacijenata s prethodnim karcinomom glave i vrata, inducira remisiju oralne leukoplakije i prevenira razvoj oralnog karcinoma iz oralne leukoplakije (3 mg/dnevno; 5 mg/ dnevno; 10 mg dnevno)

- ◆ 5-aminolevulinska kiselina (5-ALA) je jedini fotosenzibilizator koji može biti primijenjen topikalno (1 x u 3 mjeseca uz PDT IR)
- ◆ 1% bleomicin u dimetilsulfoksidu - primijenjuje se kod pacijenata s displastičnom oralnom leukoplakijom (1 x dnevno, 14 uzastopnih dana) (69)

Bioadhezivni sustav primjene lijeka (eng. *bioadhesive DDS*), s „ljepljivim“ svojstvima, temelji se na fenomenu bioadhezije, u kojem se makromolekule, uglavnom polimeri, adheriraju na biološke površine, kemijskim (elektrostatske interakcije, vezanje vodikovim vezama) i/ili fizikalnim mehanizmima (uplitanjem). Fizikalni mehanizmi uplitanja primjenjuju (bio) sintetičke mreže s „uhvaćenim“ biomolekulama i stanicama, koje lokalno djeluju. Da bi se smanjila difuzija zarobljenih molekula, kao i onemogućila denaturacija enkapsuliranih proteina, Unterman i sur. su 2012. g. kovalentno povezali ECM vezujuće peptide (eng. *extracellular matrix binding proteins*) na mrežu sintetskog hidrogela. Tako su lokalizirali ECM molekule za diferencijaciju matičnih stanica (70).

Mukoadhezija jest poseban oblik bioadhezije, u kojem su makromolekule sposobne specifično se pričvrstiti na površine sluznica, ili čak slojeve sluznica u gastrointestinalnom te dijelovima dišnog sustava (nos i usna šupljina). Prema principima djelovanja mukoadhezije, hidrogelovi su značajni lokalni farmaceutski oblici. To su trodimenzionalni, hidrofilni, polimerni umreženi sustavi, sposobni za imbibiciju velike količine vode i ponašaju se kao polučvrsti farmaceutski sustavi za primjenu lijeka. Postaju sve napredniji sustavi s odgovorom na stimulirajuće čimbenike, kao mikro-gelovi i nano-gelovi. Najoriginalniji, najstariji mukoadhezivni sustav, „orabaza“, sastoji se od mljevenog pektina, želatine i natrij-karboksimetil celuloze dispergirane u polietilenu i mineralno uljnoj gelastoj bazi, a održi se na oralnoj sluznici 15-150 min (69,70). Preteča je daljnjih ideja o oralnom mukoadhezivnom vehikulumu lijeka.

Tablica 3. Rezultati liječenja oralnih prekanceroznih lezija i oralnog karcinoma lokalnim terapijama s duljim razdobljem kliničke primjene. Preuzeto s dopuštenjem izdavača: (71)

Lijek	Farmaceutski oblik	Rezultati
5- fluorouracil (5-FU)	Matriks tableta	5% 5-FU koristan u liječenju OSCC
tretionin	Naljepak	Kemoprevencija
5-aminolevulinska kiselina (5-ALA)	Gel	Uz PDT, kompletan odgovor na liječenje
Idarubicin	Čvrsta lipidna nanočestica	Visoki stupanj intrcelularnog unosa lijeka u usporedbi s infuzijskom (bolus) primjenom

Istraživanja lokalnih puteva primjene nanolijeka dolaze do izražaja kod oralnog karcinoma, jer je relativno dostupan kliničkom praćenju tijekom liječenja (Tablica 3.).

Oromukozni (mukoadhezivni) put primjene nanolijeka najbolje je prikazan kod razvoja nanoformulacija za liječenje oralnog karcinoma.

Agresivni protokoli liječenja citotoksičnim sredstvom 5-fluorouracil (5-FU), povezani su s mijelosupresijom i GI toksičnošću. Uočen je i fenomen uzrokovan hipoksičnim uvjetima kod solidnih tumora usne šupljine, što dovodi do razvoja rezistencije (nedovoljna količina lijeka dolazi do potrebnog mjesta djelovanja). Za postizanje boljeg otpuštanja lijeka na ciljnom mjestu lokalizacije OSCC-a te smanjenja poznate rezistencije i sistemskih nuspojava, formulirane su matriks bukalne tablete (eng. *buccal matrix tablets*), koje otpuštaju 5-FU lokalno i direktno u tkivo karcinoma (72). Pripremljene su direktnom kompresijom matriksa lijeka i biokompatibilnog polimera Eudragit[®] RS-100. Pokazano je reproducibilno otpuštanje 5-FU s matriks tableta u okolinu sličnu bukalnoj sluznici. Apoptotički utjecaj na stanice karcinoma uočen je nakon topikalne primjene 5-FU matriks tableta na 3D tkivnom uzgojenom modelu OSCC-a, što pokazuje djelotvornost lokoregionalne kemoterapije OSCC-a (73).

Cisplatin je jedan od najdjelotvornijih citotoksičnih lijekova u liječenju HNC, međutim ograničene primjene, zbog toksičnog učinka ovisnog o dozi, koji utječe na različite organske sustave: sluha, gastrointestinalni, bubrežni, neurološki i hematološki.

Endo i sur. su predložili rješenje razvojem polimerne micelle punjene cisplatinom, sastavljene od blok-kopolimera polietilenglikol (PEG) - poliglutaminske kiseline s hidrofilnim PEG dijelovima, koji osiguravaju novijoj formulaciji lijeka, ranije skrivena obilježja duljeg vremena cirkulacije. Primijećeno je da slobodni cisplatin i nanočestice punjene cisplatinom pokazuju ekvivalentan inhibitorni učinak na rast OC na mišjem modelu. Kaskadni mehanizmi kaspaze 3 i kaspaze 7 aktivirani cisplatinom, inducirali su oslobađanje citokroma c iz mitohondrija te doveli do apoptoze i kod stanica karcinoma tretiranih slobodnim cisplatinom i onih s cisplatinom u NP. Značajno manja nefrotoksičnost primijećena je ipak kod formulacije cisplatina u nano-blok-kopolimeru. Antitumorski učinak i superiorni sigurnosni profil, sustava nanočestičnih micelarnih nosača, odveli su ih dalje u klinička ispitivanja (74).

Moura i sur. su istražili otpuštanje cisplatina s *chitosan* hidrogelova ionski križno vezanih s glicerolfosfatnom dinatrijevom soli *in vitro* te križno vezanih ionskom/kovalentnom vezom. Pokazan je značajno niži stupanj otpuštanja cisplatina s ionski križno vezanih hidrogelova, nego kod onih s ionsko/kovalentnim vezama, dok je količina otpuštenog slobodnog lijeka bila značajno različita (60-70 % kod hidrogela s genipinom naspram 20% kod ionskih hidrogelova). Profili otpuštanja lijeka kod hidrogela s oba križno vezujuća agensa mogu

poboljšati kemijska i mehanička svojstva u usporedbi sa samo jednim retikulacijskim agensom. To je povoljan profil za liječenje oralnog karcinoma, jer se početna maksimalna koncentracija lijeka doseže za približno 2 do 3 sata, te se lijek može osloboditi prije nego bude otplavljen slinom (75).

Polimersomi (eng. *polymersomes*) su interesantne vezikule sa sposobnosti samosastavljanja, koje tako obuhvaćaju sintetske amfifilne blok kopolimere. Slično liposomima, mogu „zarobiti“ lipofilne molekule unutar svoje membrane i hidrofilne molekule unutar svojeg vodenog unutarnjeg okoliša. Polimersomi posjeduju veći kapacitet punjenja lijekom, bolju retenciju lijeka i veću stabilnost formulacije nego liposomi. Nova generacija polimersoma za unutarstaničnu dostavu lijeka u OSCC stanice, razvijena je nedavno, a sastoje se iz:

poli2-(metakriloksi) etilfosforilkolin; PMPC i poli-2(diizopropilamino)etilmetakrilat; PDPPA. Prvom dijelu dodijeljena je funkcija strukturnog oblikovanja, dok je drugi dio pH-osjetljiv kopolimer. PDPA je hidrofoban na $\text{pH} > 6.4$ i sam se sastavlja u polimersome uklopljene u membrane. Kod $\text{pH} < 6.4$, koji odgovara okolini endosomalnih dijelova stanica, vezikularna struktura se brzo rastapa i rastavlja u unimere. Brza konverzija dovodi do ruptore endosoma uzrokovane promjenom osmotskog tlaka i tako oslobađa sadržaj polimersoma u citosol. Dokazano je da PMPC- PDPA polimersomi mogu prodrijeti i distribuirati se unutar OSCC stanica *in vivo*, što znači da su izuzetno sredstvo unutarstanične dostave lijeka, proteina ili gena, kod karcinoma usne šupljine (76).

Intervencija aktivnim tvarima u inhibiciji maligne progresije, detaljnije je proučavano područje lokalne primjene kemoprotektivnih tvari, kojima se pokušava zaustaviti razvoj prekanceroznih stanja prema oralnom karcinomu.

Holpuch i sur. su testirali SLN formulacije u kemoterapijskom preventivnom liječenju OC. Pokazali su da SLN sastavljene od idarubicin hidroklorida (0.2 mg idarubicin/mL), natrijtetradecil sulfata (0.159 mg/mL), voska za emulziju (2 mg/mL), poliksil 20 steariletera ([Brij[®] 78] 2.3 mg/mL), i D-alfa tokoperil PEG 1,000 sukcinata ([vitamin-E TPGS] 3 mg/mL) te SLN sastavljene od BODIPY[®] FL C12 (50 µg/mL), voska za emulziju (2 mg/mL), poliksil 20 steariletera ([Brij[®] 78] 2.3 mg/mL), predstavljaju formulacije čvrstih nanočestica, koje su ušle u OSCC stanice te mogu osigurati visoke stupnjeve unutarstanične koncentracije lijeka, usporedive s IV primjenom. Ponašajući se kao „rezervoari“ lijeka, prošle su kroz slojeve stanica normalnog bazalnog epitela oralne sluznice, te se internalizirale u stanice OSCC (77).

U drugom istraživanju, Holpuch i sur. su procjenjivali inovativni mukoadhezivni naljepak za lokalnu primjenu lijeka, analog vitamina A-fenretinid, primijenjen na sluznicu usne šupljine. Fenretinid je disperziran u Eudragit[®], polimetakrilatni polimer (eng. *poly(meth)acrylate-based*

polymer); s ovojnicom adhezivnog sloja sastavljenom od polikarbofilne i hidroksipropilne metilceluloze, dobro poznatih mukoadhezivnih tvari. Kako je bukalni epitel ciljani dio tkiva u kemoprevenciji oralnog karcinoma, dizajn mukoadhezivnog naljepka je logičan pristup u razvoju lijeka, za lokalizirani, tijesni i produljeni kontakt između mukoadheziva i apsorbirajućeg tkiva. Ovo zauzvrat može osigurati visoki unos lijeka (eng. *influx*) te povećanu razinu bioraspodjelivosti. Mukoadhezivni naljepci su pokazali sposobnost dovoljno dugog zadržavanja na oralnoj sluznici, tako da terapijski značajne i relevantne razine fenretinida na mjestu djelovanja imaju učinak. To je posebno pogodno za lijekove s doziranjem ovisnim o toksičnosti, poput fenretinida (77, 78).

Lokalizirana primjena lijeka putem NP intratumoralnim načinom primjene prevenira ulaz toksičnih lijekova u sistemsku cirkulaciju. Nanososači povećavaju topljivost, specifičnost, stabilnost, multimodalitet, djelotvornost lijeka i njegovu zaštitu od rapidnog klirensa, simultano reducirajući nuspojave i nespecifičnost konvencionalne onkološke terapije. Dodatno, na ciljnom mjestu, NP mogu biti endocitirane/fagocitirane te eventualno otpustiti lijek u blizini intracelularnog mjesta djelovanja. Nanosustavi će osigurati podjednaku distribuciju lijeka, a peletirane nanočestice ostati će adherirane na mukozi, što dovodi do dobre apsorpcije putem oralne sluznice i kontinuiranog, ravnomjernog otpuštanja lijeka (69).

2.6. Istraživanja djelotvornosti nanosustava na modelima oralnog karcinoma

Istraživanja djelotvornosti inovativnih nanosustava za primjenu antitumorskog lijeka *in vitro* ili *in vivo*, usmjerena na oralni karcinom (OSCC i karcinom jezika) od 2000.g.-2020.g, donijela su značajne rezultate, ali i translaciju nekih od ovih, od prije poznatih lijekova (ovdje u nanočestičnom obliku), u klinička ispitivanja (60):

- Liposomske nanoformulacije – sistemska primjena lijeka

Damascelli i sur. su 2003.g. procijenjivali djelotvornost intraarterijske infuzije paklitaksela inkorporiranog u nanočestice temeljene na humanom albuminu (eng. *albumin NPs*), kao indukcijske kemoterapije prije definitivne terapije u liječenju karcinoma jezika. Paklitaksel je lipofilni lijek, za otapanje u organskim otopinama mu se dodaju površinski aktivne tvari, a uzrokuje ozbiljne alergijske reakcije primijenjen IV. Albuminske nanočestice su atraktivne formulacije, jer ugrađuju značajnu količinu lijeka u čestični matriks putem više različitih mjesta vezanja lijeka u molekulama albumina. Pokazana je izvedivost i djelotvornost intraarterijske infuzije paklitaksela u obliku albuminskih nanočestica (79).

Liposomi u sustavima za sistemsku primjenu lijeka smanjuju toksičnost lijeka i povećavaju akumulaciju lijeka na ciljnim mjestima. Liposomske formulacije za gensku terapiju, poput

sintetskih kationskih liposomalnih DNA lijekova, nazvanih *lipoplex* formulacije, imaju jasan potencijal, posebno u liječenju oralnog karcinoma (60).

Konopka i sur. su 2005. g. istraživali visoke koncentracije fetalnog seruma goveda, FBS, (eng. *fetal bovine serum*), koje su standardni sastav linije animalnih stanica *in vivo*, u djelotvornosti prijenosa (transfekcije) liposoma (Metafectene™) i poliaminskog reagensa kod HSC-3 i H357 humanih stanica OSCC-a. Došlo je do inhibicije 60% prisutnosti FBS-a, što znači da se ovi liposomi mogu koristiti kao sredstvo transfekcije gena u biološku sredinu oralnog karcinoma (rekombinantna DNA tehnologija) (80).

- Lipidne nanoplatforme – lokalna primjena lijeka

Sulfikarali i sur. su 2013.g. istraživali antitumorske efekte naringenina (NAR) ugrađenog u nanočestice aminoalkilnih metakrilatnih kopolimera Eudragit® kod karcinoma bukalne sluznice nanoprecipitacijskom metodom. NARNP (eng. *naringenin (NAR)-loaded nanoparticles*) su pripremljene kao NAR: aminoalkil metakrilatni kopolimeri. NAR ima obećavajuću farmakološku aktivnost, međutim lošu oralnu bioraspodivnost, što je presudna prepreka. Rezultati studije otkrivaju da NARNP formulacija ima veću, snažniju antitumorsku djelotvornost, nego slobodni NAR u prevenciji OSCC. NARNP popravljaju biokemijski status gotovo do normalnih vrijednosti, kod oralne karcinogeneze inducirane s 7,12-dimetilbenz(a)antracenom (81).

Yu i sur. su 2008.g. procijenjivali antitumorske efekte timidin kinaze *Herpes simplex* virusa (TK-HSV) ugrađene u nanočestice PEG-PBLG (eng. *poly(ethylene-glycol)-poly(gamma-benzyl-L-glutamate)*) te efekte ganciklovira ugrađenog u nanočestice posredovanjem HSV-TK PEG-PBGL nanočestica na OSCC. HSV-TK je gen koji inducira apoptozu, međutim njegov transfer u tumor je kritičan. Rezultati njihovog istraživanja su pokazali da PEG-PBGL nanočestice punjene s HSV-TK imaju strukturu jezgra-ljuska, DNA zaštitu, veću djelotvornost transfera gena i postupnog otpuštanja DNA, te će moći biti upotrijebljeni kao nosači gena u kliničkoj primjeni. Dodatno, ganciklovir posredovan s HSV-TK u PEG-PBGL pokazuje snažno antitumorsko djelovanje na karcinom bukalne sluznice induciran kod laboratorijskih hrčaka (82).

Aditya i sur. su 2013.g. napravili nanolipidne nosače, NLC (eng. *nanolipid carrier*) s ugrađenim kurkuminom i genisteinom bazirane na oleinskoj kiselini, lecitinu, glicerol monostearatu i Tween®80. Ovi NLC su se pokazali obećavajućim vehikulumima kod oralne primjene slabo biodostupnih molekula kurkumina i genisteina. Kurkumin je pokazao ohrabrujuće rezultate u *in vitro* i *in vivo* ispitivanjima na modelima OSCC-a (83).

Chinsriwongkul i sur. su 2012. g. istraživali NLC temeljene na mješavini cetilpalmitata i različitih tekućih lipida uključujući soja ulje, trigliceride lanaca srednje veličine, s omjerom sojinog ulja i oleinske kiseline (3:1) te omjerom srednjih triglicerida/oleinske kiseline (3:1), u težinskom omjeru 1:1, za parenteralnu primjenu antitumorskog lijeka retinoidne kiseline, ATRA (eng. *all-trans retinoic acid*). Navedeno je primijenjivo u prevenciji razvoja oralnog karcinoma, zbog dokazane djelotvornosti retinoida u liječenju OSCC (84).

Liu i sur. su 2011.g. dizajnirali NLC napunjene s DTX, bazirane na gliceril monostearatu, soja lecitinu i oleinskoj kiselini, pripremljene metodom ultrasonične disperzije na modificiranom filmu. DTX je „zarobljen“ u lipidnoj jezgri nanolipidnog nosača, što rezultira produljenim vremenom otpuštanja i može reducirati frekvenciju primjene lijeka. Pokazalo se da ova formulacija ima veći stupanj citotoksičnosti za stanice oralnog karcinoma, zbog pojačane endocitoze DTX –a na nanonosima (85).

Liu i Tang su 2014.g. NLC napunili kationskim kvercetinom (eng. *quercetin (QR)-loaded cationic*) i to bazirane na glicerol monostearatu: omjer s trigliceridima srednjeg lanca 4:1, uz koncentraciju lecitina 3%, didodecildimetilamonij bromid u koncentraciji 1 % i kvercetin u koncentraciji 5%. Nanolipidni nosači punjeni kationskim oblikom kvercetina osigurali su dulje vrijeme zadržavanja lijeka u području sijela oralnog karcinoma (86).

- PDT/ PDD nanoplatforme

Usporedno s razvojem PDT u onkologiji, razvijala se i fotodinamska dijagnostika, PDD (eng. *photodynamic diagnostic*). Oralni karcinom je posebno pristupačan za ovu dijagnostiku, zbog dostupnosti usne šupljine kod primjene izvora svjetla i fotosenzibilizirajućih tvari. Kako je rano otkrivanje esencijalna mjera za poboljšanje stopa preživljenja i prevencije metastaziranja oralnog karcinoma, preferira se dijagnostička metoda minimalne invazivnosti, selektivnost, *in situ* monitoring, sve za bolju toleranciju kod pacijenta.

Upravo je primjena PS dovela do razvoja visoko djelotvorne *chitosan* nanočestice kao nosača fotosenzibilizirajuće tvari: 5-aminolevulanske kiseline (5-ALA). Djelujući kao prolijek, 5-ALA se pretvara u fotosenzitivni fluorofor protoporfirin IX u stanicama mitohondrija. Nakon osvjtljavanja, unutarstanično nakupljanje protoporfirina IX povećava fluoroescenciju tkiva i olakšava razlikovanje nemalignih od malignih lezija. Nedostatak fotodinamske dijagnostike posredovane 5-ALA je njena visoka hidrofilnost i manjkav afinitet prema lipofilnoj staničnoj membrani. Zbog toga je potreban odgovarajući sustav nosača. Stanice karcinoma, uključujući karcinomske stanice oralnog epitela, pokazuju pojačanu ekspresiju folatnih receptora s folnom kiselinom kao ligandom visokog afiniteta, stoga su pripremljene *chitosan* NP konjugirane folnom kiselinom, a N-sukcinil *chitosan* inkorporiran unutar nanočestice

strukture. Uvođenje negativno nabijenih molekula u pozitivno nabijene nanočestice, pokazalo se povoljnim za pojačanu transfekciju otpuštanja lijeka, reduciranim intenzitetom interakcija između nanočestica i „zarobljenog“ materijala (lijek/ DNA). Temeljem ovih principa, uspješno je dokazan unos modificirane *chitosan* nanočestice punjene s ALA u stanice oralnog karcinoma endocitozom posredovanom folatnim receptorima. ALA je oslobođena u lizosomima što je rezultiralo konverzijom i akumulacijom protoporfirina IX kod fluorescirajuće endoskopske detekcije (87).

Li i sur. su pripremili nanočestice temeljene na biokompatibilnim i biorazgradivim hiperrazgranatim poli(eterester)polimerima s hidroksilnim i karboksilnim funkcionalnim skupinama, s kovalentnim ogranicima molekula lijeka. Jako razgranate poli(eterester) nanočestice, vezane na PS klorin(e6), pokazale su poboljšanje u *in vitro* ispitivanjima PDT te kod aktivnosti ove formulacije, u odnosu na slobodnu česticu ce6, na CAL27 humanim stanicama oralnog karcinoma. Razlog tome može biti povećani stanični prijenos PS i disagregacijski učinak kovalentno vezanog ce6 na hidrofilni polimer, koji poboljšava djelotvornost kvantuma (eng. *quantum yield/quantum efficacy*) ROS stvorenih tijekom PDT. Nanočestice napunjene PS-om mogu doseći većinu osjetljivih substaničnih mjesta, te tako dokazuju sposobnost liječenja površinskih vrsta oralnog karcinoma ili prekanceroznih lezija. Međutim, neka ispitivanja su pokazala da polimeri nakon internalizacije u stanicu postaju citotoksični, što ograničava primjenu fotosenzitivnih nanočestica (PNP) kao sustava za primjenu lijeka, a dodatno je otežano zbog izazovne i problematične proizvodnje ovakvih sustava u *large scale*-u (88).

Figueiró Longo i sur. su proučavali efekte PDT posredovane liposomalnim formulacijama iz dimiristoil fosfatidilkolina u prisutnosti i odsutnosti aditiva kolesterola ili kardiolipina za otpuštanje PS, aluminij ftalocijanin klorida, u tumore jezika inducirane u miša. Izazvana je intenzivna nekroza tumorskog tkiva s infiltracijom polimorfonuklearnih stanica i formiranjem trombova na žilama tumora. Pokazana je djelotvornost liposomske formulacije aluminij ftalocijanin klorida, putem PDT u liječenju kemijski inducirano oralnog karcinoma. Ista grupa je pokazala kako PDT bazirana na liposomskoj formulaciji aluminij ftalocijanin klorida inhibira fosfatidilinozitol3–kinazu/Akt, ciljno mjesto za rapamicin (PI3K/Akt/mTOR) te signalizira put u kulturi stanica OSCC-a (89).

**3. LIJEČENJE ORALNOG KARCINOMA LASEROM
– KIRURŠKA, FOTODINAMSKA I
FOTOTERMALNA TERAPIJA**

3.1. Vrste medicinskih lasera za primjenu u fotodinamskoj terapiji - PDT laseri

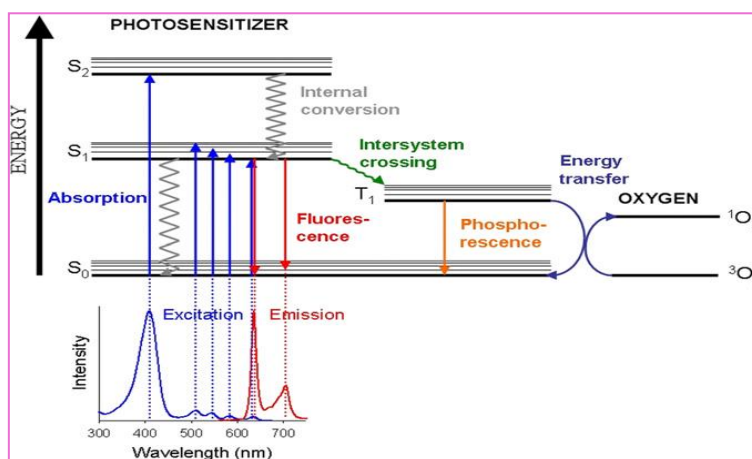
Za terapijske svrhe, mehanizmi interakcija laser-tkivo uglavnom su određeni s dva parametra: vremenom izlaganja djelovanju lasera na tkivo i učinkom gustoće energije lasera, obzirom na tkivno specifičnu apsorpciju svjetlosti lasera. Prema Gabrić i sur., determinacija laserskog izvora prema biomedicinskoj uporabi, dijagnostičkoj ili terapijskoj, ovisi o indikaciji, mehanizmima ekscitacije i de-ekscitacije te opsegu interakcijskog procesa laser-tkivo. Učinci će ovisiti o međudjelovanju parametara osvjetljavanja: valnoj duljini ili rasponu valnih duljina (eng. *wavelength band*) izvora laserskog zračenja, fizikalnim karakteristikama tkiva osvjetljenog određenom valnom duljinom, energiji zračenja ili energiji pulsnog ozračivanja, vrsti laserskog zračenja (laser kontinuiranog vala ili pulsni laser), veličini laserske zrake usmjerene na tkivo, vremenskom trajanju (period) ozračivanja, broju ponavljanja laserskog osvjetljavanja, te bilo kojoj od promjena u fizikalnim svojstvima nekog od parametara. Monokromatsko svojstvo i visoka optička snaga, najvažnija su svojstva u mehanizmu interakcije laserskog svjetla s tkivom. Laserska zraka usmjerena na ciljano tkivo može biti transmitirana, reflektirana, apsorbirana ili raspršena. Ako se transmitira kroz tkivo, biti će vrlo malo ili niti malo apsorpcije te neće biti značajnog termalnog učinka. Dubina prodora (transmisije) u tkiva ovisiti će o vrsti tkiva, valnoj duljini (eng. *laser wavelength*) i gustoći energije (eng. *laser fluence*) laserske zrake. Laserska zraka koja nije transmitirana biti će apsorbirana, a kako tkiva ili materijali apsorbiraju lasersku zraku, doći će do stvaranja toplinske energije, s mogućim štetnim učinkom za tkiva (90).

Za biološki učinak, energija lasera mora biti apsorbirana, a selektivna apsorpcija je ključna za većinu laserskih terapija, s ciljnom valnom duljinom za određeno mjesto u tkivima. Biranjem valne duljine osvjetljavanja, preferencijalno apsorbiranim prema sastavnicama neke vrste tkiva, moguće je „ciljati“ odabrane strukture i ostaviti okolna tkiva relativno nepogođena. Svako tkivo ima specifične apsorpcijske karakteristike temeljene na njegovu sastavu i sadržaju kromofora. Glavni kromofori prisutni u tkivima su hemoglobin, melanin, voda i proteini. Infracrveno svjetlo apsorbira primarno voda, dok vidljivo i ultraljubičasto svjetlo apsorbiraju hemoglobin i melanin (91). Kako valna duljina opada prema ljubičastom i ultraljubičastom (UV) dijelu spektra, raspršenje ili apsorpcija od strane kovalentnih veza u proteinima ograničava dubinu prodora u tkiva svjetlosti ovog spektra. Za ciljano djelovanje na određeno tkivo, odabire se valna duljina snažno apsorbirana u kromoforima toga tkiva. Za sprječavanje neželjene termičke ozljede graničnih tkiva, svjetlo lasera može biti primjenjivano u vremenski ograničenim pulsnim zračenjima u odnosu na veličinu ciljane strukture, prema

principima selektivne fototermolize (90). Specifičnost fotokemijske reakcije zahtijeva promišljeni pristup u odabiru vrste lasera za primjenu u fotodinamskoj terapiji, PDT.

Gustoća energije zračenja lasera (eng. *fluence: energy density*) ispod praga hipertermije može biti primijenjena u PDT, postupku od 2 stupnja, gdje primjena fotosenzibilizirajuće tvari, svjetlom aktivirane i lokalizirane na mjestu lezije, prethodi ozračivanju niskom ne-termalnom dozom svjetlosti. Gotovo sve fotokemijske reakcije od biološkog značaja, ovisne su o reaktivnim kisikovim oblicima, ROS (eng. *reactive oxygen species*) (92). Od postojećih ROS, singletni kisik $^1\text{O}_2$ je daleko najvažniji te se smatra glavnim čimbenikom citotoksičnosti u PDT. Energija ove molekule je oko 1eV iznad osnovnog stanja, a povoljni učinci fosforescencije se uočavaju kod povratka pobuđenog kisikovog oblika u osnovno stanje. Korisne koncentracije singletnog $^1\text{O}_2$ se ne stvaraju na 1270 nm, jer za to treba prijenos energije s molekule PS u najnižem pobuđenom tripletnom stanju. Obzirom da tripletno stanje ima značajno manju E od stanja singleta kisika iz kojeg potječe (zbog interakcija elektrona), nije moguće stvoriti $^1\text{O}_2$ osvjetljavanjem na valnim duljinama > 800 nm (Slika 19.) (93).

Stoga, PDT treba primjenu zračenja valnih duljina iz vidljivog ili UV dijela spektra. Zbog „optičkog raspona tkiva“ između 620 i 1100 nm, te potrebe stvaranja optimalnog prodora kroz tkivo: 1-3 mm na valnoj duljini od 630 nm; svjetlost crvenog dijela spektra najčešće se koristi u PDT. Porfirini, klorini i ftalocijanini apsorbiraju izvan 620 nm, što je crvena apsorpcija hem proteina (eng. *red band hem proteins*) te se svi primjenjuju u PDT (Slika 20.) (93, 94).



Slika 20. Modificirani Jablonski dijagram u PDT s prikazom ekscitacije fluorescencije i valne duljine emisije PS-a porfirin. Preuzeto s dopuštenjem autora: Peng (94)

Laseri blisko infracrvenog područja (eng. *near IR*), valnih duljina 750-1200 nm, imaju veću dubinu prodora kroz tkivo, nego laseri vidljivog spektra.

Zbog toga su IR laseri kandidati za terapijske postupke, kod kojih je potrebno jače djelovanje na tkivo, poput liječenja karcinoma putem PDT posredovane nanočesticama zlata. Laseri vidljivog područja, (430–680) nm, sa snažnom apsorpcijom u području krvnih kromofora i ostalih bojila, primjenjivani su u fototerapiji oralnog karcinoma. Laseri srednjeg infracrvenog područja (eng. *mid IR*), valnih duljina (1.9-3.0) μm i (9.3 -10.6) μm , snažne apsorpcije u vodi i tkivima, primjenjivi su za površinske terapije ili ablativne postupke. Drugi IR laseri, valnih duljina (1.3-1.6) μm upotrebljavani su za minimalno invazivne postupke poput preoblikovanja tkiva, jer imaju manju apsorpciju u tkivima, od lasera srednjeg infracrvenog područja (95).

Za primjenu u PDT se odabire, prvenstveno „laser s bojilom“ (eng. *dye laser*) i diodni (poluvodički) laser (eng. *diode laser*). Kod topikalne primjene PDT, konvencionalno se primjenjuju fluorescentni, isijavajući ili plinski izvori svjetla, kao i LED svjetlo, dok se za primjenu PDT na unutarnjim organima koristi osvjetljavanje putem optičkih kabela lasera.

Apsorpcija 10 kvanta svjetlosne energije može dati čak 6 molekula $^1\text{O}_2$, tako da je proces izrazito učinkovit, a stupanj gustoće energije zračenja lasera djelotvoran. Ipak, da bi se izbjeglo predugo izlaganje svjetlosti lasera (>30 min), mora se poštovati hipertermijsko ograničenje, ako su niske koncentracije fotosenzibilizirajuće tvari prisutne u ciljanom tkivu. Ovo je čest slučaj kod PDT s protoporfirinom IX (PpIX), kojeg generira 5-ALA (96). Blaga hipertermija kod izlaganja laserskom svjetlu, ima dobre rezultate, čak sinergističke naravi, jer se smatra da može popraviti subletalna oštećenja tkiva nakon PDT, putem staničnih signalnih molekula (96, 97).

Singletni kisik ima kratki životni vijek, od 10-40 ns u stanicama i tkivima, uz radijus djelovanja od oko 10-20 nm (93). To znači da PDT djeluje selektivno na ciljano tkivo putem principa visokih koncentracija PS.

Akumulacija fotosenzibilizirajuće tvari (PS) u tumorskom tkivu povezana je s:

- niskim pH tumorskog tkiva - mnogi PS stvaraju protone i postaju lipofilni ispod pH 7
- visokom koncentracijom lipoproteinskih receptora u tumorima - mnogi PS nastoje vezati lipoproteine u krvi
- propusnosti mikrocirkulacije te niskom limfnom drenažom tumora
- visokom koncentracijom makrofaga koji prikupljaju agregirane PS u tumorima

Izlaganje laserskom svjetlu kratko nakon primjene PS, uglavnom uzrokuje vaskularna oštećenja u tumorima, dok kasnije nakon primjene PS dovodi do uništenja tumorskih stanica. Djelovanje laserskog zračenja u PDT, utječe na imunosni sustav, što objašnjava manju pojavu metastaza kod primjene PDT nakon kirurškog uklanjanja tumora. Fotosenzibilizirajuće

tvori/lijekovi, PS, imaju apsorpciju u vidljivom (eng. *visible*): 630-700 nm te blizu infracrvenog dijela spektra, NIR (eng. *near infrared*), 700 -1000 nm.

Absorbing Extinction		
Name of PDT drug	wavelength (nm)	Coeff. (1/M/cm)
Riboflavin (B2)	365	-
Photofrin (porfimer sodium)	630	3,000
5-ALA	635	5,000
Meta-THPC	652	22,400
Methylene blue	660	-
pyropheophorbides (HPPH)	665	-
verteporfin	680-690	-
Lu-Tex	732	42,000
Phthalocyanines (PTC), na-PTC	670-780	100,000
Indocyanin green (ICG)	805	-
Si(IV)-naphthalocyanines	770-790	240000

Slika 21. Valna duljina apsorpcije PS važna za odabir vrste lasera u PDT.

Preuzeto s dopuštenjem izdavača: (93)

Komercijalno dostupni laseri s valnim duljinama navedenim na slici iznad su (Slika 21.):

- ◆ „dye“ laseri (oko 665) nm punjen zelenim laserom (eng. *pumped by green laser*)
- ◆ Nd:YAG (na 1064) nm
- ◆ diodni laseri (630-1100) nm
- ◆ podesivi Ti:sapphire laser (690-1100) nm
- ◆ Alexandrit laser (720-800) nm.
- ◆ Podesivi izvor near-IR svjetlosti može biti i optička parametrička oscilacija OPO (eng. *optical parametric oscillation*) ili optička parametrička amplifikacija OPA (eng. *optical parametric amplification*) zelenim laserom na 532 nm, korištenim kao punjenje za dobivanje podesive valne duljine (900-1300 nm) u NIR spektru (98).

Prema literaturi, u istraživanjima PDT-a, najčešće su korišteni kao izvori laserske svjetlosti: helij–neon laseri (633 nm), galij–alumij–arsen diodni laseri (630-690, 830 ili 906 nm), te argon laser (488-514 nm) s rasponima valnih duljina od vidljive svjetlosti do plave kod argonskih lasera, ili od crvene kod HeNe lasera sve do infracrvene kod diodnih lasera (92, 98). Brancalion i Moseley su još 2002.g., pojasnili potrebu odabira tipa PDT lasera prema 5 parametara:

(i) valna duljina (eng. *wavelength*); (ii) pojasna širina / širina frekvencijskog područja (eng. *bandwidth*); (iii) intenzitet zračenja (gustoća snage zračenja na jedinicu površine) (eng. *intensity; irradiance*); (iv) duljina trajanja pulsa (eng. *pulse duration*); (v) način isporuke svjetlosti lasera (eng. *light delivery*) (Slika 22.) (99).

Klinički zahtjevi za izvorima svjetla, uparenim s vršnom apsorpcijom lijeka na određenoj valnoj duljini, uz dovoljno energije za trajanje liječenja, obično su bili zadovoljeni argon ili

KTP laserima (KTP ekscitiran s Nd:YAG). Mogućnost podešavanja valne duljine, odnosno „tuning“, jedna je od najvažnijih karakteristika lasera u kliničkom ispitivanju više PS istovremeno, u određenoj indikaciji (100).

	Wavelength(s)	Bandwidth	Irradiance	Pulse duration	Light delivery
Argon laser	488 and 514.5 nm	Monochrom	0.5-1 W/cm ²	CW	Direct or optical fibre
Dye laser pumped by argon laser	500-750 nm (depending on the dye)	5-10 nm	10-200 mW/cm ²	CW	Direct or optical fibre
Metal vapour laser	UV or visible (depending on metal)	Monochrom	Up to 10 W/cm ²	10-50 ns quasi-CW	Direct or optical fibre
Dye laser pumped by metal vapour laser	500-750 nm (depending on the dye)	5-10 nm	10-500 mW/cm ²	10-50 ns quasi-CW	Direct or optical fibre
Solid state	For a Nd:Yag 1064, 532, 355, 266 nm	Monochrom	Up to 10 W/cm ²	10 ps-30 ns quasi-cw	Direct or optical fibre
Dye laser pumped by solid state laser	400-750 nm (depending on dye)	5-10 nm	10-500 mW/cm ²	10 ps-30 ns quasi-cw	Direct or optical fibre
Solid state optical parametric oscillator	250-2000 nm	Monochrom	Up to 1 W/cm ²	10 ps-30 ns	Direct or optical fibre
Semiconductor diode lasers	600-950 nm	Monochrom	Up to 700 mW/cm ²	CW	Optical fibre

Slika 22. Vrste lasera za kliničku primjenu u PDT. Preuzeto s dopuštenjem izdavača: (99)

Tipična valna duljina „dye laser“-a je <1 nm i ako je laser u pravilnom poravnanju za emisiju prema centru valne duljine PS-a, rezultat je optimum aktivacije PS-a sa stajališta isporuke fotona. Kod intersticijskih ili aplikacija u šupljinama (tako i usnoj šupljini), značajna prednost je prijenos zračenja optičkom snagom uz prihvatljive gubitke energije, zbog malih promjera optičkih vlakana. „Dye“ laser s izvornim profilima laserske zrake, ipak nije mogao dati potrebnu visoku energiju kod intersticijske PDT, koja mora podijeliti dostupnu optičku snagu na više odvojenih implantacijskih vlakna, te su se događali značajni gubici prijenosa energije lasera. Prema Hamblin i Mróz, uvođenjem diodnih poluvodičkih lasera, smanjena je uloga argonskih i KTP-Nd: YAG lasera s bojilima. Današnja primjena diodnih lasera, na standardnih 15-25A, jednostavnost uporabe zbog odsustva tekućih bojila i zahtjeva za vodenim hlađenjem, olakšana je i svojstvom uparivanja s bilo kojom vršnom apsorpcijom nekog PS-a. Smanjeni troškovi optičkih izlaznih sustava ovakvih lasera, omogućili su i kompaktne multikanalne sustave visoke snage.

Diodni laseri koji odgovaraju zahtjevima PDT-a, temeljeni su na materijalima: AlGaInP/GaAs (635-700nm) ili AlInGaAsP/GaAs (780-1000 nm). Obje vrste omogućuju vršnu srednju valnu duljinu od ± 3 sve do 800 nm emisijske valne duljine. Visoka snaga laserskog zračenja potrebna za PDT aplikacije lasera, zahtijeva 1-D diodne laserske štapove, s velikim promjerom izlaza laserske zrake (eng. *spot size*) mjerenih prema ISO standardima kao $D4\Sigma$ (eng. *second moment width*). Oblik laserskog štapa će smanjiti pretjeranu divergenciju laserske zrake, te je učinkovito usmjeriti putem manjih promjera optičkih vlakana ($<250 \mu\text{m}$).

Zbog toga su gotovo sva komercijalno dostupna optička vlakna promjera jezgre oko 600 μm s numeričkom aperturom $\text{NA} = 0,36$; da bi bila kompatibilna s većinom diodnih laserskih sustava (98, 100).

3.2. Transoralna laserska kirurgija u liječenju oralnog karcinoma

Prekancerozne lezije sluznice usne šupljine, poput oralne leukoplakije ili oralnog lihen planusa, u oko 28% slučajeva prelaze u maligne lezije (7-9, 101). Primjena lasera kod ovih lezija, dokazano je učinkovita, stope ponovne pojave, RR (eng. *recurrence rate*) su manje od 20%, jer stvorena toplinska energija, dolazi do dubljih slojeva tkiva. To je i otežavajuća okolnost zbog produljenog vremena cijeljenja. U uporabi je kod ovih indikacija, više od 25 godina, bio CO_2 laser, no danas su u primjeni učinkovitiji Nd:YAG i diodni laseri s dubljim prodorom u tkivo (90). U nekih pacijenata s OSCC, laseri su kirurški instrument za eksciziju, dok toplinski učinak lasera ima određenu vrijednost u kirurgiji tumora, jer može zatvoriti arterije, vene i limfne žile.

Zbog skromnih stopa preživljenja u konvencionalnom liječenju OSCC te samo nekoliko provedenih kohortnih studija transoralne mikrokirurške resekcije OSCC-a, postoji daljnja potreba za provođenjem ovakvih kliničkih ispitivanja.

Prema istraživanju Canis i sur. 2014.g., intraoralna laserska mikrokirurgija je učinkovit način liječenja oralnog karcinoma, s onkološkim i funkcionalnim rezultatima usporedivim s drugim režimima liječenja, no uz manje komplikacija i niži mortalitet. 232 pacijenata s OSCC (T1-4, N0-2, M0) liječeno je od 1986. do 2006., intraoralnom mikrokirurgijom +/- selektivnom disekcijom vrata +/- postoperativno (kemo) radioterapijom na *University of Gottingen, Department of Otorhinolaryngology, Head and Neck Surgery* (102). Očekivani ishodi ove retrospektivne studije bili su sveukupno preživljenje, OS; preživljenje specifično za indikaciju, DSS (eng. *disease specific survival*), preživljenje bez rekurentne bolesti, RFS (eng. *recurrence-free survival*) te lokalna i lokoregionalna kontrola.

Unilateralnom ili bilateralnom selektivnom ili modificiranom radikalnom disekcijom vrata bilo je liječeno 73% pacijenata ($n=170$), dok je 32% ($n=75$) je primalo adjuvantnu (kemo) radioterapiju. Medijan perioda praćenja bio je 71.89 mjeseci. U skupini svih liječenih pacijenata, s 5-godišnjim preživljenjem bilo je 54,6%, zatim 60,2% onih s preživljenjem bez rekurentne bolesti, dok je onih s preživljenjem očekivanim za određenu bolest bilo 70,3% (102).

Sinha i sur. su 2014.g. objavili analizu rekurentnosti bolesti, preživljenja i prognoze kod pacijenata s OSCC, iz dvije institucije u SAD-u, (*Department of Otolaryngology -Head and*

Neck Surgery, 1. *Washington University School of Medicine*, 2. *University of North Carolina*); liječenih metodom transoralne laserske mikrokirurgije, TLM (eng. *transoral laser microsurgery*) +/- postupak disekcije vrata. Istraživanje je bilo prospektivno, na 2 kohortne skupine. Očekivani primarni ishodi su bili lokalna kontrola bolesti, LC, preživljenje specifično za dijagnozu, DSS, te uzroci neuspjeha terapije (lokalni, regionalni, udaljeni). Sekundarni ishodi su bili preživljenje bez rekurentne bolesti i sveukupno preživljenje.

95 pacijenata (71 onih stadija T1–T2 i 24 onih stadija T3–T4) s minimalnim periodom praćenja od 24 mjeseca pokazalo je negativne margine kod liječenog karcinoma u 95% slučajeva. 5 godišnja lokalna kontrola bolesti (LC) i preživljenje specifično za bolest (DSS) je bilo 78% i 76%. Kirurška terapija spašavanja regija glave i vrata zahvaćenih karcinomom pokazala je rezultate potpune konačne lokoregionalne kontrole tumora u 92% pacijenata. Osim velike serije pacijenata s primarnim OSCC liječenih TLM, postoji stupanj održivosti u liječenju TLM-om kod skupina s uznapredovalim stadijima i to s pozitivnom marginom tumora u samo 5% slučajeva, s LC većim od 90% i usporedivim ishodima preživljenja (103).

3.3. Fotodinamska terapija u dentalnoj medicini

Selektivnost fotosenzibilizirajuće tvari u određenim slojevima tkiva, precizno usmjeravanje laserskog svjetla putem optičkih vlakana, neožiljkasto cijeljenje i visoka selektivnost tkivne nekroze, postignuta lokalizacijom lijeka u proliferirajućem tkivu, potencijalne su prednosti fotodinamske terapije. Primjenjiva je u vanbolničkim uvjetima, u ordinacijama na dentalnim jedinicama, u ponovljenim dozama ako je potrebno, s vremenskim razmacima u dolasku pacijenta i ne razvija rezistenciju prema liječenju kod ponovljenih terapijskih doza.

Lasersko svjetlo se mora usmjeriti na zahvaćeno područje i postići dovoljnu dubinu prodiranja kroz tkiva za djelotvornu terapiju. Potrebna je koordinacija između različitih specijalistika kliničara. Ablativne laserske kirurške tehnike ne osiguravaju materijal za histološku analizu, obveznu prije onkološko - kirurških zahvata laserom. Smatra se manje učinkovitom metodom liječenja zbog slabijeg prodora lasera u dubinu tkiva, potrebnog kod većih tumora usne šupljine te ne može samostalno biti primijenjena kod široko metastaziranih tumora.

Bez obzira na navedena ograničenja, primjena PDT u dentalnoj medicini sve je raširenija u nekoliko područja oralne kirurgije, ali i parodontologije i endodoncije:

- ✦ liječenje prekanceroznih lezija s malignim transformacijama – PDT, PTT
- ✦ liječenje karcinoma glave i vrata - PDT, PTT, kemoterapijska PDT
- ✦ bakterijske i gljivične infekcije usne šupljine – aPDT (eng. *antimicrobial PDT*) (104)

PDT (eng. *photodynamic therapy*) je klinički odobren način liječenja, temeljen na fotokemijskim reakcijama između svjetlom aktivirane molekule ili fotosenzibilizirajuće tvari, svjetla valne duljine od 400 do 700 nm, (ponekad između 700 i 800 nm tj. infracrveno (IR) i zračenje blizu infracrvenog (NIR)) i molekularnog kisika. Kad se ove 3 individualno bezopasne komponente spoje, stvaraju se izrazito reaktivni oblici kisika ROS (eng. *reactive oxygen species*). Oni mogu direktno oštetiti stanice i /ili vaskularizaciju, uz uništenje staničnih organela ili membrana, ovisno gdje se stvori ROS te izazvati upalne i druge imunosne odgovore.

3.3.1. Fotokemijski principi i komponente mehanizma PDT

PDT uključuje fotosenzibiliziranu oksidaciju biomolekula u 2 fotobiokemijska mehanizma:

U tip 1 fotodinamskoj reakciji, energija svjetla prelazi iz ekscitiranih molekula u biomolekule kroz elektron/hidrogen transfer (mehanizam radikala) u direktnim-kontaktim reakcijama i kulminira specifičnim oštećenjima biomolekula i inicijacijom lančanih reakcija radikala.

U tip 2 fotodinamskoj reakciji, ekscitacijska energija je prenesena na molekularni kisik ($^3\text{O}_2$), što rezultira formiranjem ekstremno elektrofilnog singletnog kisika ($^1\text{O}_2$), koji oštećuje membrane, proteine i DNA.

Direktno-kontaktne reakcije obično stvore veća oštećenja na biomolekulama, uz prouzročenu fotodegradaciju fotosenzibilizatora (kemijski raspad PS-a), dok su difuzivne kemijske vrste važne za obnovu zaliha fotosenzibilizatora.

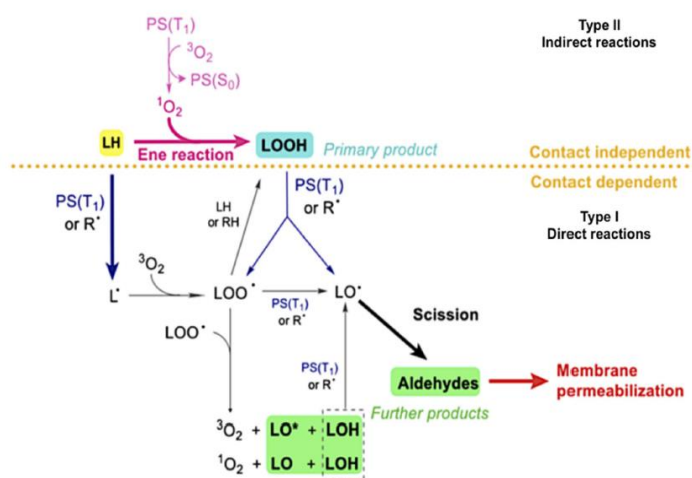
Bilo mehanizmom fotokemijske reakcije tip 1 ili tip 2, stvaranje tripleta ekscitiranih vrsta, ključni je korak za učinak PS-a. Tricikličke fenotijazinske soli, kao i makrociklički poli-pirol (porfirini i derivati porfirina) kao djelatne tvari, stvaraju značajne količine tripleta nakon elektronske ekscitacije, te su primjeri uobičajenih PS. Ishod PDT u kritičnoj mjeri ovisi o intrinzičnoj učinkovitosti PS-a. Sva istraživanja sinteze novih molekula PS-a usmjeravaju se zbog toga, na sintezu aktivnih djelatnih tvari, koje stvaraju singletni kisik većom učinkovitosti, no uzimaju u obzir faktore poput agregacije i fotodegradacije ovih molekula (105).

Oštećenja proteina i membrana su od posebne važnosti za PDT zbog optimizacije citotoksične učinkovitosti procesa. PS s većim stupnjem akumulacije u stanicama i/ili membranama organela, obično su više citotoksični (105-107).

Mehanizmi putem kojih fotosenzibilizirana oksidacija lipida uzrokuje pojavu propusnosti membrana, su opisani tek nedavno, 2015.g., u istraživanjima Bacellar i sur. (Slika 23.). U generičkom smislu, promjene u fosfolipidima se događaju zbog lipidne peroksidacije,

potaknute u lancu reakcija, kao posljedice stvaranja slobodnih radikala i singletnog kisika (107). Nakon početne točke reakcije, proces postaje autokatalitički, jer vodi u formaciju hidroperoksida i drugih nusprodukata. U kemijskim reakcijama potaknutim svjetlom, stvaranje alkoksida je katalizirano kontaktnim reakcijama između tripleta fotosenzibilizatora, lipidne dvostruke kemijske veze i lipidnog hidroperoksida, koja je dovela do pucanja lanca cijepanjem.

Stvaraju se lipidi s aldehidnim „stablima“ i molekulskim produktima, odgovornim za početak procesa propuštanja membrana. Ovo objašnjava uspješne rezultate i otvara mogućnosti PDT u strategijama ciljanja karcinomskih stanica.



* Mehanizmi foto- inducirano oštećenja membrane. Reakcije TIP-a 1 dovode do promjena u protočnosti (fluidnosti) membrane koje se događa kao direktno –kontaktni tip reakcije između PS tripleta (PS(T1)) i lipidnih dvostrukih kemijskih veza u LH ili LOOH skupinama. Reakcije TIP 2 u kojima (PS(T2)) i molekularni kisik stvaraju singletni kisik ¹O₂ koji dovodi do stvaranja hiperoksida (LOOH) kao primarnog produkta reakcije.

Slika 23. Prikaz djelovanja TIP 1 i TIP 2 fotokemijske reakcija u lipidnom oštećenju membrane.* Preuzeto s dopuštenjem izdavača: (107)

Prema navedenim mehanizmima fotokemijskih reakcija, koji pojašnjavaju način djelovanja PDT i posljedično PTT (eng. *photothermal therapy*), istraživanja su se usmjeravala na fotosenzibilizirajuće tvari, mehanizme fotocitotoksičnosti, imunosti odgovor u PDT, mehanizme iskoristive u ciljanom liječenju tumora i mehanizme za liječenje metastaza.

3.4. Fotodinamska i fototermalna terapija u onkološkom liječenju

Smatra se da PDT ima 3 glavna mehanizma destrukcije tumora:

- direktno uništenje tumorskog tkiva putem ROS-a zbog lokalizacije i aktivacije PS-a
- ciljano uništenje vaskularizacije tumora, uz sprječavanje opskrbe kisikom i nutrijentima
- indukcija upalnog i imunološkog odgovora protiv tumorskih stanica

3.4.1. Učinci PDT na staničnoj razini tumora

3.4.1.1. Mehanizmi PDT-om posredovane citotoksičnosti

Bolje razumijevanje međusobnog odnosa procesa autofagije, nekroze i apoptoze te načina utjecaja ovih procesa na poboljšani odgovor tumora na liječenje, važan su element u razvoju boljih strategija liječenja u PDT.

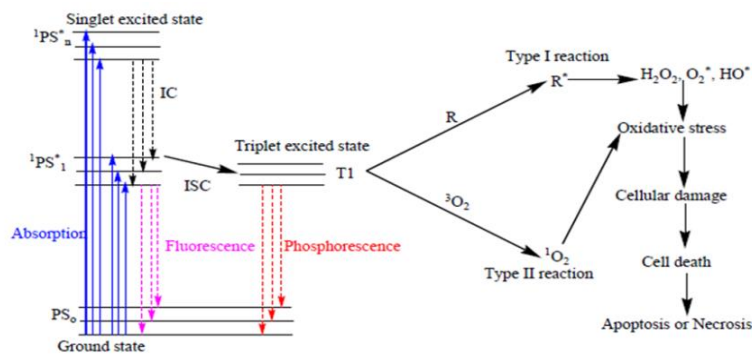
PDT može potaknuti 3 glavna mehanizma stanične smrti: apoptozu, nekrozu i autofagiju. (Slika 24.). Svi oblici stanične smrti regulirani su signalnim putevima s odgovorom na određene vrste signala.

Apoptoza je glavni modalitet stanične smrti u stanicama, koje reagiraju na PDT. Permeabilizacija vanjske membrane mitohodrija, MOMP (eng. *mitochondria outer membrane permeabilization*), nakon fotodinamske ozljede, kontrolirana je Bcl-2 genskom obitelji te se smatra uvelike neovisnom o p53 (108). Kod PS-a, koji djeluju na mitohondrijsko fotooštećenje membrane vezano s Bcl-2, može postojati signal koji dopušta MOMP te posljedično tome otpušta aktivatore kaspaza, citokrom c i Smac/DIABLO (eng. *second mitochondria-derived activator of caspases/direct IAP binding protein with low pI*), mitohondrijske proteine ili druge proapoptotske molekule uključujući i apoptoza-inducirajući faktor AIF (eng. *apoptosis-inducing factor*). Ruptura lizosomalne membrane i curenje katepsina iz foto-oksidiranih lizosoma inducira Bid rascjep i MOMP.

Fototoksičnost se ne prenosi samo putem kaspaza-signalnih puteva već uključuje i druge proteaze, kao što su kalpaini, ali i ne-apoptotski signalni putevi. Inhibicija ili genetska deficijencija kaspaza tipično će odgoditi fototoksičnost ili pomaknuti modalitet stanične smrti prema nekrozi. Istraživanja pokazuju kako su neki oblici nekroze pokrenuti putem signalne transdukcije (109). Molekularni mehanizmi u podlozi programirane nekroze, još se proučavaju, no određeni procesi uključuju aktivaciju RIP1 kinazu (eng. *receptor interacting protein1 kinase*); pretjeranu proizvodnju mitohondrijskog ROS, lizosomalna oštećenja i unutarstanično preopterećenje s Ca^{2+} .

Fotooštećenje stanice može dovesti i do stimulacije makroautofagije (autofagije). Ovo je lizosomski put „degradacije i recikliranja“ unutarstaničnih proteina i organela. Autofagija može biti stimulirana stresnim signalima, poput oksidativnog stresa. Može imati citoprotektivnu, ali i ulogu poticanja stanične smrti, nakon liječenja karcinoma kemoterapijom, koja u protokolu ima komponentu poticanja oštećenja putem ROS-a. Nedavne studije opisuju autofagiju kao mehanizam za očuvanje stanične održivosti nakon fotodinamske ozljede (107-109).

PS koji fotodinamski oštećuju lizosomski odjeljak mogu ugroziti završetak procesa autofagije, uzrokujući nepotpuno čišćenje autofagnog otpada. Akumulacija oštećenih citoplazmatskih komponenti ROS-om može potencirati fototoksičnost u stanicama kompetentnim za apoptozu.



Slika 24. Dijagram vrsta antitumorskih efekata PDT-a s ishodištem u modificiranom Jablonski dijagramu. Preuzeto s dopuštenjem izdavača: (110)

3.4.1.2. Citoprotektivni mehanizmi povezani s PDT

Prvi mehanizam je utemeljen na velikom broju promjena promatranih na razini ekspresije antioksidativnih molekula na karcinomskim stanicama. Antioksidansi topljivi u vodi (neke aminokiseline, glutat-ion (GSH) ili vitamin C) i antioksidansi topljivi u lipidima (vitamin E) prisutni su na različitim razinama, u mnogim vrstama karcinomskih stanica, čime je objašnjen veliki raspon u PDT senzitivnosti (109, 111).

Drugi mehanizam je povezan s ekspresijom enzima u karcinomskim stanicama, koji mogu detoksicirati ROS. Iako nema specifično određenog enzima, za ciljanu detoksikaciju ¹O₂, enzimi uključeni u druge ROS metabolizme mogu utjecati na citotoksični učinak PDT. Superoksidna dismutaza (SOD) jakom ekspresijom na stanicama karcinoma ili vrsta terapije s mimeticima SOD, može se suprotstaviti citotoksičnom učinku PDT (111). Povećana aktivnost SOD, primijećena kod različitih karcinomskih stanica nakon PDT, povezana je sa smanjenim aktivnostima glutation-peroksidaze i katalaze.

Treći mehanizam uključuje proteine s kodirajućim genima, inducirane putem PDT. Najveći dio njih je u sklopu signalnih puteva, za regulaciju PDT-inducirane apoptoze ili sudjeluju u popravku lezija nastalih zbog oksidacijskog stresa. NF-κB inhibicija zbog pojačane ekspresije IκBα super-represora, kao i primjena farmakoloških inhibitora, snažno usmjerava karcinomske stanice na apoptozu potaknutu s PDT (112).

Pronađeno je da PDT može inducirati ekspresiju različitih HSP-a (eng. *heat shock proteins*) za koje je poznato da imaju zaštitnu ulogu u procesu PDT. Transfekcija tumorskih stanica s HSP27 genom povećala je njihovo preživljenje nakon izlaganja PDT. Slično, postoji obrnuta korelacija između povećane razine HSP 60 i HSP 70 i odgovora na PDT (110, 113). Najjednostavnije objašnjenje jest sposobnost HSP-a u vezanju proteina oštećenih oksidativnim stresom, međutim njihova uloga nije jedino „presložiti proteine“.

Mnogi od tih proteina su signalne molekule u regulacijskim mehanizmima preživljenja karcinomskih stanica. PDT dovodi i do povećane ubikvitinacije (vezanja proteina kovalentnim vezama za ubikvitin) karboniliranih proteina, vezujući ih zbog raspadanja u proteasome, te sprječava stvaranje toksičnih proteinskih agregata.

3.4.2. Učinci PDT na morfološkoj razini tumora

3.4.2.1. Učinak PDT putem ROS-a na tkivo tumora

Svi solidni tumori imaju stromalno tkivo, koje preraste u vaskularizirano da bi imalo osiguran daljnji rast putem nutrijenata i dostupnog kisika. Različiti ishodi liječenja putem PDT ovise o tome, koji je dio tumora oštećen. Rane studije su pokazale kako direktno uništavanje malignih stanica nije dovoljno za uništenje tumora, već glavnu ulogu u učinkovitosti PDT ima stroma, jer interakcije između tumora i njihovih ECM utječu na rast tumorskih stanica, motilitet i invazivnost tumora, što ukazuje na modulacijski učinak PDT na ove interakcije. PDT-om inducirano oštećenje strukturnih proteina, poput integrina, može prekinuti esencijalno signaliziranje stroma-tumor.

3.4.2.2. Antivaskularni učinci PDT

Fotodinamska perturbacija tkivne mikrocirkulacije objavljena je još 1963.g. Star i sur. su koristili komoru za direktnu opservaciju implantiranih tumora na povezanu mikrocirkulaciju normalnog tkiva u laboratorijskih štakora, prije, za vrijeme i nakon izlaganja tkiva PDT posredovanoj derivatima hematoporfirina (HPD), u nekoliko vremenskih intervala. Početno bljedilo i vazokonstrikcija krvnih žila tumora, prethodilo je heterogenim odgovorima poput kompletne staze krvi, krvarenja, a u većim krvnim žilama i formiranje agregacija trombocita. Pretklinička istraživanja na ekscidiranim tkivima murinskih eksperimentalnih modela, pokazuju široki raspon žilnih promjena od prekida protoka krvi do subkutanih urotelijalnih tumora, te prekida krvno-moždane barijere u normalnom tkivu mozga miša uz oštećenja endotelnih stanica u subkutanim tumorima (110).

Pokazano je da tumorske stanice tretirane s potencijalno kurativnom PDT dozom *in vivo* imaju svojstvo klonogeničnosti, samo ako se odmah uklone iz promatranog tkiva ili organizma. Progresivan gubitak klonogeničnosti primijećen je kada su tumori ostavljeni u organizmima dulje vremenske intervale, što je odgovaralo rastu PDT-inducirane hipoksije, utvrđenom radio-biološkim metodama. Hipoksija dovoljna za direktno oštećenje i smrt tumorske stanice, definirana je već kod subkurativnih doza PDT. Ova istraživanja imala su ključno značenje u shvaćanju vaskularnog oštećenja tumora, kao odgovora na PDT kod mišjih modela. Endotelne stanice imaju značajno veću osjetljivost na terapiju Photofrin®-PDT nego stanice glatkog mišićja ili fibroblasti istih promatranih vrsta. Razlika u osjetljivosti na PDT je eksponencijalno rasla kod endotelnih stanica u usporedbi s proliferirajućim stanicama tumora. Intravitalna fluorescencija je upotrijebljena za dokaz porasta permeabilnosti u prokrvljenosti tumora kod primjene verteporfin-PDT i NPe6-PDT. Snyder i sur. su pokazali da HPPH-PDT inducira pojačanu vaskularnu permeabilnost tumora, što rezultira pojačanom akumulacijom Doxil®-a, liposomski inkapsuliranoj formulaciji doxorubicina. Kada je Doxil® primijenjen odmah nakon PDT, kontrola tumora i selektivnost su bile značajno pojačane u usporedbi s bilo kojim modalitetom pojedinačno. Ovi aspekti PDT kao tumorski vaskularno ciljane terapije predstavljaju važnu smjernicu u trenutnim istraživanjima (114).

3.4.2.3. Imunosni odgovor kod PDT

PDT često izaziva snažnu upalnu reakciju, uočljivu kao lokalizirani edem na mjestu djelovanja terapije. Ova reakcija je posljedica PDT-om izazvanog oksidativnog stresa. Stoga, PDT se može svrstati u onkološke terapije (zajedno s krioterapijom, hipertermijom i ciljanom UZV ablacijom), koje stvaraju kemijski ili fizički inzult u tumorskom tkivu, a to organizam prepoznaje kao lokaliziranu akutnu traumu. To otvara put zaštitnim reakcijama, odgovoru na prijetnje tkivnoj cjelovitosti i homeostazi pogođenog mjesta. Akutni upalni odgovor je glavni zaštitni mehanizam s ciljem održanja homeostaze, odstranjivanja oštećenih stanica te lokalnog cijeljenja uz obnavljanje normalne funkcije tkiva.

Upala potaknuta PDT-om je tumor antigen nespecifični proces urođenog imunosnog sustava. Podsustav prepoznavanja, posebno površinski receptori, PRR (eng. *pattern recognition receptors*) za prepoznavanje karakterističnih molekularnih uzoraka patogena PAMP-ova (eng. *pathogen-associated molecular patterns*); odgovoran je za otkrivanje lokaliziranog inzulta tumora pogođenog PDT-om, što mu se signalizira kao pojava „promijenjenog“.

PDT je posebno učinkovit u brzom stvaranju mnoštva alarmnih signala, CDAMPs (eng. *cell death-associated molecular patterns*), koji se na tretiranom mjestu nađu kao signalni elementi upozorenja stanične smrti (115,116).

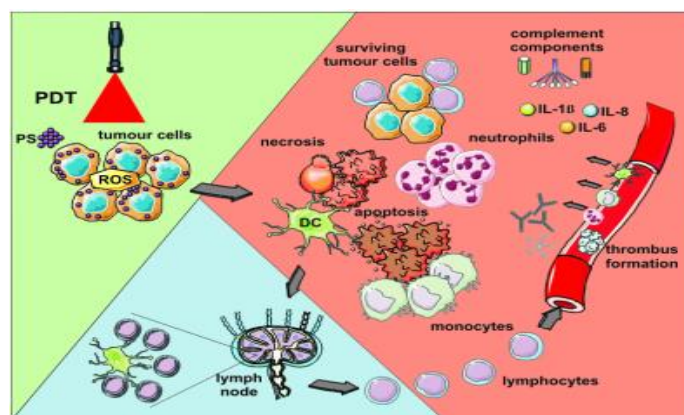
PDT-om potaknuta upala je obilježena dramatičnim promjenama u vaskularizaciji tumora, koji postaje permeabilan za krvne proteine i proadhezivan za upalne stanice - medijatore upale. Ovo se odvija čak i kod primjene PS-a koji uglavnom ciljaju tumorske stanice a ne endotelne, tamo gdje je upalni proces predominantno iniciran signalima fotooksidativnog oštećenja u perivaskularnim regijama s kemotaksijskim gradijentima koji ipak dosegnu vaskularni endotel. Upalne stanice predvođene neutrofilima, iza kojih slijede monociti /makrofagi, brzo i u velikom broju napadaju tumor podvrgnut PDT. Primarno neutraliziraju DAMPs/CDAMPs, eliminirajući debris oštećenih elemenata tkiva i mrtvih stanica. Oštećenje i disfunkcija vaskularizacije tumora podvrgnutog PDT često završava žilnom okluzijom, što predstavlja „štit“ u oštećenom tumorskom tkivu sve do dolaska fagocita, koji spriječe daljnje širenje oštećenja tumora.

Uočeno je da potrošnja upalnih stanica ili njihova inhibicija nakon PDT umanjuje terapijske učinke (116). Kod citokina uključenih u regulaciju upalnih procesa, najkritičniju ulogu u odgovoru tumora na liječenje PDT-om imaju interleukini IL-1 β i IL-6. S druge strane, blokiranje protuupalnih citokina IL-10 and TGF- β može značajno poboljšati stopu izlječenja nakon izlaganja PDT (115).

Brojna pretklinička i klinička ispitivanja su pokazala da PDT utječe i na adaptivni imunski odgovor na posve različite načine; neki protokoli liječenja rezultiraju pojačanjem adaptivne imunosti, dok drugi djeluju imunosupresivno. Čini se da je učinak PDT na imunski odgovor ovisan o načinu primjene terapije, površini koja se tretira, kao i o vrsti PS-a. PDT-inducirana imunosupresija je uvelike ograničena na protokole liječenja PDT-om, koji tretiraju velike površine tijela dermalno ili transdermalno.

Učinkovitost PDT ovisna je o indukciji antitumorskog imuniteta (Slika 25.). Dugoročni tumorski odgovor nestaje ili je odsutan u imunokompromitiranih laboratorijskih miševa. Prema Korbelik i Kros, MHC-I prepoznavanje predstavlja presudan mehanizam aktivacije CD8⁺ T-stanica te tumori s nedostatkom MHC-I klase, imaju rezistenciju prema stanično posredovanim anti-tumorskim imunskim reakcijama (117). Navedeno je pokazano i kod Bowenove bolesti (SCC *in situ*), gdje su pacijenti imali sličan odgovor na liječenje (imunokompetentni i imunosuprimirani), no imunosuprimirani su bili podložni većoj rezistenciji tumora i pojavi novih lezija (117).

Upravo najbolji primjer kliničkog antitumorskog učinka PDT jest povećanje antitumorskog imunskog odgovora, primijećenog kod liječenja multifokalnog angiosarkoma glave i vrata putem PDT, gdje je pokazana povećana infiltracija imunskih stanica u udaljenim neliječenim tumorima, uz regresiju liječenih tumora (118). Akutna lokalna i sustavna reakcija rezultira sazrijevanjem i aktivacijom dendritičnih stanica, DC (eng. *dendritic cells*). Zrele DC će aktivirati tumorski specifične CD8⁺ T-stanice i pokrenuti antitumorsku imunsku reakciju. DC će biti aktivirane putem PDT, migrirati će u limfne čvorove koji dreniraju tumor, te stimulirati aktivaciju T-stanica. Stvaranje CD8⁺ stanica i memorijskih T-stanica je često, ali ne uvijek ovisno o stvaranju i aktivaciji CD4⁺ T-stanica. PDT-inducirana antitumorska imunska reakcija može ili ne mora ovisiti o CD4⁺ T-stanicama, jer može biti nadomještena mehanizmom NK stanica (eng. *natural killer*). Važna hipoteza, proizašla iz PDT pojačane antitumorske imunskog reakcije, rezultat je stimulacije DC mrtvim i umirućim tumorskim stanicama, što sugerira da su *in vitro* PDT tretirane tumorske stanice učinkovite kao antitumorska cjepiva. Navedeno je dokazano u nekoliko preventivnih i terapijskih ispitivanja primjenom širokog raspona PS-a i tumorskih modela (106).



Slika 25. Učinci PDT na staničnoj i morfološkoj razini tumora.

Preuzeto s dopuštenjem izdavača: (119)

3.4.3. Učinci PTT na tumor

U fototermalnoj terapiji, PTT (eng. *photothermal therapy*) kao proširenom načinu djelovanja fotodinamske terapije, za razliku od temeljnih učinaka PDT, do izražaja dolazi konverzija svjetlosne E u toplinu.

PTT koristi NIR laser za ciljano osvjetljavanje tumora, topikalno ili intersticijsko putem optičkog vlakna, a energija se konverzijom pretvara u toplinu putem optičke apsorpcije svjetla. Kroz neki vremenski period, ovo dovodi do parcijalne ili kompletne ablacije ciljanog

tkiva ovisno o PTT protokolu doziranja osvjetljavanja. Putem selektivnih fototermalnih adsorbensa, teško izlječivi tumori mogu biti liječeni minimalno invazivno. Slično, uznapredovali karcinomi mogu biti liječeni korištenjem parcijalno odstranjenih tumora kao izvora imunosne stimulacije i tumorskih antigena.

Fototermalna apsorpcija u tumorima je visoko ovisna o fototermalnim provodnim tvarima iste valne duljine iz spektra lasera te modalitetu rada lasera i isporuke svjetlosti na ciljno mjesto (invazivnije ili neinvazivne snage). Svi načini isporuke laserskog svjetla u PTT, međutim nastoje povećati temperaturu u tumorskim tkivima na uniforman način, a istovremeno prevenirati oštećenja okolnih tkiva. Fototermalno oštećenje stanica tumora tipično počinje kad temperatura tumorskog tkiva dosegne 41°C. Učinkovita ablacija tumora zahtijeva destrukciju svake karcinomske stanice i često je nužno PTT parametre prilagoditi tako da središnji dio tumora dosegne više temperature (≥ 50 °C), a temperaturni gradijent će onda biti oblikovan tako, da rubovi tumora dosegnu potrebne terapijske temperature (120).

Kao selektivni fototermalni adsorbensi, koriste se nanočestični sustavi, od visoko kompleksnih polimernih struktura do jednostavnijih grafenskih listova i nanostruktura zlata. GNPs su ipak najčešće primjenjivane, zbog iznimnih optičkih i bioloških svojstava, te dokazane selektivnosti (121). Toksikološka svojstva zlatnih nanočestica su presudna u kliničkim aplikacijama, a sinteza GNPs često uključuje primjenu surfaktanata poput cetrimonij –bromida (CTAB) te se moraju poduzeti mjere za sprječavanje ulaska ovih spojeva u GNP. Jedino je koloidno zlato visoko biokompatibilno, zbog inertnosti u biološkim sredinama. Uobičajeno se CTAB zamijeni s tiolnim polimerom PEG-a na površini GNP, te smanji mogućnost toksičnih onečišćenja.

Tablica 4. Usporedba parametara lasera kod PTT i PDT.

Preuzeto s dopuštenjem izdavača: (94)

	PTT	PDT
Laser	Nd :YAG	Diode
Valna duljina lasera	805-1064 nm	510–530 or 630–730 nm
Snaga lasera	3-5 W	0.1–0.3W ili više za šuplje organe
Gustoća energije svjetla	$>300\text{mWcm}^{-2}$	$<200\text{mWcm}^{-2}$
Dubina prodora svjetlosti	$>4\text{mm}$	$<4\text{mm}$
Učinak	Termalni	Fotokemijski
Destrukcija vezivnog tkiva	da	Ne
Selektivnost	nema	Visoka
Cijeljenje	ožiljkasto	Često nema ožiljka
toksičnost	Nema	Fotosenzitizacija kože (tjedni)

Fotothermalni učinak se postiže laserom s PTT parametrima (Tablica 4.), nakon inicijalne primjene GNP sustava poput cAu, gdje se postiže i fotoimunoterapijski učinak (Aurimune[®]) ili GNP služi kao nanonosač lijeku (122). Novije istraživanje Cheng i sur., pokazuje kako je supramolekularnom kemijom iskorišteno svojstvo fotoaktivnih diazirinskih spojeva na površini GNP te omogućeno prostorno-vremensko samosastavljanje GNP agregata pogodnih za PTT. Nakon osvjjetljavanja valnom duljinom 405 nm, nanosfere zlata su kovalentno vezale diazirinske grupe, pomakle optičku apsorpciju spektra u NIR područje, te omogućile nanočesticama ciljanje tumorskog tkiva (123).

3.5. Fotosenzibilizirajuće djelatne tvari – fotosenzibilizatori

Životni vijek singletnog kisika (¹O₂) je jako kratak (~10-320 ns), što će mu ograničiti difuziju u tkivima na samo približno 10-55 nm u stanicama. Stoga će se fotodinamsko oštećenje stanice odvijati vrlo blizu unutarstaničnoj lokaciji PS-a (124).

Photofrin[®] je kompleksna smjesa porfirinskih etera s različitim uzorcima lokalizacije uglavnom povezanim s lipidnim membranama. Klorin NPe (eng. *6-Chlorin NPe6*) ciljno napada lizosome, derivati benzoporfirina, BPD (eng. *benzoporphyrin-derivative*) ciljaju isključivo mitohondrije, m-tetrahidroksifenilchlorin, m-THPC (eng. *m-tetrahydroxyphenyl-chlorin*) mitohondrije, endoplazmatski retikulum ili oboje, dok ftalocijanin Pc4 (eng. *phthalocyanine Pc4*) ima široki spektar ciljnih mjesta u stanici, no primarno napada mitohondrije. Druge fotosenzibilizirajuće tvari, PS, imaju višestruka ciljna mjesta. Specifični uzorci lokalizacije mogu se razlikovati i u odnosu na vrstu stanice.

3.5.1. Konvencionalni fotosenzibilizatori

Konvencionalne fotosenzibilizirajuće tvari, PS, podijeljene su prema razvoju formulacija u 3 velike skupine prema generacijama.

3.5.1.1. Prva generacija fotosenzibilizirajućih tvari

Hematoporfirin (Hp) (eng. *hematoporphyrin*), kompleksna mješavina porfirinskih komponenti predstavlja prvi spoj porfirina primijenjen kao fotosenzitivna tvar. Purifikacija i kemijska modifikacija Hp, vodila je otkriću deriviranih spojeva hematoporfirina (HpD), s većom selektivnosti prema tkivima, a manje intenzivnom indukcijom fotosenzitizacije u usporedbi s Hp (125). Kasnije je mješavina dimera i oligomera porfirina, izolirana iz HpD, formulirana kao Photofrin[®]. Unatoč tome, što je Photofrin[®] bio široko primjenjivan u liječenju različitih karcinoma, klinička primjena je bila ograničena sljedećim nedostacima: (i) slaba kemijska

čistoća u formulaciji miješanoj od više od 60 molekula; (ii) dugi poluvijek eliminacije lijeka i intenzivna akumulacija u koži, odgovorna za indukciju produljene fotosjetljivosti, ponekad i 2 ili 3 mjeseca nakon primjene lijeka Photofrin[®]; (iii) nizak molarni koeficijent apsorpcije $\epsilon(\lambda)$ je koeficijent atenuacije (apsorpcije) ovisan o tvari i valnoj duljini zračenja/ $(1.17 \times 10^3 \text{ mol/L /cm})$; (iv) valne duljine aktivacije prekratke za dovoljno duboku penetraciju kroz tkiva.

3.5.1.2. Druga generacija fotosenzibilizirajućih tvari

Nedostaci prve generacije PS, doveli su do ekstenzivnih ispitivanja usmjerenih na poboljšanje djelotvornosti PS molekula promjenama perifernih funkcijskih skupina porfirina ili direktnom modifikacijom jezgre porfirina. Navedeno je rezultiralo formulacijom nekoliko novih neporfirinoidnih PS molekula razvijenih tijekom nekoliko desetljeća: metaloporfirini (Lutrin[®] i Lutex[®]) (eng. *metalloporphyrins*); porfirceni (eng. *porphycenes*); feoforbidi (Tookad[®]) (eng. *pheo-phorbides*); purpurini (Purlytin[®]) (eng. *purpurins*); ftalocijanini (eng. *phthalocyanines*); klorini (Foscan[®]) (eng. *chlorins*); protoporfirin IX prekursori (Hexvix[®], Metvix[®], Levulan[®]) (eng. *protoporphyrin IX*); fenotijazini (methylene blue, toluidine blue) (eng. *phenothiazines*); cijanini (merocyanine 540) (eng. *cyanines*); dipirometani (eng. *dipyrromethenes*); hipericin (eng. *hypericin*); ksanteni (RoseBengal) (eng. *xanthenes*) (125).

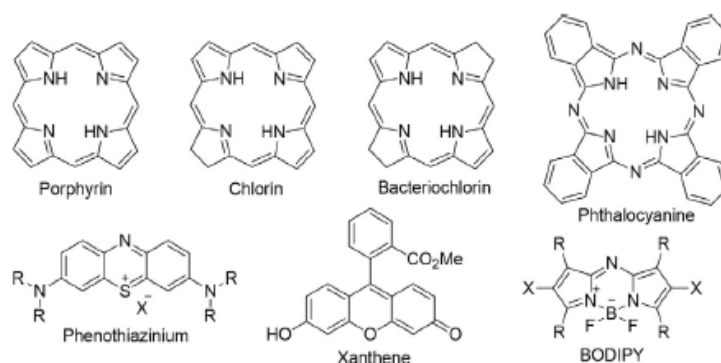
3.5.1.3. Treća generacija fotosenzibilizirajućih tvari

Unatoč ekstenzivnim istraživanjima u razvoju novih (antitumorskih) fotosenzibilizirajućih tvari, samo nekoliko PS-a II. generacije: Levulan[®], MetVix[®], Photochlor[®]64 i NPe6, su odobreni za kliničku primjenu u onkološkim protokolima liječenja.

Mnogi PS su slabo topljivi u vodi, posebno na fiziološkom pH, što im ograničava primjenu. Alternativne strategije primjene PS sežu od primjene uljno- vodenog medija vehikuluma, o/w (eng. *oil-in-water*) emulzija, sve do nosača poput liposoma ili nanočestica. Iako mogu povećati terapijske učinke, sustavi nosača fotosenzibilizirajuće tvari/lijeka mogu nedvojbeno smanjiti potreban prinos singleta kisika (ROS), stoga je potrebno postići njegovu difuziju kroz sam sustav nosača/vehikuluma PS-a. Tako sustav namjenjen poboljšanju učinkovitosti terapije, može redukcijom prinosa singleta kisika, ograničiti i apsorpciju primjenjenog svjetla. Racionalan dizajn novijih PS, s poželjnim svojstvima vehikuluma, ostaje veliki izazov farmaceutskoj industriji.

Ukupni uspjeh PDT uglavnom ovisi o prinosu ¹O₂, stabilnosti molekule, dubini prodiranja apsorbiranog svjetla i distribuciji PS-a :

- $^1\text{O}_2$ stvoren u reakciji tipa II, ključni faktor u PDT, smatra se najvažnijom citotoksičnom kemijskom jedinkom u PDT. Uvođenjem teških atoma u PS molekule ili inhibicijom interakcija između tripletno pobuđene PS i nativnih slobodnih radikala, može se povećati produkcija $^1\text{O}_2$.
- Nedostatak mnogih sadašnjih PS jest sklonost agregaciji, što rezultira kratkim trajanjem tripletnog stanja i smanjenim prinosom singleta kisika; obično prisutnost centralnog metalnog iona i veličina naboja iona u molekuli može imati važnu ulogu u stabilnosti PS-a.
- Povećana E svjetlosti većih valnih duljina, poticajni je faktor u razvoju novijih PS-a. Ekspanzijom molekularnog sustava konjugacijama te uvođenjem donora bogatog elektronima može se poboljšati apsorpcijsku efikasnost PS-a u crvenom području spektra te pojačati prodiranje svjetla u tkiva.
- Poboljšanje ciljane raspodjele PS-a je važan čimbenik za poboljšanje djelotvornosti i smanjenje nuspojava. To se postiže strategijama uvođenja spojeva-liganda u strukturu PS. Koriste se ciljani ligandi: biotin, folati, peptidi.
- Dodatno, pozicija i vrste supstitucijskih grupa na molekulama, mogu utjecati na lipofilnost molekula, što onda dalje utječe na lokalizaciju PS-a u tkivima (125, 126).



Slika 26. Kemijska struktura antitumorskih fotosenzibilizirajućih tvari.

Preuzeto s dopuštenjem izdavača: (125)

Novije formulacije PS-a predstavljaju značajan pomak prema nanoformulacijama, a dijele se u sljedeće 4 skupine (prema tipu kemijske strukture) (Slika 26.):

- **PORFIRINSKOG TIPA:** Porfirinski makroprstenski sustavi su u kliničkoj primjeni nekoliko desetljeća. Funkcionalne grupe vezane kao lanci na višestruke prstene, poput atoma dušika ili molekule amonijaka, karboksilne kiseline i ugljikohidrata, česte su u porfirinskim strukturama. Novije porfirinske PS formulacije su također derivati porfirina.

- Klorinskog tipa: Klorinske PS, u usporedbi s porfirinima, su privukle značajnu pažnju zbog intenzivne apsorpcije u relativno bezopasnom NIR području, s dubokim prodorom u biološka tkiva. Razvoj derivata klorina je otežan njihovom jako slabom topljivosti u vodi. Stoga su modificirane konjugacijom aminokiselinama, peptidima i ugljikohidratima, za poboljšanje topljivosti u ispitivanjima PDT.
- Ftalocijaninskog tipa: Ftalocijaninski derivati, iako najviše obećavajući spojevi fotosenzitivnih tvari, imaju nisku topljivost i π - π slaganje molekula, koji su ograničili njihovu kliničku primjenu. Strategije njihove prilagodbe uklanjaju nedostatak ugradnjom kationskih/ anionskih grupa, peptida, β -ciklodekstrina, krunastih etera sličnih prirodnim ionoforima, te glicerina.
- Bodipy tipa: Bojila klase BODIPY (eng. *distyryl boron dipyrromethene*), dokazano su različitih mogućnosti primjene. Opremljeni su teškim atomima halogena, Br i I, u organskim kromoforima za stvaranje spojeva, koji dosežu tripletno pobuđeno stanje hvatanjem ili gašenjem fluorescencije te omogućuju intersistemski prijelaz molekula.

Prema Ormond i sur., idealni PDT-PS treba imati sljedeća obilježja:

- Spremnost primjene u čistom obliku, poznat kemijski sastav, vrlo malu toksičnost bez svjetla (eng. *low dark toxicity*)
- Stabilnost i topljivost u vodenom mediju
- Brzu eliminaciju ekskrecijom po završetku liječenja, redukcija sistemske toksičnosti
- Polje visokog kvantuma po apsorbiranom fotonu / kvantnog prinosa (eng. *quantum yield (Φ)*) kod stanične inaktivacije, često posredovano $^1\text{O}_2$
- Visoki molarni koeficijent apsorpcije
- Apsorpciju u području 600–1000 nm jer endogene molekule poput hemoglobina i melanina imaju snažnu apsorpciju <600 nm, što ograničava efektivno prodiranje svjetla dublje u tkiva; voda apsorbira veliku količinu fotona >1000 nm i reducira dostupnost kromofora; veće valne duljine energetski su neadekvatne za proizvodnju $^1\text{O}_2$
- Maksimalno kvantno polje tripletnog oblika i tripletnog stanja reaktivnog O_2 treba što dulje ostati stabilno, zbog brze reakcije sa susjednim ciljnim molekulama (126)

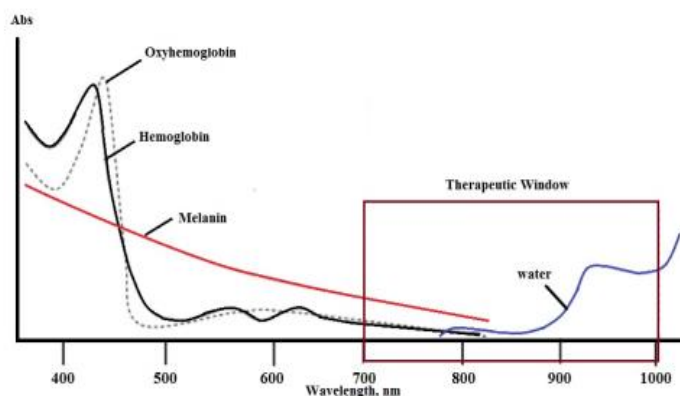
3.5.2. Fotosenzibilizatori u obliku nanolijekova

Dva glavna nedostatka klinički primjenjivih PDT-PS, koja izazivaju ogroman interes u području fotokemijsko-farmakokinetičkih istraživanja, su niska selektivnost PS-a prema

malignim stanicama i niski stupnjevi produkcije singletnog kisika ($^1\text{O}_2$) u vodenom mediju. Rješavanje problema selektivnosti PS-a, kompenziralo bi probleme tamne toksičnosti i agregiranja molekula PS u vodenom mediju.

Prvi pristup ovom problemu je pojačanje selektivnosti obojane tvari uporabom ključnih metoda farmakokinetičke dostave molekule lijeka na ciljno mjesto. Od posebnog značaja je razvoj nanočestičnih polimernih micela za dopremu hidrofobnih (lipofilnih) i amfifilnih PS do ciljnih stanica. Drugi pristup pojašnjava metode potrebne za povećano stvaranje singletnog kisika ($^1\text{O}_2$) i njegove učinkovitosti, što uključuje 2-fotonske fotosenzibilizirajuće tvari te ciklometalne komplekse, koji formiraju triplete kisika.

Kontrola subcelularne lokalizacije PS-a važna je zbog utjecaja na učinkovitost PDT-a, ali i zbog potencijalne citotoksičnosti ovih djelatnih tvari. Zabilježeno je da čak niski stupanj stvorenog singletnog kisika u blizini mitohondrija ima daleko veću učinkovitost nego veći stupanj u staničnoj jezgri (124, 127). Ovo otvara mogućnosti za pristup pro-lijeka, koji formira PDT aktivne tvari na ciljnom mjestu, a ujedno je idealan način minimiziranja citotoksične aktivnosti (PpIX iz 5-ALA) u mitohondriju. Zabilježeno je da lizosomska fotooštećenja niskog stupnja mogu povećati PDT učinkovitost, zbog oštećenja mitohondrija, a ovaj fenomen nije povezan sa stvaranjem ROS, već pojačava mitohondrijski nastale apoptotičke signale u stanici. Prekancerozne stanice imaju više mitohondrijskih membrana i veći udio nekroze, jer više akumuliraju PS, dok karcinomske stanice posjeduju manje mitohondrijskih membrana i manje akumuliraju PS.



Slika 27. Ilustracija terapijskog prozora za osvjetljavanje laserom u PDT.

Preuzeto s dopuštenjem izdavača: (124)

Da bi se izbjeglo nepoželjnu apsorpciju svjetla u biološkim kromogenima, λ_{max} ciljnog PS-a, osvjetljavanje treba biti > 650 nm (Slika 27.). Ekscitacija u području blizine infracrvenog svjetla (NIR) dovodi i do dubljeg prodiranja svjetla. Ovaj opseg valnih duljina naziva se

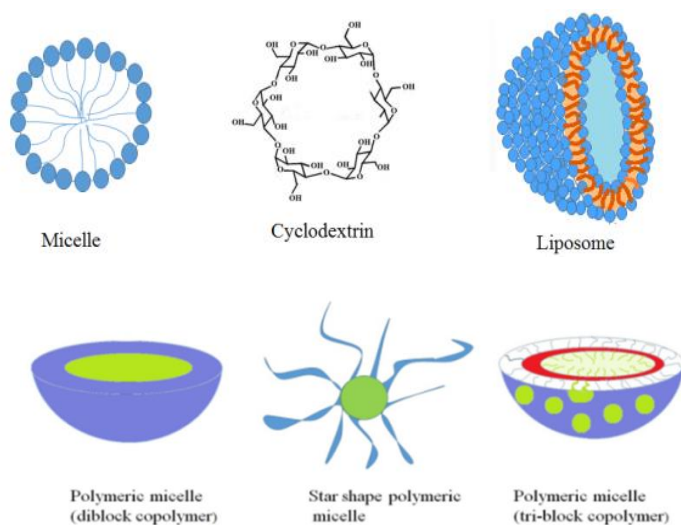
terapijskim opsegom (Slika 26.). Potrebno je imati na umu, da E svjetlosti opada kako se valna duljina povećava, tako da je preferirana valna duljina opsega 630-800 nm i 650-950nm. Molarna apsorpcija PS-a trebala bi biti $>20,000$ da bi se minimiziralo potrebne doze PS-a.

Prvi pristup primijenjen je u razvoju više selektivnih PS te uključuje molekule s visokim afinitetom prema karcinomske stanicama, poput folne kiseline, antitijela, peptida, LDL i polimera. Razvijena je treća generacija PS, u kojoj je afinitet prema karcinomske stanicama povećan ciljanjem subcelularnih struktura, poput mitohondrija. U skupini treće generacije moguće je vidjeti PS druge generacije vezane na nosač selektivan za akumulaciju u tumoru.

Drugi pristup uključuje NP metode dostavljanja lijeka na mjesto primjene, primjenjive u PDT. Uporaba nanočestica u PDT je atraktivna iz sljedećih razloga:

- ◆ Niske razine PS-a su potrebne za PDT
- ◆ PS se mogu koristiti kao monomerne formulacije unutar nekih nanočestica
- ◆ Većina odobrenih PS-a su hidrofobni, a nanočestice mogu povećati selektivnost ovih djelatnih tvari, reducirati nuspojave i agregaciju
- ◆ Tamna toksičnost je manji problem
- ◆ Iskoristive su strategije: pH osjetljivost, termalna osjetljivost, peptidni ili antijelo
- ◆ privjesci u sustavu nanočestica povećavaju selektivnost
- ◆ Nanočestice promjera < 200 nm postižu bolju ciljnu učinkovitost kroz EPR sustav

Primjeri nanočestica upotrijebljenih u PDT istraživanjima su (Slika 28.) : liposomi, micle, polimerne micle, karbonske nanotočke, kvantne točke, katanionske vezikule, zlatne nanočestice, hidrogelovi, dendrimerne nanočestice titanoksidne nanočestice (124, 125).



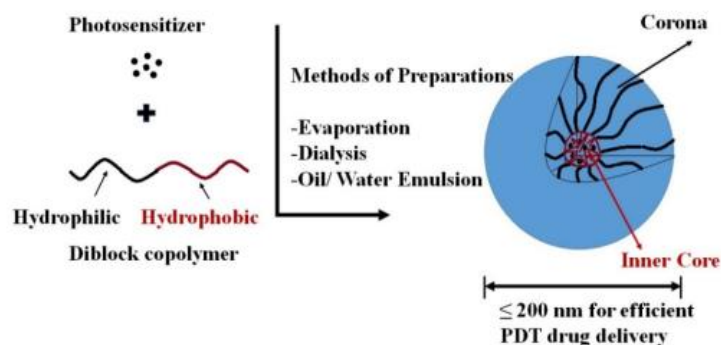
Slika 28. Primjeri vrsta nanonosaa fotosenzibilizirajuće tvari / PS.

Preuzeto s dopuštenjem izdavača: (124)

Povećani unos PS-a u stanicu, putem ciljanih strategija otpušanja, na primjerima učinjenim kod istraživanja *in vitro* i *in vivo* na karcinomima glave i vrata, pokazuje velike mogućnosti nanočestičnih platformi kao vehikuluma PS, koje ga pretvaraju u ciljne terapije.

- ◆ Master, Qi i sur. su 2012. g. formulirali (ϵ -kaprolaktonsku) nanoplatformu za prijenos PS-a m-THPC funkcionaliziranu hidroksilnim, benzoilnim i naftoilnim grupama s mehanizmom djelovanja polimera, koji se raspada na mjestu prisutnosti lipaza: ispitivano *in vitro* na HNSCC staničnoj liniji UM-SCC-14C (128)
- ◆ Master, Malamas i sur. su 2013.g prikazali mehanizam aktivnog ciljnog sustava silikon ftalocijanina na PEG-PCL-GE11 peptidnom nanonosaju: ispitivano *in vitro* na staničnoj liniji HNC (humanog epidermoidnoga karcinoma) (128)

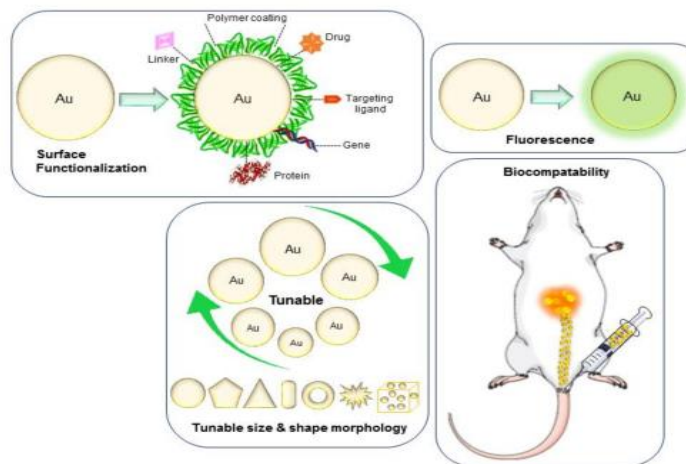
Metode preparacije primjerice sferične polimerne micelle, koja u unutrašnjoj jezgri sadrži PS kao djelatnu tvar su vrlo kompleksne no polaze od učinkovitosti PDT na < 200 nm (Slika 29.)



Slika 29. Shematski prikaz formiranja sferične polimerne micelle s PS, različitim metodama: evaporacija otapala, dijaliza, emulzija. Preuzeto s dopuštenjem izdavača: (129)

3.6. Ciljana fotodinamska terapija primjenom funkcionaliziranih nanostrukture

Nakon početne generacije lijekova temeljenih na nanočesticama, FDA odobrenih, koju čine lipidni nanočestični sustavi liposoma i micela, istraživanja u razvoju fotosenzibilizirajućih tvari/lijekova, sve više su usmjeravana na anorganske nanočestične sustave, poput zlatnih nanočestica i magnetskih nanosustava za primjenu lijeka i kemoterapeutika (130).



Slika 30. Svojstva nanočestica zlata: AuNP / GNP. Preuzeto s dopuštenjem izdavača: (131)

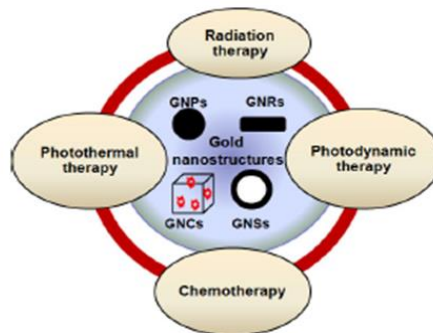
3.6.1. Ciljana PDT primjenom nanostruktura zlata - „zlatni PDT/PTT- nanolijek“

Osim razvoja drugih sustava nanočestica (NP), učinjen je progresivan razvoj u primjeni sustava sferičnih zlatnih nanočestica, GNP (eng. *spherical golden NP*), sustava zlatnih nanoštapića, GNR (eng. *golden nanorod*), sustava zlatnih nanoljuskica, GNS (eng. *golden nanoshells*) i sustava zlatnih nanokaveza, GNC (eng. *golden nanocages*) kod primjene kemoterapeutika (Slika 30.) (123, 131). Razvoj lijekova u sklopu istraživanja karcinoma pokazuje da ugradnja zlatnih nanostruktura u protokole onkoloških liječenja (uz konvencionalna liječenja), može pojačati uništavanje stanica karcinoma.

Nanostrukture (nanoplatforme) zlata osiguravaju strategije za bolje punjenje, ciljno djelovanje i kontrolirano otpuštanje lijeka, koje će smanjiti nuspojave visoko toksičnih antitumorskih lijekova primjenjivanih u kemoterapiji i fotodinamskoj terapiji. Dodatno, sposobnost stvaranja topline, koju imaju tijekom izlaganja UV ili NIR laserskom svjetlu, koristi se u uništavanju stanica karcinoma lokalno (*carcinoma in situ*) tijekom liječenja PDT.

U skupini anorganskih NP, zlatne nanostrukture značajno mogu u kemoterapiji (Slika 31.):

- a) pojačati/ubrzati antitumorsko djelovanje započeto radijacijom /zračenjem i antitumorskim lijekovima
- b) proizvesti toplinu izlaganjem UV ili NIR zračenju/radijaciji te stoga imaju mogućnost uništiti karcinomske stanice putem termalne ablacije
- c) unaprijediti primjenu/djelovanje antitumorskih lijekova visoko topljivih u vodi ili nestabilnih u biološkom okruženju
- d) produžiti vrijeme djelovanja lijeka (na mjestu primjene) modifikacijom površine nanočestica, da bi se izbjeglo brzu eliminaciju (131)



*GNP terapijska sredstva u radijacijskoj (RT), kemoterapiji (CT), fototermaalnoj i (PTT) te fotodinamskoj terapiji (PDT)

Slika 31. Zlatne nanostrukturne platforme integriraju više opcija liječenja kao djelotvornu kombiniranu terapiju karcinoma.* Preuzeto s dopuštenjem izdavača: (131)

GNP su idealni potporni elementi, nisu toksične i imunogene, mogu biti funkcionalizirane ciljnim molekulama i pokazuju izvrstan potencijal u tDDS (eng. *targeted drug delivery systems*). Mogućnost ugradnje GNPs u liposome, micelle ili dendrimere, povećala je opseg budućih načina njihove iskoristivosti u sustavima za primjenu lijeka.

Visaria i sur. su razvili GNP za sinergističko poboljšanje hipertermijskog liječenja karcinoma selektivnom termalnom senzitivacijom i indukcijom vaskularne ozljede na mjestu tumora.

Upotrijebili su GNP za selektivnu primjenu upalnog citokina TNF- α (eng. *tumor necrosis factor*). *In vivo* ispitivanje na miševima pokazalo je bolje rezultate kod miševa tretiranih TNF konjugiranim GNP u uporedbi s onima koji su primili nativni TNF (131, 132).

Ispitivanja unosa i dopreme lijeka na mjesto primjene i načina primjene lijeka (eng. *drug delivery studies*) na sustavima zlatnih nanočestica, često imaju kao objekt ispitivanja sustave GNP konjugirane s polietilen-glikolom, PEG, za izbjegavanje detekcije i eliminacije putem RES-a (proces „pegiliranja“ nanolijeka). Pokazano je da ovaj vektor mijenja bioraspodjelivost i poboljšava sigurnost i djelotvornost primjene lijeka na tumorskim modelima.

GNP mogu biti upotrijebljene za poticanje oštećenja DNA karcinomske stanice uzrokovanog platniskim antineoplastičima (Pt), a efekt pojačanog djelovanja cisplatina putem GNP uočen je kod DNA izloženosti elektronima niske energije, stvorenim tijekom ionizirajućeg zračenja. Platinski antitumorski lijekovi: cisplatin, karboplatin, oksaliplatin - važna su sastavnica kemoterapije. Kao dokaz ovog koncepta, Sanche i sur. pokazuju pojačano djelovanje DSBs DNA (eng. *double strand DNA breaks*), kada su antineoplastiči primijenjeni u kombinaciji s GNPs i ionizirajućim zračenjem. GNP-DNA i DNA-cisplatin kompleksi su bili pripremljeni miješanjem DNA ili DNA-cisplatin kompleksa s GNP otopinom. Zračenjem inducirani DNA DSBs visoko letalni tip oštećenja stanice, pojačan je ovdje za faktor veličine 7.5 (133).

Brown i sur. su kemijski vezali aktivnu komponentu antitumorskog lijeka oksaliplatinu na PEGilirani GNP za poboljšani unos lijeka i u *in vitro* ispitivanju pokazali da nanočestice s vezanim lijekom pokazuju dobru ili značajno poboljšanu citotoksičnost u usporedbi sa samim lijekom na staničnim linijama karcinoma pluća epitelnog tipa i stanične linije karcinoma debelog crijeva (HCT116, HCT15, HT129, RKO). Velika površina nanočestica omogućuje pričvršćivanje velikog broja molekula lijeka, a ovdje je pokazano da se može vezati 280 molekula lijeka na jednu zlatnu nanočesticu (134).

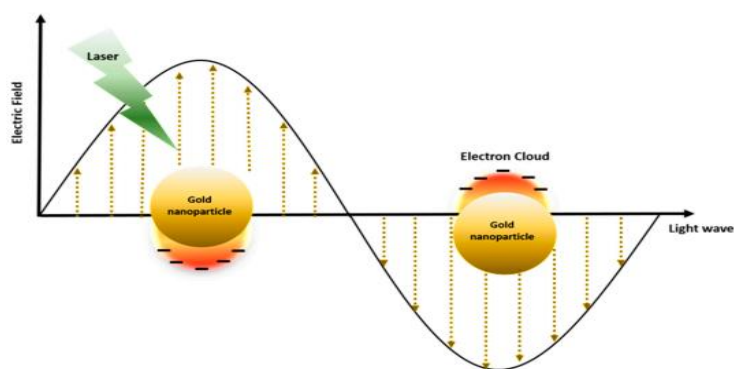
Gotovo najveća zapreka djelotvorne kemoterapije su nuspojave antitumorskih lijekova zbog njihovog nespecifičnog djelovanja - na sve stanice koje se brzo dijele, RDC. GNP se mogu upotrijebiti za rješenje ovakvih ograničenja u kemoterapiji.

Istraživanja su pokazala napredak u primjeni zlatnih nanostrukture, kao što su GNC i GNR za kontrolirano otpuštanje lijeka uporabom njihovog fototermalnog efekta, PTT. Pokazano je da fototermalni efekt može biti korišten za olakšano kontrolirano otpuštanje terapijskih oligonukleotida iz GNP. Pulsni laseri su preferirani u kontroliranom otpuštanju lijekova, jer se proces odvija u vremenskom intervalu minuta, a ne sati, koji su karakteristični red veličine rada lasera kontinuiranog vala. Uporabom pulsnog lasera Chen i sur. su pokazali da kontrolirano otpuštanje lijeka s GNC platformi ovisi o snazi lasera i vremenu zračenja. (eng. *laser power/irradiation time*) (135). Ove nanostrukture imaju šuplju unutrašnjost i porozne zidove. Snažna apsorpcija u NIR spektru se koristi da bi generirala toplinu za otpuštanje lijeka. Kao primjer, površina GNC može biti pokrivena s pametnim polimerom (eng. *smart polymer*) i prednapunjena lijekom otpuštanim na kontrolirani način, uporabom NIR lasera. Testirana je tehnika otpuštanja lijeka s doksorubicinom (DOX), a pokazano je da je profil otpuštanja lijeka s GNC prekrivenim kopolimerom sličan onome ustanovljenom za bojilo. Isti pristup je ispitan i *in vitro* na staničnim linijama karcinoma dojke, što je pokazalo ovisnost preživljenja stanice karcinoma o intervalu laserskog zračenja, koje kontrolira vrijeme otpuštanja lijeka.

Optička svojstva zlatnih nanočestica oslanjaju se na SPR (eng. *surface plasmon resonance*) (Slika 32.), kemijsko-fizikalni proces rezonancije elektrona potaknut zračenjem, što onda rezultira i apsorpcijom i raspršivanjem svjetlosti. Dodatno, neke posebno oblikovane GNP doprinose većem hvatanju poprečnih presjeka apsorpcije fotona (eng: *two-photon absorption cross section (TPACS)(δ) of metal ions / the capability of TPA*), 4-5 puta većih u odnosu na one kod fototermalnih bojila. Ova svojstva su iskorištena za lokalizirano zagrijavanje u svrhu uništenja stanica tumora ili za otpuštanje lijeka, s naglašenim terapijskim primjenama. Nanočestice zlata posjeduju i svojstva kemijsko-fizikalnog podešavanja, koja omogućuju

sintezu GNP specifične veličine i željenog oblika, što rezultira pomakom plazmonske rezonancije od 520 nm do 800-1200 nm (kompleksno formirani oblici) (136, 137).

Pokazana je i promjena u optičkim svojstvima i rezonanciji GNP (500 - 1200 nm) uz neznatnu promjenu oblika nanočestice od oblika nanosfere veličine 15-30 nm u oblik nanoštapića veličine 2.5 do 7.5 očekivanog geometrijskog omjera, AR (eng. *aspect ratio*). (133,135). Opseg između 800 i 1200 nm omogućuje terapijski učinak u dubokim tkivima fototermalnim modalitetima liječenja kao i dubokim dijagnostičkim snimanjima.



Slika 32. Fenomen lokalizirane površinske plazmonske rezonancije (LSPR) na površini zlatne nanočestice nakon zračenja na specifičnim valnim duljinama.

Preuzeto s dopuštenjem izdavača: (137)

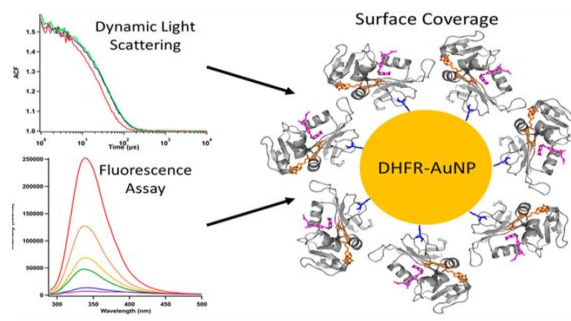
Istraživanja GNR su pokazala da je moguće puniti, a zatim selektivno otpustiti dva različita lijeka sa dva različita nanosustva zlatnih nanoštapića, GNR, na način da se pogodi (eng. *matching*) ekscitacijska valna duljina lasera s infracrvenom SPR NRs-a. Dva različita DNA oligonukleotida bila su upotrijebljena u istraživanju Wijaya i sur. Specifičnost DNA je bilo moguće eksterno kontrolirati. GNRs imaju relativno veliku površinu i kapacitet punjenja stotina molekula, s 80%- tnm otpuštanjem. Ovdje je bilo upotrijebljeno cijepanje Au-S veza zračenjem pulsni laserom, sa sidrenjem tiolnih DNA na površini nanočestica (138). Ipak, pucanjem Au-S veza, moglo se osloboditi tiolne spojeve (RSH, sumporni analozi alkoholu), sa štetnim učincima u živim stanicama. Zbog ovih ograničenja, uvedene su nove strategije:

- a) pokretanje dvolančanih DNA nanočestičnih konjugata gdje je samo jedan oligonukleotid vezan Au-S vezom na površini NRs
- b) zračenje ovih sustava cw laserima koji iniciraju PTT efekt, podižući T lokalno u tkivu te mogu omogućiti disocijaciju netiolnog lanca u okolni medij, dok jedan lanac ostaje vezan na površini nanočestice (138)

Primarna prednost ovog procesa jest činjenica da nanočestični sustav ostaje nepromijenjen tijekom fototermalnih i događaja otpuštanja lijeka. Stvara se relativno spora djelotvornost

fotootpuštanja i zahtijeva gotovo dvostruko dulje intervale zračenja za mjerljive stupnjeve otpuštanja oligonukleotida. Oba ograničenja su rezultat karakteristika kontinuiranog laserskog zračenja s nižom gustoćom snage, postignutog cw laserom, nasuprot zračenju pulsnim laserom. Međutim, kada se koristi pulsni laser može doći do topljenja nanosustava. Stoga je važno odabrati vrstu, interval zračenja i snagu lasera, kada se PTT učinci GNPs koriste kao sredstvo kontroliranog otpuštanja lijeka. Uloge GNPs kao radiosenzitirajuće tvari, boljeg nosača lijeka i pojačivača djelovanja antitumorskog lijeka mogu biti iskorištene u liječenju karcinoma putem kombiniranog liječenja radijacijskom terapijom i kemoterapijom.

Kako nanočestice imaju veliku površinu, dostupnu za vezanje funkcionalnih skupina lijeka/djelatne tvari ili same djelatne tvari, konjugaciju ili kemijsku vezu s bilo kojim genom ili biološkim spojem izbora, tako povećavaju topljivost lijeka, stabilnost i farmakokinetičke parametre. Dostupna površina nanočestica značajna kod primjene GNP u onkološkoj dijagnostici, posebno u fototermalnim terapijama te dubokim dijagnostičkim snimanjima. U PTT, manje GNP se smatraju pogodnijim, jer svjetlost uglavnom apsorbiraju nanočestice i stoga mogu biti učinkovito konvertirane u toplinu za uništenje kanceroznog tkiva, dok su u tehnikama dubokih snimanja preferirane nanočestice zlata većih dimenzija, jer posjeduju veći potencijal rasipanja svjetlosti (136).



Slika 33. Nanočestica zlata označena biokonjugatom model enzima ecDHFR (eng. *E.coli dihydrofolate reductase*) s „korona kompleksom“. Preuzeto s dopuštanjem izdavača: (139)

Iako inertna priroda zlatne nanočestice čini relativno biokompatibilnima, citotoksičnost NP, više ili manje ovisna o njihovom obliku, veličini, površinskim karakteristikama i kemijskom sastavu, treba biti dalje procijenjena. Jednom kad su NP internalizirane u stanice, proteini prisutni u fiziološkom okruženju oblikuju obloženu formaciju nazvanu „korona“ (eng. *corona*) na površini NP, što rezultira kompleksom nanočestica-protein. NP protein *corona* je prilično kompleksan i varijabilan u strukturi te ima ključnu ulogu u biodistribuciji nanočestica u organizmu. Pokazano je da netretirana plazma obično sadrži oko 3700 proteina, dok

nanočestice zlata, u kontaktu s plazmom, formiraju proteinski kompleks u obliku krune (eng. *protein corona complex*), s oko 100 proteina (Slika 33.) (136, 137).

Zlatne nanočestice unutar „korona kompleksa“ sadrže opsonine na površini, koje prepoznaju stanice imunskog sustava. Opsonini neosporno određuju način internalizacije i krajnju sudbinu NP u tijelu (razinu i način klirensa iz krvotoka i tijela, volumen distribucije, izloženost organa). Do sada su izolirani različiti proteini iz „korona kompleksa“ u plazmi; albumin, fibrinogen, transferin, te imunoglobulini IgG, IgM. Ovaj kompleks može uzrokovati promjene u veličini i naboju čestice, što može preusmjeriti proces internalizacije na makrofage RES-a i promijeniti sveukupnu distribuciju NP u tijelu. Određeni proteini omogućuju makrofagima lagano prepoznavanje nanočestica. IgG opsonini i fibrinogeni, potiču fagocitozu i otklanjanje nanočestica iz tijela, dok disopsonini, poput albumina produljuju cirkulaciju nanočestica (137, 139, 140).

3.6.2. Kemoterapijska PDT

Kemoterapijski lijekovi mogu biti punjeni ili „ukrcani“ u nanočesticu ili nanočestični sustav/platformu i/ili samo pričvršćeni na NP te tako ciljano usmjereni na mjesto tumora, pasivno ili aktivno. Tumorsko tkivo ima u pravilu propusnu vaskularizaciju, koja omogućuje relativno neometanu akumulaciju nanočestica (EPR efekt). Oblik pasivnog ciljnog djelovanja koristi patofiziološka svojstva tumorskog tkiva. Ograničenja ovog pristupa, uključuju proizvoljno ciljno djelovanje i nedovoljnu te neučinkovitu disperziju lijekova u tumorskim stanicama. Dodatno, ne pokazuju svi (maligni) tumori navedeni EPR učinak. U slučaju aktivnog ciljanog djelovanja, ligandi specifičnih tumorskih markera kao što su monoklonska antitijela, aptameri, peptidi, vitamini, konjugiraju se na površinu nanočestica. Ovi ligandi (kemijski spojevi, molekule ili ioni koji se središnjim metalnim ionom vezuju u kompleks, ili lijekovi, hormoni, neurotransmiteri) vežu se na određeni receptor na tumorskoj stanici, omogućavajući endocitozu i posljedično tome otpuštanje lijeka. Stoga se smatra da aktivno ciljno djelovanje u usporedbi s pasivnim, nudi veću vjerojatnost endocitoze nanonosača s lijekom u tumorsku stanicu (140).

Procjena ponašanja i intenziteta interakcija djelatnih tvari je posebno kritično područje u liječenju mnogih patoloških stanja. Različiti pristupi određuju sinergizam, antagonizam ili adicijski učinak djelatnih tvari. Literatura predlaže ekstenzivan pregled kalkulacija sinergističkih ili aditivnih učinaka lijekova (djelatnih tvari) temeljenih na eksperimentalnim podacima, no većina modela koncentracijskih učinaka i krivulja temelji se na monotonim učincima rasta. U pretkliničkim i kliničkim ispitivanjima, očiti toksični učinci, te posljedično i

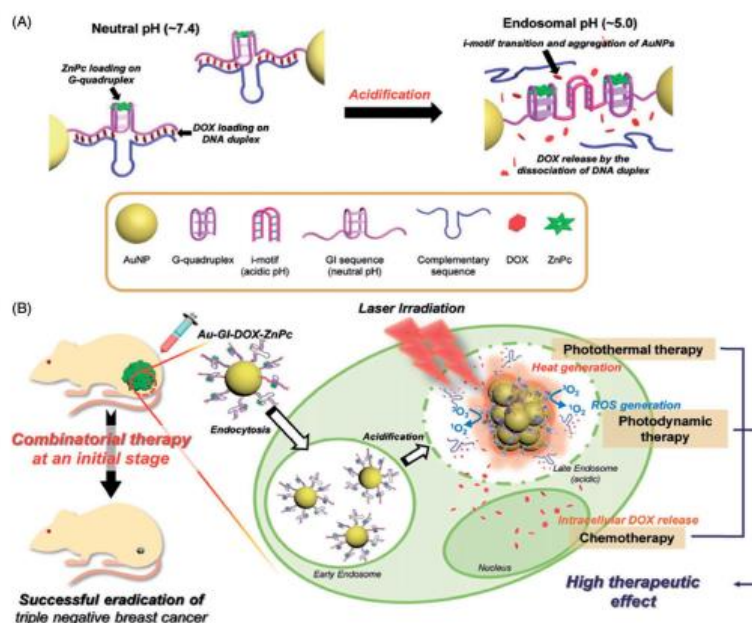
smanjeni učinak povećane doze lijeka, čine procjenu sinergističkog učinka više različitih lijekova kompliciranijom.

Chemotherapeutic	Photosensitizer	Sequence	Interaction	Cell line
Cisplatin	Photofrin	pre-PDT	synergistic	L5178
		pre-PDT	additive	H1299
	Indocyanine G	pre-PDT	from additive to synergistic	MCF-7
Doxorubicin	Photofrin II	pre-PDT	synergistic	H-MESO-1
	Mce ₆	pre-PDT	from additive to synergistic	OVCAR-3
	m-THPC	pre-PDT	antagonistic	MH-22A
		post-PDT	additive	MH-22A
Mitomycin C	Photofrin II	pre-PDT	form additive to synergistic	WiDr
	5-ALA	pre-PDT	antagonistic	J82
		pre-PDT	synergistic	J82/MMC
		post-PDT	antagonistic	J82
		post-PDT	antagonistic	J82/MMC

Slika 34. *In vitro* interakcije između konvencionalnih kemoterapijskih lijekova i PDT s različitim PS. Preuzeto s dopuštenjem izdavača: (141)

Cisplatin, doksorubicin i mitomicin C su najčešće korišteni i najviše ispitivani kemoterapijski lijekovi primjenjivani kao zasebna terapija u onkološkom liječenju. Smatra se da se njihovi mehanizmi uništavanja karcinomskih stanica temelje na vezanju za DNA i interferenciji s procesima stanične replikacije. Unatoč širokoj primjeni ovih lijekova, njihovo ograničeno doziranje zbog toksičnosti i pojava rezistencije na njihov učinak, dovode do potrebe minimiziranja ova dva nedostatka. Provedene *in vitro* i *in vivo* studije pokazale su u tom smislu obećavajuće rezultate. Prema Zuluaga i Lange, učinci će se razlikovati prema sekvenci PDT, ovisno o tome je li kombinacijska terapija primijenjena prije ili poslije PDT, a to je pokazano ispitivanjima interakcija između kemoterapijskih lijekova i pravodobno primijenjene PDT, ovdje na staničnim linijama (Slika 34.) (141).

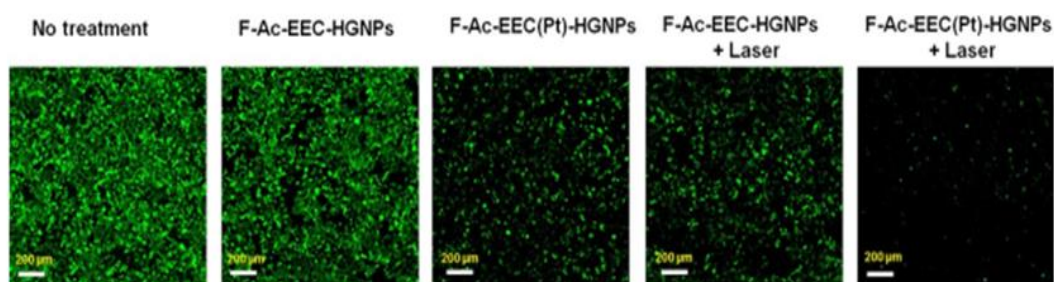
Kombinacijske kemoterapije se sve više proučavaju i primjenjuju uravnotežene i prilagođene pojedinom pacijentu, uz potrebne pomake tijekom liječenja: prilagodba doze nekog od lijekova, kao i parametara osvjetljavanja laserom - vremenski period, jačina osvjetljavanja. Kombinacija zlatnog nanonosača lijeka s kemoterapijom sastavljenom iz više lijekova, uz primjenu osvjetljavanja laserom, primjer je pomno podešenog mehanizma sinergističkog djelovanja nekoliko terapija, u postizanju visoke učinkovitosti liječenja (Slika 35.) (137).



*(A) Dizajn Au-GI nanostroj i mehanizma ovisnog o pH. (B) Unutarstanično dinamsko djelovanje Au-GI nanostroj koje olakšava trostruku kombinaciju liječenja: fototermalno, fotodinamsko, kemoterapijsko. (GI: G kvadruplex/ I-motif sekvence)

Slika 35. „Au-GI nanomehanizam“ *. Preuzeto s dopuštenjem izdavača. (137)

Recentno istraživanje *in vitro* iz 2018.g., koje su proveli Xiong i sur., pokazuje kako prazne (šuplje) nanočestice zlata, HGNP (eng. *hollow gold nanoparticle*) izložene NIR svjetlu, imaju prinos fototermalnog učinka, PTT, koji može potaknuti različite biološke učinke. Mehanizam laserom potaknutog otpuštanja lijeka nije do tad bio proučavan kod ove vrste NP (139).



Slika 36. Pojačano uništavanje stanica karcinoma kombiniranim tretiranjem F-Ac-EEC-HGNP (punjene cisplatinom Pt(II)) i laserom (pulsni laser na 808 nm (50 mW/cm²;1 min)

Preuzeto s dopuštenjem izdavača: (139)

Tripeptid Ac-Glu-Glu-Cys-NH₂ (Ac-EEC) je direktno vezan na površinu HGNP. EEC – HGNP konjugat je zatim kompleksno vezan s cisplatinom Pt(II), da bi se dobilo Ac-EEC(Pt)-HGNPs. Folna kiselina je vezana na površinu GNP putem tiocitne polietilen glikolne vezujuće skupine s kiselinskim ostatkom, iza čega slijedi kompleksacija spoja s Pt(II) da bi se dobilo F-Ac-EEC(Pt)-HGNP. Lasersko svjetlo je aplicirano 15 ns pulsnim laserom

ponavljajućom frekvencijom od 10Hz. Oslobođeni Pt(II) je kvantificiran masenom spektrometrijom s induktivno spregnutom plazmom, ICP-MS (engl. *inductively coupled plasma mass spectrometry*), dok je priroda otpuštenih platinskih vrsta obilježena tekućom kromatografijom–masenom spektrometrijom. Citotoksičnost je određena kolorimetrijskom analizom procjene aktivnosti staničnog metabolizma. Slika rezultata ovog naprednog istraživanja prikazuje mikrofotografije malobrojnih preživjelih stanica karcinoma obojanih kalceinom, koje fluoresciraju zeleno (Slika 36.) (139).

3.7. Fotodinamska terapija u liječenju karcinoma glave i vrata

PDT–NP (eng. *photodynamic therapy applicable nanoparticles/nanoplatforms*) pokazuju obećavajuće rezultate u poboljšanju ishoda liječenja. Funkcionalno, primjena NP u PDT se dijeli u 2 velike skupine te nanočestični sustavi mogu biti:

a) aktivni sudionici u PS ekscitaciji

Kvantne točke, QD (eng. *quantum dots*), su nanočestice sa svojstvima 'snimajućih sondi' sastavljene od poluvodičkih materijala poput kadmij- selenida (CdSe) s visokim kvantnim prinosom, svojstvima fluorescentne emisije i niskog stupnja fotoizbjeljivanja. QD generiraju singletni kisik, uzrokujući tako citotoksične učinke na stanice.

b) pasivni nosači konvencionalnih PS

Da bi poboljšali selektivnost PS-a prema stanicama karcinoma, NP se mogu iskoristiti kao nosači PS lijeka bilo enkapsulacijom na površinu PS-a ili kovalentnim vezanjem PS-a na površinu NP. Nekoliko tipova NP je uvedeno u područje primjene PDT: liposomi, uljno-disperzivni nanosustavi, polimerne nanočestice, hidrofilni polimer-PS konjugati, *chitosan*, silicijevi spojevi, lipoproteini niske gustoće, ciklodekstrini, polilaktična kiselina (PLA), zlatne nanočestice. Osim netoksičnosti i biokompatibilnosti, ove nanočestice su male i ujednačene veličine pora i velikog volumena pora s velikim područjima površina. Ova svojstva ih čine pogodnim nosačima PS-a. Mogu biti primijenjeni za dostavu velikih količina PS-MAb konjugata (eng. *monoclonal antibodies conjugates*) na različita ciljna mjesta poput stanica karcinoma ili krvnih žila. Moguće su mnoge vrste kombinacijskih terapija upravo kombiniranjem PS-a s fotoneaktivnim citotoksičnim tvarima ili spojevima, posebno primjenjive u liječenju oralnog i orofaringealnog karcinoma.

Inovativni pristup primjene NP u kombinacijskoj terapiji je tehnika samo-osvjetljavajuće NP-PDT (eng. *NP self-lighting photodynamic therapy (NPSLPDT)*), koja uključuje radioterapiju u PDT. Ovaj pristup koristi scintilaciju luminiscentnih NP, koje nakon izlaganja ionizacijskom

zračenju, luminisciraju, što zauzvrat aktivira PS i proizvodi singletni kisik. Ovaj nedavno uvedeni pristup je jednostavna, manje skupa metoda od zračenja ili PDT kao samostalnih (eng. *stand-alone*) terapija. Sinergističko djelovanje NPSLPDT producira učinkovitiju destrukciju stanica karcinoma uz niže doze radijacijskog zračenja. Kako ionizirajuće zračenje ima mogućnost dubljeg prodora u tkivo u usporedbi sa svjetlom iz vidljivog dijela spektra, ova se metoda može koristiti kod tumora u dubokim tkivima ili smještenim u dubljim strukturama glave i vrata (142).

Slično, fotonska konverzija (eng. *photon-upconverting NPs (PUNPs)*) može biti korištena za PDT u dubokim tkivima, jer je u mogućnosti emitirati fotone više energije, osvjetljavane fotonima manje energije u multifotonskim procesima.

Magnetsko vođenje nanonosača do ciljnih mjesta tumora je najbolji primjer kako koristiti nedavno predstavljene AuNP primijenjene kao vehikulum za 5-ALA, da bi se povećalo selektivnost i djelotvornost PDT. Uočena je povećana akumulacija protoporfirina IX u tumorskim stanicama s posljedičnim povećanjem citotoksičnosti do 50% u usporedbi s 5-ALA primijenjenom konvencionalno. Dodatno, 5-ALA konjugirana na NP također povećava selektivnu destrukciju tumorskih stanica.

Vaskularno ciljana PDT, VTP PDT (eng. *vascular targeted PDT*) uključuje primjenu kombiniranog pristupa PDT, usmjerenog na prokrvljenost tumora. Primjenjuju se fotosenzibilizatori TOOKAD[®] i Visudyne[®], koji selektivno zadržani u novostvorenoj vaskularnoj mreži ciljnog tumora, daju preferencijalni vaskularni odgovor. U kratkom lijek-svjetlo intervalu, DLI (eng. *drug- light interval*) obično unutar 30 minuta od injiciranja PS, VTP povećava permeabilnost ciljanih krvnih žila putem stvaranja endotelnih intercelularnih prostora. Gubitkom funkcije endotelne stanične barijere, slijedi vaskularni kolaps i tkivno krvarenje te uništenje tumora. U usporedbi s konvencionalnim antitumorskim terapijama usmjerenima protiv stanica karcinoma, ciljanje vaskularizacije tumora učinkovitije je i u samom uništenju stanica karcinoma, uz smanjenu vjerojatnost razvoja rezistencije na lijekove. Uspjeh liječenja konvencionalnom PDT ovisi o primjenjenom PS, te dozimetriji svjetla. Istraživanja *in vitro* na staničnim linijama oralnog karcinoma ili skupine karcinoma glave i vrata, kao i *in vivo*, na animalnim modelima, preliminarno su pokazala mnoge prednosti nanoformulacija PS-PDT, primjenjiva u liječenju HNC.

Chung i sur. su 2009.g. istraživali mitohondrijske događaje i ER te stres izazvan indukcijom 9-HPbD-PDT, koja vodi u staničnu apoptozu. Stanice tretirane samo s 9-HPbD-PDT ili svjetlošću bez 9-HPbD, pokazale su da je ovaj PS vrlo sličan drugima, ali ima manje negativnih učinaka na normalno tkivo. Istraživanje provedeno na staničnoj liniji AMC-HN-3

(eng. *AMC-HN-3 human head and neck carcinoma cells*) primjenom 9-HPbD-PDT, pokazalo je da primjena veće doze PS od 0.59 µg/ml - 2.34 µg/ml, mijenja mehanizme stanične smrti od apoptoze prema nekrozi te pokazuje da je intracelularna lokalizacija nanoPS presudna. Fotooštećenje je češće zabilježeno ako je mitohondrijska membrana (MMP) tumorske stanice pod utjecajem PDT, zbog kaskade otpuštanja citokroma C i aktivacije kaspaza (143).

Hung i sur. su 2013.g., istraživali PDT na tri stanične linije humanog HNC: UMSCC1, UMSCC14A, UMSCC22A. Mitohondrijske PS Pc4 i mitoferrin-2 (Mfm2) su korištene u istraživanju usmjerenom na unos mitohondrijskog željeza putem mitoferrin-2 (Mfm2)-om pojačane PDT. Autori su predložili mitoferrin-2 (Mfm2) kao biomarker senzitivnosti HNC, uglavnom zbog Mfm2–ovisnog mitohondrijskog unosa željeza, koje inducira PDT te zbog posljedičnog uništenja stanica karcinoma (144).

Eritrozin B je mogući PS za PDT u liječenju oralnih malignih bolesti. Garg i sur. 2012.g. istražuju njegovu subcelularnu lokalizaciju u malignim (H357) i prekanceroznim (DOK) oralnim epitelnim stanicama. Osvjetljenjem na oko 550 nm, rezultati su pokazali isti unos eritrozina B u stanicu, kod obje vrste stanica, no stanična smrt postignuta je u 80% DOK, a samo u 60 % slučajeva kod H357 stanica, što ovisi o predispoziciji ove tvari da akumulira u mitohondrijskim membranama. Kod visokih doza PDT u DOK stanica pojavila se nekroza, apoptoza je primijećena u obje stanične linije. Stanična linija malignih stanica H375 je pokazala veću rezistenciju na PDT, povezanu s manjim nekrotičnim odgovorom, zbog manjka mitohondrijskih membrana stanice karcinoma. Predispozicije mitohondrijske membrane prekanceroznih i karcinomskih stanica za akumulaciju različitih djelatnih tvari, te sposobnost metaboliziranja PS, trebaju biti pažljivo procijenjene u različitim vrsta tumora i povezanih poremećaja, te potvrđene biopsijom i histološkim nalazima, prije liječenja s PDT, da bi se upotrijebilo bolji PS (145).

Li i sur. su 2012.g., izvjestili o primjeni nanočestičnog razgranatog poli(eter-ester)(HPEE)-ce6 na CAL-27 stanične linije karcinoma jezika. Pokazan je viši stupanj fototoksičnosti kod laserskog svjetla od 12J/cm² te na 660 nm. HPEE je novija klasa makromolekule, karakterizirana mnogim hidroksilnim i karboksilnim funkcionalnim grupama važnim u terapijskom učinku, te može biti odličan nanonosac PDT lijeka. Dodatna ispitivanja hiperrazgranatih polimera trebaju pokazati, kako će ciljana stanična PDT nanolijekovima biti prihvaćen protokol liječenja HNSCC (146).

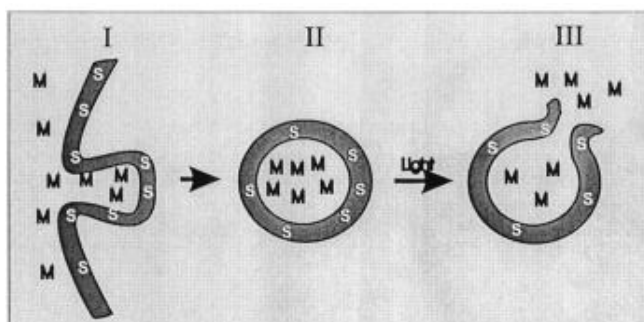
Dodatno, ispituju se kombinacijske terapije (eng. *combinational Th*) i terapije ciljnog djelovanja (eng. *targeted Th*), za poboljšanu terapijsku učinkovitost PDT-a, u liječenju kasnijih stadija bolesti kao i rekurentnih tipova karcinoma glave i vrata, a uključuju:

- ◆ fotokemijsku internalizaciju, PCI (eng. *photochemical internalization*)
- ◆ kemofotodinamsku terapiju (eng. *chemoPDT*)
- ◆ fotoimunoterapiju (eng. *immunoPDT*; *photoimmunotherapy*, *PIT*)

3.7.1. Fotokemijska internalizacija

Fotokemijska internalizacija, PCI (eng. *photochemical internalization*) je noviji modalitet liječenja, koji olakšava ulaz makromolekula u citoplazmu. Inicijalni mehanizam i kliničku aplikaciju je opisao Berg 1990.g. (Slika 37.), a danas se smatra oblikom kombinacijske antitumorske terapije (147).

2001.g ista istraživačka grupa, provodi *in vivo* studiju PCI antitumorske terapije. Studija je pokazala sinergistički učinak, koji kombinira fotoaktivirani fotosenzibilizator i gelonin za učinkovito uništenje karcinoma *in vivo*. Kad je 2005. g. bleomicin uveden u kemoterapiju, učinkovito je kombiniran s PCI u liječenju karcinoma (148).



* Fotosenzibilizirajuća tvar (S) i molekula prema izboru (M) su endocitirane, zatim završe unutar iste vezikule te nakon izlaganja svjetlu određene valne duljine, mogu zbog rupture membrane vezikule otpustiti sadržaj u citosol

Slika 37. PCI transport makromolekula u citosol.* Preuzeto s dopuštenjem izdavača: (147)

Mehanizam fotokemijske internalizacije dovodi do oštećenja endocitnih vezikula, što oslobađa „zarobljene“ makromolekule u citosol. Tako lijek, umjesto razgradnje putem lizosomalnih hidrolaza, može ostvariti interakciju s ciljnim mjestima. Bleomicin je hidrofilni lijek, relativno velike kemijske strukture, što ograničava prolaz kroz membranske strukture, no akumulira ga u endocitnim vezikulama. Berg i sur. su predložili fotosenzibilizirajuću molekulu, aluminij ftalocijanin disulfonat, ALPcS_{2a}, koja aktivirana svjetlom, oslobađa endocitirani bleomicin, primijenjen sistemski na animalnom modelu (149). Pretklinička evaluacija PCI je učinjena s molekulom ALPcS_{2a}, kao PS, no zbog velikog broja izomera, koji bi se javljali u različitim varijacijama, kod proizvodnje lijeka u većem broju serija, nije ocijenjena kao optimalna molekula u kliničkoj primjeni (izomerizacija s nekontroliranim i nestabilnim stereoizomerima lijeka). Disulfonirani tetrafenil klorin, TPCS_{2a} je razvijen diimidnom redukcijom disulfoniranog tetrafenil porfina, TPPS_{2a}. TPCS_{2a} sadrži 3 izomera prema rezultatima HPLC analize (eng. *high-performance liquid chromatography*), s niskim

interserijskim varijacijama (<4%) u odnosu na formaciju izomera, što je manje od 0.5% (w/w) početnog materijala TPPS_{2a}, te apsorbira svjetlo na 652 nm. Kao preduvjet primjene putem PCI, molekula TPCS_{2a} je ostvarila i lokalizaciju u intracelularne granule, endocitne vezikule. U ispitivanjima na staničnim linijama TPCS_{2a}–PCI inducira aktivaciju gelonina, uz pojačanu citotoksičnost, povećava i transfekcijsku djelotvornost putem enkodirajućeg plazmida, EGFP (eng. *enhanced green fluorescence protein*). EGFP je potaknut utišavanjem siRNA i sinergistički mehanizam tako odgođen, što usporava rast tumora kod CT26.CL25 subkutanih karcinoma u miševa (149).

TPCS_{2a}–PCI je pokazao superiornost u odnosu na mTHPC –PDT u području inhibicije rasta tumora. Usporavanje rasta tumora putem PCI-bleomicina, bilo je neovisno o vremenu primjene između 3 sata prije osvjetljavanja sve do neposredno nakon osvjetljavanja. TPCS_{2a}–PCI i TPCS_{2a}–PDT su inducirali jači edem u prva 3-4 dana nakon primjene, no samo slabi eritem u prvom danu nakon primjene. Za razliku od toga, mTHPC-PDT je potaknuo umjereni edem u prvih 7 dana, no vrlo jaki eritem prezentiran otvorenim ranama i ožiljkastim cijeljenjem u prva 2-3 dana primjene.

Temeljeno na pretkliničkim studijama, faza I kliničkog ispitivanja doziranja fimaporfina, Amphinexa[®] ((PCI, PCI Biotech, Norway) kao PS i bleomicina kao kemoterapije završena je u EU, London, (glavni ispitivač C. Hopper), 2016.g. Liječeno je 22 pacijenta postupno povećavanim dozama Amphinexa[®] uz fiksnu dozu bleomicina i svjetla (NCT00993512) (150). Uključeni su bolesnici s lokalno uznapredovalim, rekurentnim ili metastatskim kožnim ili potkožnim karcinomima, određeni za kemoterapiju bleomicinom. Pacijenti su primali TPCS_{2a} na dan 0. sporom IV injekcijom, iza čega je primjenjivana doza od 15 000 IU/m² bleomicina IV infuzijom na dan 4. Nakon 3 sata, površina ciljanog tumora je osvjetljavana s 625 nm laserom, fiksno s 60 J/cm². Početna ispitivana doza TPCS_{2a} je bila 0,25 mg/kg i podizana je sukcesivno u kohorata od po 3 pacijenta 0,5 mg/kg; 1,0 mg/kg; 1,5 mg/kg.

Liječenje je bilo dobro tolerirano (zabilježene nuspojave povezane uz PCI su bile uzrokovane lokalnom upalom na mjestu primjene ili rezultat fotopreosjetljivosti) uz snažni antitumorski odgovor zabilježen kod svih primijenjenih doza Amphinexa[®]. Već je ova faza istraživanja pokazala dobar antitumorski odgovor u solidnih, teško izlječivih tumora kod pacijenata s različitim tipovima uznapredovalih karcinoma.

U fazi II kliničkog ispitivanja TPCS_{2a}–PCI /PDT + bleomicin IV, prikazanoj u sklopu rezultata ovog rada, posebno se procjenjivalo učinkovitost PCI u liječenju karcinoma glave i vrata pri optimalnom svjetlu i dozi lijeka određenim fazom I (Dodatak II) (151).

3.7.2. Fotoimunoterapija

Fotoimunoterapija, PIT (eng. *photoimmunotherapy*) je molekularno ciljano antitumorsko liječenje, koje kombinira antitijelo na antitumorske receptore s fotosenzibilizirajućom tvari. Ovaj modalitet su prvotno opisali Mew i Levy 1983.g., kasnija istraživanja su provodili Rizvi i sur. (152). Posljednja klinička ispitivanja osmišljena su na NCI (SAD), kao nova ciljana tehnologija u liječenju karcinoma. 2011.g. je Kobayashi s kolegama opisao PIT modalitet liječenja NIR-om osvijetljenog fotoaktivnog ftalocijanina, IR 700, konjugiranog monoklonalnim antitijelom, za ciljno djelovanje na receptore EGFR. *In vitro* i *in vivo* studije su pokazale trenutno uništenje stanica karcinoma nakon osvjetljavanja tumora NIR svjetlom (153). Daljnja ispitivanja PIT-IR 700 konjugata kao lijeka, pokazala su povećanu učinkovitost kemoterapijskih lijekova, odmah nakon aktiviranja PIT osvjetljenja. Uzroci ovog učinka pripisani su povećanoj vaskularnoj i membranskoj permeabilnosti potaknutoj PIT modalitetom, što omogućava kemoterapijskim lijekovima akumulaciju u tumoru, uz povećani stupanj nekroze tumora (153).

Temeljem ovih rezultata planirana je i faza I kliničkog ispitivanja RM-1929 PIT -konjugata, u liječenju rekurentnih karcinoma glave i vrata, prethodno neuspješno liječenih kirurškim i kemoterapijskim modalitetima (NCT02422979) (154).

Ovo intervencijsko nerandomizirano kliničko ispitivanje ocjenjuje eksperimentalni lijek RM-1929 u kombinaciji s PIT, do sada je uključilo 40 ispitanika, prema kriteriju. Ispitivani lijek, RM-1929 je parenteralna formulacija kemijskog konjugata bojila IR700 s odobrenim antitijelom, Erbitux[®] (cetuximab), koji ciljano djeluje na receptore EGFR, visoko izraženog u HNSCC. Sistemska primjena RM-1929 može dovesti do akumulacije lijeka u tumoru i vezati se na EGFR izražene na karcinomskim stanicama. Očekuje se da će liječenje s PIT - RM-1929 dovesti do selektivne destrukcije stanica HNSCC i uključuje 2 stupnja: (i) primjenu infuzije lijeka RM-1929 koji cilja tumorski protein EGFR (ii) osvjetljavanje tumora crvenim svjetlom valne duljine 690 nm primjenom energije dovoljne za aktivaciju lijeka i indukciju uništenja stanica karcinoma. Osvjetljavanje se primjenjuje 24 h nakon infuzije lijeka a stanična smrt se događa samo na stanicama karcinoma, koje su putem EGFR vezale RM-1929. Selektivno vezanje lijeka na ove stanice, omogućuje minimalno ili nikakvo oštećenje okolnih zdravih struktura. Pretklinička farmakološka ispitivanja su pokazala da svjetlom potaknuta aktivacija RM-1929 potiče brzu destrukciju tumora kod ksenografta humanog karcinoma implantiranog kod animalnih modela, te da je liječenje specifično.

Klinička studija u 2 dijela, provodi se na pacijentima s rekurentnim HNC, kod kojih je potvrđena nemogućnost liječenja kirurškom resekcijom, radioterapijom ili Pt-kemoterapijom. Svrha je odrediti sigurnost i antitumorsko djelovanje različitih doza i ponavljajućih ciklusa eksperimentalnog liječenja primjenom lijeka RM-1929 i fiksnih doza laserskog svjetla, crvenog dijela spektra, primijenjenih na mjesto tumora, da bi se aktiviralo farmakodinamička svojstva lijeka.

Prvi dio kliničkog ispitivanja je završen u jednom ciklusu. Ispitivanje sigurnosti eksperimentalnog lijeka RM-1929 provedeno je primjenom fiksne doze svjetla od 690 nm valne duljine i 3+ 3 povećane doze lijeka. Dizajn prvog dijela ispitivanja je bio usmjeren na određivanje sigurnosti liječenja u prilagođenoj maksimalnoj podnošljivoj dozi ili maksimalnoj dozi tolerancije na lijek RM-1929. Iz rezultata prvog dijela, bilo je moguće odrediti maksimalno podnošljivu dozu RM-1929.

U drugom dijelu koji je još u tijeku, procjenjuje se sigurnost i antitumorska učinkovitost liječenja od 4 ponovljena ciklusa liječenja s PIT- RM-1929, u maksimalno podnošljivoj dozi aktiviranoj fiksnom dozom crvenog svjetla. Odnos doze i učinka lijeka ili terapije, prema principima farmakokinetike i farmakodinamike, određuje potrebnu veličinu doze, učestalost davanja/doziranja lijeka, kao i terapijski indeks određenog lijeka u populaciji. Terapijski indeks, omjer minimalne toksične i srednje efektivne koncentracije, prikazuje kako učinkovitost tako i podnošljivost tog lijeka. Ova se obilježja razlikuju među populacijama, pa i individualno među pacijentima. Eksperimentalna formulacija lijeka u kombinacijskoj terapiji s PIT prema dozama (preporučeno doziranje prilagođeno pacijentu) (154).:

PIT: 50 J/cm² superficijalne lezije ili 100 J/cm intersticijalne lezije + RM-1929: 160 mg/m²

PIT: 50 J/cm² superficijalne lezije ili 100 J/cm intersticijalne lezije + RM-1929: 320 mg/m²

PIT: 50 J/cm² superficijalne lezije ili 100 J/cm intersticijalne lezije + RM-1929: 640 mg/m²

PIT: 75 J/cm² superficijalne lezije ili 150 J/cm intersticijalne lezije + RM-1929: 640mg/m²

PIT:100 J/cm² superficijalne lezije ili 200 J/cm intersticijalne lezije + RM-1929: 640mg/m²

3.7.3. KemoPDT – kombinacija kemoterapija i fotodinamske terapije

Svi postulati liječenja kombinacijskom kemoterapijom, primjenjivi su i kod bolesnika s rekurentnim karcinomom glave i vrata, prethodno neuspješno liječenih kirurškim metodama, kemoradioterapijom, palijativnom kemoterapijom, molekularnim ciljnim terapijama i PDT, a za koje više nema preostalih konvencionalnih opcija za daljnje liječenje. Istražuju se i klinički pokušavaju primijeniti sve raspoložive mogućnosti s više koristi i manje rizika za bolesnika:

- ◆ „sandwich kemoterapija“, kojom se kombiniraju konvencionalni putevi primjene kemoterapije i PDT po sistemu: kemoterapija / indukcijski ciklus - PDT ciklus - kemoterapija/ponovljeni ciklus
- ◆ primjena kemoterapijskih lijekova punjenih u nanočestične platforme, ciljano usmjerenih na mjesto tumora, pasivno ili aktivno te aktiviranih putem PDT (nanočestična platforma obično punjena i s PS, koji aktiviran otpušta lijek na mjesto djelovanja).

Obje vrste kombinacijskih liječenja mogu primijeniti jedan ili više antitumorskih lijekova kod pojedinog pacijenta, ali PDT je uvijek vezana uz samo jedan odabrani fotosenzibilizator-konvencionalni ili novoformulirani PS – nanolijek.

3.7.4. Cisplatin u različitim terapijskim pristupima oralnom karcinomu

Na prikazu 3 načina liječenja oralnog karcinoma, OSCC, cisplatinom, moguće je vidjeti kako se antitumorski lijek, uključuje u razvoj različitih terapijskih pristupa oralnom karcinomu.

Cisplatin kao konvencionalni antitumorski lijek u prihvatljivom režimu kemoterapijskog liječenja (sistemskog), s istovremenom terapijom radijacijskog zračenja, daje se u dozama:

- Cisplatin 100 mg/m² IV na dane 1., 22., i 43. ili 40-50 mg/m² IV tjedno, 6-7 tjedana ili
- Cisplatin 20 mg/m² IV na dan 2., tjedno do 7 tjedana, + paklitaksel 30 mg/m² IV na dan 1., tjedno do 7 tjedana ili
- Cisplatin 20 mg/m²/dnevno IV na dane 1.- 4. i 22.- 25. + fluorouracil (5-FU) 1000 mg/m²/dnevno kontinuiranom IV infuzijom na dane 1.- 4. i 22.-25.

Prihvatljivi režimi liječenja kemoterapijom cisplatinom kod bolesnika s metastatskim (neizlječivim) HNC (ako nije drugačije navedeno, cilj je završiti liječenje u najmanje 6 ciklusa) su sljedeći:

- Cisplatin 100 mg/m² IV na dan 1., svaka 3 tjedna u 6 ciklusa, + 5-FU 1000 mg/m²/dnevno kontinuiranom IV infuzijom na dane 1.- 4. svaka 3 tjedna u 6 ciklusa, + cetuksimab 400 mg/m² IV doza otpuštanja/punjenja (eng. *loading dose*) na dan 1., zatim 250 mg/m² IV tjedno do progresije bolesti (premedikacija deksametazonom, difenihidraminom i ranitidinom); ili
- Cisplatin 75 mg/m² IV na dan 1., + docetaksel 75 mg/m² IV na dan 1., svaka 3 tjedna ili
- Cisplatin 75 mg/m² IV na dan 1., + paclitaksel 175 mg/m² IV na dan 1., svaka 3 tjedna ili
- Cisplatin 75-100 mg/m² IV na dan 1., svaka 3-4 tjedna + cetuksimab 400 mg/m² IV doza otpuštanja/punjenja (eng. *loading dose*) na dan 1., zatim 250 mg/m² IV tjedno (premedikacija deksametazonom, difenihidraminom i ranitidinom) (17)

Započeto 2018. g., kliničko ispitivanje faze I i faze II formulacije cisplatina u obliku transmukoznog naljepka / transmukoznog sustava (NCT03502148), kao studija ispitivanja djelotvornosti i sigurnosti PRV111 kod pacijenata s OSCC još je u tijeku i prima pacijente u skupine prema navedenoj indikaciji. U eksperimentalnom, *open-label* ispitivanju (svi sudionici primaju lijek, bez placebo skupine), u prvom stupnju ispitanici primaju 3 aplikacije PRV111 (*Cisplatin Transmucosal System*) u svakom od 4 planirana posjeta unutar 3 tjedna, prije zakazane operacije tumora. Nakon toga u studiju se uključuju dodatni ispitanici, koji primaju 2, 3, ili 5 aplikacija ispitivanog lijeka, ovisno o rezultatima prvog stupnja u svakom od 4 posjeta prije zakazane operacije (155).

U svakom posjetu uključeni pacijent-ispitanik će primiti pojačivač permeacije i nakon toga 2, 3, ili 5 aplikacija ispitivanog lijeka PRV111 (*Cisplatin Transmucosal System*).

Kliničko ispitivanje mjeri kao primarni ishod određivanje sigurne i djelotvorne doze PRV111 u razdoblju od približno 7 mjeseci, te incidencija nuspojava kao i klinički odgovor tumora.

Kao sekundarni ishodi navode se procjene:

1. volumnog smanjenja u razdoblju unutar 21 dan prije kirurške ekscizije tumora; tehnikama snimanja u početku primjene lijeka te u vrijeme kirurške ekscizije
2. dugoročne sigurnosti primjene lijeka u razdoblju nakon 1, 3 i 6 mjeseci nakon operativnog zahvata; sigurnost primjene određena kod post kirurških posjeta uz laboratorijske vrijednosti i procjenu nuspojava putem CTCAE (eng. *Common Terminology Criteria for Adverse Events*)
3. vrijednosti sistemskih, tumorskih razina platine i ako je moguće u limfnim čvorovima nakon primjene PRV111 bioanalitičkim metodama unutar 21 dan prije kirurške ekscizije
4. tehnološkog uspjeha primjene farmaceutskog oblika nosača lijeka uključujući i rezidualnu količinu lijeka na transmukoznom naljepku nakon aplikacije unutar 4 posjeta / 21 dan prije kirurškog zahvata. Procijeniti stupanj adhezije naljepka tijekom primjene lijeka i rezidualnu razinu cisplatina nakon primjene bioanalitičkim metodama.

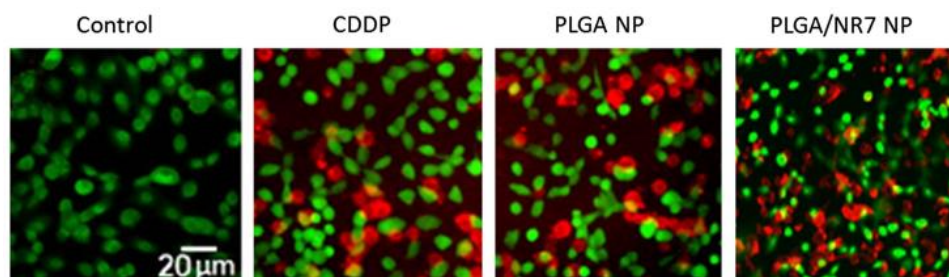
Uključuju se pacijenti s patohistološki potvrđenim tumorima T1 (<2 cm) ili T2 (>2 cm ali < ili = 4 cm) kao karcinom pločastih stanica, SCC usne ili usne šupljine (prednje 2/3 jezika, dno usne šupljine, gingivna sluznica donje ili gornje čeljusti, žlijezde slinovnice, tvrdo nepce, bukalna sluznica). Tumori bi trebali biti lako dostupni, bez naznaka dodatnih infekcija ili aktivnog krvarenja, sa zaobilaskom velikih žila i bez kliničkih znakova zahvaćenosti živaca.

Uključuju se pacijenti s tumorima koji nisu bili prethodno liječeni radioterapijom, pogodni za kiruršku resekciju ne kasnije od 21 dan nakon prvog posjeta (prilikom kojeg se primjenjuje PRV111). Tumor mora biti klinički i radiološki mjerljiv. ECOG Performance Status < ili = 2. (eng. *Eastern Cooperative Oncology Group*, 1982.) Pacijenti moraju imati zadovoljavajuću

bubrežnu funkciju provjerenu klirensom kreatinina, a ostale organske funkcije procijenjene u sigurnosnim laboratorijima.

Isključuju se svi bolesnici s udaljenim metastazama SCC-a usne šupljine, te oni koji su do 2 godine prije probira za ovo ispitivanje lijeka primali sistemsko liječenje kemoterapijom za karcinom glave i vrata. Oni s istovremenim malignitetima na drugim organskim sustavima, s izuzetkom SCC-a drugdje na koži, ne predstavljaju dobre kandidate (155).

Cisplatin kao nanolijek (ubačen u nanonosac ili konjugiran na nanočesticu) predlažu Wang i Liu, 2015. g. u provedenom *in vitro* istraživanju, gdje uspješno formuliraju cisplatin, CDDP (eng. *cis-diaminedichloroplatinum*) punjen u nanonosac PLGA-PEG/NR7 s površinski vezanim ligandom, te pokazuju njegovo održivo djelovanje primjenom NR7 peptida u ciljanoj primjeni, brz ulazak u stanicu i pojačani citotoksični učinak na stanicama OSSC s pojačanom ekspresijom receptora. Nanoformulacija je konstruirana tako da se samostalno sastavlja kod punjenja PLGA nanočestice lijekom cisplatin u hidrofobnoj jezgri polimernih micela (eng. *self-assembly nanoplatform*) (Slika 38.) (156).



*Citotoksični potencijal CDDP, PLGA NP, PLGA/NR7 NP procijenjen s Live/Dead viability assay testom. Ovaj test koristi dvije fluorescentne probe, kalcein AM i etidiji homodimer 1.

Slika 38. Prikaz unosa cisplatina na nanoplatformi PLGA/NR7 u stanicu usporedbi sa slobodnim CDDP*. Preuzeto s dopuštenjem izdavača: (156)

Nanočestice PLGA/NR7 su pokazale konzistentne profile otpuštanja. Značajno veći unos lijeka u stanicu je primijećen na staničnoj liniji HN6 OSCC, a superiorniji rezultati antitumorskih učinaka su uočeni kod optimiziranih ciljnih nanočestica. Test Live/Dead assay pokazuje veću crvenu fluorescenciju kod stanica izloženih PLGA/NR7 nego kod kontrole. Prisutnost ciljnog dijela molekule NR7 na površili PLGA nanonosaca je omogućila specifičnu receptorsku internalizaciju formulacije u stanicu, pojačani unos i veću potentnost za oštećenje stanice. Posebno, PLGA/NR7 nanočestica pokazuje superiorni apoptotični učinak na HN6 karcinomskim stanicama oko 45% (rana i kasna faza apoptoze) i 59% nakon 24h i 48h inkubacije. Jasno je da će aktivno ciljane micelle dostaviti veću količinu antitumorskog lijeka u stanicu tumora nego ne-ciljne micelle (156).

Prema navedenim mogućnostima liječenja cisplatinom, vidljivo je da su kombinacijske kemoterapije kao i razvoj boljih načina dostave lijeka na mjesto djelovanja (bilo putem novog farmaceutskog oblika poput transmukoznog naljepka, bilo putem razvoja nanoformulacije lijeka) sve više u fokusu farmaceutskih istraživanja s kasnijom mogućnosti primjene u liječenju karcinoma.

3.7.5. Klinička iskustva u liječenju oralnog karcinoma i karcinoma orofarinksa s PDT

Fotodinamska terapija (PDT), kao minimalno invazivno liječenje svjetlom u prisutnosti kisika za aktivaciju PS, relativno selektivno koncentriranih u abnormalnim ili neoplastičnim stanicama, smatra se načinom liječenja karcinoma i povezanih bolesti, koje štiti okolna zdrava tkiva. Kao modalitet liječenja trenutno je odobren u SAD-u, EU, Kanadi, Rusiji i Japanu.

Sva dostupna završena klinička ispitivanja, odnose se uglavnom na propitivanje djelotvornosti PS-PDT u određenim režimima doziranja primijenjenog PS i laserske svjetlosti. Klinička iskustva u kirurgiji glave i vrata kod liječenja HNC, najčešće uključuju Photofrin[®]. Metoda liječenja opisana u kliničkom postupku primjene Photofrin[®] - PDT i Foscan[®] - PDT (prema Biel-u), može se primijeniti na bilo koji fotosenzibilizator, osim na parametre specifične za određeni PS lijek: koncentracija lijeka, valna duljina aktivacije lijeka svjetlom i količina svjetla za aktivaciju.

Photofrin[®] se injektira IV u dozi od 2.0 mg/kg tijekom 5 min ambulantno. 48 sati nakon IV lijeka, pacijenti se tretiraju svjetlom iz hladnog snopa svjetla diodnog lasera (Diomed[®]) na valnoj duljini 630 nm. Laserska zraka se usmjerava na ležište u tkivu putem slijepljenog silikonskog optičkog vlakna debljine 400 μm (*Laserguide, Inc., Buelton, California*). Vršak mikroleće se koristi kod svih tumora dubine < 3 mm. Ovi postupci liječenja se obavljaju prema sljedećim parametrima: 50-75 J/cm^2 i 150 mW/cm^2 u usnoj šupljini, nazofarinksu i na koži, te s 80 J/cm^2 i 150 mW/cm^2 u larinksu. Kod laringealnih tumora, liječenje se obavlja standardnom laringoskopijom ambulantno. Svi pacijenti se promatraju postoperativno do 2 h, zbog mogućih poteškoća s dišnim putevima, nakon čega se otpuštaju iz bolnice. Nema potrebe za predoperativnim zahvatima traheostomije, osim ako pacijent treba stabilan dišni put, zbog opstruktivnog tumora. Za tumore $>3\text{mm}$ dubine u usnoj šupljini i T2/T3 laringealne tumore, koji uključuju paraglotični prostor, koristi se cilindrični difuzer 0.5 do 2.5 cm duljine, pozicioniran u ležište tumora putem katetera od 18 gaugea, u lokalnoj ili općoj anesteziji. Ovi zahvati se obavljaju uz sljedeće parametre: 100 J/cm i 400 mW/cm duljine optičkog vlakna. Kod svih zahvata u usnoj šupljini, orofarinksu, farinksu i larinksu, sva intaktna/zdrava tkiva moraju biti pokrivena vlažnim 4x4 spužvama, a u slučaju larinksa, postavlja se neurokirurški

valjak vate na zdrave strukture. Pokrivanje je nužno zbog prevencije slučajnog aktiviranja PS prisutnog i u normalnim tkivima. Ovo reducira opseg edema normalnog tkiva kao posljedice nehoteičnog aktiviranja svjetla (104).

Foscan[®] (mTHPC) je potentni fotosenzibilizirajući lijek druge generacije, koji se aktivira svjetlom valne duljine 652 nm. Do danas, ovo je jedini fotosenzibilizirajući lijek evaluiran u multiinstitucionalnim kliničkim ispitivanjima faze II u liječenju karcinoma glave i vrata. Brojna klinička ispitivanja pojedinih autora su potvrdila učinkovitost Foscan[®]-PDT u liječenju karcinoma glave i vrata. Protokol uključuje primjenu lijeka Foscan[®] 0.15 mg/kg IV uz aktivaciju svjetlom na 652 nm uz 20 J/cm² i 100 mW/cm².

Prva i druga generacija PS-PDT lijekova, učinkovita je u liječenju ranih stadija karcinoma glave i vrata, uključujući prekancerozne displazije Tis, i T1, T2 oralne karcinome, karcinome farinksa i larinksa, s odgovorom na liječenje od 71-90% (104). U gotovo svim vrstama oralnih karcinoma, tipa SCC, u liječenju se (standardno) primjenjuje prva generacija PS: Photofrin[®] (porfimer natrij), 5-ALA (5-aminolevulinska kiselina) i verteporfin (BPD, derivat benzoporfirina), te druga generacija PS: Foscan[®] (temoporfin: meta-tetrahidroksifenil klorin). Sve indikacije prekanceroznih lezija u usnoj šupljini kao i početka oralnog karcinoma, trebaju se liječiti ne samo kirurški, već i s PDT, prema ovim autorima:

Rigual i sur. su pokazali učinkovitost porfirin–natrija u liječenju oralnog karcinoma 2006.g. i učinkovitost HPPH 2013.g. (157, 158). Ukupne stope odgovora na liječenje u kohorti od 23 pacijenta u indikaciji T1 SCC, liječenih sa HPPH dosegle su 82%.

Durbec i sur. su 2013.g ispitali sigurnost i djelotvornost PDT u liječenju rekurentnih oralnih karcinoma te karcinoma orofarinksa primjenom mTHPC- a i dobili ukupnu stopu odgovora na liječenje od 93 % (159).

Biel je na seriji od 113 pacijenata s OC liječenih PDT-om opazio, da je kod pacijenata s Cis T2 tumorima preživljenje bez povratka bolesti 93,8%, a 89,6% kod pacijenata s površinskim T2-3 tumorima. (srednja vrijednost vremena praćenja = 90 mjeseci). Slične stope odgovora na liječenje uspoređivane kod kirurških zahvata i PDT potvrđene su usporedbom stopa odgovora na liječenje, preživljenja bez znakova bolesti i potrebe za ponovnim liječenjem, kod superficijalnih (<5mm) T1-2 OSCC. Kod tumora liječenih PDT-om, viđen je kompletni odgovor od 86% kod T1 lezija, dok je kod T2 lezija bio 63%. To nije bilo značajno drugačije od stopa kontrole kod kirurški liječenih tumora, 76% - 79%. Ukupno preživljenje je bilo slično kod oba modaliteta liječenja (104).

Jerjes i sur. 2011. g. opisuju i potencijalno maligne oralne displazije (crvene i bijele lezije): leukoplakiju, eritroplakiju, oralni lihen planus, oralnu submukoznu fibrozu, aktinički heilitis,

kserodermu pigmentosum, Fankonijevu anemiju i sindrome imunodeficijencije, koje se mogu liječiti putem PDT (160). Jerjes je zabilježio 5 godišnje preživljenje u 84,2 % slučajeva i stopu recidiva od 15,8% kod T1-2 OSCC liječenog s do 3 ciklusa mTHPC (160).

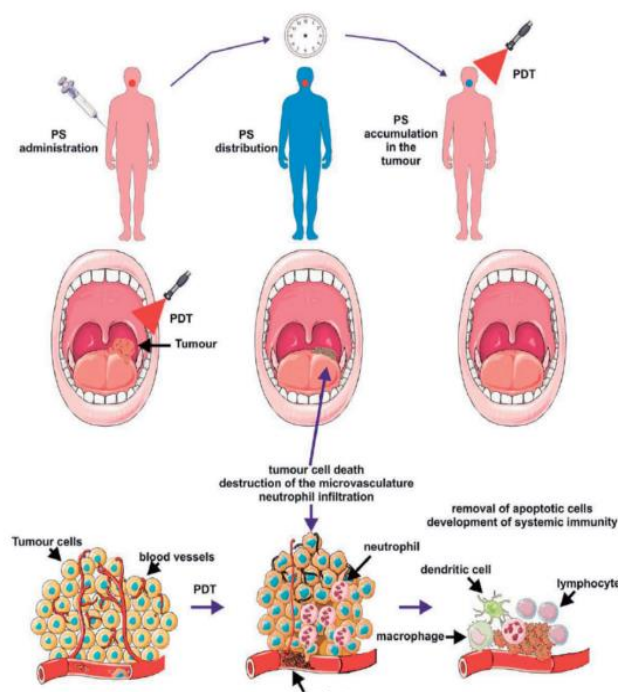
Displastične lezije u području glave i vrata, prema Civantos i sur., učestale su u regijama usne šupljine i larinksa. Zbog dozvoljene primjene PDT više puta, može se upotrijebiti u liječenju primarnih, ali i rekurentnih lezija. U navedenom istraživanju, 2012.g. PDT je primijenjen u pacijenata s T1 i T2 SCC ili pacijenata s oralnom displazijom, no kod uznapredovale bolesti, PDT je bio primijenjen samo kao ajuvantno liječenje. U skupini od 45 liječenih bolesnika, 24 je imalo karcinome usne šupljine, 22 slučaja su od toga bila SCC. Primijenjen je porfimer natrij (Photofrin[®]) IV, PDT je učinjena nakon 48 do 72 sata. Nakon liječenja 22 slučaja s OSCC, 11 bolesnika je imalo kompletan odgovor, 2 djelomičan, a 9 ih nije imalo odgovor na liječenje. Ostvarena je veća stopa uspjeha kod superficijalnih lezija OC ili prekanceroznih lezija, no niža stopa zabilježena je kod dubokih malignih tumora (161).

U dijagnosticiranih adenokarcinoma stanica salivarnih žlijezda može biti primijenjena 5-ALA (5-ALA-hx). Ova terapija inducira nekrotičnu staničnu smrt, u većem opsegu nego apoptozu, a protočna citometrija (eng. *flow-cytometry*) s LDH uzorkom, to potvrđuje. Navedeno se čini kao dobra alternativa standardnom kirurškom liječenju žlijezda slinovnica (104).

Shafirstein i sur. su dodatno 2011.g. uz 5-ALA koristili pulsni „dye“ laser u pilot-studiji, s 585 nm svjetla. U nekim slučajevima diodni laser s 635 nm može biti primijenjen za prodor u dubinu tkiva > 1-1,5 mm. U studiju su bila uključena 23 pacijenta, s leukoplakijom, najmanje 10 mm širokom. 8J/cm² izgleda kao adekvatna ekspozicijska doza, iako postoje i druge tehnike primjene 5-ALA. Shafirstein sumnja na povezanost povišenih razina p53 i smanjenih razina Ki-67 s oštećenjem DNA prekanceroznih stanica leukoplakije, tijekom PDT (4, 104).

Primjena ALA i MAL, te njihov odabir, ovisi o kliničkim slučajevima te različitim stupnjevima na skali boli. Prekanceroze kože glave i vrata, maligne lezije poput aktiničke keratoze AK (eng. *actinic keratosis*), karcinom superficijalnih bazalnih stanica, BCC (eng. *basal cell carcinoma*) i Bowenova bolest, BD (eng. *Bowen's disease*) su indikacije za liječenje PDT-om. Gaál i sur. su proveli 2011.g. istraživanje u procjene stupnja boli kod PDT s 5-aminolevulinском kiselinom (5-ALA) i metil-aminolevulinatom (MAL) u različitim anatomskim regijama. Tretirano je 185 karcinoma kože, od kojih je bilo 80 AK, 97 BCC i 5 BD, dok je 111 bilo u području glave i vrata, a uključivalo je obraze, čelo, temporalnu regiju, nos, aurikularnu regiju, usne, kožu lubanje i vrat. Zaključeno je da ALA-PDT uzrokuje više boli nego MAL-PDT u pacijenata s karcinomima u području glave, a najviše boli dožive

pacijenti s AK na usnama. Nalaz je povezan s perifernim živčanim završecima stimuliranim tijekom liječenja (162).



*Fotosenzibilizirajuća tvar se primijeni sistemski ili topikalno (PS). Nakon perioda sistemske PS distribucije, selektivno se nakuplja u tumoru. Osvjetljavanje (zračenje laserom) aktivira PS te u prisutstvu molekularnog kisika dolazi do kemijskih reakcija koje kulminiraju stvaranjem singletnog kisika (1O_2). Nepopravljiva oštećenja makromolekula dovode do smrti tumorske stanice putem apoptoze, nekroze ili autofagnih mehanizama, praćenih indukcijom lokalne upalne reakcije koja sudjeluje u odstranjenju mrtvih stanica te obnavljanju homeostaze normalnih tkiva, a ponekad i uspostavljanju sistemske imunosti. Rezultati liječenja su pokazali prihvatljive odgovore na PDT kod indikacija T1/T2 SCC-a usne šupljine te glotičnog prostora larinksa. PDT je idealno primjenjiv kod superficijalnih SCC, lako dostupnih kirurgu.

Slika 39. Protokol PDT oralnog karcinoma. * Preuzeto s dopuštenjem izdavača: (163)

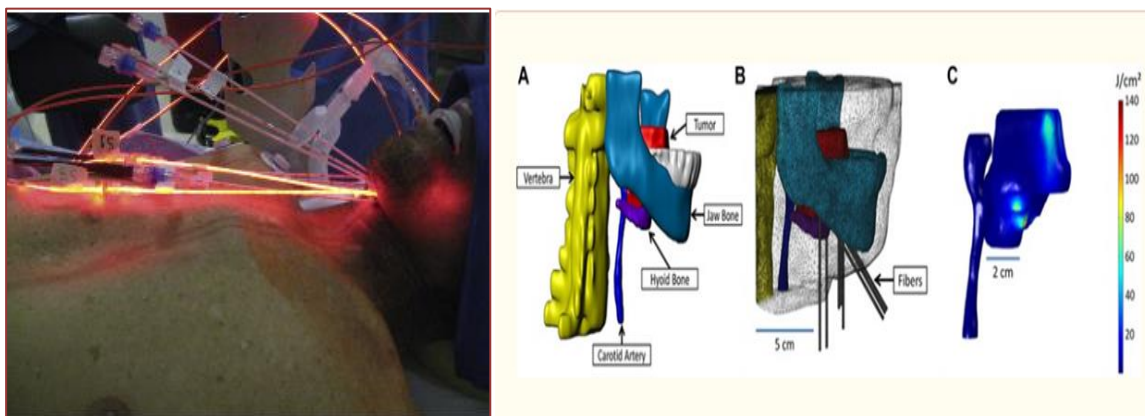
Klasičan protokol primjene PDT u području usne šupljine može biti topikalna ili sistemska primjena PS uz kasnije osvjetljavanje laserom (Slika 39.), no nakon velikih radikalnih kirurških zahvata u kombinaciji s kemoterapijom i/ili radioterapijom u liječenju kasnijih stadija površinskih i primarnih dubokih HNC, ponekad nije moguće imati pristup nekoj strani ili dijelu karcinoma, što može izazvati recidiv.

Ovdje se odabire poseban tip PDT, intersticijska snimanjem vođena fotodinamska terapija, iPDT (eng. *interstitial image guided PDT*), za koju je vjerojatnije da će točnije liječiti nedostupna kirurška mjesta, jer su lokalizirano postavljena optička vlakna pristupila dublje u tkiva. Za povoljnije ishode liječenja, potrebno je osim PS primijeniti i dijagnostička sredstva te pravilno osvjetljavanje tretiranih područja glave i vrata. Posebno navođena iPDT s MRI uz razvoj novih metoda poput TD-FDOT (eng. *fluorescence diffuse optical tomography*) dovodi PS dublje u tkiva i strukture, na kirurški nedostupna mjesta. Posebni tomografski i MRI protokoli istraživani su zbog primjene adekvatnih doza PS i antitumorskih lijekova u neposrednu blizinu mjesta tumora (164).

Često naveden nedostatak konvencionalne PDT jest teškoća u liječenju dubokih ili gustih lezija smještenih > 1cm u dubinu tkiva, no iPDT zaobilazi problem prodora u dubinu. Za pacijente koji ne mogu podnijeti daljnju kirurgiju ili RT, ovo je održiv način liječenja.

Svjetlosna vlakna se postavljaju direktno u tumor ili direktnom vizualizacijom ili snimanjem vođenom implantacijom (CT ili UZV) (4,104,164). Nekoliko grupa istraživača u EU je pokazalo brojne povoljne učinke liječenja i djelotvornost Foscan[®]-PDT-a kod pacijenata s uznapredovalim karcinomima pločastih stanica glave i vrata.

Grupa Mimikos i sur. pokazala je na pacijentu s dijagnozom rekurentnog karcinoma pločastih stanica baze jezika, kako izgleda liječenje primjenom iPDT (Slika 40.) (165).



*Prikaz slučaja: novi algoritam planiranja liječenja koji simulira prodiranje svjetla u tumor i okolna tkiva tijekom provedbe terapije, pomaže liječnicima vizualizirati distribuciju doze svjetlosti unutar tumora i okolnih tkiva. U postupku prijeoperativnog CT snimanja (određivanje margina tumora i njegov 3D model) određi se mjesto na kojem će biti najviše optimizirana doza svjetlosti u ciljnom tumoru, što će zaštititi okolna zdrava i preostala osjetljiva tkiva.

Slika 40. Pacijent s rekurentnim i lokalno uznapredovalim orofaringealnim karcinomom u postupku iPDT.* Preuzeto s dopuštenjem autora: Arshad (165)

Grupa Santos i sur. dala je prikaz liječenja izrazito teškog slučaja uznapredovalog OSCC, nakon lokoregionalne terapije i višestrukih linija liječenja sistemskim kemoterapijama, sa stečenom rezistencijom na farmakoterapiju. Prikazali su uspješnu opciju liječenja, ujedno i prvi opisani slučaj primjene PDT s fotosenzibilizirajućim lijekom Redaporfin[®] (LUZ11), iza čega je slijedila imunoterapija anti-PD1 antitijelom, nivolumabom (166).

Intraoperativna PDT, intraopPDT (eng. *intraoperative adjuvant PDT*) kao dodatna terapija primijenjena tijekom kirurških zahvata, napredna je vrsta fotodinamskog liječenja, koja uključuje PDT u kiruršku resekciju tumora. Razlozi su dvostruki: 1. postizanje većih margina u zdravom tkivu osvjetljavanjem rubova resekcije (kurativna funkcija); 2. liječenje infiltracijskih rekurentnih karcinoma uz sprječavanje povratka metastatske bolesti, poticanje pozitivnog imunskog odgovora kod ponovljenih kirurških zahvata, osvjetljavanjem ležišta tumora nakon resekcije (palijativna funkcija). Najviše je opisivana kod masivnih rekurentnih tumora glave i vrata, kojima je potrebna opsežnija resekcija (104, 167).

4. METODOLOGIJA ODABIRA KLINIČKIH ISPITIVANJA

4.1. Prikaz odabira kliničkih ispitivanja PDT u liječenju oralnog karcinoma

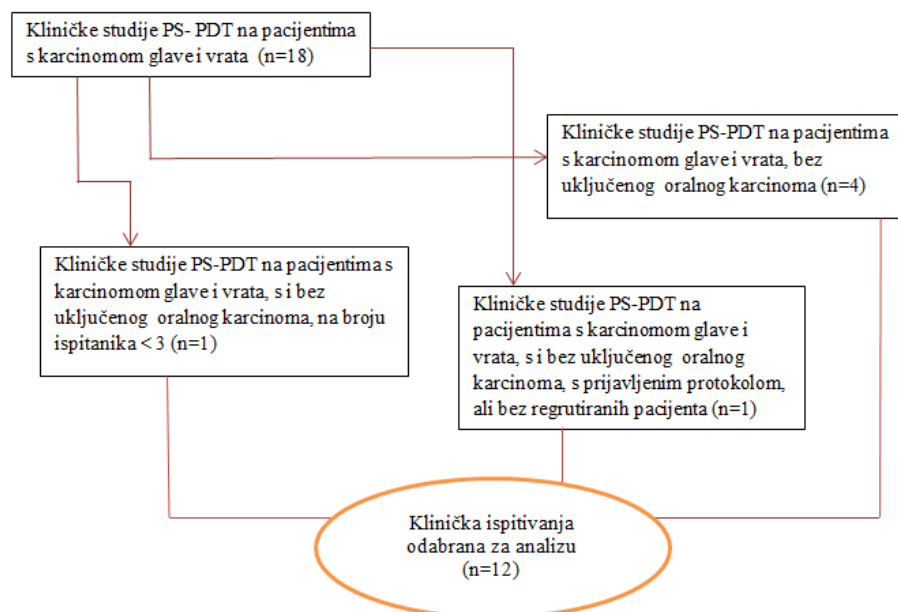
Kao izvor podataka za odabir prikazanih kliničkih ispitivanja fotodinamske terapije i fotosenzibilizirajućih lijekova kod liječenja karcinoma glave i vrata (završenih i u tijeku) pretražene su:

- baza podataka *ClinicalTrials.gov* (NIH U.S. National Library of Medicine) privatno i javno financiranih kliničkih ispitivanja u svijetu, pohranjenih putem identifikatora *ClinicalTrials.gov Identifier: NCT0*.
- baza podataka *EU Clinical Trials Register* intervencijskih kliničkih ispitivanja u EU (European Union) i EEA (European Economic Area), pohranjenih putem identifikatora *EudraCT Number*.

Objekte baze su pretražene prema ključnim riječima: head and neck carcinoma, oral carcinoma, photodynamic therapy, chemotherapy and photodynamic therapy in OC or HNC.

Baza *ClinicalTrials.gov* je pokazala rezultat od 18 kliničkih ispitivanja (Slika 41.), dok je baza *EU Clinical Trials Register* imala pohranjeno samo 1 kliničko ispitivanje, također registrirano i u *ClinicalTrials.gov*. Pronađena klinička ispitivanja probirana su prema sljedećim kriterijima:

- Kriteriji za uključivanje:
 - krovna indikacija: karcinom glave i vrata; indikacija: oralni karcinom
 - randomizirana kontrolirana ispitivanja faza 1 i/ili faza 2
 - intervencijska klinička ispitivanja
 - multicentrične ili studije u velikim kliničkim centrima ili na sveučilištima
 - nemaskirana (eng. *non-masked*) ispitivanja, bez zasljepljivanja (eng. *non-blinded*) otvorena (eng. *open label*)
 - kohortne studije
 - usporedna klinička ispitivanja više načina onkološkog liječenja
 - ispitivanja djelotvornosti lijeka i procedure načina primjene lijeka (PDT) (ispitivanja jednostrukih i višestrukih doza lijeka i dozimetrije svjetla lasera)
 - ispitivanja sigurnosti primijenjene PDT i fotosenzibilizirajuće tvari/ lijeka (ispitivanja toksičnih učinaka i praćenja nuspojava)
 - klinička ispitivanja registrirana, provedena, završena ili započeta od 2000. do 2020.
- Kriteriji za isključivanje:
 - nekontrolirana ispitivanja i ispitivanja provedena prije 2000.g.
 - prikazi slučajeva, te primarno kvalitativne studije (iskustvene)



Slika 41. Odabir kliničkih ispitivanja PDT u liječenju karcinoma glave i vrata za analizu

U bazi *Cochrane Central Register of Controlled Trials*, pretraženoj po ključnim riječima *oral cancer in All Text AND photodynamic therapy*, pronađena su registrirana klinička ispitivanja baze *ClinicalTrials.gov*, te je ova baza podataka isključena iz daljnje pretrage, kao nedovoljno specifična.

4.2. Prikaz odabranih kliničkih ispitivanja PDT u liječenju karcinoma glave i vrata, uključivo oralnog karcinoma, objavljenih u literaturi od 2000. – 2013.

Podaci izvučeni iz svakog pojedinog stručnog članka (prikaza rezultata kliničkog ispitivanja) su uključivali:

- Dizajn studije
- Broj ispitanika
- Dijagnoza / podjela ispitanika prema spolu, godinama starosti i dijagnozi
- Doziranje / PDT parametri: fotosenzibilizator (PS), laser (vrsta izvora svjetla), broj ciklusa
- Vrijeme praćenja ispitanika (mjeseci)
- Rezultati: odgovor na liječenje (procjena), recidiv

Kao osnovni izvor podataka korištena je MEDLINE[®] PubMed[®] baza podataka (*NIH U.S. National Library of Medicine*), s PMC i ostalim poveznicama za otvoreni pristup stručnim člancima objavljenim u literaturi.

Pretraživani su stručni članci prema *MeSH descriptor*: Oral Cancer, Oral Neoplasm, Squamous Cell Carcinoma of the Head and Neck, Oropharyngeal cancer, Head and Neck Cancer, Laser therapy, Photodynamic Therapy, Photosensitizer, Drug Delivery System, Drug Carriers, Transmucosal Drug Administration, Nanomedicine, Nanoparticles.

Dodatno su prilikom izrade ovog stručnog rada, u istraživanju i provjeri pojedinih podataka o indikacijama, lijekovima i terapiji, korištene EBM (*evidence based medicine*) baze podataka: EudraPharm/ 'Public data from Article 57 database'; ClinicalKey; Clinical Practice Research Datalink CPRD; BIOSIS Previews; PROSPERO; COSMIC cancer database; NHS Evidence; TRIP database; Cochrane Library; Cochrane Collection Plus; Cochrane central register of clinical trials Dentistry & Oral Sciences Source; Embase; web of Science; SCOPUS; MDPI;; XTOXLINE, International Pharmaceutical Abstracts IPA; Global Health; CURRENT CONTENTS; DERWENT DRUG FILE; PASCAL database; SCISEARCH.

Svi literaturni izvori korišteni kao uvod u temu, potekli su iz PubMed® baze podataka te platformi ScienceDirect.com, UpToDate.com i PLOSone.org.

4.3. Ocjena metodološke kvalitete odabranih kliničkih ispitivanja - JADAD SCORE

Prema sustavu ocjene: *Jadad scoring (Oxford quality scoring system)* procijenjena je metodološka kvaliteta odabranih kliničkih studija (završenih i u tijeku), njihovih ishoda i potencijalni rizik od pristranosti ili otklona (eng. *bias*) u kliničkim ispitivanjima (168).

JADAD score neovisno ocjenjuje metodološku kvalitetu kliničkog ispitivanja. Ovaj sustav ocjene dodjeljuje kliničkom ispitivanju bod ili „score“ između vrlo loše (0) do strogo (5) provedeno. Ovo je najšire korištena ocjenska skala u svijetu, uključena u mnoštvo znanstvenih radova iz područja medicine, ovdje korištena u modificiranom obliku (Tablica 5.)

Osnovna tri pitanja koja postavlja temeljna JADAD ocjenska skala su:

1. Postoji li randomizacija ispitanika?
2. Da li je zasljepljivanje opisano kao dvostruko slijepo?
3. Postoji li opis povučenih ispitanika ili ispitanika isključenih iz ispitivanja?

Modifikacija JADAD ocjenske skale, prilagođena kliničkim ispitivanjima kod liječenja karcinoma glave i vrata, proširena je pitanjima o opisanim slučajevima pacijenata povučenih ili isključenih iz ispitivanja (zbog kliničke važnosti razloga takvog isključivanja) te pitanjima o nuspojavama prijavljenim tijekom ispitivanja faze II i faze III kliničkih ispitivanja.

Tablica 5. Modificirana JADAD ocjenska skala. Preuzeto s dopuštenjem izdavača: (168)

PITANJE	ODGOVOR	JADAD Score
Da li je ispitivanje opisano kao randomizirano?	Da	+1
	Ne	0
Da li je metoda randomizacije dobro odabrana?	Da	+1
	Ne	-1
	Nije opisano	0
Da li je ispitivanje opisano kao zasljepljeno?	Da	+1
	Ne	0
Da li je metoda zasljepljivanja dobro provedena?	Da	+1
	Ne	-1
	Nije opisano	0
Da li su opisani slučajevi pacijenata povučenih ili isključenih iz ispitivanja?	Da	+1
	Ne	0
Da li su jasno opisani kriteriji uključivanja i kriteriji isključivanja ispitanika?	Da	+1
	Ne	0
Da li je opisana metoda procjene nuspojava?	Da	+1
	Ne	0
Da li je opisana metoda statističke analize ishoda?	Da	+1
	Ne	0

Kako se ovdje analizira klinička ispitivanja kod liječenja karcinoma glave i vrata, uključivo oralnog karcinoma, (onkološka); sva odabrana ispitivanja su ili intervencijska ili randomizirana (s paralelnom skupinom ispitanika). Zbog toga se smatra da su se autori dizajna ovih studija kao i glavni ispitivači (eng. *principal investigators*) pridržavali CONSORT standarda (eng. *CONsolidated Standards of Reporting Trials*).

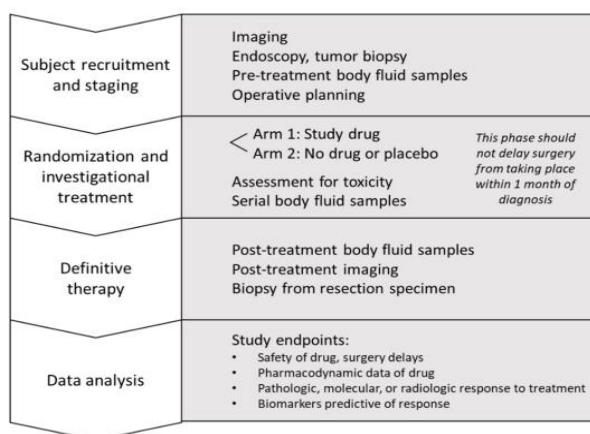
CONSORT smjernice omogućuju transparentno tumačenje rezultata kliničkih ispitivanja te procjenu njihove vjerodostojnosti i ovdje zbog navedenih razloga nisu provjeravane.

U područje onkoloških kliničkih ispitivanja HNC, tako i oralnog karcinoma, sve više ulaze klinička ispitivanja nazvana „window of opportunity trials“, WoT, koja se odvijaju u vremenu multidisciplinarnog planiranja liječenja - između postavljene dijagnoze karcinoma (patohistološkom obradom uzorka uzetog biopsijom) i početka terapije (kemoterapije, kirurškog zahvata). Ova ispitivanja, koja su našla „prozor u vremenu“ (Slika 42.), od nekoliko tjedana do mjeseci, obično su početna klinička ispitivanja novih lijekova ili modificiranih načina primjene novih ili već postojećih djelatnih tvari. Ona će proučiti mikrookolinu tumora i humane patofiziološke mehanizme, koje je nemoguće replicirati u animalnih modela. Ni u kom slučaju ne smiju odgoditi konvencionalnu, SoC (eng. *standard of care*) terapiju, no mogu dati vrijedne informacije za kliničku provjeru istraživanja iz genomike karcinoma glave i vrata (otkrivanje ciljnih mjesta za vezanje lijeka; definiranje (imuno) biomarkera) (169).

Imunoterapije, obećavajući način liječenja kod rekurentnih ili metastatskih HNSCC, mogu se na ovaj način provjeriti kod pacijenata, koji nisu primili prethodne terapije (eng. *treatment-naïve subjects*).

Iako neoadjuvantne terapije tipično ne mogu biti u ovakvom tipu ispitivanja, kako se primjenjuju predoperativno s ciljem mjerljivih patoloških ili kliničkih odgovora, neka su ispitivanja liječenja HNSCC slijedila upravo ovu metodologiju, jer odgovor tumora na terapiju nije isključivao ili odgodio operativni zahvat.

Ovakva ispitivanja pojašnjavaju sigurnost primjene, moguću djelotvornost i potencijalnu selekciju biomarkera u primijenjenim terapijama. U odabranim kliničkim ispitivanjima u ovom radu, označena su ona, koja su provodila neku vrstu „window of opportunity trial“, a to su navodila kao sekundarne ishode.



Slika 42. Tipični format „WoT“ kod karcinoma glave i vrata.

Preuzeto s dopuštanjem izdavača: (169)

Tablice grupiranih rezultata pretraživanja dostupnih baza podataka, prikazane su Dodatku II:

Tablica 6. Prikaz metodologije kliničkih ispitivanja PDT u liječenju oralnog karcinoma završenih i u tijeku, registriranih na ClinicalTrials.gov, prema PS:

12 odabranih kliničkih ispitivanja završenih i u tijeku, analiziranih prema vrsti primjenjene terapije, dizajnu protokola ispitivanja i ishodima (primarnim i sekundarnim)

Tablica 7. Prikaz rezultata kliničkih ispitivanja PDT u liječenju karcinoma glave i vrata,

uključivo oralnog karcinoma, objavljenih u literaturi od 2000.- 2013., prema PS :

rezultati pretraživanja dostupnih baza podataka, grupirani prema vrsti PS-PDT

koju je kliničko istraživanje ispitivalo, s naglaskom na ishode liječenja

5. PRIKAZ ANALIZIRANIH KLINIČKIH ISPITIVANJA

5.1. Prikaz metodologije kliničkih ispitivanja PDT u liječenju oralnog karcinoma

Od ukupno 12 analiziranih kliničkih ispitivanja, samo 3 su ocijenjena s JADAD score > 5 te mogu zbog kvalitetnog protokola, dati relevantne podatke o načinu liječenja:

- Ispitivanje ALA- PDT kod liječenja prekanceroznih oralnih lezija i ranih stadija HNC (*Photodynamic Therapy in Treating Patients With Premalignant or Early Stage Head and Neck Tumors NCT00978081; PDT for Early Head and Neck Tumors NCT01019954*), provedeno u Abramson Cancer Center, USA (2009.-2019.). Pacijenti su kvalitetno randomizirani u 2 skupine, u kojima se ispitala oralna primjena PS s dva moguća načina primjene PDT – frakcionirana i kontinuirana. Pratilo se nuspojave, procjenjivalo toksičnost i pokušalo prilagoditi doze PDT. (JADAD score 5) – završeno ispitivanje.

- Ispitivanje Porfimer-IPDT s ili bez konvencionalnog liječenja kemoterapijom u pacijenata s lokalno uznapredovalim HNC (*Porfimer Sodium Interstitial Photodynamic Therapy With or Without Standard of Care Chemotherapy in Treating Patients With Locally Advanced or Recurrent Head and Neck Cancer; NCT03727061(2018.-)*). Ispitivanje započeto u Roswell Park Cancer Institute u suradnji s National Cancer Institute (NCI), USA. Vrlo kvalitetno postavljen protokol s 2 kraka relativno velikog broja bolesnika, od kojih će jedan krak biti liječen kemoterapijom, a drugi eksperimentalno intersticijskom PDT, kao adjuvantnom terapijom uz kemoterapiju. Ispitivanje prati sve potrebne parametre: nuspojave iPDT kao samostalne terapije, učinkovitost porfimer - iPDT kao adjuvantne terapije, a ima uveden WoT u obliku procjene imunoloških markera kod ovog tipa HNC. (JADAD score 5) – ispitivanje u tijeku.

- Ispitivanje HPPH-PDT u usporedbi s konvencionalnom kirurgijom kod pacijenata s oralnim karcinomom (*Photodynamic Therapy With HPPH Compared to Standard of Care Surgery in Treating Patients With Oral Cavity Cancer; NCT03090412 (2017. – (2021.))*) započeto u Roswell Park Cancer Institute u suradnji s National Cancer Institute (NCI), te University of Rochester, New York, USA. Ovo izvrsno postavljeno ispitivanje usporedbe dva različita pristupa liječenju oralnog karcinoma, moglo bi dati čvršće smjernice u planiranju liječenja oralnog karcinoma. Pacijenti su randomizirani u 2 kraka, dvije paralelne skupine, a definirano je da jedna prolazi eksperimentalno HPPH-PDT, dok je druga skupina podvrgnuta konvencionalnoj kirurgiji. Svi parametri odabira pacijenata su detaljni, a WoT je ovdje dvostruki; praćenje imunoloških markera (T-stanice) i ispitivanje povezanosti difuzne reflektirajuće optičke spektroskopije s odgovorom tumora na PDT. (JADAD score 6) – ispitivanje u tijeku.

Vrijedno je navesti i multicentrična ispitivanja, s ocjenom < 5 prema JADAD score-u; zbog minimalne pristranosti istraživača te većeg stupnja inovativnosti u području PDT kod HNC. U ovoj analizi utvrđena su takva 2 klinička ispitivanja, međutim za njih su nam nedostupni rezultati (prekinuta ispitivanja). To su klinička ispitivanja faze II, koja se provode kod novih eksperimentalnih načina liječenja, ovdje s poznatom djelatnom tvari, ali drugačijim načinom primjene u prvom navedenom ispitivanju, te s poznatim liječenjem (još neodobren lijek u SAD-u, samo u EU) kod specifične subpopulacije bolesnika u drugom:

- Ispitivanje sigurnosti i djelotvornosti PC-A11 u pacijenata s rekurentnim HNSCC (*Study to Evaluate the Safety and Efficacy of PC-A11 in Patients With Recurrent Head and Neck Squamous Cell Carcinoma; NCT01606566 (2012. -2016.)*). Pacijenti su regrutirani u 6 kliničkih bolnica (Francuska, Njemačka, Nizozemska, Litva, Poljska i Velika Britanija), ali nisu randomizirani zbog unaprijed određene doze lijeka s novim načinom primjene - Amphinex[®] (fimaporfin A) inducirana PCI - PC-A11 i bleomicin IV. (JADAD score 4)

Posebnost ovog kliničkog ispitivanja faze II, je mogućnost internalizacije lijeka u karcinomsku stanicu putem postupka PDT-om inducirane PCI (fotodinamskom terapijom inducirane fotokemijske internalizacije lijeka u stanicu) u čemu sudjeluju: specifično formuliran i inovativno razvijen fotosenzibilizirajući lijek (fimaporfin A; Amphinex[®]); laserski izvor svjetla za aktivaciju, te antitumorski lijek (bleomicin) primijenjen intravenski. U fazi I su bile određene optimalne doze svjetla, kao i antitumorskog lijeka i već tad je potvrđen odličan odgovor u solidnih tumora, dok faza II pokušava procijeniti graničnu toksičnu dozu, DLT (eng. *dose limiting toxicity*) fotosenzibilizatora, ovdje od presudne važnosti, jer je to fotoaktivna djelatna tvar, koja ustvari internalizira antitumorski lijek.

Sintetska svjetlom aktivirana djelatna tvar, sastavljena je od 3 izomera benzensulfonske kiseline; fimaporfin A (TPCS_{2a}; tetrafenil klorin disulfonat), fimaporfin B, fimaporfin C, s potencijalom aktivacije putem PDT. Nakon intradermalne, subkutane, transmukozne ili intravenske primjene sporom injekcijom, može se ugraditi u endosom i lizosomske membrane stanice karcinoma, te ih oštetiti, ako se aktivira svjetlom valne duljine 625nm. Posljedično tome, putem PCI-PDT, citotoksične djelatne tvari (antitumorski lijekovi) akumulirane u endosomima ili odjeljcima lizosoma mogu izaći u citosol te selektivnije djelovati.

- PDT u liječenju pacijenata s rekurentnim, refraktornim, ili drugim primarnim HNC koji ne može biti liječen s kirurgijom ili radioterapijom (*Photodynamic Therapy in Treating Patients With Recurrent, Refractory, or Second Primary Head and Neck Cancer That Cannot Be Treated With Surgery or Radiation Therapy; NCT00003856 (2004.-2013.)*). Uključeno je 6 kliničkih centara u SAD-u (Arkansas, Florida,

Illinois, Kentucky, Minnesota, New York) s velikim brojem ispitanika, koji su primali sad već odobrenu u EU, temporfin- PDT, a mjerilo se osim toksičnih parametara i objektivni odgovor na liječenje. (JADAD score 3)

U Dodatku II prikazano je tablično svih 12 analiziranih kliničkih ispitivanja PDT u liječenju oralnog karcinoma, završenih i u tijeku, registriranih na *ClinicalTrials.gov*, prema PS:

Tablica 6.a. mTHPC (Foscan[®]) - PDT

Tablica 6.b. hidroklorid aminolevulinske kiseline ALA (Levulan[®]) - PDT

Tablica 6.c. 3-(10-heksiloksietil) pirofeoforbid (HPPH) - PDT

Tablica 6.d. porfirin-natrij (Photofrin[®]) -PDT

Tablica 6.e. LUZ11 (Luzitin SA[®]) - PDT

Tablica 6.f. fimaporfin inducirana PCI - PC-A11 (Amphinex[®]) - PCI

5.2. Prikaz rezultata kliničkih istraživanja PDT u liječenju karcinoma glave i vrata, uključivo oralnog karcinoma, objavljenih u literaturi od 2000. - 2013.

U radu je prikazano 9 kliničkih istraživanja provedenih procedurom mTHPC (FOSCAN[®])-PDT, 4 istraživanja procedure porfirin-natrij (Photofrin[®]) - PDT, i 1 (HPPH)-PDT procedure, iz literature.

Ozbiljnija klinička ispitivanja s mTHPC (FOSCAN[®])- PDT, započela je grupa Hopper i sur. još 2004. g u liječenju primarnih SCC usne šupljine, gdje su rezultati velikog multicentričnog ispitivanja faze IIb na velikom broju pacijenata, pokazali kompletan odgovor na liječenje u čak 85 % slučajeva, a stope izlječenja su bile: Cis: 100%; T1: 90%; T2: 58% (130). Tan i sur. 2010.g. provode multicentrično ispitivanje na manjem broju ispitanika s čak 21 slučajem uznapredovalih, neizlječivih, rekurentnih ili refraktornih karcinoma pločastih stanica glave i vrata (HNSCC) (primarnog sijela) usne šupljine te s 11 ovakvih dijagnoza orofarinksa (170). Dobili su kompletan odgovor u 48,7% bolesnika, a progresija bolesti se nastavila u 12,8% slučajeva. Oba ispitivanja su ocjenjena s visokim JADAD score-om, jer su izvijestila o svim potrebnim parametrima, iako su oba „single –group“.

Ispitivanja temoporfirina su nastavljena na manjem broju ispitanika kod rekurentnih karcinoma usne šupljine i orofarinksa, te sekundarnih ili multiplih primarnih tumora glave i vrata, gdje rezultati više variraju: Cooper i sur. 2007.g. izvještavaju o potpunom odgovoru u 67% bolesnika, a stope izlječenja su kod T1N0/C 85% i kod T2N0/T3N0 38% (171). Durbec i sur. 2013.g. prema RECIST smjernicama kliničkog odgovora na liječenje mjere na malom broju ispitanika kompletan odgovor u 93% pacijenata. Ova ispitivanja su

retrospektivne studije, s protokolom prilagođenim manjem broju ispitanika, ali radi se o uskoj populaciji s ovim dijagnozama. Ocjenjena su srednjim JADAD score-om (159).

Nešto bolju retrospektivnu studiju provodi 2013.g. grupa Karakullukcu i sur. jer ispituju na velikom broju bolesnika liječenje 226 neoplazmi (73 displazije, 121 T1N0,32 T2N0, 1 T3N0) pločastih stanica usne šupljine i orofarinksa, koje dodatno promatraju i po rekurentnosti (65 rekurentnih, 46 sekundarnih, 9 tercijarnih i 3 kvartarne primarne neoplazme), te bilježe kompletan odgovor kod ovakvih tumora u 70,8% bolesnika (172).

Ranije provedene prospektivne studije na manjem broju ispitanika s uskom indikacijom su ovdje navedene Kubler i sur. iz 2001.g., koji promatra učinak ove terapije na SCC usnice i procjenjuje zatvaranje usnice i maksimalno zatvaranje usta, a dobiva kompletan odgovor u 96% slučajeva, sa samo 2 recidiva te Jerjes i sur. iz 2011., koji ima skupinu pacijenata s OSCC (T1N0M0, T2N0M0) i kod rezultata radi patohistološku procjenu liječenja, osim kliničkog pregleda, a kompletan odgovor ima u 68,42 % slučajeva (130, 160).

D'Cruz i sur. su 2004.g u multicentričnom prospektivnom ispitivanju imali u velikoj skupini uznapredovalih, neizlječivih rekurentnih/refraktornih SCC glave i vrata čak 95 pacijenata s lezijama u usnoj šupljini, a određivali su stupanj redukcije tumora (>50% tumorske površine reducirano) te izvijestili o ukupnom odgovoru tumora u 38% pacijenata i potpunom odgovoru tumora kod 16% pacijenata (173). Lorenz i sur. su 2009.g. procjenjivali QoL kod OSCC (T1N0M0, T2N0M0 i T4N0M0), te kompletnu remisiju postigli kod 60% pacijenata stadija T1N0M0, T2N0M0. Ova prospektivna ispitivanja na uskim indikacijama odabrana su za prikaz zbog interesantnih mjera ishoda i dobivenih rezultata kod različitih stadija oralnog karcinoma i karcinoma orofarinksa (174).

Prema navedenim istraživanjima može se vidjeti kako je mTHPC (FOSCAN®) - PDT učinkovita u indikacijama primarnih karcinoma usne šupljine poput OSCC ili solidnih tumora T1N0M0, T2N0M, gdje se postiže kompletan klinički odgovor do 90%, provjeren patohistološki do 70%. Ova terapija je manje djelotvorna kod uznapredovalih, neizlječivih rekurentnih/refraktornih SCC, gdje rezultati liječenja opadaju na < 50%.

Još 2001. g. Schweitzer i sur. su ispitivali porfirin-natrij (Photofrin®) – PDT na malom broju ispitanika s OSCC (Cis-T1N0M0, T1N0M0, Cis T2N0M0, T2N0M) i SCC orofarinksa, te mjerili videostroboskopijom ili histopatološki rezultate kao smanjenje dimenzije početne lezije (175). Biel je 2007.g. napravio opsežan retrospektivni pregled velike skupine pacijenata liječenih ovim modalitetom PDT kod OSCC (T1N0 i superficijalni T2N0 i T3N0) te uz korištenje osvjetljavanja putem Nd:YAG pumped-dye lasera (Laserscope; 630 nm, 50–75

J/cm² i dodatno kod tumora dubine > 3 mm s 100 J/cm duljine optičkog vlakna) te izvjestio o 100% - tnom učinku u ovoj populaciji pacijenata (104).

Prospektivna multicentrična ispitivanja su imala manji broj ispitanika s istim indikacijama, ali i nešto više slučajeva rekurentnih lezija i težih displazija. Rigual i sur. 2009.g. bilježe kompletan odgovor u 96% slučajeva, čak i kod težih bolesnika. Izvrsno postavljeno ispitivanje (JADAD score 6), ima uvjerljive rezultate evaluirane klinički i histopatološki mjerom redukcije tumora (157). Ikeda i sur. dobivaju slične i poneke iste rezultate, 2013. g. u gotovo identičnoj skupini bolesnika (176).

Porfirin-natrij (Photofrin[®])–PDT procedura je potvrđena kao EBM učinkovita u više istraživanja objavljenih u literaturi, što i ovdje odabrana ispitivanja potvrđuju. Primjećuje se, kako se kliničari u ovoj proceduri više okreću istraživanju dozimetrije svjetla te odabiru različitih lasera, s kojima je moguće postići optimalan prodor u tumor (različite vrste lasera s bojilima –„dye“ ili „pumped dye“ lasera).

(HPPH)–PDT procedura je ispitivana u 1 odabranom istraživanju, koje su proveli Rigual i sur. 2013.g. Ispitivanje faze I ove djelatne tvari pokušalo je dati odgovor na liječenje kliničkom i patohistološkom procjenom redukcije tumora, nakon podizanja doze svjetla s 50 J/cm²: 1/2 displazije i Cis (50%) sve do 125 J/cm²: 2/3 displazije i Cis (66.6%), 1/1 T1N0 (100%) i 140 J/cm² 6/13 displazije i Cis (46%), 14/17 T1N0 (82%), te je tako utvrđena optimalna dozimetrija svjetla s ovim novijim fotosenzibilizatorom (158).

U Dodatku II prikazano je tablično svih 9 analiziranih kliničkih ispitivanja PDT liječenja karcinoma glave i vrata, uključivo oralnog karcinoma, objavljenih u literaturi od 2000. - 2013., a složena su prema vrsti PS-PDT:

Tablica 7.a. mTHPC (Foscan[®]) – PDT

Tablica 7.b. porfirin-natrij (Photofrin[®]) – PDT

Tablica 7.c. 3-(10-heksiloksietil) pirofeoforbid (HPPH) - PDT

Klinička ispitivanja u onkologiji obuhvaćaju čitav niz pitanja, na koja traže odgovor svi uključeni sudionici: liječnici kliničari, istraživači u bazičnim i translacijskim te nekliničkim istraživanjima, a posljedično tome i farmaceutska industrija, koja sve to prati razvojem što djelotvornijeg i sigurnijeg lijeka ili terapije.

Prema *JADAD score* sustavu, uz randomizaciju, važno obilježje dobro provedenog kontroliranog kliničkog ispitivanja je zaslijepljivanje (eng. *blinding procedure*), gdje se definira kontrolna skupinu pacijenata (placebo ili konvencionalna terapija ili standardni postupak liječenja) s kojom se uspoređuje eksperimentalni način liječenja, dok je otvoreno kliničko ispitivanje, ono kod kojeg ne postoji zaslijepljivanje (eng. *open label, open trial*).

Sva ovdje prikazana klinička ispitivanja, registrirana su kao intervencijska (s unaprijed definiranim ciljevima), faze I ili II, većina ih je randomizirana, no sva su otvorena, zbog specifičnosti liječene bolesti i kompleksnosti bolesnika s karcinomima glave i vrata, uključivo oralnog karcinoma.

Protokoli su dizajnirani manje ili više uspješno za provedbu usporedbe s drugim načinom liječenja ili procjenom podnošljivosti, toksičnosti ili djelotvornosti lijeka / fotosenzibilizatora i fotodinamske terapije uz dozimetriju svjetla. Mora se uzeti u obzir i mali broj dostupnih pacijenata, koje je vrlo teško regrutirati u ovakva ispitivanja, jer se bolest u određenim podskupinama ovih karcinoma, ne kontrolira na zadovoljavajući i predvidljiv način. Stoga uobičajeni brojevi ispitanika ovdje imaju otklon od propisanih, kod faze I (20-100) i faze II (100-500) kliničkih ispitivanja. Komorbiditeti, česti u bolesnika s HNSCC (kardiovaskularni, respiratorni, neurološki), razlog su rjeđeg uključivanja u rane faze ispitivanja, zbog rizika od većih komplikacija organskih sustava, za koje se ovdje traži normalna funkcija.

Kompleksnost multimodalnog liječenja ovakvih bolesnika određuje slijed od zadanog cilja prema primarnim ishodima ispitivanja (eng. *primary endpoints*).

U ranim fazama I intervencijskih ispitivanja ovih karcinoma, tako su najčešće bili odabrani primarni ishodi: kompletan CR (eng. *complete response*) ili parcijalan PR (*partial response*), odgovor na liječenje, međutim sve više se odabire i kontrola bolesti ili stabilna bolest SD (eng. *stable disease*), zbog procjene mehanizma djelovanja drugačijeg od kemoterapije, poput imunoterapije ili fotodinamske terapije, jer je sam klinički odgovor na liječenje jako teško procijeniti. Još jedna mjera je preživljenje bez progresije bolesti (eng. *progression free survival (PFS) rate*). Kod dizajna protokola ispitivanja, gdje se očekuje stabilizacija bolesti kao veća vjerojatnost od redukcije tumora ili smanjivanja opsega bolesti, savjetuje se odvojiti bolesnike u interni kontrolni krak, da bi se potvrdilo da liječenje nije imalo otklon prema prirodnom tijeku bolesti, odnosno da bi mu se provjerila djelotvornost.

Neka klinička ispitivanja faze II, ovog tipa, imaju za cilj provjeriti provedivost liječenja, a tada se kao primarni ishodi obvezno određuju: udio pacijenata koji su završili terapiju, udio onih bez ozbiljnih nuspojava/toksičnosti, te stopa neotpornih na ovakav protokol. To je slučaj u studijama kombiniranih kemoterapija ili kombinacija drugih terapija s antitumorskim lijekovima, gdje je cilj odabrati jednu od više djelatnih tvari za uključivanje u režim kemoterapije (npr. 4 ciklusa docetaksela, cisplatina, fluorouracila, iza kojeg slijedi kemoterapija platinom).

U kliničkim ispitivanjima faze III, ukupno preživljenje OS (eng. *overall survival*,) ostaje zlatni standard za dokaz kliničke koristi od lijeka ili načina liječenja, koje tako pokazuje omjer koristi i rizika za ovakve skupine pacijenata. Zbog potrebe za velikim uzorkom ispitanika i dugim razdobljem praćenja (od nekoliko mjeseci do godina), istraživači ovdje pojačavaju snagu kliničkog ispitivanja s alternativnim ishodima (eng. *alternative endpoint*), te na taj način osiguravaju provedivost ispitivanja dugog trajanja. Često se dodatno kao sekundarni ishodi mjere lokoregionalna progresija ili recidiv tumora kod ranijih stadija karcinoma ili se procjenjuje dodatna lokalna terapija, preživljenje bez kliničkih znakova bolesti kod dodatnih terapija ili preživljenje bez progresije bolesti kod naprednih eksperimentalnih terapija. Ponekad se mora sekundarnim ishodom prikazati razdoblje bez znakova progresije bolesti (od randomizacije do ponovnog recidiva, do pojave metastaza ili smrtnog ishoda – što god se zabilježi). To su tzv. surogat ishodi, zamjena primarnom ishodu mjerenja ukupnog preživljenja i oni procjenjuju učinkovitost radioterapije, kemoterapije ili PDT i kombiniranih liječenja uključivo s operativnim zahvatima, a često su viđeni upravo u randomiziranim kliničkim ispitivanjima lokalno uznapredovalih HNSCC.

Utjecaj komorbiditeta na primarne ishode kod HNSCC pacijenata je nedvojbjen, jer utječe na ukupno preživljenje, OS. Zbog toga se primarni ishodi moraju analizirati kao sastavljeni iz više različitih komponenti (eng. *composite endpoints*) te odvojiti događaje s utjecajem na ishod, kao direktno povezane s primarnim karcinomom (progresija bolesti, rekurentnost bolesti ili smrtni ishod) od onih povezanih sa sekundarnim malignitetima, s toksičnosti liječenja ili komorbiditetima. Stoga se vrlo često analiziraju sastavnice primarnih ishoda, kao individualni vrijeme-događaj parametar, putem kumulativnih incidencijskih krivulja.

Podjednako važan biostatistički parametar je mjera kvalitete života, QoL, (eng. *Quality of Life*), posebno za pacijente s karcinomom glave i vrata osmišljena kao veliki upitnik s oko 60 pitanja na koje pacijenti daju subjektivne odgovore (EORTC head and neck module (EORTC QLQ-HN43); core questionnaire (EORTC QLQ-C30) (177).

Sva prikazana klinička ispitivanja daju sljedeću cjelokupnu sliku o PDT kod HNC:

Velika klinička ispitivanja iz PDT kod karcinoma glave i vrata, provode se uglavnom u koordinaciji *Roswell Park Cancer Institute*, ustanovi koja je započela ovakve eksperimentalne terapije HNC i sve više ih standardizira, s *National Cancer Institute* (NCI) te velikim sveučilišnim kliničkim centrima u SAD, dok se u EU ona provode u sklopu ispitivanja sigurnosti i djelotvornosti novijih terapija za HNC u velikim kliničkim centrima.

Populacije pacijenata su specifične te se kriteriji uključivanja i isključivanja moraju kreirati prema postavljenim dijagnozama te potvrđivati patohistološki i biokemijski.

Zbog posebnosti parametara kliničkih ispitivanja u HNC, potrebno je uzeti u obzir tumačenje rezultata, ovdje dobivenih prilagodbom uobičajenih biostatističkih metoda na manje uzorke ispitanika, te ponekad nemogućnost uvođenja klasičnih kontrolnih skupina pacijenata, prema pravilima zasljepljivanja u randomiziranim ispitivanjima.

Svi pokušaji dokumentiranja ovakvih kliničkih slučajeva i tijeka njihovog liječenja su vrijedni, zbog dokaza koji pomažu u planiranju liječenja ovih kompleksnih pacijenata, te multidisciplinarnog pristupa.

Od 12 metodološki pregledanih kliničkih ispitivanja, 2 ispitivanja su još uvijek u tijeku, 4 su prekinuta s nedostupnim rezultatima, dok je njih 6 ipak završeno s određenim objavljenim rezultatima:

- *Photodynamic Therapy With LUZ11 in Advanced Head and Neck Cancer NCT02070432 (2014.-2016.)*: rezultati u sklopu prikaza kliničkih iskustava primjene PDT (166).
- *Photodynamic Therapy in Treating Patients With Premalignant or Early Stage Head and Neck Tumors; NCT00978081; PDT for Early Head and Neck Tumors NCT01019954 (2009.-2019.)*: rezultati u sklopu rasprave o dostupnim PS (178).
- *Photodynamic Therapy Using Porfimer Sodium in Treating Patients With Recurrent Mouth or Throat Dysplasia or Recurrent In Situ Cancer or Stage I Cancer of the Mouth or Throat; NCT00530088 (2001.-2010.) (2007.-2014.)*: rezultati u sklopu istraživanja iz literature (kompletan odgovor u 96% slučajeva, čak i kod težih bolesnika (157).
- *Photodynamic Therapy Using HPPH in Treating Patients Undergoing Surgery for Primary or Recurrent Head and Neck Cancer; NCT00470496 (2006.- (2013.) 2018.)*: rezultati u sklopu literaturnih istraživanja (odgovor na liječenje nakon doze svjetla $> 50 \text{ J/cm}^2$: 1/2 displazije i Cis (50%) sve do 125 J/cm^2 : 2/3 displazije i Cis (66.6%), 1/1 T1N0 (100%) i 140 J/cm^2 6/13 displazije i Cis (46%), 14/17 T1N0 (82%) (158).
- *Photodynamic Therapy With Porfimer Sodium in Treating Patients With Precancerous Lesions, Cancer, or Other Disease of the Aerodigestive Tract; NCT00453336 (2007.- 2017.)*:

rezultati u sklopu kliničke primjene PDT: 22 slučaja s OSCC, 11 bolesnika s kompletnim, 2 s djelomičnim odgovorom na liječenje (161).

- *Photodynamic Therapy Using Aminolevulinic Acid in Treating Patients With Oral Leukoplakia NCT00571558 (2007.-2014.)*: (rezultati: bez značajnije toksičnosti kod ALA uz osvjetljenje 4 J/cm^2 , zabilježeno prolazno povećanje vrijednosti transaminaza (stupanj 3) zbog ALA i 1 parcijalni odgovor 3 mjeseca nakon liječenja (179).

Dostupni lijekovi PS – PDT, odobreni u EU i SAD, prikazani u Dodatku III, su 4 fotosenzibilizirajuće djelatne tvari (porfimer natrij, temoporfin, klorin E6 tri-natrij, aminolevulininska kiselina), a od njih je samo temoporfin (Foscan[®]) odobren u EU, u indikaciji palijativnog liječenja OSCC - u bolesnika s uznapredovalim HNSCC, u kojih prethodna terapija nije bila uspješna i u kojih radioterapija, kirurško liječenje ili sistemska kemoterapija nisu primjenjive. Iako su brojna istraživanja ispitivala proceduru temoporfin-PDT, FDA još nije dala odobrenje ovom lijeku, tako da nije dostupan za liječenje u SAD-u, bez obzira na suportivne literaturne podatke .

Porfimer-natrij (porfirin–natrij) je, s druge strane, fotosenzibilizator razvijan u SAD-u, s velikim brojem razvojnih kliničkih ispitivanja u *Roswell Park Cancer Institute*, te je konzervativnim pristupom u istraživanju PDT, dobio odobrenje u mnogim indikacijama tijekom proteklih desetljeća: karcinom mokraćnog mjehura (u Kanadi), rani i kasni stadij karcinoma pluća, endobronhijalni karcinom, karcinom jednjaka uz Barrettov ezofagus s visokim stupnjem displazije. U indikaciji karcinoma glave i vrata, liječnici ga koriste *off label* u SAD-u, jer su u klinička ispitivanja karcinoma orofarinksa, farinksa i larinksa, gotovo uvijek bili uključeni i pacijenti s različitim stadijima razvoja oralnih karcinoma te i ovu indikaciju smatraju EBM utemeljenom. U SAD-u registriran kao Photofrin[®], a tako marketiran i u većini ostalih zemalja svijeta, u Europi je dostupan samo u Švedskoj, nakon razdoblja registracije pri EMA centralnim postupkom odobravanja, pod imenom PhotoBarr[®] 15 mg powder for solution for injection (odobren u EU 2004.-2012.) kad je ukinuto odobrenje iz marketinških razloga (tada je postojalo samo u Francuskoj, gdje je lijek zaista i primjenjivan). Iz navedenog je vidljivo, kako porfimer-natrij-PDT nije bio u potpunosti prihvaćen način liječenja ovih indikacija u EU, a jednako tako i temoporfin-PDT u SAD-u. Kako je klinička praksa često naprednija i vremenski ispred regulatornih postupaka, zbog opažanja liječnika tijekom odabranih liječenja - postoji mogućnost da se indikacije ova oba često primjenjivana PS-PDT lijeka prošire na temelju novijih smjernica i provedenih kliničkih ispitivanja.

U Rusiji, Bjelorusiji, Kazahstanu i Ukrajini je odobren klorin E6 tri-natrij, registriran kao Fotolon[®], a koristi se u liječenju široko navedenih indikacija malignih neoplazmi u koje su uključeni i karcinomi glave i vrata. Isti lijek je odobrila i FDA pod imenom Aptocine[®], a u Japanu se primjenjuje pod imenom Laserphyrin[®].

5-aminolevulinska kiselina (5-ALA) je jedini fotosenzibilizator, koji može biti primijenjen topikalno (1 x u 3 mjeseca uz PDT IR) i s tim putem primjene je registriran pod različitim imenima: Metvix[®], Levulan[®], Ameluz[®] u EU i SAD. Primjenjivo liječenje ALA-PDT kod gotovo svih tipova oralnih karcinoma, potaknulo je istraživanja oralne primjene ovog lijeka u PDT prekanceroznih lezija usne šupljine te površinskih OSCC, iako je odobren samo za direktno usmjereno liječenje ili liječenje većeg područja zahvaćenog aktiničkom keratozom (AK), na licu ili koži glave. Zbog ograničenog prodora ovog PS u tkivo, ALA-PDT nije zaživjela u liječenju karcinoma glave i vrata koji zahvaćaju dublje strukture.

Ahn i sur. su 2016. g. proveli kliničko ispitivanje faze I, ALA-PDT (5-ALA/Levulan[®]) kod visokog stupnja prekanceroznih i ranih stadija površinskih karcinoma glave i vrata.

Uključeno je 35 ispitanika s displazijama visokog stupnja, *carcinoma in situ* ili mikroinvazivnim karcinomom pločastih stanica ($\leq 1,5$ mm dubine). Kohorte od 3-6 pacijenata su primale povećavane doze osvjetljavanja putem intraoperativne PDT 50–200 J/cm² 4–6 h nakon *per os* primjene PS-lijeka (5-ALA) u dozi od 60 mg/kg. Osvjetljavanje laserom na valnoj duljini od 629–635 nm je primjenjivano kao kontinuirano (nefrakcionirano) ili frakcionirano (dvodijelni režim doziranja). PDT je primijenjen na 30/35 pacijenata, a na 29 su se mogli procijeniti rezultati liječenja. Izvještava se o jednom smrtnom ishodu, za koji je moguće da je uzrokovan ovim modalitetom liječenja. Inače je režim liječenja bio tolerabilan, a uzrokovao je kod 52% pacijenata mukozitis stupnja 3, prolazan unutar nekoliko tjedana. Druge toksične nuspojave su bile stupnja 1 ili 2, uključujući odinofagiju (1 stupnja 4), promjenu glasa (1 stupnja 3) i reakcije fotoosjetljivosti. Jedan pacijent je razvio sepsu 5.og stupnja. Uz medijan praćenja od 42 mjeseca, zabilježeno je 10 pacijenata (34%) s lokalnim recidivom bolesti, 4 od njih su primili doze osvjetljavanja 50 J/cm², 2 pacijenta doze 100, 150, 200 J/cm² (svaki). 10 pacijenata (34%) je razvilo rekurentnu bolest uz površine liječene PDT. Zabilježeno je 69% kompletnog odgovora unutar 3 mjeseca (178, 180).

Na prikazu 3 moguća načina liječenja oralnog karcinoma, OSCC, cisplatinom, vidljivo je, kako se antitumorski lijek, uključuje u razvoj različitih terapijskih pristupa određenoj bolesti, kod koje epidemiološki podaci pokazuju stagnaciju u preživljenju bolesnika. Ovdje će kemoterapija ovisiti o stupnju bolesti i ostavlja na odluku liječniku, koju kombinaciju liječenja treba primijeniti:

- Cisplatin kao konvencionalni antitumorski lijek u kombinaciji s radioterapijom
- Cisplatin kao transmukozni sustav koji priprema pacijenta za operaciju tumora
- Cisplatin kao nanolijek (u nanonosaču ili konjugiran na nanočesticu) za redukciju tumora prije operacije ili kombinacijsko liječenje s PDT (kemijski lijek i intersticijska PDT)

Regulatorno promatrano, potrebna su daljnja klinička ispitivanja svih ovdje prikazanih lijekova, u dobro definiranim indikacijama, da bi se one mogle uvrstiti u informacije o lijeku. Ocjenjuje se prvenstveno sigurnost primjene lijeka, a više ispitivanja koja moraju zadovoljiti propisane standarde, potrebno je za uvjeravanje regulatornih tijela u potrebitost i djelotvornost lijeka u nekoj indikaciji. Zbog kompleksnosti provedbe takvih kliničkih ispitivanja kod karcinoma glave i vrata, uključivo oralnog karcinoma, te rigidnosti u odobravanju eksperimentalnih liječenja, ovo se čini teško ostvarivim ciljem.

Pregledom dostupnih podataka o liječenju HNC, uključivo oralnog karcinoma, putem PDT, jasno je kako su PS lijekovi doživjeli, u promatranom razdoblju, klinička ispitivanja koja:

- proširuju populacije bolesnika s karcinomima glave i vrata, koje se mogu liječiti s PDT
- propituju farmakokinetičke parametre doziranja lijeka i dozimetriju svjetla u odnosu na postignute odgovore tumora na liječenje, kao i toksične učinke PS-a
- kombiniraju PDT s konvencionalnom kirurgijom preko intraoperativne ili intersticijske PDT
- kombiniraju PDT s kemoterapijama na više načina, istražuju se kao nanonosači antitumorskih lijekova ili kao pojačivači njihovog djelovanja

7. ZAKLJUČAK

Ishodi konvencionalnog liječenja nisu zadovoljavajući, jer 15% do 50% pacijenata s HNSCC doživi rekurentnu bolest kao lokoregionalni neuspjeh liječenja, ali i oligometastatsku bolest, te se onkološki protokoli sve više okreću kombinacijskim liječenjima.

Fotodinamska terapija, PDT, klinički odobren način liječenja, zasnovan na fotokemijskim reakcijama svjetlom aktivirane molekule ili fotosenzibilizirajuće tvari, PS i reaktivnih kisikovih vrsta (ROS), započinje primjenom PS-a ili njegovog prekursora (intravenski, intraperitonealno ili topikalno), iza čega slijedi lokalno usmjereno izlaganje svjetlosti lasera zbog destrukcije ciljane stanice.

Nedostaci klinički primjenjivih konvencionalnih PDT-PS su niska selektivnost prema malignim stanicama i niski stupnjevi produkcije singletnog kisika ($^1\text{O}_2$) i drugih ROS vrsta u vodenom mediju. Ukupni uspjeh PDT ovisi o prinosu $^1\text{O}_2$, stabilnosti ove molekule, dubini prodiranja apsorbiranog svjetla te distribuciji i lokalizaciji PS-a u tkivima i stanicama.

Rezultati kliničkih istraživanja PDT u liječenju karcinoma glave i vrata, uključivo oralnog karcinoma, objavljenih u literaturi od 2000.- 2013. pokazuju:

- Porfirin-natrij (Photofrin[®]) – PDT procedura je potvrđena kao EBM učinkovita te se istraživanja više okreću podešavanju dozimetrije svjetla i odabiru različitih vrsta lasera, za optimalan prodor u tumor. Rezultati kliničkih istraživanja bilježe kompletan odgovor u 96% slučajeva, čak i kod težih bolesnika.
- Studije pokazuju djelotvornost i učinkovitost Foscan[®]-PDT metode (temoporfin) kod kurativnih i palijativnih metoda liječenja ograničenih rekurentnih karcinoma glave i vrata ili dodatno potvrđenih primarnih karcinoma pločastih stanica u pacijenata neizlječivih kirurškom resekcijom ili radioterapijom. mTHPC (FOSCAN[®])-PDT je učinkovita u indikacijama primarnih karcinoma usne šupljine poput OSCC ili solidnih tumora T1N0M0, T2N0M, gdje se postiže kompletan klinički odgovor do 90%, provjeren patohistološki do 70%. Zabilježena je manja djelotvornost kod uznapredovalih, neizlječivih rekurentnih /refraktornih SCC, gdje rezultati liječenja opadaju na < 50%.
- Ograničena klinička istraživanja (HPPH) -PDT procedure pokazuju obećavajuće rezultate u redukciji tumora podizanjem doze laserskog svjetla kod liječenja displazije, Cis (46%), T1N0 (82%).
- 5-aminolevulinska kiselina (5-ALA) je za sad jedini fotosenzibilizator, primjenjiv topikalno i s tim putem primjene je registriran pod različitim imenima: Metvix[®], Levulan[®], Ameluz[®]. ALA-PDT primjenjiva kod većine tipova oralnih karcinoma, potaknula je istraživanja oralnog puta primjene ovog lijeka u PDT kod prekanceroznih lezija usne

šupljine te površinskih OSCC, ali i liječenje ostalih tipova i različitih stadija oralnih karcinoma i karcinoma glave i vrata drugim PS-PDT metodama.

Veći broj prikazanih istraživanja bilježi kompletne odgovore na liječenje u odabranim skupinama bolesnika, dok kod preostali ispitanici imaju parcijalne odgovore na liječenje, ali sve indikacije bilježe značajno povećanje preživljenja bolesnika - bilo bez daljnjih kliničkih znakova bolesti, bilo produljeno razdoblje bez bolesti do pojave recidiva, s ostvarenim uspjehom u liječenju rezistentnih tumora.

Daljnji razvoj skupina konvencionalnih PS-a tijekom proteklih dva desetljeća rezultirao je novijim formulacijama PS-a porfirinskog, klorinskog i ftalocijaninskog tipa, uz posebno obećavajuću skupinu BODIPY tipa.

Nanotehnološki pristupi u PDT; PDT–NPs, pokazuju vrlo obećavajuće rezultate u poboljšanju ishoda liječenja. Kao pasivni nosači konvencionalnih PS, NP sustavi pojačavaju selektivnost PS-a prema stanicama karcinoma, bilo enkapsulacijom na površinu PS-a ili kovalentnim vezanjem PS-a na površinu NP. PS tako mogu biti dostavljeni na ciljno mjesto selektivnije uz minimalnu toksičnost i oštećenje zdravih tkiva. NP uvedeni u područje primjene PDT: liposomi, uljno-disperzivni nanosustavi, polimerne nanočestice, hidrofilni polimer-PS konjugati, chitosan, silicijevi spojevi, lipoproteini, ciklodekstrini, polilaktična kiselina (PLA), te zlatne nanočestice, GNPs. Osim netoksičnosti i biokompatibilnosti, ove nanočestice su male i ujednačene veličine, ali velikog volumena zbog velikih površina. Ova svojstva ih čine pogodnim nosačima PS-a. Kao aktivni sudionici u PS ekscitaciji koriste se kvantne točke, QD, nanočestice 'snimajuće sonde', od poluvodičkih materijala s visokim kvantnim prinosom, fluorescentnom emisijom, niskim stupnjem fotoizbjeljivanja i samostalnim citotoksičnim učinkom na stanice.

Gotovo najveća zapreka djelotvorne kemoterapije su nuspojave antitumorskih lijekova zbog njihovog nespecifičnog djelovanja na sve stanice koje se brzo dijele, RDC. GNPs se mogu upotrijebiti za rješenje ovakvih ograničenja u kemoterapiji putem ciljanog djelovanja i djelotvorne dostave lijeka. *In vitro* i *in vivo* ispitivanja GNP-DNA i DNA–cisplatin kompleksa pokazala su zračenjem inducirani DNA DSBs - visoko letalni tip oštećenja stanice, ovdje pojačan za faktor veličine 7.5. Aktivna komponenta oksaliplatina vezana na PEGilirani GNP za poboljšani unos lijeka, pokazala je da se može vezati čak 280 molekula lijeka na jednu zlatnu nanočesticu.

Primjena svih kategorija PDT (dermalna, intradermalna, transmukozna PDT, PTT, PCI-PDT, iPDT, intraoperativna PDT) ima određeni potencijal u liječenju karcinoma glave i vrata, posebno oralnog karcinoma i karcinoma orofarinksa.

Zbog ekstenzivnih lezija, višestrukih sijela karcinoma i čestih recidiva, već liječenje površinskih oralnih karcinoma predstavlja izazov. Prema dokazima retrospektivnih i prospektivnih kliničkih ispitivanja, zaključuje se kako je PDT dobar izbor kod liječenja OSCC ranijeg stadija kao samostalno ili kombinacijsko adjuvantno liječenje. PDT je imala kurativnu svrhu, nakon kirurškog odstranjenja tumora, u velikog broja pacijenata s različitim tipovima karcinoma glave i vrata, uključivo oralnih karcinoma. Poboljšanje kvalitete života (QoL) kod pacijenata s inoperabilnim, uznapredovalim ili rezistentnim karcinomima ima izuzetnu palijativnu ulogu.

Prikazana novija klinička ispitivanja primjene poznatih PS ili novih formulacija ovakvih lijekova, proširuju populacije bolesnika s karcinomima glave i vrata, za liječenje s PDT, istražuju farmakokinetičke parametre, kombiniraju PDT s konvencionalnom kirurgijom preko intraoperativne ili intersticijske PDT, ili s kemoterapijskim protokolima zbog pojačanja djelovanja i selektivnosti antitumorskog lijeka, te promatraju odnos svega navedenog s odgovorom na liječenje.

Od rezultata nedavno završenog kliničkog ispitivanja sigurnosti i djelotvornosti PC-A11 (Amphinex[®], fimaporfin A) u pacijenata s rekurentnim HNSCC, očekuje se i mogućnost intradermalne, subkutane, transmukozne ili intravenske primjene sporom injekcijom, nakon dobivenih vrlo pozitivnih odgovora u solidnih tumora. Napredna terapija fimaporfin A PCI-PDT internalizira lijek bleomicin akumuliran u endosomima i lizosomskim membranama u citosol. Od razvoja nove PS djelatne tvari Redaporfin[®] (LUZ11) za LUZ11- PDT proceduru očekuje se uspješnije liječenje kompliciranih bolesnika s visoko uznapredovalim metastazirajućim HNSCC. Uspješna opcija ovog liječenja kod bolesnika s prethodno neuspjelim terapijama, ujedno je i prvi opisani slučaj primjene LUZ11-PDT, iza koje je slijedila imunoterapija anti-PD1 antitijelom, nivolumabom.

Nanolijek kao formulacija budućnosti antitumorskog lijeka, prisutna u većini *in vitro* istraživanja na OSCC staničnim linijama, može dovesti do skorih kliničkih testiranja slojevitih fotodinamskih terapija: nanonosac (fotosenzibilizirajuća djelatna tvar) + nanolijek (antitumorski lijek formuliran svim dostupnim sredstvima ciljanog djelovanja) + izvor svjetla (laser) kao način aktivacije PS-a i kontrole otpuštanja lijeka na unutarstanično ciljno mjesto.

8. LITERATURA

1. Belušić-Gobić M, Juretić M, Cerović R, Rogić M. Karcinom usne šupljine i orofarinksa – sociodemografske i kliničke karakteristike pacijenata liječenih kirurški na Klinici za maksilofacijalnu i oralnu kirurgiju Kliničkog bolničkog centra Rijeka. *Medicina Fluminensis* [Internet]. 2014 [pristupljeno 01.06.2019.]; 50(1):80-90.
Dostupno na: <https://hrcak.srce.hr/118542>
2. Rivera C. Essentials of oral cancer. *Int J Clin Exp Pathol*. 2015; 8(9):11884-94.
3. Kirita T, Omura K, editors. *Oral Cancer Diagnosis and Therapy*. Japan: Springer; 2015. 426 p.
4. Shafirstein GG, Friedman A, Siegel E, Moreno M, Bäuml W, Fan CY et al. Using 5-aminolevulinic acid and pulsed dye laser for photodynamic treatment of oral leukoplakia. *Arch Otolaryngol Head Neck Surg*. 2011; 137(11): 1117-23.
5. Sobin LH, Gospodarowicz MK, Wittekind C, editors. *TNM classification of malignant tumours*. 7th ed. UK: Wiley- Blackwell; 2015. 336 p.
6. Barnes L, Everson JW, Reichart P, editors. *World Health Organization classification on tumours: pathology and genetics of head and neck tumours*. France: IARC Press Lyon; 2005. 313 p.
7. Izumo T, Kirita T, Arijji E, Ozeki S, Okada N, Okabe S. General rules for clinical and pathological studies on oral cancer: a synopsis. *Jpn J Clin Oncol*. 2012; 42(11):1099-109.
8. van der Schroeff MP, Baatenburg de Jong RJ. Staging and prognosis in head and neck carcinoma. *Oral Oncology*. 2010; 45:356-60.
9. Akbulut N, Oztas B, Kursun S, Evirgen S. Delayed diagnosis of oral squamous cell carcinoma: a case series. *Journal of Medical Case Reports* [Internet]. 2011 [cited 2019 Nov 30]; [about 4 p.]. Available from: <http://www.jmedicalcasereports.com/content/5/1/291>
10. Spiotto MT, Jefferson G, Wenig B, Markiewicz M, Weichselbaum RR, Koshy M. Differences in Survival With Surgery and Postoperative Radiotherapy Compared With Definitive Chemoradiotherapy for Oral Cavity Cancer: A National Cancer Database Analysis. *JAMA Otolaryngol Head Neck Surg*. 2017; 143(7):691-9.
11. Wolff KD, Follmann M, Nast A. The diagnosis and treatment of oral cavity cancer. *Dtsch Arztebl Int*. 2012;109(48):829-35.
12. Leeman JE, Li JG, Pei X, Venigalla P, Zumsteg ZS, Katsoulakis E et al. Patterns of Treatment Failure and Postrecurrence Outcomes Among Patients With Locally Advanced Head and Neck Squamous Cell Carcinoma After Chemoradiotherapy Using Modern Radiation Techniques. *JAMA Oncol*. 2017; 3(11):1487-94.
13. Chen LA, Anker CJ, Hunt JP, Buchmann LO, Grossmann KF, Boucher K et al. Clinical outcomes associated with evolving treatment modalities and radiation techniques for base-of-tongue carcinoma: thirty years of institutional experience. *Cancer Med*. 2015;4(5):651-60.
14. Koyfman SA, Ismaila N, Crook D, D'Cruz A, Rodriguez CP, Sher DJ et al. Management of the Neck in Squamous Cell Carcinoma of the Oral Cavity and Oropharynx: ASCO Clinical Practice Guideline. *J Clin Oncol*. 2019; 37(20):1753-74.
15. Kerawala C, Roques T, Jeannon JP, Bisase B. Oral cavity and lip cancer: United Kingdom National Multidisciplinary Guidelines. *J Laryngol Otol*. 2016; 130 (S2): 83-9.
16. ESMO [Internet]. Lugano: European Society for Medical Oncology. c2019 [cited 2019 Nov 4]. Available from: <https://www.esmo.org/guidelines/head-and-neck-cancers>

17. Stevenson MM Petruzzelli GJ. Oral Cavity Cancer Treatment Protocols. Medscape [Internet]. 2019 [cited 2019 Nov 30]; [about 6 p.]. Available from: <https://emedicine.medscape.com/article/2047890-overview>
18. National Cancer Institute at the National Institutes of Health [Internet]. Bethesda, USA: National Cancer Institute; [cited 2020 March 10]. Available from: <https://www.cancer.gov/nano/cancer-nanotechnology>
19. Torchilin VP. Passive and Active Drug Targeting: Drug Delivery to Tumors as an Example. In: Schäfer-Korting M., editor. Handbook of Experimental Pharmacology: Drug Delivery. vol 197. Berlin, Heidelberg: Springer; 2010. p.3-53.
20. Farokhzad OC, Langer R. Impact of nanotechnology on drug delivery. ACS Nano. 2009; 3(1): 16-20.
21. Fang J, Nakamura H, Maeda H. The EPR effect: Unique features of tumor blood vessels for drug delivery, factors involved, and limitations and augmentation of the effect. Adv Drug Deliv Rev. 2011; 63(3):136-51.
22. Din FU, Aman W, Ullah I, Quershi OS, Mustapha O, Shafique S et al. Effective use of nanocarriers as drug delivery systems for the treatment of selected tumors. Int J Nanomedicine. [Internet]. 2017. [cited 2019 Nov 6]; 4: [about 20 p.]. Available from: <https://www.ncbi.nlm.nih.gov/pmc/articles/PMC5634382/>
23. Anchordoquy TJ, Barenholz Y, Boraschi D, Chorny M, Decuzzi P, Dobrovolskaia MA et al. Mechanisms and Barriers in Cancer Nanomedicine: Addressing Challenges, Looking for Solutions. ACS Nano. [Internet]. 2017. [cited 2019 Nov 6]; 11(1): [about 6 p.]. Available from: <https://pubs.acs.org/doi/10.1021/acsnano.6b08244>
24. Ferrari M. Nanogeometry: beyond drug delivery. Nat Nanotechnol. 2008. 3(3):131-2.
25. Hasan S. A Review on Nanoparticles: Their Synthesis and Types Biosynthesis: Mechanism. Res. J. Recent. Sci. [Internet]. 2014 [cited 2019 Nov 7]; 4: [about 2 p.]. Available from: <http://www.isca.in/rjrs/archive/v4/iISC-2014/3.ISCA-ISC-2014-Poster-3BS-63.pdf>
26. Elias AM, Saravanakumar M P. A review on the classification, characterisation, synthesis of nanoparticles and their application. 2017 IOP Conf Ser Mater Sci Eng. [Internet]. 2019. [cited 2020 April 6]; 4: [about 12 p.]. Available from: <https://iopscience.iop.org/article/10.1088/1757-899X/263/3/032019/pdf>
27. Jeevanandam J, Barhoum A, Chan YS, Dufresne A, Danquah MK. Review on nanoparticles and nanostructured materials: history, sources, toxicity and regulations. Beilstein J Nanotechnol. [Internet]. 2019. [cited 2019 Nov 7]; 9: [about 24 p.]. Available from: <https://www.ncbi.nlm.nih.gov/pmc/articles/PMC5905289/>
28. Romero G, Moya S.E. Synthesis of Organic Nanoparticles. In: de la Fuente VJ M, Grazu V. Nanobiotechnology, Inorganic Nanoparticles vs Organic Nanoparticles. 1st ed. [Internet]. Berlin: Elsevier; 2012 [cited 2019 Nov 09]. Available from: <https://www.elsevier.com/books/nanobiotechnology/fuente/978-0-12-415769-9>
29. Reports and Data. Nanomedicine Market Analysis By Products, By Drug Delivery System, By Application And Segment Forecasts, 2017-2026. [Internet]. New York; Reports and Data: 2019 [cited 2020 Mar 7]. Available from: <https://www.reportsanddata.com/reportdetail/nanomedicine-market>

30. Hassellöv M, Kaegi R. Analysis and Characterization of Manufactured Nanoparticles in Aquatic Environments. In: Environmental and Human Health Impacts of Nanotechnology. 1 st ed. [Internet]. New Jersey: Blackwell Publishing Ltd.; 2009 [cited 2019 Nov 6]. Available from: <https://onlinelibrary.wiley.com/doi/pdf/10.1002/9781444307504.ch6>
31. Salata OV. Applications of nanoparticles in biology and medicine. J Nanobiotechnol [Internet]. 2004 04 [cited 2020 Feb 7]; 2 (3): [about 4 p.]. Available from: <https://jnanobiotechnology.biomedcentral.com/articles/10.1186/1477-3155-2-3#citeas>
32. Li Z, Tan S, Li S, Shen Q, Wang K. Cancer drug delivery in the nano era: An overview and perspectives (Review). Oncol Rep. [Internet]. 2017 06 [cited 2020 Feb 8]; 38(2): [about 13 p.]. Available from: <https://www.ncbi.nlm.nih.gov/pmc/articles/PMC5562049/>
33. Hossen S, Hossain MK, Basher MK, Mia MNH, Rahman MT, Uddin MJ. Smart nanocarrier-based drug delivery systems for cancer therapy and toxicity studies: A review. J Adv Res. [Internet]. 2019. [cited 2020 Feb 7]; 15: [about 17 p.]. Available from: <https://www.sciencedirect.com/science/article/pii/S2090123218300791?via%3Dihub>
34. Kreuter J. Nanoparticles-a historical perspective. Int J Pharm. 2007; 331:1-10.
35. Abuchowski A, McCoy JR, Palczuk NC, van Es T, Davis FF. Effect of covalent attachment of polyethylene glycol on immunogenicity and circulating life of bovine liver catalase. J Biol Chem. 1977; 252:3582-6.
36. Xu H, Li Z, Si J. Nanocarriers in gene therapy: a review. J Biomed Nanotechnol 2014;10 (12):3483–507.
37. Khalil DN, Budhu S, Gasmi B, Zappasodi R, Hirschhorn-Cymerman D, Plitt T. The New Era of Cancer Immunotherapy: Manipulating T-Cell Activity to Overcome Malignancy. Adv Cancer Res. 2015;128:1-68.
38. Lubek, J.E. Head and Neck Cancer Research and Support Foundations. Oral Maxillofac Surg Clin. 2018; 30(4):459-69.
39. Sim F, Leidner R, Bell RB. Immunotherapy for Head and Neck Cancer. Oral Maxillofac Surg Clin North Am. 2019; 31(1):85-100.
40. Ling DC, Bakkenist CJ, Ferris RL, Clump DA. Role of Immunotherapy in Head and Neck Cancer. Semin Radiat Oncol. 2018; 28(1):12-6.
41. Hirabayashi F, Iwanaga K, Okinaga T, Takahashi O, Ariyoshi W, Suzuki R et al. Epidermal growth factor receptor-targeted sonoporation with microbubbles enhances therapeutic efficacy in a squamous cell carcinoma model. PLoS One. [Internet]. 2017 [cited 2019 Sep 7]; 12(9): [about 13 p.]. Available from: <https://www.ncbi.nlm.nih.gov/pmc/articles/PMC5609770/>
42. Maeda H, Tominaga K, Iwanaga K, Nagao F, Habu M, Tsujisawa T et al. Targeted drug delivery system for oral cancer therapy using sonoporation. J Oral Pathol Med. 2009; 38(7):572-9.
43. Ketabat F, Pundir M, Mohabatpour F, Lobanova L, Koutsopoulos S, Hadjiiski L et al. Controlled Drug Delivery Systems for Oral Cancer Treatment-Current Status and Future Perspectives. Pharmaceutics. [Internet]. 2019 [cited 2019 Nov 7]; 11(7): [about 30 p.]. Available from: <https://www.ncbi.nlm.nih.gov/pmc/articles/PMC6680655/>

44. Furness S, Glennly AM, Worthington HV, Pavitt S, Oliver R, Clarkson JE, Macluskey M, Chan KK, Conway DI. CSROC Expert Panel. Interventions for the treatment of oral cavity and oropharyngeal cancer: chemotherapy. *Cochrane Database Syst Rev.* [Internet]. 2010 [cited 2019 Sep 7]; 8(9): [about 200 p.]. Available from: <https://www.cochranelibrary.com/cdsr/doi/10.1002/14651858.CD006386.pub2/epdf/full>
45. Tsuchiya Y, Ushijima K, Noguchi T, Okada N, Hayasaka JI, Jinbu Y et al. Influence of a dosing-time on toxicities induced by docetaxel, cisplatin and 5-fluorouracil in patients with oral squamous cell carcinoma; a cross-over pilot study. *Chronobiol Int.* 2018; 35(2):289-94.
46. Parveen S, Misra R, Sahoo SK. Nanoparticles: a boon to drug delivery, therapeutics, diagnostics and imaging. *Nanomedicine.* 2012; 8(2):147-66.
47. Lee E, Lee J, Lee IH, Yu M, Kim H, Chae SY. Conjugated chitosan as a novel platform for oral delivery of paclitaxel. *J Med Chem.* 2008; 51(20):6442-9.
48. Tiwari SB, Amiji MM. Improved oral delivery of paclitaxel following administration in nanoemulsion formulations. *J Nanosci Nanotechnol.* 2006; 6(9-10):3215-21.
49. Dong Y, Feng SS. Poly(d,l-lactide-co-glycolide)/montmorillonite nanoparticles for oral delivery of anticancer drugs. *Biomaterials.* 2005; 26(30):6068-76.
50. Cheng K, Peng S, Xu C, Sun S. Porous hollow Fe(3)O(4) nanoparticles for targeted delivery and controlled release of cisplatin. *J Am Chem Soc.* [Internet]. 2009 [cited 2019 Sep 7]; 131(30): [about 10 p.]. Available from: <https://www.ncbi.nlm.nih.gov/pmc/articles/PMC2739121/>
51. Yan X, Gemeinhart RA. Cisplatin delivery from poly(acrylic acid-co-methyl methacrylate) microparticles. *J Control Release.* 2005; 106(1-2):198-208.
52. Li YL, Zhu L, Liu Z, Cheng R, Meng F, Cui JH. Reversibly stabilized multifunctional dextran nanoparticles efficiently deliver doxorubicin into the nuclei of cancer cells. *Angew Chem Int Ed Engl.* 2009;48(52):9914-8.
53. She W, Li N, Luo K, Guo C, Wang G, Geng Y. Dendronized heparin-doxorubicin conjugate based nanoparticle as pH-responsive drug delivery system for cancer therapy. *Biomaterials.* 2013; 34(9):2252-64.
54. Sohail MF, Hussain SZ, Saeed H, Javed I, Sarwar HS, Nadhman A et al. Polymeric nanocapsules embedded with ultra-small silver nanoclusters for synergistic pharmacology and improved oral delivery of Docetaxel. *Sci Rep.* [Internet]. 2018. [cited.2019 Sep 10]; 8(1): [about 11 p.]. Available from: <https://www.ncbi.nlm.nih.gov/pmc/articles/PMC6127092/>
55. Madhan Kumar AB, Panduranga Rao K. Preparation and characterization of pH-sensitive proteinoid microspheres for the oral delivery of methotrexate. *Biomaterials.* 1998; 19(7-9):725-32.
56. Paliwal R, Rai S, Vaidya B, Khatri K, Goyal AK, Mishra N. Effect of lipid core material on characteristics of solid lipid nanoparticles designed for oral lymphatic delivery. *Nanomedicine.* 2009; 5(2):184-91.
57. Li X, Xu Y, Chen G, Wei P, Ping Q. PLGA nanoparticles for the oral delivery of 5-Fluorouracil using high pressure homogenization-emulsification as the preparation method and in vitro/in vivo studies. *Drug Dev Ind Pharm.* 2008; 34(1):107-15.

58. Minhas MU, Ahmad M, Ali L, Sohail M. Synthesis of chemically cross-linked polyvinyl alcohol-co-poly(methacrylic acid) hydrogels by copolymerization; a potential graft-polymeric carrier for oral delivery of 5-fluorouracil. *DARU J Pharm Sci.* [Internet]. 2013. [cited 2019 Sep 10]; 21(44): [about 9 p.]. Available from: <https://link.springer.com/content/pdf/10.1186/2008-2231-21-44.pdf>
59. Nguyen S, Hiorth M. Advanced drug delivery systems for local treatment of the oral cavity *Ther Deliv.* [Internet]. 2015 [cited 2019 Sep 15]; 6(5): [about 14 p.]. Available from: <https://www.future-science.com/doi/pdfplus/10.4155/tde.15.5>
60. Calixto G, Bernegossi J, Fonseca-Santos B, Chorilli M: Nanotechnology-based drug delivery systems for treatment of oral cancer: a review. *Int J Nanomedicine.* 2014; 9: 3719-35.
61. Yong T, Zhang X, Bie N, Zhang H, Zhang X, Li F et al. Tumor exosome-based nanoparticles are efficient drug carriers for chemotherapy. *Nat Commun* [Internet]. 2019 [cited 2019 Sep 11]; 10(1): [about 14 p.]. Available from: <https://www.ncbi.nlm.nih.gov/pmc/articles/PMC6707218/>
62. Verweij J, Clavel M, Chevalier B. Paclitaxel (TaxolTM) and docetaxel (TaxotereTM): Not simply two of a kind. *Ann Oncol.* 1994; 5(6): 495-505.
63. Sohail MF, Rehman M, Sarwar HS, Naveed S, Salman O, Bukhariet NI et al. Advancements in the oral delivery of Docetaxel: challenges, current state-of-the-art and future trends. *Int J Nanomedicine.* 2018; 13:3145-61.
64. McEntee M, Silverman J, Rassnick K, Zgola M, Chan AO, Tau PT et al. Enhanced bioavailability of oral docetaxel by co-administration of cyclosporin A in dogs and rats. *Vet Comp Oncol.* 2003;1(2):105-12.
65. Malingré MM, Richel DJ, Beijnen JH, Rosing H, Koopman FJ, Ten Bokkel WW. Coadministration of cyclosporine strongly enhances the oral bioavailability of docetaxel. *J Clin Oncol.* 2001; 19(4):1160-6.
66. Pimlott SJ, Addy M. Evaluation of a method to study the uptake of prednisolone sodium phosphate from different oral mucosal sites. *Oral Surg Oral Med Oral Pathol.* 1985; 60(1): 35-7.
67. Hoogstraate AJ, Boddé HE. Methods for assessing the buccal mucosa as a route of drug delivery. *Adv Drug Deliv Rev.* 1993; 12(1-2): 99-125.
68. Price D, Ackland L, Suphioglu C. Nuts 'n' guts: transport of food allergens across the intestinal epithelium. *Asia Pac Allergy.* 2013; 3(4):257-65.
69. Velpula N, Sudini SR, Meka NJ, Kodangal S, Palem S, Goyal S. Oral Mucosal Drug Delivery- An Adjunct to the Current Therapeutic Strategies in the Dental Management of Oral Diseases: Review.OHDM [Internet]. 2014 [cited 2019 Sep 12]; 13(4):[about 14 p.]. Available from: <https://www.semanticscholar.org/paper/Oral-Mucosal-Drug-Delivery-An-Adjunct-to-the-in-the-VelpulaSudini/406a80110287b6b2d76765ae2b4aa6d50f3fd71a>
70. Roberts JJ, Martens PJ. Biosynthetic polymers. In: Poole-Warren, L Martens, Green R. *Biosynthetic Polymers for Medical Applications.* 1st ed. Amsterdam: Elsevier Woodhead Publishing; 2016. p. 268-72.
71. Ahanthem N, Basavaraju SM, Pachipulusu B, Gazge N. Orodonal Local Drug Delivery. *J Health Sci Res.* 2015; 6 (2):41-6.

72. Giannola LI, De Caro V, Giandalia G, Siragusa MG, Paderni C, Campisi G et al. 5-Fluorouracil buccal tablets for locoregional chemotherapy of oral squamous cell carcinoma: formulation, drug release and histological effects on reconstituted human oral epithelium and porcine buccal mucosa. *Curr Drug Deliv.* 2010; 7(2):109-17.
73. Campisi G, Giannola LI, Fucarino A, Marino Gammazza A, Pitruzzella A, Marcianoet V. Medium-term culture of primary oral squamous cell carcinoma in a three-dimensional model: effects on cell survival following topical 5-fluororacile delivery by drug-loaded matrix tablets. *Curr Pharm Des.* 2012;18(34): 5411-20.
74. Endo K, Ueno T, Kondo S, Wakisaka N, Murono S, Ito M et al. Tumor-targeted chemotherapy with the nanopolymer-based drug NC-6004 for oral squamous cell carcinoma. *Cancer Sci.* 2013; 104 (3): 369-74.
75. Moura MJ, Gil MH, Figueiredo MM. Delivery of cisplatin from thermosensitive co-cross-linked chitosan hydrogels. *Eur Polym J.* 2013; 49(9): 2504-10.
76. Murdoch C, Reeves KJ, Hearnden V, Colley H, Massignani M, Canton I et al. Internalization and biodistribution of polymersomes into oral squamous cell carcinoma cells in vitro and in vivo. *Nanomedicine (Lond).* 2010; 5(7):1025-36.
77. Holpuch AS, Hummel GJ, Tong M, Seghi GA, Pei P, Ma P et al. Nanoparticles for local drug delivery to the oral mucosa: proof of principle studies. *Pharm Res.* 2010; 27(7):1224-36.
78. Desai KG, Mallery SR, Holpuch AS, Schwendeman SP. Development and in vitro-in vivo evaluation of fenretinide-loaded oral mucoadhesive patches for site-specific chemoprevention of oral cancer. *Pharm Res.* 2011; 28(10): 2599-609.
79. Damascelli B, Patelli GL, Lanocita R, Di Tolla G, Frigerio LF, Marchianò A et al. A novel intraarterial chemotherapy using paclitaxel in albumin nanoparticles to treat advanced squamous cell carcinoma of the tongue: preliminary findings. *AJR Am J Roentgenol.* 2003;181(1): 253-60.
80. Konopka K, Fallah B, Monzon-Duller J, Overlid N, Düzgünes N. Serum-resistant gene transfer to oral cancer cells by Metafectene and Gene Jammer: application to HSV-tk/ganciclovir-mediated cytotoxicity. *Cell Mol Biol Lett.* 2005;10(3):455-70.
81. Sulfikkarali N, Krishnakumar N, Manoharan S, Nirmal RM. Chemo-preventive efficacy of naringenin-loaded nanoparticles in 7,12-dimethylbenz(a)anthracene induced experimental oral carcinogenesis. *Pathol Oncol Res.* 2013;19(2):287-96.
82. Yu D, Wang A, Huang H, Chen Y. PEG-PBLG nanoparticle-mediated HSV-TK/GCV gene therapy for oral squamous cell carcinoma. *Nanomedicine (Lond).* 2008; 3(6):813-21.
83. Aditya NP, Shim M, Lee I, Lee Y, Im MH, Ko S. Curcumin and genistein coloaded nanostructured lipid carriers: In vitro digestion and antiprostata cancer activity. *J Agric Food Chem.* 2013; 61(8):1878-83.
84. Chinsriwongkul A, Chareanputtakhun P, Ngawhirunpat T, Rojanarata T, Silaon W, Ruktanonchai U et al. Nanostructured lipid carriers (NLC) for parenteral delivery of an anticancer drug. *AAPS Pharm Sci Tech.* 2012; 13(1):150-8.
85. Liu D, Liu Z, Wang L, Zhang C, Zhang N. Nanostructured lipid carriers as novel carrier for parenteral delivery of docetaxel. *Colloids Surf B Biointerfaces.* 2011; 85(2):262-9.

86. Liu L, Tang Y, Gao C, Li Y, Chen S, Xiong T et al. Characterization and biodistribution in vivo of quercetin-loaded cationic nanostructured lipid carriers. *Colloids Surf B Biointerfaces*. 2014;115:125-31.
87. Yang SJ, Lin CF, Kuo ML, Tan CT. Photodynamic detection of oral cancers with high-performance chitosanbased nanoparticles. *Biomacromolecules*. 2013; 14(9): 3183-91.
88. Li P, Zhou G, Zhu X, Li G, Yan P, Shen L et al. Photodynamic therapy with hyperbranched poly(ether-ester) chlorin(e6) nanoparticles on human tongue carcinoma CAL-27 cells. *Photodiagnosis Photodyn Ther*. 2012; 9(1):76–82.
89. Figueiró Longo JP, Muehlmann LA, Velloso NV, Ribeiro Simioni A, Lozzi SP, de Oliveira Cavalcanti CE et al. Effects of photodynamic therapy mediated by liposomal aluminum-phthalocyanine chloride on chemically induced tongue tumors. *Chemotherapy*. [Internet]. 2012 [cited 2019 Sep 11]; 1(103): [about 4 p.]. Available from: <https://www.longdom.org/open-access/effects-of-photodynamic-therapy-liposomal-aluminumphthalocyanine-chloride-induced-tongue-tumors-2167-7700.1000103.pdf>
90. Gabrić D, Bago I, Filipović Zore I, Sušić M, Katanec D, Milenović A, Vučićević Boras V.: Application of Diode Laser in Oral and Maxillofacial Surgery. In: Motamedi M.H.K.(editor). *A Textbook of Advanced Oral and Maxillofacial Surgery*. [Internet]. London. Intech Open ; 2013. P. 341-382. [cited 2019 Sep 25]. Available from: <https://www.intechopen.com/books/a-textbook-of-advanced-oral-and-maxillofacial-surgery>
91. Colluzi DJ, Convissar R. *Atlas of laser application in dentistry*. 1st ed. Batavia, IL, USA: Quintessence Publishing Co Inc; 2007. 230.p.
92. Bayir H. Reactive oxygen species. *Crit Care Med*. 2005; 33(12): 498-501.
93. Moan J, Berg K. The photodegradation of porphyrins in cells can be used to estimate the lifetime of singlet oxygen. *Photochem Photobiol*. 1991; 53(4):549-53.
94. Peng Q, Juzeniene A, Chen J, Svaasand L, Warloe T, Giercksky K-E et al. Lasers in medicine. *Rep Prog Phys*. [Internet]. 2008 [cited 2019 Oct 6]; 71(5): [about 14 p.]. Available from: <https://iopscience.iop.org/article/10.1088/0034-4885/71/5/056701>; https://www.academia.edu/6139512/Lasers_in_medicine
95. Lin JT. Progress of medical lasers: Fundamentals and applications. *Med Devices Diagn Eng*. [Internet]. 2016 [cited 2019 Oct 11]; 1(2): [about 5 p.]. Available from: <https://www.oatext.com/Progress-of-medical-lasers-Fundamentals-and-Applications.php>
96. Collaud S, Juzeniene A, Moan J, Lange N. On the selectivity of 5-aminolevulinic acid-induced protoporphyrin IX formation. *Curr Med Chem Anticancer Agents*. 2004; 4(3): 301-16.
97. Rasch MH, Tijssen K, VanSteveninck J, Dubbelman TM. Synergistic interaction of photodynamic treatment with the sensitizer aluminum phthalocyanine and hyperthermia on loss of clonogenicity of CHO cells. *Photochem Photobiol*. 1996; 64(3):586-93.
98. Lin JT. Design aspects of medical laser devices. *Med Devices Diagn Eng*. [Internet]. 2017 [cited 2019 Oct 11]; 1(2): [about 2 p.]. Available from: <https://www.oatext.com/Design-aspects-of-medical-laser-devices.php>
99. Brancalion L, Moseley H. Laser and non-laser light sources for photodynamic therapy. *Lasers Med Sci*. 2002; 17(3):173-86.

100. Hamblin M, Mróz, P. *Advances in Photodynamic Therapy: Basic, Translational, and Clinical*. 1st ed. Norwood, MA, USA; Artech House; 2008. 559 p.
101. Mortazavi H, Baharvand M, Mehdipour M. Oral potentially malignant disorders: an overview of more than 20 entities. *J Dent Res Dent Clin Dent Prospects*. 2014; 8(1): 6-14.
102. Canis M, Ihler F, Martin A, Wolff HA, Matthias C, Steiner W. Enoral laser microsurgery for squamous cell carcinoma of the oral cavity. *Head Neck*. 2014; 36(6):787-94.
103. Sinha P, Hackman T, Nussenbaum B, Wu N, Lewis JS Jr, Haughey BH. Transoral laser microsurgery for oral squamous cell carcinoma: Oncologic outcomes and prognostic factors. *Head Neck*. 2014; 36(3):340-51.
104. Biel MA. Photodynamic Therapy of Head and Neck Cancer - What's Old and What's New. In: Dougherty TJ, Pandey RK, Kessel D, editors. *Handbook of Photodynamic Therapy. Updates on Recent Applications of Porphyrin-Based Compounds*. New Jersey, SAD: World Scientific Publishing Co. Pte Ltd; 2016. p. 439-58.
105. Bacellar IOL, Tsubone TM, Pavani C, Baptista MS. Photodynamic efficiency: from molecular photochemistry to cell death. *Int J Mol Sci*. 2015; 16(9): 20523-59.
106. dos Santos AF, de Almeida DRQ, Terra LF, Baptista MS, Labriola L. Photodynamic therapy in cancer treatment - an update review. *J Cancer Metastasis Treat*. [Internet]. 2019; [cited 2019 Sep 06]; 5:25. [about 20 p.]. Available from: <https://oaepublishstorage.blob.core.windows.net/795916d5-fa0f-4f76-99c1-1397d98796c4/3026.pdf>
107. Bacellar IOL, Oliveira MC, Dantas LS, Costa EB, Junqueira HC, Martins WK. Photosensitized membrane permeabilization requires contactdependent reactions between photosensitizer and lipids. *J Am Chem Soc*. 2018; 140(30):9606-15.
108. Buytaert E, Dewaele M, Agostinis P. Molecular effectors of multiple cell death pathways initiated by photodynamic therapy. *Biochim Biophys Acta*. 2007; 1776(1): 86–107.
109. Vanlangenakker N, Vanden Berghe T, Krysko DV, Festjens N, Vandenabeele P. Molecular mechanisms and pathophysiology of necrotic cell death. *Curr Mol Med*. 2008; 8(3):207-20.
110. Debele TA, Peng S, Tsai HC. Drug Carrier for Photodynamic Cancer Therapy. *Int J Mol Sci*. 2015; 16(9):22094-136.
111. Golab J, Nowis D, Skrzycki M, Czczot H, Baranczyk-Kuzma A, GM Wilczynski et al. Antitumor effects of photodynamic therapy are potentiated by 2-methoxyestradiol. A superoxide dismutase inhibitor. *J Biol Chem*. 2003; 278(1):407-14.
112. Oleinick NL, Morris RL, Belichenko I. The role of apoptosis in response to photodynamic therapy: what, where, why, and how. *Photochem Photobiol Sci*. 2002; 1(1):1-21.
113. Hanlon JG, Adams K, Rainbow AJ, Gupta RS, Singh G. Induction of Hsp60 by Photofrin-mediated photodynamic therapy. *J Photochem Photobiol B*. 2001; 64(1): 55-61.

114. Snyder JW, Greco WR, Bellnier DA, Vaughan L, Henderson BW. Photodynamic therapy: a means to enhanced drug delivery to tumors. *Cancer Res.* 2003; 63(23): 8126-31.
115. Korbelik M. PDT-associated host response and its role in the therapy outcome. *Lasers Surg Med.* 2006; 38(5):500–8.
116. Korbelik, M. Cecic, I. Mechanism of tumor destruction by photodynamic therapy. In: Nalwa HS, editor. *Handbook of Photochemistry and Photobiology*. American Scientific Publishers; Stevenson Ranch, CA, USA: 2003. p. 39-77.
117. Korbelik M, Krosil G, Krosil J, Dougherty GJ. The role of host lymphoid populations in the response of mouse EMT6 tumor to photodynamic therapy. *Cancer Res.* 1996; 56(24): 5647–52.
118. Thong PS, Ong KW, Goh NS, Kho K-W, Manivasager V, Bhuvanewari R et al. Photodynamic-therapy-activated immune response against distant untreated tumours in recurrent angiosarcoma. *Lancet Oncol.* 2007; 8(10):950-2.
119. Agostinis P, Berg K, Cengel KA, Foster TA, Girotti AW, Gollnick SO et al. Photodynamic therapy of cancer: an update. *CA Cancer J Clin.* 2011; 61(4):250-81.
120. Doughty ACV, Hoover AR , Layton E , Murray CK, Howard EW, Chen WR . *Nanomaterial Applications in Photothermal Therapy for Cancer*. Materials (Basel). [Internet]. 2019; [cited 2019 Nov 05]; 12(5).[about 14 p.]. Available from: <https://europepmc.org/article/med/30866416>
121. El-Sayed IH, Huang X, El-Sayed MA. Selective laser photo-thermal therapy of epithelial carcinoma using anti-EGFR antibody conjugated gold nanoparticles. *Cancer Lett.* 2006; 239(1):129-35.
122. Paciotti GF, Myer L, Weinreich D, Goia D, Pavel N, McLaughlin RE. Colloidal gold: a novel nanoparticle vector for tumor directed drug delivery. *Drug Deliv.* [Internet]. 2004 [cited 2020 Feb 7]; 11(3): [about 16 p.]. Available from: <https://www.tandfonline.com/doi/full/10.1080/10717540490433895>
123. Cheng X, Sun R, Yin L, Chai Z, Shi H, Gao M. Light-triggered assembly of gold nanoparticles for photothermal therapy and photoacoustic imaging of tumors in vivo. *Adv Mater.* [Internet]. 2017; [cited 2019 Nov 05]; 29(6). [about 16 p.]. Available from: <https://onlinelibrary.wiley.com/doi/abs/10.1002/adma.201604894>
124. Mehraban N, Freeman HS. Developments in PDT Sensitizers for Increased Selectivity and Singlet Oxygen Production. *Materials (Basel).* 2015;8(7):4421-56.
125. Zhang J, Jiang C, Figueiró Longo JP, Azevedo RB, Zhang H, Muehlmann LA. An updated overview on the development of new photosensitizers for anticancer photodynamic therapy. *Acta Pharm Sin B.* 2018; 8(2): 137-46.
126. Ormond AB, Freeman HS. Dye Sensitizers for Photodynamic Therapy. *Materials (Basel).* 2013; 6(3):817-40.
127. Rubio N, Fleury SP, Redmond RW. Spatial and temporal dynamics of in vitro photodynamic cell killing: Extracellular hydrogen peroxide mediates neighbouring cell death. *Photochem Photobiol Sci.* 2009; 8(4): 457-64.
128. Master A, Malamas A, Solanki R, Clausen DM, Eiseman JL, Sen Gupta A. A cell-targeted photodynamic nanomedicine strategy for head and neck cancers. *Mol Pharm.* 2013; 10(5), 1988–97.

129. Wu D, Li Z, Li C, Fan J, Lu B, Chang C, Cheng S, Zhang X, Zhuo R. Porphyrin and Galactosyl Conjugated Micelles for Targeting Photodynamic Therapy. *Pharm Res.* 2010; 27(1):187-99.
130. Lou PJ, Jones L, Hopper C. Clinical outcomes of photodynamic therapy for head-and-neck cancer. *Technol Cancer Res Treat.* 2003; 2(4):311-7.
131. Jelveh S, Chithrani DB. Gold nanostructures as a platform for combinational therapy in future cancer therapeutics. *Cancers (Basel).* 2011;3(1):1081-110.
132. Visaria RK, Griffin RJ, Williams BW, Ebbin ES, Paciotti GF, Song CW et al. Enhancement of tumor thermal therapy using gold nanoparticle-assisted tumor necrosis factor- α delivery. *Mol. Cancer Ther.* 2006; 5(4): 1014-20.
133. Sanche L. Beyond radical thinking. *Nature.* 2009; 461(7262): 358-9.
134. Brown SD, Nativo P, Smith JA, Stirling D, Edwards PR, Venugopal B et al. Gold nanoparticles for the improved anticancer drug delivery of the active component of oxaliplatin. *J Am Chem Soc.* 2010; 132(13): 4678-84.
135. Chen J, Glaus C, Laforest R, Zhang Q, Yang M, Gidding M. Goldnanocages as photothermal transducers for cancer treatment. *Small.* 2010; 6(7): 811-7.
136. Singh P, Pandit S, Mokkapati VRSS, Garg A, Ravikumar V, Mijakovic I. Gold Nanoparticles in Diagnostics and Therapeutics for Human Cancer. *Int J Mol Sci.* [Internet]. 2018; [cited 2019 Nov 08]; 19(7):1979 [about 16 p.]. Available from: <https://www.ncbi.nlm.nih.gov/pmc/articles/PMC6073740/pdf/ijms-19-01979.pdf>
137. Kim HS, Lee DY. Near-Infrared-Responsive Cancer Photothermal and Photodynamic Therapy Using Gold Nanoparticles. *Polymers (Basel).* [Internet]. 2018 [cited 2019 Nov 7]; 10(9): [about 14 p.]. Available from: <https://www.ncbi.nlm.nih.gov/pmc/articles/PMC6403910/>
138. Wijaya A, Schaffer SB, Pallares IG, Hamad-Schifferli K. Selective release of multiple DNA oligonucleotides from gold nanorods. *ACS Nano.* 2009; 3(1): 80-6.
139. Xiong C, Lu W, Zhou M, Wen X, Li C. Cisplatin-loaded hollow gold nanoparticles for laser-triggered release. *Cancer Nanotechnol.* [Internet]. 2018; [cited 2019 Nov 09]; 9(1):6. [about 13 p.]. Available from: https://www.ncbi.nlm.nih.gov/pmc/articles/PMC6096947/pdf/12645_2018_Article_41.pdf
140. Chen D, Ganesh S, Wang W, Amiji M. Plasma protein adsorption and biological identity of systemically administered nanoparticles. *Nanomedicine (Lond).* 2017; 12(17):2113-35.
141. Zuluaga MF, Lange N. Combination of photodynamic therapy with anti-cancer agents. *Curr Med Chem.* 2008; 15(17):1655-73.
142. Saini R, Lee N, Liu K, Poh C. Prospects in the Application of Photodynamic Therapy in Oral Cancer and Premalignant Lesions. *Cancers.* [Internet]. 2016; [cited 2019 Nov 08]; 8(9):83. [about 16 p.]. Available from: <https://www.ncbi.nlm.nih.gov/pmc/articles/PMC5040985/pdf/cancers-08-00083.pdf>
143. Chung PS, He P, Shin JI, Hwang HJ, Lee SJ, Ahn JC. Photodynamic therapy with 9 hydroxypheophorbide a on AMC-HN-3 human head and neck cancer cells: induction of apoptosis via photoactivation of mitochondria and endoplasmic reticulum. *Cancer Biol Ther.* 2009; 8(4):1343-51.

144. Hung HI, Schwartz JM, Maldonado EN, Lemasters JJ, Nieminen AL. Mitoferrin-2-dependent mitochondrial iron uptake sensitizes human head and neck squamous carcinoma cells to photodynamic therapy. *J Biol Chem.* 2013; 288(1):677-86.
145. Garg AD, Bose M, Ahmed MI, Bonass WA, Wood SR. In vitro studies on erythrosine-based photodynamic therapy of malignant and pre-malignant oral epithelial cells. *PLoS One.* [Internet]. 2012; [cited 2019 Dec 05]; 7(4): e34475. [about 12 p.]. Available from: <https://www.ncbi.nlm.nih.gov/pmc/articles/PMC3317784/pdf/pone.0034475.pdf>
146. Li P, Zhou G, Zhu X, Li G, Yan P, Shen L et al. Photodynamic therapy with hyperbranched poly(ether-ester) chlorin(e6) nanoparticles on human tongue carcinoma Cal-27 cells. *Photodiagnosis Photodyn Ther.* 2012; 9(1): 76-82.
147. Berg K, Selbo PK, Prasmickaite L, Tjelle TE, Sandvig K, Moan J et al. Photochemical internalization: a novel technology for delivery of macromolecules into cytosol. *Cancer Res.* 1999; 59(6):1180-3.
148. Berg K, Dietze A, Kaalhus O, Høgset A. Site-specific drug delivery by photochemical internalization enhances the antitumor effect of bleomycin. *Clin Cancer Res.* 2005;11(23):8476-85.
149. Berg K, Nordstrand S, Selbo PK, Tran DTT, Angell-Petersen E, Høgset A. Disulfonated Tetraphenyl Chlorin (TPCS2a), a Novel Photosensitizer Developed for Clinical Utilization of Photochemical Internalization. *Photochem Photobiol Sci* [Internet]. 2011 [cited 2019 Oct 8]; 10(10):[about 10 p.]. Available from: <https://www.academia.edu/5638946/>
150. Sultan AA, Jerjes W, Berg K, Høgset A, Mosse CA, Hamoudi R et al. Disulfonated tetraphenyl chlorin (TPCS2a)-induced photochemical internalisation of bleomycin in patients with solid malignancies: a phase 1, dose-escalation, first-in-man trial. *Lancet Oncol.* 2016;17(9):1217-29.
151. NHS Health Research Authority [Internet]. London, UK; NHS Health Research Authority; 2017. Planning and improving research /application-summaries/research-summaries/Amphinex-based PCI of bleomycin (PCI/101/06 extension) [cited 2019 Oct 8]; [about 1 screen.]. Available from: <https://www.hra.nhs.uk/planning-and-improving-research/application-summaries/research-summaries/amphinex-based-pci-of-bleomycin-pci10106-extension>
152. Rizvi I, Anbil S, Alagic N, et al. PDT dose parameters impact tumoricidal durability and cell death pathways in a 3D ovarian cancer model. *Photochem Photobiol.* 2013; 89(4): 942-52.
153. Mitsunaga M, Ogawa M, Kosaka N, Rosenblum LT, Choyke PL, Kobayashi H. Cancer cell-selective in vivo near infrared photoimmunotherapy targeting specific membrane molecules. *Nat Med.* 2011; 17(12):1685-91.
154. NIH. US National Library of Medicine. Clinical trials.gov. [Internet]. Bethesda, SAD. 2019. Study of RM-1929 and Photoimmunotherapy in Patients With Recurrent Head and Neck Cancer. [cited 2020 Feb 8]; [about 10 screen.]. Available from: <https://clinicaltrials.gov/ct2/show/NCT02422979>
155. NIH. US National Library of Medicine. Clinical trials.gov. [Internet]. Bethesda, SAD. 2019. Safety and Efficacy Study of PRV111 in Subjects With Oral Squamous Cell

- Carcinoma (PRV111).[cited 2020 Feb 9];[about 11 screen.]. Available from:
<https://clinicaltrials.gov/ct2/show/NCT03502148>
156. Wang ZQ, Liu K, Huo ZJ, Li XC, Wang M, Liu P et al. A cell-targeted chemotherapeutic nanomedicine strategy for oral squamous cell carcinoma therapy. *J Nanobiotechnology*. [Internet]. 2015; [cited 2019 Dec 12]; 13:63. [about 10 p.]. Available from:
<https://jnanobiotechnology.biomedcentral.com/articles/10.1186/s12951-015-0116-2>
 157. Rigual NR, Thankappan K, Cooper M, Sullivan MA, Dougherty T, Popat SR et al. Photodynamic therapy for head and neck dysplasia and cancer. *Arch Otolaryngol Head Neck Surg*. 2009; 135(8):784-8.
 158. Rigual N, Shafirstein G, Cooper MT, Baumann H, Bellnier DA, Sunar U et al. Photodynamic therapy with 3-(10-hexyloxyethyl) pyropheophorbide a (HPPH) for cancer of the oral cavity. *Clin Cancer Res*. 2013; 19(23): 6605-13.
 159. Durbec M, Cosmidis A, Fuchsmann C, Ramade A, Céruse P. Efficacy and safety of photodynamic therapy with temoporfin in curative treatment of recurrent carcinoma of the oral cavity and oropharynx. *Eur Arch Otorhinolaryngol*. 2013; 270(4): 1433-9.
 160. Jerjes W, Upile T, Hamdoon Z, Alexander MC, Morcos M, Hopper C. Photodynamic therapy outcome for T1/T2 N0 oral squamous cell carcinoma. *Lasers Surg Med*. 2011; 43(6):463-9.
 161. Civantos F. Photodynamic therapy for head and neck lesions in the subtropics. *J Natl Compr Canc Netw*. 2012; 10(2): 65-8.
 162. Gaál M, Otrosinka S, Baltás E, Ocsai H, Oláh J, Kemény L et al. Photodynamic therapy of non-melanoma skin cancer withmethyl aminolaevulinate is associated with less pain than with aminolaevulinic acid. *Acta Derm Venereol*. 2012; 92(2):173-5.
 163. Cao J, Chen Z, Chi J, Y Sun. Recent progress in synergistic chemotherapy and phototherapy by targeted drug delivery systems for cancer treatment. *Artificial Cells Nanomedicine Biotechnology*. 2018; 46(1):817-30.
 164. Mo W, Rohrbach DJ, Sunar U. Imaging a photodynamic therapy photosensitizer in vivo with a time-gated fluorescence tomography system. *J Biomed Opt*. [Internet]. 2012; [cited 2019 Nov 24]; 17(7):071306. [about 9 p.]. Available from:
<https://www.spiedigitallibrary.org/journals/journal-of-biomedical-optics/volume-17/issue-7/071306/Imaging-a-photodynamic-therapy-photosensitizer-in-vivo-with-a-time/10.1117/1.JBO.17.7.071306.full?SSO=1>
 165. Mimikos C, Shafirstein G, Arshad H. Current state and future of photodynamic therapy for the treatment of head and neck squamous cell carcinoma. *World J Otorhinolaryngol Head Neck Surg*. 2016; 2(2):126-9.
 166. Santos LL, Oliveira J, Monteiro E, Santos J, Sarmiento C. Treatment of Head and Neck Cancer with Photodynamic Therapy with Redaporfin: A Clinical Case Report. *Case Rep Oncol*. 2018;11(3): 769-76.
 167. Jäger HR, Taylor MN, Theodossy T, Hopper C. MR imaging-guided interstitial photodynamic laser therapy for advanced head and neck tumors. *AJNR Am J Neuroradiol*.2005; 26(5):1193-200.

168. Jadad AR, Moore RA, Carroll D, Jenkinson C, Reynolds DJ, Gavaghan DJ et al. Assessing the quality of reports of randomized clinical trials: is blinding necessary?. *Control Clin Trials*. 1996; 17(1):1-12.
169. Farlow JL, Birkeland AC, Swiecicki PL, Brenner JC, Spector ME. Window of opportunity trials in head and neck cancer. *J Cancer Metastasis Treat*. [Internet]. 2019; [cited 2020 Jan 05]; 5:18. [about 14 p.]. Available from: <https://www.ncbi.nlm.nih.gov/pmc/articles/PMC6638557/pdf/nihms-1018944.pdf>
170. Tan IB, Dolivet G, Ceruse P, Poorten VV, Roest G, Rauschning W. Temoporfin-mediated photodynamic therapy in patients with advanced, incurable head and neck cancer: A multicenter study. *Head Neck*. 2010; 32(12): 1597-604.
171. Copper MP, Triesscheijn M, Tan IB, Ruevekamp MC, Stewart FA. Photodynamic therapy in the treatment of multiple primary tumours in the head and neck, located to the oral cavity and oropharynx. *Clin Otolaryngol*. 2007; 32(3): 185-9.
172. Karakullukcu B, Stoker SD, Wildeman AP, Copper MP, Wildeman MA, Tanet I. A matched cohort comparison of mTHPC-mediated photodynamic 18 Translational Research in Oral Oncology therapy and trans-oral surgery of early stage oral cavity squamous cell cancer. *Eur Arch Otorhinolaryngol*. 2013; 270(3): 1093-7.
173. D'Cruz AK, Robinson MH, Biel MA. mTHPC-mediated photodynamic therapy in patients with advanced, incurable head and neck cancer: a multicenter study of 128 patients. *Head Neck*. 2004; 26(3): 232-40.
174. Lorenz KJ, Maier H. Photodynamic therapy with meta-tetrahydroxyphenylchlorin (Foscan) in the management of squamous cell carcinoma of the head and neck: experience with 35 patients. *Eur Arch Otorhinolaryngol*. 2009; 266(12):1937-44.
175. Schweitzer VG. PHOTOFRIN-mediated photodynamic therapy for treatment of early stage oral cavity and laryngeal malignancies. *Lasers Surg Med*. 2001; 29(4): 305-13.
176. Ikeda H, Tobita T, Ohba S, Uehara M, Asahina I. Treatment outcome of photofrinbased photodynamic therapy for T1 and T2 oral squamous cell carcinoma and dysplasia. *Photodiagnosis Photodyn Ther*. 2013; 10(3): 229-35.
177. Singer S, Arraras J, Chie WC, Fisher S, Galalae R, Hammerlid E, Nicolatou-Galitis O et. al. Performance of the EORTC questionnaire for the assessment of quality of life in head and neck cancer patients EORTC QLQ-H&N35. A methodological review. *Quality of Life Research*. 2013; 22: 1927-41.
178. Ahn PH, Quon H, O'Malley BW, Weinstein G, Chalian A, Malloy K et al. Toxicities and early outcomes in a phase 1 trial of photodynamic therapy for premalignant and early stage head and neck tumors. *Oral Oncol*. 2016; 55:37-42.
179. Wong SJ, Campbell B, Massey B, Lynch DP, Cohen EEW, Blair et al. A phase I trial of aminolevulinic acid-photodynamic therapy for treatment of oral leukoplakia. *Oral Oncol*. 2013; 49(9):970-6.
180. Ahn PH, Finlay JC, Gallagher-Colombo SM, Quon H, O'Malley BW Jr, Weinstein GS et al. Lesion oxygenation associates with clinical outcomes in premalignant and early stage head and neck tumors treated on a phase 1 trial of photodynamic therapy. *Photodiagnosis Photodyn Ther*. 2018;21:28-35.

9. ŽIVOTOPIS

Tatjana Tadić rođena je 7.10.1975. u Sisku, gdje završava Opću gimnaziju. Diplomirala je na Ekonomskom fakultetu Sveučilišta u Zagrebu 2003. godine, a na Stomatološkom fakultetu Sveučilišta u Zagrebu 2012. godine. Od 2003. do 2011. zaposlena je u farmaceutskoj kompaniji Solvay Pharmaceuticals, a zatim u nekoliko polivalnetnih ordinacija dentalne medicine u Zagrebu (2011. - 2016.).

Godine 2016. upisuje poslijediplomski specijalistički studij Dentalna medicina.

Od 2016. godine zaposlena je u hrvatskoj regulatornoj Agenciji za lijekove i medicinske proizvode (HALMED) kao ocjenitelj kliničke i nekliničke dokumentacije lijeka, u Odjelu za odobravanje lijekova.

DODATAK I

Podjela najčešćeg oblika oralnog karcinoma, OSCC, po histološkom tipu.
Preuzeto s dopuštenjem izdavača. (3)

Klinički tip oralnog karcinoma	Histološki tip karcinoma
Tis (Tumor <i>in situ</i>)*: skvamozna intepitelna neoplazija sluznice usne šupljine (OIN: oral intraepitel neoplasia)/ Carcinoma <i>in situ</i> (CIS)	SCC-squamous cell carcinoma Bazaloidni Diferencirani
Karcinom skvamoznih stanica (eng. <i>squamous cell carcinoma_SCC</i>) – uobičajeni površinski tip	<ul style="list-style-type: none"> ➤ histološka gradacija prema WHO** Stupanj 1: dobro diferencirani tip Stupanj 2: umjereno diferencirani tip Stupanj 3: slabo diferencirani tip ➤ način prodora karcinoma/YK klase*** YK-1: dobro označene granice YK-2: vlaknasta struktura- manje označene granice YK-3: grupirane stanice- nema označene granice YK-4C: difuzno - vlaknasti tip YK-4D: difuzni tip ➤ način prodora u mandibulu ekspanzivni tip – dobro definirane granice invazivni tip – difuzna nepravilna granica
Karcinom skvamoznih stanica (eng. <i>squamous cell carcinoma_SCC</i>) – varijacije	<p><u>Verukozni tip</u> – karcinom visokog stupnja razvoja, egzofitičan, lokalno destruktivnog ekspanzivnog subepitelnog rasta, 20% ih je praćeno sa uobičajenim tipom SCC-a, rijetko metastazira</p> <p><u>Bazaloidni</u> – visoko maligni tumor sa tumorskim gnijezdima, okruženim koagulacijskim nekrotizirajućim područjima</p> <p><u>Adenoidni</u> – prezentira likvefakcijske nekroze, lažne kanaliće u gnijezdima tumorskih stanica, sličan uobičajenom tipu SCC-a</p> <p><u>Karcinom vretenastih stanica</u>- izrazito malignan, sličan sarkomu, nekad praćen sa CIS ili SCC, resekcija moguća u ranom stadiju kad se prezentira u peteljkastom ili kitnjastom rastu</p> <p><u>Adenoskvamozni</u> - visoko maligni tumor, SCC kombiniran sa adenokarcinomom, duktalne strukture, prodire kroz trabekularnu strukturu kosti</p> <p><u>Papilarni</u> - visoko maligni tumor, egzofitičan papilarni rast ekspanzivan na granici tumor-domaćin</p>

*Histološka klasifikacija ranog karcinoma pločastih (skvamoznih) stanica (eng. *squamous cell carcinoma_SCC*) univerzalno se primjenjuje prema WHO klasifikaciji „displazije“ koja gradira ozbiljnost displazije kao blagu, umjerenu ili ozbiljnu te definira karcinom *in situ*, kao prekursor OSCC-a (eng. *oral squamous cell carcinoma*) odnosno karcinoma skvamoznog epitela usne šupljine.

Klasifikacija načinjena prema karcinomu cerviksa maternice (sekvencijalna teorija displazije) dijeli displazije na spomenuta 3 stupnja temeljem uključenosti 3 epitelnog sloja prije njegove pretvorbe u CIS, može se upotrijebiti kod karcinoma jednjaka, no ista nije primjenjiva kod prekanceroznih lezija usne šupljine i oralnog karcinoma, jer bi se na taj način mogla pogrešno procijeniti 'umjerena displazija'. Kod dijagnoze CIS sluznice usne šupljine važnija je citološka atipija te histološka analiza koja uzima u obzir visoko diferenciranu oralnu sluznicu.

**Histološka klasifikacija stupnjeva diferenciranosti izvedena iz Broderove klasifikacije karcinoma usne (1920) još danas korisna i u uporabi.

***Yamamoto –Kohama klasifikacija načina invazivnosti tumora izvedena na temelju Jakobsson klasifikacije, korelira s metastaziranjem karcinoma u limfne čvorove te prognozama WHO sustava stupnjeva razvoja karcinoma

<p>➤ Kirurški zahvati ili terapija (radijacijskim) zračenjem, predstavljaju klasično predloženo liječenje za rani stadij ili lokalizirane vrste oralnog karcinoma:</p>
<p>Stupnjevi I-II:</p> <ul style="list-style-type: none">• Primarno liječenje oralnih i orofaringealnih karcinoma je kirurška resekcija ili definitivna terapija zračenjem.• Kirurška resekcija je preferirani način liječenja, osim kod bolesnika s dijagnozom ranog stadija oralnog karcinoma lokaliziranog na usni, retromolarnom trokutu ili mekom nepcu.• Terapija zračenjem je preferirani način liječenja bolesnika neprikladnih za kirurške zahvate.• Doza radijacijskog zračenja ovisi o veličini tumora; ipak, za rani stadij bolesti, doze od 66-74 Gy (2.0 Gy/frakcija zračenja; dnevno 5 dana u slijedu u 1 tjednu) mogu biti adekvatno djelotvorne. <p>Kemoterapija s terapijom (radijacijskog) zračenja predlaže se za lokalno uznapredovale oralne karcinome.</p> <p>Stupnjevi III-IV:</p> <ul style="list-style-type: none">• Kirurška resekcija/zahvat potrebni su kod lokalno uznapredovalog karcinoma; ipak, definitivna terapija zračenjem, istovremena kemoradijacija i indukcijska terapija alternativne su opcije liječenja kod pacijenata, koji nisu kandidati za kirurški zahvat.• Istovremena kemoradijacijska terapija je trenutni standard liječenja za bolesnike s lokalno uznapredovalim SCC glave i vrata.• Kemoterapija se daje tijekom trajanja radijacijske terapije; ako nije drugačije propisano; definitivne radijacijske doze iznose 66-74 Gy (2.0 Gy/frakcija zračenja; dnevno 5 dana u slijedu u 1 tjednu)• Konvencionalno frakcioniranje za istovremenu kemoradijaciju je do 70 Gy (2.0 Gy/frakcija)• Postoperativna doza zračenja je 66-74 Gy (2.0 Gy/frakcija); preporučeni interval između resekcije i postoperativnog zračenja je 6 tjedana.• Odluka o liječenju bolesnika kemoradijacijom, a ne kirurškim zahvatom, treba biti donesena multidisciplinarno (oralni kirurg, maksilofacijalni kirurg, onkolog, radiolog - onkolog). <p>Prihvatljivi režimi liječenja kemoterapijom kod primarno sistemske kemoterapije s istovremenom terapijom (radijacijskog) zračenja:</p> <ul style="list-style-type: none">☞ Cisplatin 100 mg/m² IV na dane 1., 22., i 43. ili 40-50 mg/m² IV tjedno, 6-7 tjedana ili☞ Cetuksimab 400 mg/m² IV doza za otpuštanje/ punjenja (eng. loading dose) 1 tjedan prije početka terapije (radijacijskim) zračenjem, zatim 250 mg/m² tjedno (premedikacija deksametazonom, difenhidraminom i ranitidinom); ili☞ Cisplatin 20 mg/m² IV na dan 2., tjedno do 7 tjedana, + paklitaksel 30 mg/m² IV na dan 1., tjedno do 7 tjedana ili☞ Cisplatin 20 mg/m²/dnevno IV na dane 1. - 4. i 22.- 25. + fluorouracil (5-FU) 1000 mg/m²/dnevno kontinuiranom IV infuzijom na dane 1.-4. i 22.-25. ili☞ 5-FU 800 mg/m² kontinuiranom IV infuzijom na dane 1. - 5. primijenjeno na dane zračenja + hidroksiureja 1 g peroralno svakih 12 h (11 doza po ciklusu); kemoterapija i terapija zračenjem se daju svaki drugi tjedan ukupno 13 tjedana ili☞ Karboplatin 70 mg/m²/dnevno IV na dane 1.- 4., 22.-25., te 43.- 46. + 5-FU 600 mg/m²/dnevno kontinuiranom IV infuzijom na dane 1.- 4., 22.- 25., i 43.-46. ili☞ Karboplatin prema površini ispod krivulje AUC (računata prema: Carboplatin AUC Dose Calculation [Calvert formula] calculator) 1.5 IV na dan 1 x tjedno + paklitaksela 45 mg/m² IV na dan 1. tjedno <p>Prihvatljivi režimi liječenja kemoterapijom za bolesnike koji primaju postoperativnu istovremenu kemoradijacijsku terapiju:</p> <ul style="list-style-type: none">☞ Cisplatin 100 mg/m² IV na dane 1., 22., i 43. ili 40-50 mg/m² IV tjedno, 6-7 tjedana

<p>➤ Početna (indukcijska) kemoterapija kod lokalno uznapredovalih oralnih karcinoma:</p>
<p>Stupnjevi III-IVB:</p> <ul style="list-style-type: none">• Indukcijska kemoterapija se tipično primjenjuje kod bolesnika s dijagnozom oralnog karcinoma III-IVB stupnja, da bi se smanjio ili stisnuo primarni tumor te reducirala njegova napuhnutosť i veličina u pripremi za budući operativni zahvat ili radijacijsku terapiju.• Odluka o liječenju bolesnika indukcijskom kemoradijacijom, a ne istovremenom kemoradijacijom ili kirurškim zahvatom, treba biti donesena multidisciplinarno (oralni kirurg, maksilofacijalni kirurg, onkolog, radiolog- onkolog). <p>Prihvatljivi režimi liječenja kemoterapijom kod indukcijske kemoterapije:</p> <ul style="list-style-type: none">☞ Docetaksel 75 mg/m² IV na dan 1., + cisplatin 100 mg/m² IV na dan 1., + 5-FU 100 mg/m²/dnevno kontinuiranom IV infuzijom na dane 1.- 4. svaka 3 tjedna u 3 ciklusa; zatim 3-8 tjedana kasnije, karboplatin AUC 1.5 IV tjedno, do 7 tjedana tijekom radijacijske terapije; zatim 6 -12 tjedana kasnije, obaviti kirurški zahvat, ako je primjenjivo; ili☞ Docetaksel 75 mg/m² IV na dan 1., + cisplatin 75 mg/m² IV na dan 1., + 5-FU 750 mg/m²/dnevno kontinuiranom IV infuzijom na dane 1.- 4. svaka 3 tjedna u 4 ciklusa, zatim 4 - 7 tjedana kasnije, zračenje/radijacija; kirurška resekcija može se obaviti prije ili poslije kemoterapije☞ Paklitaksel 175 mg/m² IV na dan 1., + cisplatin 100 mg/m² IV na dan 2., + 5-FU 500 mg/m²/dnevno kontinuiranom IV infuzijom na dane 2. - 6., svaka 3 tjedna u 3 ciklusa; zatim zračenjem/radijacijom s cisplatinom 100 mg/m² IV na dane 1., 22., i dan 43.

➤ **Prva linija kemoterapije kod liječenja metastatskih ili rekurentnih oralnih karcinoma:**

Stupanj IVC:

- Preporuke za liječenje uključuju primjenu jednog lijeka ili kombinacije kemoterapeutika
 - Režimi kemoterapije platinom (eng. Pt-based chemotherapy) se preferiraju, ako su ova sredstva podnošljiva pacijentu; no ako nisu, primjenjuje se jedan lijek samostalno.
 - Ispod su navedene opcije za prvu liniju liječenja kemoterapijom kod metastatskih bolesti ili rekurentnih skvamoznih karcinoma glave i vrata (nakon kirurgije i/ili radijacijskog zračenja).
- Prihvatljivi režimi liječenja kemoterapijom bolesnika s metastatskim (neizlječivim) ili rekurentnim karcinomima glave i vrata (ako nije drugačije navedeno, cilj je završiti liječenje u najmanje 6 ciklusa):

- ☞ Cisplatin 100 mg/m² IV na dan 1., svaka 3 tjedna u 6 ciklusa, + 5-FU 1000 mg/m²/dnevno kontinuiranom IV infuzijom na dane 1.- 4. svaka 3 tjedna u 6 ciklusa, + cetuksimab 400 mg/m² IV doza otpuštanja/punjenja (eng. loading dose) na dan 1., zatim 250 mg/m² IV tjedno do progresije bolesti (premedikacija deksametazonom, difenihidraminom i ranitidinom); ili
- ☞ Karboplatin AUC 5 IV na dan 1., svaka 3 tjedna u 6 ciklusa + 5-FU 1000 mg/m²/ dnevno kontinuiranom IV infuzijom na dane 1.- 4. svaka 3 tjedna u 6 ciklusa + cetuksimab 400 mg/m² IV doza otpuštanja/punjenja (eng. loading dose) na dan 1., zatim 250 mg/m² IV tjedno do progresije bolesti (premedikacija deksametazonom, difenihidraminom i ranitidinom); ili
- ☞ Cisplatin 75 mg/m² IV na dan 1., + docetaksel 75 mg/m² IV na dan 1., svaka 3 tjedna ili
- ☞ Cisplatin 75 mg/m² IV na dan 1., + paclitaksel 175 mg/m² IV na dan 1., svaka 3 tjedna ili
- ☞ Karboplatin AUC 6 IV na dan 1., + docetaksel 65 mg/m² IV na dan 1., svaka 3 tjedna ili
- ☞ Karboplatin AUC 6 IV na dan 1., + paclitaksel 200 mg/m² IV na dan 1. svaka 3 tjedna; ili
- ☞ Cisplatin 75-100 mg/m² IV na dan 1., svaka 3-4 tjedna + cetuksimab 400 mg/m² IV doza otpuštanja/punjenja (eng. loading dose) na dan 1., zatim 250 mg/m² IV tjedno (premedikacija deksametazonom, difenihidraminom i ranitidinom); ili
- ☞ Cisplatin 100 mg/m² IV na dan 1., + 5-FU 1000 mg/m²/dnevno kontinuiranom IV infuzijom na dane 1.- 4. svaka 3 tjedna ili
- ☞ Cisplatin 75 mg/m² IV na dan 1., + docetaxel 75 mg/m² IV na dan 1., + cetuksimab (400 mg/m² IV na dan 1., zatim 250 mg/m² IV tjedno) svakih 21 dan u 4 ciklusa a zatim doza održavanja cetuksimaba (500 mg/m² IV svaka 2 tjedna) do progresije bolesti ili neprihvatljive toksičnosti; ili
- ☞ Metotreksat 40 mg/m² IV tjedno (3 tjedna je 1 ciklus); ili
- ☞ Paklitaksel 200 mg/m² IV svaka 3 tjedna; ili
- ☞ Docetaksel 75 mg/m² IV svaka 3 tjedna; ili

Cetuksimab 400 mg/m² IV doza otpuštanja/punjenja (eng. loading dose) na dan 1., zatim 250 mg/m² IV tjedno (premedikacija deksametazonom, difenihidraminom i ranitidinom)

➤ **Druga i treća linija kemoterapije kod liječenja metastatskih ili rekurentnih oralnih karcinoma:**

Stupanj IVC:

- Druga linija kemoterapije se primjenjuje nakon progresije bolesti ili rekurentnosti bolesti nakon završetka prve linije
- Terapije treće linije se primjenjuju nakon progresije ili rekurentnosti bolesti nakon završetka prve i druge linije
- Režimi liječenja druge i treće linije kemoterapije su slični režimima prve linije, no često nude niže stupnjeve odgovora na liječenje te manje preživljenje

Dodatna terapija:

- ☞ Nivolumab 3 mg/kg IV svaka 2 tjedna sve do progresije bolesti ili neprihvatljive toksičnosti

- Pacijenti bi trebali biti liječeni kemoterapijom platinom (eng. Pt-based chemotherapy) ako nisu ranije dobivali lijek na bazi platine

DODATAK II

5.1. Prikaz metodologije kliničkih ispitivanja PDT u liječenju oralnog karcinoma

Tablica 6. Prikaz metodologije 12 kliničkih ispitivanja PDT u liječenju oralnog karcinoma, završenih i u tijeku, registriranih na *ClinicalTrials.gov*, prema PS:

Tablica 6.a. mTHPC (Foscan®) – PDT

Tablica 6.b. hidroklorid aminolevulinske kiseline ALA (Levulan®) - PDT

Tablica 6.c. 3-(10-heksiloksietil) pirofeoforbid (HPPH) – PDT

Tablica 6.d. porfirin-natrij (Photofrin®) – PDT

Tablica 6.e. LUZ11 (Luzitin SA®) - PDT

Tablica 6.f. fimaporfin inducirana PCI - PC-A11 (Amphinex®) – PCI

Tablica 6.a. Kliničko ispitivanje mTHPC (Foscan®) – PDT	
KLINIČKO ISPITIVANJE <i>ClinicalTrials.gov</i>	Photodynamic Therapy in Treating Patients With Recurrent, Refractory, or Second Primary Head and Neck Cancer That Cannot Be Treated With Surgery or Radiation Therapy NCT00003856 National Cancer Institute (NCI), USA; (2004.-2013.): <u>Arkansas</u> University of Arkansas for Medical Sciences <u>Florida</u> H. Lee Moffitt Cancer Center and Research Institute <u>Illinois</u> Division of Head and Neck Surgery <u>Kentucky</u> Norton Healthcare Pavilion <u>Minnesota</u> Ear, Nose, and Throat Specialty Care of Minnesota <u>New York</u> School of Dental Medicine St. Luke's-Roosevelt Hospital
Ispitivani lijek/terapija	Foscan® temoporfin Procedura: temoporfin- PDT
INDIKACIJA	Rekurentni refraktorni ili drugi primarni karcinom pločastih stanica glave i vrata Neizlječivim ostalim dostupnim liječenjem i inoperabilni, te s udaljenim metastazama (jetrene i plućne metastaze) ili fiksirani za strukture vrata
VRSTA kliničkog ispitivanja BROJ ispitanika	Multicentrična studija, <i>open label, single group</i> (faza 2) Ispitivanje jednostruke i višestrukih doza lijeka (<i>single / multiple dose study</i>) 75 bolesnika (min: 50 prospektivnih i 25 retrospektivnih)
PROTOKOL kliničkog ispitivanja	IV temoporfin na dan (-4); iza kojeg slijedi terapija osvjetljavanjem na dan (0). ciklusi svakih 4 -16 tjedana u maksimalno 3 kruga Ponovna procjena na dane 1,2,7 i na tjedne 2,4,6,8,12 i 16 nakon PDT Praćenje mjesečno, tijekom 4 mjeseca nakon posljednjeg ciklusa, a zatim svaka 3 mjeseca tijekom 1 godine.
PRIMARNI ISHODI	Određiti individualne kliničke koristi kod pacijenata u palijativnoj skrbi Ocjena poboljšanja općih, funkcionalnih i simptomatskih mjera QoL QoL kao mjera ishoda kroz 12 tjedana praćenja.
SEKUNDARNI ISHODI	Toksični učinci, podnošljivost liječenja Farmakokinetički parametri specifični za ovu populaciju pacijenata Objektivni odgovor tumora na liječenje 1-godišnje preživljenje pacijenata na ovom režimu liječenja
JADAD score	1+0+0+0+0+1+1+0=3

Tablica 6.b. Klinička ispitivanja hidroklorid aminolevulinske kiseline ALA (Levulan®) -PDT	
KLINIČKO ISPITIVANJE ClinicalTrials.gov	Photodynamic Therapy in Treating Patients With Premalignant or Early Stage Head and Neck Tumors; PDT for Early Head and Neck Tumors NCT00978081; NCT01019954; Ahn i sur., 2016. (178) USA: Abramson Cancer Center (2009.-2019.)
Ispitivani lijek/terapija	Levulan® ALA hidroklorid aminolevulinske kiseline oralna primjena (per os) prije osvjetljavanja laserom Procedura: ALA-PDT
INDIKACIJA	Prekancerozne lezije ili rani stadij karcinoma glave i vrata
VRSTA kliničkog ispitivanja BROJ ispitanika	Randomizirano intervencijsko <i>open label</i> (faza 1) 35 ispitanika
PROTOKOL kliničkog ispitivanja	Randomizacija bolesnika u 2 kraka: 1. oralna primjena ALA i nakon 4-6 h kontinuirana PDT 2. oralna primjena ALA i nakon 4-6 h frakcionirana PDT 60 mg/kg 5-ALA pripremljena otopina primijenjena kroz usta Praćenje bolesnika nakon PDT: 1 mjesec, svaka 3 mjeseca tijekom 2 godine, zatim 1 x godišnje
PRIMARNI ISHODI	Procjena toksičnosti oralno primijenjenog lijeka kod kontinuirane naspram frakcionirane PDT ; Praćenje nuspojava
SEKUNDARNI ISHODI	Procjena učinkovitosti navedenog načina liječenja Podešavanje doziranja PDT
JADAD score	1+1+0+0+1+1+1+0 = 5

Tablica 6.b. Klinička ispitivanja hidroklorid aminolevulinske kiseline ALA (Levulan®) –PDT (nastavak)	
KLINIČKO ISPITIVANJE ClinicalTrials.gov	Photodynamic Therapy Using Aminolevulinic Acid in Treating Patients With Oral Leukoplakia NCT00571558; Wong i sur., 2013., (179) National Cancer Institute (NCI), USA (2007.-2014.): <u>Illinois, Chicago</u> Northwestern University; Robert H. Lurie Comprehensive Cancer Center; University of Chicago <u>Wisconsin; Milwaukee, Froedtert and the Medical College of Wisconsin</u>
Ispitivani lijek/terapija	Levulan® ALA hidroklorid aminolevulinske kiseline (•5-ALA HCl •ALA HCl) oralna primjena (per os) prije osvjetljavanja laserom Procedura: oLight Infusion Therapy™ ALA- PDT
INDIKACIJA	Prekancerozne lezije usne šupljine; Oralna leukoplakija (OL) ; Stadij I ili II HNC ako je prošao period bez bolesti >2 god.
VRSTA kliničkog ispitivanja BROJ ispitanika	Intervencijsko ispitivanje <i>single group open label</i> Studija provedivosti liječenja (faza 1) 15 ispitanika
PROTOKOL kliničkog ispitivanja	Ispitivanje PDT: povećanja doze svjetla pulsni laserom 1. kohorta : Ne primjenjuje se ALA per os prije PDT pulsni dye laserom na dan 1 2. kohorta: Primjenjuje se ALA per os 3-4 sata prije PDT pulsni dye laserom na dan 1. Obje kohorte provode biopsiju OL 4-8 tjedana prije početka terapije i zatim 3 mjeseca zbog studije biomarkera.** Biokemijske pretrage krvi se provode 1,2,14, 28 i 84 dan zbog procjene toksičnosti Nakon završetka liječenja pacijenti se prate do 84 dana.
PRIMARNI ISHODI	Procjena: toksičnosti lijeka i provedivosti PDT s pulsni laserom i per os ALA kod OL Definiranje graničnih toksičnih doza, DLT (dose limiting toxicities) i maksimalne podnošljive doze PDT s pulsni laserom i ALA per os (do 84 dana) Procjena sigurnosti i podnošljivosti optimalnog doziranja osvjetljenja pulsni laserom
SEKUNDARNI ISHODI	praćenje kliničkog odgovora nakon 1 i 3 mjeseca kvantitativno histološki odgovor nakon 3 mjeseca povezanost odgovora na liječenje sa specifičnim molekularnim i biološkim markerima rizika za mukoza (DNA- ploidiya, proliferacija putem Ki-67, apoptoza putem TUNEL, ciklin D1, p53)
JADAD score	0+0+0+0+1+1+1+1= 4

Tablica 6.c. Klinička ispitivanja 3-(10-heksiloksietil) pirofeoforbid (HPPH) – PDT	
KLINIČKO ISPITIVANJE ClinicalTrials.gov	Photodynamic Therapy Using HPPH in Treating Patients Undergoing Surgery for Primary or Recurrent Head and Neck Cancer NCT00470496; Rigual i sur., 2013., (158) Roswell Park Cancer Institute; National Cancer Institute (NCI); (2006.- (2013.) 2018.)
Ispitivani lijek/terapija	Photochlor® HPPH 2-(1-Hexyl-oxyethyl)-2-devinyl pyropheophorbide-alpha Procedura: HPPH - PDT i konvencionalna kirurgija
INDIKACIJA	Primarni ili rekurentni karcinomi glave i vrata; ECOG 0-2; operabilni
VRSTA kliničkog ispitivanja BROJ ispitanika	Intervencijsko <i>single group open label</i> (faza 1) 15(18) ispitanika
PROTOKOL kliničkog ispitivanja	HPPH IV tijekom 1 sata na dan 1. Slijedi kirurški zahvat iza kojeg se osvjetljava laserom cijelo ležište tumora na dan 2. Praćenje od 1 do 3 mjeseca nakon kirurškog zahvata s laserskim liječenjem, zatim u periodima kako odredi liječnik.
PRIMARNI ISHODI	Određivanje maksimalne doze podnošljivosti lijeka (MTD- <i>maximum tolerated dose</i>), PDT-a, 4 razine osvjetljavanja (30,50, 60, 75) u kombinaciji s kirurškim zahvatom
SEKUNDARNI ISHODI	Vrijeme progresije ili rekurentnosti tumora (procjena u 5 - godišnjem razdoblju) Unos i distribucija lijeka u tkivu nakon resekcije tumora
JADAD score	0+0+0+0+1+1+1+1=4

Tablica 6.c. Klinička ispitivanja 3-(10-heksiloksietil) pirofeoforbid (HPPH) – PDT (nastavak)	
KLINIČKO ISPITIVANJE ClinicalTrials.gov	Photodynamic Therapy Using HPPH in Treating Patients With Recurrent Dysplasia, Carcinoma in Situ, or Stage I Oral Cavity Cancer NCT00670397 Roswell Park Cancer Institute; New York USA (2008.-2016.)
Ispitivani lijek/terapija	Photochlor® HPPH 2-(1-Hexyl-oxyethyl)-2-devinyl pyropheophorbide-alpha. Procedura: HPPH - PDT
INDIKACIJA	Oralni karcinom (rekurentna displazija, <i>carcinoma in situ</i> ili stadij I) ; ECOG 0-2
VRSTA kliničkog ispitivanja BROJ ispitanika	Intervencijsko <i>single group open label</i> ; (faza 1) 11(30) ispitanika
PROTOKOL kliničkog ispitivanja	IV tijekom 1 sata na dan 1. nakon čega slijedi osvjetljavanje laserom (665nm) (približno nakon 24 sata) na područje zahvaćeno tumorom, na dan 2. ponavljanje svakih 8 tjedana u odsustvu progresije bolesti ili neprihvatljive toksičnosti (do 3 ciklusa) Pacijenti s multicentričnim područjima ili velikim konfluentnim površinama karcinoma, primaju 2. ciklus najmanje 8 tjedana, na lezije netretirane u 1. ciklusu Period praćenja: 1 tjedan, 1 mjesec, 3 mjeseca i periodično kasnije Kod određivanja graničnih toksičnih doza svaka kohorta (grupa od 3 pacijenta) promatra se prva 4 tjedna da bi se ustanovio DLT svake grupe
PRIMARNI ISHODI	Određivanje graničnih toksičnih doza, DLT (<i>dose limiting toxicities</i>) Određivanje maksimalne podnošljive doze primjene HPPH –PDT (665nm) kod navedenih tipova oralnog karcinoma
SEKUNDARNI ISHODI	Odgovor (tumora) na liječenje – prati se u periodu od 3 mjeseca nakon liječenja Odgovori displazije, <i>Ca in situ</i> i kod odabranih pacijenata, T1 OSCC na liječenje
JADAD score	0+0+0+0+1+1+1+0=3

Tablica 6.c. Klinička ispitivanja 3-(10-heksiloksietil) pirofeoforbid (HPPH) – PDT (nastavak)	
KLINIČKO ISPITIVANJE ClinicalTrials.gov	Photodynamic Therapy With HPPH Compared to Standard of Care Surgery in Treating Patients With Oral Cavity Cancer NCT03090412 Roswell Park Cancer Institute; National Cancer Institute (NCI); University of Rochester, New York, USA (2017.–(2021.))
Ispitivani lijek/terapija	Photochlor® HPPH 2-(1-Hexyl-oxyethyl)-2-devinyl pyropheophorbide-alpha Procedura: HPPH - PDT; Konvencionalna kirurgija
INDIKACIJA	Oralni karcinom : Stadij I OSCC ; Stadij II OSCC ; ECOG < 2
VRSTA kliničkog ispitivanja	Randomizirano intervencijsko (u 2 kraka- 2 paralelne skupine - 2 vrste liječenja) <i>open label</i> (faza 2)
BROJ ispitanika	114 (procijenjeno)
PROTOKOL kliničkog ispitivanja	Pacijenti krak 1. : Kirurški zahvat Pacijenti krak 2.: IV primjena HPPH tijekom 1 sata na dan 0. i osvjetljavanje laserom – PDT na dan 1. Skupine pacijenata se prate svaka 3- 4 mjeseca u godini 1. i svakih 3-6 mjeseci u godini 2. Svim pacijentima se analiziraju biomarkeri.**
PRIMARNI ISHODI	Procjena učinkovitosti HPPH –PDT liječenja u usporedbi s kirurškim zahvatima kod OC Ispitivanje neinferiornosti PDT prema standardnom (SoC-) kirurškom liječenju, usporedbom stupnja odgovora tumora na liječenje nakon PDT i nakon kirurškog zahvata (unutar 24 mjeseca)
SEKUNDARNI ISHODI	Odrediti QoL nakon 6, 12, 18 i 24 mjeseca nakon PDT ili kirurškog zahvata prema University of Washington Quality of Life questionnaire version 4 Procjena toksičnosti putem CTEP NCI (<i>Cancer Therapy Evaluation Program</i> sa NCI) – tabulirano stupnjem toksičnosti ; Procjena nuspojava (CTCAE Version 4.0.) Praćenje imunoloških markera (T-stanice) Povezanost difuzne reflektirajuće optičke spektroskopije s odgovorom tumora na PDT.**
JADAD score	1+1+0+0+1+1+1+1=6

Tablica 6.d. Klinička ispitivanja porfirin-natrij (Photofrin®) – PDT	
KLINIČKO ISPITIVANJE ClinicalTrials.gov	Photodynamic Therapy Using Porfimer Sodium in Treating Patients With Recurrent Mouth or Throat Dysplasia or Recurrent In Situ Cancer or Stage I Cancer of the Mouth or Throat NCT00530088 Rigual i sur. 2009. (157) Roswell Park Cancer Institute, USA (2001.-2010.) (2007.-2014.)
Ispitivani lijek/terapija	Porfimer natrij Procedura: Photofrin® -PDT
INDIKACIJA	Karcinom glave i vrata: Oralni karcinom; Karcinom usne; Karcinom larinksa
VRSTA kliničkog ispitivanja	Intervencijsko <i>open label; single group</i>
BROJ ispitanika	30 ispitanika
PROTOKOL kliničkog ispitivanja	Porfimer natrij SC /IV 2 mg/kg tj. težine 48 h prije PDT PDT na 630 nm za aktivaciju PS iz argon lasera ili diodnog lasera primjenom leće ili cilindričnog difuzera Doza svjetla: 50 J/cm ² za displaziju i CIS te 75 J/cm ² za karcinome
PRIMARNI ISHODI	Stupanj odgovora tumora na liječenje (<i>tumor response rate/ clinical response_CR</i>) /2 god CR 1: kompletna odsutnost vidljive lezije i negativan nalaz biopsije CR 2: kompletna odsutnost vidljive lezije bez biopsije Parcijalni odgovor: Lezija reducirana za oko 50 % ili više od maksimalne veličine inicijalne lezije ili redukcija gradusa lezije, npr. iz ozbiljne displazije prema blagoj Svaka rezidualna leukoplakija ili eritroplakija zahtijeva biopsiju Bez odgovora na liječenje – sve manje od parcijalnog odgovora Progresija bolesti – svako povećanje gradusa lezije
SEKUNDARNI ISHODI	Lokalna toksičnost lijeka unutar 30 dana od primjene Broj pacijenata sa zabilježenim nuspojavama
JADAD score	0+0+0+0+1+1+1+1=4

Tablica 6.d. Klinička ispitivanja porfirin-natrij (Photofrin®) – PDT (nastavak)	
KLINIČKO ISPITIVANJE ClinicalTrials.gov	Photodynamic Therapy With Porfimer Sodium in Treating Patients With Precancerous Lesions, Cancer, or Other Disease of the Aerodigestive Tract NCT00453336; Civantos i sur. (161) University of Miami Sylvester Comprehensive Cancer Center – Miami (2007.-2017.)
Ispitivani lijek/terapija	Porfimer natrij Procedura: Photofrin® -PDT
INDIKACIJA	Prekacerozne lezije, <i>Ca in situ</i> , odabrani OSCC usne šupljine, orofarinksa, larinksa, (OC), Ca orofarinksa, larinksa ili nazofarinksa ('condemned mucosa syndrome')
VRSTA kliničkog ispitivanja BROJ ispitanika	Intervencijsko <i>single group open label</i> (faza 2) 47 ispitanika
PROTOKOL kliničkog ispitivanja	Pacijenti su stratificirani u skupine :maligne / benigne bolesti porfimer natrij IV 3-5 minuta na dan 1. zatim obasjavanjem laserom na dan 3 ili 4. Na dan 1. daje se iglom 20G ili većom, spora injekcija u dozi od 2 mg/kg Photofrin® - pacijent se štiti od svjetla opremom i šalje kući. Na dan 3. ili 4. primjeni se aktivacija lijeka laserom od 75 do 150 J, ovisno o željenoj dubini prodora laserske zrake. (Microlens Diffuser P/N 5416) Praćenje 3 do 4 mjeseca nakon PDT, a zatim periodično do 2 godine.
PRIMARNI ISHODI	Odrediti učinkovitost i djelotvornost Porfirmer-PDT u odabranim skupinama pacijenata Provjera sigurnosti primjene ove terapije kod ove specifične skupine bolesnika
SEKUNDARNI ISHODI	Broj ispitanika s nuspojavama unutar 6 mjeseci praćenja; ozbiljne nuspojave i manje ozbiljne nuspojave
JADAD score	0+0+0+0+1+1+1+1=4

Tablica 6.d. Klinička ispitivanja porfirin-natrij (Photofrin®) – PDT (nastavak)	
KLINIČKO ISPITIVANJE ClinicalTrials.gov	Interstitial Photodynamic Therapy in Treating Patients With Recurrent Head and Neck Cancer NCT02068157 Roswell Park Cancer Institute; National Cancer Institute (NCI); USA(2014.-2017.)
Ispitivani lijek/terapija	Photofrin® Porfimer natrij (•CL-184116•DHE•Dihematoporphyrin Ester •Dihematoporphyrin Ether •Photofrin II) ; Procedura: Porfimer -PDT
INDIKACIJA	Rekurentni karcinom: larinksa SCC, verukozni usne i usne šupljine, metastatski SCC s okultnim primarnim verukoznim OC, orofaringealni SCC; karcinom jezika
VRSTA kliničkog ispitivanja BROJ ispitanika	Intervencijsko <i>single group open label;</i> (faza 2) 3 ispitanika
PROTOKOL kliničkog ispitivanja	porfimer natrij IV tijekom 3-5 minuta na dan 0.; I-PDT na dan 2. Nakon ciklusa I-PDT : praćenje 1, 2 do 4, a zatim periodično svaka 2 do 12 mjeseci. Svim pacijentima se analiziraju biomarkeri.**
PRIMARNI ISHODI	Prilagodba snimanjem vođene intersticijska PDT (I-PDT) pojedinom pacijentu Postotak pacijenata s potpunim (CR) ili parcijalnim odgovorom (PR) (do 12 mjeseci) ; RECIST 1.1.) putem MRI : CR: povlačenje svih ciljanih lezija; PR >=30% smanjenje zbroja najduljeg promjera ciljane lezije; ukupni odgovor (OR) = CR + PR.
SEKUNDARNI ISHODI	Mjerenje biomarkera: aktivnost serumske DNaze (SADA) (Serum Alkaline Activity DNase) u razdoblju od 12 mjeseci** ; Praćenje nuspojava
JADAD score	0+0+0+0+0+1+1+0=2

Tablica 6.d. Klinička ispitivanja porfirin-natrij (Photofrin®) – PDT (nastavak)	
KLINIČKO ISPITIVANJE ClinicalTrials.gov	Porfimer Sodium Interstitial Photodynamic Therapy With or Without Standard of Care Chemotherapy in Treating Patients With Locally Advanced or Recurrent Head and Neck Cancer NCT03727061 Roswell Park Cancer Institute; National Cancer Institute (NCI) USA (2018.-)
Ispitivani lijek/terapija	Photofrin® Porfimer natrij ; Procedura: intersticijska PDT (Porfimer-IPDT) Biološki lijek: Nivolumab; Cetuximab; Pembrolizumab Kemijski lijek: Cisplatin; Carboplatin; Fluorouracil
INDIKACIJA	Lokalno uznapredovali ili rekurentni karcinom glave i vrata (s udaljenim metastazama ili sekundarnim karcinom na prethodno liječenom mjestu)
VRSTA kliničkog ispitivanja BROJ ispitanika	Randomizirano intervencijsko (2 eksperimentalna kraka) <i>open label</i> (faza 2) 82 (procijenjeno)
PROTOKOL kliničkog ispitivanja	Aktivni komparator: Krak A (SoC kemoterapija individualno onkološki propisana: cisplatin, carboplatin, fluorouracil, cetuximab, nivolumab, pembrolizumab) Eksperimentalni: Krak B Porfimer natrij procedura: I- PDT, SoC kemoterapija -porfimer natrij IV kroz 3-5 minuta te I-PDT približno 48 h kasnije -SoC kemoterapiju (cisplatin, carboplatin, fluorouracil, cetuximab, nivolumab, pembrolizumab) individualno propisanu 7, 14, ili 28 dana kasnije
PRIMARNI ISHODI	Sigurnost adjuvantne terapije Photofrin I-PDT uz kemoterapijski protokol Usporedba učinkovitosti Photofrin I-PDT sa SoC kemoterapijom, kod svake terapije zasebno i kao kombinacijske- stupanj odgovora na liječenje – antitumorska učinkovitost Broj bolesnika s nuspojavama prema NCI CTCAE (ver. 5.0) - unutar 30 dana; učestalost toksičnih učinaka tabulirana po svim vrstama doziranja lijeka i ciklusima PDT, stupanj ozbiljnih nuspojava (SAE)
SEKUNDARNI ISHODI	Usporedba preživljenja bez progresije karcinoma (PFS) i ukupnog preživljenja između Photofrin I-PDT sa SoC kemoterapijom, te kod same kemoterapije ; Usporedba QoL kod kombinacijske kemo IPDT i standardne kemoterapije Procjena odgovora na liječenje i imunoloških markera te razina DNaza u serumu (cirkulirajući biomarker kod ovog tipa HNC) ** te QoL
JADAD score	1+1+0+0+0+1+1+1=5

Tablica 6.e. Kliničko ispitivanje LUZ11 (Luzitin SA®)	
KLINIČKO ISPITIVANJE ClinicalTrials.gov	Photodynamic Therapy With LUZ11 in Advanced Head and Neck Cancer NCT02070432 ; Santos i sur., 2018. (166) Hospital CUF Porto Portugal (2014.-2016.)
Ispitivani lijek/terapija	LUZ11 * (Luzitin SA) IV primjena prije osvjetljavanja laserom Procedura: LUZ11-PDT Razvoj nove PS djelatne tvari
INDIKACIJA	Uznapredovali karcinomi glave i vrata (solidni tumori)
VRSTA kliničkog ispitivanja BROJ ispitanika	Intervencijsko ispitivanje (faza 1 i 2) <i>Open label</i> ispitivanje pK: podnošljivosti; djelotvornosti studija podešavanja doze 20 ispitanika
PROTOKOL kliničkog ispitivanja	1. faza: Sekvencijalno podešavanje doze, povećavanje 1 doze LUZ11 do djelotvorne, nakon osvjetljavanja malih točaka površine tumora laserom 2. faza :konačna primjena s prethodno određenom individualno učinkovitom dozom
PRIMARNI ISHODI	Broj bolesnika s nuspojavama- mjera podnošljivosti lijeka – 21 dan nakon svakog posjeta podešavanja doze PDT, do 13 tjedana nakon posljednjeg posjeta
SEKUNDARNI ISHODI	Farmakokinetički parametri za LUZ11: (Cmax), (AUC), (T½), (Vd) (CL) mjereni prije doziranja lijeka, odmah nakon i 0.08, 0.5, 0.75, 1, 3, 6, 12, 24, 48 , 72 h nakon Mjerenje dubine nekroze tumora difuzijskim MRI s Gd- antitumorska učinkovitost
JADAD score	0+0+0+ 0+ 0 +1+ 0 +0 =1

Tablica 6.f. Kliničko ispitivanje PC-A11 (Amphinex®) – PCI	
KLINIČKO ISPITIVANJE ClinicalTrials.gov	Study to Evaluate the Safety and Efficacy of PC-A11 in Patients With Recurrent Head and Neck Squamous Cell Carcinoma NCT01606566 ; NHS Health Research Authority; 2017. (151) (2012. -2016.) Francuska Centre Alexis Vautrin (CAV)-Nancy Université Njemačka Universitätsklinikum Essen Charité Comprehensive Cancer Center- Berlin Universitätsklinikum Schleswig-Holstein -Lübeck Litva Institute of Oncology, Vilnius University Nizozemska The Netherlands Cancer Institute, Antoni van Leeuwenhoek Hospital Amsterdam Poljska Szpital Specjalistyczny w Brzozowie V. Britanija University College London Hospital
Ispitivani lijek/terapija	Blenoxane® Bleomicin Bleomycin sulfate Procedura: Amphinex® (fimaporfin) inducirana PCI PC-A11* Razvoj novog načina primjene fimaporfina: fimaporfin A (TPCS2a; tetraphenyl chlorin disulfonate),
INDIKACIJA	Rekurentni karcinom glave i vrata, SCC ; ECOG) ≤ 1
VRSTA kliničkog ispitivanja BROJ ispitanika	Multicentrična studija Intervencijsko ispitivanje <i>single group open label</i> (faza 2) 26 ispitanika
PROTOKOL kliničkog ispitivanja	IV 0.25 mg/kg Amphinex® (dan 0) ; IV bleomicin (15000 IU/m ² , dan 4) ; aplikacija laserskog osvjetljenja (3 sata (+/- 1 sat) nakon primjene bleomicina Blenoxane®). Svim pacijentima se analiziraju biomarkeri. **
PRIMARNI ISHODI	Određivanje graničnih toksičnih doza, DLT (dose limiting toxicities) (unutar 3 mjeseca) Udio pacijenata s neprogresivnom bolesti unutar i nakon 6 mjeseci
SEKUNDARNI ISHODI	Farmakokinetički parametri za PC-A11 u plazmi (unutar 3 mjeseca) Udio pacijenata s neprogresivnom bolesti / nuspojavama unutar i nakon 3 /6 mjeseci Preživljenje bez progresije bolesti (unutar 12 mjeseci) Procjena: QoL (prema EORTC QLQ-C30 version 3.0 i QLQ-H&N35(unutar 12 mjeseci) Procjena biomarkera u tumorskom tkivu i serumu (unutar 12 mjeseci)**; fotoosjetljivosti (unutar 3 mjeseca) i boli (unutar 12 mjeseci) Volumetrijsko smanjenje tumora (unutar 12 mjeseci) i fluorescencija tumora
JADAD score	0+0+0+0+1+1+1+1=4

* Ispitivane nove djelatne tvari- novi fotosenzibilizatori (PS)

LUZ11: - intravenska primjena

PC-A11 – intradermalna primjena

** 'window of opportunity trial' – studije biomarkera

5.2. Prikaz rezultata kliničkih istraživanja PDT u liječenju karcinoma glave i vrata, uključivo oralnog karcinoma, objavljenih u literaturi od 2000. - 2013.

Tablica 7. Rezultati kliničkih istraživanja PDT u liječenju karcinoma glave i vrata, uključivo oralnog karcinoma, objavljenih u literaturi od 2000.- 2013., prema PS:
 Tablica 7.a. mTHPC (Foscan®) – PDT
 Tablica 7.b. porfirin-natrij (Photofrin®) – PDT
 Tablica 7.c. 3-(10-heksiloksietil) pirofeoforbid (HPPH) - PDT

Tablica 7.a. mTHPC (Foscan®) - PDT

Studija, godina	DURBEC i sur. 2013. (159)	COPPER i sur. 2007. (171)	HOPPER i sur. 2004. (130)
Dizajn studije	Retrospektivna studija (Retrospective study)	Retrospektivna studija (Retrospective study)	Faza IIb multicentričnog kliničkog ispitivanja (Phase IIb multicentric CT)
Broj ispitanika	15	27	121
Dijagnoza/podjela ispitanika prema spolu, godinama starosti i Dg,	(10 M / 5 F) 52–92 god 9 T1N0M0, 6 T2N0M0 Rekurentni karcinomi usne šupljine ili orofarinksa; ili sekundarni tumori nakon radioterapije	(13 M / 14 F) 48-81 god 42 tumora glave i vrata (23 T1N0, 15 T2N0, 1 T3N0, 3 Cis) 9 slučajeva sekundarnih ili multiplih primarnih tumora glave i vrata	(72 M / 49 F) 30–99 god primarni SCC usne šupljine (3 Cis, 96 T1, 22 T2, 120 N0, 1 Nx, 120 M0, 1Mx)
Doziranje/ PDT parametri : Fotosenzibilizator (PS) Laser (vrsta izvora svjetla)	mTHPC (Foscan®) IV injekcija 0.15 mg / kg diodni laser (652 nm, 20 J/cm2)	mTHPC IV injekcija 0.15 mg / kg Diomed 652 PDT laser s/n 1485 (Diomed Limited) // Ceralas PDT 652 laser (CeramOptec; 652 nm, 20 J/cm2)	mTHPC (Foscan®) IV injekcija 0.15 mg / kg diodni laser (652 nm, 20 J/cm2)
Broj ciklusa PDT	1 ciklus	1 ciklus	1 ciklus
Vrijeme praćenja ispitanika (mjeseci)	3–75 (\bar{x} =30)	6-105 (\bar{x} =35)	do 24
Rezultati: Odgovor na liječenje (procjena) Recidiv	Rezultati prema kliničkom pregledu (RECIST smjernice) / Kompletan odgovor: 14 (93%), Parcijalan odgovor: 1 (T2N0M0; 7%) 7 rekurentnih T (50%)	Rezultati prema kliničkom pregledu / Potpuna remisija=mukoza klinički normalna >3mjeseca Kompletan odgovor: 28/42 tumora(67%) Stopa izlječenjaT1N0/C: 85% Stopa izlječenja:T2N0/T3N0: 38%	Rezultati prema kliničkom pregledu (WHO kriteriji) i histopatološka procjena/ Kompletan odgovor: 85% Stope izlječenja_Cis: 100%; T1: 90%;T2: 58% 3 rekurentna T (3.09%)
JADAD score :	0+0+0+0+1+1+0+1=3	0+0+0+0+1+1+1+1=4	1+1+0+0+1+1+1+1=6

Tablica 7.a. mTHPC (Foscan®) – PDT (nastavak)

Studija, godina	JERJES i sur. 2011. (160)	Karakullukcu i sur. 2013. (172)	Tan i sur. 2010. (170)
Dizajn studije	Prospektivna studija (Prospective study)	Retrospektivna studija (Retrospective study)	Multicentrična studija odabrane grupe (Single-group multicenter study)
Broj ispitanika	38	170	39
Dijagnoza/podjela ispitanika prema spolu, godinama starosti i Dg,	(26 M / 12 F) 51-69 god 9 T1N0M0, 29 T2N0M0 Karcinom pločastih stanica usne šupljine (OSCC)	(90 M / 80 F) 60,5 god (prosjeak) 226 neoplazmi (73 displazije, 121 T1N0, 32 T2N0, 1 T3N0) pločastih stanica usne šupljine i orofarinksa 95 primarnih, 65 rekurentnih, 46 sekundarnih, 9 tercijarnih i 3 kvartarne primarne neoplazme te 8 rezidualnih tumora	(31 M / 8 F) 60, 9 god (prosjeak) Uznapredovali, neizlječivi, rekurentni ili refraktorni karcinom pločastih stanica glave i vrata (HNSCC) (primarnog sijela) 21 usne šupljine, 11 orofarinksa, 1 usne šupljine i orofarinksa, 6 hipofarinksa ili larinksa
Doziranje/ PDT parametri : Fotosenzibilizator (PS) Laser (vrsta izvora svjetla)	mTHPC IV injekcija 0.15 mg / kg jedno - kanalni diodni laser (652 nm, 20 J/cm2) 1-3 ciklusa	mTHPC IV injekcija 0.15 mg / kg diodni laser (652 nm, 20 J/cm2) 1 ciklus	Temoprofin; mTHPC (Foscan®) IV injekcija 0.15 mg / kg diodni laser (652 nm, 20 J/cm2) 1 ciklus
Broj ciklusa PDT			
Vrijeme praćenja ispitanika (mjeseci)	minimum 60	minimum 60	do 44,4 -78 (medijan=57,6%)
Rezultati: Odgovor na liječenje (procjena) Recidiv	Rezultati prema kliničkom pregledu (normalna mukoza=26) i histopatološka procjena (normalno= 17 (45%), sa hiperkeratinizacijom = 5; sa displazijom =10 (blaga=4, umjerena=2, ozbiljna =4, sa recidivima =6) Kompletan odgovor: 26/38 (68,42 %), 6 rekurentnih T (15,8%) 5-godišnje preživljenje (84%)	Rezultati prema kliničkom pregledu (WHO kriteriji) / Kompletan odgovor: 160/226 tumora(70,8 %) Stopa izlječenja_displazija: 58/73 (79,5%) Stopa izlječenja_T1N0/C : 83/121(68,6%) Stopa izlječenja_T2N0: 19/32 (59,4%) 5-godišnje preživljenje (61%)	Rezultati prema kliničkom pregledu (WHO kriteriji) Evaluacija QoL pacijenta (EORTC QLQ-C30 i QLQ-H&N35 upitnik) Kompletan odgovor: 19/39 (48,7%) Parcijalan odgovor: 2/39 (5,1%) Progresivna bolest: 5/39 (12,8%) 1-godišnje preživljenje: 86% za odgovor na liječenje i 28% za negativan odgovor (59% ukupno) 9 preživjelih pacijenata (bez bolesti: 7) _3,7 do 6,5 godina nakon liječenja Poboljšanje QoL u 50-100% slučajeva 40 tjedana nakon terapije
JADAD score :	0+0+0+0+1+1+0+1=3	0+0+0+0+1+1+1+1=4	1+1+0+0+1+1+1+1=6

Tablica 7.b. porfirin-natrij (Photofrin®) - PDT

Studija, godina	BIEL i sur. _2007. (173)	IKEDA i sur. _2013. (176)	RIGUAL i sur. _2009. (157)	SCHWEITZER i sur. _2001. (175)
Dizajn studije	Retrospektivni pregled	Prospektivna multicentrična studija (Prospective study)	Prospektivna studija	-
Broj ispitanika	113 + 48	25	20	10
Dijagnoza/podjela ispitanika prema spolu, godinama starosti i Dg,	113 (2 rekurentna Cis, 111 T1N0 OSCC) 48 (superficialni T2N0 i T3N0 OSCC)	(12 M and 13 F) 29–85 god 18 OSCC, 9 T1N0M0, 9 T2N0M0, 7 epitelnih displazija sa hiperkeratozom) 5 rekurentnih lezija (1 umjerena displazija , 2 T1N0M0, 2 T2N0M0), 20 primarnih tumora	(14 M / 6 F) 36–85 god 9 umjerenih do teških displazija i Cis, 11 T1N0 OSCC 6 rekurentnih displazija i Cis 6 rekurentnih T1N0 preostali tumori primarni	(3 M / 7 F) 35–82 god 1 Cis -T1, 5 Cis-T1N0M0, 2T1N0M0, 1 Cis T2N0M0, 1 T2N0M0 OSCC i SCC orofarinksa
Doziranje/ PDT parametri : Fotosenzibilizator(PS) Laser (vrsta izvora svjetla)	Photofrin (IV injekcija 2.0 mg/kg) Nd: Yag pumped-dye laser (Laserscope; 630 nm, 50–75 J/cm ² i dodatno kod tumora dubine veće od 3 mm 100 J/cm duljina optičkog vlakna)	Photofrin (IV injekcija 2.0 mg/kg) Excimer dye laser (PDT-EDL1: Hamamatsu Photonics K.K.; 630 nm, 100 J/cm ²)	Photofrin, porfrimer –natrij (IV injekcija 2.0 mg/kg) Argon-pumped dye laser ili diodni laser (630 nm, 50 J/cm ² za displaziju i Cis, 75 J/cm ² za karcinome)	Photofrin, porfrimer –natrij (IV injekcija 2.0 mg/kg) Argon-pumped rodhamine B-dye koherentni laser ili Laserscope Series 600 PDT dye module (630 nm, ukupna doza svjetla 50–100 J/cm ²)
Broj ciklusa PDT	po 1 ciklus u svakoj skupini	1 ciklus	1 ciklus	1 ciklus
Vrijeme praćenja ispitanika (mjeseci)	do 202 (\bar{x} =90) do 128 (\bar{x} =56)	do 24	7 – 52 mjeseca (\bar{x} =15)	6-115
Rezultati: Odgovor na liječenje (procjena) Recidiv	Rezultati prema kliničkom pregledu i histopatološkoj evaluaciji Kompletan odgovor: 100% 6 recidiva: (5,3%) Kompletan odgovor: 100% 5 recidiva (10,4%)	Rezultati prema kliničkom pregledu i histopatološkoj evaluaciji (RECIST smjernice) Kompletan odgovor: 24/25 (96%) Parcijalan odgovor: 1 (T1N0M0; 4%) 3 recidiva (12%; 2 OSCC i 1 epitelna displazija)	Rezultati prema kliničkom pregledu (parcijalni odgovor= smanjenje > 50% najveće dimenzije tumora, nema odgovora=odgovor<p arcijalnog odgovora, progresija bolesti = povećanje u dimenziji lezije) i histopatološkoj evaluaciji kod perzistentnih i rekurentnih slučajeva Kompletan odgovor: 19/20 (96%) Parcijalan odgovor:1/20 (T1N0M0; 5%) 3 recidiva (sve displazije, 33,33%)	Rezultati prema kliničkom pregledu i histopatološkoj evaluaciji (kompletan odgovor =nema kliničkih znakova bolesti videostroboskopijom ili histopatološki za > 6 mjeseci, parcijalni odgovor = smanjenje najveće dimenzije lezije > 50% 50% smanjen broj tumora/ pozitivnih biopsija bez kliničkih znakova bolesti nema odgovora na liječenje = smanjenje najveće dimenzije lezije > 50% /povećanje dimenzija tumora/novi tumor
JADAD score :	1+1+0+0+1+1+1+1=6	0+0+0+0+1+1+1+1=4	1+1+0+0+1+1+1+1=6	1+1+0+0+1+1+0+1=4

Tablica 7.c. 3-(10-heksiloksietil) pirofeoforbid (HPPH) - PDT

Studija, godina	Rigual i sur. 2013. (158)
Dizajn studije	Faza I kliničkog ispitivanja
Broj ispitanika	41
Dijagnoza/podjela ispitanika prema spolu, godinama starosti i Dg,	(1 liječen samo s HPPH; (28 M, 13 F) 39–88 god 51 lezija primarna ili rekurentna (19 umjerenih do teških displazija, 9 Cis , 3 Cis sa mikroinvazijom, 20 T1N0 OSCC)
Doziranje/ PDT parametri : Fotosenzibilizator(PS) Laser (vrsta izvora svjetla)	HPPH (4 mg/m² primijenjen sistemski) Tunable dye laser (665 nm, 50–140 J/cm ²)
Broj ciklusa PDT	1-3 ciklusa
Vrijeme praćenja ispitanika (mjeseci)	do 202 (\bar{x} =90) do 128 (\bar{x} =56)
Rezultati: Odgovor na liječenje (procjena) Recidiv	Rezultati prema kliničkom pregledu i histopatološkoj evaluaciji (kompletan odgovor = klinički nema lezije i negativan nalaz biopsije (osim 1 slučaja procijenjenog samo klinički); parcijalni odgovor = smanjen volumen lezije za > 50%, stabilna bolest = odgovor na liječenje manji nego kod parcijalnog odgovora, progresivna bolest = povećanje volumena lezije ili progredirani stadij Procjena stupnja STAT3 križnog povezivanja (eng. STAT3 crosslinking) te EGFR ekspresije u 23 slučaja nakon PDT-a Kompletan odgovor: 50 J/cm ² : ½ displazije i Cis (50%) 75 J/cm ² : 1/2 T1N0 (50%) 100 J/cm ² : 1/6 displazije i Cis (16.6%), 2/2 T1N0 (100%) 125 J/cm ² : 2/3 displazije i Cis (66.6%), 1/1 T1N0 (100%) 140 J/cm ² : 6/13 displazije i Cis (46%), 14/17 T1N0 (82%) kod SCC, viši stupanj STAT3 križnog povezivanja (eng. STAT3 crosslinking) Smanjenje EGFR ekspresije kod 20/23 pacijenta
JADAD score :	0+0+0+0+1+1+1+1=4

DODATAK III

Prikaz odobrenih i dostupnih lijekova u EU i SAD za primjenu putem PDT

Odobreni i dostupni lijekovi u EU i SAD za primjenu putem PDT:

PHOTOFRIN[®]

Foscan[®] 1 mg/ml solution for injection

Fotolon[®] (lyophilized powder to prepare solution for injections 0,1g)

AMELUZ[®] Gel, 10%, for Topical Use

Indikacije*

Navedene i ostale indikacije iz kliničkih ispitivanja, osim trenutno odobrenih za pojedini lijek (trenutno odobrene su podvučene)

Nuspojave**

Opći profil nuspojava: prikazane uobičajene poznate nuspojave, stupanj učestalosti nuspojava i detaljan pregled po organskim sustavima – vidjeti u informacijama o lijeku (eng. *product information*) (poveznice)

PDT – PS lijek	Indikacije*	Doziranje i primjena	Kontraindikacije i interakcije	Nuspojave**
<p>PHOTOFRIN[®] (porfimer sodium) for Injection 75 mg vial</p> <p>porfimer –natrij</p> <p>odobren u: USA, EU (Sweden)</p> <p><i>Napomena</i> PhotoBarr[®] 15 mg powder for solution for injection (isti lijek - odobren u EU 2004-2012;kompanija sama ukinula odobrenje iz marketinških razloga; odobrenje postojalo samo u Francuskoj</p> <p>Pinnacle Biologics, USA</p> <p>PI dostupne na: https://pinnaclebiologics.com/wp-content/uploads/2019/05/PINN-016-v3-Photofrin-Package-Insert-US.pdf</p>	<p>Rani i kasni stadij karcinoma pluća <u>Endobronhijalni karcinom</u> <u>Karcinom jednjaka</u> Karcinom mokraćnog mjehura Rani stadij karcinoma cerviksa Maligne i ne - maligne kožne bolesti, psorijaza Kaposi's sarkom <u>Barrettov ezofagus s visokim stupnjem displazije</u> Karcinomi glave i vrata Karcinom mozga Karcinom dojke</p>	<p>Intravenska injekcija 2 mg/kg t.j.težine (31.8 mL rekonstituirana s 5 % dekstroznom ili 0,9% fiziološkom otopinom) Ne miješa se s drugim lijekovima u rekonstituciji Odmah primijeniti, ne izlagati jakom svjetlu prije primjene Primijeniti oprezno, izbjeci ekstravazaciju, područje primjene zaštititi od svjetla</p> <p>Prvo osvjetljavanje laserom 40-50 sati nakon injekcije Drugo osvjetljavanje laserom nakon 96-120 sati nakon injekcije Debridement rane putem standardne endoskopije</p> <p>Odobren laserski sustav S cilindričnim ili balonskim difuzerima provedenim kroz operativne kanale endoskopa Laser: 630 ± 3 nm prema propisanoj tabeli doziranja svjetla (J/cm) i trajanja osvjetljavanja (sekunde)</p> <p>Obvezna procjena erozije tumora u velike krvne žile, prije i nakon PDT</p>	<p><u>Kontraindikacije</u> -Porfirija -Traheoezofagealna ili brnohezofagealna fistula - PDT nije primjenjiv kod : Tumora koji zahvaćaju veliku krvnu žilu Hitna liječenja ozbiljnih respiratornih smetnji kod opstruktivnih endobronhijalnih lezija Ezofagealnih ili želučanih ulceracija, niti kod ulceracija na sluznici orofarniksa i usne šupljine u promjeru >1cm</p> <p><u>Interakcije</u> Istovremena primjena tetraciklina, sulfonamida, fenotijazina, sulfonil ureje, tiazidnih diuretika, grizeofulvina i florokinolona povećava rizik od fotoosjetljivosti</p> <p>Djelotvornost PDT smanjuju: djelatne tvari koje 'gase' reaktivne kisikove spojeve (ROS) ili koriste radikale-dimetil-sulfoksid, beta karoten, etanol, manitol, alopurinol, blokatori kalcijevih kanala, tromboksan A2 inhibitori, antikoagulansi</p>	<p>Fotoosjetljivost – u 20% slučajeva kod karcinoma, 69% slučajeva Barrettovog ezofagusa (obvezna propisana zaštita od vanjskog svjetla): - blagi do umjereni eritem - oticanje - pruritus -osjećaj pečenja, vrućina - mjehuri lijekom potaknuta kožna porfirija (obojenje kože, čvorasta, kvrgava koža) Upalni odgovor slučajno osvijetljenog okolnog tkiva - Blaga konstipacija</p> <p>Zabilježene OZBILJNE NUSPOJAVE (<5%): -hemoptiza (s većom incidencijom kod istovremene RT); pulmonalna tromboza i embolizam; plućni apsces; zatajenje srca; sepsa</p> <p>U oko 5% slučajeva: dispepsija, regurgitacija, ezofagealni reflux, pireksija, dispneja, ezofagealna striktura, bronhalna opstrukcija, povraćanje ; torakalna bol; pleuralna efuzija; post op bol</p>

PDT – PS lijek	Indikacije*	Doziranje i primjena	Kontraindikacije i interakcije	Nuspojave**
<p>Foscan® 1 mg/ml solution for injection</p> <p>-----</p> <p>Foscan® 1 mg/ml otopina za injekciju</p> <p>temoporfin</p> <p>odobren u: EU</p> <p>biolitec Pharma Ltd.</p> <p>PI dostupne na: https://www.ema.europa.eu/en/medicines/human/EPAR/foscan#product-information-section</p>	<p>Palijativno liječenje bolesnika s <u>uznapredovalim karcinomom skvamoznih stanica glave i vrata</u> u kojih prethodna terapija nije bila uspješna i u kojih radioterapija, kirurško liječenje ili sistemska kemoterapija nisu pogodne</p> <p>Ostali karcinomi glave i vrata</p>	<p>Intravenska injekcija 0,15 mg/kg tj.težine</p> <p>Putem intravenske kanile postavljene u veliku venu, po mogućnosti u lakatnoj jami, kao jednokratna spora intravenska injekcija u od najmanje 6 minuta.</p> <p>Prije injiciranja potrebno je provjeriti prohodnost uvedene kanile i poduzeti mjere opreza da ne dođe do ekstravazacije</p> <p>Provjera otopine na čestice putem filtra zbog tamnoljubičaste boje otopine</p> <p>Ne smije se razrjeđivati niti ispirati natrijevim kloridom ili bilo kojom drugom vodenom otopinom.</p> <p>96 sati (90- 110 sati) nakon primjene lijeka, mjesto liječenja obasjava se svjetlošću od 652 nm iz odobrenog laserskog izvora. Obasjati cijelu površinu tumora pomoću odobrenog fiberoskopa s mikrolećom. Kad god je to moguće, obasjano područje mora se protezati izvan granica tumora za 0,5 cm.</p> <p>Doza upadne svjetlosti 20 J/cm², a dostavljeni intenzitet zračenja iznosi 100 mW/cm² površine tumora, što znači da je vrijeme obasjavanja približno 200 sekundi. Obasjana područja se ne smiju preklapati i smiju se obasjati samo jednom</p> <p>Drugi ciklus PDT prema prosudbi liječnika u nekih bolesnika, s razmakom od 4 tjedna od prvog</p>	<p><u>Kontraindikacije</u></p> <p>Preosjetljivost na djelatnu tvar ili neku od pomoćnih tvari</p> <p><input type="checkbox"/> Porfirija ili druge bolesti koje pogoršava svjetlost.</p> <p><input type="checkbox"/> Preosjetljivost na porfirine.</p> <p><input type="checkbox"/> Tumori za koje se zna da zahvaćaju veliku krvnu žilu na mjestu ili blizu mjesta obasjavanja.</p> <p><input type="checkbox"/> Kirurški postupak planiran u sljedećih 30 dana.</p> <p><input type="checkbox"/> Istovremeno prisutna očna bolest koja će vjerojatno zahtijevati pregled procjepnom svjetiljkom unutar sljedećih 30 dana.</p> <p><input type="checkbox"/> Postojeća terapija fotosenzibilizirajućim sredstvom</p> <p><u>Interakcije</u></p> <p>Istovremena primjena s drugim fotosenzibilizirajućim djelatnim tvarima. Zabilježeno s lokalno primijenjenim 5-fluorouracilom mogućnost pogoršanja fotoosjetljivosti kože</p> <p>Nisu opažene druge interakcije.</p>	<p>vrlo često (≥1/10);</p> <p>Bol u fotoaktiviranom području, npr. bol na licu, glavobolja, bol na mjestu injekcije, edem u fotoaktiviranom području, npr. edem lica, edem jezika</p> <p>Pireksija, reakcija na mjestu injekcije, edem</p> <p>Ožiljak u fotoaktiviranom području</p> <p>često (≥1/100 i <1/10)</p> <p>Lokalizirana infekcija u području fotoaktivacije, npr. faringitis, stomatitis</p> <p>Anemija</p> <p>Krvarenje</p> <p>Omaglica, osjećaj žarenja</p> <p>Mjehurići, eritem, hiperpigmentacije kože, reakcija fotoosjetljivosti, nekroza kože</p> <p>Trizmus</p>

PDT – PS lijek	Indikacije*	Doziranje i primjena	Kontraindikacije i interakcije	Nuspojave**
<p>Fotolon® (lyophilized powder to prepare solution for injections 0,1g) Photolonum 0,1 pro injectionibus</p> <p>(chlorine E6 threenatrium)</p> <p>klorin E6 tri-natrij</p> <p>odobren u: Bjelorusiji, Rusiji, Kazahstanu, Ukrajini</p> <p><i>Napomena</i> Talaporfin (INN, s aspartyl chlorin, mono-L-aspartyl chlorin e6, NPe6, or LS11)</p> <p>Laserphyrin - Japan Aptocine - USA</p> <p>Belmedpreparaty Light Sciences Oncology Meiji Seika Pharma</p> <p>PI dostupne na: https://belmedpreparaty.com/product/anot.php?anat_id=370&lang_id=2</p>	<p>PDT kod malignih tumora Dijagnostika malignih tumora</p> <p>Maligne neoplazme, uključujući karcinom kože, karcinom bazalnih stanica , 'crni' karcinom, karcinom dojke i njegove metastaze u koži, karcinomi sluznica (vulva, jednjak, rektum, drugi)</p> <p>Dijagnostika putem spektrofluorescentne metode</p>	<p>Intravenska primjena 2,5-3,0 mg/kg tj. težine</p> <p>Izračunata doza otapa se u 200 ml fiziološke otopine i daje se sporom intravenskom infuzijom (kap-po kap) unutar 30 minuta. Unutar 3-4 sata nakon injiciranja fotosenzibilizatora nastavlja se s ciklusom lokaliziranog laserskog zračenja tumora u dozi 100-600 J/cm² koji producira zračenje valne duljine 660—670 nm.</p> <p>Pacijent mora biti upućen o opasnostima izlaganja svjetlu (od sunčevog svjetla do osvjetljenja umjetnom rasvjetom pa i televizorom, kompjuterom) Lijek se primjenjuje u zamračenoj sobi</p>	<p><u>Kontraindikacije</u> Preosjetljivost na djelatnu tvar ili neku od pomoćnih tvari Renalna ili jetrena insuficijencija Kardiovaskularne bolesti u fazi dekompenzacije Trudnoća, laktacija; primjena u djece</p> <p><u>Interakcije</u> Istovremena primjena analgetika je moguća. Primjena lokalne (infiltracijske) anestezije se ne preporučuje. Istovremena primjena antioksidativnih lijekova koji pomažu ranu epitelizaciju oštećenja te pojačavaju rast vezivnog tkiva, smanjuje sindrom boli.</p>	<p>Povišenje tjelesne temperature Bolovi u području obasjavanja (zaustavljaju se injekcijama analgetika) Pojačani simptomi AP (angina pectoris) kod kardioloških pacijenata Unutar prvog tjedna hiperemija i edem otvorenog područja kože</p>

PDT – PS lijek	Indikacije*	Doziranje i primjena	Kontraindikacije i interakcije	Nuspojave**
<p>AMELUZ® Gel, 10%, for Topical Use</p> <p>(aminolevulinic acid hydrochloride) 100 mg of aminolevulinic acid hydrochloride (equivalent to 78 mg of aminolevulinic acid).</p> <p>tube contains 2 g of gel</p> <p>Ameluz 78 mg/g gel</p> <p>5-aminolevulinatna kiselina</p> <p>odobren u: USA, EU</p> <p>Biofrontera Inc</p> <p>PI dostupne na: https://ec.europa.eu/health/documents/community-register/2016/20161121136259/anx_136259_hr.pdf</p>	<p>Lijek u kombinaciji s PDT uporabom BF-RhodoLED® lampe, uske valne duljine, crvenog izvora osvjetljenja,</p> <p>Indiciran kod blagih do umjereno teških lezija aktiničke keratoze</p> <p>Za direktno usmjereno liječenje ili liječenje većeg područja zahvaćenog s aktiničkom keratozom (AK), na licu ili koži glave (na vlasištu)- stupanj 1 do 2 po Olsenu</p>	<p>Topikalna (kutana) primjena (primjenjuje samo liječnik specijalist)</p> <p>Nije za oftalmičku, intravaginalnu ili oralnu primjenu.</p> <p>Primijeniti gel na cjelovitu leziju ili područje zahvaćeno multiplim lezijama AK u kombinaciji s PDT crvenog spektra putem BF-RhodoLED light</p> <p>Nakon 3 mjeseca ponoviti ciklus liječenja na lezijama koje se nisu potpuno rastopile.</p> <p>1. priprema lezija: pažljivo tupferom nanijeti alkohol ili izopropanol, da bi se maknula masnoća s kože maknuti sve kraste i istrljati pažljivo sve površine lezija, bez izazivanja krvarenja</p> <p>2. Rukavicom ili špatulom nanijeti gel u sloju debljine 1 mm i uključiti oko 5 mm promjera oko lezije</p> <p>Područje nanošenja ne smije prelaziti 20 cm² i ne smije se nanijeti više od 2 g (1 tuba) gela u jednom ciklusu liječenja ; gel se može nanijeti i na zdrave dijelove kože, ali ne smije doći u kontakt s mukoznim membranama</p> <p>3. gel se suši oko 10 min prije primjene okluzivnog zavoja koji se drži oko 3 sata, zatim makne i obriše ostatak gela</p> <p>4. BF-RhodoLED®, izvorom crvenog svjetla valne duljine 635 nm u dozi od oko 37 J/cm² obasjavati oko 10 minuta. ili šireg i kontinuiranog spektra u rasponu od 570 i 670 nm s dozom svjetlosti 75 i 200 J/cm²</p>	<p><u>Kontraindikacije</u></p> <p>Preosjetljivost na porfirine</p> <p>Preosjetljivost na djelatnu tvar ili neku od pomoćnih tvari</p> <p>Porfirija (može doći do nekontroliranih fototoksičnih učinaka)</p> <p>Fotodermatoza (može doći do fototoksičnih ili fotoalergijskih reakcija) Poznate fotodermatoze raznih patologija i učestalosti, npr. metabolički poremećaji kao što je aminoacidurija, idiopatski ili imunološki poremećaji kao što je polimorfna reakcija na svjetlo,genetski poremećaji kao što je pigmentna kserodermija, te bolesti izazvane ili pogoršane izlaganjem sunčevom svjetlu kao što su eritematozni lupus ili eritematozni pemfigus.</p> <p><u>Interakcije</u></p> <p>Istovremena primjena drugih lijekova je moguća. Nije bilo provedenih interakcijskih ispitivanja. Djelotvornost PDT smanjuju: djelatne tvari koje 'gase' reaktivne kisikove spojeve (ROS) ili koriste radikale- dimetil-sulfoksid, beta karoten, etanol, manitol, alopurinol, blokatori kalcijevih kanala, tromboksan A2 inhibitori, antikoagulansi</p>	<p>Prolazne epizode amnezije</p> <p>Rizik od ozljede očiju (nužno je štiti oči kod obasjavanja)</p> <p>Povećana fotoosjetljivost</p> <p>Rizik od krvarenja kod pacijenata koji imaju poremećaje koagulacije</p> <p>Oftalmološke nuspojave</p> <p>Rizik od iritacije mukozne membrane (sluznica)</p> <p>Eritem</p> <p>Bol/pečenje</p> <p>Iritacija</p> <p>Pruritus</p>