

Maligna transformacija oralnog lichen planusa

Krizmanić, Matea

Master's thesis / Diplomski rad

2015

Degree Grantor / Ustanova koja je dodijelila akademski / stručni stupanj: **University of Zagreb, School of Dental Medicine / Sveučilište u Zagrebu, Stomatološki fakultet**

Permanent link / Trajna poveznica: <https://um.nsk.hr/um:nbn:hr:127:084509>

Rights / Prava: [Attribution-NonCommercial-NoDerivs 3.0 Unported / Imenovanje-Nekomercijalno-Bez prerađivanja 3.0](#)

Download date / Datum preuzimanja: **2024-12-25**



Repository / Repozitorij:

[University of Zagreb School of Dental Medicine Repository](#)



SVEUČILIŠTE U ZAGREBU

STOMATOLOŠKI FAKULTET

Matea Krizmanić

**MALIGNA TRANSFORMACIJA ORALNOG
LIHENA PLANUSA**

DIPLOMSKI RAD

Zagreb, srpanj 2015.

Rad je izrađen na Zavodu za oralnu medicinu Stomatološkog fakulteta Sveučilišta u Zagrebu.

Voditelj rada: izv.prof.dr. sc. Ivan Alajbeg, izvanredni profesor na Zavodu za oralnu medicinu Stomatološkog fakulteta Sveučilišta u Zagrebu

Lektor za hrvatski jezik: Zoran Bundyk

Lektor za engleski jezik: Ivana Gečević

Rad sadržava: 31 stranica

1 sliku

2 tablice

1 CD

Sadržaj

1. UVOD	1
1.1. ETIOLOGIJA I PREVALENCIJA ORALNOG LIHENA.....	1
1.2. KLINIČKA I HISTOPATOLOŠKA OBILJEŽJA ORALNOG LIHENA	1
1.3. LIJEČENJE ORALNOG LIHENA	2
1.4. ORALNI LIHEN I LIHENU SLIČNE LEZIJE	3
1.5. ORALNI LIHEN KAO PREKANCEROZNA LEZIJA	4
1.5.1. Rizični čimbenici u razvoju planocelularnog karcinoma	5
1.5.2. Mogući mehanizmi maligne transformacije	6
1.5.2.1. Kontrola staničnog ciklusa kod oralnog lihena.....	7
1.5.2.2. Uloga p53 u oralnom lihenu.....	8
1.5.2.3. Kromosomska nestabilnost oralnog lihena	8
1.5.2.4. Matriksne metaloproteinaze i oralni lihen.....	9
1.5.2.5. Hepatitis C virus i oralni lihen	9
2. SVRHA RADA	10
3. PRIKAZ SLUČAJA	11
4. RASPRAVA	17
4.1. OSOBINE PLANOCELULARNOG KARCINOMA RAZVIJENOG IZ ORALNOG LIHENA.....	17
4.1.1. Klinička i patohistološka dijagnoza.....	17
4.1.2. Lokalizacija i invazivnost	18

4.1.3. Metode i načini liječenja.....	19
4.1.4. Sklonost recidiviranju	20
4.1.5. Razvoj sekundarnih i tercijarnih planocelularnih karcinoma	20
4.1.6. Stopa preživljenja	21
5. ZAKLJUČAK.....	23
6. SAŽETAK.....	24
7. SUMMARY	25
8. LITERATURA	26
9. ŽIVOTOPIS	31

POPIS KRATICA

OLP	oralni lihen planus
PHD	patohistološka dijagnoza
OPCK	oralni planocelularni karcinom
LSL	lihenu slična lezija
HPV	humani papiloma virus
MMP	matriksna metaloproteinaza
HCV	hepatitis C virus

1. UVOD

1.1. ETIOLOGIJA I PREVALENCIJA ORALNOG LIHENA

Iako uočena i opisana već davne 1869., a histopatološki definirana 1909. godine, oralni lihen planus (OLP) i dalje je bolest nerazjašnjene etiologije, kroničnog, upalnog karaktera, s tendencijom zahvaćanja mukokutanih struktura. Dok su kožne promjene u većini slučajeva samolimitirajuće, promjene na oralnoj sluznici teže su izlječive te su podložne recidivima. U 30 - 70 % slučajeva oralne lezije se pojavljuju samostalno, s prevalencijom od 0,9 – 1,2 % u općoj populaciji (1). Utvrđeno je kako bolest predominantno zahvaća žene s omjerom oko 3:1 u korist oboljelih ženskog spola. U retrospektivnoj studiji Eisena iz 2002.g. (2) na 723 pacijenta sa dijagnozom OLP, 544 (25%) su bile žene, većinom srednje i starije životne dobi (u istoj studiji prosjek godina kod oboljelih ženskog spola iznosio je 57 godina, a muških 47). To nipošto ne znači kako od OLP-a mlađe dobne skupine ne obolijevaju. U istom istraživanju dijagnoza oralnog lihena utvrđena je kod 5 osoba mlađih od 15 godina. Budući da su te lezije većinom krivo tumačene, u diferencijalnoj dijagnostici i kod mlađih osoba potrebno je pomisliti na oralni lihen.

1.2. KLINIČKA I HISTOPATOLOŠKA OBILJEŽJA ORALNOG LIHENA

Klinički se manifestira u nekoliko oblika, s retikularnim, atrofičnim i erozivnim oblikom kao najučestalijima. Uglavnom je bilateralne raspodjele i pretežno zahvaća bukalnu sluznicu, ali se češće javlja i na jeziku te na gingivi u obliku deskvamativnog

gingivitisa (3). Retikularni tip, kao najčešći oblik, obično je asimptomatski (ukoliko ne zahvaća sluznicu jezika pa uzrokuje disgeuziju), dok su atrofični i erozivni oblici gotovo uvijek povezani sa određenom simptomatologijom, najčešće boli i pečenjem (2).

Patohistopatološka dijagnoza (PHD) uključuje hiperkeratozu, ortokeratozu uz zadebljanje granularnog sloja, akantozu s intercelularnim edemom, epitelne produljke u vezivu koje nalikuju na "zupce pile" te likvefakcijsku degeneraciju bazalnog sloja epitela uz vrpčasti subepitelni infiltrat (1).

1.3. LIJEČENJE ORALNOG LIHENA

Asimptomatski oblici ne zahtijevaju terapiju, već samo praćenje. Simptomatski oblici oralnog lihena i lihenu sličnih lezija liječe se prvenstveno primjenom topikalnih kortikosteroidnih lijekova (1). Djelotvorni su u suzbijanju simptoma, a osim razvoja sekundarne kandidijaze, ne pokazuju štetne sistemske učinke. Suprimiraju imuni sustav i potencijalno otežavaju obranu tkiva od karcinogena, što uz smanjenje simptoma bolesti može dovesti do podmukle i olakšane transformacije ka zloćudnoj bolesti. Ovo su samo neke od pretpostavki, jer nema još dovoljno podataka da kortikosteroidi utječu na ovakav način i njihov se utjecaj na razvoj oralnog lihena i lihenu sličnih lezija tek treba dokazati (2).

1.4. ORALNI LIHEN I LIHENU SLIČNE LEZIJE

Propisima WHO iz 1978.g. klinički i histopatološki je definirana razlika između lihena i lihenu sličnih lezija (LSL) (4). Lezije u kojima već postoje displastične promjene isključene su i ne pripadaju ni jednom od ova dva entiteta (tablica 2).

Klinički kriteriji

- prisutnost bilateralnih, više-manje simetričnih lezija
- prisutnost uzorka poput mreže lagano uzdignutih sivo-bijelih linija
- erozivni, atrofični, bulozni i plakozni tip lezija su priznati kao suptipovi samo u prisutnosti retikularnih lezija na drugim mjestima na sluznici

Za sve ostale lezije, koje naliče OLP-u ali ne ispunjavaju u potpunosti navedene kriterije, trebao bi se koristiti naziv "klinički kompatibilne sa lihenom"

Histopatološki kriteriji

- prisutnost zone stanične infiltracije nalik vrpci koja je ograničena na površinski dio vezivnog tkiva, a sastoji se uglavnom od limfocita
- znakovi likvefakcijske degeneracije sloja bazalnih stanica
- odsutnost epitelne displazije

Kada su histopatološka obilježja manje očigledna, trebao bi se koristiti naziv "histopatološki kompatibilno sa lihenom"

Konačna dijagnoza oralnog lihena planusa i lihenu sličnih lezija

Kako bi se postigla konačna dijagnoza, trebali bi biti uključeni kako klinički tako i histopatološki podaci.

OLP. Dijagnoza OLP-a zahtijeva ispunjenje i kliničkih i histopatoloških obilježja

LSL. Termin LSL bit će korišten pod slijedećim uvjetima:

1. Klinički tipičan nalaz za OLP, ali histološki samo "kompatibilan s lihenom"
2. Histopatološki tišičan nalaz za OLP, ali klinički samo "kompatibilan s lihenom"
3. I klinički i histopatološki nalaz samo "kompatibilan s lihenom"

Tablica 2. Prikaz modificiranih kriterija SZO-a za oralni lihen planus (OLP) i

lihenu slične lezije (LSL). Preuzeto:(5)

U studiji van der Meija i sur. iz 2003.g. koji su pratili 173 pacijenta, 62 sa dijagnozom OLP i 111 sa dijagnozom lihenu sličnih lezija, utvrđena su 3 slučaja (1,7%) razvoja planocelularnog karcinoma. Sva tri slučaja dolaze iz grupe lihenu sličnih lezija i lokalizirane su na području jezika (6). Slične rezultate dobili su i u studiji iz 2006.g. u kojoj su produžili vrijeme praćenja i povećali uzorak pacijenata (5). Od ukupno 192 pacijenta, u 4 slučaja se razvio karcinom. Ni ovdje nije zabilježen razvoj planocelularnog karcinoma iz OLP-a.

1.5. ORALNI LIHEN KAO PREKANCEROZNA LEZIJA

Od 1978.g. prema kriterijima Svjetske zdravstvene organizacije smatra se prekanceroznom lezijom, a 1910.g. Hallopeau je opisao prvi slučaj zloćudne transformacije oralnog lihena u planocelularni karcinom (7). Prema literaturi godišnja stopa prelaska oralnog lihena u karcinom pločastih stanica je između 0,04 – 1,74 % sa zapaženom većom tendencijom prelaska u erozivnim i ulcerativnim oblicima (6).

Velik broj istraživanja retrospektivnog je karaktera, stoga mnogi dovode u pitanje opravdanost tih postotaka zbog neslaganja i nedovoljno definiranih dijagnostičkih kriterija zbog čega su često i liheni slične lezije te displastične promjene nalik na lihen svrstavane u kategoriju OLP. Kako je dokazano da takve lezije imaju nešto veću vjerojatnost prelaska u planocelularni karcinom, velik dio stručnjaka smatra kako se liheni nepravедno pripisuje toliki maligni potencijal.

1.5.1. Rizični čimbenici u razvoju planocelularnog karcinoma

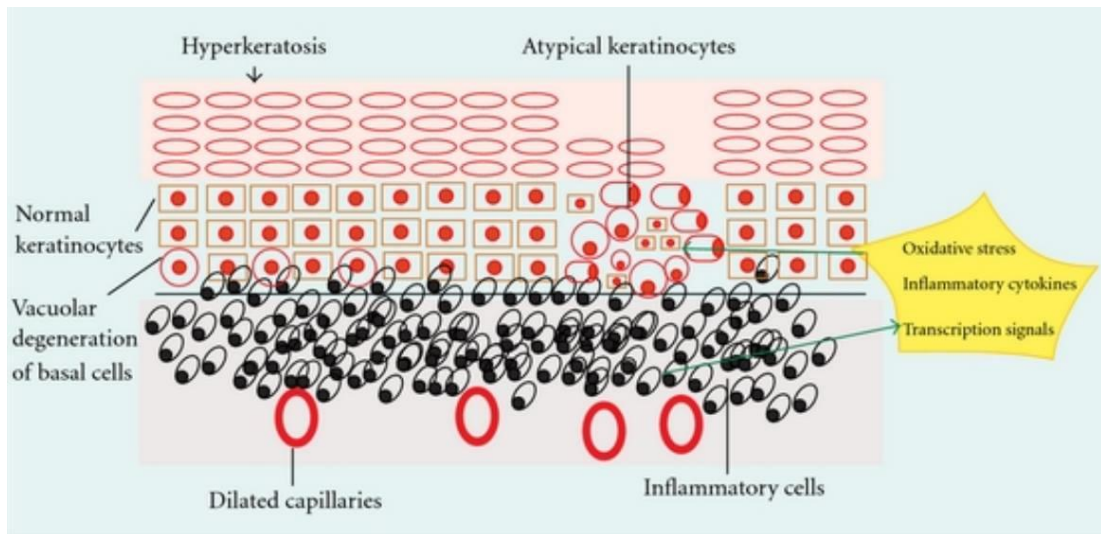
Najvažnijim rizičnim čimbenicima u razvoju karcinoma smatraju se pušenje i pretjerana konzumacija alkoholnih pića. U studijama van der Meija i sur. pacijenti kod kojih se razvio karcinom nisu pripadali ni jednoj od rizičnih skupina (6), što govori u prilog tome da se karcinom razvija iz lezija sličnih liheni neovisno o čimbenicima koji su se pratili, no nije utvrđeno ni isključeno da na progresiju ne utječu neki dosad možda manje isticani faktori poput infekcije *C.albicans*. Naime, pacijenti sa oralnim lihenom imaju povećanu prevalenciju infekcije ovom gljivicom koja može producirati kancerogeni N-nitrobenzilmetilamin (8). I Eisen također ističe kako u ni jednom od 6 slučajeva (od 723 pacijenta sa dijagnozom OLP-a) u kojima je došlo do maligne transformacije nije zabilježena konzumacija cigareta i alkoholnih pića u većim količinama (2). Veći rizik postoji i u osoba starije životne dobi, posebice žena. Prema uzorku od 7931 pacijenta (podaci prikupljeni iz 16 studija) prosječna dob pojave planocelularnog karcinoma iznosila je 60,8 godina (9). Rezultati van der Meija i sur. u suglasnosti su sa rezultatima nekih drugih autora i naglašavaju činjenicu da su

erozivne i ulcerativne lezije sklonije malignoj transformaciji, vjerojatno jer je takva sluznica sklonija oštećenjima pod utjecajem oralnih karcinogenih faktora (5).

1.5.2. Mogući mehanizmi maligne transformacije

Patogeneza oralnog lihena vrlo je složena i uključuje mogućnost predočavanja endogenih ili egzogenih antigena upalnim stanicama pomoću oralnih keratinocita. Okidač koji dovodi do tih promjena najčešće je posljedica poremećenog upalnog odgovora za koji su zaslužni T-limfociti, makrofazi, mastociti kao i pridruženi citokini i citotoksične molekule. Moguća maligna transformacija OLP-a bila je predmet mnogih studija te postoje mnoge kontroverze (11). Ne postoje točno određeni mehanizmi po kojima se to zbiva. Aktualna hipoteza je da kronična stimulacija upalnim i vezivnim producira signale koji uzrokuju poremećaj u kontroli rasta epitelnih stanica te povećani oksidacijski stres, koji rezultira oštećenjima DNA i njenim neoplastičnim promjenama (11,12) (Slika 1). Napredak u polju molekularne biologije omogućio je nove spoznaje o kompleksnoj patogenezi razvoja oralnog planocelularnog karcinoma iz lezija oralnog lihena.

Mnoge studije potvrđuju maligni potencijal oralnog lihena no potrebna su daljnje istraživanja koja bi dokazala točniju ulogu pojedinih faktora u razvoju. S obzirom da su lezije smještene u usnoj šupljini, koja je lako dostupna za uzimanje bioptičkih uzoraka, lihen čini idealnom bolesti za proučavanje povezanosti između kronične upale i karcinoma. Pokušavaju se pronaći određeni markeri koji bi izdvojili pacijente s povećanim rizikom za malignu transformaciju i omogućili pravovremeno liječenje.



Slika 1. Promjene epitela pri razvoju displazije i karcinoma. Preuzeto:(13)

1.5.2.1. Kontrola staničnog ciklusa kod oralnog lihenia

Aktivacija T limfocita dovodi do apoptoze bazalnih stanica što može objasniti histopatološku sliku vakuolizirane degeneracije bazalnog sloja kod oralnog lihenia (14). Nekoliko studija dokazalo je i postojanje apoptotičkih signala kod OLP-a (15,16). No kad bi apoptoza bila glavni mehanizam koji se odvija, sve lezije OLP-a bile bi u erozivnom obliku, a to znamo da nije slučaj (17). Baš nasuprot, većina lezija se manifestira u retikularnom obliku i zahvaća velike površine sluznice dok se erozivni oblici ako postoje, nalaze tek na ponekim ograničenim područjima. Stoga se smatra da postoji protumehanizam koji nastoji održati integritet sluznice što je potvrđeno nekolicinom studija koje su dokazale povećani "turnover" u obliku povećane stanične proliferacije epitelnih stanica OLP-a (17,18,19). Najčešće se ta dva procesa simultano odvijaju. Taj stanični ciklus iako pomaže u održavanju cjelovitosti sluznice, u isto vrijeme dovodi do starenja s povećanom sklonosti malignoj transformaciji.

1.5.2.2. Uloga p53 u oralnom lihenu

Tumor supresorski gen p53 ima kritičnu ulogu u kontroli staničnog rasta i održavanju genetske stabilnosti. Ove aktivnosti posljedica su činjenice da p53 stvara tetramere koji se vežu za određeni slijed na DNA i aktiviraju transkripciju. Gubitkom tumor supresorske aktivnosti, mutirani proteini p53 dobivaju onkogeni potencijal što rezultira nekontroliranim rastom stanica tumora. Inaktivacija p53 česta je pojava kod oralnog planocelularnog karcinoma (20). Uzrok su najčešće mutacije, prisutnost humanog papiloma virusa (HPV) i druge molekularne alteracije koje se pojavljuju u metabolizmu proteina p53. Rezultati studija koje su proćavale ekspresiju p53 gena u lezijama OLP-a poprilično variraju, no većina se slaže da je ekspresija p53 veća kod OLP-a nego kod stanica normalne oralne sluznice (21). Kako je ekspresija p53 gena povezana sa odgovorom na oštećenja DNA, neki smatraju kako prisutnost p53 indicira prekancerozni potencijal OLP-a. Drugi smatraju da je visoka ekspresija p53 rezultat povećane proliferacije stanica (22). Usporedba stupnjeva ekspresije p53 kod lihena i upalnih procesa govori u prilog povećanoj incidenciji ekspresije kod oralnog lihena, što dokazuje da ekspresija p53 nije samo rezultat inflamatornog procesa. Što je i dalje nejasno je mehanizam koji dovodi do navedene povećane ekspresije p53 u lezijama oralnog lihena (21), ali kako je stupanj ekspresije usporediv sa stupnjem ekspresije p53 kod displastićnih lezija, smatra se znakom premalignog karaktera.

1.5.2.3. Kromosomska nestabilnost oralnog lihena

Kako bi se potvrdio maligni potencijal OLP-a, genetske alteracije koje se događaju pri razvoju karcinoma proćavane su takoder i kod lezija oralnog lihen. Pokušalo se utvrditi postoji li primjerice gubitak heterozigotnosti na određenim lokusima koji je karakteristićan za karcinome (23). Iako kod lezija mirnog lihen planusa posljednje navedeno nije utvrđeno, kod lihenskih lezija koje su uključivale i displastićne promjene nađen je gubitak heterozigotnosti na tim lokusima. Prema tome je zakljućeno da bi displazija pronađena kod slućajeva s OLP-om mogla biti nezavisni rizićni faktor za malignu transformaciju te je naglašena vaćnost podrobnog klinićkog i histopatoloćkog pristupa u dijagnozi (23).

1.5.2.4. Matriksne metaloproteinaze i oralni lihen

Uloga matriksnih metaloproteinaza (MMP) u OLP-u je prvotno povezivana sa apoptozom epitelnih stanica i stupnjem inflamacije (24). Transformirajući faktori rasta β i koštani morfogenetski proteini predloženi su kao signalne molekule kod regulacije aktivnosti MMP-a (24,25). Neki istraćivaći našli su da je konstanstna ekspresija gena za MMP pronađena kod planocelularnih karcinoma nastalih od OLP-a usporediva s onom pronađenom u atrofićnim lezijama oralnog lihen (26), za koje se smatra da su meću najrizićnijim oblicima lihen. Ovo daje naslutiti o mogućoj ulozi MMP-a u malignoj transformaciji OLP-a.

1.5.2.5. Hepatitis C virus i oralni lihen

Infekcija hepatitis C virusom (HCV) povezivana je sa patogeneom OLP-a u nekim etničkim skupinama, posebice onima na području Mediterana (27). Zna se kako je HCV rizičan čimbenik za razvoj hepatocelularnog karcinoma, ali ga se povezuje i sa drugim malignim promjenama poput kolangiokarcinoma i limfoma. Mehanizam koji bi povezivao infekciju HCV-om i oralni lihen bazira se na činjenici kako su kod osoba zaraženih hepatitis C virusom pronađena cirkulirajuća antitijela protiv stanica oralnog epitela (28) te da citokini uključeni u patogenezu OLP-a mogu biti aktivirani tom infekcijom (29). Do sada ne postoje neki čvrsti dokazi koji bi potvrdili ulogu HCV-a u prijelazu OLP-a prema planocelularnom karcinomu.

2. SVRHA RADA

Iz baze podataka Zavoda za oralnu medicinu Stomatološkog fakulteta u Zagrebu identificirali smo 9 slučajeva u kojima su postojale naznake o razvoju karcinoma iz lihenskih lezija. Pokušali smo utvrditi da li je dijagnoza OLP-a (klinička i histopatološka) prethodila dijagnozi karcinoma, kolika je podudarnost kliničkih i histopatoloških nalaza, utjecaj rizičnih faktora, kakva je prognoza bolesti, sklonost recidivu te vidjeti prati li naš uzorak statistiku ostalih istraživanja, na većem ili manjem uzorku.

3. PRIKAZ SLUČAJA

PACIJENT 1

Žena, 69 godina. Pušač. Prvi dolazak na Zavod zbog promjena koje egzistiraju unazad godinu dana u vidu hiperkeratotičnih strija i ulceracija sluznice. Biopsijom utvrđena dijagnoza planocelularnog karcinoma na medijalnom dijelu i lihen planusa na distalnom dijelu jezika. Tumor veličine T1, bez prisutnih metastaza. S obzirom na nalaz okolne sluznice vjerojatno je da je lihen planus prethodio karcinomu.

PACIJENT 2

Žena, 86 godina. Prvi primarni karcinom desne strane gingive (T1,N2b) operiran 2009.g. Pacijentica se javila nakon pojave ulkusa tako da ne postoje podaci o postojanju lihen na području razvoja karcinoma. Drugi primarni karcinom na području desne bukalne sluznice (klinički izgled sluznice-eritematozna promjena), PHD nalaz: carcinoma in situ. Treći primarni karcinom bukalno lijevo (T1,N0). Sluznica se opisuje kao klinički "nemirna", eritematozna, vjerojatno uslijed zračenja. Postoji dijagnoza OLP, no bez PHD nalaza.

PACIJENT 3

Žena, 71. godina. 2010. sumnja na tumor retromolarno desno. Operirana, ali PHD nalaz nije potvrdio kliničku dijagnozu. Opis PHD-a odgovara OLP-u koji je prisutan obostrano bukalno (više lijevo). U 2014.g. prvi primarni karcinom distalnog dijela mandibule i obraza lijevo. U istom području bukalno lijevo, prema gornjim molarima epitel opisan kao granuliran i "nemiran", klinički djeluje kao recidiv. PHD-om utvrđeno postojanje displazije niskog stupnja, MR pokazao uredan nalaz. 2015.g. na kontrolnoj biopsiji utvrđen recidiv, tumor okarakteriziran kao dobro diferenciran.

PACIJENT 4

Žena, 82 godine. U 2004.g. prvi primarni karcinom gingive mandibule. Drugi primarni karcinom obrazne sluznice javio se 2007.g. Prethodila je dijagnoza eritroplakije te erozivnog i atrofičnog lihen, bez potvrde PHD nalaza. Tri godine kasnije opisane simptomatske atrofične i erozivne lezije, smještene bilateralno bukalno. Prema maksilofacijalnom kirurgu biopsija nije bila indicirana.

PACIJENT 5

Muškarac, 62 godine. Pri prvom pregledu 2009.g. postavljena sumnja na planocelularni karcinom (ulceracija sa zadebljanim rubovima desno retromolarno i bukalno) koja je kasnije potvrđena (T4,N1). Klinički na bukalnoj sluznici i lateralnim rubovima jezika prisutan lihen (klinička dijagnoza, bez PHD-a). Pacijent od djetinjstva boluje i od kožnog lihen. Vjerojatno je da su na području nastanka karcinoma postojale lezije oralnog lihen s obzirom na pojavu lihen na ostatku bukalne sluznice, no za to ne postoje prijašnje ni kliničke niti PHD dijagnoze.

PACIJENT 6

Žena, 68 godina. Dolazi 2009.g. zbog krvarenja iz usta. Prisutan generalizirani atrofični lihen i na desnom obrazu promjena suspektna na planocelularni karcinom. Probatornom biopsijom utvrđeno postojanje oralnog planocelularnog karcinoma (OPCK), no pri uklanjanju lezije, PHD nalaz ekscizata nije potvrdio dijagnozu (opis odgovara OLP-u).

PACIJENT 7

Žena, 72 godine. Planocelularni karcinom gingive maksile i bukalne sluznice desno (T2,N0) pojavio se 2006. godine. Nema podataka o postojanju oralnog lihena prije pojave karcinoma. Ne dolazi na redovne kontrole. Klinička dijagnoza erozivnog lihena usne šupljine postavljena je 2012.g. Biopsija sumnjive lezije na jeziku lijevo i bukalno iste strane te uz kaudalnu granicu rekonstruktivnog režnja pokazala da se radi o karcinomu. U području lijevo moguć je razvoj drugog primarnog karcinoma iz erozivnog lihena (nema podataka PHD-a), dok je u području uz rekonstruktivni režanj vjerojatno da se radi o recidivu. Uklonjena je promjena lijevo (T2,N0) dok se promjena desno povukla vjerojatno uslijed uključenosti u radioterapijsko područje. 2014.g. lezija uz kaudalnu granicu desnostranog režnja ponovno pokazuje suspektne promjene, palpatorno indurirane, koje se nakon nekog vremena povlače. To govori u prilog teoriji o nemirnom epitelu sluznice.

PACIJENT 8

Žena. Dijagnoza plakoznog i erozivnog lihena jezika i obrazne sluznice koja je potvrđena i patohistološki. 10 godina od zadnje kontrole javlja se ulcerozna, destruktivna lezija na gingivi u području premolara desno. Kliničkim izgledom lezija nalikuje planocelularnom karcinomu, no nakon što je uklonjena nisu PHD-om dokazane tumorske promjene.

PACIJENT 9

Žena. Godine 2009. ekscidirana je lezija na desnoj lateralnoj strani jezika, PHD pokazao uznapredovalu displaziju. Na istom mjestu, 2010.g. ekscidirana je eritematozno-erozivna lezija, patohistološka dijagnoza govori u prilog lihenu planusu. Promjene na desnoj strani jezika s obzirom da se pojavljuju unilateralno više odgovaraju dijagnozi lihenoidnih lezija iako nedostaje etioloških faktora za lihenoidnu reakciju.

U tablici 1. ukratko su izneseni podaci karakteristični za svaki pojedini slučaj.

PACIJENT	SPOL	LOKALIZACIJA OLP-a	EROZIVNI ILI ATROFIČNI OBLICI LIHENA	LOKALIZACIJA TUMORA	TNM KLASIFIKACIJA	2. ILI 3. PRIMARNI KARCINOM	RECIDIV	LOKALIZACIJA KARCINOMA SE UKLAPA U LOKALIZACIJU LIHENA
1.	Ž			ventrum jezika	T1			vrlo vjerojatno
2.	Ž	generaliziran		1.- gingiva desno, 2. – bukalna sluznica desno 3. – bukalna sluznica lijevo	1. - T1,N2b 2. – ca in situ 3. – T1, N0	+		vrlo vjerojatno
3.	Ž	bukalna sluznica, obostrano		distalni dio mandibule i obraza lijevo			+	sigurno
4.	Ž	bukalna sluznica, obostrano	+	1. - gingiva mandibule 2. – bukalno		+		vrlo vjerojatno
5.	M	bukalna sluznica i lateralni rub jezika	+	bukalno i retromolarno desno	T4, N1			vrlo vjerojatno
6.	Ž	generaliziran	+					
7.	Ž	generaliziran	+	1. – gingiva maksile i bukalne sluznice desno 2. – lateralni rub jezika i bukalne sluznice lijevo	1. – T2,N0 2. – T2,N0	+	+	vrlo vjerojatno
8.	Ž	bukalna sluznica, jezik	+					
9.	Ž	jezik lateralno						

Tablica 1. Obilježja OLP-a i OPCK-a kod pacijenata

4. RASPRAVA

4.1. OSOBINE PLANOCELULARNOG KARCINOMA RAZVIJENOG IZ ORALNOG LIHENA

U našem uzorku od 9 pacijenata, čak 8 je ženskog spola, kao i u istraživanju na sličnoj veličini uzorka (Munoz i sur.,2007.g.) gdje su svih 10 pacijenata bile žene (10). Pušenje je na našem uzorku zabilježeno samo u jednom slučaju, dok povećana konzumacija alkoholnih pića nije zabilježena.

4.1.1. Klinička i patohistološka dijagnoza

Iako je sluznica usne šupljine lako dostupna za pregled, često prođe mnogo vremena do postavljanja dijagnoze planocelularnog karcinoma. Prvi period u kojem dolazi do gubitka vremena je onaj koji se odnosi na pacijente. Često iako znaju da boluju od OLP-a ne dolaze na kontrolne preglede ili se jave tek kada se pojave simptomi u vidu boli i pečenja, kada je karcinom već u uznapredovalom stanju. Drugi kritičan period je period koji je potreban za postavljanje dijagnoze (30). Dijagnozu može otežavati nejasna klinička slika, ali događa se i da primarni stomatolozi, kojima se pacijenti prvima obrate, ne uspiju prepoznati suspektne lezije i tako propuštaju uputiti pacijenta na daljnju obradu u specijalističkim ustanovama.

Od ukupno 9 pacijenata čije smo podatke retrospektivno obradili, u tri slučaja nakon postavljene sumnje na OPCK i utvrđene dijagnoze oralnog lihena patohistološki nalaz nije potvrdio prethodno klinički postavljenu dijagnozu karcinoma. Kod jednog od ta tri slučaja probatornom biopsijom nađene su tumorske stanice dok je ekscizijska biopsija nakon operacije negirala prethodni nalaz. Prilikom tumačenja uzorka

probatorne biopsije vjerojatno je došlo do pogreške jer lezije zapuštenog, uznapredovalog lihena često naliče displastičnim promjenama. Planocelularni karcinom otkriven je pri prvom pregledu u 2 slučaja, dok je dijagnoza oralnog lihena tek kasnije postavljena. Kliničke dijagnoze oralnog lihena (prije ili nakon razvoja karcinoma) potvrđene su patohistološkim nalazom u 5 od 9 slučajeva. U ostala 4 slučaja nije se zahtijevala patohistološka potvrda budući da je iskusnim kliničarima bilo evidentno postojanje oralnog lihena.

4.1.2. Lokalizacija i invazivnost

Bukalna sluznica zabilježena je kao najčešća lokalizacija tumora (7), zatim slijedi gingiva (3), retromolarno područje (2) te ventralni i lateralni dio jezika (2). Ovdje su ubrojani također sekundarni i tercijarni oralni karcinomi te činjenica da se karcinom kod pojedinih pacijenata proširio i zahvatio više od jedne anatomske lokalizacije u usnoj šupljini. U ostalim istraživanjima postoje različiti podaci, što je teško uspoređivati s obzirom na mali uzorak, no većina utvrđuje kako su dva glavna područja nastanka karcinoma jezik i bukalna sluznica (10,31). U studiji Fitzpatricka i sur. koja je rađena na velikom uzorku opisana su 7806 slučajeva oralnog lihena, od kojih se 85 razvilo u karcinom (1,09 %) i 125 slučajeva lihenu sličnih reakcija s postotkom prelaska od 3,2 % . Najčešće lokacije maligne transformacije bile su jezik (51%) i bukalna sluznica (32%). Gingiva (11%), usne (2%) i dno usne šupljine (1%) također su bili zahvaćeni. U ovom pregledu isključeni su pacijenti kod kojih je bila prisutna displazija pri početnoj dijagnozi (9).

U našem uzorku, od ukupno 10 slučajeva oralnih karcinoma potvrđenih PHD nalazom (što primarnih što sekundarnih ili tercijarnih) samo je jedan bio slučaj karcinoma in situ. T1 veličina tumora zabilježena je u najvećem broju slučajeva (3), T2 u 2 slučaja te T4 u jednom slučaju. Tumor se najdalje zahvatio čvorove (N2b) u jednom od T1 tumora, dok je kod T4 tumora zahvaćenost limfnih čvorova bila N1. Mignona i sur. zaključili su na temelju 4 slučaja OPCK-a nastalog iz oralnog lihena da bi takav karcinom mogao imati povećni metastatski potencijal (32). Sva četiri tumora početno su bila u stadiju 1 sa srednjom debljinom tumora oko 1.75 mm. Neke studije ukazuju da tek debljina tumora preko 4 mm indicira postojanje lokalnih metastaza (33,34), no u ovom slučaju kod sva 4 pacijenta je došlo do pojave metastaza u lokalnim limfnim čvorovima.

4.1.3. Metode i načini liječenja

Karcinom usne šupljine liječi se kirurški, zračenjem ili kombinirano. Najčešće se ipak pristupa kirurškom liječenju gdje se zajedno s tumorom mogu odmah ukloniti i regionalne metastaze. Naravno, izbor liječenja ovisi o opsegu tumora i općem stanju bolesnika. Tumori veličine T1 i T2 bez prisutnosti metastaze liječe se uspješno kirurškim uklanjanjem primarnog tumora. Kod opsežnijih tumora uz resekciju primarnog tumora uklanjaju se i limfni čvorovi iste strane vrata, često uz resekciju dijela donje čeljusti (monoblok ili "commando" operacija). Ovisno o proširenosti samog tumora u izbor mogu ući i manje radikalne disekcije vrata (modificirana ili elektivna) pri kojima se čuvaju određene anatomske strukture. Tumori u 4. stadiju, ako su operabilni, liječe se radikalnom disekcijom vrata uz odstranjivanje primarnog

tumora, a redovito se poslije provodi radioterapija, eventuslno i kemoterapija, jer su izgledi za izliječenje dosta slabi (30). Potrebno je osigurati i čiste resekcijske rubove kako bi bili sigurni da je tumor odstranjen u cjelosti i kako zaostale tumorske stanice ne bi prouzročile ponovnu pojavu bolesti.

4.1.4. Sklonost recidiviranju

U našem uzorku pojava recidiva zabilježena je u 2 od 9 slučajeva. To se slaže s podacima Munoz i sur. (10) te Mignone i sur. (31) gdje se postotak recidiva kretao oko 20%. Wang i sur. govore o recidivu oralnog planocelularnog karcinoma nepovezanog s oralnim lihenom (35) koji je u njihovom istraživanju iznosio 32.7% (od 275 slučajeva do recidiva je došlo u njih 90). Niži postotak recidiva vezao se uz stupnjeve T1 i T2 tumora, dobro diferencirane, bez zahvaćanja limfnih čvorova, negativnih resekcijskih rubova, bez ekstrakapsularne invazije te uz upotrebu reparativnog režnja. U jednom od naših slučajeva recidiv se pojavio kod stupnja T2,N0, dok za drugi slučaj recidiva nedostaju podaci. Kod tumora najvećeg opsega T4, no kod kojeg ipak nisu postajale metastaze u limfnim čvorovima, nije zabilježena pojava recidiva.

4.1.5. Razvoj sekundarnih i tercijarnih planocelularnih karcinoma

Iako je poznato da OLP posjeduje povećani rizik za razvoj planocelularnog karcinoma, uglavnom se malo zna o kliničkom ponašanju planocelularnih karcinoma koji su se razvili iz oralnog lihena. Mignona i sur. 2002. godine u prikazu 21 pacijenta kod kojeg

je dijagnoza OLP prethodila dijagnozi planocelularnog karcinoma potvrdili su povećani rizik maligne transformacije u usporedbi sa općom populacijom, ali su i zaključili kako su takvi pacijenti skloniji razvoju sekundarnog ili tercijarnog oralnog karcinoma (31). Kod takvih je slučajeva češća pojava i nodalnih metastaza od kontrolne grupe sa planocelularnim karcinomom, bez popratnog oralnog lihen. Mi smo zabilježili pojavu sekundarnog karcinom kod tri pacijenta, dok je kod jednog od njih došlo i do razvoja tercijarnog karcinoma.

4.1.6. Stopa preživljenja

Recidiv je važan prognostički faktor u liječenju planocelularnog karcinoma (35). Camisasca i sur. su kod svojih pacijenata utvrdili stopu preživljenja od 92% nakon 5 godina kod pacijenata bez recidiva, dok je kod onih s recidivom planocelularnog karcinoma stopa preživljenja iznosila 30% (36).

Ranije spomenuto istraživanje Munoz i sur. (31) gdje su uspoređivali ponašanje i razvoj karcinoma nastalih od lihen i onih nepovezanih s lihenom govori u prilog tome da iako su karcinomi koji u podlozi imaju lihen skloniji stvaranju recidiva te sekundarnih i tercijarnih karcinoma, imaju nešto veću stopu preživljenja. Postoci zahvaćenosti limfnih čvorova slični su za obje grupe (30% naspram 24% u korist karcinoma razvijenih iz lihen). Preživljenje u slučajevima OLP-a naspram slučajeva planocelularnog karcinoma od 119 mjeseci tj. 42 mjeseca kod kontrolne grupe, pokazuje kako možda postoji tendencija ka dužem preživljavanju osoba s karcinomima koji su povezani s OLP-om. To može biti zbog razlika u genetskim promjenama koje sudjeluju u razvoju ova dva tipa karcinoma, ali možda razlog

možemo tražiti i u utjecaju ostalih rizičnih faktora na cjelokupno zdravlje, kao što su pušenje i alkoholizam, koji se pojavljuju a puno većom učestalošću u slučajevima nepovezanim s OLP-om.

5. ZAKLJUČAK

S obzirom na brzi razvoj planocelularnog karcinoma i njegove sklonosti širenju, vrlo je bitno uspostaviti točan obrazac kontrolnih pregleda s obzirom na vrstu dijagnoze.

Mignona i sur. predložili su da se kontrolni pregledi pacijenata sa oralnim lihenom obavljaju do tri puta godišnje (37). Češći pregledi potrebni su kod pacijenata s prisutnim displastičnim promjenama, dok stabilni oblici oralnog lihena, većinom u keratotičnom obliku, mogu biti pregledani i jednom godišnje. Iako van der Meij i sur. (6) nisu otkrili razvoj karcinoma u lezijama oralnog lihena, smatraju da je kontrolu i tih lezija i lihenu sličnih potrebno obavljati 2 puta godišnje, jer su za donošenje točnijih odluka o premalignom karakteru ovih dvaju vrsta lezija potrebne daljnje studije s proširenim brojem pacijenata i produženim vremenom praćenja.

O malignom potencijalu oralnog lihena, nužnim učestalim pregledima ali i mogućim transformacijama ostalih prekanceroznih lezija bitno je educirati pacijente i podići svijest šire javnosti uz dodatni naglasak na doktore dentalne medicine koji jednostavnim pregledom mogu primjetiti promjene i u najkraćem roku uputiti pacijenta kako bi dobio pravovaljanu dijagnozu koja mu u nekim slučajevima može biti i od životne važnosti.

6. SAŽETAK

Oralni lihen planus dugo je poznata kronična upalna bolest nepoznate etiologije. Iako je prema propisima Svjetske zdravstvene organizacije svrstana u prekancerozne lezije, postoje mnoge kontroverze o malignom potencijalu oralnog lihena planusa. U prikazu 9 pacijenata čiji su podaci prikupljeni na Zavodu za oralnu medicinu Stomatološkog fakulteta u Zagrebu, pokušalo se prikazati neke od tih kontroverzi i vidjeti koliko taj mali uzorak prati podatke ostalih istraživanja. Prikazani su i neki od mogućih mehanizama maligne transformacije, no za neke čvrste zaključke na tom području nedostaju podaci i potrebna su daljnja istraživanja. Iako u velikom broju slučajeva nije moguće točno utvrditi, već samo pretpostaviti da je planocelularni karcinom nastao na mjestima gdje su postojale lezije oralnog lihena, činjenica je da lihen postoji na okolnoj sluznici u mnogim slučajevima, a maligne lezije češće se pojavljuju u prisutnosti erozivnih i atrofičnih lezija.

7. SUMMARY

MALIGNANT TRANSFORMATION OF ORAL LICHEN PLANUS

Oral lichen planus is chronic inflammatory disease, well-known for a long time, but its etiology still remains unknown. Although being listed as the preneoplastic lesion according to the World Health Organization, there are many ongoing debates about its malignant potential. In this case series report of nine patients we tried to present some of these controversies and see if this little sample of ours follows the statistics of the other researches. Some of the potential mechanisms of malignant transformation are also mentioned, but for making some strong conclusions there is still lack of data and furthermore researches are needed. In lot of cases it is hard to determine if the squamous cell carcinoma was developed in the previous lesions of oral lichen, but the fact is that lichen occurs in surrounding area and that the carcinoma is more likely to develop in erosive and atrophic forms.

8. LITERATURA

1. Cekić-Arambašin A. Oralna medicina. Zagreb: Školska knjiga; 2005.
2. Eisen D. The clinical features, malignant potential, and systemic associations of oral lichen planus: study of 723 patients. *J Am Acad Dermatol.* 2002;46(2):207-14.
3. Grenberg MS, Glick M. Burketova oralna medicina, dijagnoza i liječenje. Zagreb: Medicinska naklada; 2006.
4. WHO collaborating centre for oral precancerous lesions. Definition of leukoplakia and related lesions: an aid to studies on oral precancer. *Oral Surg Oral Med Oral Pathol.* 1978;46:518-39.
5. van der Meij EH, Mast H, van der Waal I. The possible premalignant character of oral lichen planus and oral lichenoid lesions: A prospective five-year follow-up study of 192 patients. *Oral Oncol.* 2006;43(8):742-8.
6. van der Meij EH, Schepman K, van der Waal I. The possible premalignant character of oral lichen planus and oral lichenoid lesions: a prospective study. *Oral Surg Oral Med Oral Pathol Oral Radiol Endod.* 2003;96:164-71.
7. Hallopeau H. Sur un cas de lichen de Wilson gingival avec neoplasie voisine dans la region maxillaire. *Bull Soc Fr Dermatol Syphiligr.* 1910;17:32.
8. Krogh P, Hald B, Holmstrup P. Possible mycological etiology of oral mucosal cancer: catalytic potential of infecting *Candida albicans* and other yeasts in production of N-nitrosobenzylmethylamine. *Carcinogenesis.* 1987;8:43-8.
9. Fitzpatrick S, Hirsch S, Gordon S. The malignant transformation of oral lichen planus and oral lichenoid lesions. *JADA.* 2014;145(1):45-56.

10. Munoz A, Haddad R, Woo S, Bhattacharyya N. Behaviour of oral squamous cell carcinoma in subjects with prior lichen planus. *Otolaryngol Head Neck Surg.* 2007;136(3):401-4.
11. Gonzales-Moles MA, Scully C, Gil-Montoya JA. Oral Lichen planus: controversies surrounding malignant transformation. *Oral Dis.* 2008;14(3):229-43.
12. Mignona M, Fedele S, L Russo L, Lo Muzio L, Bucci E. Immune activation and chronic inflammation as the cause of malignancy in oral lichen planus: is there any evidence? *Oral Oncol.* 2004;2:120-30.
13. Georgakopoulou EA, Achtari MD, Achtaris M, Foukas PG, Kotsinas A. Oral lichen planus as a paraneoplastic inflammatory model. *J Med Biotech.* 2012;16(2):35-57.
14. Sugerman PB, Savage NW, Walsh LJ et al. The pathogenesis of oral lichen planus. *Crit Rev Oral Biol Med.* 2002;13(4):350–65.
15. Lodi G, Scully C, Carrozzo M et al. Current controversies in oral lichen planus: report of an international consensus meeting. Part 1. Viral infections and etiopathogenesis. *Oral Surg Oral Med Oral Pathol Oral Radiol Endod.* 2005;100(1):40–51.
16. Mattila R, Syrjanen S. Caspase cascade pathways in apoptosis of oral lichen planus. *Oral Surg Oral Med Oral Pathol Oral Radiol Endod.* 2010;110(5):618–23.
17. Karatsaidis A, Hayashi K, Schreurs O, Helgeland K, Schenck K. Survival signaling in keratinocytes of erythematous oral lichen planus. *J Oral Pathol Med.* 2007;36(4) 215–22.

18. Taniguchi Y, Nagao T, Maeda H, Kameyama Y, Warnakulasuriya KAAS. Epithelial cell proliferation in oral lichen planus. *Journal of Biomedicine and Biotechnology*. 2002;35(1):103–9.
19. Flatharta CO, Flint S, Toner M, Mabruk M. hTR RNA component as a marker of cellular proliferation in oral lichen planus. *Asian Pac J Cancer Prev*. 2008;9(2):287-90 .
20. Gasco M, Crook T. The p53 network in head and neck cancer. *Oral Oncol*. 2008;39(3):287-90.
21. Ebrahimi M, Nylander K, van der Waal I. Oral lichen planus and the p53 family: what do we know? *J Oral Pathol Med*. 2011;40(4):281-5.
22. Lee JJ, Kuo MY, Cheng SJ et al. Higher expressions of p53 and proliferating cell nuclear antigen (PCNA) in atrophic oral lichen planus and patients with areca quid chewing. *Oral Surg Oral Med Oral Pathol Oral Radiol Endod*. 2005;99(4):471-8.
23. Zhang L, Michelsen C, Cheng X, Zeng T, Priddy R, and Rosin MP. Molecular analysis of oral lichen planus: a premalignant lesion? *Am J Pathol*. 1997;151(2):323-7.
24. Mazzarella N, Femiano F, Gombos F, De Rosa A, Giuliano M. Matrix metalloproteinase gene expression in oral lichen planus: erosive vs. reticular forms. *J Eur Acad Dermatol Venereol*. 2006;20(8):953-7.
25. Kim SG, Chae CH, Cho BO et al. Apoptosis of oral epithelial cells in oral lichen planus caused by upregulation of BMP-4. *J Oral Pathol Med*. 2006;35(1):37-45.
26. Chen Y, Zhang W, Geng N, Tian K, Windsor LJ. MMPs, TIMP-2, AND TGF-β1 in the cancerization of oral lichen planus. *Head Neck*. 2008;30(9):1237-45.

27. Carrozzo M. Oral diseases associated with hepatitis C virus infection. Part 2: lichen planus and other diseases. *Oral Dis.* 2008;14(3):217-28.
28. Lodi G, Olsen I, Piattelli A, D'Amico E, Artese L, Porter SR. Antibodies to epithelial components in oral lichen planus (OLP) associated with hepatitis C virus (HCV) infection. *J Oral Pathol Med.* 1997;26(1):36-9.
29. Femiano F, Scully C. Functions of the cytokines in relation oral lichen planus-hepatitis C. *Med Oral Patol Oral Cir Bucal.* 2005;10 Suppl 1:E40-4.
30. Bagatin M, Virag M et al. *Maksilofacijalna kirurgija.* Zagreb: Školska knjiga; 1991.
31. Mignona MD, Lo Russo L, Fedele S, Ruoppo E, Califano L, Lo muzio L. Clinical behaviour of malignant transforming oral lichen planus. *EJSO.* 2002;28:838-43.
32. Mignona MD, Lo Muzio L, Lo Russo L, Fedele S, Ruoppo E, Bucci E. Metastases in small thickness oral squamous-cell carcinoma arising in oral lichen planus. *Med Oncol.* 2001;18:159-63.
33. Hayashi T, Ito J, Taira S, Katsura K. The relationship of primary tumor thickness in carcinoma of the tongue to subsequent lymph node metastasis. *Dentomaxillofac Radiol.* 2001;30:242-5.
34. Yuen AP, Lam KY, Wei WI, Lam KY, Ho CM, Chow TL, et al. A comparison of prognostic significance of tumor diameter, length, width, thickness, area, volume and clinicopathological features of oral tongue carcinoma. *Am J Surg.* 2000;180:139-43.
35. Wang B, Zhang S, Yue Kai, Wang X. The recurrence and survival of oral squamous cell carcinoma. *Chin J Cancer.* 2013;13(1):198.

36. Camisasca DR, Silami MA, Honorato J et al. Oral squamous cell carcinoma clinicopathological features in patients with and without recurrence. *ORL J Otorhinolaryngol Relat Spec.* 2011;73(3):170–6.

37. Mignona MD, Lo Muzio L, Lo Russo L, Fedele S, Ruoppo E, Bucci E. Clinical guidelines in early detection of oral squamous cell carcinoma arising in oral lichen planus: a 5-year experience. *Oral Oncol.* 2001;37(3):262-7.

9. ŽIVOTOPIS

Matea Krizmanić rođena je 18. kolovoza 1990. godine u Zagrebu. Završila je Osnovnu školu „Rudeš“ u Zagrebu. Godine 2005. upisuje Desetu gimnaziju u Zagrebu, koju završava s odličnim uspjehom. Za vrijeme studija sudjelovala je u međunarodnom ljetnom kampu studenata dentalne medicine u Dubrovniku, studentskoj razmjeni (EVP) u Istanbulu te je 2014. godine bila aktivni sudionik s posterskom prezentacijom na kongrsu IADR/PER u Dubrovniku. Aktivno govori engleski, talijanski i njemački jezik.