

# Regeneracija koštanog tkiva primjenom bioaktivnih materijala

---

Mikuš, Tin

Master's thesis / Diplomski rad

2021

Degree Grantor / Ustanova koja je dodijelila akademski / stručni stupanj: **University of Zagreb, School of Dental Medicine / Sveučilište u Zagrebu, Stomatološki fakultet**

Permanent link / Trajna poveznica: <https://um.nsk.hr/um:nbn:hr:127:385187>

Rights / Prava: [Attribution-NonCommercial 4.0 International](#)/[Imenovanje-Nekomercijalno 4.0 međunarodna](#)

Download date / Datum preuzimanja: **2024-07-11**



Repository / Repozitorij:

[University of Zagreb School of Dental Medicine Repository](#)





Sveučilište u Zagrebu  
Stomatološki fakultet

Tin Mikuš

# **REGENERACIJA KOŠTANOG TKIVA PRIMJENOM BIOAKTIVNIH MATERIJALA**

DIPLOMSKI RAD

Zagreb, 2021.

Rad je ostvaren na Zavodu za endodonciju i restaurativnu stomatologiju Stomatološkog fakulteta Sveučilišta u Zagrebu.

Mentor rada: doc. dr. sc. Valentina Brzović Rajić, Zavod za endodonciju i restaurativnu stomatologiju, Stomatološki fakultet Sveučilišta u Zagrebu.

Lektor hrvatskog jezika: Vanja Nekich, prof. hrvatskog jezika i književnosti

Lektor engleskog jezika: Michael Nekich, stalni sudski tumač za engleski jezik

Sastav povjerenstva za obranu diplomskog rada:

1. \_\_\_\_\_
2. \_\_\_\_\_
3. \_\_\_\_\_

Datum obrane rada: \_\_\_\_\_

Rad sadrži: 36 stranica

0 tablica

18 slika

1 CD

Rad je vlastito autorsko djelo, koje je u potpunosti samostalno napisano uz naznaku izvora drugih autora i dokumenata korištenih u radu. Osim ako nije drukčije navedeno, sve ilustracije (tablice, slike i dr.) u radu su izvorni doprinos autora diplomskog rada. Autor je odgovoran za pribavljanje dopuštenja za korištenje ilustracija koje nisu njegov izvorni doprinos, kao i za sve eventualne posljedice koje mogu nastati zbog nedopuštenog preuzimanja ilustracija, odnosno propusta u navođenju njihovog podrijetla

## **Zahvala**

*Zahvaljujem svojoj mentorici doc. dr. sc. Valentini Brzović Rajić na korisnim savjetima i vjeri u moje sposobnosti pri izradi ovog diplomskog rada.*

*Veliko hvala mojoj obitelji na podršci, razumijevanju i strpljenju tijekom cijelog života i studiranja.*

*Veliko hvala mojoj Katarini na golemoj ljubavi i podršci.*

# REGENERACIJA KOŠTANOG TKIVA PRIMJENOM BIOAKTIVNIH MATERIJALA

## Sažetak

Bioaktivne dentalne materijale smatramo važnim dostignućem današnje dentalne medicine. Biokompatibilnost i bioaktivnost ovih materijala omogućuju reparaciju i regeneraciju bioloških tkiva. Reparacija podrazumijeva proces kojim se patološki promijenjena tkiva ne zamjenjuju zdravim tkivima u potpunosti već potiču cijeljenje koštanog defekta stvaranjem vezivnog tkiva dok regeneracija podrazumijeva zamjenu patološki promijenjenog tkiva tkivima koja su ondje anatomske i funkcionalno bila prisutna prije pojave bolesti. Osnovni biološki cilj primjene bioaktivnih materijala je regeneracija tkiva.

U ovom radu prikazana su dva klinička slučaja. Prvi klinički slučaj prikazuje apikotomiju zuba 21 uz izradu retrogradnog kaviteta te njegovog punjenja bioaktivnim materijalom Biodentine. Drugi klinički slučaj prikazuje endodontsko liječenje te ortogradno punjenje korijenskog kanala biokeramičkim materijalom „Total Fill BC sealer“.

Cilj ovog rada je prikazati uspješnost primjene biokeramičkih materijala u provedbi retrogradnog i ortogradnog punjenja.

**Ključne riječi:** biokeramika, retrogradno punjenje, ortogradno punjenje, regeneracija

## **BONE TISSUE REGENERATION USING BIOACTIVE MATERIALS**

### **Summary**

Bioactive dental materials are considered an important achievement in modern dental medicine. The biocompatibility and bioactivity of these materials facilitates repair and regeneration of biological tissues. Repair involves the process where pathologically altered tissues are not completely replaced by healthy tissues but facilitate the healing of bone defects by creating connective tissue, while regeneration involves replacing pathologically altered tissue with tissues that were anatomically and functionally present there before the actual disease. The basic biological goal of applying bioactive materials is tissue regeneration.

Two clinical cases are provided in this case report. The first clinical case shows the apicoectomy of the tooth 21 along with the preparation of a retrograde cavity and its filling with bioceramic material Biodentine.

The second clinical case provides an overview of endodontic treatment and orthograde filling of the root canal with a pre-mixed bioceramic sealer Total Fill BC sealer.

The goal of this case report is to show the success of applying bioceramic materials in implementing both retrograde and orthograde root canal fillings.

**Keywords:** bioceramic sealers, retrograde filling, orthograde filling, regeneration

## SADRŽAJ

1. UVOD.....	1
2. PRIMJENA BIOAKTIVNIH MATERIJALA U ENDODONTSKOM LIJEČENJU I ENDODONTSKOJ KIRURGIJI.....	3
2.1. Mineral-trioksidni agregat.....	7
2.2. Biodentin.....	7
2.3. Biokeramika.....	8
3. PRIKAZI SLUČAJEVA.....	10
3.1. Prikaz prvog kliničkog slučaja.....	13
3.2. Prikaz drugog kliničkog slučaja.....	22
4. RASPRAVA.....	25
5. ZAKLJUČAK.....	28
6. LITERATURA.....	30
7. ŽIVOTOPIS.....	35

## **Popis skraćenica**

MTA – **m**ineral **t**rioxide **a**ggregate

ALP – **a**lkaline **p**hosphatase

CSC – **c**alcium – **s**ilicate based **c**ements

EDTA – **e**thylene**d**iamine**t**etraacetic **a**cid





Akutne ili kronične patološke promjene periapiksa mogu nastati kao posljedica patoloških stanja pulpe, najčešće nekroze ili gangrene pulpe. Narav i trajanje bolesti kao i opseg destrukcije periapikalnog tkiva ovise o odnosu između jačine iritansa i obrambenog odgovora organizma. Kronično patološko zbivanje aktivira zaštitne reakcije organizma, a upravo potonje rezultira periradikalnom resorpcijom kosti, osim u slučaju razvoja kondenzirajućeg ostitisa. Resorpcija kosti sprječava daljnju propagaciju upale unutar kosti. Pri kliničkom pregledu zub uzročnik je avitalan te može biti prisutna njegova blaga palpatorna osjetljivost. Radiološki je uvijek prisutan prekid kontinuiteta lamine dure oko korijena zuba te je prisutna manja ili veća periradikalna radiolucencija. Histološki se unutar takvog koštanog defekta može nalaziti granulomatozno tkivo (periapikalni granulom), no može se raditi i o radikularnoj cisti. U terapiji je uvijek potrebno napraviti endodontsko liječenje, a po potrebi pristupiti kirurškom zahvatu (1).

Bioaktivni materijali za ortogradno punjenje stimuliraju stvaranje novih tvrdih zubnih tkiva, imaju dobra antibakterijska svojstva te apsorbiraju vlagu tijekom stvrdnjavanja (2). Kada se koriste za retrogradno punjenje, bioaktivni materijali mehanički brtve prošireni apeks, ali i potiču odlaganje novog cementa koji dodatno suzuje takav apeks (3). Od iznimne je važnosti da materijal postigne što bolje apikalno brtvljenje kako bi se smanjio rizik od spontane ekstruzije materijala u periapikalno tkivo jer bi se time usporilo cijeljenje periapikalnog koštanog defekta (4).

Histološki, cijeljenje periapikalne lezije može biti reparacija (cijeljenje ožiljkom) što je vodeći način cijeljenja nakon endodontskog liječenja. Potpuno cijeljenje lezije podrazumijeva regeneraciju svih tkiva koja anatomske čine periapikalno područje (1). Materijali za retrogradno punjenje su u izravnom dodiru s vitalnim periapikalnim tkivom i utječu na cijeljenje koštanog defekta. Zbog toga takav materijal mora imati izraženu biokompatibilnost, jer periapikalno tkivo predstavlja gotovo neiscrpan izvor matičnih stanica koje sudjeluju u cijeljenju ukoliko bioaktivni materijal dođe u dodir s njima (1, 3).

Svrha rada bila je prikazati kliničku primjenu bioaktivnih punila temeljenih na kalcijevim silikatima u retrogradnom punjenju nakon resekcije apikalne trećine korijena te u ortogradnom punjenju korijenskog kanala tijekom endodontskog liječenja, u oba slučaja s ciljem poticanja cijeljenja periapikalnog koštanog defekta.

**2. PRIMJENA BIOAKTIVNIH MATERIJALA U ENDODONTSKOM LIJEČENJU I  
ENDODONTSKOJ KIRURGIJI**

Konzervativno (nekirurško) endodontsko liječenje ima za cilj ukloniti bolesno i/ili nekrotično pulpno tkivo te ukloniti većinu mikroorganizama iz prostora korijenskog kanala (5). S obzirom da neka područja endodontskog prostora ostanu netaknuta samim instrumentima, ispiranje korijenskog kanala je jedini način da se djeluje i na područja kao što su lateralni kanali i istmus (6).

Redukcija bakterijske kontaminacije prostora korijenskog kanala povećava vjerojatnost uspješnog cijeljenja periapikalne lezije (7). Iako nakon samog čišćenja kanala periapikalna lezija može cijeliti, za dugoročni uspjeh nužno je punjenje korijenskog kanala (za apikalno brtvljenje) te koronarna restauracija (za koronarno brtvljenje) (1).

Glavne indikacije za endodontsko liječenje su terapija ireverzibilnog pulpitisa i nekroze pulpe (8) te prevencija i terapija apikalnog parodontitisa (7). Nakon uspješnog endodontskog liječenja uočava se odsutnost subjektivnih simptoma pacijenta (bol), odsutnost kliničkih znakova (npr. postojanje otekline ili fistule). Radiološki kriterij uspješnosti je odsutnost proširene parodontne pukotine te djelomični ili potpuni nestanak periapikalne radiolucencije (8). Kemomehaničkom obradom korijenskog kanala ne mogu se eliminirati sve bakterije unutar kanala. Zbog toga je poželjno da materijal za punjenje ima i antibakterijsko djelovanje. Materijali temeljeni na kalcij-silikatima (CSC) imaju antibakterijsko djelovanje zbog otpuštanja hidroksidnih iona i povišenja lokalnog pH. Neki CSC dobro djeluju i na *Enterococcus faecalis* (9). Velika prednost većine CSC je i bolje apikalno brtvljenje te bolji prodor u dentinske tubuluse, posebice u apikalnoj trećini korijenskog kanala. Za razliku od punila temeljenima na smolama, CSC su hidrofilni zbog čega nije potrebno potpuno osušiti kanal. Zbog svoje hidrofilnosti mogu ući dublje u dentinske tubuluse u kojima uvijek ima tubularne tekućine te zbog dobrog vlaženja mogu bolje prožeti nepravilnosti dentinskog zida kanala (10).

Bioaktivni materijali su materijali koji neposredno tvore vezu s biološkim tkivima, pri čemu je ta veza posljedica materijalom stimulirane stanične aktivnosti u samom tkivu ili specifične kemijske reakcije koja se odvija između materijala i tkiva. Takvi materijali mogu otpuštati biološki aktivne tvari i/ili ione u tvrda ili meka tkiva te mogu mineralizirati tvrda tkiva. Bioaktivni materijali remineraliziraju promijenjena tvrda zubna tkiva krune (npr. početne karijesne lezije) ili korijena zuba, koriste se u svrhu izrade koštanih nadomjestaka koji se integriraju u preostalu periradikularnu ili interradičularnu kost (11) te mogu regenerirati i meka i tvrda tkiva u obliku faktora rasta i drugih preparata dobivenih iz pacijentove krvi (12).

Iako nekirurško endodontsko liječenje ima visoku uspješnost (čak i do 96%) mogući su neuspjesi i postavljanje indikacije za endodontsku kirurgiju.

Periradikalarna kirurgija je indicirana u slučajevima kada nije moguće provesti reviziju (npr. protetski opskrbljen zub koji u kanalu ima kolčić), kada nije moguće napraviti uspješno endodontsko liječenje (kalcifikati unutar korijenskog kanala ili anatomske varijacije) te kod pogrešaka uslijed endodontskog liječenja (lom instrumenta u kanalu, prepunjenje kanala koje pacijentu uzrokuje simptome, napravljena stuba na dentinskom zidu kanala ili ijtrogena perforacija korijena) (13).

Od iznimnog je značaja primjena bioaktivnih materijala u endodonciji i endodontskoj kirurgiji jer su biokompatibilni, zbog čega nisu štetni za periapikalna tkiva ukoliko su s njima u kontaktu te ne usporavaju njihovo cijeljenje ako se prilikom ortogradnog punjenja korijenski kanal prepuni. Ukoliko se provodi djelomična amputacija pulpnog tkiva, takvi materijali mogu poboljšati cijeljenje preostale pulpe a kod potpune ekstirpacije pulpe mogu ubrzati cijeljenje periapikalne lezije (12).

Prvi materijali na bazi kalcijevog hidroksida na tržištu su od 1920. godine. U dodiru s vitalnim pulpnim tkivom potiču stvaranje dentinskog mosta. Međutim, zbog njihove topljivosti, slabih adhezijskih i mehaničkih svojstava te slabe sposobnosti brtvljenja zamjenjuju ih suvremeni kalcij-silikatni cementi poboljšanih svojstava, kao što su MTA i različiti biokeramički materijali (14). Paste temeljene na kalcijevu hidroksidu koje se ne stvrdnjavaju i s vremenom se resorbiraju, otpuštaju veliku količinu hidroksidnih iona. One nisu kemijski stabilne pa se koriste u endodonciji isključivo za privremeno punjenje kanala. Cementi temeljeni na kalcijevu hidroksidu koji se stvrdnjavaju i otpuštaju minimalnu količinu hidroksilnih iona, mogu se koristiti zajedno s gutaperkom za trajno punjenje korijenskog kanala (15).

Materijali na bazi kalcijevog hidroksida su bioaktivni. Reduciraju lokalnu osteoklastičnu aktivnost i stimuliraju stvaranje novih mineraliziranih tkiva kada su u dodiru s vezivnim tkivom na način da visoki pH materijala aktivira enzim alkalnu fosfatazu (ALP) (12).

U današnjoj kliničkoj primjeni konvencionalne preparate temeljene na kalcijevom hidroksidu sve više nadomještaju bioaktivni materijali temeljeni na dikalcij i trikalcij silikatima (CSC). Najčešće primjenjivani materijali u terapijskim postupcima endodoncije i endodontske kirurgije su: mineral trioksid agregat (MTA), Biodentin i biokeramika. Recentna literatura ukazuje na dugoročno otpuštanje kalcijevih i hidroksilnih iona bioaktivnih materijala u

usporedbi s konvencionalnim materijalima koji se znatno brže resorbiraju. Suvremeni bioaktivni materijali imaju nešto niži pH, veći volumen pora i samim tim veću površinu na kojoj se izmjena iona odvija te više apsorbiraju tkivnu tekućinu (16). Ukoliko u blizini materijala postoji koštano tkivo koje zacjeljuje, biokeramički materijali mogu apsorbirati osteoinduktivne tvari iz okoline te ih kasnije otpuštati pa tako mogu imati i osteoinduktivni potencijal (17). Važna značajka svih CSC (materijala temeljenih na dikalcij i trikalcij silikatima) je mogućnost stvrdnjavanja u vlažnim uvjetima što olakšava klinički rad posebice u endodontskoj kirurgiji (18).

## **2.1. Mineral – trioksidni agregat (MTA)**

MTA je prvi materijal temeljen na dikalcij i trikalcij silikatima (CSC) koji se uspješno koristi u endodonciji. Uveo ga je Torabinejad 1993. godine (17). Dolazi u dvije komponente, kao prašak i tekućina. Prašak je kalcijev oksid u obliku trikalcijeva i dikalcijeva silikata (14) i zapravo je pročišćeni Portland cement s dodatkom radiokontrastnog bizmutovog oksida (19), a tekućina je destilirana voda. Njihovim miješanjem nastaje kalcijev hidroksid kao primarni reakcijski proizvod zbog čega MTA preparati imaju neka slična svojstva kao preparati na bazi kalcijevog hidroksida (14). Počeo se koristiti kao materijal za retrogradna punjenja, a naknadno se počinje koristiti i za direktno prekrivanje pulpe, pulpotomiju, apeksifikaciju, prekrivanje perforacija korijena, za ortogradno punjenje kanala te za postupke revaskularizacije pulpe (17). Na tržištu su dostupni sivi i bijeli preparati MTA. Prvo su se rabili sivi preparati, a od 2002. godine na tržištu su dostupni i bijeli preparati koji imaju značajno niži udio željezovog, magnezijevog i aluminijskog oksida (17). Sivi preparati imaju najduže vrijeme stvrdnjavanja od svih MTA preparata (oko 2 sata i 45 minuta). Suvremeniji MTA Angelus preparati imaju značajno skraćeno vrijeme stvrdnjavanja (oko 24 minute) (19). Veliki nedostatak starijih MTA preparata je upravo vrlo dugo vrijeme stvrdnjavanja. Problematičnost njihove uporabe za retrogradno punjenje je rizik da ih krv otplavi iz retrogradnog kaviteta (18). Nedostaci su i otežano uklanjanje iz korijenskog kanala (ne postoji otapalo), otežano rukovanje te mogućnost diskoloracije krune zuba (19).

## **2.2. Biodentine**

Biokeramički materijali u stomatologiji se mogu podijeliti na preparate temeljene na kalcijevim silikatima (koji se nadalje dijele na MTA i nonMTA preparate), preparate temeljene na kalcijevim fosfatima i bioaktivna stakla. Mogu se podijeliti također na bioaktivne i bioinertne (20).

Suvremeni non MTA biokeramički preparati se koriste za iste indikacije kao i svi MTA preparati. I jedni i drugi imaju zadovoljavajuću biokompatibilnost. Oprečni su rezultati studije koja je istraživala biokompatibilnost obje vrste materijala, no ipak veći udio rezultata ipak nalaže da non MTA preparati više stimuliraju diferencijaciju osteoblasta i fibroblasta, povećavaju lokalno izlučivanje citokina što je važno za stvaranje novog koštanog tkiva te izazivaju manje oštećenje tkiva s kojima su u kontaktu (21).

Jedan od najkorištenijih i najviše istraživanih non MTA biokeramičkih materijala je Biodentine (Septodont, Saint-Maur-des Fosses, Francuska).

To je materijal temeljen na dikalcij i trikalcij silikatima koji je na tržištu od 2009. godine (17), dostupan je u kapsuliranom obliku. Kapsula sadrži prašak, a tekuća komponenta je izdvojena. Nakon dodavanja tekućine u kapsulu ona se zatvara i aktivira u mješalici kako bi nastala pasta kremaste konzistencije (14).

Važan sastojak tekuće komponente je kalcijev klorid koji značajno ubrzava stvrdnjavanje. Modul elastičnosti i mikrotvrdoća su vrlo sličnih vrijednosti kao kod dentina. Slično kao i MTA, ovaj cement otpušta kalcijev hidroksid. Prednosti u odnosu na starije MTA preparate su znatno brže stvrdnjavanje (ovaj problem je kod novijih MTA preparata eliminiran), znatno jednostavnije rukovanje te bolja mehanička svojstva (17). Znanstvena istraživanja ukazuju da Biodentine u odnosu na MTA ima veći potencijal mineralizacije tvrdih tkiva te da stvara snažniju vezu s korijenskim dentinom što omogućava bolje brtvljenje retrogradnog punjenja (19). Dobro prodire u dentinske tubuluse. Na tržištu se zbog sličnih mehaničkih svojstava prirodnom dentinu predstavlja kao „zamjena za dentin“. Kao nedostatak bi se mogla navesti slabija radiokontrastnost u odnosu na MTA preparate (22).

### **2.3. Biokeramika**

Biokeramički materijali su biokompatibilni keramički materijali prilagođeni za uporabu u medicini i stomatologiji. Takvi materijali mogu biti bioinertni, bioaktivni ili biorazgradivi. U endodonciji najčešće se koriste bioaktivni biokeramički materijali: materijali temeljeni na kalcijevim silikatima te gotovi preparati kalcijevih silikata i kalcijevih fosfata kao što je Total Fill BC Sealer (FKG Dentaire SA, Chaux-de-Fonds, Švicarska) (17). Zbog dodatka kalcijevih fosfata kemijski sastav stvrdnutog materijala je sličan hidroksiapatitima dentina i kosti. Posljedično je poboljšana kemijska veza materijala i korijenskog dentina, što ove materijale čini pogodnima za punjenje korijenskog kanala (23).

Total Fill BC Sealer je hidrofilni i radioopakni biokeramički materijal. Sastoji se od kalcijevih silikata, kalcijevih fosfata, cirkonijevog oksida, tantalovog oksida i punila. Za punjenje korijenskog kanala može se koristiti s posebnim gutaperka štapićima koji su obloženi biokeramikom, kako bi materijal i s njima ostvario čvrstu kemijsku vezu (24).

Vlaga unutar korijenskog kanala je potrebna za indukciju stvrdnjavanja materijala. Materijal je porozan te može upijati vlagu zbog čega lagano ekspandira. Ima lužnati pH, snažno i dugotrajno



otpušta kalcijeve ione te ima antibakterijsko djelovanje. Početno stvrdnjavanje materijala je relativno sporo a potpuno stvrdnjavanje traje 23 sata (25).

Nedostatak svih biokeramičkih punila je otežano uklanjanje punjenja iz korijenskog kanala (23).

### **3. PRIKAZI SLUČAJEVA**

Apikotomija je kirurška resekcija vrška korijena. Cilj zahvata je ukloniti apikalne ramifikacije i inficirano odnosno nekrotično tkivo u apikalnom dijelu korijenskog kanala. Na taj način se oslabljuje statika zuba, posebice ako je zub već otprije oštećen. Zbog toga se kod perzistirajućih periapikalnih lezija uvijek pokušava nekirurškim re-tretmanom, kada god je to moguće (26). Kao priprema za apikotomiju vrlo je važno napraviti punjenje korijenskog kanala. Ono se radi sat vremena prije zahvata ili čak intraoperativno. Ukoliko se punjenje kanala napravi ranije, moguć je razvoj upale što onemogućuje postizanje anestezije i hemostaze za sam zahvat. Zahvat uključuje anesteziju i postizanje hemostaze, inciziju i odizanje mukoperiostalnog režnja, pristup vršku korijena, kiretažu periapikalnog područja te resekciju vrška korijena. Nakon toga je potrebno izraditi retrogradni kavitet i retrogradno punjenje. Na kraju se provodi repozicija režnja i šivanje te je potrebno postoperativno praćenje pacijenta (13, 27). Istraživanja su pokazala da je najpovoljnije vršak korijena resecirati pod kutom od 90° u odnosu na uzdužnu osovinu zuba zbog izbjegavanja štetnih sila naprezanja na periapikalno koštano tkivo i na cement korijena zuba (28).

Nakon resekcije vrška korijena potrebno je preparirati retrogradni kavitet paralelno s uzdužnom osovinom korijena zuba (13). Resecira se 3 milimetra vrška korijena te se preparira retrogradni kavitet dubine 3 milimetra kako bi se uklonili svi lateralni kanali te apikalne ramifikacije. Više je načina za preparaciju retrogradnog kaviteta, no najjednostavnije je pomoću ultrazvučnih nastavaka koji su tvornički dizajnirani za preparaciju adekvatnog kaviteta. Cijeli nastavak ulazi u korijenski kanal te se na taj način ispreparira retrogradni kavitet. Takav nastavak se zamjenjuje dužim nastavcima pod različitim kutovima kojima se daljnje ispreparira korijenski kanal (29). U prošlosti su kirurški instrumenti za preparaciju bili znatno veći te se vršak korijena zbog boljeg pristupa i vidljivosti morao resecirati pod kutom 45 - 60° (30).

Cilj preparacije retrogradnog kaviteta je ukloniti inficirano tkivo iz apikalnih ramifikacija i lateralnih kanala koji nisu obrađeni endodontskim liječenjem. Takva preparacija eksponira dentinske tubuluse tog područja pa je nužno napraviti retrogradno punjenje (30). Svrha retrogradnog punjenja je postizanje zadovoljavajućeg apikalnog brtvljenja i sprječavanja prodora mikroorganizama iz korijenskog kanala u periapikalna tkiva te omogućavanje boljeg cijeljenja periapikalne lezije (31).

Materijal za retrogradno punjenje je u intimnom kontaktu s periapikalnim tkivom pa stoga mora biti biokompatibilan, netoksičan, imati antibakterijsko djelovanje te stimulirati regeneraciju

bioloških tkiva. Danas se u tu svrhu primjenjuju biokeramički materijali koji imaju osteoinduktivno djelovanje za cijeljenje koštanog tkiva (31).

### 3.1. Prikaz prvog kliničkog slučaja

Pacijent je došao na Kliniku za stomatologiju Kliničkog bolničkog centra Zagreb. Radiološki je uočeno periapikalno prosvjetljenje na zubu 21 (slika 1) koje je perzistiralo nakon provedenog endodontskog liječenja te neadekvatna poslijeendodontska opskrba zuba nadogradnjom i krunicom. Nije bilo moguće provesti uklanjanje nadogradnje i reviziju endodontskog liječenja, stoga je plan terapije bio provesti apikotomiju i retrogradno punjenje.

Za izvođenje operacije nužna je ambulantna sterilnost zahvata te upotreba kirurškog kolječnika cjevčicom povezanog na fiziodispenzer. Zahvat se izvodi pod lokalnom anestezijom koja za cilj ima bezbolnost zahvata kao i održavanje hemostaze (13).

Nakon aplikacije infiltracijske lokalne anestezije operaciji se pristupilo trokutastim rezom (jednostrani rez po Nowak-Peteru) i odizanjem mukoperiostalnog režnja (slika 2) s ciljem prikazivanja vestibularne koštane stijenke. Okruglim svrdlom na kirurškom kolječniku uz obilno vodeno hlađenje napravljen je otvor na koštanoj stijenci u razini apeksa korijena zuba, nakon čega je postignuta drenaža sadržaja (slika 3). Purulentni sadržaj ukazivao je na sekundarno inficiranu tvorbu. Sljedeći korak je održavanje suhog operativnog polja kako bi se omogućila jasna vidljivost i preglednost tijekom provođenja operativnog zahvata. Jasno je prikazan vršak korijena koji treba resecirati (slika 4). Fisurnim svrdlom (Lindemann) montiranim na kirurški kolječnik uz vodeno hlađenje napravljena je apikotomija (slika 5). Zatim se tupim ručnim instrumentom provela enukleacija tvorbe (slika 6) te je sačuvan uzorak ovojnice za patohistološku analizu (slika 7).

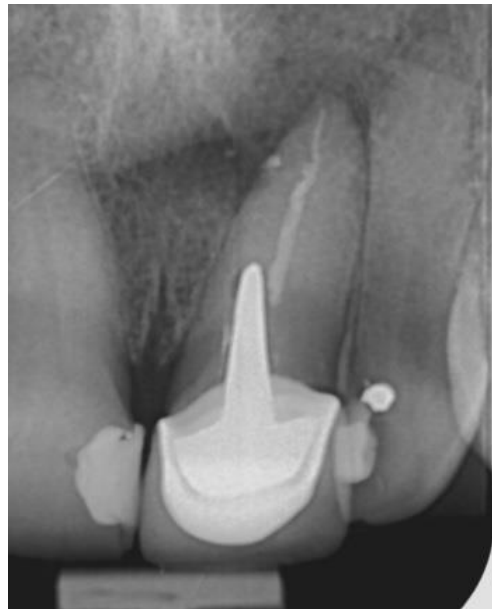Sljedeći korak je izrada retrogradnog kaviteta na apikalnom kraju preostalog dijela korijena nakon apikotomije. U ovom slučaju retrogradni kavitet se izradio piezoelektričnim ultrazvučnim nastavkom montiranim na kirurški kolječnik uz vodeno hlađenje (slika 8 i 9). Duljina radnog dijela ultrazvučnog nastavka određuje dubinu retrogradnog kaviteta. Pomoću graduirane parodontološke sonde može se odrediti duljina radnog dijela nastavka koja je potrebna za preparaciju retrogradnog kaviteta (najčešće oko 3 milimetra). Retrogradni kavitet je prepariran i uspostavljeno je pregledno operativno polje (slika 10) nužno za aplikaciju materijala za retrogradno punjenje.

Za retrogradno punjenje koristio se materijal Biodentine (Septodont, Saint-Maur-des Fosses, Francuska) (slika 11). Materijal se u retrogradni kavitet aplicira tvornički proizvedenim aplikatorom te se kondenzira ručnim instrumentom (slika 12). Velike prednosti ovog materijala u primjeni za retrogradno punjenje je vrlo kratko vrijeme stvrdnjavanja (10 - 12 minuta) (32)

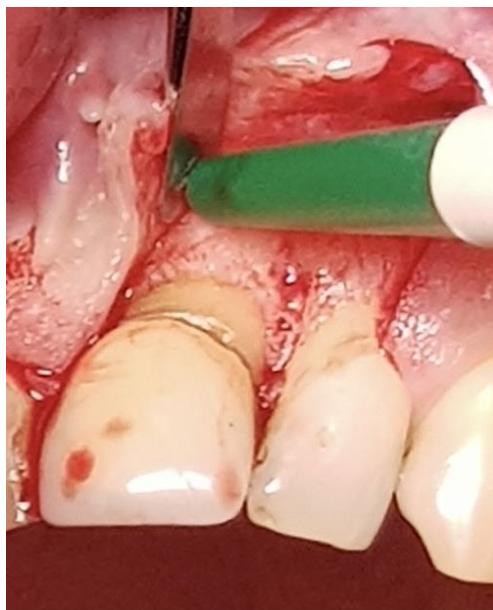te činjenica da izlaganje materijala krvi nakon njegove aplikacije neće narušiti snagu njegove veze s korijenskim dentinom kao ni stvaranje novih apatitnih kristala (33).

Na kraju se mukoperiostalni režanj reponirao te se primarno zašio pojedinačnim šavovima (slika 13). S obzirom da se radilo o inficiranoj periapikalnoj tvorbi s purulentnim sadržajem, ostavljen je drenažni otvor u visini odstranjenog apeksa korijena zuba.

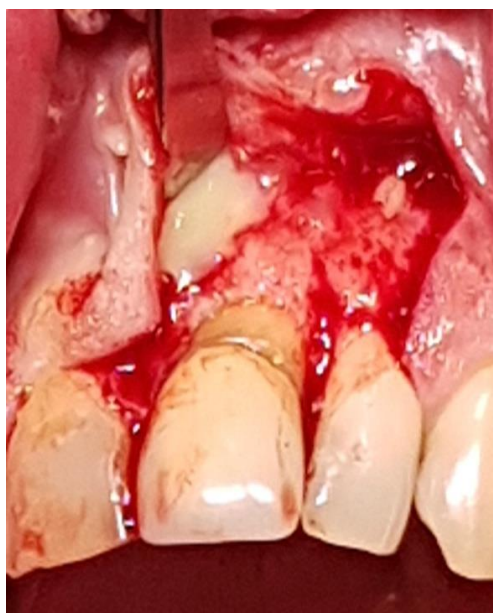Dinamika cijeljenja periapikalne lezije radiološki se kontrolirala snimkama nakon 5 mjeseci (slika 14) te nakon 9 mjeseci (slika 15). Kontrolne radiološke snimke su snimane iz različitog kutova snimanja, iz kojeg se bolje vidjela periapikalna translucencija. Vidljivo je značajno cijeljenje lezije u razdoblju nakon 4 mjeseca.



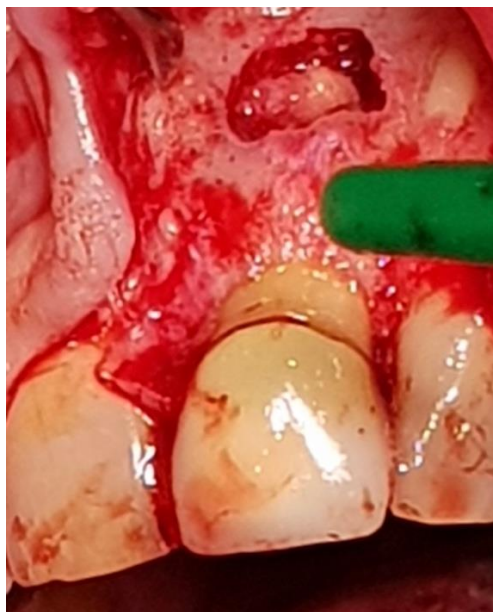**Slika 1.** Početni radiološki nalaz zuba 21



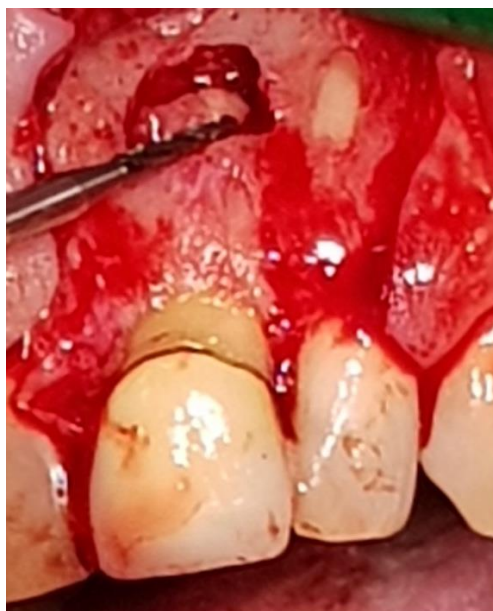**Slika 2.** Trokutasti rez i odizanje režnja



**Slika 3.** Purulentni sadržaj nakon trepanacije otvora na koštanoj stijenci

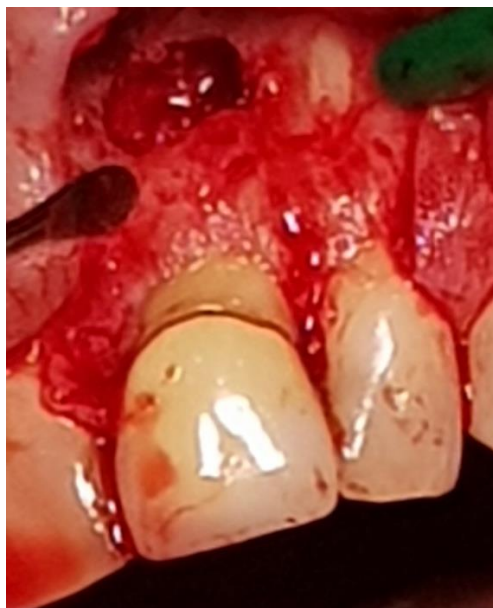

**Slika 4.** Prikazan apeks korijena zuba

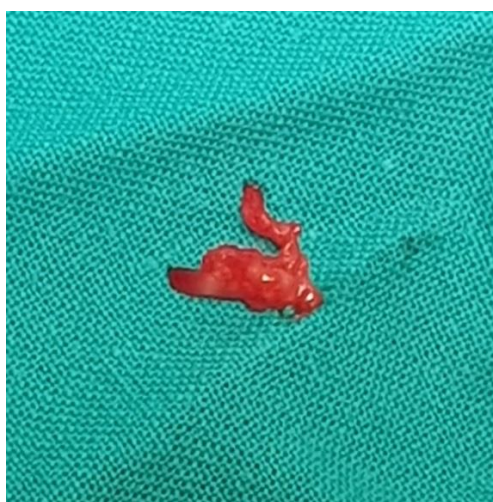

**Slika 5.** Resekcija vrška korijena fisurnim svrdlom

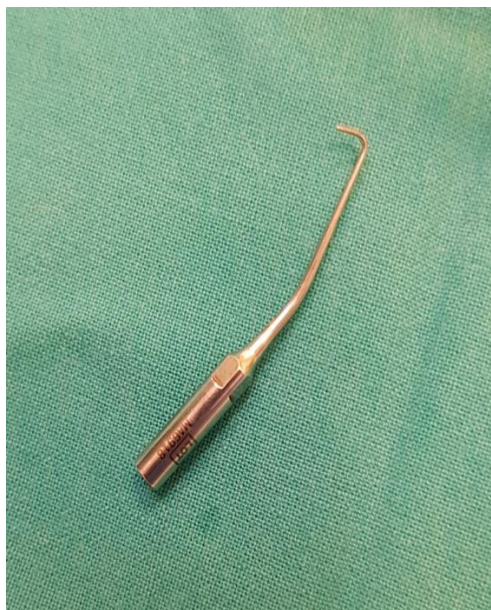



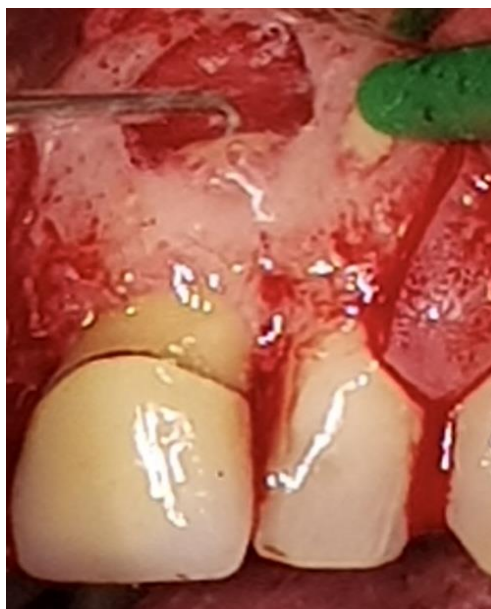**Slika 6.** Odstranjenje periapikalne patološke tvorbe (flap-kiretaža)



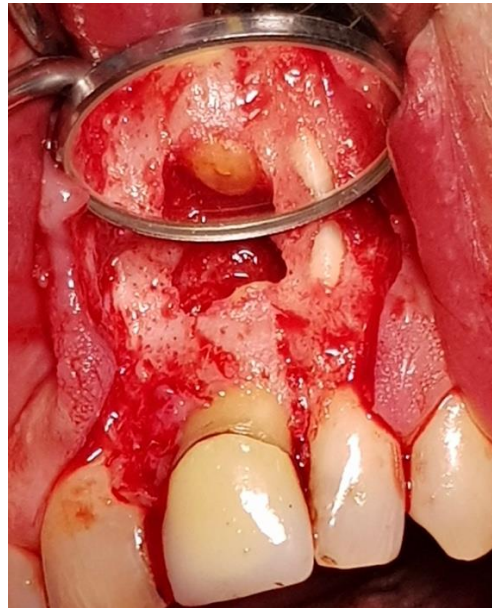**Slika 7.** Uzorak tvorbe za patohistološku analizu



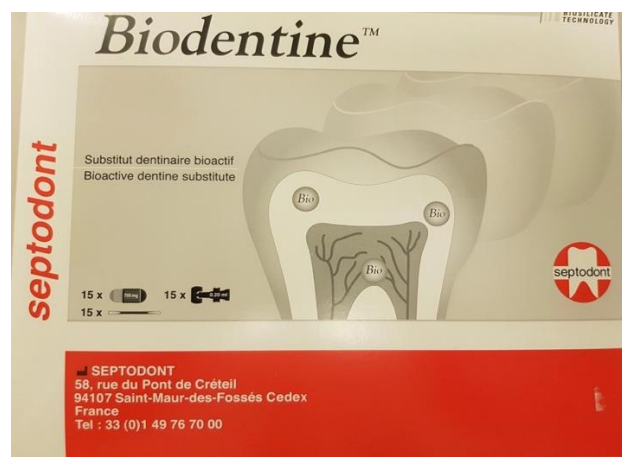
**Slika 8.** Piezoelektrični nastavak za preparaciju retrogradnog kaviteta



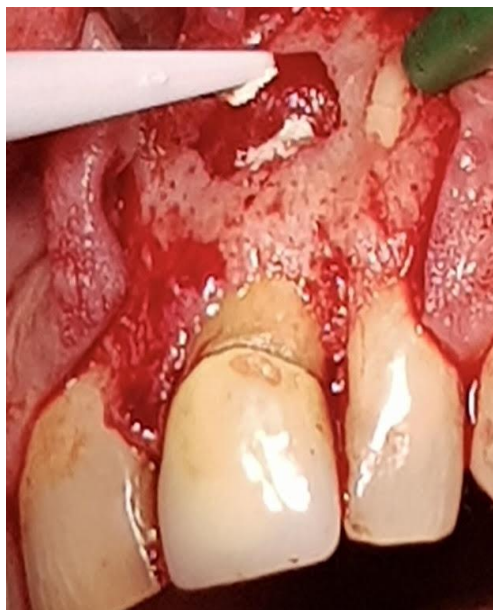**Slika 9.** Preparacija retrogradnog kaviteta



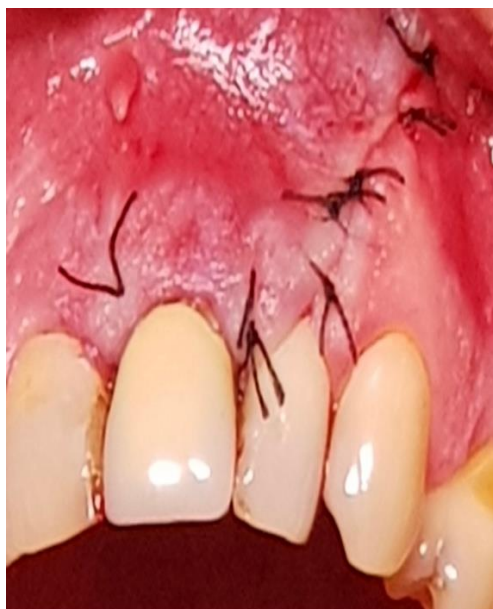Slika 10. Retrogradni kavitet



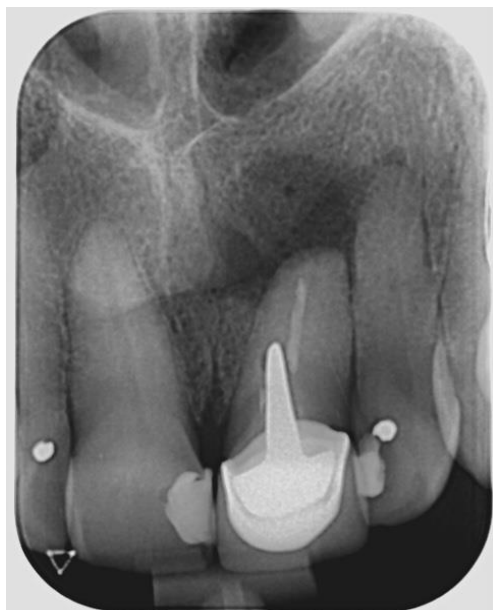
Slika 11. Biodentine – materijal za retrogradno punjenje



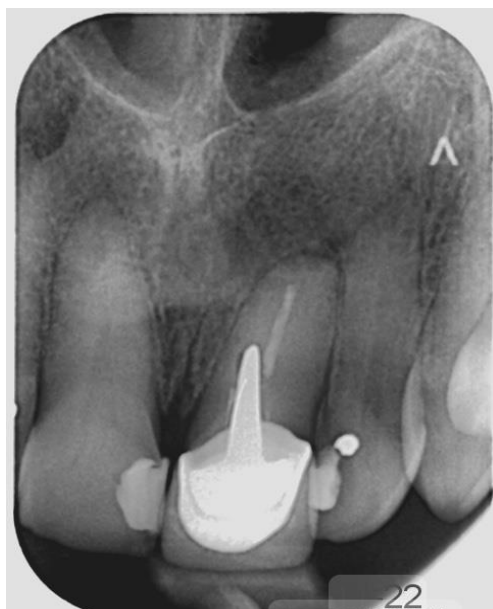**Slika 12.** Aplikacija materijala za retrogradno punjenje



**Slika 13.** Stanje nakon šivanja



**Slika 14.** Kontrolna rendgenska snimka nakon 5 mjeseci



**Slika 15.** Kontrolna rendgenska snimka nakon 9 mjeseci

### 3.2. Prikaz drugog kliničkog slučaja

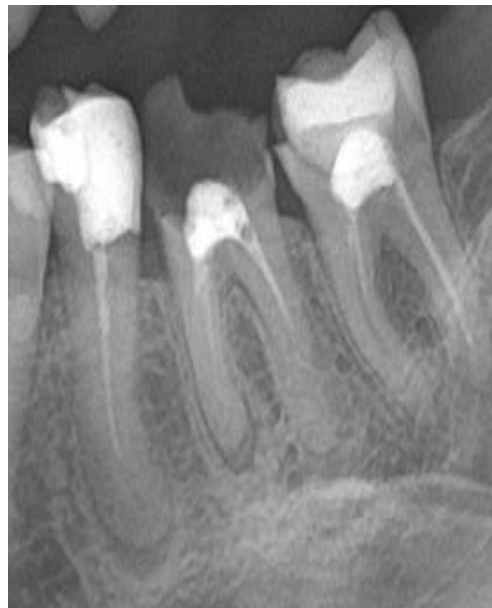Pacijentica je došla na Kliniku za stomatologiju Kliničkog bolničkog centra Zagreb radi sanacije zubi. Anamnestički nije navodila bolove, no prilikom kliničkog pregleda uočeno je nekoliko zubi s velikim ispunima te zub 36 s privremenim ispunom i započetim endodontskim liječenjem. U prethodnoj posjeti pacijentici je snimljen ortopantomogram na kojem se vidjelo da su zubi 35 i 37 neadekvatno endodontski liječeni te da zubi 35, 36 i 37 imaju periapikalne upalne lezije (slika 16). Odlučeno je napraviti reviziju neadekvatnog prekratkog punjenja korijenskog kanala zuba 35, instrumentirati kanal te ga napuniti bioaktivnim materijalom.

Na zubu 35 se izradio trepanacijski otvor te je postavljena je gumena zaštitna plahtica. Gates-Glidden svrdlom se uklonio dio punjenja iz koronarne trećine korijenskog kanala te se aplicirao preparat eukaliptusovog eteričnog ulja koji djelomično otapa gutaperku te na taj način olakšava reviziju starog punjenja. Revizija punjenja je provedena strojnom Reciproc tehnikom (VDW GmbH, München, Njemačka). Nakon uklanjanja starog punjenja malim ručnim endodontskim instrumentima, nije se moglo doći do pune radne dužine što znači da je apikalni dio kanala obliterated. Zbog toga se u kanal aplicirao preparat EDTA (etilen-diamino-tetraoctene kiseline) (Calcinase EDTA lösung, Lege Artis Pharma GmbH, Njemačka), kelator koji dekalificira dentin te na taj način omekšava stijenke korijenskog kanala (34). Malim ručnim proširivačima je uspostavljena prohodnost korijenskog kanala do apikalnog otvora. Nakon što je pomoću apeks lokatora određena radna dužina, instrumentacija korijenskog kanala je izvršena strojnom Reciproc tehnikom. Posljednji instrument kojim se provodilo čišćenje i širenje kanala je bio #35. Tijekom instrumentacije kanal se više puta ispirao 2.5%-tnim natrijevim hipokloritom.

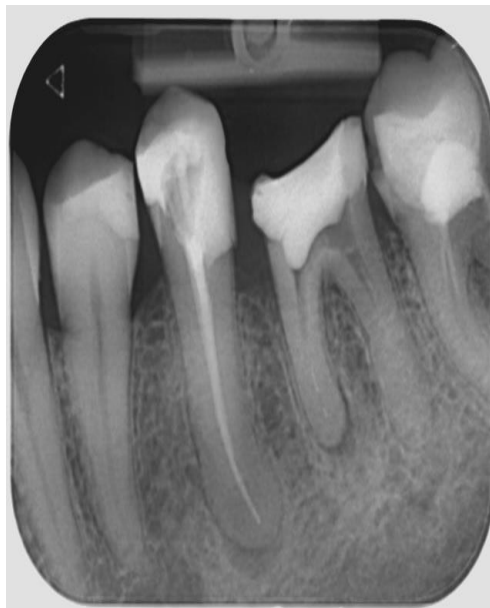Nakon završnog ispiranja, sušenja kanala te završne provjere radne duljine pristupilo se punjenju kanala. Kanal je napunjen Reciproc gutaperka štapićem #35 koja ima jednake dimenzije i konicitet kao završni instrument kojim se kanal instrumentirao. Kao punilo se koristio biokeramički materijal Total Fill BC Sealer (FKG Dentaire SA, Chaux-de-Fonds, Švicarska). Primjenom tog materijala klinički postupak je brži i jednostavniji, materijal se jednostavno aplicira tvorničkim aplikatorom u kanal te se pripadajući gutaperka štapić postavi do pune radne duljine. Velika prednost ovoga materijala je činjenica da se nakon stvrdnjavanja ne kontrahira već lagano ekspandira. Zbog toga nije potrebna dodatna kondenzacija gutaperka štapića, što se smatra poštenijim načinom punjenja kanala – in vitro istraživanja na ekstrahiranim zubima pokazala su da hladna lateralna kondenzacija gutaperka štapića može

oštetiti dentinske stijenke korijenskih kanala (24). Također, materijal je hidrofilan i može se kemijski stvrdnjavati u nepotpuno osušenom kanalu (25) što značajno olakšava klinički rad.

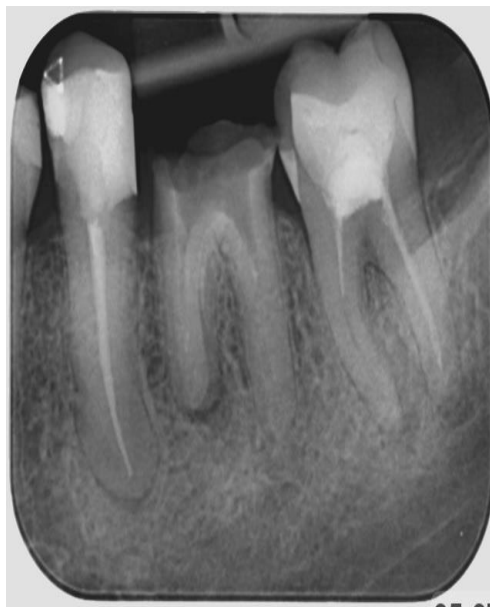Napravljena je retroalveolarna rendgenska snimka neposredno nakon punjenja (slika 17) te kontrolna snimka nakon 10 mjeseci gdje je vidljivo značajno cijeljenje periapikalne lezije (slika 18).



**Slika 16.** Isječak iz ortopantomograma snimljenog prije postupka  
Vidljivo kratko punjenje zuba 35 i periapikalna lezija



**Slika 17.** Rendgenska snimka zuba 35 nakon punjenja kanala



**Slika 18.** Kontrolna rendgenska snimka zuba 35 nakon 10 mjeseci





Dva klinička slučaja prikazana u ovom radu uključuju ortogradno i retrogradno punjenje korijenskog kanala. Ortogradno punjenje kanala odnosno nekirurško endodontsko liječenje čini neizostavni dio svakodnevne kliničke stomatološke prakse i prvi je korak u zbrinjavanju patologije endodontskog podrijetla bilo da se radi o akutnim bolnim stanjima ili pak o kroničnim patološkim tvorbama uzrokovanim nekrotičnim zubom koja su vrlo često slučajan radiološki nalaz a da pri tom pacijent ne navodi nikakve subjektivne smetnje. U tom slučaju se periradikularnom području, gdje je smještena takva lezija, ne pristupa izravno već se otklanjanjem uzroka (nekrotične i/ili inficirane pulpe) očekuje cijeljenje takve lezije. Znatno rjeđe se pristupa kirurškom zahvatu apikotomije i izradi retrogradnog punjenja nakon što se sama patološka tvorba u potpunosti uklonila. Nakon takvog zahvata zub ostaje u zubnom nizu, ali je resekcijom apikalne trećine korijena njegova statika narušena, posebice ako je zub i parodontološki kompromitiran. To je naročito važno ukoliko se planira protetska opskrba tog zuba.

Primarno endodontsko liječenje općenito ima visoku stopu uspješnosti, no brojni čimbenici kao što su starija dob i lošije opće zdravstveno stanje pacijenta, zub koji se tretira (veća uspješnost endodontskog liječenja gornjih zubi u odnosu na tretman donjih zubi), veličina i tip periapikalne lezije te različite proceduralne pogreške mogu značajno smanjiti uspješnost endodontskog liječenja (35).

Kod zubi s postojećim periapikalnim lezijama revizija endodontskog liječenja ima nižu uspješnost od primarnog endodontskog liječenja (36). Rezultati istraživanja uspješnosti revizije i kirurškog zahvata su oprečni – uspješnost kirurškog zahvata veća je u praćenju liječenih zubi 2 - 4 godine, ali u praćenju 4 - 6 godina bila je veća uspješnost revizije (37).

U ovom radu prikazana je primjena suvremenog biokeramičkog materijala za punjenje korijenskog kanala. Više znanstvenih istraživanja je istraživalo prednosti različitih biokeramičkih punila s jednim od najčešćih punila korištenih u kliničkoj praksi (punilo temeljeno na epoksi smolama – AH plus). Njihova izraženija biokompatibilnost i bioaktivno djelovanje su korisna svojstva materijala za primjenu u punjenju korijenskog kanala jer materijal za punjenje zadržava kontakt s periapikalnim tkivima te ima ulogu u tkivnom cijeljenju (38).

Također, prikazana je primjena Biodentinea (Septodont, Saint-Maur-des Fosses, Francuska) za retrogradno punjenje. Materijal se veže za dentinske stijenke korijenskog kanala putem

mikromehaničke retencije i kemijski odlaganjem apatitnih kristala. Ima relativno kratko vrijeme stvrdnjavanja i hidrofilan je te neke studije potvrđuju da krv u operacijskom polju ne ometa njegovo stvrdnjavanje dok neke studije ipak pokazuju da krvna kontaminacija oslabljuje vezu materijala s dentinom korijenskog kanala. Te činjenice govore da je potrebno postići hemostazu u operacijskom polju prilikom aplikacije materijala (39).

U ovom radu prikazana je primjena materijala koji pokazuju bolja svojstva u odnosu na dosadašnje najčešće korištene materijale. Za retrogradno punjenje biokeramički materijali danas postaju zlatni standard jer ne pokazuju nedostatke brojnih materijala koji su se do sada koristili u tu primjenu, no za ortogradno punjenje korijenskog kanala još uvijek nisu u čestoj primjeni zbog relativno visoke cijene i zbog velike učestalosti tog postupka u svakodnevnoj kliničkoj praksi.

Ovaj prikaz kliničkih slučajeva je pokazao da je u obje kliničke situacije rad s biokeramičkim materijalima rezultirao uspješnim ishodom što je potvrđeno izostankom kliničkih simptoma te radiološki vidljivim cijeljenjem.



Biokeramički dentalni materijali predstavljaju rastući trend u dentalnoj medicini. Dostupno je sve više materijala poboljšanih svojstava koja induciraju reparaciju i regeneraciju bioloških tkiva, jednostavno se primjenjuju te imaju široki spektar primjene u nekoliko specijalističkih grana dentalne medicine.

Ovaj rad je pokazao uspješne ishode cijeljenja uznapredovalih koštanih lezija nakon uporabe bioaktivnih materijala i to u relativno kratkim vremenskim razdobljima. Potrebno je daljnje kliničko i radiološko praćenje istih slučajeva kako bi se potvrdilo daljnje smanjivanje opsega koštanih lezija. Ipak, radiološki nije moguće utvrditi radi li se o potpunoj regeneraciji ili pak o djelomičnoj reparaciji, no oba ishoda klinički zadovoljavaju.



1. Torabinejad M, Walton RE. Endodoncija. Načela i praksa. 4th ed. Zagreb: Naklada Slap; 2009.
2. Donnermeyer D, Bürklein S, Dammaschke T, Schäfer E. Endodontic sealers based on calcium silicates: a systematic review. *Odontology*. 2019 Oct;107(4):421-436. doi: 10.1007/s10266-018-0400-3. Epub 2018 Dec 15. PMID: 30554288.
3. Saxena P, Gupta SK, Newaskar V. Biocompatibility of root-end filling materials: recent update. *Restor Dent Endod*. 2013 Aug;38(3):119-27. doi: 10.5395/rde.2013.38.3.119. Epub 2013 Aug 23. PMID: 24010077; PMCID: PMC3761119.
4. Demiriz L, Hazar Bodrumlu E. Retrospective evaluation of healing of periapical lesions after unintentional extrusion of mineral trioxide aggregate. *J Appl Biomater Funct Mater*. 2017 Nov 10;15(4):e382-e386. doi: 10.5301/jabfm.5000359. PMID: 28525679.
5. Jukić Krmek S, Baraba A, Klarić E, Marović D, Matijević J. *Pretklinička endodoncija*. Zagreb: Medicinska naklada; 2017.
6. Haapasalo, M., Shen, Y., Wang, Z., & Gao, Y. (2014). *Irrigation in endodontics*. *British Dental Journal*, 216(6), 299–303. doi:10.1038/sj.bdj.2014.204
7. Siqueira Junior, J. F., Rôças, I. das N., Marceliano-Alves, M. F., Pérez, A. R., & Ricucci, D. (2018). *Unprepared root canal surface areas: causes, clinical implications, and therapeutic strategies*. *Brazilian Oral Research*, 32(suppl 1). doi:10.1590/1807-3107bor-2018.vol32.0065
8. Manfredi, M., Figini, L., Gagliani, M., & Lodi, G. (2016). *Single versus multiple visits for endodontic treatment of permanent teeth*. *Cochrane Database of Systematic Reviews*. doi:10.1002/14651858.cd005296.pub3
9. Alsubait S, Albader S, Alajlan N, Alkhunaini N, Niazy A, Almahdy A. Comparison of the antibacterial activity of calcium silicate- and epoxy resin-based endodontic sealers against *Enterococcus faecalis* biofilms: a confocal laser-scanning microscopy analysis. *Odontology*. 2019 Oct;107(4):513-520. doi: 10.1007/s10266-019-00425-7. Epub 2019 Mar 29. PMID: 30927150.
10. Asawaworarit W, Pinyosopon T, Kijssamanmith K. Comparison of apical sealing ability of bioceramic sealer and epoxy resin-based sealer using the fluid filtration technique and scanning electron microscopy. *J Dent Sci*. 2020 Jun;15(2):186-192. doi: 10.1016/j.jds.2019.09.010. Epub 2019 Dec 24. PMID: 32595900; PMCID: PMC7305452.
11. Vallittu PK, Boccaccini AR, Hupa L, Watts DC. Bioactive dental materials-Do they exist and what does bioactivity mean? *Dent Mater*. 2018 May;34(5):693-694. doi: 10.1016/j.dental.2018.03.001. Epub 2018 Mar 20. PMID: 29571660.

12. Enkel B, Dupas C, Armengol V, Akpe Adou J, Bosco J, Daculsi G, Jean A, Laboux O, LeGeros RZ, Weiss P. Bioactive materials in endodontics. *Expert Rev Med Devices*. 2008 Jul;5(4):475-94. doi: 10.1586/17434440.5.4.475. PMID: 18573047.
13. Ingle J I, Bakland L K. *Endodontics*. London: BC Decker; 2002.
14. Tarle Z, sur. *Restaurativna dentalna medicina*. Zagreb: Medicinska naklada; 2019.
15. Mehulić K, sur. *Dentalni materijali*. Zagreb: Medicinska naklada; 2017.
16. Gandolfi MG, Siboni F, Botero T, Bossù M, Riccitiello F, Prati C. Calcium silicate and calcium hydroxide materials for pulp capping: biointeractivity, porosity, solubility and bioactivity of current formulations. *J Appl Biomater Funct Mater*. 2015 Jan-Mar;13(1):43-60. doi: 10.5301/jabfm.5000201. Epub 2014 Sep 4. PMID: 25199071.
17. Surya Raghavendra, S., Jadhav, G. R., Gathani, K. M., & Kotadia, P. (2017). *BIOCERAMICS IN ENDODONTICS – A REVIEW*. *Journal of Istanbul University Faculty of Dentistry*, 51(0). doi:10.17096/jiufd.63659
18. Prati C, Gandolfi MG. Calcium silicate bioactive cements: Biological perspectives and clinical applications. *Dent Mater*. 2015 Apr;31(4):351-70. doi: 10.1016/j.dental.2015.01.004. Epub 2015 Feb 7. PMID: 25662204.
19. Dawood, A. E., Parashos, P., Wong, R. H. K., Reynolds, E. C., & Manton, D. J. (2015). *Calcium silicate-based cements: composition, properties, and clinical applications*. *Journal of Investigative and Clinical Dentistry*, 8(2), e12195. doi:10.1111/jicd.12195
20. Jafari, F., & Jafari, S. (2017). *Composition and physicochemical properties of calcium silicate based sealers: A review article*. *Journal of Clinical and Experimental Dentistry*, e1249–e1255. doi:10.4317/jced.54103
21. De Oliveira, N., de Souza Araújo, P., da Silveira, M., Veras Sobral, A., & Carvalho, M. V. (2018). *Comparison of the biocompatibility of calcium silicate-based materials to mineral trioxide aggregate: Systematic review*. *European Journal of Dentistry*, 12(2), 317. doi:10.4103/ejd.ejd\_347\_17
22. Kaur M, Singh H, Dhillon JS, Batra M, Saini M. MTA versus Biodentine: Review of Literature with a Comparative Analysis. *J Clin Diagn Res*. 2017 Aug;11(8):ZG01-ZG05. doi: 10.7860/JCDR/2017/25840.10374. Epub 2017 Aug 1. PMID: 28969295; PMCID: PMC5620936.
23. Al-Haddad A, Che Ab Aziz ZA. Bioceramic-Based Root Canal Sealers: A Review. *Int J Biomater*. 2016;2016:9753210. doi: 10.1155/2016/9753210. Epub 2016 May 3. PMID: 27242904; PMCID: PMC4868912.



24. Al-Hiyasat, A. S., & Alfirjani, S. A. (2019). *The effect of obturation techniques on the push-out bond strength of a premixed bioceramic root canal sealer*. *Journal of Dentistry*. doi:10.1016/j.jdent.2019.07.007
25. Zamparini, F., Siboni, F., Prati, C., Taddei, P., & Gandolfi, M. G. (2018). *Properties of calcium silicate-monobasic calcium phosphate materials for endodontics containing tantalum pentoxide and zirconium oxide*. *Clinical Oral Investigations*. doi:10.1007/s00784-018-2453-7
26. Blahuta R, Stanko P. Root-end resection. Bratisl Lek Listy. 2012;113(4):240-2. doi: 10.4149/bll\_2012\_055. PMID: 22502757.
27. Kuna T, Gabrić Pandurić D, Sušič M, Bego K. Apikotomija: Profile. Sonda. 2007; 14/15; 51-54
28. Monteiro JB, Dal Piva AMO, Tribst JPM, Borges ALS, Tango RN. The Effect of Resection Angle on Stress Distribution after Root-End Surgery. Iran Endod J. 2018 Spring;13(2):188-194. doi: 10.22037/iej.v13i2.19089. PMID: 29707013; PMCID: PMC5911292.
29. Weissman A, Goldberger T, Wigler R, Kfir A, Blau-Venezia N. Retrograde root canal retreatment with pre-bent ultrasonic files. A retrospective outcome study. Int Endod J. 2019 Nov;52(11):1547-1555. doi: 10.1111/iej.13176. Epub 2019 Jul 11. PMID: 31225913.
30. Kim S, Kratchman S. Modern endodontic surgery concepts and practice: a review. J Endod. 2006 Jul;32(7):601-23. doi: 10.1016/j.joen.2005.12.010. Epub 2006 May 6. PMID: 16793466.
31. Abusrewil SM, McLean W, Scott JA. The use of Bioceramics as root-end filling materials in periradicular surgery: A literature review. Saudi Dent J. 2018 Oct;30(4):273-282. doi: 10.1016/j.sdentj.2018.07.004. Epub 2018 Jul 24. PMID: 30202163; PMCID: PMC6128316.
32. Septodont products. Dostupno na: <https://www.septodontusa.com/products/biodentine>
33. Shalabi M, Saber S, Elsewify T. Influence of blood contamination on the bond strength and biointeractivity of Biodentine used as root-end filling. Saudi Dent J. 2020 Dec;32(8):373-381. doi: 10.1016/j.sdentj.2019.11.005. Epub 2019 Nov 21. PMID: 33304080; PMCID: PMC7715484.
34. Hülsmann, M., Heckendorff, M., & Lennon, Á. (2003). *Chelating agents in root canal treatment: mode of action and indications for their use*. *International Endodontic Journal*, 36(12), 810–830. doi:10.1111/j.1365-2591.2003.00754.x
35. Ng, Y.-L., Mann, V., & Gulabivala, K. (2008). *Outcome of secondary root canal treatment: a systematic review of the literature*. *International Endodontic Journal*, 41(12), 1026–1046. doi:10.1111/j.1365-2591.2008.01484.x
36. Kim S, Kratchman S. Modern endodontic surgery concepts and practice: a review. J Endod. 2006 Jul;32(7):601-23. doi: 10.1016/j.joen.2005.12.010. Epub 2006 May 6. PMID: 16793466.

37. Torabinejad M, Corr R, Handysides R, Shabahang S. Outcomes of nonsurgical retreatment and endodontic surgery: a systematic review. *J Endod.* 2009 Jul;35(7):930-7. doi: 10.1016/j.joen.2009.04.023. PMID: 19567310.
38. Benetti F, de Azevedo Queiroz ÍO, Oliveira PHC, Conti LC, Azuma MM, Oliveira SHP, Cintra LTA. Cytotoxicity and biocompatibility of a new bioceramic endodontic sealer containing calcium hydroxide. *Braz Oral Res.* 2019;33:e042. doi: 10.1590/1807-3107bor-2019.vol33.0042. Epub 2019 May 16. PMID: 31508725.
39. Shalabi M, Saber S, Elsewify T. Influence of blood contamination on the bond strength and biointeractivity of Biodentine used as root-end filling. *Saudi Dent J.* 2020 Dec;32(8):37



Tin Mikuš rođen je 20.10.1995. u Splitu. Nakon završene osnovne škole upisuje IV. gimnaziju Marko Marulić u Splitu, a 2015. godine upisuje Stomatološki fakultet Sveučilišta u Zagrebu. Tijekom studiranja asistirao je u privatnoj stomatološkoj ordinaciji.