

# Liječenje oroantralne fistule

---

**Ujlaki, Lora**

**Master's thesis / Diplomski rad**

**2021**

*Degree Grantor / Ustanova koja je dodijelila akademski / stručni stupanj:* **University of Zagreb, School of Dental Medicine / Sveučilište u Zagrebu, Stomatološki fakultet**

*Permanent link / Trajna poveznica:* <https://um.nsk.hr/um:nbn:hr:127:548649>

*Rights / Prava:* [Attribution-NonCommercial 4.0 International/Imenovanje-Nekomercijalno 4.0 međunarodna](#)

*Download date / Datum preuzimanja:* **2025-03-04**



*Repository / Repozitorij:*

[University of Zagreb School of Dental Medicine Repository](#)





Sveučilište u Zagrebu  
Stomatološki fakultet

Lora Ujlaki

# **LIJEČENJE OROANTRALNE FISTULE**

DIPLOMSKI RAD

Zagreb, 2021.

Rad je ostvaren u Klinici za otorinolaringologiju i kirurgiju glave i vrata Stomatološkog fakulteta Sveučilišta u Zagrebu.

Mentor rada: doc. dr. sc. Goran Geber, dr.med.

Lektor hrvatskog jezika: Željka Ivančok Varga, prof. Mentor

Lektor engleskog jezika: Lučana Banek, prof. eng.

Sastav Povjerenstva za obranu diplomskog rada:

1. \_\_\_\_\_
2. \_\_\_\_\_
3. \_\_\_\_\_

Datum obrane rada: \_\_\_\_\_

Rad sadrži: 34 stranica

0 tablica

10 slika

1 CD

Rad je vlastito autorsko djelo koje je u potpunosti samostalno napisano uz naznaku izvora drugih autora i dokumenata korištenih u radu. Osim ako nije drukčije navedeno, sve ilustracije (tablice, slike i dr.) u radu su izvorni doprinos autora poslijediplomskog specijalističkog rada. Autor je odgovoran za pribavljanje dopuštenja za korištenje ilustracija koje nisu njegov izvorni doprinos, kao i za sve eventualne posljedice koje mogu nastati zbog nedopuštenog preuzimanja ilustracija odnosno propusta u navođenju njihovog podrijetla.

## **Zahvala**

*Zahvaljujem svojoj obitelji i prijateljima koji su me podržali i bodrili u proteklim godinama studiranja.*

*Posebno zahvaljujem svom mentoru doc. dr. sc. Goranu Geberu na pomoći i savjetima koje mi je pružio prilikom izrade ovog diplomskog rada.*

## **LIJEČENJE OROANTRALNE FISTULE**

### **Sažetak**

Oroantralna komunikacija je neprirodan prostor koji povezuje maksilarni sinus i usnu šupljinu. U stomatološkoj praksi najčešće nastaje nakon ekstrakcije gornjih distalnih zubiju, posebice molara s izrazito divergentnim i dugim korjenovima. Osim kod ekstrakcija, komunikacija može nastati jatrogeno prilikom apikotomije, implantološke terapije, enukleacije cista. Drugi razlozi su trauma i patološka zbivanja poput osteomijelitisa.

Ne liječenjem komunikacije ona epitelizira i nastaje oroantralna fistula. Oroantralna fistula je patološki kanal pokriven epitelom koji povezuje sinus s usnom šupljinom. Fistula se ne može spontano zatvoriti i bakterije nesmetano ulaze u sinus uzrokujući upalu, maksilarni sinusitis.

Kod donošenja dijagnoze potrebno je napraviti kliničke testove, rendgenske snimke i uzeti anamnezu. Pacijent će se najčešće žaliti na neugodan zadah, prodiranje tekućine u nosnu šupljinu tijekom konzumacije pića, strujanje zraka kroz fistulu, a također nam je važan podatak o mogućim ekstrakcijama ili prijašnjim operacijama.

Kod liječenja je potrebno obratiti pažnju na moguću upalu u sinusu koju je potrebno zbrinuti prije kirurškog zatvaranja fistule. Kiruršku tehniku je potrebno odabrati individualno prema potrebama i mogućnostima pacijenta.

**Ključne riječi:** oroantralna komunikacija, oroantralna fistula, kronični sinusitis

## **TREATMENT OF OROANTRAL FISTULA**

### **Summary**

Oroantral communication is an unnatural space that connects the oral cavity and the maxillary sinus. In dental practice, it most often occurs after an extraction of the upper distal teeth, especially molars with extremely divergent and long roots. Communication can be of iatrogenic nature which usually occurs during apicoectomy, implant therapy, cyst enucleation. Other causes are trauma and pathological processes, such as osteomyelitis.

After unsuccessful treatment, the communication epithelializes and forms an oroantral fistula. Oroantral fistula is a pathological pathway covered with epithelium that connects the sinus with the oral cavity. The fistula cannot close spontaneously and bacteria easily enter into the sinus and cause inflammation known as maxillary sinusitis.

Clinical tests, X-rays and medical history are required for diagnosis. Patients most often complain about bad breath, penetration of fluids into the nasal cavity during drinking and the flow of air through the fistula. Patients may as well give us information about possible extractions or previous surgeries.

During treatment, it is necessary to pay attention to possible inflammation in the sinuses, which should be taken care of before surgical fistula closure. The surgical technique should be selected individually according to patients' needs and status.

**Key words:** oroantral communication, oroantral fistula, chronic sinusitis

## SADRŽAJ

1. UVOD.....	1
2. LIJEČENJE OROANTRALNE FISTULE.....	3
2.1. Maksilarni sinus.....	4
2.1.1. Razvoj.....	4
2.1.2. Anatomija.....	4
2.1.3. Fiziologija.....	6
2.2. Oroantralna komunikacija.....	7
2.2.1. Etiologija.....	7
2.2.2. Incidencija.....	8
2.2.3. Dijagnoza i liječenje.....	8
2.3. Oroantralna fistula.....	10
2.3.1. Etiologija.....	11
2.3.2. Kliničke manifestacije.....	11
2.3.3. Dijagnoza.....	11
2.4. Kronični maksilarni sinusitis.....	14
2.5. Liječenje oroantralne fistule.....	15
2.5.1. Preoperativni postupci.....	15
2.5.2. Uporaba mekotkivnih lokalnih reznjeva.....	16
2.5.3. Uporaba mekotkivnih udaljenih reznjeva.....	18
2.5.4. Uporaba autogenih koštanih nadomjestaka.....	19
2.5.5. Uporaba alogernih materijala.....	20
2.5.6. Uporaba ksenogenih materijala.....	20
2.5.7. Uporaba sintetskih materijala.....	21
2.5.8. Alternativne tehnike.....	22
2.5.9. Postoperativni postupci.....	22
2.5.10. Neuspjeh terapije.....	23
3. RASPRAVA.....	24
4. ZAKLJUČAK.....	26
5. LITERATURA.....	28
6. ŽIVOTOPIS.....	33

## **Popis skraćenica**

CBCT- (*eng. cone beam computed tomography*) - kompjuterizirana tomografija sa stožastim snopom zraka

CT - (*eng. computed tomography*) - kompjuterizirana tomografija

CTG - (*eng. connective tissue graft*) - presadak vezivnog tkiva

ePTFE - (*eng. expanded Polytetrafluoroethylene*) - ekspanzirani politetrafluoretilen, teflon

FMG - (*eng. free mucosal graft*) - slobodni gingivni presadak

OAF - (*eng. oroantral fistula*) - oroantralna fistula

PRF - (*eng. Platelet rich fibrin*) - tehnika s trombocitima obogaćenim fibrinom





Ekstrakcija zubiju je čest i skoro svakodnevni postupak koji stomatolozi provode u svojoj praksi. Važno je da stomatolog bude upućen u moguće komplikacije takvog zahvata. Jedna od tih komplikacija je nastanak oroantralne komunikacije koja, ako se ne sanira pravovremeno, progredira u fistulu.

Oroantralna fistula predstavlja kanal koji povezuje usnu šupljinu s maksilarnim sinusom. Ona omogućuje prodor bakterijama u sinus što za posljedicu ima nastanak upale u sinusu i izaziva neugodne simptome kod pacijenata. Kako fistula ne cijeli spontano, važno je pristupiti ovom problemu ispravnom terapijom.

Cilj ovog rada je uputiti doktora dentalne medicine prema pravilnoj dijagnozi i liječenju oroantralne fistule.

## **2. LIJEČENJE OROANTRALNE FISTULE**

## 2.1. Maksilarni sinus

Maksilarni sinus je koštana šupljina ispunjena zrakom koja je smještena ispod očiju u maksilarnoj kosti. Spada u skupinu paranazalnih sinusa koji komuniciraju s nosnom šupljinom (1).

### 2.1.1. Razvoj

Paranasalni sinusi se razvijaju unutar kostiju viscerokranijuma. Prvi koji se počinje razvijati oko 17. tjedna intrauterino je maksilarni sinus (2). Primordijalni maksilarni sinus nastaje iz donjeg dijela ethmoidalnog infundibuluma i nastavlja se proširivati kroz drugo i treće tromjesječje. Prilikom rođenja sinus mjeri 4.0 mm u širini, 3 mm u visini i 10mm u dužini (3). Nakon rođenja maksilarni sinus ima volumen od 6 do 8 ml i ispunjen je tekućinom. Zatim slijede dvije faze ubrzanog rasta - jedna između rođenja i 3. godine, a druga između 7. i 12. godine kada se maksilarni sinus širi pneumatizacijom maksile (4). Dno maksilarnog sinusa pri rođenju se nalazi 4 mm iznad dna nosne šupljine. Oko 8. i 9. godine u istoj ravnini je s dnom nosne šupljine, a u odrasloj dobi ono se spušta do 5 mm ispod nosa. Spuštanje dna u korelaciji je sa zamjenom mliječne i trajne denticije (5).

### 2.1.2. Anatomija

Maksilarni sinus je šupljina oblika četverostrane piramide. Može biti podijeljen na dva ili tri dijela pomoću septa, a dijelovi mogu i ne moraju komunicirati međusobno. Vršak piramide je usmjeren prema zigomatičnom nastavku, a baza je usmjerena prema lateralnom nosnom zidu. Na bazi se nalazi *hiatus semilunaris* u kojem je smješten ostium preko kojeg se sinus drenira u srednji nosni hodnik (4). Gornja ploha sinusa čini dno orbite, a donja ploha čini alveolarni i palatinalni nastavak. Dno sinusa se može prostirati od područja iza prvog molara pa u premolarnu regiju, a u nekim se slučajevima prostire od tubera do očnjaka. Oblik dna maksilarnog sinusa kontinuirano se mijenja, starenjem dolazi do širenja alveolarnog recesususa što dovodi do pneumatizacije sinusa. Također, gubitkom zubiju dolazi do progresivne resorpcije alveolarnog recesususa (6). Najniži dio dna sinusa nalazi se iznad prvog molara. Udaljenost između korjenova i dna sinusa najveća je za prvi premolar, a najkraća za

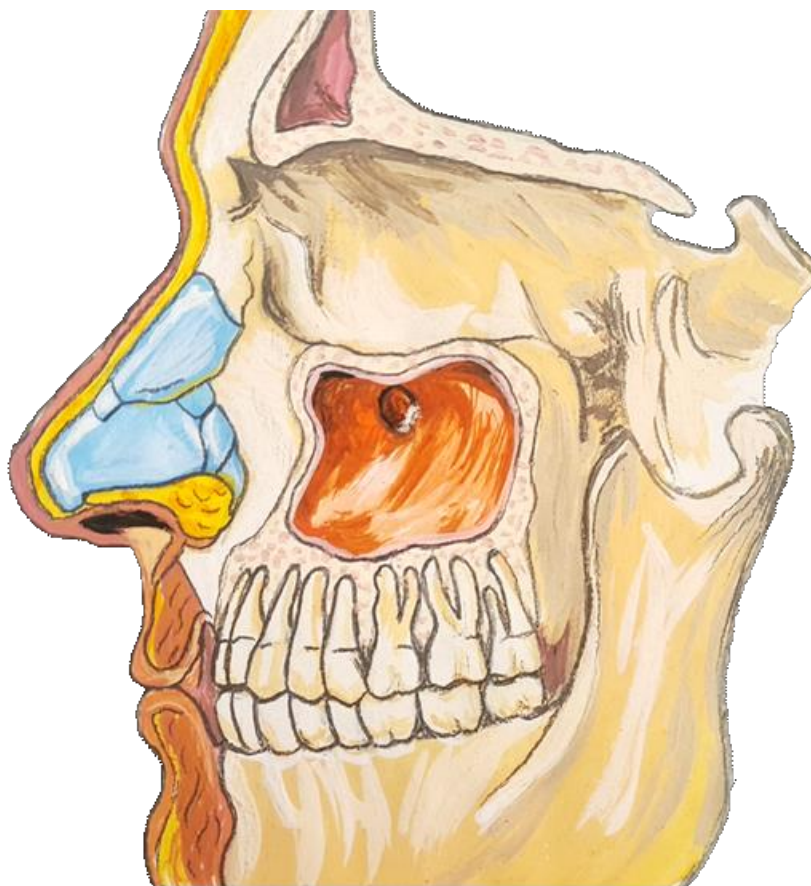
distobukalni korijen drugog molara. U 20 % slučajeva postoji apikalna komunikacija između palatinalnih korjenova gornjih molara i sinusa (4).

Krvna opskrba dolazi iz triju arterija: a. *alveolaris*, lateralnih grana a. *sphenoplatine* i a. *palatine major* i od a. *infraorbitalis*. Venska drenaža prednjeg dijela sinusa odvija se preko v. *facialis*, a stražnjeg preko v. *maxillaris* i jugularnog i duralnog sinus sustava (7).

Najveći dio sinusa osjetno je inerviran nn. *alveolaris posterioris superioris*, dok je ostium inerviran putem n. *palatinus majus*. Sekretomotorno je inerviran granama n. *facialis*, a simpatička inervacija dolazi od *plexus sympathicus carotideus* (7).

Limfa se drenira preko dvaju puteva: preko dubokih i površinskih limfatičkih spletova u mukozi direktno u nos pa u nazofarinks ili preko anastomoza u *plexus pterygopalatinus* do eustachijeve tube pa u nazofarinks. Dalje se slijeva u lateralne cervikalne čvorove i retrofaringealne čvorove (7).

Sinus oblaže tanki sloj mukoze koji se naziva Schneiderova membrana. Ona sadržava 3 vrste stanica: bazalne, mukozne i cilindrične s cilijama (4).



**Slika 1.** Odnos maksilarnog sinusa s korijenovima zubiju

### **2.1.3. Fiziologija**

Maksilarni sinus ima niz fizioloških funkcija. On je koštana šupljina ispunjena zrakom što za rezultat ima smanjenje težine lubanje te služi za ublažavanje udaraca čime smanjuje moguću traumu mozga. Mukoza koja oblaže sinus dodatno filtrira čestice koje su prošle kroz nos, one se zaustave u mukusu i odstranjuju mukocilijarnim strujanjem što štiti respiratorni sustav od patogena. Mukus koji se proizvodi je imunološki aktivan, sadrži lizozime, laktoferin, antitripsin koji čine lokalnu obranu mukoze (3).

## **2.2. Oroantralna komunikacija**

Oroantralna komunikacija je neprirodan, nefiziološki prostor koji povezuje maksilarni sinus i usnu šupljinu. Nastaje gubitkom koštane i mukozne granice ili samo mukozne granice između vrška korijena zuba i dna sinusa (7).

### **2.2.1. Etiologija**

Najučestaliji postupak u stomatološkoj praksi koji dovodi do nastanka komunikacije je ekstrakcija gornjih zubiju. Zubi s korjenovima čiji vrškovi su u kontaktu ili blizini dna sinusa imaju najveći rizik, takav slučaj je najčešći kod drugog molara, zatim kod prvog. Na blizinu između maksilarnog sinusa i korijena utječe dob. Tako je vjerojatnost nastanka komunikacije najveća u trećem desetljeću života, a najmanja u djece zbog nerazvijenih sinusa (8). Osim blizine korjenova ulogu igra oblik i usmjerenost korjenova. Jako divergentni korjenovi otežat će vađenje, zahtijevat će uporabu velike sile koja može rezultirati lomom dna sinusa čiji komadić će se izvaditi zajedno sa zubom (9).

Prisutnost periapikalnih cista i granuloma povećava vjerojatnost nastanka komunikacije. Ciste i granulomi dovode do resorpcije kosti dna sinusa (8).

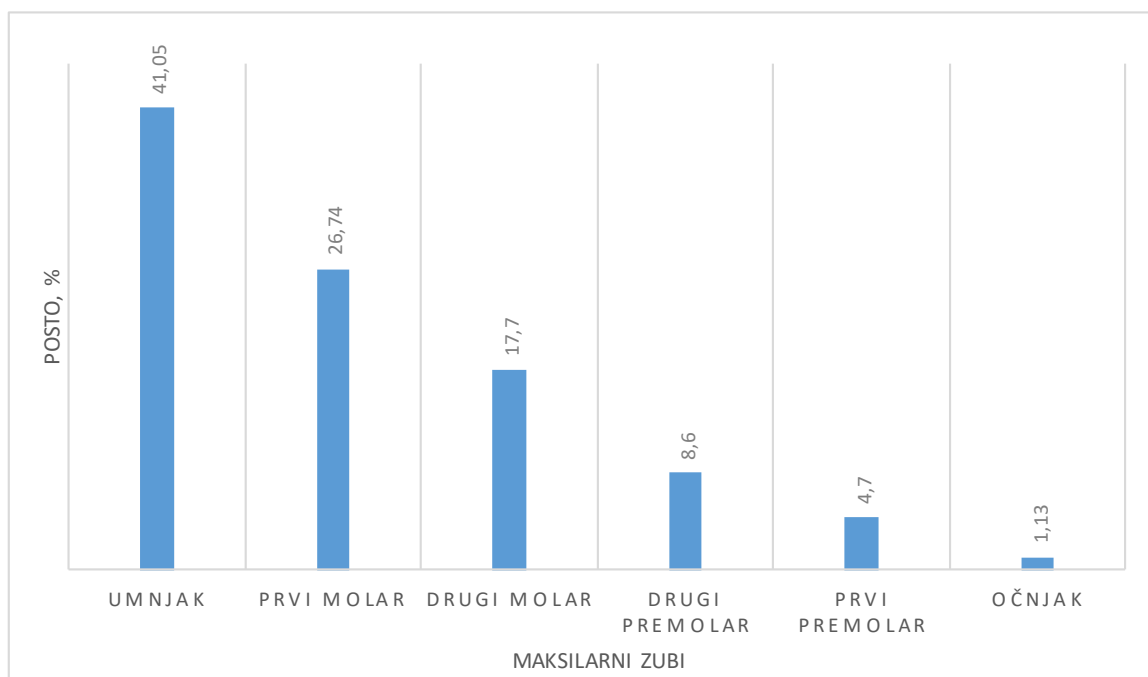
Također, može nastati kao komplikacija u implantološkoj terapiji kad se implantat greškom postavi u sinus, tada dolazi do gubitka oseintegracije. Vađenjem tako postavljenog implantata zaostaje prostor koji je on popunjavao, taj prostor sada povezuje usnu šupljinu i maksilarni sinus (8)(10).

Povećana je vjerojatnost nastanka komunikacije nakon ekstrakcije zuba ili postavljanja implantata kod pacijenata koji su na terapiji intravenskim bifosfonatima. Intravenozni bifosfonati se koriste u terapiji hiperkalcijemije, Pagetove bolesti, multiplog mijeloma. Oni inhibiraju remodelaciju kosti koja je potrebna nakon kirurškog zahvata za cijeljenje koštanog defekta. Dolazi do osteonekroze koja, ako zahvati maksilu, može za posljedicu imati gubitak koštanog dna sinusa i nastanak komunikacije. Stoga je važan oprez tijekom ekstrakcije zubiju ili drugih kirurških zahvata kod pacijenata koji su na intravenskoj terapiji bifosfonatima (8)(11).

Rjeđe su uzrok osteoradionekroza, komplikacije sinus lifta, uzimanje graftova sa alveolarnog grebena, ortognatske operacije i traume (8).

### 2.2.2. Incidencija

S obzirom na spol, komunikacija je češća u muškoj populaciji s 56.11%, u žena se pojavljuje u 43.89 % slučajeva. S obzirom na godine, najveća vjerojatnost je u dobnoj skupini od 40 do 50 godina života, a najmanja je kod djece. Od etioloških faktora najveću ulogu imaju ekstrakcije zubiju koje čine gotovo 92.63%, zatim patološke lezije sinusa 4.47%, traume 1.3%. Kod ekstrakcije umnjak uzrokuje 41.05%, prvi molar 26.74%, drugi molar 17.7%, drugi premolar 8.6%, prvi premolar 4.7% i očnjak 1.13% komunikacija (12).



**Slika 2.** Grafikon prikazuje incidenciju nastanka oroantralne komunikacije ovisno o vrsti zuba u postocima, %

### 2.2.3. Dijagnoza i liječenje

Dijagnostički postupci jednaki su onima oroantralne fistule. Prednost se daje Valsavinom testu. Ukoliko je test pozitivan, potrebno je odmah krenuti s liječenjem. Liječenje ovisi o veličini komunikacije. Ako je komunikacija manja od 2 mm, očekuje se spontano cijeljenje. Kod komunikacija veličine od 2 do 6 mm ne očekuje se spontano cijeljenje, potrebno je postaviti antifibrinolitički uložak (Surgicel, Gelaspon) i zašiti s madrac šavom. Propisuju se antibiotici



iz skupine penicilina i dekongestivne kapi za nos (ephedrini rhinoguttae 1,00% ). Veće komunikacije je potrebno liječiti kirurškim tehnikama koje se ujedno koriste za liječenje oroantralne fistule (13).

### 2.3. Oroantralna fistula

Ako se oroantralna komunikacija ne zatvori, dolazi do nastanka oroantralne fistule. Fistula je uzak kanal koji povezuje dvije šupljine, a s obzirom na položaj, može se podijeliti na alveo-sinusnu, palato-sinusnu i vestibulo-sinusnu (10).

Razlika između komunikacije i fistule sastoji se u tome što u fistuli postoji epitel koji je migrirao iz oralne sluznice ili antralne sluznice. Epitel počinje s migracijom već nakon 48 -72 sata od nastanka komunikacije, prosječno u roku od sedam dana komunikacija je u cijelosti prekrivena epitelom. Taj epitel onemogućava spontano cijeljenje i zatvaranje fistule što dovodi do nastanka kroničnog fistuloznog trakta. Osim epitela, cijeljenje sprječavaju polipi sinusne membrane i granulacijsko tkivo koje može ispuniti fistulu (10).

Zatvaranje fistule je važno kako bi se spriječila kontaminacija sinusa sa slinom i hranom što će dovesti do bakterijske infekcije, otežanog cijeljenja i kroničnog sinusitisa (4).



**Slika 3.** Oroantralna fistula

### **2.3.1. Etiologija fistule**

Jedan od glavnih razloga nastanka fistule je neuspjeh u primarnom cijeljenju komunikacije (14). Kad defekt ne cijeli, pomoću krvnog ugruška dolazi do formacije granulacijskog tkiva. Na rubovima dolazi do suženja otvora zbog migracije epitelnih stanica okolne gingive, taj epitel djelomično urasta u kanal. Nastanku fistule pogoduje zračna struja koja tijekom izdaha prolazi iz sinusa kroz otvorenu alveolu u usnu šupljinu. Ona održava komunikaciju otvorenom i sprječava njezino spontano cijeljenje (15).

Uzroci fistule jednaki su uzrocima komunikacije. Najveći udio fistula nastaje kao komplikacija nakon ekstrakcije maksilarnih zubiju. Oko 10% svih ekstrakcija molara rezultira nastankom oroantralne komunikacije od čega samo 0.5% postaju fistule (16).

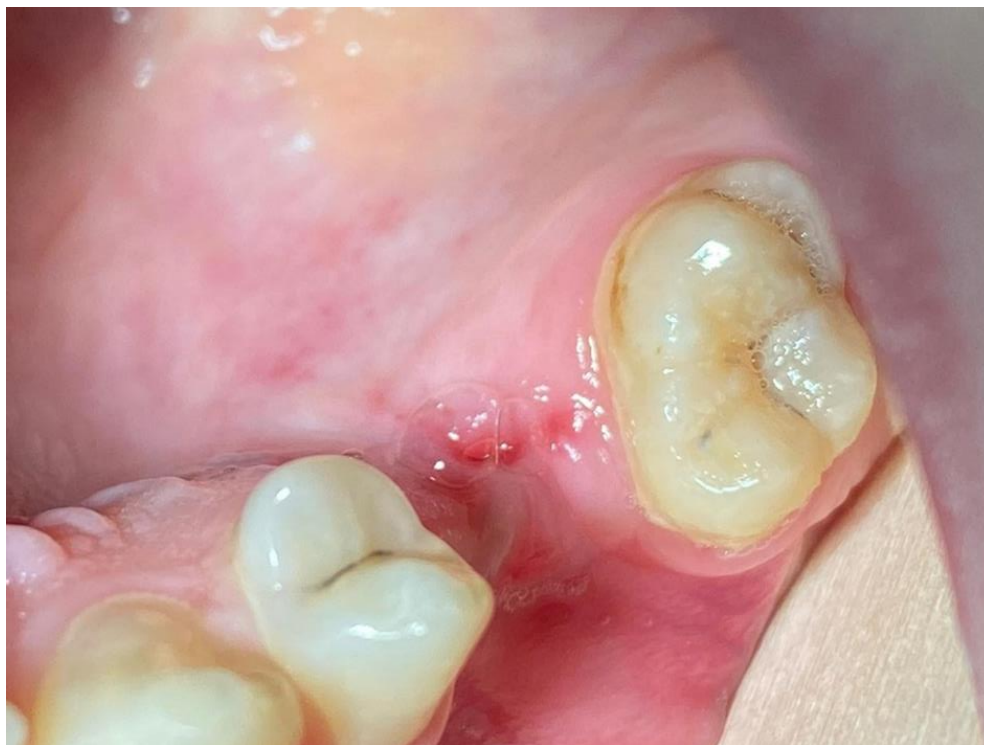### **2.3.2. Kliničke manifestacije**

Nekoliko dana nakon ekstrakcije zubiju doći će do nestanka krvnog ugruška što će dovesti do nastanka oroantralne komunikacije i za nekoliko dana fistule. Pacijenti s oroantralnom fistulom najčešće se žale na neugodan zadah, loš okus uslijed curenja sadržaja iz nosa u usnu šupljinu. Također, tijekom konzumacije pića tekućina prodire u nos, tijekom disanja osjećaju strujanje zraka kroz fistulu, dolazi do promjene glasa, promjene osjeta okusa. Rjeđe dolazi do pojave kašlja tijekom noći, boli u uhu i pojave epistakse na zahvaćenoj strani. Bol se javlja ako je došlo do nastanka akutnog maksilarnog sinusitisa (17).

### **2.3.3. Dijagnoza**

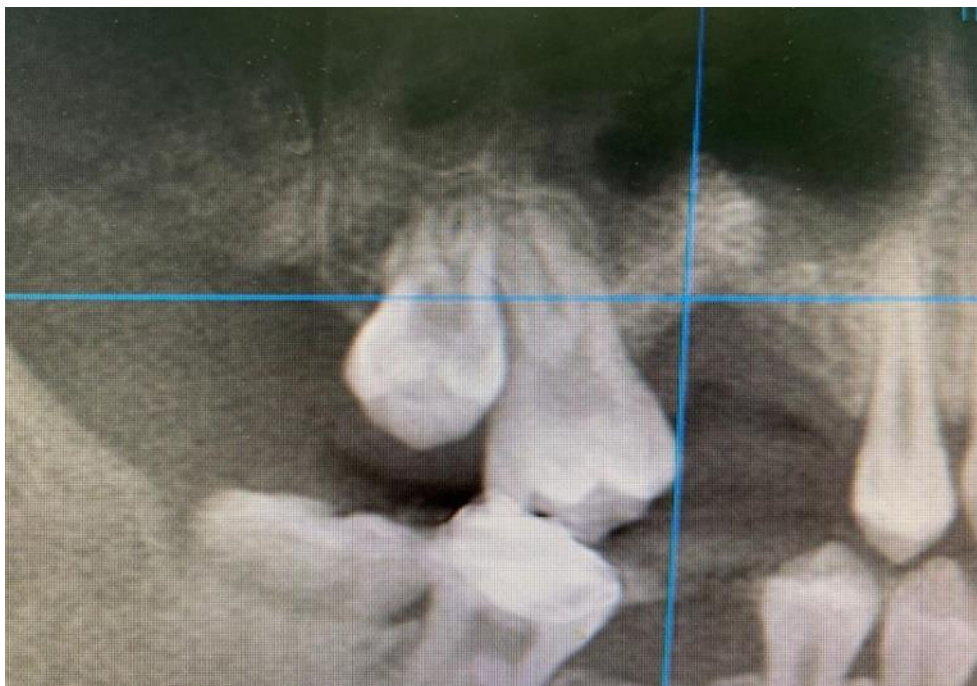Testovi za dijagnozu fistule mogu se podijeliti na kliničke, koje izvodi stomatolog u ordinaciji, i na radiološke pretrage. Važno je napraviti detaljan intraoralni i ekstraoralni pregled. Postoji niz testova koji nam mogu pomoći u donošenju dijagnoze. Jedan od testova kojim provjeravamo prohodnost fistule je test ispiranja usta. Pacijentu se daje tekućina koju promućka u ustima ili se pomoću šprice uštrcava tekućina izravno u fistulu. Ako dođe do curenja tekućine iz nosa, to je pozitivan rezultat. Najčešće se upotrebljava Valsavin test. Pacijent ispuhuje zrak kroz nos koji stomatolog zatvori prstima. Ako dođe do pojave mjehurića krvi ili se čuje šištanje, test je pozitivan. Rjeđe se upotrebljava test pomoću stomatološkog ogledala koje se postavi na kraj fistule. Ako dođe do zamućenja ogledala, test je pozitivan. Međutim, test ogledalom može biti lažno pozitivan u slučaju da pacijent diše na usta. Test s tupom sondom i irigacijom se ne

preporučuje jer može dovesti do progurivanja tekućine i stranih tijela u sinus i nastanka sinusitisa. Također može doći do nastanka nove fistule ili proširivanja postojeće (17).

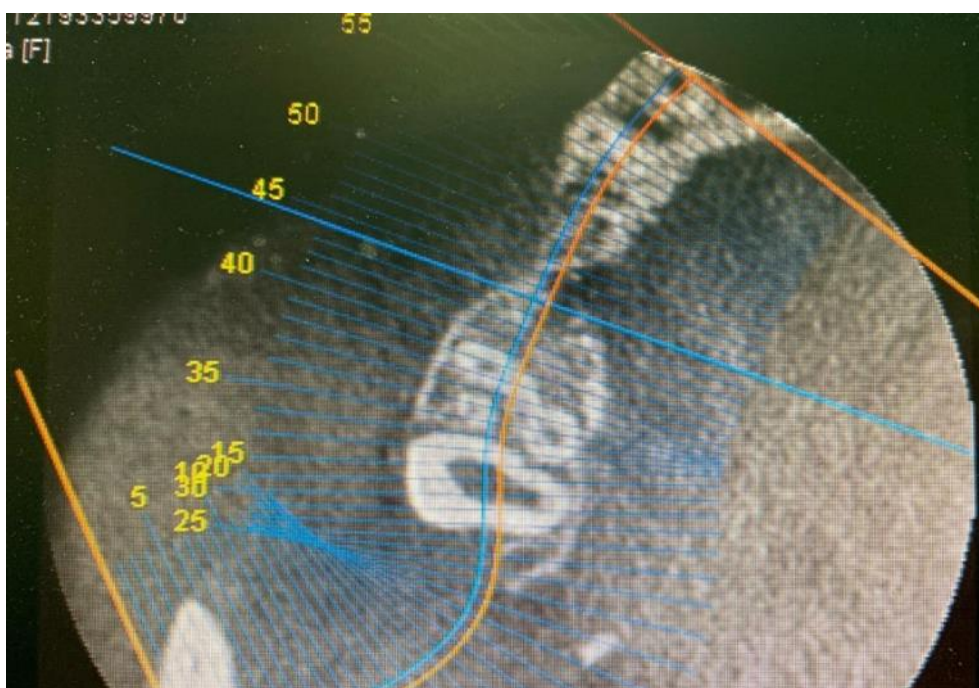

**Slika 4.** Pozitivan valsavin test prikazuje stvaranje mjehurića. Preuzeto s dopuštenjem autora: Luka Lubina, univ. mag. dent. med.

Za dijagnostiku oroantralne fistule mogu se koristiti radiološke metode. Najčešće su korištene: periapikalne slike, ortopan, kompjuterizirana tomografija sa stožastim snopom zraka (CBCT). Na CBCT-u se oroantralna fistula očituje kao translucencija intenziteta mekog tkiva koja predstavlja diskontinuitet kosti u predjelu dna sinusa. Translucencija se s jedne strane prostire u maksilarni sinus, dok s druge strane u usnu šupljinu. Maksilarni sinus iste strane je zamućen i odgovara intenzitetu mekog tkiva (18).



**Slika 5.** Dio ortopantomograma na kojem je prisutan diskontinuitet lamine dure. Preuzeto s dopuštanjem autora: Luka Lubina, univ. mag. dent. med.



**Slika 6.** CBCT snimka oroantralne fistule. Preuzeto s dopuštanjem autora: Luka Lubina, univ. mag. dent. med

## 2.4. Kronični odontogeni maksilarni sinusitis

Kronični sinusitis je bakterijska upala sinusa koja traje više od 12 tjedana. Najčešći oblik sinusitisa je odontogeni (19).

Sinusitis je najčešće rezultat jatrogene ozljede mukoperiosta ili Schneiderove membrane maksilarnog sinusa. Do takve ozljede može doći prilikom ekstrakcije zuba koja dovodi do nastanka oroantralne fistule. Ozljeda Schneiderove membrane rezultira upalom mukoze i poremećenom cilijarnom funkcijom. Kad je cilijarna funkcija poremećena, dolazi do poremećaja u transportu sluzi, smanjenja obrambene sposobnosti mukoze, blokade ostiuma što naposljetku dovodi do bakterijske infekcije (20).

Pacijenti se žale na bol i pritisak u licu, kongestiju nosa, gnojni iscjedak iz nosa na zahvaćenoj strani, loš okus u ustima i halitozu. Za dijagnozu je važan klinički pregled oralne sluznice gdje može biti vidljiva oroantralna fistula na mjestu ekstrakcije. Prednjom rinoskopijom moguć je nalaz gnojne rinoreje i edema jedne strane nosne sluznice. Za donošenje dijagnoze su nam presudne radiološke metode, a mogu se koristiti ortopan i kompjuterizirana tomografija (CT). Zlatni standard je maksilofacijalni CT koji može prikazati sinuse u visokoj rezoluciji u aksijalnoj, sagitalnoj i koronarnoj ravnini. U slučaju kroničnog sinusitisa na CT-u će biti vidljivo zamućenje maksilarnog sinusa (20).

Kronični sinusitis je potrebno liječiti sustavnim antibioticima. Najčešće se koristi amoksicilin s klavulanskom kiselinom, primjenjuje se peroralno, 2 tablete od 1 g dnevno kroz 7 do 14 dana. U slučaju da upala ne prolazi mogu se upotrijebiti makrolidi (19).

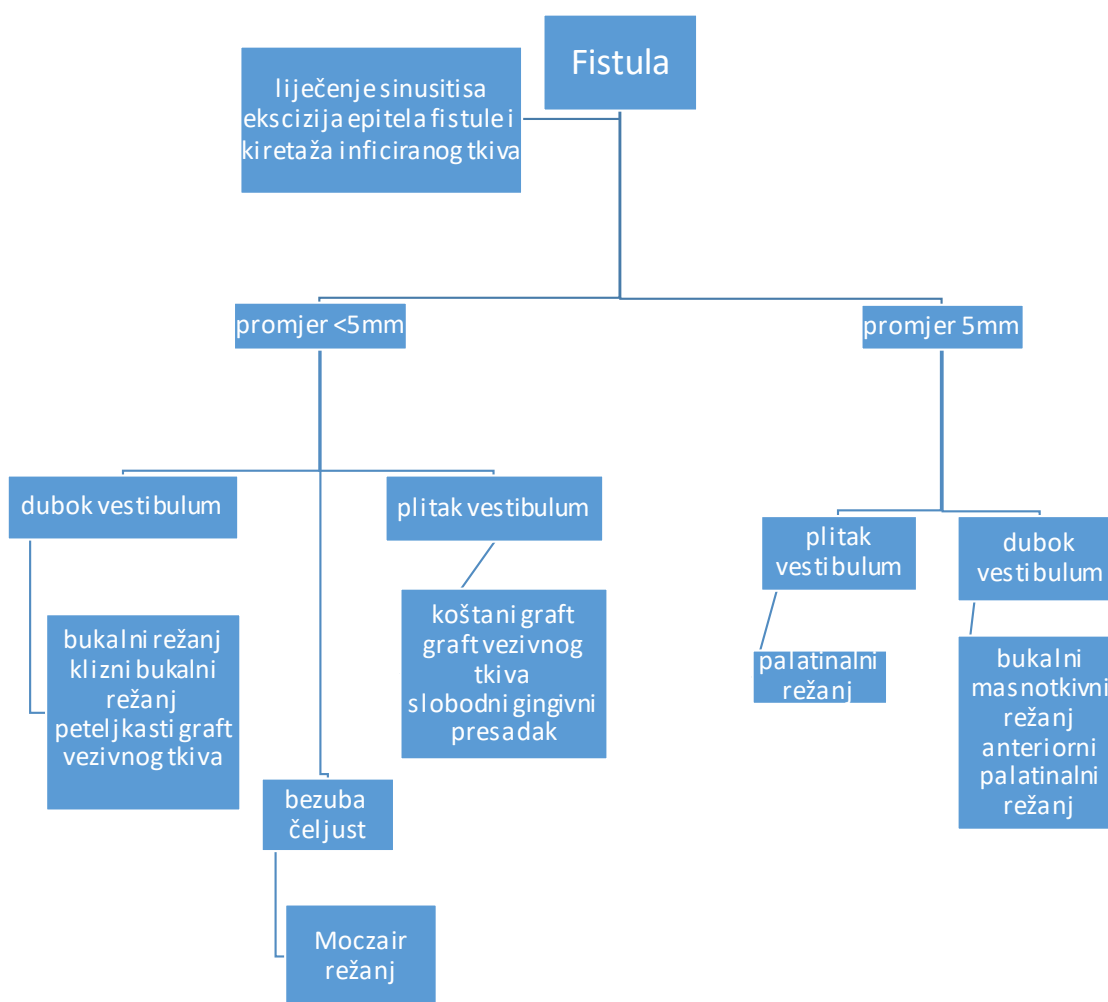
Uz antibiotike nužna je uporaba nazalnih dekonjestiva i ispiranje fiziološkom otopinom. Dekongestivi smanjuju produkciju sluzi i poboljšavaju cilijarnu funkciju, dok ispiranje fiziološkom ublažava suhoću sluznice nastalu upotrebom dekonjestiva i ispiranje bakterije. Nakon ublažavanja simptoma potrebno je kirurški sanirati defekt antralne membrane i ukloniti uzrok infekcije (21).

## 2.5. Liječenje oroantralne fistule

Za zbrinjavanje fistule koriste se razne kirurške metode. One se odabiru prema veličini defekta, njegovom smještaju i dubini vestibuluma. Za uspješno zbrinjavanje fistule važno je odsustvo infekcije u sinusu. Prisutna infekcija značajno smanjuje uspješnost terapije. Fistula koja persistira duže od 24 sata liječi se odgođeno, tek nakon suzbijanja infekcije pristupa se zatvaranju fistule. (22)

### 2.5.1. Preoperativni postupci

Maksilarni sinus potrebno je irigirati fiziološkom otopinom preko fistule. Zatim se koristi otopina za dezinfekciju poput povidon jodida (Betadine) koja se razrijedi s fiziološkom u omjeru 1:1. Irigira se dok iscjedak postane bistar i ne sadrži upalni eksudat (10).



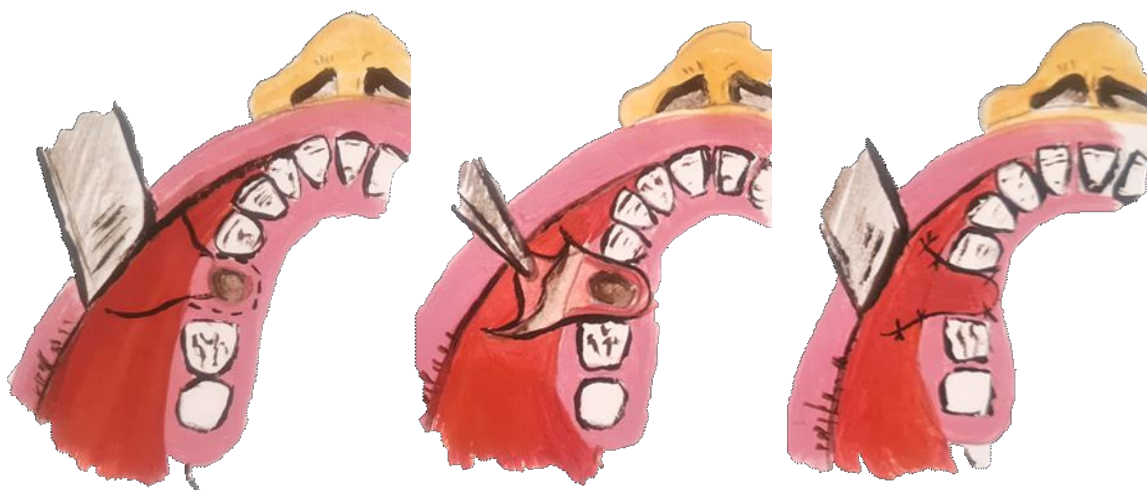
Slika 7. Shema odabira metode liječenja prema veličini fistule i dubini vestibuluma

### 2.5.2. Uporaba mekotkivnih lokalnih režnjeva

Važne predispozicije za uspjeh tehnike: režanj mora biti dobro vaskulariziran, na mjestu šivanja ne smije biti tenzije, šav treba biti smješten na zdravoj alveolarnoj kosti udaljen bar 5 mm od fistule (23).

Tri su najčešće upotrebljavani režnjevi: bukalni režanj, palatinalni režanj i bukalni masnotkivni režanj. Jedna od najčešće upotrebljivanih tehnika s bukalnim režnjem je Rehrmannova. Bukalni režanj je trapezoidnog oblika i zahvaća epitel i vezivno tkivo. Koristi se kod jako resorbinarnih alveolarnih grebena kada je fistula smještena mezijalno. Može dovesti do gubitka dubine vestibuluma što otežava retenciju proteza. Rade se dva okomita reza od krajeva otvora fistule prema vestibularno, režanj se navlači prema palatinalno i šiva madrac šavom. Uspješnost tehnike se procjenjuje na visokih 93% (24).

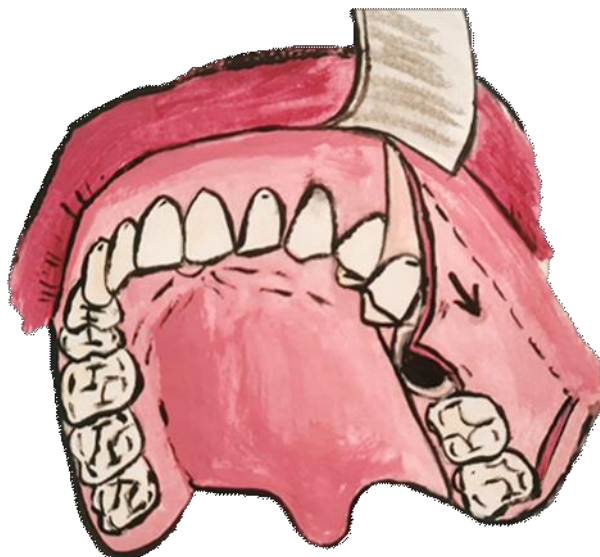
Prednosti tehnike su što nema rane na palatinalnoj sluznici pa pacijenti mogu odmah nakon zahvata početi nositi protezu. U nekim slučajevima se dubina vestibuluma vraća nakon 4-8 tjedana (25).



**Slika 8.** prikaz Rehrmannove tehnike

Druga najčešće upotrebljavana tehnika bukalnog reznja je Moczairova. Radi se o kliznom bukalnom reznju koji se pomiče distalno za jedan zub. Prednost tehnike je što minimalno smanjuje dubinu vestibuluma. Mana je što može dovesti do nastanka parodontoloških komplikacija poput recesija gingive zbog odvajanja većeg dijela gingive od zuba (26).





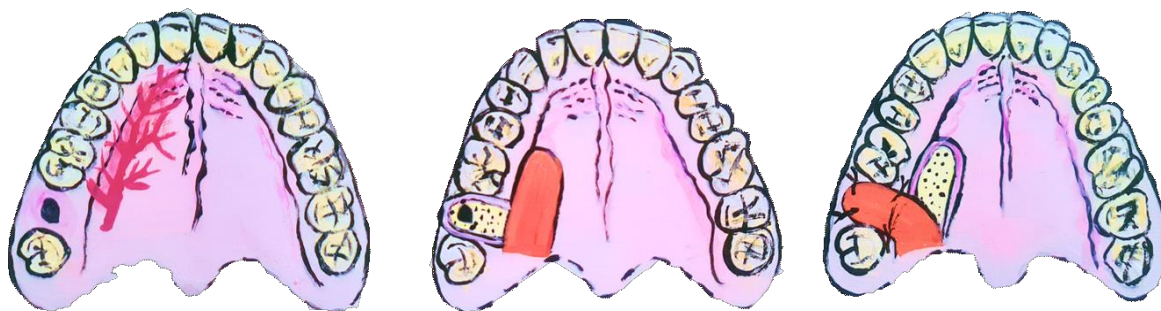
**Slika 9.** Prikaz Mozcairove tehnike

Bukalni masnotkivni režanj sadrži lobulirano masno tkivo koje je obloženo tankom fibroznom kapsulom. Režanj je peteljkast što osigurava dobru vaskularizaciju putem grana maksilarne i facijalne arterije. Tkivo se uzima s vestibularnog područja kod maksilarnog tubera. Prednosti ove tehnike su da ne utječe na dubinu vestibuluma i režanj ne mora biti u potpunosti prekriven oralnim epitelom. Bukalni jastučić sam epitelizira nakon dva tjedna, u potpunosti je pokriven nakon četiri tjedna od operacije. Mane su moguća nekroza tkiva i stvaranje nove fistule kod prekrivanja velikih otvora te sama kompliciranost tehnike. Posebnu pažnju treba posvetiti osobama koje su zračile glavu i vrat jer je kod njih bukalno masno tkivo manje mobilno (26).

Palatinalni režanj je mukoperiostalni režanj, prema smjeru kretanja može se klasificirati na režanj ravnog napredovanja, rotacijski režanj, preklopni režanj, peteljasti otočni režanj. Prednosti su palatinalnog reznja: odlična vaskularizacija, dobra debljina, otpornost na laceracije, dobra mobilnost. Međutim, najznačajniji su nedostaci: nekroza reznja, izložena koštana površina, bol i razvoj površinskih nepravilnosti kao rezultat sekundarne epitelizacije nakon operacije (27).

Za uspješnost ove tehnike bitan je ispravan dizajn reznja kako bi se osigurala dovoljna krvna opskrba putem arterije palatine major. Omjer duljine i širine ne smije prelaziti vrijednost od 2,15. U slučaju da je omjer veći, krvna opskrba reznja nije dovoljna i dolazi do nekroze reznja. Palatinalni režanj koji je bočno rotiran mora imati veliku bazu koja uključuje veliku nepčanu arteriju na mjestu izlaska iz foramena. Prednji nastavak reznja mora biti širi od promjera

koštanog defekta i imati duljinu dovoljnu da omogući njegovo bočno zaokretanje i šivanje bez tenzije. Palatinalni režnjevi se koriste u slučajevima većih i rekurentnih fistula i nakon neuspješnog bukalnog režnja (28).



**Slika 10.** Prikaz tehnike rotacijskog palatinalnog režnja

Za zatvaranje manjih do umjerenih fistula u području pretkutnjaka mogu se koristiti slobodni graftovi koji nisu vaskularizirani preko krvnih žila. Najčešće se upotrebljavaju slobodni presadci sluznice (FMG) i presadci vezivnog tkiva (CTG). Glavna mjesta uzimanja grafta su nepce, maksilarni tuber i bezubi alveolarni greben. Veličina grafta koja je potrebna za prekrivanje fistule mjeri se nakon deepitelizacije područja oko fistule i napravi se šablona. Šablonom se prenesu mjere na mjesto gdje će se uzimati graft. S nepca se uzima u području između očnjaka i prvog kutnjaka, rez treba biti udaljen minimalno 2 mm od ruba gingive. Ubrani graftovi se zatim stavljaju na defekt i šavovima prilagođavaju deepiteliziranim rubovima rane. U prva tri dana postoperativno graft prima hranjive sastojke procesom difuzije što se naziva plazmatskom cirkulacijom. Nakon trećeg dana dolazi do urastanja krvnih žila iz ležišta u graft. Za uspješnu revaskularizaciju povoljno je da graft u što većoj površini dodiruje podlogu kako bi se osigurala dovoljna plazmatska cirkulacija i kasnije urastanje kapilara (29).

### **2.5.3. Uporaba udaljenih mekotkivnih režnjeva**

Režnjevi jezika koriste se za prekrivanje velikih fistula. Prednosti ovog režnja su obilna vaskularizacija i mogućnost uzimanja režnja veličine polovice jezika bez da se kompromitira govor, mastikacija ili gutanje. Tkivo se može uzeti iz ventralnog, dorzalnog ili bočnog dijela jezika. Kirurški dizajn režnja uvjetovan je oblikom nedostatka koji treba prekriti. Za zatvaranje velikih komunikacija najčešće se koristi tkivo s lateralne strane jezika. Komplikacije tehnike

uključuju stvaranje hematoma koji može stisnuti peteljku što dovodi do nekroze režnja, dehiscijencije i privremenog gubitka osjećaja u jeziku i gubitak okusa. Dodatni nedostaci su nužnost opće anestezije i više operacija (30).

Udaljeni režanj temporalnog mišića koristi se za jednofazno zatvaranje velikih oroantralnih fistula. Temporalis fascia presiječe se iznad zigomatičnog luka kako bi se omogućila rotacija režnja. Zatim se režanj uvodi u oroantralnu fistulu kroz tunel stvoren u donjoj infratemporalnoj jami. Temporalni mišić je tanak, dobro vaskulariziran i nalazi se u neposrednoj blizini usne šupljine. Estetske i funkcionalne posljedice uzimanja režnja su minimalne (31).

Hrskavica uha je autogeni materijal koji se pokazao prikladnim za liječenje fistula do 1cm promjera. Prednosti su što je biokompatibilna, otporna na infekcije, lako se uzima i njome manipulira, ne resorbira se. Hrskavica djeluje poput separacijske barijere između sinusne membrane i usne sluznice koja omogućuje uspješno zacjeljivanje. Hrskavici nije potrebna vaskularizacija za integraciju na mjesto primatelja čime se smanjuje vjerojatnost nekroze. Nedostatak ovog postupka je potencijalno stvaranje defekta na mjestu davatelja (32).

Osim sa uha hrskavica se može uzeti i s područja nosa. Septalna hrskavica se koristi za zatvaranje većih fistula. Prednosti su lako uzimanje, minimalni rizik od nekroze, otpornost na infekciju i minimalna potreba za vaskularizacijom. Septalna hrskavica je elastična i može se savijati i rezat kako bi se prilagodila obliku defekta (33).

#### **2.5.4. Uporaba autogenih koštanih nadomjestka**

Korištenje autogenih koštanih presađka indicirano je kod zatvaranja nedostataka većih od 10 mm ili u slučaju neuspjeha konzervativnih metoda. Autotransplantati se mogu podijeliti na intraoralne i ekstraoralne. Intraoralni se mogu uzeti iz ekstrakcijske alveole ili retromolarnog područja.

Uzimanje kosti sa retromolarnog područja smatra se dobrom metodom, nedostatak je što ponekad je potrebno ukloniti umnjak koji se tamo nalazi i zauzima mjesto u kosti. Također je potrebno pripaziti na mandibularni živac kako se ne bi on ošteti i uzeo zajedno s transplantatom. To nam dodatno smanjuje količinu kosti koju možemo uzeti. Njihova je prednost što pacijent lakše podnosi ranu u ustima (34).

Ekstraoralni se uzimaju sa zigomatičnog procesusa, brade ili udaljenih mjesta poput ilijačnog grebena.

Zigomatična kost prikladno je mjesto donora kada je potrebna manja količina kosti. Pristup zigomatičnoj kosti je intraoralan, a blizina područja davatelja području primatelja smanjuje vrijeme kirurškog zahvata i nelagodu pacijenta. Prednosti ove tehnike su minimalne postoperativne komplikacije i dostatnost upotrebe samo lokalne anestezije (35).

Upotreba monokortikalnih koštanih presadnica s brade preporučuje se kod pacijenata s maksilarnom atrofijom. Uporabom koštanih presadnica pospješuje se cijeljenje koštane pregrade između sinusa i oralne šupljine. Monokortikalni blok se uzima na bradi uporabom svrdla s unutarnjim promjerom koji odgovara veličini okruglog koštanog defekta. Blok se zatim utisne u nedostatak i zatvori pomoću mekotkivnog reznja. Ova tehnika se preporuča ukoliko se planira daljnja implantoprotetska terapija (36).

Zatvaranje oroantralne fistule (OAF) koštanim presadkom ubranim iz ilijačnog grebena koristi se isključivo za velike defekte zbog učestalih komplikacija. Nedostaci ove tehnike su produžena postoperativna bol, postojanje ekstaoralne rane koja cijeli ožiljcima, promjena hoda, hernija trbuha, oštećenje osjetnih živaca (37).

### **2.5.5. Uporaba alogenih materijala**

Liofilizirano ljepilo humanog podrijetla koristi se u terapiji oroantralne fistule u kombinaciji s lokalnim mekotkivnim reznjevima. Fibrinsko ljepilo se pomoću štrcaljke i igle ubrizgava kroz alveolu u antrum sinusa. Nakon aplikacije dolazi do koagulacije i stvaranja bijelog gela koji čvrsto prijanja uz rubove fistule. Fistula se zatim prekriva lokalnim reznjem. Prednosti su fibrinskog ljepila da djeluje kao ljepljivi oblog preko operiranog područja što smanjuje bol, posjeduje hemostatska svojstva, resorptivnost, biokompatibilnost, smanjuje postoperativnu upalu i ubrzava zacjeljivanje rana. Glavni nedostaci postupka su rizik od prenošenja virusnog hepatitisa i vrijeme pripreme potrebno za fibrinsko ljepilo (38).

### **2.5.6. Uporaba ksenogenih materijala**

Liofilizirani svinjski dermis koristi se samostalno ili u kombinaciji s lokalnim reznjevima. Glavna je prednost svinjskog kolagena da s vremenom biva zamijenjen fibroznom tkivom pa ga stoga nije potrebno ukloniti prije potpunog zacjeljivanja. Kombinacijom preparata svinjskog dermisa i govedeg koštanog tkiva postignuto je nadomještanje koštanog (tvrdo tkivo) i mekog tkiva. Koristi se sendvič metoda u kojoj su granule Bio-Oss® smještene između dva omotača

membrane Bio-Gide® . Nakon toga podiže se mukoperiostalni režanj pune debljine i ispod se postavi Bio-Oss® – Bio-Gide® sendvič. Režanj se repositionira i zašije. Ovom metodom dobiva se zacjeljivanje koštanog defekta što je vidljivo radiografski nakon 8 mjeseci. Prednost je da nije potrebna operacija za uzimanje koštanog ili mekog tkiva već se koriste gotovi pripravci (39).

### **2.5.7. Uporaba sintetskih materijala**

Za zatvaranje OAF koriste se različiti sintetski materijali. Jedan od prvih materijala je bilo zlato. Prednost je zlata što je inertan materijal koji neće uzrokovati reakciju tkiva. Koristi se u obliku zlatne folije i zlatne ploče koja se postavlja direktno na kost oko oroantralne fistule te biva s vremenom pokrivena sinusnom membranom. Nakon 6 tjedana će doći do eksfolijacije zlatne folije. Nedostatak ove tehnike je skupoća i dugi period cijeljenja (40).

Kao jeftina zamjena za zlato koriste se ploče od čistog aluminijskog ili tantala koji je biokompatibilan. Oni služe kao pomoćno sredstvo za zatvaranje i uklanjaju se nakon nekoliko tjedana kad dođe do cijeljenja (41).

Mogu se koristiti i titanske ploče koje se fiksiraju preko alveole pomoću žica. Titan se smatra najkompatibilnijim od svih metala zbog svoje otpornosti na koroziju, postojanosti u fiziološkim uvjetima, ne ometa rast kosti i inertnosti. Prednosti tehnike su u njezinoj brzini, dobroj podnošljivosti od strane pacijenata, niskim troškovima. Zacjeljivanje koštanog i mekog tkiva je dobro s niskom stopom komplikacija (42).

Samostvrdnjavajući polimetilmetakrilat se koristi kao privremeno sredstvo za zatvaranje OAF. Pločica polimetakriata se priprema tako da se 24 sata uranja u otopinu za sterilizaciju, zatim se reže i prilagođava obliku defekta. Nakon postavljanja na defekt služi kao mehanička barijera preko koje će za 3-4 tjedna doći do srastanja okolnog tkiva. Ploča polimetilmetakrilata se uklanja prije potpunog srastanja. Nedostatak ove tehnike je potrebno vrijeme za pripremu i dodatni zahvat za uklanjanje pločice (43).

Hidroksiapatit je sintetski materijal koji se može koristiti u obliku blokova ili granula. Njime se stvara baza koju će prerasti okolna sluznica, periost i sinusna membrana. Neporozni blokovi hidroksiapatita rezbare se kako bi odgovarali koštanom defektu i tako zabrtvili komunikaciju i spriječili prodor bakterija iz usne šupljine u sinus. Ovom tehnikom se velike fistule mogu smanjiti na veličinu gdje će one spontano zacijeliti (44).

### **2.5.8. Alternativne metode**

Napretkom tehnologije razvijaju se nove metode i materijali koji se mogu koristiti u liječenju oroantralne fistule. Od materijala se ističu prolaminski gel, politetrafluoretilenska (ePTFE) membrana.

Prolamin gel je alkalna alkoholna otopina na bazi kukuruznih proteina. Ona se ubrizgava u perforaciju i stvrdnjava u nekoliko minuta. Nakon tjedan dana dolazi do stvaranja granulacijskog tkiva. Sam gel se resorbira nakon 3 tjedna. Tehnika je jednostavna, postoperativne komplikacije su rijetke, međutim zbog tekuće konzistencije tehnika je manje pogodna za fistule veće od 3 mm (45).

ePTFE su neresorptivne membrane koje se koriste u tehnici vođene tkivne regeneracije. Uz ePTFE membranu se koriste želatinska membrana i alogeni materijal za koštani presadak. Želatinska membrana sprječava pomicanje koštanog presadka u antrum i migraciju epitelnih stanica sinusa. Na nju dolazi sloj alogenog koštanog presadnog materijala koji se prekriva ePTFE membranom i rezanjem mekog tkiva. Funkcija ePTFE membrane je potaknuti selektivnu populaciju stanica s naknadnom regeneracijom (46).

Od ostalih tehnika opisane su biostimulacija laserom, zatvaranje transplantacijom umnjaka, interseptalna alveotomija, upotreba trombocitima obogaćenog fibrina (PRF), upotreba splinta.

### **2.5.9. Postoperativni postupci**

Pacijenta se savjetuje da ne jede tvrdu hranu, trebalo bi žvakati na drugoj strani kako se ne bi iritiralo ranu od operacije. Tijekom cijeljenja je nužno izbjegavati teški fizički napor koji može povećati tlak u sinusu. Sljedeća dva tjedna zabranjeno je kihanje i kašljanje s zatvorenim ustima. Usta je potrebno ispirati toplom fiziološkom otopinom kako bi se rana održavala čistom. Zabranjeno je pušenje i pijenje na slamku. Pacijentima se propisuje amoksisicilin s klavulanskom kiselinom 1 g 2 puta dnevno, ili u slučaju alergije Klindamicin 300 mg 3 puta dnevno kroz minimalno 5 dana. Pacijentima se također propisuju nazalni dekonjestivi Otrivin kapi 0,05 %. Zadaća kapi je osiguravanje antralne drenaže i sprječavanje edema u sluznici. U slučaju postoperativne boli mogu se uzmati nesteroidni protuupalni lijekovi.(10).

### **2.5.10. Neuspjeh terapije**

Uzroci neuspjeha su najčešće perzistiranje infekcije sinusa zbog nedovoljne irigacije ili uporabe antibiotika preoperativno. Prevelika tenzija reznja i smanjenja vaskularizacija reznja, neadekvatni rezovi. Pacijent se ne pridržava postoperativnih uputa (10).





Doktor dentalne medicine mora biti svjestan mogućnosti nastanka komunikacije između maksilarnog sinusa i usne šupljine prilikom ekstrakcije maksilarnih zubiju, posebice premolara i molara. Nakon ekstrakcije potrebno je provesti kliničke testove poput valsavinog testa kako bi se isključila ili potvrdila dijagnoza komunikacije. Ako je prisutna komunikacija, stomatolog treba procijeniti veličinu i prema tome odrediti terapiju. Kod komunikacija veličine do 5 mm smatra se da terapija nije potrebna jer će doći do spontanog zatvaranja. Ako je komunikacija veća, stomatolog mora poduzeti daljnje postupke kako bi se ona uspješno zatvorila. Daljnji postupak obično uključuje aplikaciju spužvastih tvari koje adsorbiraju i ekspaniraju unutar komunikacije i pospešuju stvaranje ugruška. Te spužvice je potrebno zaštititi kako ne bi ispale. Ako stomatolog previdi i ne uspije dijagnosticirati komunikaciju, dolazi do komplikacija poput nastanka fistule i kroničnog sinusitisa. Prvi korak je liječenje sinusitisa pomoću antibiotika i dekonjestiva. Nakon zbrinjavanja upale može se pristupiti zatvaranju fistule što se radi kirurškim postupkom. Na izbor nam stoje različite kirurške tehnike. Najčešće upotrebljavane su prekrivanje fistule reznjevima koji se mogu uzeti lokalno ili udaljeno. Tri su najčešće operativne tehnike: bukalni reznj, nepčani reznj i masni reznj bukalne jastučiće. Prednost je lokalnih reznjeva što se rana nalazi intraoralno i ne smeta toliko pacijentu koliko bi smetala rana nastala uzimanjem reznja s udaljenog mjesta poput natkoljenice. Nedostatak je ekstraoralnih reznjeva što svojom građom nisu istovjetni oralnoj sluznici što uzrokuje probleme kod retencije proteza. Osim autogenih materijala danas se koriste i alogeni, sintetski i ksenogeni materijali. Njihova je prednost što nema druge rane i dostupni su u neograničenim količinama.



Osnovna zadaća stomatologa je sprječavanje nastanka fistule pravovremenom dijagnozom i sanacijom oroantralne komunikacije. Ako ipak dođe do nastanka fistule, nju je potrebno sanirati kirurškim putem. Postoji niz metoda kojima se uspješno liječi oroantralna fistula. Za odabir prikladne metode potrebno je uzeti u obzir više faktora poput veličine otvora, pozicije fistule u grebenu, odnos fistule prema susjednim strukturama, trajanje fistule, dostupnost režnjeva, opće stanje bolesnika, prisutnost infekcije. Postoje smjernice koje nam mogu olakšati odabir metode liječenja, međutim potrebno je zadržati individualan pristup prema svakom pacijentu kako se ne bi previdjeli drugi lokalni i opći faktori koji bi mogli utjecati na uspjeh zatvaranja fistule.



1. Cappello ZJ, Minutello K, Dublin AB. Anatomy, Head and Neck, Nose Paranasal Sinuses. 2020 Sep 20. In: StatPearls [Internet]. Treasure Island (FL): StatPearls Publishing; 2021 Jan–.
2. Lorkiewicz-Muszyńska D, Kociemba W, Rewekant A, Sroka A, Jończyk-Potoczna K, Patelska-Banaszewska M, Przysańska A. Development of the maxillary sinus from birth to age 18. Postnatal growth pattern. *Int J Pediatr Otorhinolaryngol*. 2015 Sep;79(9):1393-400.
3. David W Kennedy, Peter H Hwang. *Rhinology Diseases of the Nose, Sinuses, and Skull Base*. New York: Thieme; 2012.
4. Ogle OE, Dym H. Surgery of the Nose and Paranasal Sinuses: Principles and Concepts. *Oral and Maxillofacial Surgery Clinics of North America* [Internet]. 2012 May;24(2):xiii–xiv
5. Chang C, Incaudo G, Gershwin E. *Diseases of the sinuses: A Comprehensive Textbook of Diagnosis and Treatment Second Edition*. New York: Springer; 2014.
6. Ferri J, Hunziker E. *Preprosthetic and maxillofacial surgery: Biomaterials, bone grafting and tissue engineering*. Cambridge: Woodhead Publishing Limited; 2011.
7. Duncavage J, Becker S. *The maxillary sinus: Medical and Surgical Management*. New York: Thieme; 2011.
8. Dergin G, Emes Y, Delilbasi C, Gurler G. *Management of the Oroantral Fistula: A Textbook of Advanced Oral and Maxillofacial Surgery Volume 3* [Internet]. InTech; 2016.
9. Dym H, Wolf JC. Oroantral communication. *Oral Maxillofac Surg Clin North Am*. 2012 May;24(2):239-47.
10. Khandelwal P, Hajira N. Management of Oro-antral Communication and Fistula: Various Surgical Options. *World J Plast Surg*. 2017;6(1):3-8.
11. Kalra S, Jain V. Dental complications and management of patients on bisphosphonate therapy: A review article. *J Oral Biol Craniofac Res*. 2013;3(1):25-30.
12. Franco-Carro B, Barona-Dorado C, Martinez-Gonzalez MJS, Rubio-Alonso LJ, Martinez-Gonzalez JM. Meta-analytic study on the frequency and treatment of oral antral communications. *Med Oral* [Internet]. 2011;e682–7.
13. Olaf J, Kobler P. Oroantralna komunikacija. *Sond*. 2004;6:56-7.
14. Parvini P, Obreja K, Begic A, Schwarz F, Becker J, Sader R, et al. Decision-making in closure of oroantral communication and fistula. *Int J Implant Dent* [Internet]. 2019 Apr 1;5(1).

15. Sokler K, Vuksan V, Lauc T. Liječenje oroantralne fistule. *Acta Stomatol Croat.* 2002;36(1): 129-34.
16. Avijit B, Selvam T. *Odell's Clinical Problem Solving in Dentistry* [Internet]. Elsevier; 2020.
17. Pauly G, Kashyap R, Shetty R, Kini R, Rao P, R G. Oro-Antral Fistula: Radio-diagnostic lessons from a rare case. *A J Diagn Imag* [Internet]. 2017;1(1):21.
18. Abrahams JJ, Berger SB. Oral-maxillary sinus fistula (oroantral fistula): clinical features and findings on multiplanar CT. *Am J of Roentgenolog* [Internet]. 1995 Nov;165(5):1273–6.
19. Carini F, Longoni S, Amosso E, Carini S, Garavello W, Porcaro G. Odontogenic maxillary sinusitis with oro-nasal fistula: a case report. *Ann Stomatol (Roma)*. 2014;5(Suppl 2 to No 2):37-39.
20. Little RE, Long CM, Loehrl TA, Poetker DM. Odontogenic sinusitis: A review of the current literature. *Laryngoscope Investig Otolaryngol.* 2018 Apr;3(2):110-4.
21. Mehra P, Jeong D. Maxillary sinusitis of odontogenic origin. *Curr Allergy Asthma Rep* [Internet]. 2009 Apr 4;9(3):238–43.
22. Kamadjaja DB. The role of proper treatment of maxillary sinusitis in the healing of persistent oroantral fistula. *Dent J (Majalah Kedokteran Gigi)* [Internet]. 2008 Sep 1;41(3):128.
23. Parvini P, Obreja K, Begic A, Schwarz F, Becker J, Sader R, et al. Decision-making in closure of oroantral communication and fistula. *Int J Implant Dent* [Internet]. 2019 Apr 1;5(1).
24. Belmehdi A, El Harti K. Management of oroantral communication using buccal advanced flap. *Pan Afr Med J* [Internet]. 2019 Oct 3;34.
25. Awang MN. Closure of oroantral fistula. *Int J of Oral and Maxillofac Surg* [Internet]. 1988 Apr;17(2):110–5.
26. Kwon MS, Lee BS, Choi BJ, et al. Closure of oroantral fistula: a review of local flap techniques. *J Korean Assoc Oral Maxillofac Surg.* 2020;46(1):58-65.
27. Marcantonio C, Palmieri M, Gorga DV, Pereira M de O, Nicoli LG, Jorge WA. Use of a palatal pedicle flap for closure of an oroantral fistula. *RGO, Rev Gaúch Odontol* [Internet]. 2015 Dec;63(4):496–501.

28. Surya A. Palatal Rotation Flap in Management of Oroantral Fistula with Left Maxillary Sinusitis. *JuKe Unila* 2014;4(7):12-21
29. Parvini P, Obreja K, Sader R, Becker J, Schwarz F, Salti L. Surgical options in oroantral fistula management: a narrative review. *Int J Implant Dent*. 2018;4(1):40.
30. Kim Y-K, Yeo H-H, Kim S-G. Use of the tongue flap for intraoral reconstruction: A report of 16 cases. *J of Oral and Maxillofac Surg* [Internet]. 1998 Jun;56(6):716–9.
31. Pourdanesh F, Mohamadi M, Samieirad S, Banimostafae H, Sadeghi HMM. Closure of Large Oroantral Communication Using Coronoid Process Pedicled on Temporalis Muscle Flap. *J of Craniofac Surg*[Internet]. 2013 Jul;24(4):1399–402.
32. Ram H, Makadia H, Mehta G, Mohammad S, Singh RK, Singh N, et al. Use of Auricular Cartilage for Closure of Oroantral Fistula: A Prospective Clinical Study. *J Maxillofac Oral Surg* [Internet]. 2015 Sep 12;15(3):293–9.
33. Saleh EA, Issa IA. Closure of Large Oroantral Fistulas Using Septal Cartilage. *Otolaryngol Head Neck Surg* [Internet]. 2013 Mar 21;148(6):1048–50.
34. Misch CM. The harvest of ramus bone in conjunction with third molar removal for onlay grafting before placement of dental implants. *J of Oral and Maxillofac Surg* [Internet]. 1999 Nov;57(11):1376–9.
35. Peñarrocha-Diago M, García B, Gomez D, Balaguer J. Zygomatic Bone Graft for Oral-Antral Communication Closure and Implant Placement. *J of Oral Implant* [Internet]. 2007 Oct;33(5):305–9.
36. Haas R, Watzak G, Baron M, Tepper G, Mailath G, Watzek G. A preliminary study of monocortical bone grafts for oroantral fistula closure. *Oral Surg, Oral Med, Oral Path, Oral Rad, and Endodon* [Internet]. 2003 Sep;96(3):263–6.
37. Joshi A, Kostakis GC. An investigation of post-operative morbidity following iliac crest graft harvesting. *Br Dent J* [Internet]. 2004 Feb;196(3):167–71.
38. Sharma A. Fibrin Glue-A Sealant For Oral And Maxillofacial Surgery. *Int J of Curr Advan Reseah* 2017 Sept 6(9):6014-6016

39. Ogunsalu C. A new surgical management for oro-antral communication: the resorbable guided tissue regeneration membrane - bone substitute sandwich technique. *West Ind med j* [Internet]. 2005 Sep;54(4).
40. Salman L, Salman SJ. Oro-antral closures using gold plate. *N Y State Dent J*. 1966 Feb;32(2):51-5.
41. McClung EJ, Chipps JE. Tantalum foil used in closing antro-oral fistulas. *US Ar For Med J*. 1951 Aug;2(8):1183-6.
42. Ahmed WMS. Closure of Oroantral Fistula Using Titanium Plate with Transalveolar Wiring. *J Maxillofac Oral Surg* [Internet]. 2013 Sep 26;14(1):121–5.
43. Al-Sibahi A, Shanoon A. The use of soft polymethylmethacrylate in the closure of oro-antral fistula. *J Oral and Maxillofac Surg* [Internet]. 1982 Mar;40(3):165–6.
44. Zide MF, Karas ND. Hydroxylapatite block closure of oroantral fistulas: Report of cases. *J Maxillofac Oral Surg* [Internet]. 1992 Jan;50(1):71–5.
45. Visscher, S. H. Biodegradable polyurethane for closure of oroantral communications: Experimental and clinical evaluation. University of Groningen. 2016.
46. Lee C Y S. Use of a Non-Resorbable DPTFE Membrane to Close an Oroantral Communication of the Posterior Maxilla after Tooth Extraction: A Case Report. *SciMed Cent* 2016.





Lora Ujlaki rođena je 5. srpnja 1996. godine u Čakovcu. Završila je smjer opće gimnazije u Gimnaziji Josipa Slavenskog Čakovec. Stomatološki fakultet u Zagrebu je upisala 2015. godine. Tijekom studija sudjeluje u brojnim radionicama te na nizu domaćih i stranih kongresa. Asistira u privatnoj ordinaciji dentalne medicine.