

# Biološki orijentirana preparacija zuba

---

**Mladiček, Marina**

**Professional thesis / Završni specijalistički**

**2021**

*Degree Grantor / Ustanova koja je dodijelila akademski / stručni stupanj:* **University of Zagreb, School of Dental Medicine / Sveučilište u Zagrebu, Stomatološki fakultet**

*Permanent link / Trajna poveznica:* <https://um.nsk.hr/um:nbn:hr:127:877546>

*Rights / Prava:* [Attribution-NonCommercial 4.0 International/Imenovanje-Nekomercijalno 4.0 međunarodna](#)

*Download date / Datum preuzimanja:* **2025-03-14**



*Repository / Repozitorij:*

[University of Zagreb School of Dental Medicine Repository](#)





Sveučilište u Zagrebu

Stomatološki fakultet

Marina Mladiček

# **BIOLOŠKI ORIJENTIRANA PREPARACIJA ZUBA**

POSLIJEDIPLOMSKI SPECIJALISTIČKI RAD

Zagreb, 2021. godina

Rad je ostvaren u: Zavod za fiksnu protetiku Stomatološkog fakulteta Sveučilišta u Zagrebu

Naziv poslijediplomskog specijalističkog studija: Dentalna medicina

Mentor rada: izv. prof. dr. sc. Andreja Carek, Stomatološki fakultet u Zagrebu

Lektor hrvatskog jezika: Marica Motik, prof. hrvatskog jezika i književnosti

Lektor engleskog jezika: Anna Martinović, prof. engleskog jezika

Sastav Povjerenstva za ocjenu poslijediplomskog specijalističkog rada:

1. \_\_\_\_\_
2. \_\_\_\_\_
3. \_\_\_\_\_

Sastav Povjerenstva za obranu poslijediplomskog specijalističkog rada:

1. \_\_\_\_\_
2. \_\_\_\_\_
3. \_\_\_\_\_
4. \_\_\_\_\_
5. \_\_\_\_\_

Datum obrane rada:

Rad sadrži: 56 stranica

31 slika

1 CD

Rad je vlastito autorsko djelo, u potpunosti samostalno napisano, uz naznaku izvora drugih autora i dokumenata korištenih u radu. Osim ako nije drukčije navedeno, sve ilustracije (tablice, slike i dr.) u radu su izvorni doprinos autora poslijediplomskog specijalističkog rada. Autor je odgovoran za pribavljanje dopuštenja za korištenje ilustracija, koje nisu njegov izvorni doprinos, kao i za sve eventualne posljedice, koje mogu nastati zbog nedopuštenog preuzimanja ilustracija, odnosno propusta u navođenju njihovog podrijetla.

## **Zahvala**

Zahvaljujem svojoj mentorici, izv. prof. dr. sc. Andreji Carek na ljubaznosti, ohrabrenju, strpljenju, savjetima i stručnoj pomoći prilikom izrade ovoga rada.

Isto tako zahvaljujem svojoj obitelji, a najviše suprugu Domagoju na svesrdnoj podršci i velikom ohrabrenju.

Svima velika hvala!

Ovaj rad posvećujem svojoj najvećoj inspiraciji, Vidi.

## Sažetak

### **BIOLOŠKI ORIJENTIRANA PREPARACIJA ZUBA**

Očuvanje zdravlja parodontnih tkiva predstavlja temelj fiksno-protetske rehabilitacije pacijenta. Rub protetskog nadomjestka, odnosno njegov smještaj s obzirom na meka tkiva u fiksno-protetskoj rehabilitaciji za doktora dentalne medicine predstavlja veliki izazov. Odnos gingive i nadomjestka prati se kroz poštivanje biološke širine. Biološki orijentirana preparacija zuba predstavlja tangencijalnu preparaciju kojom se omogućuje međuodnos mekog tkiva i nadomjestka tako da se meko tkivo formira i adaptira prema novom izlaznom profilu nadomjestka. Klinički gledano, nema prevjesa, već se stvara novo protetičko caklinsko-cementno spojište. Glavna je klinička razlika između subgingivne i supragingivne preparacije u tome što se rub preparacije jasno definira, dok se kod subgingivne preparacije završni rub postavlja na različitim razinama unutar gingivalnog pojasa ne ugrožavajući pritom biološku širinu. Stoga se s pravom može reći da biološki orijentirana preparacijska tehnika predstavlja minimalno invazivnu preparaciju s dobrim kliničkim i estetskim rezultatima u odnosu na dugotrajnu stabilnost mekog tkiva. Višegodišnjim istraživanjima došlo se do zaključka da je loš odgovor parodonta posljedica lošeg rubnog dosjeda fiksno-protetskog nadomjeska. Ova se tehnika primjenjuje kod parodontno zdravih zuba, remodelacije gingivalne arhitekture, terapije zubnim ljuskicama te kao metoda izbora u implantoprotetskoj rehabilitaciji pacijenta. Nužni su daljni klinički naponi kako bi se vertikalna preparacija zuba u svakodnevnoj praksi približila horizontalnoj.

**Ključne riječi:** rub nadomjestka; biološka širina; biološki orijentirana preparacija zuba

## **Summary**

### **BIOLOGICALLY ORIENTED PREPARATION TECHNIQUE**

Preserving the health of periodontal tissues is the basis of fixed prosthodontic rehabilitation. Preparation of the edge of the prosthetic crown and its' placement next to the soft tissues represents a great challenge for every dentist. The relationship between gingiva and prosthesis can be monitored by respecting the biological width. Biologically oriented preparation technique is a tangential preparation which enables the “interaction” between the soft tissues and the prosthetic crown in such a way that the soft tissue forms and adapts to the new output profile of the restoration. Clinically there are no overhangs, but a new cement-enamel junction is created. The main clinical difference between subgingival and supragingival preparation is that the edge of the supragingival preparation is clearly defined, while in subgingival preparation it is placed at different levels within the gingival sulcus, without compromising the biological width. Therefore, it can be said that the biologically oriented tooth preparation technique is a minimally invasive preparation that can offer long-term stability of soft tissues and satisfactory clinical and aesthetic results. After many years of research, it has been concluded that the poor response of the periodontium occurs as a consequence of bad marginal fit of fixed prosthodontics. This technique is used in periodontally healthy teeth, remodeling of the gingival architecture, dental veneer therapy, and in implant prosthodontic rehabilitation. Further efforts are needed in order to bring the vertical preparation closer to the horizontal one in everyday practice.

**Keywords:** crown margin; biological width; biologically oriented preparation technique

## Sadržaj

1. UVOD .....	1
1.1. Parodont i njegova građa .....	3
1.1.1. Gingiva .....	3
1.1.2. Parodontalni ligament .....	4
1.1.3. Alveolarna kost .....	4
1.1.4. Cement .....	4
1.2. Parodontološka priprema pacijenta .....	5
1.2.1. Parodontalni indeksi za procjenu zdravlja parodonta .....	5
1.2.2. Sanacija parodontnih tkiva .....	7
1.2.3. Oralno-kirurški zahvati nasuprot biološki orijentirane preparacije zuba .....	8
1.3. Biološka širina .....	9
1.3.1. Biološki pojas .....	9
1.3.2. Parodontološki aspekt biološke širine .....	10
1.3.3. Protetski aspekt biološke širine .....	10
1.3.4. Izmjena biološke širine .....	11
2. BIOLOŠKI ORIJENTIRANA PREPARACIJA ZUBA .....	14
2.1. Tehnika izvođenja biološki orijentirane preparacije zuba .....	16
2.2. Instrumentarij za izvođenje biološki orijentirane preparacije zuba .....	30
2.3. Moguće pogreške prilikom brušenja zuba biološki orijentiranom preparacijom .....	31
2.4. Indikacije za izvođenje biološki orijentirane preparacije zuba .....	32
2.5. Kontraindikacije za izvođenje biološki orijentirane preparacije zuba .....	33
3. BIOLOŠKI ORIJENTIRANA PREPARACIJA PARODONTNO ZDRAVIH ZUBA ...	35
3.1. Biološki orijentirana preparacija zuba u terapiji zubnim ljuskicama .....	36
3.2. Biološka preparacija zuba kod narušene gingivalne arhitekture .....	37
4. BIOLOŠKI ORIJENTIRANA PREPARACIJA ZUBA KOD IMPLANTOPROTETSKE TERAPIJE .....	41
4.1. Uzimanje otisaka .....	41
4.2. Izlazni profil .....	42
4.3. Privremeni nadomjestak .....	42
4.4. Trajni nadomjestak .....	43
5. RASPRAVA .....	47
6. ZAKLJUČAK .....	51
7. LITERATURA .....	52
8. ŽIVOTOPIS .....	56

## **Popis pokrata i kratica**

BOPT – biološki orijentirana preparacija zuba

PI – plak indeks

GI – gingivalni indeks

PBI – indeks krvarenja papile

CPITN – društveni parodontni indeks potrebnog tretmana

CAD – računalom potpomognuto oblikovanje

CAM – računalom potpomognuta izrada

mm – milimetar

WAX-UP- vizualizacija rezultata budućeg protetskog rada dijagnostičkim navoštavanjem





Estetika se danas u svijetu dentalne medicine, čijem napretku svakodnevno svjedočimo, nametnula kao imperativ. Kako bi se postigla što idealnija estetika, u dentalnoj medicini dolazi do razvoja novih materijala i tehnika, čiji je cilj minimalizirati invazivni pristup, tj. postići maksimalnu poštedu zubnog tkiva. Stvaranjem kompromisa dolazi do razvoja novih tehnika u protetici, kojima se kirurški tretman dovodi u drugi plan (1).

Biološki orijentirana preparacija zuba (BOPT) predstavlja se kao tehnika koja se koristi kao antipod horizontalnom pristupu preparacije zuba. Iako, ne tako dugo, bila je zastupljena s velikim oprezom, danas se sve više koristi u protetskoj sanaciji parodontološki zdravih pacijenata, u terapiji implantatima te kao alternativa kirurškim postupcima. Ono što je bitno za ovu tehniku jest način preparacije gingivalnog dijela zuba. Biološki orijentirana preparacija zuba je vertikalna preparacija, tj. preparacija bez stepenice, čiji je cilj očuvanje parodontnih pričvrstnih struktura zuba.

Rubna prilagodba nadomjestka ključna je za njegovu kompatibilnost s parodontnim pričvrstnim strukturama. Jedan od vodećih problema, koji se javlja kod protetske rehabilitacije, jest apikalna migracija gingivalnog dijela zuba, kojom se narušava estetika. Na migraciju gingivalnog ruba utječe niz pojava: biotip gingive, moguća trauma potpornih struktura uslijed preparacije zuba, uzimanje otisaka kao i kronična upala koja se javlja zbog mogućih pogrešaka u radu.

Upravo zato dolazimo do kliničkih i bioloških prednosti koje nudi biološki orijentirana preparacija zuba. Kliničke prednosti koje nudi ova preparacijska tehnika su lakša i brža izvedba preparacije zuba, poštuda zubnog tkiva, jednostavnost kod uzimanja otisaka, mogućnost ponovne uspostave caklinsko-cementnog spojišta kao i mogućnost pozicioniranja završnog ruba na različite razine, pomičući ga koronalno ili apikalno unutar gingivalnog sulkusa kao i mogućnost modelacije izlaznog profila zubnog nadomjestka.

Biološke prednosti korištenja ovakve preparacije vezane su uz debljinu same gingive, koja se s vremenom povećava i regenerira te uz bolju stabilnost gingivalnog ruba s obzirom na zubni nadomjestak. Biološki orijentirana preparacija zuba podrazumijeva interakciju između preparacije - restauracije i mekog tkiva (2).

Svrha je ovoga rada predstavljanje uvida u biološki orijentiranu preparaciju zuba kao noviji pristup protetskoj rehabilitaciji parodontno zdravih zuba, rehabilitaciji implantatima

te kao mogućeg postupka kod pasivne erupcije zuba. Osim toga cilj je također ukazati na kompleksnost i važnost biološke širine zuba, tj. analizirati i predstaviti probleme koji nastaju prigodom nepravilnog smještaja ruba fiksno-protetskog nadomjestka.

Preglednim radom želi se prikazati uporaba ove preparacijske tehnike, počevši od temelja koji gradimo, poznavajući parodontološka načela da bismo na kraju napravili cjelinu koja objedinjuje protetski, kirurški i parodontološki aspekt rehabilitacije pacijenta.

### **1.1. Parodont i njegova građa**

Parodont (grč. peri = uokolo, odontos = zub) sastoji se od gingive, parodontnog ligamenta, cementa korijena i alveolarne kosti. Funkcija parodonta je pričvršćivanje zuba uz koštano tkivo kao i očuvanje integriteta površine mastikatorne sluznice usne šupline. Parodont se još i naziva pričvrtni aparat koji čini razvojnu, biološku i funkcionalnu cjelinu koja kroz godine doživljava morfološke i funkcijske promjene (3). Iznimno je važno sačuvati zdrav parodont jer uspostavljanje uspješne protetske opskrbe bez zdravog parodonta neće dovesti do krajnjeg zadovoljavajućeg cilja ni za terapeuta kao ni za pacijenta. Zaključno, parodontološka priprema kao i protetska sanacija smatraju se jednom cjelinom (4).

#### **1.1.1. Gingiva**

Gingiva predstavlja najperiferniji dio parodonta, a dio je oralne sluznice usne šupljine. Počinje mukogingivalnom granicom, prekriva koronalni dio alveolarnog grebena, a završava kao slobodna (marginalna) gingiva. Prema anatomskoj građi dijeli se na slobodnu ili marginalnu gingivu, pripojnu ili pričvrtnu gingivu te na interdentalnu papilu. Slobodna ili marginalna gingiva s pričvrtnom gingivom s vestibularne strane zuba određena je gingivalnim žlijebom, koji odgovara razini dna gingivalnog sulkusa. Slobodna gingiva ima oblik parabolične krivulje ili ovratnika, koraljnorožičaste boje; površina joj nije sjajna i čvrste je konzistencije. Obuhvaća gingivalna tkiva vestibularno i oralno od zuba te interdentalnu papilu. Oblik interdentalne papile određen je kontaktnom točkom zuba, razinom caklinsko-cementnog spojišta te širinom aproksimalnih prostora. Pričvrtna gingiva nalazi se između žlijeba gingive i mukogingivalne granice. Čvrsta je, odnosno čvrsto spojena s alveolarnom kosti i cementnim vlaknima vezivnog tkiva. Mukogingivalna granica označava liniju razgraničenja između pričvrstne gingive i alveolarne sluznice. Gingivalni sulkus nalazi se između vrata zuba i slobodne gingive. Dubina mu je oko 1 milimetar (mm).

U sulkusu se nalazi gingivalna tekućina koja je podrijetlom iz intersticijske tekućine. Uloga gingivalne tekućine je mehaničke i imunološke prirode (3). Od ruba alveolarne kosti do dna sulkusa nalazi se biološka širina. Dimenzija biološke širine nije stalna. Razlikuje se od zuba do zuba. Ovisi o položaju zuba u alveoli. Ono što je stalno kod nje jest da se nalazi u zdravoj denticiji (5).

### **1.1.2. Parodontalni ligament**

Parodontalni ligament okružuje zub i spaja cement korjena s laminom durum i alveolarnom kosti. Histološki gledano, parodontni je ligament bogato vezivno tkivo, koje se sastoji od stanica (fibroblasti, cementoblasti, osteoblasti), ekstrastanične supstance (kolagena, retikulinska, oksitalanska te elastična vlakana), krvnih i limfnih žila i živaca. Parodontni ligament odgovara formativnoj, potpornoj, senzoričkoj i nutritivnoj funkciji. Formativna se odnosi na produkciju osteoblasta koji formiraju kost, fibroblasta koji formiraju parodontni ligament, cementoblasta koji formiraju cement. Potporna funkcija odnosi se na vlakna (Sharpeyeva vlakna) parodontalnog ligamenta koji povezuju zub s alveolom te ga fiksiraju. Protektivna funkcija odnosi se na prijenos, neutralizaciju te apsorpciju okluzalnih sila.

### **1.1.3. Alveolarna kost**

Alveolarna kost ili processus alveolaris je dio kosti koji pokriva korjenove zuba. Dijeli se na laminu duru, koštane lamele spongioze i kompaktnu s vestibularne i oralne strane alveole. Klinički gledano, ako nema dijela kosti s vestibularne strane korijena, tada nastaju dehiscencije (resorpcija kosti od cervikalno prema apikalno). Ako pak postoji resorpcija s vestibularne strane, u formi otvora dolazi do fenestracije. Karakteristika alveolarne kosti jest u njejoj konstantnoj remodelaciji i dinamici, a odnosi se na povećanje kosti s povećanjem fizioloških funkcija ili pak smanjenjem funkcije pri čemu dolazi do smanjenja volumena i gustoće kosti.

### **1.1.4. Cement**

Cement zuba je kalcificirano tkivo koje prekriva anatomske korijen zuba. Histološki gledano, postoje dva tipa cementa, acelularni koji naliježe na dentin zuba i celularni koji je osobito razvijen u furkaciji korjenova. Cementoblasti stvaraju cement dok ga cementoklasti razaraju. Caklina i cement stvaraju cementno-caklinsku granicu. Kada se ta granica prekine, na površini varata zuba izlaže se dentin te su takvi zubi vrlo osjetljivi na vanjske iritacije. Cement ima tendenciju stalnog samoobnavljanja.

Temeljna je funkcija cementa sidrenje zuba s pomoću periodontalnog ligamenta u alveolarnoj kosti i kompenzacija trošenjem oštećenog zuba (3).

## **1.2. Parodontološka priprema pacijenta**

Pri planiranju fiksno protetskog nadomjestka uvjet dugotrajne i stabilne protetske rehabilitacije jest zdrav parodont i dobra oralna higijena. Nužno je poznavati i poštivati obje discipline kako bi se stvorio preduvjet za uspješan protetski rad i zdravlje pacijenta (4). Budući da je parodont neodvojivi dio u biološki orijentiranoj preparacijskoj tehnici vrlo je bitno kod svakog pacijenta uzeti medicinsku i stomatološku anamnezu, napraviti detaljan klinički pregled usne šupljine, u ovome slučaju s naglaskom na parodontološki pregled. Parodontološkim pregledom ocjenjuje se stupanj upale gingive, postojanje džepova te stupanj pokretljivosti zuba. Osim kliničkog pregleda potrebno je napraviti i rendgensku snimku kojom se određuje odnos kliničke krune i korijena, stupanj resorpcije kosti kao i okolna kvaliteta kosti. Parodontološka terapija motivira pacijenta za pravilno održavanje oralne higijene. Definitivni fiksno protetski rad izrađuje se tri do šest mjeseci nakon provedene terapije (4, 5, 6).

### **1.2.1. Parodontalni indeksi za procjenu zdravlja parodonta**

Za procjenu zdravlja gingive zuba na kojem se planira izvoditi fiksno protetski nadomjestak, bitno je napraviti parodontološku obradu. Kako bi se napravila pravilna parodontološka obrada, važno je poznavati i koristiti parodontalne indekse. Ako se doktor dentalne medicine odluči za biološki orijentiranu preparaciju zuba pa rubni dio krunice smješta subgingivno, dužan je napraviti plak indeks, gingivalni indeks, indeks krvarenja gingive (PBI), društveni parodontni indeks potrebnog tretmana (CPITN) i retrakcije marginalne gingive u odnosu na rub krunice. Za uspješnu parodontološku obradu potrebno je poznavati parodontalne indekse, njihove vrste i parametre:

- plak indeks čiji su kriteriji 0, 1, 2, 3:

0 - na zubima ne vidi se plak te struganjem po zubu na vrhu sonde nema plaka

1 - plak se ne vidi na zubu, ali struganjem po vratu zuba na vrhu sonde ima plaka

2 - plak se vidi na zubu

3 - na zubu se vidi mnogo plaka.

- gingivalni indeks, čiji su kriteriji prema autorima Loe i Sillness 0, 1, 2, 3:

0 - ne uočava se nikakva promjena boje, oblika i veličine gingive, nema znakova inflamacije

1- boja gingive je promijenjena, na tupi pritisak dolazi do krvarenja, prisutna blaga inflamacija

2 - na blagi pritisak gingiva krvari, umjerena inflamacija

3 - gingiva spontano krvari, eritematozna, hipertrofična, prisutna jaka inflamacija.

- indeks krvarenja gingive (PBI):

Kod ovoga indeksa parodontalnom sondom ulazi se u džepove ili sulkuse u drugome i četvrtome kvadrantu s vestibularne strane te u u prvom i trećem kvadrantu s oralne strane. Nakon sondiranja promatra se krvarenje i količina krvarenja. Kriteriji su 0, 1, 2, 3, 4.

0 - nema krvarenja

1 - prisutno točkasto krvarenje

2 - prisutno linearno krvarenje

3 - prisutno trokutasto krvarenje

4 - prisutno profuzno krvarenje.

- CPITN - služi za procjenu parodontalnih tretmana

CPITN 0 - nema potrebe za parodontološkim tretmanom

CPITN 1 – tretman zahtjeva edukaciju pacijenta o oralnoj higijeni

CPITN 2 i 3 - za tretman su potrebne instrukcije o oralnoj higijeni, uklanjanje kamenca i drugih naslaga, korekcija ispuna i kruna, struganje i poliranje korijena zuba.

CPITN 4 - za tretman je potrebno kompleksno liječenje, to znači: instrukcije o oralnoj higijeni, eliminacija iritacija, struganje, poliranje korijena, subgingivalna kiretaža, metode parodontalne kirurgije.

- retrakcija marginalne gingive:

0-ne postoji retrakcija marginalne gingive

1- postoji retrakcija marginalne gingive na bukalnoj površini zuba

2- postoji retrakcija marginalne gingive na oralnoj površini zuba

3 - postoji retrakcija marginalne gingive na aproksimalnoj površini zuba

4 - postoji retrakcija marginalne gingive cirkularno (6).

### **1.2.2. Sanacija parodontnih tkiva**

Za ocjenu stupnja upale gingive, prisutnost gingivalnih džepova, te stupnja pokretljivosti zuba, provodi se klinički pregled pacijenta. Važnost kliničkog pregleda kod uporabe BOPT od iznimne je važnosti jer time određujemo u kojem će smjeru protetska rehabilitacija krenuti, odnosno što je nužno napraviti kako bismo ovu tehniku mogli upotrijebiti. Isto tako rendgenskom analizom određujemo odnos kliničke krune i korijena zuba, procjenjujemo širinu parodontne pukotine, procjenjujemo kvalitetu kosti, kao i stupanj resorpcije kosti. U koliko je patološko stanje lakše, a odnosi se na reverzibilnu upalu gingive, terapijski postupak uključuje odstranjivanje mekih i tvrdih zubnih naslaga, s ciljem odstranjenja mikroorganizama kao uzročnika upale. U patološka stanja ubraja se parodontitis gdje nalazimo parodontne džepove koji se terapijski obrađuju postupkom struganja i poliranja korijena. Svrha ovakve terapije jest njihovo smirivanje i stabilizacija. Teža se stanja rješavaju parodontološkom kirurgijom. Kirurškim se postupcima stvaraju optimalni uvjeti za preoblikovanje tkiva u okolini zuba nosača. Augmentacijskim postupcima tkivima se dodaje, a resektivnim zahvatima reducira volumen. Pod kirurškim zahvatima podrazumijevamo produljenje kliničke krune zuba, oblikovanje bezubog grebena, rekonstrukcija gingive, oralnokirurška priprema, u koju spada resektivni zahvat, augmentacija tkiva (7).

- Produljenje kliničke krune zuba

Produljenje kliničke krune zuba ubraja se u resektivne kirurške zahvate. Primjenjuje se kao preprotetska priprema zuba nosača kada je njegova kruna preniska (6). Doktor dentalne medicine često se susreće s ovim zahtjevom te ukoliko se ne odlučuje za biološki orijentiranu preparacijsku tehniku, pristupa radikalnijim metodama poput ortodontske ekstruzije zuba, gingivektomije, izrade nadogradnji te produljenja kliničke krune na račun parodontnih tkiva radi što optimalnijeg otiskivanja područja te izrade nadomjestka sa što preciznijim rubnim zatvaranjem (2, 5).

- Oblikovanje bezubog grebena

Oblikovanje bezubog grebena postiže se augmentacijom tkiva. Ako je resorpcija bezubog grebena izraženija uzima se vezivni transplantat s nepca pacijenta. Time se priprema ležište za izradu međučlana ili implantata.

Kod ekstrakcija zuba dolazi do gubitka interdentalnih papila koje ozbiljno narušavaju estetiku budućeg nadomjestka. Praznine nastale gubitakom interdentalnih papila poznate su i kao takozvani crni trokutovi. To su mjesta trokutastog oblika koji, ako se zatvore, otežavaju higijenu, a ako se otvore, narušavaju estetiku.

- Rekonturiranje gingive

Pod rekonturiranjem gingive podrazumijevamo pomicanje gingivalnog ruba jednog ili više zuba apikalno ili koronarno, čime poboljšavamo estetiku budućeg nadomjestka. Pomicanje gingivalnog ruba apikalno indicirano je kod tzv. gummy smile, gdje su kliničke krune kratke, a izraženost gingive u vidljivom segmentu velika. Pomicanje gingivalnog ruba apikalno indicirano je i kod narušene simetrije, odnosno prisutnosti asimetrične arhitekture gingive. Kao posljedica koronarnog pomaka ruba gingive dolazi do njezine recesije. Takvo stanje može se riješiti slobodnim vezivnim transplantatom.

- Resektivni zahvati

Resektivne zahvate koristimo u slučaju hipertrofije tkiva, tj. suvišnog mekog tkiva koje je potrebno odstraniti. U resektivne zahvate ubrajamo vestibuloplastiku, koja se koristi kod nepovoljnih anatomskih odnosa bezubog grebena te frenulektomiju zbog postojanja dijastema koje kompromitiraju protetsko zbrinjavanje. Koštani resektivni zahvati odnose se na plastiku alveolarnog grebena kojim se rekonturiraju postojeće koštane nepravilnosti.

- Augmentacijski zahvati

Ovakav se zahvat provodi kod nedostatka koštanog tkiva, tj. kod većih koštanih defekata. Kod augmentacije rabe se aloplastični materijali, alogena kost ili kombinacija materijala. Isto tako često je potrebno korigirati postranična područja kod izraženijeg gubitka kosti podizanjem dna sinusa (7).

### **1.2.3. Oralno-kirurški zhvati nasuprot biološki orijentirane preparacije zuba**

Restauracija znatno oštećenog zuba često dovodi do nužnog interdisciplinarnog pristupa, kojim osim funkcije, uspostavljamo i odgovarajuću estetiku. Upravo estetika, u današnjem vremenu jedan je od temeljnih pokretača dolaska pacijenta u ordinaciju dentalne medicine. Plan za rehabilitaciju zuba često uključuje složene zahvate koji mogu uključivati endodontsko liječenje zuba, uporabu različitih interkanalnih naogradnji, zatim uporabu implantološkog sustava te različite oralnokirurške zahvate. Često se postavlja pitanje koji terapijski postupci bolje odgovaraju na prirodnim zubima, a koji na implantatima. Terapijski koncepti koji uključuju



prirodne zube obično su brži te je i pristup konzervativniji, no najbolji je izbor u svim slučajevima kad je god to moguće. Stoga se sve veći broj terapeuta danas odlučuje za što jednostavniji, konzervativniji, pacijentu financijski prihvatljiviji pristup preparaciji biološki orijentiranom tehnikom (1, 2).

### **1.3. Biološka širina**

Pitanje biološke širine vrlo je kompleksno, a odnosi se najprije na probleme koji nastaju nakon uspostave loših odnosa u parodontu zbog nepravilnog smještaja ruba preparacije. U današnje vrijeme veliki je dio parodontološke terapije okrenut održavanju ili rekonstruiranju biološke širine, koja je prijeko potrebna za održavanje parodontnog zdravlja, a time se utječe i na trajnost fiksnoprotetskog nadomjestka. Dimenzija biološke širine nije stalna. Ovisi o položaju zuba u alveoli. Različita je od zuba do zuba, kao i od površine do površine istog zuba, no ono što je kod biološke širine važno, jest da mora ostati neoštećena u zdravoj denciji. Prema autorima, Nevins i Skurow biološka širina određena je kao zbroj suprakrestalnih vlakana, spojnog epitela i sulkusa. Wagenberg pak zaključuje da je potrebno najmanje 5 do 5,25 mm tvrde zubne supstance iznad ruba kosti za pravilnu preparaciju ležišta, koje se predviđa za protetski nadomjestak (8).

#### **1.3.1. Biološki pojas**

Područje koje određuje gingivni rub protetskog nadomjestka i rub alveolarne kosti, koje ne uzrokuje resorpciju kosti, nazivamo biološki pojas, tj. biološka zona. U biološki pojas ubraja se dimenzija koju zauzima epitelni i vezivni pričvrstak te 0,5 mm apikalnog dijela sulkusa. Vestibularno i oralno, biološki pojas širok je oko 2,5 mm, dok je interdentalno nešto širi. Iz čega proizlazi da ukoliko se gingivni rub protetskog nadomjestka smjesti najviše 0,5 mm ispod ruba gingive, utoliko neće uzrokovati resorpciju alveolarne kosti. U slučaju upale, biološka zona sprječava prodor upalnih medijatora do ruba alveolarne kosti. Preporuča se napraviti mapiranje, tj. izmjeriti udaljenost između ruba gingive i ruba alveolarne kosti. Kada se granica preparacije izvodi u biološkoj zoni, i to zbog korištenja biološki orijentirane preparacijske tehnike, zbog nedostatka ferrule efekta (dentinski prsten na zubnom bataljku u visini od minimalno 2 mm) ili zbog frakture u cervikalnom dijelu zuba, radi dubokog karijesa, potrebno je kirurški eksponirati taj dio zuba. Prije izvođenja bilo kakvog protetskog zahvata treba dobro proučiti čimbenike kao što su smanjenje dužine korijena, nesrazmjer između dužini korijena i

krune zuba, moguće ekspozicije furkacije zuba te nedovoljne dimenzije parodontnih tkiva (5, 8, 9).

### **1.3.2. Parodontološki aspekt biološke širine**

Pojam biološke širine pobliže objašnjava Gargiulo i suradnici, koji 1961. godine objavljuju rad gdje pobliže pojašnjavaju stanovitu jednoličnost u dimenzijama sastavnica biološke širine. Tako navode da je prosječna dubina histološkog sulkusa 0,69 mm, prosječni spojni epitel 0,97 mm te prosječni supraalveolarni vezivni pričvrstak 1,07 mm. Slijedom navedenog, ukupni pričvrstak iznosi 2,04 mm te se smatra biološkom širinom. Kois je predložio tri kategorije biološke širine te ih objašnjava ovako (8, 10):

- 1) osobe s normalnim rubom alveolarnog grebena s prosječnom vestibularnom i oralnom biološkom širinom od 3 mm, te aproksimalnom od 3 do 4,5 mm (ovakva se situacija bilježi kod 85% ispitanika kod kojih je pričvrstna gingiva dugoročno stabilna);
- 2) osobe s visokim rubom alveolarnog grebena s prosječnom biološkom širinom vestibularno i oralno užom od 3 mm; ovakvih primjera zabilježeno je kod 2% ispitanika; takve su osobe sklonije upali gingive ukoliko preparacija završava subgingivno;
- 3) osobe s niskim rubom alveolarnog grebena, biološke širine vestibularno i oralno veće od 3 mm, te aproksimalno iznad 4,5 mm; takva se situacija bilježi kod 13% osoba; sklonije su gingivalnoj recesiji ukoliko preparacija završava subgingivno.

Proučavanjem histoloških preparata Wearhaug je primijetio da rub nadomjestaka koji se smješta subgingivno uvijek uzrokuje ograničeni upalni odgovor jer rub preparacije koji je smješten u području biološke širine iritira epitelni i vezivni pričvrstak (8).

### **1.3.3. Protetski aspekt biološke širine**

Kad se pristupa preparaciji zuba, važno je naglasiti kako je u stomatologiji najvažnije postupati po propisanim protokolima. Takvi se protokoli kod preparacije zuba smatraju načelima koja je doktor dentalne medicine dužan uvažavati, a to su: biološko načelo - važno je sačuvati što više tvrdog zubnog tkiva, time štiteći parodontna tkiva, pulpu te susjedne zube; mehaničko načelo - potrebno je preparirati bataljak koji će osigurati dobru retenciju i rezistenciju te dovoljno prostora za izvedbu nadomjestka s odgovarajućom strukturnom trajnošću i optimalnim rubnim brtvljenjem; estetsko načelo – nadomjestak bojom, oblikom i položajem treba prilagoditi estetskim osobinama osmjeha u cjelini.

S parodontološkog gledišta najvažniji su cervikalni dijelovi preparacije, koji po svome obliku mogu biti vertikalni, horizontalni ili kombinirani. Stalni problem koje se nameće liječniku dentalne medicine jest pitanje određivanja najprimjerenijeg položaja ruba preparacije.

Literatura navodi negativne učinke restorativnih, kao i protetskih radova na parodontna tkiva. Zbog povećane akumulacije plaka, koja se događa kao posljedica lošeg smještaja nadomjestka, dolazi do razvoja parodontnih bolesti. Istraživanja su pokazala da čak i dobro marginalno adaptirana protetska struktura može izazvati negativne posljedice na parodontna tkiva ukoliko je smještaj ruba protetskog uratka subgingivalni. Subgingivalnim se smještajem remeti biološka širina, izaziva redukcija ili gubitak prostora za pričvrstak, utječe na stvaranja džepova, kasnije i resorpcije kosti. Navedene pojave stanje čine reverzibilnim, s nastankom uznapredovalog parodontitisa.

Izbor položaja ruba preparacije bitno je uskladiti sa sljedećim preduvjetima:

- preparacijom zuba i finiranjem ruba
- duplikaturama rubova koje nastaju tijekom uzimanja otisaka, a koje se mogu ukloniti da se rub ne deformira
- smještajem i finiranjem restauracije te uklanjanjem materijala u suvišku nastalom prilikom cementiranja
- intaktnim rubom restauracije koji je najlakše održati ako je rub preparacije supragingivno (4, 8, 10)

#### **1.3.4. Izmjena biološke širine**

Kada dođe do remećenja biološke širine, parodontno zdravlje nije moguće održati. To dovodi do situacija kao što su:

- nestajanje kosti ispod ruba preparacije, što dovodi do koštanog džepa i progresivnog gubitka parodontnog ligamenta i kosti
- razvoj gingivne recesije i lokalizirani gubitak kosti
- lokalizirana gingivna hiperplazija, najčešće se javlja kod promijenjene pasivne erupcije s minimalnim gubitkom kosti (7, 9)

Nakon razvoja ovakve situacije pacijenti redovito posjećuju parodontologa, koji zatim provodi liječenje najčešće u vidu kirurških tretmana. Za ponovnu uspostavu biološke širine provode se sljedeći zahvati:

- gingivektomija - u slučaju hiperplazije ili pseudodžepova; biološka širina nije znatno poremećena; kada se planira gingivektomija, potrebno je osigurati dovoljnu veličinu kliničke krune, osigurati dovoljnu količinu keratinizirane gingive; nakon gingivektomije potrebno je s protetskom nadoknadom pričekati 3 do 4 tjedna (7, 11)
- parodontni režanj - odnosi se na produljenje kliničke krune zuba s koštanom resekcijom ili bez nje; na taj se način mijenja smještaj gingivnoga ruba; nužno je prije preparacije zuba za protetski nadomjestak izračunati preoperativnu udaljenost između gingivnog sulkusa i ruba gingive; mukogingivalni režanj tako se može mobilizirati u svim smjerovima (apikalno, koronarno, lateralno); u slučaju apikalno pomaknutnog režnja vrijeme oporavka produžuje se na 8 - 10 tjedana (7, 12)
- ortodonska tehnika - fiksnom ortodontskom napravom, moguće je produljiti kliničku krunu zuba te je nakon izvlačenja potrebna retencijska naprava u vremenu od 4 tjedna, kojom će se zub zadržati u novome položaju; koštana resekcija, tj. modelacija ruba kosti obavezata je kod pasivne erupcije (7, 10, 13).

Zaključno, pravilnom rubnom prilagodbom protetskog nadomjestka ostvarujemo zdravu integraciju parodonta i novonastalog protetskog uratka (7). Gore navedenim postupcima moguće je uspostaviti poremećenu poziciju biološke širine, odnosno koristiti kirurške tehnike kao predpripremu za biološki orijentiranu preparacijsku tehniku. Naime, u nekim je slučajevima potrebno provesti produljenje kliničke krune kako bi se mogao smjestiti rub protetskog nadomjestka subgingivno, koristeći biološki orijentiranu preparacijsku tehniku. Slijedom navedenog provedena su brojna znanstvena istraživanja koja su obrađivala vertikalnu preparaciju, odnosno biološki orijentiranu preparacijsku tehniku i njezin utjecaj na stanje parodonta, tj. postoji li kakav stupanj upale, gubitak parodontnog pričvrstka te koštani gubitak. (2).

- Tako se pratila protetska rehabilitacija cirkon-keramičkim krunicama na zubima s vertikalnom preparacijom gingivalnog dijela.

U istraživanju su sudjelovala 52 pacijenta, koji su se podvrgnuli protetskoj sanaciji u estetskoj zoni. Radilo se o protetskoj rehabilitaciji od 74 krunice i 27 mostova. Uzorak je uključivao 149 zubi, koji su bili pripremljeni biološki orijentiranom preparacijom, tj. vertikalnom preparacijom zuba. Uzorak je bio podijeljen na dvije grupe: jedna grupa sa samostalnim krunama, dok je

druga grupa rehabilitirana mostovima. Istraživanje je pratilo Sveučilište u Valenciji u periodu od 2013. - 2014. godine.

U dvije su godine bili evaluirani sljedeći parametri: stupanj oralne higijene, parodontalni status, debljina gingivalnog dijela zuba, stabilnost gingivalnog ruba nadomjestka, prisutnost komplikacija, vijek trajanja protetske rehabilitacije te zadovoljstvo pacijenta koje se mjerilo skalom od 1 do 10. Istraživanja su pokazala da 80.5% od protetski saniranih zuba nije pokazalo nikakvu gingivalnu upalu kao ni krvarenje gingivalnog dijela zuba; stabilnost gingivalnog dijela bila je 100%, dok je zabilježenih bioloških komplikacija bilo 2%; zadovoljstvo pacijenta procijenjeno je 8 od 10. Zaključno, dvogodišnjim praćenjem, vertikalna preparacija zuba pokazala je dobru rubnu stabilnost te optimalnu estetiku (14).

- Prospektivnom četverogodišnjom studijom pratilo se parodontološko i protetičko stanje zuba prepariranih biološki orijentiranom preparacijom. Svrha istraživanja bilo je četverogodišnje praćenje i evaluacija kliničkog i biološkog značaja na zubima koji su protetski opskrbljeni cirkon-keramičkim krunama biološki orijentiranom preparacijom zuba.

Prospektivna studija uključivala je 149 zuba, koji su pripremljeni vertikalnom preparacijom. Uzorak je podijeljen u dvije grupe: u prvoj su grupi praćena 74 ispitanika koji su rehabilitirani krunicama, a u drugoj je grupi bilo 75 ispitanika opskrbljenih zubnim mostovima. Kroz četverogodišnje praćenje, 2.1% zuba prigodom parodontnog sondiranja pokazalo je povećanje dubine gingivalnog sulkusa, 12% uzoraka pokazalo je prisutnost gingivalne upale i krvarenja tijekom parodontoloških mjerenja, 20% uzoraka pokazalo je prisutnost plaka, debljina gingivalnog dijela pokazala je rast od 32,5%, dobru rubnu stabilnost pokazalo je 98.6% uzorka, vijek trajanja bio je 96,6 %, biološke komplikacije pojavile su se u 2%, zadovoljstvo pacijenata procijenjeno je na 8 od 10. Restauracije zuba koji su pripremljeni biološki orijentiranom preparacijom pokazale su dobre biološke i mehaničke rezultate.

Ova se tehnika preparacije pokazala kao dobar izbor kod onih pacijenata koji zamjenjuju stari protetski uradak novim jer ostvaruje dobru rubnu stabilnost nadomjestka te optimalne estetske zahtjeve (15).

Uspoređujući parodontni status onih zuba kod kojih se koristila biološki orijentirana preparacijska tehnika, odnosno vertikalna preparacija sa statusom zuba koji su pripremljeni horizontalnom preparacijom, pratio se utjecaj zubnih nadomjestaka na stanje parodonta, tj. postoji li kakav stupanj upale, gubitak parodontnog pričvrstka te koštani gubitak (14, 15).

Istraživanje je pokazalo da se javlja pojačana upala gingive kod restauracija s horizontalnom preparacijom te da je rubno zatvaranje lošije. Upala gingive može se dovesti u vezu s lošom obradom gingivnog dijela zubnog nadomjestka, u smislu lošije završne obrade nadomjestka, koji na taj način iritira parodontna tkiva i potiče na upalni odgovor. Što se pak tiče koštanog gubitka, istraživanje nije pokazalo da je došlo do koštanog deficita, kao ni gubitka zubnog pričvrstka uslijed adaptacije zubnog nadomjestka (2, 14, 15).

## **2. BIOLOŠKI ORIJENTIRANA PREPARACIJA ZUBA**

Biološki orijentiranu preparaciju zuba, koja se još skraćenom verzijom naziva BOPT, predstavio je Ignazio Loi, definirajući ju kao vertikalnu preparaciju zuba kod pacijenata sa zdravim parodontnim statusom zubala. Biološki orijentirana preparacija klasificira se kao subgingivna preparacija. U literaturi se još navodi i kao intrasulkusna ili tangencijalna preparacija. Prije se takva vrsta preparacije isključivo koristila kod parodontno ugroženih pacijenata dok se danas koristi kod parodontno stabilnih pacijenata bez prethodne kirurške intervencije (2).

Nužno je opisati put koji je doveo kliničare do otkrića ovakvog pristupa te zbog čega se takve kliničare danas naziva *vertkalistima*.

Kroz godine dolazi do prijepora između zagovaratelja horizontalne i vertikalne preparacije zuba. Upravo *horizontalisti* tvrde da horizontalna preparacija zuba nosi prednosti, koje se navode kao zaštita biološke širine zuba. Završna linija preparacije bataljka jasno definira granicu preparacije čime se izbjegavaju prevjesi prilikom preparacije zuba, a to olakšava precizniju komunikaciju između doktora dentalne medicine i zubnog tehničara. Ono što horizontalisti navode kao neizbježan slijed događaja kod uporabe biološki orijentirane preparacijske tehnike jesu neizbježni prevjesi, potom obilnije brušenje zuba, zadiranje i narušavanje biološke širine, čime se dovodi do gubitka potpornog aparata zuba. U začetku ove tehnike kao veliki problem navodi se nemogućnost jasnog definiranja preparacijske granice, no sad se rješavanje problema određivanja preparacijske granice odvija usmjerenom komunikacijom između terapeuta i dentalnog tehničara. Dentalni tehničar prema uputama stvara preparacijsko područje koje služi kao orijentacija za postavu rubova protetskog nadomjestka.

Upravo taj horizontalizam potiče nekolicinu liječnika dentalne medicine na istraživanje vertikalnog pristupa u preparaciji zuba. Iz čega se kasnije razvijaju dva glavna načela te škole, a to su: shoulderless approach te edgeless approach.

Edgelessov pristup, rodio se kao posljedica rada Vica Pollarad i Rexa Ighrama, kasnije ga nadopunjuju Morton Amsterdam i tim kojeg čine Di Febo i Carnevalle, koji osnivaju školu pod nazivom "Mascarella school".

Problemi s kojima su se susretali pripadnici ove škole bili su neizbježni prevjesi na bataljku, obilnije brušenje zuba, neizbježna ozljeda epitelnog pričvrstka, intenzivnije krvarenje prilikom brušenja zuba, upitna regeneracija mekog tkiva, duži period cijeljenja tkiva nakon preparacije, tj. period od 6 tjedana koji je prethodio uzimanju završnog otiska za izradu nadomjestka, mogućnost pogreške prilikom cementiranja privremenog nadomjestka i nedostatak vidljive (dobro ograničene) završne linije preparacije.

Upravo ove navedene negativnosti s kojima se susreću kliničari ove škole, navele su nekolicinu liječnika na daljnja istraživanja. Posljednji koji je zaslužan za priznanje vertikalne preparacije kao nove tehnike, tj. koji ju nadopunjuje jest Ignazio Loi.

Njegov je glavni cilj bio demistifikacija hipoteze koja govori da vertikalna preparacija zuba uzrukuje ozljedu parodontnog tkiva, tj. remeti biološku širinu (2, 15). Nova je tehnika u potpunosti parodontno sigurna jer se koriste specijalna kalibrirana svrdla koja ne zadiru u prostor biološke širine (2).

Isto tako nužno je utvrditi biomehaničku prednost vertikalne preparacije koja se temelji na načelima ferula efekta. Što znači ferula efekt u vertikalnoj preparaciji? Riječ ferrule dolazi od latinske riječi Viriola koja pojmovno označava malenu narukvicu. Uvriježeno je mišljenje da pod pojmom ferrule podrazumijevamo preostalu dentalnu strukturu, tj. bataljak, no u biološki orijentiranoj preparacijskoj tehnici taj pojam podrazumijeva sam protetički nadomjestak koji ima ulogu tijesnog prijanjanja ili brtvljenja preostale zubne strukture jer je izgrađena od materijala čiji je modul elastičnosti veći od tkiva zuba. Upravo zbog tog su razloga protetički nadomjestci napravljeni od metala ili keramike. Kompozit se u ovom slučaju kao materijal izbora zbog svog modula elastičnosti nikako ne može koristiti (15, 16, 17, 18).

Ukratko, danas se biološka preparacija zuba koristi kod parodontno zdravih zuba, kod terapije ljuskicama, kod narušene gingivalne arhitekture, kao i kod implantoprotetske terapije. Vidljivo

je da korištenjem vertikalne preparacije zuba, odbacujemo radikalniji pristup ka rješavanju problema u fiksnoj protetici.

Kako se kod ovakve tehnike radi o subgingivnoj preparaciji vratnog dijela zuba, bitno je naglasiti i ustvrditi da se primjenom ove tehnike ne oštećuje biološka širina, odnosno da ne dolazi do oštećenja epitelnog pričvrstka zuba, a samim time nema završne preparacijske linije. Ovom se tehnikom kreira novo završno preparacijsko područje, novi protetički caklinsko-cementni spoj. Zahvaljujući tome, kliničar pozicionira nadomjestak apikalnije ili koronarnije, odnosno rekonstruira gingivalnu arhitekturu. Biološki orijentirana preparacijska tehnika omogućuje konverziju biotipa gingive. Tanki biotip gingive ovom tehnikom lako može postati deblji biotip (2).

Cilj današnje stomatologije jest tražiti alternativu agresivnijim stomatološkim zahvatima, a u tome se ova tehnika pokazala dobrom.

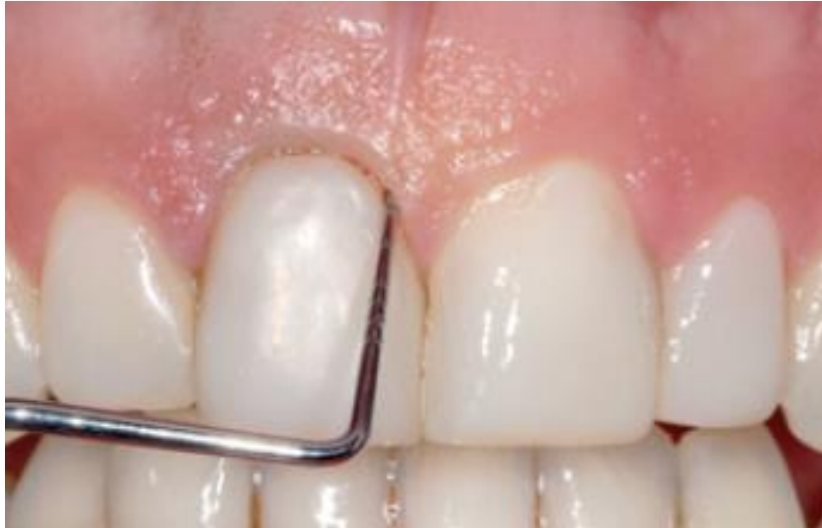### **2.1. Tehnika izvođenja biološki orijentirane preparacije zuba**

Brušenje je svakodnevni postupak u fiksnoj rehabilitaciji pacijenta s ciljem smanjenja obujma krune zuba kako bi se dobilo dovoljno mjesta za nadomjestak. Prema definiciji biološki orijentirane preparacijske tehnike radi se o subgingivnoj preparaciji zuba kojom se ne zadire u biološku zonu, a naziva se još i intrasulkusna preparacija.

Takva preparacija predstavlja kompromis između estetike i zdravlja parodontnih tkiva. Važno je napomenuti da se granica preparacije smješta u gingivni sulkus bez zadiranja u biološku zonu. Imajući na umu ovakvu definiciju, prilikom preparacije vratnog dijela zuba valja poštivati protokol, te se prije same preparacije zuba, provodi parodontološko mjerenje, odnosno mapiranje.

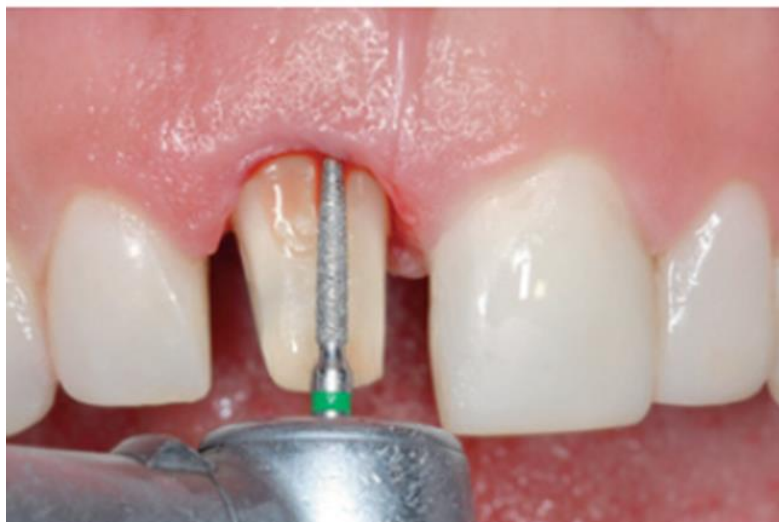Mapiranje se provodi parodontološkom sondom s ciljem dobivanja podataka o razini epitelnog pričvrstka (Slika 1).





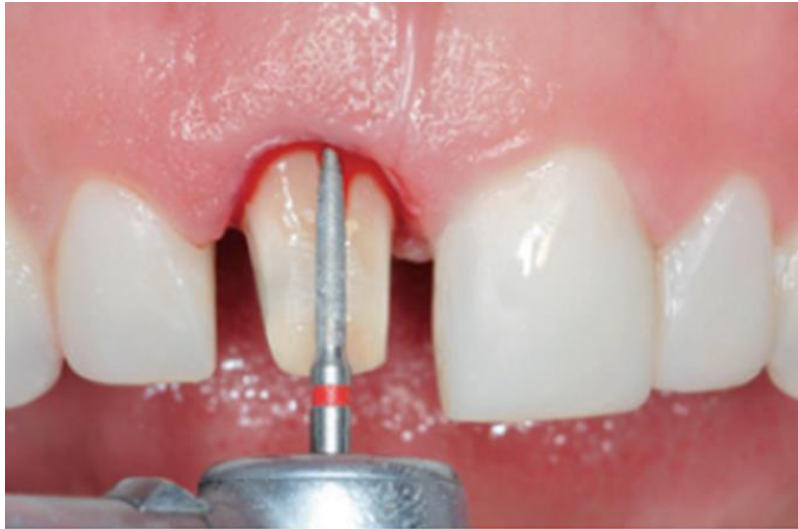Slika 1. Mapiranje: dobivanje informacije o razini epitelnog pričvrstka. Preuzeto s dopuštenjem autora: Ignazio Loi (2).

Postupkom mapiranja procjenjuje se udaljenost između ruba gingive i ruba alveolarne kosti (2). Obično je u bukalnome dijelu sulkus najplići, tj. 0.5 - 1 mm, lingvalno je nešto dublji, 1.0 - 2.0 mm, dok je u aproksimalnome dijelu najdublji 1.0 - 3 mm (5). Nakon mapiranja pristupa se postupku preparacije zuba, i to ako se radi o intaktnome zubu. Početna faza obuhvaća preparaciju supragingivnog dijela zuba dijamantrnim fisurnim svrdlom zaobljenog vrha, granulacije 100/120 mikrona. Intrasulkusna preparacija vrši se ulaskom u gingivni sulkus, dijamantrnim svrdlom tako da se preparacija izvodi vrhom samog svrdla, a ne tijelom, radeći istodobno u području gingivalnog sulkusa i zuba (Slika 2).



Slika 2. Intrasulkusna preparacija zuba. Preuzeto s dopuštenjem autora: Ignazio Loi (2).

Na taj se način postojeća granica caklinsko-cementnog spojišta uklanja. U slučaju ranije isprepariranog zuba, postojeći rubovi preparacije se ovakvom preparacijom uklanjaju, ostavljajući prostor bez ikakvog ruba preparacije. Prilikom preparacije intrasulkusnog dijela, pojavljuje se krvarenje („gingitage“ tehnika) koje će u formi krvnog ugruška, kasnije inicirati biološki odgovor s ciljem stvaranja novog epitelnog pričvrstka (Slika 3).



Slika 3. Gingitage tehnika: forma krvnog ugruška s ciljem poticanja biološkog odgovora.

Preuzeto s dopuštenjem autora: Ignazio Loi (2).

Nakon preparacije, cijela površina zuba polira se 20 mikronskim dijamantnim svrdlom (2). Bitno je pripomenuti da je neizostavan dio cjelokupnog postupka provjera radnog postupka, odnosno brušenja bataljka. Kako bi bili što uspješniji prilikom postupka brušenja, bitno je kontrolirati preparaciju zuba tijekom kao i nakon rada. Provjera preparacije zuba može se izvršiti na nekoliko načina:

- izradom studijskog modela
- izradom silikonskog ključa
- testom ogledala
- testom sonde

Studijski model za kontrolu brušenja dobiva se izlivanjem alginatnog otiska. Vrlo je koristan jer omogućuje preciznu analizu preparacije sa svih strana bataljka koje su često u ustima pacijenta teško vidljive. Njime je moguće utvrditi kolika je količina zubnog tkiva izbrušena, odnosno dali je premalo zubnog tkiva izbrušeno, kao i postoji li podminiranost zubnog tkiva na bataljku.

Silikonski ključ aplicira se na bataljak, a dobiva se tako što se prije samog postupka brušenja, uzimaju dva otiska kondenzacijskim silikonom koji se kasnije izrežu u sekcije s obzirom na uzdužne osi brušenih zuba, te se apliciraju na zub u postupku brušenja kao kontrola rada. Time se otkrivaju koji su djelovi zuba i u kojoj mjeri su zbrušeni.

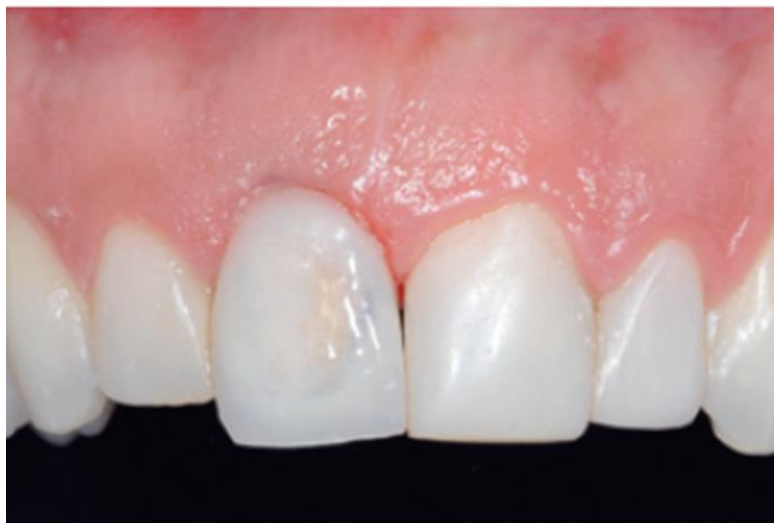Test ogledala daje doktoru dentalne medicine brzu informaciju u vidu reflektirane slike u ogledalu. Sve plohe brušenog zuba moraju biti vidljive oku terapeuta.

Test sondom vrši se tako što se vrh sonde aplicira na plohu brušenog zuba. Vrhom sonde prolazi se oko svih ploha brušenog zuba. Sve plohe moraju biti ravne, glatke i zaobljene, a sonda ne smije zapinjati (4).

Nakon svojevrsne kontrole brušenja, pristupa se izradi privremenog rada ili provizorija.

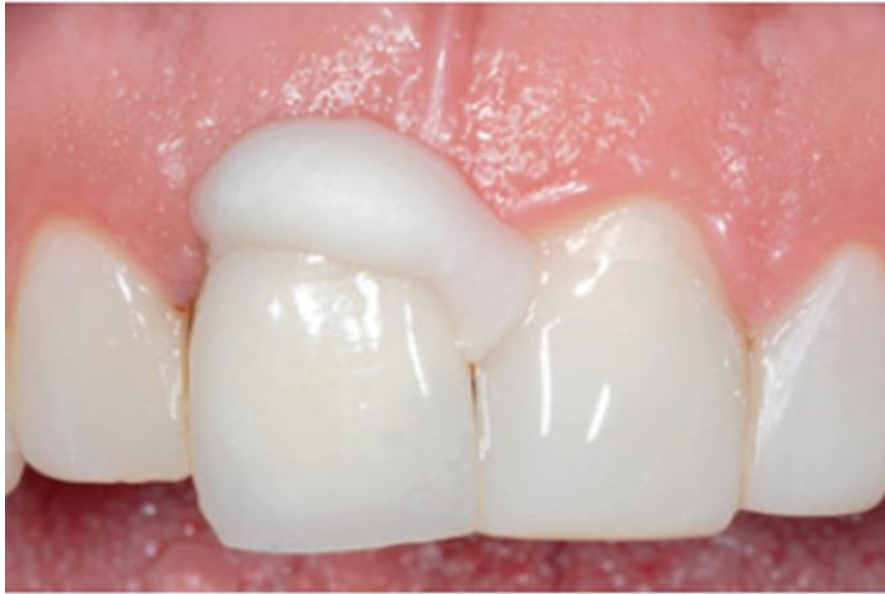- Izrada privremenog nadomjestka

Zubni tehničar izrađuje dijagnostičku provizornu krunicu, tj. izvodi dijagnostičko navoštavanje radnog modela radi vizualizacije protetskog nadomjestka prije izrade trajnog nadomjestka (wax-ap) čiji rub odgovara gingivalnome rubu (Slika 4).



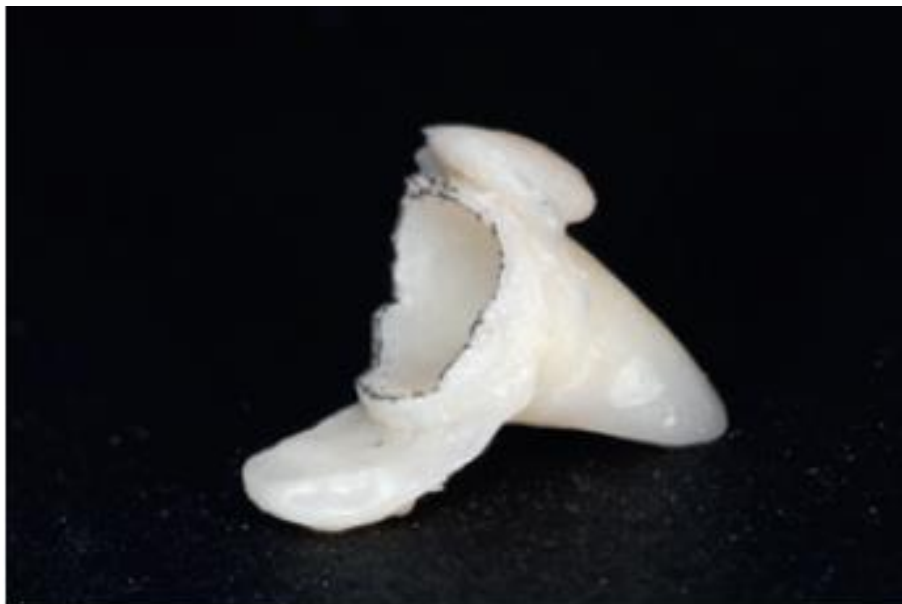Slika 4. Rub provizorne krunice koji odgovara gingivalnome rubu. Preuzeto s dopuštenjem autora: Ignazio Loi (2).

Zub se potom premaže glicerinom kao izolacijskim sredstvom, dok se provizorna krunica puni provizornim cementom te se potom smješta na zub (Slika 5).



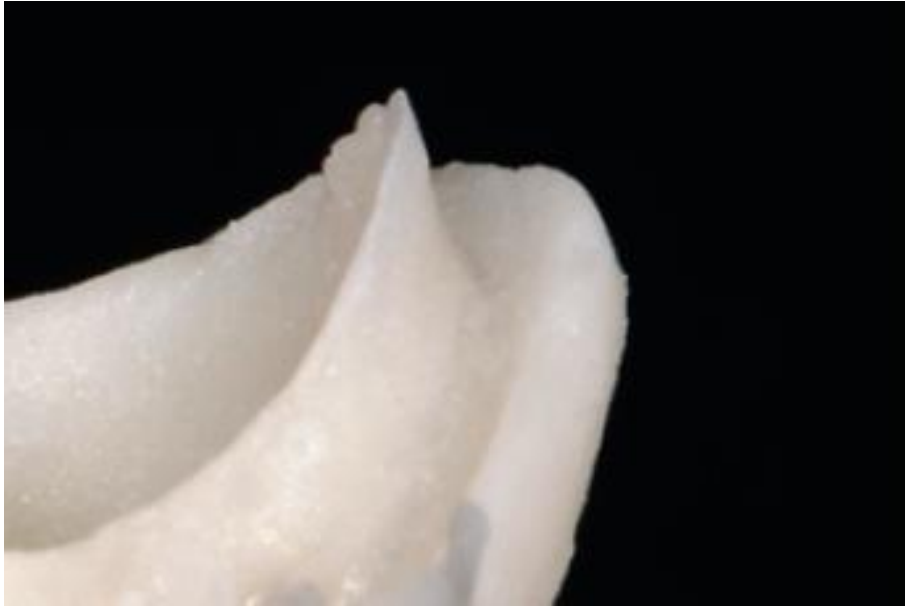
Slika 5. Provizorna krunica punjena privremenim cementom s ciljem otiskivanja gingivalnog ruba zuba. Preuzeto s dopuštenjem autora: Ignazio Loi (2).

Netom prije nego što je došlo do potpunog stvrdnjavanja privremenog cementa, provizorna se krunica skida sa zuba i dobiva se otisak samog gingivalnog dijela zuba. Na provizornoj krunici, u samome otisku kojeg smo dobili uz pomoć privremenog cementa, nadziru se dva ruba. Tanki, unutarnji rub, koji daje informaciju, tj. otiskuje unutarnji intrasulkusni prostor isprepariranog zuba i drugi, još tanji vanjski rub, koji ocrta vanjski rub gingivnog dijela zuba (Slika 6).



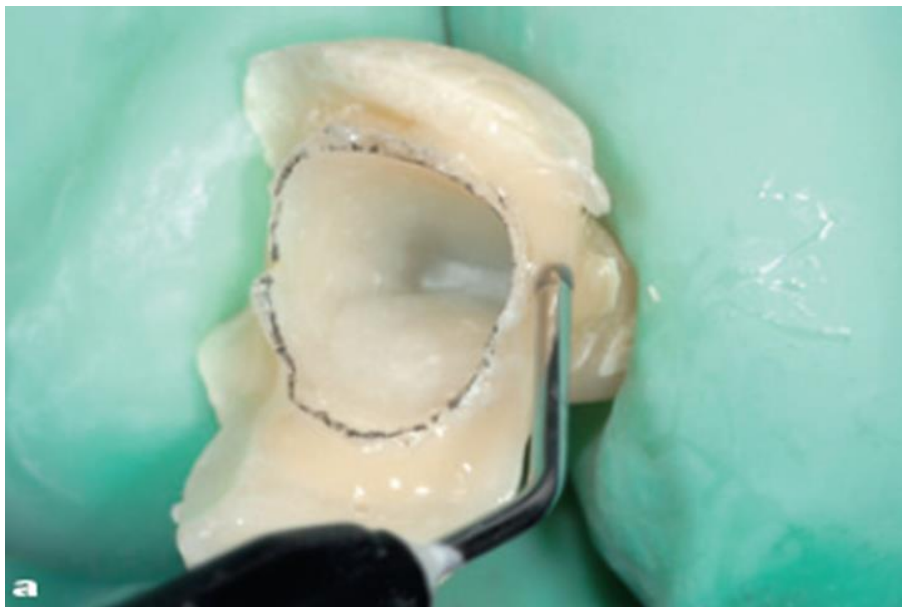
Slika 6. Otisak gingivalnog dijela provizorne krunice. Preuzeto s dopuštenjem autora: Ignazio Loi (2).

Prostor između dvaju rubova predstavlja negativ koji smo dobili ovakvom tehnikom otiskivanja, odnosno predstavlja prostor koji smo dobili biološki orijentiranom preparacijom zuba (Slika 7).



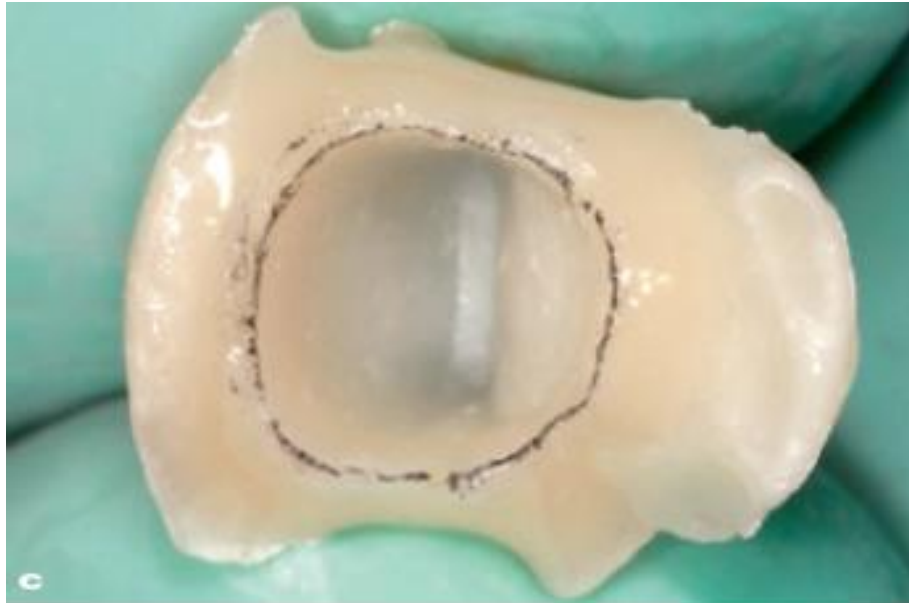
Slika 7. Prostor između dvaju rubova predstavlja negativ gingivalnog ruba. Preuzeto s dopuštenjem autora: Ignazio Loi (2).

Taj se prostor potom puni tekućim kompozitom te se ponovno vraća na zub (Slika 8).



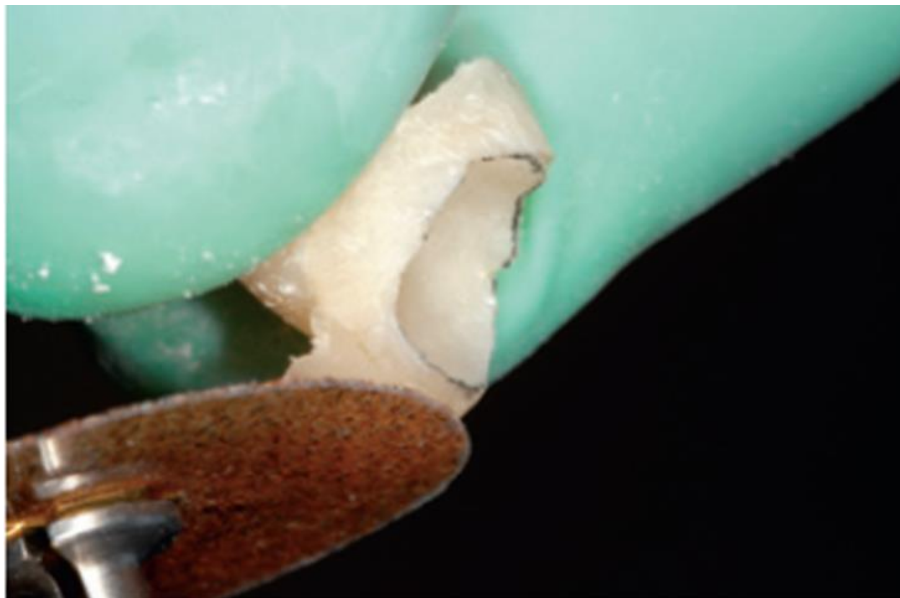
Slika 8. Prostor između dvaju rubova provizorne krunice punjen tekućim kompozitom. Preuzeto s dopuštenjem autora: Ignazio Loi (2).

Dobiveni se rub tada zabilježi olovkom dok se višak materijala s provizorne krunice otklanja (Slika 9).



Slika 9. Unutarnji rub provizorne krunice označen olovkom. Preuzeto s dopuštenjem autora: Ignazio Loi (2).

Dobivena provizorna krunica, obrađuje se brusnim diskovima i polira (Slika 10).



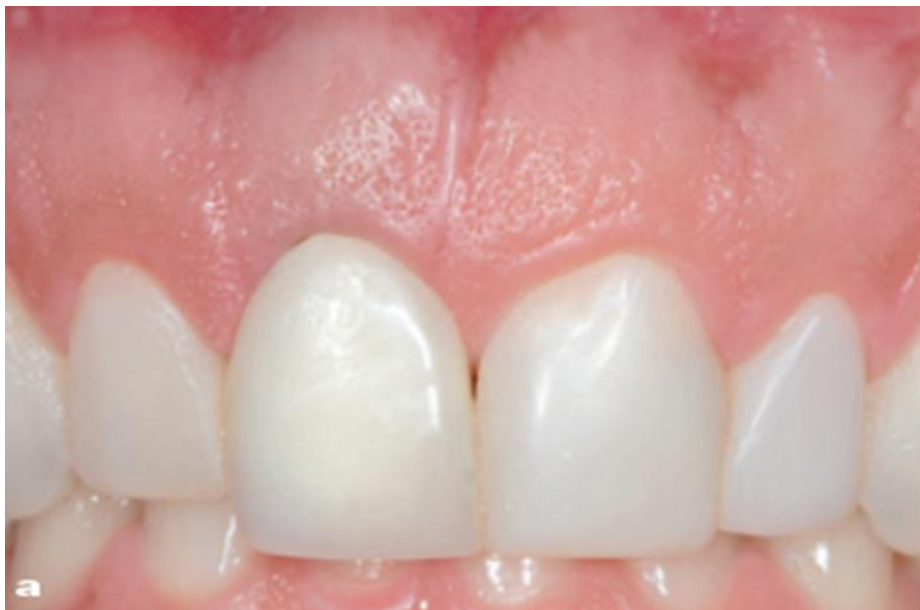Slika 10. Završna obrada provizorne krunice. Preuzeto s dopuštenjem autora: Ignazio Loi (2).

Provizorna krunica sada ima svoj novi izlazni profil koji će pozitivno djelovati na ponovnu uspostavu epitelnog pričvrstka. Ne zadire u područje gingivalnog sulkusa više od 0,5 do 1 mm, poštujući pritom pojas biološke širine (Slika 11).



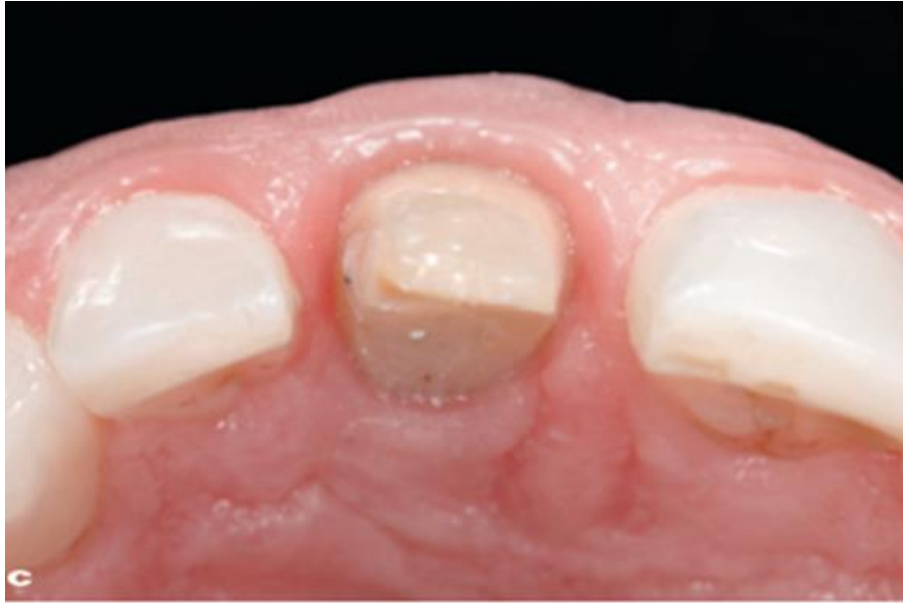Slika 11. Provizorna krunica novog izlaznog profila. Preuzeto s dopuštenjem autora: Ignazio Loi (2).

Uzimanje otisaka izvodi se najmanje četiri tjedna nakon početne preparacije, a izradom provizorne krunice dolazi do oporavka mekog tkiva zuba (Slika 12).

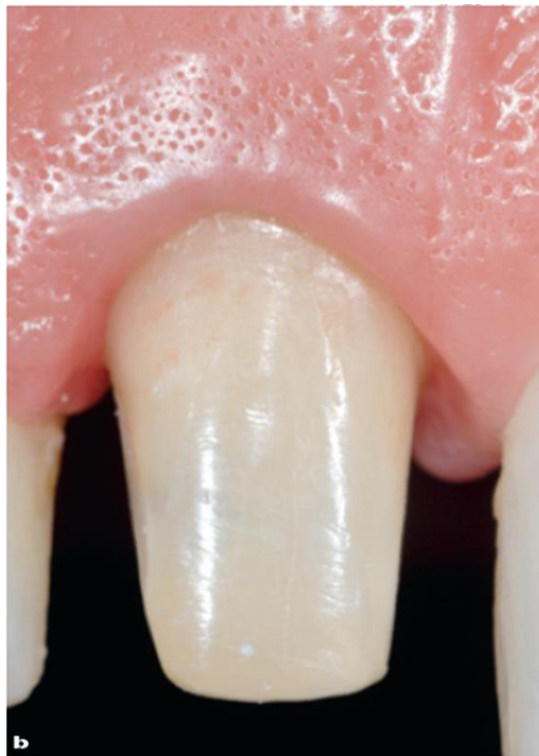

Slika 12. Stanje mekog tkiva nakon 4 tjedna. Preuzeto s dopuštenjem autora: Ignazio Loi (2).

Meko tkivo sada djeluje stabilno i zdravo, ali još uvijek u sazrijevanju (Slika 13, 14).



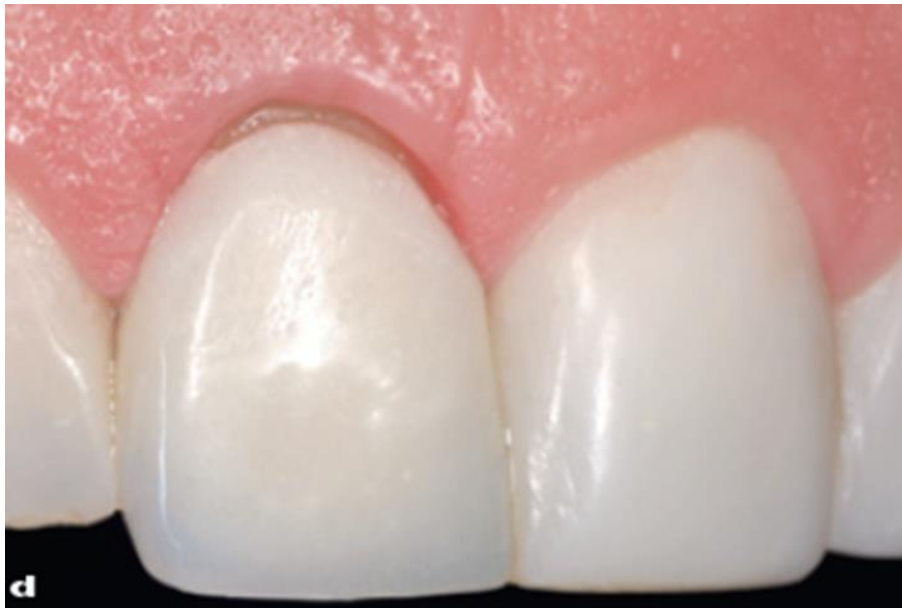Slika 13. Izgled mekog tkiva nakon skidanja provizorne krunice. Preuzeto s dopuštenjem autora: Ignazio Loi (2).



Slika 14. Izgled mekog tkiva koje je još u maturaciji. Preuzeto s dopuštenjem autora: Ignazio Loi (2).

Rub provizorne krunice sada se skraćuje da bi se na taj način uspostavila pravilna gingivalna arhitektura s obzirom na susjedni zub (Slika 15).

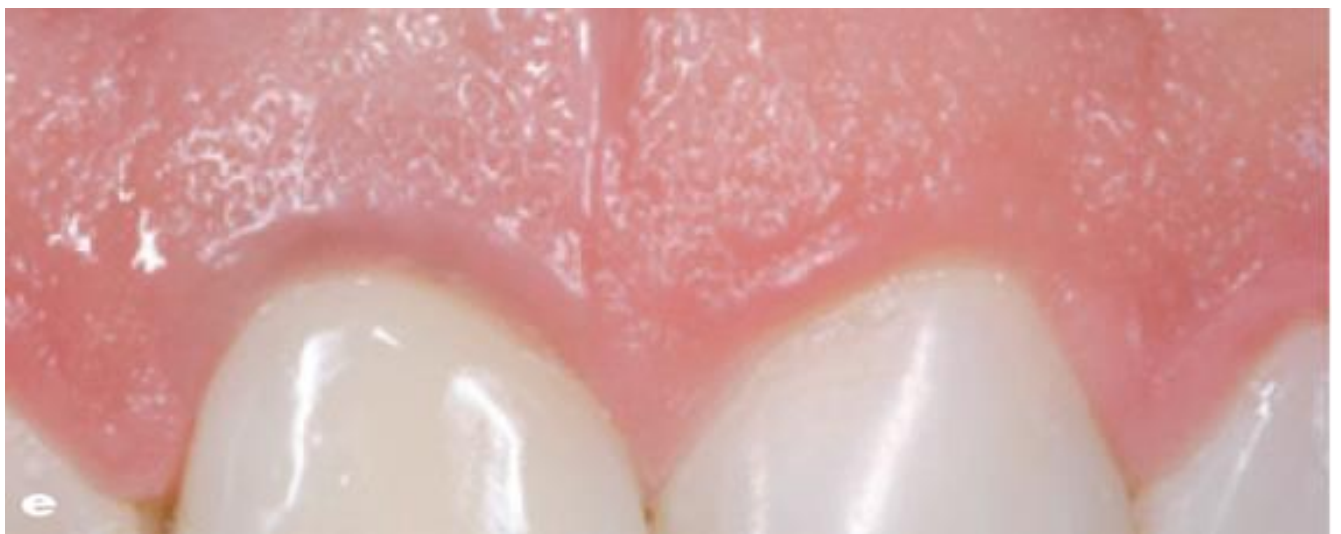



Slika 15. Skraćivanje ruba provizorne krunice u cilju uspostave nove gingivalne arhitekture.

Preuzeto s dopuštenjem autora: Ignazio Loi (2).

Skraćivanjem ruba provizorne krunice potiče se gingivalno tkivo na novi smještaj s obzirom na rub susjednog zuba (Slika 16).



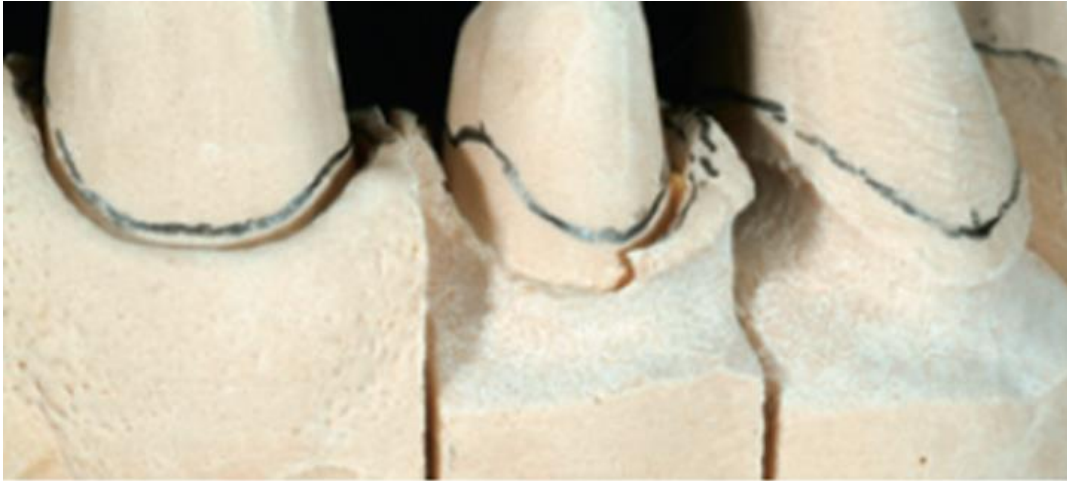Slika 16. Nova formacija mekog tkiva s obzirom na susjedni zub. Preuzeto s dopuštenjem

autora: Ignazio Loi (2).

Otiskivanje se izvodi tehnikom dvostrukog retrakcijskog konca, kako bi se dobio što bolji prikaz gingivnog sulkusa te kako bi tehničar dobio što precizniju informaciju za konačnu izradu zubnog nadomjestka.

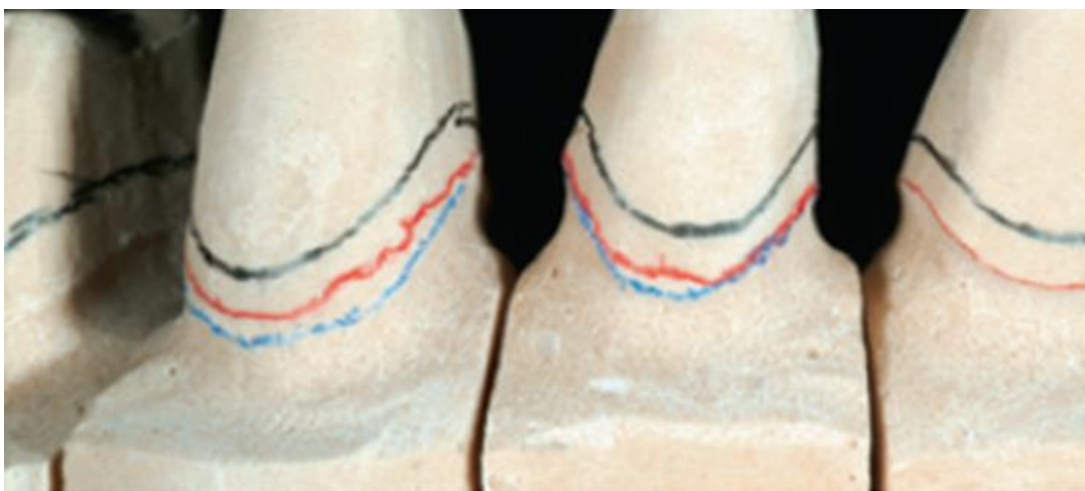- Laboratorijska izrada nadomjestka:

Zubni tehničar na radnome modelu obilježava gingivalni rub olovkom, potom se odstranjuje gingivno tkivo na radnome modelu te se na taj način prikazuje subgingivni prostor isprepariranog zuba (Slika 17).



Slika 17. Radni model: odstranjivanje gingivnog ruba s ciljem ekspozicije subgingivnog područja. Preuzeto s dopuštenjem autora: Ignazio Loi (2).

Apikalni dio zuba se ponovno obilježava olovkom. Područje između dvaju obilježenih područja olovkom označava prostor u koji će tehničar smjestiti rub završnog nadomjestka. Hoće li se rub pozicionirati više apikalno ili koronarno ovisi o estetskim potrebama, no na ovaj način rub preparacije neće nikada ugroziti biološku širinu i uzrokovati upalni odgovor mekog tkiva oko zubnog nadomjestka. Biološki orijentirana preparacijska tehnika omogućuje mekom tkivu zuba da se oblikuje i formira prema izlaznom profilu nadomjestka (Slika 18).



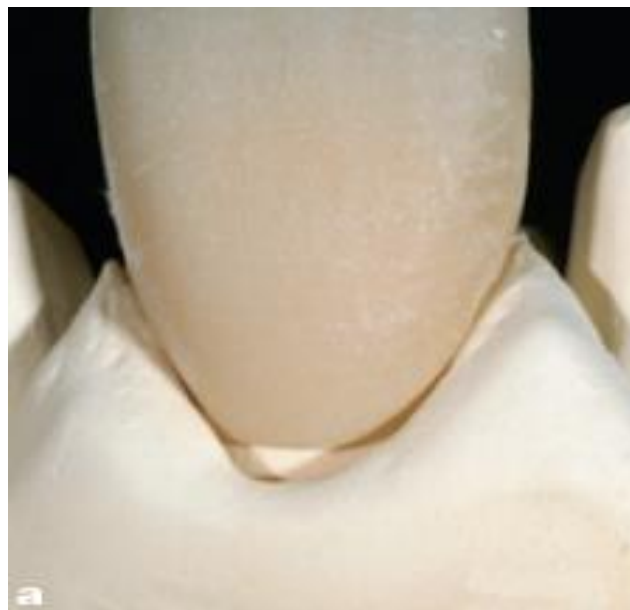Slika 18. Završna linija smještaja nadomjestka označena crvenom bojom. Preuzeto s dopuštenjem autora: Ignazio Loi (2).

Završni se nadomjestak izrađuje na modelu bez prikaza gingivalnog dijela (Slika 19).



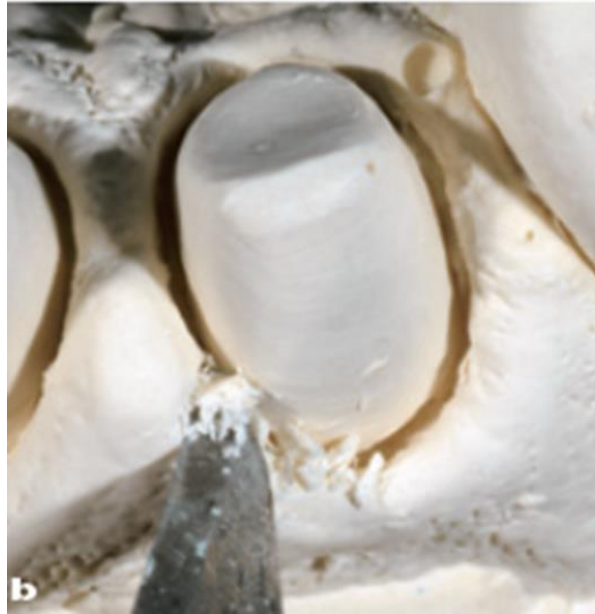Slika 19. Izrada trajnog nadomjestka na modelu bez gingivalnog dijela. Preuzeto s dopuštanjem autora: Ignazio Loi (2).

Takav se nadomjestak transferira na model s gingivalnim dijelom i u potpunosti se prilagođuje mekome tkivu *in vitro* (Slika 20).



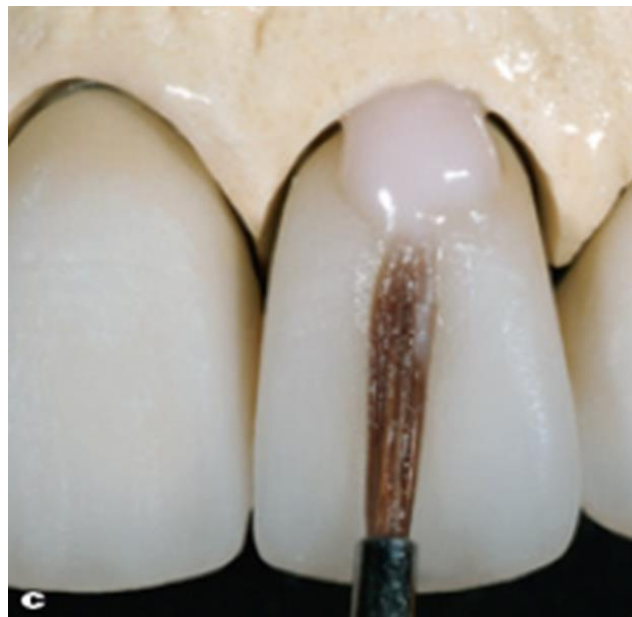Slika 20. Dosjed trajnog nadomjestka na radnom modelu s gingivnim dijelom. Preuzeto s dopuštanjem autora: Ignazio Loi (2).

Na onome mjestu gdje gingivni rub radnog modela priječi potpuni dosjed trajnog nadomjestka, dentalni ga tehničar skalpelom uklanja (Slika 21).



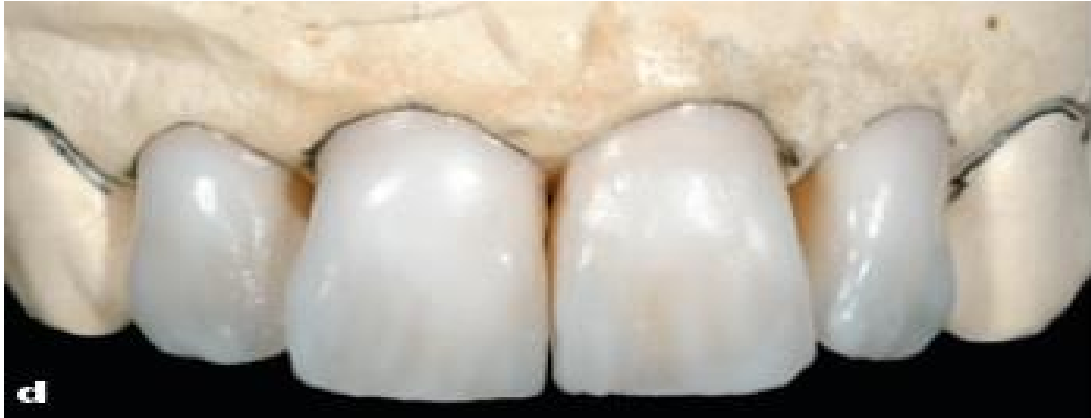Slika 21. Obrada gingivalnog ruba na radnome modelu do potpunog dosjeda trajnog nadomjestka. Preuzeto s dopuštenjem autora: Ignazio Loi (2).

Nakon što trajni nadomjestak u potpunosti ostvari pravilan dosjed, dentalni tehničar nastavlja postupak izrade trajnog nadomjestka novim slojevanjem keramike (Slika 22).

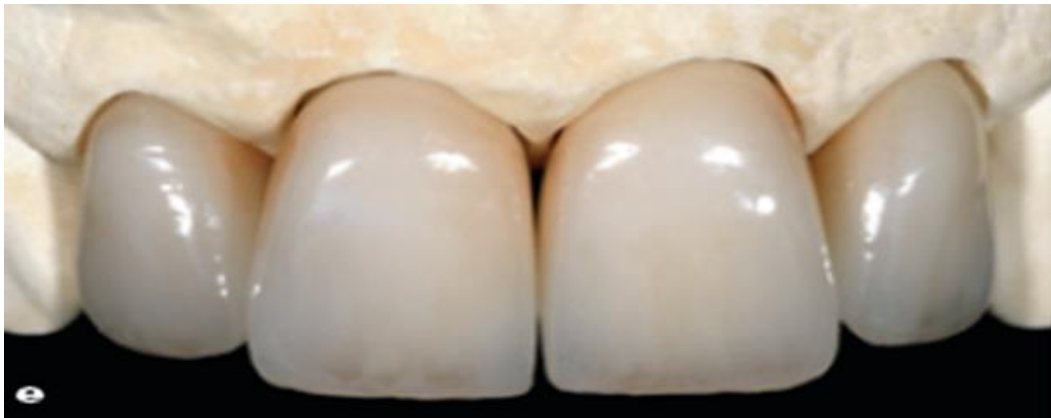

Slika 22. Nanošenje keramike na trajni nadomjestak. Preuzeto s dopuštenjem autora: Ignazio Loi (2).

Nakon čega se završni rad obrađuje i polira (Slika 23, 24).

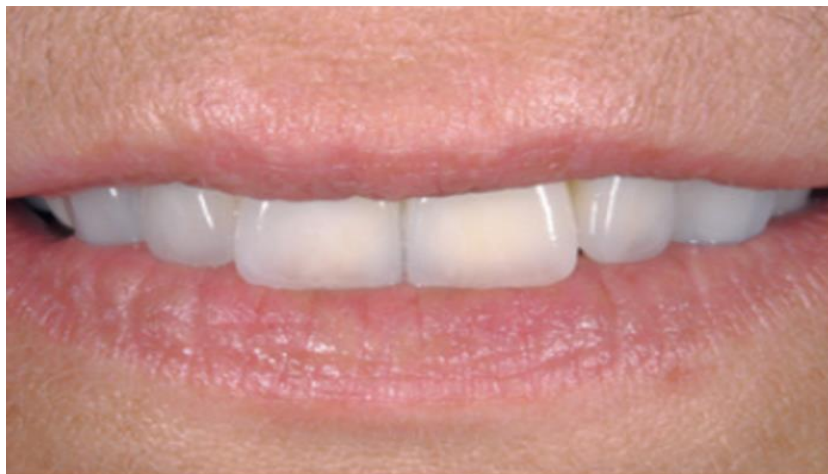

Slika 23. Izgled rubnog dijela trajnog nadomjestka. Preuzeto s dopuštenjem autora: Ignazio Loi (2).



Slika 24. Završna obrada i izgled rubnog dijela trajnog nadomjestka. Preuzeto s dopuštenjem autora: Ignazio Loi (2).

Nakon završne obrade pristupa se trajnom cementiranju u ustima pacijenta (Slika 25).



Slika 25. Završni rad u ustima pacijenta. Preuzeto s dopuštenjem autora: Ignazio Loi (2).

## **2.2. Instrumentarij za izvođenje biološki orijentirane preparacije zuba**

Instrumentarij potreban za takvu preparaciju predstavio je kliničar Ignazio Loi, „vertikalist“ čiji je cilj uvesti biološki orijentiranu preparacijsku tehniku i prezentirati je kao tehniku koja je parodontno sigurna i minimalno invazivna (2).

Brušenje u fiksnoj protetici može se provesti crvenim kolječnikom s električnim mikromotorom ili sa zračnom turbinom. Svakako je bolji izbor rad s crvenim kolječnikom.

Crveni kolječnik daje bolje vodeno hlađenje radne površine zuba i svrdla. Mogućnost nastajanja podminiranih područja na bataljku je manja budući da se svrdlo pomiče sporije. Na taj se način dobiva glatka površina preparacije.

Brušenje zuba turbinom može uzrokovati zarezivanje preparacijske površine, odnosno stvaranje neravnina na bataljku koje se kasnije postupkom poliranja bataljka ne mogu ukloniti. Brušenje turbinom zbog stalnog kontakta svrdla i plohe zuba otvara mogućnost pogrešci prilikom postupka preparacije zuba. Kod brušenja bitno je odabrati svrdla koja će se koristiti u preparaciji zuba. Svrdlo se bira s obzirom na oblik i promjer, kao i na to brusi li se caklina ili dentin. (4).

Instrumentarij koji se koristi u biološki orijentiranoj preparaciji uključuje 17 dijamančnih svrdala, različitih oblika i granulacija, čija različita morfologija omogućava preparaciju zuba bez stvaranje neravnina. Time se omogućuje dobar biološki odgovor mekog tkiva na nadomjestak.

Dijamantni sloj pojedinog svrdla određuje kakva će biti finoća svrdla, tj. kolika će biti veličina njegovog zrna. Različita finoća svrdala standardizirana je i označena prstenovima u boji. Žuti prsten označava najfiniju zrnatost, crveni finu, plavi standardnu, zeleni grubu i crni najgrublju zrnatost.

Svrdla dolaze u čeličnome držaču koji podliježe postupku sterilizacije, organizirana su dijagonalno u tri reda, raspoređena po samoj finoći svrdala u zelenoj, crvenoj i žutoj boji. ISO standard svakog pojedinog svrdla napisan je na čeličnome držaču. Različita finoća svrdala od presudne je važnosti za potizanje glatke površine prepariranog bataljka u postupku cementiranja protetskog rada te izazivanja biološkog odgovora mekog tkiva u smislu dobivanja dobre gingivalne arhitekture, tj. estetike u konačnici.

Kod svrdala za izvođenje biološki orijentirane preparacije prvi je urez postavljen točno 1 milimetar od vrha samoga svrdla, čime je taj prvi urez uvijek vidljiv tijekom preparacije zuba. Koronalni dijametar takvog svrdla iznosi 1.2 mm, dok je apikalni 0.7 mm, čime se prigodom

preparacije zuba jamči konzervativniji i blaži pristup. Budući da vrh svrdla koji nema funkciju prilikom brušenja, ne oštećuje epitelni pričvrstak, možemo reći da imitira i parodontološku sondu. To također znatno utječe na smanjeni obujam krvarenja prilikom preparacije, olakšava izvođenje preparacije, čak i kliničaru početniku.

Na taj se način jamči pozicioniranje završne granice preparacije ne više od 1 mm od slobodnog gingivalnog ruba. Znanstveno je dokazano da pažljiva primjena kliničkih protokola rezultira stabilnim parodontnim stanjem. Sukladno tome, vrlo je niska učestalost recesija, svega 5% ispod prosjeka ostalih radova zabilježenih u literaturi.

Osim toga postoji i instrumentarij koji je posebno napravljen za izradu provizornog rada, čime se olakšava rad kliničaru i zubnom tehničaru s ciljem dobivanja što vjerodostojnijeg konačnog fiksnoprotetskog nadomjestka (2, 15).

### **2.3. Moguće pogreške prilikom brušenja zuba biološki orijentiranom preparacijom**

Postupak brušenja zuba zahtijeva veliku preciznost terapeuta, odnosno doktora dentalne medicine jer su pogreške prilikom redukcije tvrdog zubnog tkiva, na žalost, ireverzibilne, tj. uzrokuju neuspjeh protetske rehabilitacije, čime se u konačnici narušava zdravlje pacijenta.

Pogreške koje se javljaju prilikom brušenja mogu biti mehaničke, toplinske i kemijske prirode. Mehaničke dovodimo u vezu s brušenjem uporišnog zuba, uzrokovane lošim izborom svrdla za preparaciju zuba. Nepravilno, neprecizno i preobilno brušenje, dovodi do smanjenja retencije i rezistencije uporišnog zuba.

Budući da prijelaz između ploha zuba nije zaobljen, uzrokuje veliko naprezanje materijala što izaziva lom cementa kojim nadomjestak trajno prijanjanja na zub. Kako bi se spriječilo toplinsko oštećenje zuba, važno je koristiti crveni kolječnik koji brzinom od 100 000 okretaja u minuti osigurava vodeno hlađenje površine koja se brusi, čime se smanjuje mogućnost zagrijavanja zubne pulpe što može dovesti do nekroze zubne pulpe. Tako izbor prevelikog svrdla stvara veće trenje, koje se javlja između površine zuba i svrdla, dovodeći do povećanja topline te posljedično toplinskog oštećenja zuba.

Kemijsko se oštećenje javlja kod pogrešaka adhezivnog cementiranja. Ako je zub preobilno brušen, površina zuba uslijed tretiranja adhezivnim sustavom dovodi do preosjetljivosti zuba. Važno je napomenuti da pogreška koja se kod biološki orijentirane preparacijske tehnike može javiti, jest ozljeda mekih tkiva, a odnosi se na nepoštivanje biološke širine. Sukladno tome,

prigodom brušenja preporuča se korištenje retrakcijskog konca koji se smješta u gingivni sulkus (4, 18). Svaka ozljeda biološkog pojasa dovodi do recesije gingive, a kasnije i resorpcije alveolarne kosti (19).

Biološki faktor ovakve preparacijske tehnike izravno utječe na estetiku, odnosno odgovoran je za pravilnu gingivalnu arhitekturu. Pojam pravilne gingivalne arhitekture podrazumijeva pravilan smještaj mekog tkiva na nadomjestak, čime se dobiva jedna cjelina koja je parodontno i estetski zadovoljavajuća. Radi što bolje preciznosti i kontrole brušenja preporuča se uporaba kirurške lupe. Biološki orijentiranom preparacijskom tehnikom dolazi do jačeg krvarenja prigodom brušenja vratnog dijela zuba, zbog čega je dužnost terapeuta postupati oprezno i savjesno prema protokolu koji nalaže biološki orijentirana preparacijska tehnika (2).

#### **2.4. Indikacije za izvođenje biološki orijentirane preparacije zuba**

Potreba za razvojem ovakve tehnike javila se zbog estetskih razloga. Estetika u prednjem sektoru usne šupljine najviše dolazi do izražaja jer je oku promatrača najvidljivija. Optimalni estetski rezultat uz očuvanje potpornog aparata zuba, tj. očuvanje bioloških struktura zuba, veliki je izazov s kojim se susreće današnja dentalna medicina. Često se događa da fiksnoprotetski radovi ne ostvaruju simbiozu s mekim tkivom te je taj disharmoničan odnos i laiku vidljiv (1). Gingivalni rub, koji je vrlo značajan u fiksnoj protetici, iskazuje tendenciju migriranja. Migracija gingivalnog ruba u apikalnome smjeru stvara veliki estetski problem.

Naime, apikalna migracija gingive najčešća je kod tankog biotipa gingive koji je pak sklon stvaranju recesija. Osim toga, recesije su posljedice i sljedećih pojava:

- traume koja se javlja tijekom preparacije zuba
- retrakcije gingive retrakcijskim koncem prilikom uzimanja otisaka
- kronične upale koja se javlja zbog mogućih pogrešaka u tijeku protetske terapije
- loše oralne higijene i neprimjerene tehnike četkanja zubi (20).

Za izvođenje ove tehnike pojavljuju se sljedeće indikacije:

- parodontopatije 1. i 2. stupnja (parodontno oslabljena denticija)
- potreba za zamjenom starih fiksnoprotetskih nadomjestaka uslijed promjene boje gingivalnog ruba, narušene gingivalne simetrije, potom apikalne migracije mekog tkiva
- potreba za terapijom vestibularnim ljuskicama
- potreba za implantoprotetskom terapijom



- narušena gingivalna arhitektura
- pasivna erupcije zuba.

Kliničke prednosti biološki orijentirane preparacijske tehnike:

- mogućnost prilagodbe završnog ruba nadomjestka, na različitim razinama, tj. smještaj ruba više apikalno ili koronarno u gingivalnom sulkusu, ovisno o postojećoj situaciji zuba
- mogućnost oblikovanja izlaznog profila nadomjestka kojim se uspostavlja novi terapijski (protetički) caklinsko-cementni spoj
- ovom tehnikom štedi se zubno tkivo
- tehnika preparacije lakša je i jednostavnija od ostalih.

Biološke prednosti biološki orijentirane preparacijske tehnike:

- za nekoliko tjedana dolazi do poboljšanja stabilnosti gingivalnog ruba stvaranjem novog biološkog pojasa
- mogućnost pomaka gingivalnog sulkusa prema koronarno, tj. uspostava novog izlaznog profila nadomjestka (2, 15).

## **2.5. Kontraindikacije za izvođenje biološki orijentirane preparacije zuba**

Posljednjih godina došlo je do značajne promjene u pristupu preparaciji. Vertikalna preparacija dolazi na velika vrata moderne fiksne protetike, no potrebno je i dalje ulagati napore kako bi liječnici dentalne medicine ovu tehniku koristili svakodnevno u svojoj praksi. Usprkos trudu *vertikalista* horizontalna preparacija i dalje je primjenjivija i aktualnija.

Niz čimbenika kao što su oblik, smještaj, obrada preparacije, precizno otiskivanje marginalnog ruba, dobra završna obrada, pravilan izbor gradivnog materijala, postupak trajnog cementiranja i otklanjanja viška cementa, znatno utječe na parodontni status pacijenta. Stoga je uvriježeno mišljenje da kod biološki orijentirane preparacijske tehnike dolazi do povećanog nakupljanja plaka, stvaranja biofilma, kojeg pacijent niti uz najbolju higijenu ne može odstraniti. Biofilm, tj. bakterije iz biofilma uzrokuju upalni odgovor tkiva što dovodi do loših posljedica u vidu gingivne recesije, hiperplazije gingive, gubitka kosti pa sve do sistematskih poremećaja kao što su cerebrovaskularne i kardiovaskularne bolesti, komplikacije trudnoće te šećerne bolesti.

Zbog obilnijeg brušenja zuba dolazi do pojačanog krvarenja u gingivnome sulkusu što može dovesti i do ozljede vezivnog pričvrstka jer subgingivni smještaj ruba nadomjestka uvijek

uzrokuje ograničeni upalni odgovor. Ukoliko je rub protetskog nadomjestka od apikalnog dijela epitelnog pričvrstka udaljen manje od 1,2 mm, a od ruba alveolarne kosti udaljen manje od 2,7 mm dolazi do oštećenja vezivnog pričvrstaka. Ako se gingivni rub protetskog nadomjestka smjesti više od 0.5 mm ispod ruba gingive uzrokuje resorpciju kosti.

Nadalje, duži je period cijeljenja mekog tkiva pri čemu je pacijent u vremenskom periodu od 6 tjedana opskrbljen privremenim protetskim nadomjestkom, a potom nakon cijeljenja i formiranja nove gingivalne arhitekture opskrbljen trajnim radom (2, 19, 20).

Najčešće kontraindikacije koje se dovode u vezu s biološki orijentiranom preparacijskom tehnikom, posljedice su odstupanja od propisanog protokola. Poštivanje protokola u korištenju biološki orijentirane preparacijske tehnike vrlo je bitno, tako neprimjereno izvedena vertikalna preparacija zuba bez ikakve kontrole u apiko-koronarnome smjeru stvara ozbiljne probleme koji su u nastavku sažeto navedeni:

- obilnije brušenje zuba
- intenzivnije krvarenje prilikom brušenja zuba
- duži period cijeljenja tkiva (6 tjedana) prije uzimanja otiska
- neizbježna ozljeda epitelnog pričvrstka
- upitna je regeneracija mekog tkiva
- veća mogućnost pogreške prilikom cementiranja nadomjestka
- nedostatak vidljive (dobro ograničene) završne linije preparacije (2, 15)

### 3. BIOLOŠKI ORIJENTIRANA PREPARACIJA PARODONTNO ZDRAVIH ZUBA

Začetnik biološki orijentirane preparacijske tehnike Ignazio Loi navodi ovu tehniku kao noviji protetički pristup parodontno zdravim zubima. Kako je već prije naglašeno preparacija zuba može se izvršiti na više načina, bilo horizontalnom preparacijom, tj. preparacijom gingivalnog dijela s jasno definiranim rubom ili vertikalnom preparacijom, bez ruba. Posljednji se pristup koristio u protetičkoj rehabilitaciji u interakciji s resektivivnim kirurškim pristupom parodontno ugroženih zuba. No, u ovome preglednom radu autor prezentira biološki orijentiranu preparacijsku tehniku kao tehniku neovisnu o kirurškom pristupu kod parodontno zdravih zuba u prednjoj i stražnjoj zubnoj regiji, u kojoj se pacijenta opskrbljuje metalno-kermičkim i cirkonskim nadomjestcima postižući dugoročnu stabilnost mekog tkiva, izvrsnu estetiku i dugotrajnost rada. Isto tako, uspoređujući ovu tehniku s drugim preparacijskim tehnikama, vidljivo je da je biološki orijentirana preparacijska tehnika jednostavnija, pouzdanija i sigurnija od horizontalne preparacijske tehnike. Njezina je primjena u odnosu na vertikalne preparacijske tehnike učinkovitija u liječenju i očuvanju zdravlja paradonta. No, nužno je poštivati protokol. U ovome preglednome radu, Ignazio Loi predstavlja detaljan protokol. Naime, prije same preparacije nužno je provesti sve navedene postupke pripreme:

- postupak mapiranja kojim dobivamo informaciju o smještaju epitelnog pričvrstka
- ako je zub intaktan, početna faza obuhvaća intasulkularnu preparaciju, na taj se način uklanja postojeća granica caklinsko-cementnog spojišta
- pojava krvarenja inicira stvaranje krvnog ugruška kojim se potiče biološki odgovor s ciljem stvaranja novog epitelnog pričvrstaka
- izrada provizornog rada čiji novi izlazni profil definira novu granicu budućeg nadomjestka
- nakon 4 - 6 tjedana slijedi uzimanje otisaka
- laboratorijska izrada nadomjestaka prema kojemu zubni tehničar pozicionira rub budućeg nadomjestka apikalno ili koronarno ovisno o estetskim potrebama

Višegodišnjim istraživanjem o prednostima i nedostacima vertikalne preparacije zuba došlo se do zaključka da loš odgovor paradonta nastupa kao posljedica lošeg rubnog dosjeda fiksnoprotetskog rada. Kod biološki orijentirane preparacijske tehnike rub dosjeda određuje sam nadomjestak i nalazi se unutar gingivnog sulkusa. Rub može biti skraćen ili produžen na različitim mjestima unutar gingivnog sulkusa, a da se pritom ne narušava dosjed same krunice

na bataljak. Novi izlazni profil privremenog nadomjestka omogućuje formiranje, tj. oblikovanje gingive te kasniju prilagodbu prema završnom fiksnoprotetskom nadomjestku. Biološki orijentirana preparacijska tehnika predstavlja interakciju između preparacije, restauracije i gingive. Nudi stabilnost perikoronarnog dijela mekog tkiva u prednjoj i stražnjoj regiji usne šupljine (2).

### **3.1. Biološki orijentirana preparacija zuba u terapiji zubnim ljuskicama**

Kako je estetika u današnje vrijeme vrlo bitan segment svakog stomatološkog zahvata, razvojem novih materijala i tehnika, došlo se do novih spoznaja koje omogućuju pošteđu zubnog tkiva ili se radi o minimalno invazivnim zahvatima. Može se reći da je započela era minimalno invazivne stomatologije (1).

Minimalno invazivna stomatološka terapija svoj zamah doživljava razvojem adhezivnog sustava. Upravo adhezivnom erom završava opsežna preparacija zuba, a zubne ljuskice doživljavaju svoj zamah. Zubne ljuskice spadaju u tanke protetske nadomjestke izrađene od estetskog materijala kojim prekrivaju vanjsku površinu zuba. Zubne se ljuskice koriste u korekciji veličine, oblika i boje zuba, te svojom izradom iziskuju minimalnu ili nikakvu preparaciju tvrdog zubnog tkiva pritom poštivajući zahtjev minimalno invazivne stomatologije. Ljuskice se izrađuju od nekoliko vrsta materijala kojim se nadoknađuje estetska i funkcionalna komponenta. Keramička ljuskica objedinjuje obje komponente dok kompozitna nadoknađuje estetsku komponentu i danas se u stomatologiji koristi većinom kao privremno rješenje.

Na konačan ishod terapije ljuskicama bitno utječe pravilna protetska priprema pacijenta. Pri tome se ne misli samo na zube, već i na odnos mekog tkiva, gingive, usnica i čitavog lica (21, 22). Situacije poput produljivanja kliničke krune zuba zahtjevaju kirurške zahvate na gingivi te ukoliko postoji aktivna parodontna bolest, utoliko zahtjevaju prvo sanaciju mekog tkiva, odnosno provedbu parodontne terapije. Tako možemo reći da i u izvedbi ljuskica postoji multidisciplinarni pristup (23, 24).

- Slijedom navedenog, Ruben Augustin-Panadero i ostali autori, donose klinički slučaj kojim prikazuju terapiju ljuskicama, uspostavom nove gingivalne arhitekture koristeći biološki orijentiranu preparacijsku tehniku.

Klinički slučaj koji opisuje protetsku rehabilitaciju prednjeg zubnog segmenta s keramičkim ljuskicama, uključuje 6 keramičkih ljuskica bez preparacije tvrdog zubnog tkiva, koristeći

biološko orijentiranu preparacijsku tehniku kojom bi se modelirao gingivalni dio prednjeg zubnog segmenta.

Korištenjem ovakve tehnike uz pomoć novog izlaznog profila, koji se dobiva novim protetskim rješenjem, izravno se utječe na razvoj nove formacije mekog tkiva. Ovaj slučaj opisuje nezadovoljavajuću estetiku, prisutnost dijasteme kao i mikrodonciju lateralnog inciziva.

Budući da se nije radila preparacija tvrdog zubnog tkiva prema dijagnostičkom navoštavanju u svrhu vizualizacije budućeg nadomjestka, uzimanje otisaka radilo se adicijskim silikonom uz pomoć dvostrukog retrakcijskog konca, koji je kasnije nakon aplikacije drugog otisnog materijala uklonjen iz gingivnog sulkusa. Protetska rehabilitacija uključivala je zubne ljuskice debljine 0,2 mm koristeći keramiku kao izborni materijal.

Cilj je bio dobiti harmoničan gingivalni izgled novim izlaznim profilom ljuskica. Sve su ljuskice postavljene u području caklinsko-cementnog spojišta, uvažavajući pritom biološku širinu. Koristeći razičite nagibe pojedinih ljuskica s obzirom na aksijalnu os zuba, stvoren je novi gingivalni pojas. Na taj se način mijenja gingivalna arhitektura te se formira harmoničan izgled mekog tkiva.

Cilj korištenja biološki orijentirane preparacijske tehnike bio je dobiti dobar izlazni profil uz pomoć ljuskica ne ugrožavajući pritom biološku širinu, već dopuštajući da upravo novi izlazni profil nadomjestka omogući kvalitetnu prilagodbu gingive (25, 26).

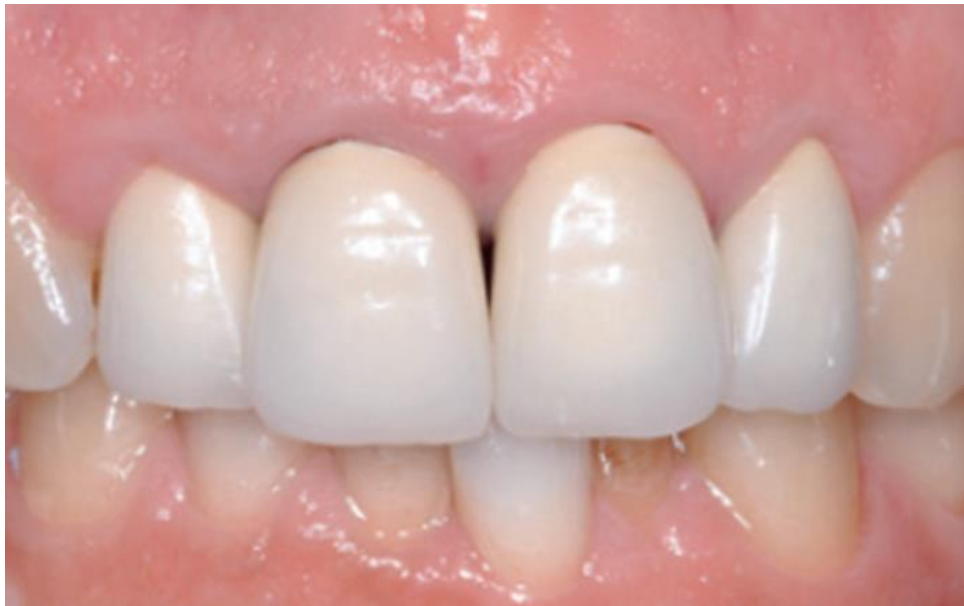### **3.2. Biološka preparacija zuba kod narušene gingivalne arhitekture**

Osim estetike zuba, bitna je i estetika mekog tkiva, odnosno gingive koja se mora uklopiti u konačni okvir osmijeha, odnosno lice pacijenta. Estetika mekog tkiva koja se još naziva i crvena estetika uključuje zdravu gingiva s pripadajućom pravilnom morfologijom. Crvena estetika uključuje zdravu gingivu koja je koraljno ružičaste boje. Prisutnost dentalnih papila koje su obrnutog trokutastog oblika zauzimajući 25-35% visine zuba te pravilnu gingivalnu arhitekturu.

Ako se govori o pravilnoj gingivalnoj arhitekturi, podrazumijeva se da je valovitog tijeka, paralelna s takozvanom incizalnom linijom, simetrična sa zubima suprotne strane u prednjem sekstantu; rub gingive centralnih inciziva je u ravnini s rubom gingive očnjaka, rub gingive lateralnih inciziva smješten je koronarnije od ruba gingive centralnih inciziva i očnjaka.

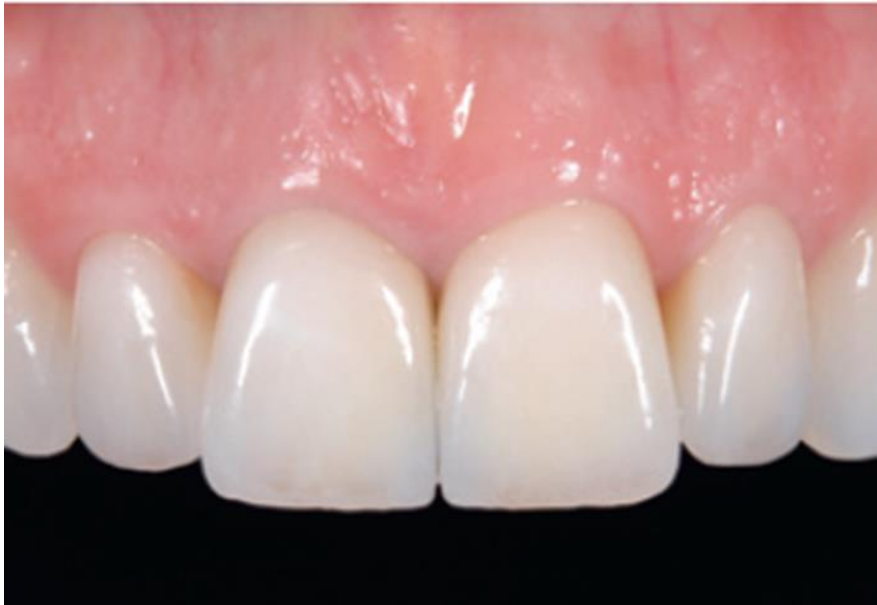Kod protetske rehabilitacije, često je potrebno uspostaviti novu pravilniju gingivalnu arhitekturu pri čemu za početak valja voditi računa o liniji osmijeha. Linija osmijeha vrlo je

važna prilikom planiranja terapije, a odnosi se na vidljivost gornjih zuba i okolne gingive. Linija osmjeha s obzirom na vidljivost prednjih zuba može biti niska, srednja i visoka. Niska linija osmijeha podrazumijeva vidljivost prednjih zuba manju od 75%. Kod srednje linije osmijeha vidljivost prednjih zuba je između 75-100 %, te je vidljiva i interdentalna papila. Visoka linija osmijeha je ona u kojoj su zubi i gingiva vidljivi u cijelosti. Estetski prihvatljiva, odnosno idealna je vidljivost oko 1 mm, dok se neestetskim smatra vidljivost gingive veća od 3 mm. Crvena estetika uključuje meka tkiva, odnosno predstavlja zdravu gingivalnu arhitekturu, dok bijela estetika predstavlja fiksnoprotetski nadomjestak. Bijela estetika odnosi se na budući rad koji mora biti pravilno inkorporiran u lice pacijenta. Tako incizalna i bipupilarna linija moraju biti paralelne. Incizalna linija prati konkavitet donje usnice. Sredina lica i dentalna medijalna linija bitne su za procjenu simetrije lica pa bi se trebale poklapati. Sredina lica zamišljena je linija koja prolazi kroz glabelu, vrh nosa, filtrum usnice i vrh brade. Zaključno, uvažavanjem estetskih načela, usklađuje se crvena i bijela estetika, a uvažavanjem protokola i načela izvođenja terapijskog postupka dolazi se do konačnog uspjeha protetske rehabilitacije, a time i zadovoljstva pacijenta (1, 25). Kako se danas u dentalnoj medicini prednost daje minimalno invazivnim zahvatima te se odmiče od agresivnijeg pristupa u odnosu na zubna tkiva, primjena biološki orijentirane preparacije zuba svela je kiruršku intervenciju na minimum. Naime, asimetriju mekog tkiva, koja narušava estetiku, moguće je riješiti biološki orijentiranom preparacijom zuba bez kirurške intervencije, poput gingivektomije ili gingivoplastike (Slika 26).



Slika 26. Narušena gingivalna arhitektura. Preuzeto s dopuštenjem autora: Ignazio Loi (2).

Biološki orijentiranom reparacijom moguće je uspostaviti pravilnu gingivalnu arhitektoniku mekog tkiva s obzirom na rub nadomjestka (Slika 27).



Slika 27. Uspostava pravilne gingivalne arhitekture zuba biološki orijentiranom preparacijom.

Preuzeto s dopuštenjem autora: Ignazio Loi (2).

Klinički slučaj Helie Peris i ostalih autora prikazuju mogućnosti korištenja biološki orijentirane preparacijske tehnike za korekciju asimetrije mekog tkiva. U ovome kliničkom slučaju došlo je do smjene kompozitnih ljuskica koje su lošom završnom obradom uzrokovale iritaciju i upalu mekog tkiva. Zbog niske linije osmjeha i loše estetike centralnih inciziva odlučilo se za biološki orijentiranu preparaciju ljuski. Zahvat je izveden prema sljedećem protokolu. Prvo je napravljena kompletna parodontološka obrada, potom se pristupilo vertikalnoj preparaciji zuba s ciljem adaptacije novonastalog ugruška oko privremenog nadomjestka. Nakon 6 tjedana bilo je vidljivo novonastalo gingivno tkivo koje se formira nakon adaptacije privremnog nadomjestka. Potom su napravljeni otisci za ljuske i nakon završnog cementiranja, godinu se dana pratilo stanje gingive te novog protetskog uratka.

Zaključak: postoji mogućnost korekcije gingivalne asimetrije uz pomoć biološki orijentirane preparacijske tehnike uz obvezatnu parodontološku analizu.

Nedostatci:

- neistraženost ove tehnike, kao i nedostatak kliničkog rada s biološki orijentiranom preparacijskom tehnikom budući da je tehnika prvi put opisana 2013. godine

- zahtjevnost samog postupka
- vremensko razdoblje koje je potrebno za izradu završnog nadomjestka
- rizik koji nosi stvaranje novog caklinsko-cementnog spojišta u slučajevima kada je zub već prepariran zbog prethodne protetske izvedbe
- nužnost kompletne parodontološke obrade (27, 28)

Klinički slučaj autora Rubena Augustina-Panadera daje prikaz biološki orijentirane preparacijske tehnike kao zamjensku terapiju gingivoplastici u onim slučajevima kada je debljina kosti očuvana. Slučaj opisuje protetičku rehabilitaciju sa šest keramičkih ljuskica bez preparacije. Koristi se biološki orijentirana preparacijska tehnika radi postizanja pravilne gingivalne arhitekture te zatvaranja dijasteme uzrokovane mikrodoncijom. Biološki orijentirana preparacijska tehnika koristila se u cervikalnome dijelu za uspostavu što boljeg gingivalnog ruba. Pozicioniranjem budućih keramičkih ljuskica, odnosno njihovim izlaznim profilima mijenjala se gingivalna arhitektura. Cilj korištenja ove tehnike u ovome slučaju bio je uspostavljanje dobrog izlaznog profila ne ugrožavajući pritom biološku širinu, već dozvoljavajući gingivi da se adaptira na novonastali izlazni profil. Nakon postizanja zadovoljavajuće gingivalne arhitekture, pristupilo se cementiranju keramičkih ljuskica te se pacijenta pratilo kroz vremenski period od 15 dana, 3 i 6 mjeseci. Pratila se rubna prilagodba na nadomjestak, tj. postoji li harmonična gingiva te je li dijastema zatvorena. Ovaj slučaj prikazuje odsutnost kirurške intervencije te se bez ikakve preparacije tvrdog zubnog tkiva preko zadanih izlaznih profila mijenja arhitektura gingive.

Prednosti koje ovaj slučaj navodi kod korištenja biološki orijentirane preparacijske tehnike:

- mogućnost kontrole rasta mekog tkiva na nadomjestak
- postava završne preparacijske linije na različitim nivoima nadomjestka, bez ugrožavanja biološkog pojasa
- mogućnost korekcije caklinsko-cementnog spojišta na prepariranim zubima, kao i mogućnost ispravka završne linije na prepariranim zubima
- korištenje biološki orijentirane preparacijske tehnike kao zamjenske metode kirurškim postupcima (26).



#### **4. BIOLOŠKI ORIJENTIRANA PREPARACIJA ZUBA KOD IMPLANTOPROTETSKE TERAPIJE**

Razvojem stomatoloških materijala posljednjih desetljeća mijenja se i terapijski koncept fiksoprotetske terapije. Naime, u današnje vrijeme sve se više pacijenata i liječnika ne odlučuje na klasičnu protetsku rehabilitaciju, a opredjeljuje se za implantoprotetska rješenja.

Svojim razvojem biokompatibilni materijali, kao što su implantati, znakovito su pridonijeli estetskoj i funkcijskoj rehabilitaciji pacijenata, u potpunosti imitirajući prirodni oblik, položaj i funkciju zubi, bez potrebe brušenja prirodnih zuba. Dentalni implantati postupkom osteointegracije sjedinjuju se s okolnom kosti i čine čvrsti spoj.

Implantoprotetski rad mora uz funkcijske zahtjeve zadovoljiti i visoke estetske kriterije. Kod implantoprotetske terapije važno je uspostaviti optimalnu crveno-bijelu estetiku. Alveolarna kost, periimplantna sluznica i konačni fiksoprotetski rad moraju činiti jednu cjelinu. Kod planiranja terapije implantatima važno je voditi računa o količini vestibularne kosti i izgledu gingive.

Crvena estetika predstavlja implantat, odnosno njegov dizajn kao i spoj s nadogradnjom. Danas postoji široki izbor nadogradnji, kojima izravno utječemo na izlazni profil, a time kasnije i na estetiku definitivnog rada. Cilj je očuvati meka i tvrda tkiva, a sukladno tome, potrebno je voditi računa o vremenu implantacije i opterećenju implantata.

##### **4.1. Uzimanje otisaka**

Otisak daje preciznu informaciju o stanju implantata, odnosno otkriva kakav je položaj implantata u čeljusti, kakav je položaj vrata implantata, a što je najvažnije daje odnos mekog tkiva i implantata, kao i odnos implantata prema susjednim zubima. Otisak se može izvoditi na razini implantata i na razini bataljka. Otiskivanje na razini implantata je preciznije jer daje više informacija koje se kasnije prenose u laboratorij.

Prigodom ovakvoga otiskivanja koriste se nastavci za otiske, tj. transferi koji se fiksiraju u implantat. Otisci se uzimaju konvencionalnim i digitalnim tehnikama otiskivanja. Konvencionalna tehnika koristi otvorenu i zatvorenu žlicu, dok se u slučajevima visokih estetskih zahtjeva uzima intraoperacijski registar. Tehnika zatvorenom žlicom koristi otisni materijal u konfekcijskoj žlici. Metalni dio nastavka za otisak pozicionira se na implantat dok se drugi dio, koji je plastičan, stavlja na metalni nastavak. Nakon postupka otiskivanja metalni dio vezan je za plastični nastavak, odnosno oslobođen od implantata. Tehnika otvorenom

žlicom primjenjuje se s otisnom masom u individualnoj žlici gdje se sada metalni nastavak vijkom fiksira u implantat. Individualna žlica ima otvor za fiksacijski vijak koji se nakon polimerizacije oslobađa. Vađenjem otiska iz usta metalni nastavak ostaje u polimeriziranom otisnom materijalu.

#### **4.2. Izlazni profil**

Pod pojmom izlaznog profila podrazumijevamo prijelaz korjenskog u krunski dio kod prirodnog zuba. U implantološkome smislu izlazni profil predstavlja prijelaz od ramena implantata do individualnog presjeka krunice u nivou gingivalnog ruba. Izlazni se profil nalazi unutar mekog tkiva koji okružuje implantat, cilj mu je stvoriti što idealniji fiziološki oblik krunice u predjelu izrastanja iz gingive. Kako bi se formiralo periimplantno tkivo koriste se privremene nadogradnje s odgovarajućim izlaznim profilom. Nakon dobivanja željenog izlaznog profila, slijedi otisak za konačni fiksno-protetski nadomjestak.

#### **4.3. Privremeni nadomjestak**

Privremeni nadomjestak služi kao pomagalo ili šablona za definitivni nadomjestak. Za regeneraciju mekog tkiva i postizanje što bolje estetike definitivnog uratka važan je dijagnostički vodič. Prema vrsti uporišta razlikuje se:

- nadomjestak nošen implantatom
- nadomjestak nošen okolnim uporišnim zubima
- nadomjestak nošen mekim tkivom.

U ovoj se tehnici prednost se daje imedijatnoj izradi privremenog nadomjestka nošenog implantatom jer se tako postiže bolji estetski uspjeh, za razliku od odgođenog opterećenja u konvencionalnom pristupu. Uz navedene prednosti, mogu se istaknuti i ostale, kao što je mogućnost jednostavnog uklanjanja, razvoj gingivalnog sulkusa, skraćeno trajanje terapije i manji broj zahvata. U fazi nošenja privremenog nadomjestka dolazi do optimalnog formiranja crvene estetike manipulacijom mekog tkiva koji na kraju protetske rehabilitacije itekako utječe na konačan estetski izgled (4).

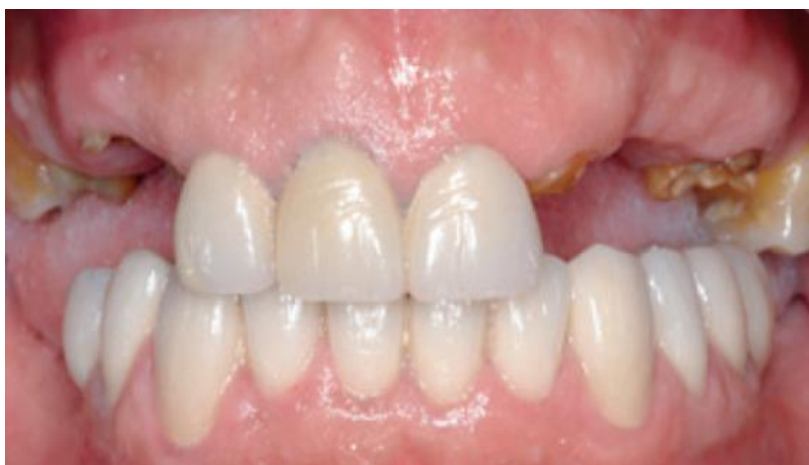#### 4.4. Trajni nadomjestak

Važnost estetike u današnje vrijeme nije više potrebno naglašavati, budući da je estetika postala imperativ u gotovo svim granama dentalne medicine. Danas se u implantoprotetskoj rehabilitaciji koriste potpuno keramičke implantatne nadogradnje, kao i potpuno keramičke krunice. Upravo zbog svijetle nadogradnje izgled gingive je prirodniji. Fiksni nadomjesci nošeni implantatima fiksiraju se na dva načina, odnosno fiksacija vijkom te fiksacija cementom. Fiksacija vijkom omogućuje jednostavno skidanje, a njome se fiksiraju metalno-keramički nadomjesci kao i suprakonstrukcije čija je osnova cirkonij-oksida. U ovome slučaju vijak se nakon pričvršćivanja prekriva kompozitom. Fiksacija cementom koristi se kod potpuno keramičkih sustava, a često se povezuju s biološkim komplikacijama (periimplantitis kao posljedica zaostalog cementa) (4, 29, 30).

Nakon osnovnog opisa protetske opskrbe implantatima cilj je dati presjek kroz protetsku obradu implantatima, ali uz korištenje biološki orijentirane preparacijske tehnike, tj. pokazati njezine prednosti, ali i nedostatke.

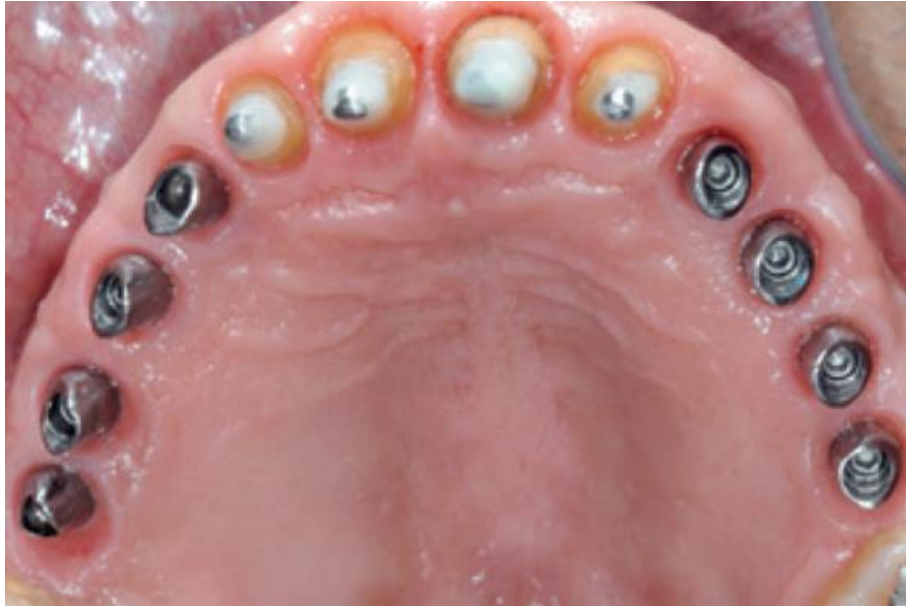- klinički slučaj kojeg predstavlja začetnik biološki orijentirane preparacijske tehnike, Ignazio Loi, daje prikaz primjene ove preparacijske tehnike u implantoprotetskoj rehabilitaciji

U ovome kliničkom prikazu, predstavljena je protetska rehabilitacija krunicama na prirodnim zubima kao i na implantatima, uporabom biološki orijentirane preparacijske tehnike. Iz ovog se kliničkog prikaza zorno vidi početno stanje usne šupljine, koje zahtjeva zamjenu postojećih dotrajalih krunica, kao i ekstrakciju korjenova u stražnjem zubnom segmentu (Slika 28).



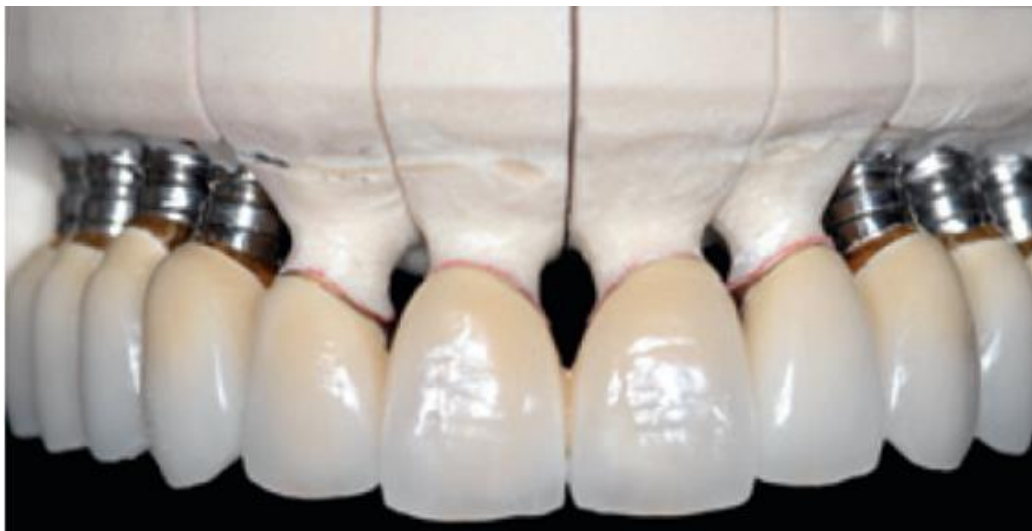Slika 28. Početno stanje pacijenta. Preuzeto s dopuštenjem autora: Ignazio Loi (2).

Nakon skidanja dotrajalih krunica u prednjoj zubnoj regiji te ekstrakcije korjenova u stražnjoj regiji pristupa se preparaciji zuba biološki orijentiranom tehnikom, kao i inserciji implantata (Slika 29).



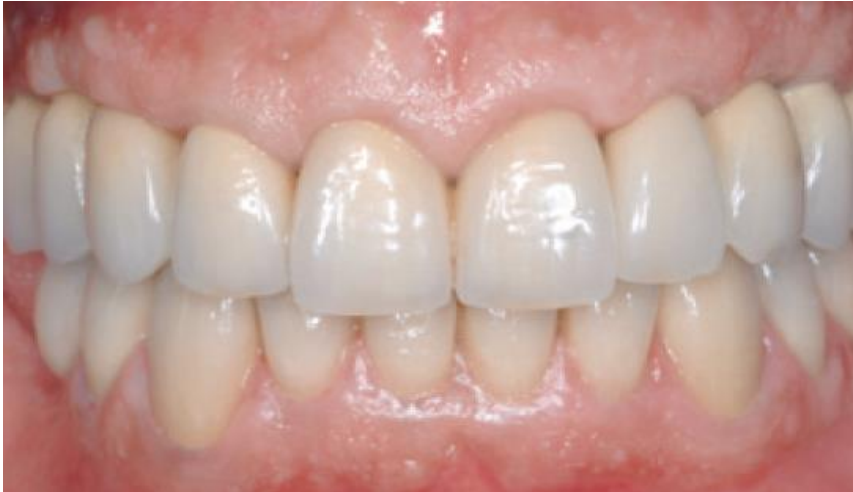Slika 29. Okluzalni prikaz mekog tkiva zuba i implantata prije cementiranja. Preuzeto s dopuštenjem autora: Ignazio Loi (2).

Izrada fiksnoprotetskog rada na modelu bez prikaza gingivalne arhitekture (Slika 30).



Slika 30. Fiksnoprotetski rad na modelu bez prikaza gingivalne arhitekture. Preuzeto s dopuštenjem autora: Ignazio Loi (2).

Završni fiksnoprotetski rad na bataljcima kao i na implantatima trajno se cementira u ustima pacijenta (Slika 31).



Slika 31. Klinički prikaz završnog rada u ustima pacijenta. Preuzeto s dopuštenjem autora:  
Ignazio Loi (2).

- Klinički slučaj, kojeg opisuje F. Sola-Ruiz i ostali autori, daje prikaz primjene biološki orijentirane preparacijske tehnike pri implantoprotetskoj rehabilitaciji.

Veliki je izazov održati zdravima periimplantna tkiva u implantoprotetskoj rehabilitaciji. Budući da postoji veza između mekog tkiva oko implantata i same kosti, važno je periimplantna tkiva održati zdravima, misleći na odsutstvo bilo kakve upale. Jedino na taj način moguće se približiti uspjehu rehabilitacije. Kako je vertikalni pristup bez stepenice primjenjiva metoda preparacije na prirodnim bataljcima, tako je s vremenom došlo do spoznaje da je ovu metodu moguće primijeniti i u implantoprotetskoj terapiji. Uporabom koničnih transplantata sa suprakrestalnim smještajem omogućuje se protetskom nadomjestku slobodan gingivalni rub, dozvoljavajući kliničaru modelaciju mekog tkiva, koji će na taj način imitirati identičnu poziciju mekog tkiva na implantat, kakv se ostvaruje i na prirodnim zubima. Pri planiranju terapije, detaljan klinički pregled je od presudne važnosti. Kod pacijenta je obvezatno odrediti biotip kojemu pripada gingiva, tj. radi li se o tankom ili debelom biotipu, postoji li kronična gingivalna upala te kakav će biti smještaj implantata.

- Klinički slučaj daje prikaz 58-godišnjeg pacijenta bez otežavajuće medicinske anamneze čiji je glavni razlog dolaska u ordinaciju dentalne medicine implantoprotetska rehabilitacija gornje čeljusti.

Terapija je uključivala zamjenu dotrajalih mostova u prednjoj regiji keramičkim krunicama te inserciju implantata u stražnjoj regiji. Kirurški dio izveden je pod lokalnom anestezijom. Postava implantata bila je suprakrestalno. Istodobno je izvedena biološki orijentiranom

preparacijskom tehnikom preparacija na bataljcima, te se nakon vertikalne preparacije pristupilo izradi provizornog rada, čiji je cilj bio stabilizacija krvnog ugruška koji će se formirati nakon primjene ove tehnike. Procesom cijeljenja došlo je do adaptacije mekog tkiva na novi izlazni profil privremenog nadomjestka. Provizorna restauracija bila je prisutna u ustima pacijenta 3 mjeseca, te se kroz to vrijeme gingiva u potpunosti prilagodila na novo stanje. Završna preparacijska granica bila je 0,5 mm unutar gingivalnog sulkusa i nije ugrožavala biološku širinu. Nakon 3 mjeseca oseintegracije započela je protetička rehabilitacija pripremljenih implantata. Implantoprotetska terapija uključivala je biološki orijentiranu preparacijsku tehniku kojom se osigurao isti dosjed protetskog uratka cementiranog na implantatu, kao i na prirodnom bataljku. Restauracija koja se cementira na implantat nalazi se 1,5 mm unutar gingivalnog sulkusa. Protetski dio izrađen je CAD/CAM tehnologijom. Restauracije su cementirane prvo privremenim, a kasnije i trajnim cementom, te se pazilo da višak cementa ne ugrozi područje biološkog pojasa. Pacijenta se detaljno uputilo na oralnu higijenu te ga se kontroliralo u vremenskom periodu od 3, 6, 12, 24 mjeseca. Već nakon 6 mjeseci vidljiva je izvrsna stabilnost periimplantnog tkiva, bez prisutne upale.

Prednosti korištenja biološki orijentirane preparacijske tehnike pri implantoprotetskoj terapiji:

- mogućnost samostalnog pozicioniranja završne preparacijske linije na različite nivoe unutar periimplantnog sulkusa; dubina kojom se raspolaže mora biti manja od 1,5 mm da ne bi došlo do upale.
- forma restauracije i abutmenta implantata stvara prisan kontakt koji se može usporediti s teleskopskim sustavom, odnosno radi po zakonitostima frikicije između dviju koničnih površina.
- forma restauracije i abutmenta implantata simulira identičan izlazni profil prirodnog zuba i restauracije, kojom se uspostavlja pravilna gingivalna arhitektura cijele restauracije.

Nedostaci korištenja biološki orijentirane preparacijske tehnike pri implantoprotetskoj terapiji:

- složenost same tehnike
- ukoliko postoji nedostatak znanja o ovoj tehnici, moguća je ugroza biološkog pojasa zbog nedostatka završne preparacijske linije na abutmentu implantata
- kod cementiranja nadomjestka postoji mogućnost ekstravazacije materijala u području gingivalnog sulkusa što rezultira upalom periimplantnih tkiva (31)

## 5. RASPRAVA

Brušenje zuba spada u prvi korak ka ostvarivanju uspješne fiksno protetske rehabilitacije pacijenta. Može se reći da je to i najvažniji korak kojega doktori dentalne medicine moraju usavršiti. Neuspjeh samoga fiksno protetskog rada može nastati u svim fazama kako kliničkog, tako i laboratorijskog rada. No, s obzirom na gradivni materijal od kojega je nadomjestak izrađen važno je poznavati tehnike brušenja te slijediti protokole brušenja kako bi se zadovoljila estetska, protektivna, profilaktička i biološka komponenta fiksno protetskog nadomjestka. Brušenje zuba u fiksnoj terapiji predstavlja preoblikovanje krune zuba, kako bi se osiguralo dovoljno mjesta za sam nadomjestak.

Nadomjestak će svojim oblikom, bojom, veličinom i funkcijom imitirati prirodni zub. Postupak brušenja zuba isto tako zahtijeva posebnu pažnju s obzirom na okolna meka tkiva u cilju postizanja skladne interakcije nadomjestka i okolnog tkiva. Važno je shvatiti da nema uspješne rehabilitacije bez poznavanja građe parodonta, tj. poštivanja biološkog pojasa.

Biološki pojas označava dimenziju koju čini dno gingivalnog sulkusa i najviši vrh alveolarne kosti, što znači da bi se rub preparacije trebao smjestiti najviše 0,5 mm apikalno od zdrave slobodne gingive, odnosno 4 mm koronarnije u odnosu na sondiranu alveolarnu kost. Zubnim bi se nadomjestkom u idealnim uvjetima moralo osigurati potpuno prijanjanje ruba nadomjestka, bez prevjesa, ne iritirajući okolna meka tkiva.

Iz svega navedenoga proizlazi da je određivanje najprimjerenijeg smještaja ruba na cervikalnom dijelu preparacije najvažnije i najučestalije pitanje koje kliničari postavljaju. Prema tome, ovom raspravom bit će dana usporedba klasičnih metoda preparacije s novim tehnikama, njihovim prednostima i nedostacima u fiksno protetskoj rehabilitaciji pacijenta. Postoje dva glavna načina oblikovanja ruba preparacije koji se smještaju na vratu zuba. Tako postoji horizontalni pristup sa stepenicom koja može biti zaobljena ili pravokutna na vratu zuba.

Stepenica u fiksnoj protetici osigurava pravilan prijenos opterećenja na uporišni zub, ne ugrožavajući marginalni parodont. Najčešći pristup preparaciji jest horizontalni sa zaobljenom stepenicom.

Prema literaturi zaobljena stepenica zadovoljava estetskim, statičkim i biološkim zahtjevima, osiguravajući zdravlje i cjelovitost marginalnog parodonta. Svojom stepenicom osigurava pravilan prijenos opterećenja s obzirom na uporišni zub kao i dovoljno prostora za gradivni

materijal od kojeg je izrađen nadomjestak. Pacijentu osigurava mogućnost dobrog održavanja oralne higijene.

Tehnički je jednostavna za izvedbu, koristi se kod metal-keramičkih i potpuno keramičkih sustava. Što se pak tiče pravokutne stepenice, ona zahtijeva obimnije brušenje. Teže se izvodi. Rjeđe se koristi s obzirom na zaobljenu stepenicu, ali osigurava dovoljno mjesta za gradivni materijal kao i mogućnost postizanja dobre rubne prilagodbe nadomjestka.

Uspoređujući ove dvije tehnike, prednost u horizontalnom pristupu, daje se zaobljenoj preparaciji s obzirom na vrat zuba, a s obzirom na marginalnu gingivu stepenica može biti u razini ili iznad marginalne gingive. Horizontalnom se preparacijom jasno šalje poruka dentalnome tehničaru gdje treba smjestiti završni rub nadomjestka. Preparacija bez stepenice, odnosno vertikalna preparacija predstavlja se kao lošiji izbor za smještaj nadomjestka. Koristila se u slučajevima jako konveksnih molara, gracilnih inciziva kao i ranije brušenih zuba.

Smatralo se da se tangencijalnom preparacijom narušava estetika, posebno u frontalnoj regiji gdje u slučaju korištenja metalno-keramičkih sustava dolazi do prosijavanja metalnog ruba tako da se ne osigurava pravilan prijenos opterećenja na zub što daje nepotpunu i nejasnu informaciju dentalnome tehničaru o smještaju ruba preparacije. Ono najvažnije što se zamjeralo ovakvome pristupu jest ugroza marginalnog parodonta, tj. zadiranje u biološki pojas čime se dovodi do moguće recesije gingive, posljedično resorpcije alveolarne kosti, a u konačnici dovodi do neuspjeha protetske rehabilitacije pacijenta.

Posljednjih petnaestak godina došlo je do razvoja nove tehnike preparacije, vertikalne preparacije, preparacije bez stepenice koja sjedinjuje meko tkivo i nadomjestak.

Takva se preparacija naziva biološki orijentirana preparacija, a predstavlja ju Ignazio Loi. Kroz godine istraživanja, došlo se do zaključka da većinu fiksnoprotetskih radova kompromitira loš rubni dosjed nadomjestka s obzirom na marginalnu gingivu.

Nakon određenog vremena od ugradnje dolazi do razvoja recesija, odnosno migriranja gingivalnog ruba apikalno. Takva stanja mogu biti posljedica traume prilikom četkanja, pogrešaka prilikom brušenja pa sve do lošeg izbora gradivnog materijala nadomjestka s obzirom na biotip gingive.

Prigodom planiranja fiksnoprotetskog nadomjestaka obvezatno je odrediti biotip gingive kojemu pripada pacijent.



Tanki biotip veže se uz veću incidenciju stvaranja recesija, a prema tome nužno je odrediti gradivni materijal koji će imati sličan modul elastičnosti dentinu.

Vertikalna preparacija koja se još naziva biološki orijentirana pokazuje kliničke i biološke prednosti korištenja naspram drugih preparacijskih tehnika. Između ostalih ističe se niz kliničkih prednosti kao što su mogućnost pozicioniranja završne preparacijske linije na različitim razinama unutar gingivalnoga sulkusa, mogućnost modeliranja izlaznog profila koji ostvaruje idealnu gingivalnu arhitekturu, poštuda tvrdih zubnih tkiva, jednostavna u otiskivanju kao i u kliničkoj izvedbi.

Biološke se prednosti odnose na mogućnost koronarnog pomaka gingive promjenom izlaznog profila, ponovnom uspostavom biološkog pojasa. Glavna razlika između vertikalne i horizontalne preparacije je u tome što rub preparacije smješta sam dentalni tehničar na modelu prema informaciji o položaju marginalnog parodonta.

Preparacija se izvodi po protokolima sa specijalnim kalibriranim svrdlima koji ne ugrožavaju biološki pojas, istodobno reducirajući zubnu strukturu, kao i eventualne postojeće horizontalne rubove unutar gingivalnog sulkusa. Na taj se način izaziva biološki odgovor ka stvaranju novog biološkog pojasa.

Privremenim nadomjestkom koji u vertikalnoj preparaciji ima važnu ulogu u stvaranju *protetičkog caklinsko-cementnog spojišta* uz pomoć ruba privremenog nadomjestka koji je pozicioniran ne više od 0,5 mm unutar sulkusa, izaziva novo formiranje mekog tkiva oko ruba nadomjestka (kontrolirana invazija gingivalnog sulkusa).

Na taj se način kroz period od 4 tjedna gingiva pozicionira oko novog zadanog izlaznog profila nadomjestka.

Kroz patnaestak godina istraživanja došlo se do zaključka kako vertikalna preparacija omogućava bolje koronarno brtvljenje, da se loš odgovor parodonta dovodi u vezu sa lošijom obradom ruba nadomjestka, a ne s pozicioniranjem završne linije unutar gingivalnog sulkusa, što znači da je završna preparacijska granica sam nadomjestak, bez ugroze epitelnog pričvrstka.

Biološki orijentirana preparacijska tehnika predstavlja interakciju između preparacije – restauracije - gingive. Ova vrsta preparacije koristi se i kod implantoprotetske rehabilitacije koristeći suprastrukture bez završne linije, stimulirajući formiranje mekog tkiva oko implantata, mijenjajući gingivalnu arhitekturu, a promovirajući stabilnost okolnog mekog tkiva.

Nedostaci primjene ove tehnike odnose se na složenost postupka u smislu dugotrajnosti same izvedbe. Naime, potreban je period od 4- 6 tjedana da se formira meko tkivo oko privremnog nadomjestka, da bi se potom pristupilo izradi konačnog rada. Isto tako, nužna je iznimna preciznost kako doktora dentalne medicine, tako i dentalnog tehničara.

Presjekom kroz preparacijske tehnike, vidljivo je da svaki vid preparacije nosi svoje prednosti i nedostatke. No, ono što je bitno jest da svaka tehnika ima svoj protokol izvođenja i instrumentarij koji je potrebno poznavati. Važno je prilikom protetske rehabilitacije uzeti u obzir biološke faktore kao što je biotip gingive te posebno obratiti pozornost kojim gradivnim materijalom opskrbiti uporišni zub.

Biološki orijentirana preparacijska tehnika predstavlja minimalno invazivan pristup kojim je moguće ostvariti visoke kliničke i estetske rezultate s obzirom na okolna meka tkiva.

## 6. ZAKLJUČAK

Kako bi se provela uspješna protetska rehabilitacija, bitno je poznavanje anatomije tvrdih i mekih tkiva u cervikalnom području zuba. Važno je protetskom rehabilitacijom održati parodontna tkiva zdravima s time da treba dati poseban značaj izboru materijala jer ni estetski najbolja restauracija bez dobrog gingivalnog odgovora neće rezultirati konačnim zadovoljstvom pacijenta niti liječnika dentalne medicine.

Stalna liječnička kontrola preparacije vratnoga dijela zuba osnovni je preduvjet za kvalitetnu fiksno protetsku rehabilitaciju. Metoda preparacije koja se razvijala proteklih petnaestak godina, pripada vertikalnom pristupu, a naziva se biološki orijentirana preparacija zuba. Pokazala se uspješnom u smislu održavanja stabilnosti mekog tkiva s obzirom na protetski nadomjestak kako na prirodnom zubu, tako i na implantatima. Naime, klinički je često vidljiva migracija gingivalnoga ruba apikalno, pri čemu je rub protetskog nadomjestka vidljiv, a estetska komponenta nezadovoljavajuća.

Migracija ruba apikalno najčešće nastaje kao posljedica loše preparacije, ozljede biološkog pojasa, rubnog prevjesa i sl. Pristup koji biološki orijentirana preparacijska tehnika zagovara, omogućuje liječniku dentalne medicine i dentalnome tehničaru mogućnost modeliranja gingivalnoga tkiva ne ugrožavajući biološku širinu. Slijedom navedenog, ne dolazi do ugroze biološkog pojasa jer biološki orijentirana preparacijska tehnika koristi specijalna kalibrirana svrdala kojima se epitelni i vezivni pričvrstak ne ugrožavaju. Nadalje, u verikalnoj preparaciji ne daje se samo prednost konačnoj restauraciji već novom uspostavom izlaznog profila mijenja se gingivalna arhitektura stavljajući poseban naglasak na “okruženje” same restauracije.

Uspoređujući ovu tehniku rada s ostalim preparacijskim tehnikama koje pripadaju horizontalnom pristupu preparacije, ova je tehnika minimalno invazivna, poštedna za meka tkiva jer daje izvrsne kliničke i estetske rezultate. Biološki orijentirana preparacijska tehnika koristi se kao metoda izbora u slučajevima kada je narušena gingivalna arhitektura zuba, u terapiji zubnim ljuskicama, u implantoprotetskoj terapiji. Naravno, potrebni su daljnji klinički naponi kako bi se u svakidašnjoj praksi ova tehnika približila, odnosno izjednačila s uvriježenim horizontalnim preparacijskim tehnikama rada u fiksnoj protetici.

## 7. LITERATURA

1. Zucchelli G, Sharma P, Mounssif I. Esthetics in periodontics and implantology. *Periodontol 2000*. 2018; 77: 7-18
2. Loi I, Di Felice A. Biologically oriented preparation technique (BOPT): a new approach for prosthetic restoration of periodontically healthy teeth. *Eur J Esthet Dent* [Internet]. 2013 [cited 2019 Mar 11];8(1):[about 13 p.]. Available from: <https://pubmed.ncbi.nlm.nih.gov/23390618/>
3. Lindhe J, Lang NP, Karring T. *Klinička parodontologija i dentalna implantologija*. 5 izd. Zagreb: Nakladni zavod Globus; 2010. 616 p.
4. Čatović A, Komar D, Čatić. *Klinička fiksna protetika I: krunice*. 1. izd. Zagreb: Medicinska naklada; 2015. 198 p.
5. Uhač I, Kuiš D, Kavčić R, Lajnert V, Šimunović Šoškić M, Antić R et al. Fiksni protetski nadomjestci I zdravlje parodonta. *Medicina Fluminensis* [Internet]. 2014 [cited 2019 Mar 11];50(3):[about 8 p.]. Available from: [https://hrcak.srce.hr/index.php?show=clanak&id\\_clanak\\_jezik=186594](https://hrcak.srce.hr/index.php?show=clanak&id_clanak_jezik=186594)
6. Wolf HF, Rateitschak-Pluss EM, Rateitschak KH. *Parodontologija: Stomatološki atlas*. 3 izd. Jastrebarsko: Naklada Slap; 2009. 536 p.
7. Jorgić-Srdjak K, Dragoo MR, Bošnjak A, Plančak D, Filipović- Zore I, Lazić D. Parodontološko-protetski aspekt biološke širine: II. dio- Rekonstrukcija anatomije I funkcije. *Acta Stomatol Croat* [Internet]. 2000 [cited 2019 Mar 12];34(4):[about 4 p.]. Available from: [https://hrcak.srce.hr/index.php?show=clanak&id\\_clanak\\_jezik=17586](https://hrcak.srce.hr/index.php?show=clanak&id_clanak_jezik=17586)
8. Jorgić-Srdjak K, Plančak D, Maričević T, Dragoo MR, Bošnjak A. Parodontološko-protetski aspekt biološke širine: I. dio- Remećenje biološke širine. *Acta Stomatol Croat* [Internet]. 2000 [cited 2019 Mar 12];34(2):[about 4 p.]. Available from: [https://hrcak.srce.hr/index.php?show=clanak&id\\_clanak\\_jezik=17040](https://hrcak.srce.hr/index.php?show=clanak&id_clanak_jezik=17040)
9. Mouchref Hamasani F, El Hay F. Comparison of the clinical biological width with the published standard histologic mean values. *J Int Soc Prev Community Dent* [Internet]. 2017 [cited 2019 Mar 18];7(5):[about 5 p.]. Available from: <https://pubmed.ncbi.nlm.nih.gov/29026699/>

10. Ercoli C, Tarnow D, Poggio C, Tsigarida A, Ferrari M, Caton JG, Chochlidakis K. The relationships between tooth-supported fixed dental prostheses and restorations and the periodontium. *J Prosthodont* [Internet]. 2021 [cited 2021 Apr 14];30(4):[about 12 p.]. Available from: <https://pubmed.ncbi.nlm.nih.gov/33210761/>
11. Tinajero Aroni MA, Pigossi SC, Pichotano EC, Pimentel Lopes de Oliveira GJ, Chierici Marcantonio RA. Esthetic crown lengthening in the treatment of gummy smile. *Int J Esthet Dent* [Internet]. 2019 [cited 2021 Apr 14];14(4):[about 12 p.]. Available from: <https://pubmed.ncbi.nlm.nih.gov/31549103/>
12. Mouchref Hamasni F, Majzoub Z. Effect of patient- and surgery-related factors on supracrestal tissue reestablishment after crown lengthening procedure. *Quintessence Int* [Internet]. 2019 [cited 2021 Apr 14];50(10):[about 9 p.]. Available from: <https://pubmed.ncbi.nlm.nih.gov/31538147/>
13. Umekita Shirozaki M, Assed Bezerra da Silva R, Lourenço Romano F, Assed Bezerra da Silva L, De Rossi A, Pacifico Lucisano M et al. Clinical, microbiological, and immunological evaluation of patients in corrective orthodontic treatment. *Prog Orthod* [Internet]. 2020 [cited 2021 Mar 14];21(1):[about 6 p.]. Available from: <https://pubmed.ncbi.nlm.nih.gov/32064567/>
14. Agustín-Panadero R, Serra-Pastor B, Fons-Font A, Solá-Ruiz MF. Prospective clinical study of zirconia full-coverage restorations on teeth prepared with biologically oriented preparation technique on gingival health: results after two-year follow-up. *Oper Dent* [Internet]. 2018 [cited 2020 Dec 10];43(5):[about 5 p.]. Available from: <https://pubmed.ncbi.nlm.nih.gov/29513640/>
15. Serra-Pastor B, Loi I, Fons-Font A, Solá-Ruiz MF, Agustín-Panadero R. Periodontal and prosthetic outcomes on teeth prepared with biologically oriented preparation technique: a 4-year follow-up prospective clinical study. *J Prosthodont Res* [Internet]. 2019 [cited 2020 Dec 10];63(4):[about 5 p.]. Available from: <https://pubmed.ncbi.nlm.nih.gov/30975559/>
16. Charouk S. Biologically oriented preparation technique (BOPT). 2019 May 16 [cited 2020 Dec 12]. In: Charouk S. Health&Medicine [Internet]. Libanon: Slideshare. 2019 [about 5 screens]. Available from:

<https://www.slideshare.net/stephaniechahrouk/biologically-oriented-preparation-technique-bopt>

17. Mendes Tribst JP, De Oliveira Dal Piva AM, Leite Madruga CF, Carneiro Valera M, Souto Borges AL, Bresciani E, Marques de Melo R. Endocrown restorations: influence of dental remnant and restorative material on stress distribution. *Dent Mater* [Internet]. 2018 [cited 2020 Dec 13];34(10):[about 7 p.]. Available from: <https://pubmed.ncbi.nlm.nih.gov/29935769/>
18. De Carvalho MA, Cardoso Lazari P, Gresnigt M, Del Bel Cury AA, Magne P. Current options concerning the endodontically-treated teeth restoration with the adhesive approach. *Braz Oral Res* [Internet]. 2018 [cited 2020 Dec 13];32(1):[about 1 p.]. Available from: <https://pubmed.ncbi.nlm.nih.gov/30365615/>
19. Carek A, Pavić S, Živko-Babić J. Greške tijekom brušenja zuba. *Sonda*. 2009;19:102-105
20. Padbury Jr A, Eber R, Wang H-L. Interactions between the gingiva and the margin of restorations. *J Clin Periodontol* [Internet]. 2003 [cited 2020 Dec 16];30(5):[about 6 p.]. Available from: <https://pubmed.ncbi.nlm.nih.gov/12716328/>
21. Sorensen JA. A standardized method for determination of crown margin fidelity. *J Prosthet Dent* [Internet]. 1990 [cited 2020 Dec 14];64(1):[about 6 p.]. Available from: <https://pubmed.ncbi.nlm.nih.gov/2200878/>
22. Farias-Neto A, Dantas de Medeiros FD, Vilanova L, Simonetti Chaves M, Jéssica, JF Batista de Araújo. Tooth preparation for ceramic veneers: when less is more. *Int J Esthet Dent* [Internet]. 2019 [cited 2021 Feb 11];14(2):[about 8 p.]. Available from: <https://pubmed.ncbi.nlm.nih.gov/31061996/>
23. Edelhoff D, Prandtner O, Saeidi Pour R, Liebermann A, Stimmelmayer M, Güth J-F. Anterior restorations: the performance of ceramic veneers. *Quintessence Int* [Internet]. 2018 [cited 2021 Feb 11];49(2):[about 12 p.]. Available from: <https://pubmed.ncbi.nlm.nih.gov/29292405/>
24. Moussif I, Stefanini M, Mazzoti C, Marzadori M, Sangiorgi M, Zuccelli G. Esthetic evaluation and root-coverage procedures. *Periodontol 2000*. 2018;77:19-53

25. Mele M, Felce P, Sharma P, Mazzotti C, Bellone P, Zucchelli G. Esthetic treatment of altered passive eruption. *Periodontol 2000*. 2018;77:65-83
26. Agustín-Panadero R, Ausina-Escrihuela D, Fernández-Estevan L, Román-Rodríguez J-L, Faus-López J, Solá-Ruiz M-F. Dental-gingival remodeling with BOPT no-prep veneers. *J Clin Exp Dent* [Internet]. 2017 [cited 2019 Mar 7];9(12):[about 4 p.]. Available from: <https://pubmed.ncbi.nlm.nih.gov/29410769/>
27. Maciel Cavalcanti S, Gonçalves Guerra SM, Bridi Valentim F, Pimentel Rosetti E. Esthetic perception of smiles with different gingival conditions. *Gen Dent* [Internet]. 2019 [cited 2021 Feb 18]; 67(1):[about 4 p.]. Available from: <https://pubmed.ncbi.nlm.nih.gov/30644835/>
28. Peris H, Godoy L, Cogolludo PG, Ferreiroa A. Ceramic veneers on central incisors without finish line using bopt in a case with gingival asymmetry. *J Clin Exp Dent* [Internet]. 2019 [cited 2021 Feb 18];11(6):[about 4 p.]. Available from: <https://pubmed.ncbi.nlm.nih.gov/31346381/>
29. Canullo L, Di Domenico A, Marinotti F, Menini M, Pesce P. Soft tissue contour impression with analogic or digital work flow: a case report. *Int J Environ Res Public Health* [Internet]. 2018 [cited 2019 Mar 7];15(12):[about 7 p.]. Available from: <https://pubmed.ncbi.nlm.nih.gov/30477091/>
30. Davide Rancitelli D, Pier Paolo Poli PP, Cicciù M, Lini F, Roncucci R, Cervino G, Maiorana C. Soft-tissue enhancement combined with Biologically oriented preparation technique to correct volumetric bone defects: a clinical case report. *J Oral Implantol* [Internet]. 2017 [cited 2019 Mar 10];43(4):[about 6 p.]. Available from: <https://pubmed.ncbi.nlm.nih.gov/28604223/>
31. Solá-Ruiz MF, Del Rio Highsmith J, Labaig-Rueda C, Agustín-Panadero R. Biologically oriented preparation technique (BOPT) for implant-supported fixed prostheses. *J Clin Exp Dent* [Internet]. 2017 [cited 2021 Feb 21];9(4):[about 4 p.]. Available from: <https://pubmed.ncbi.nlm.nih.gov/28469832/>

## **8. ŽIVOTOPIS**

Marina Mladiček rođena je 16.07.1987. u Zagrebu. Nakon završene Opće gimnazije u Sesvetama, 2006. godine upisuje Stomatološki fakultet Sveučilišta u Zagrebu, gdje apsolvira 2012. godine.

Nakon završenog pripravničkog staža, zapošljava se u Domu zdravlja Zagreb - Istok gdje radi i danas. Poslijediplomski specijalistički studij Dentalna medicina upisuje 2017. godine.

Udana je i majka jedne djevojčice.