

Podizanje dna maksilarnog sinusa uz upotrebu plazme obogaćene faktorima rasta

Gauta Mihelčić, Inda

Professional thesis / Završni specijalistički

2021

Degree Grantor / Ustanova koja je dodijelila akademski / stručni stupanj: **University of Zagreb, School of Dental Medicine / Sveučilište u Zagrebu, Stomatološki fakultet**

Permanent link / Trajna poveznica: <https://um.nsk.hr/um:nbn:hr:127:523324>

Rights / Prava: [Attribution-NonCommercial 4.0 International/Imenovanje-Nekomercijalno 4.0 međunarodna](#)

Download date / Datum preuzimanja: **2024-11-30**



Repository / Repozitorij:

[University of Zagreb School of Dental Medicine Repository](#)





Sveučilište u Zagrebu

Stomatološki fakultet

Inda Gauta Mihelčić

**PODIZANJE DNA MAKSILARNOG
SINUSA UZ UPOTREBU PLAZME
OBOGAĆENE FAKTORIMA RASTA**

POSLIJEDIPLOMSKI SPECIJALISTIČKI RAD

Zagreb, 2021.

Rad je ostvaren na Zavodu za oralnu kirurgiju Stomatološkog fakulteta Sveučilišta u Zagrebu.

Naziv poslijediplomskog specijalističkog studija: Dentalna implantologija

Mentor rada: izv.prof.dr.sc. Dragana Gabrić, Zavod za oralnu kirurgiju Stomatološkog fakulteta Sveučilišta u Zagrebu

Lektor hrvatskog jezika: Tatjana Kamber, mag.philol.croat.

Lektor engleskog jezika: Jasminka Bajlo, mag.educ.philol.angl.

Sastav Povjerenstva za ocjenu poslijediplomskog specijalističkog rada:

1. Prof.dr.sc. Irina Filipović Zore, dr.med.dent.
2. Izv.prof.dr.sc. Darko Božić, dr.med.dent.
3. Izv.prof.dr.sc. Dragana Gabrić, dr.med.dent.

Sastav Povjerenstva za obranu poslijediplomskog specijalističkog rada:

1. Prof.dr.sc. Irina Filipović Zore, dr.med.dent., predsjednica povjerenstva
2. Izv.prof.dr.sc. Darko Božić, dr.med.dent., član
3. Izv.prof.dr.sc. Dragana Gabrić, dr.med.dent., član
4. Doc.dr.sc. Ana Badovinac, dr.med.dent., zamjena

Datum obrane rada: 5. ožujka 2021.

Rad sadrži: 54 stranice

0 tablica

13 slika

1 CD

Rad je vlastito autorsko djelo, koje je u potpunosti samostalno napisano uz naznaku izvora drugih autora i dokumenata korištenih u radu. Osim ako nije drukčije navedeno, sve ilustracije (tablice, slike i dr.) u radu su izvorni doprinos autora poslijediplomskog specijalističkog rada. Autor je odgovoran za pribavljanje dopuštenja za korištenje ilustracija koje nisu njegov izvorni doprinos, kao i za sve eventualne posljedice koje mogu nastati zbog nedopuštenog preuzimanja ilustracija odnosno propusta u navođenju njihova podrijetla.

Zahvala

Zahvaljujem suprugu Marku Mihelčiću uz čiju pomoć i podršku je ovaj rad napisan.

Zahvaljujem mentorici izv.prof.dr.sc. Dragani Gabrić za nesebično pružanje znanja i pomoći tijekom izrade rada.

Sažetak

PODIZANJE DNA MAKSILARNOG SINUSA UZ UPOTREBU PLAZME OBOGAĆENE FAKTORIMA RASTA

Podizanje dna maksilarnog sinusa kirurška je metoda koja se primjenjuje kod opsežne resorpcije alveolarnoga grebena stražnjeg dijela gornje čeljusti. Resorpcija kosti posljedica je pneumatizacije maksilarnog sinusa najčešće nakon gubitka molara, rjeđe premolara u gornjoj čeljusti.

Kod podizanja dna maksilarnog sinusa postoje određene indikacije, kao i kontraindikacije, kao što su patološki promijenjena sluznica sinusa, bilo u obliku sinusitisa, cista ili tumorske mase. Podizanjem dna maksilarnog sinusa postiže se povećanje alveolarnog grebena u gornjoj čeljusti, čime se omogućuje ugradnja dentalnih implantata.

Uz različite tehnike podizanja dna maksilarnog sinusa, danas se osim ksenogenih materijala koriste i autologni faktori rasta: plazma obogaćena trombocitima (PRP), fibrin obogaćen trombocitima (PRF) i plazma bogata faktorima rasta (PRGF). Operateri, ovisno o pojedinačnom slučaju, mogu koristiti autologe faktore rasta i bez ksenogenih materijala.

PRP, PRF i PRGF trombocitni su koncentracije koji se dobivaju iz autologne venske krvi različitim protokolima centrifugiranja i kasnijom obradom. Ti pripravci razlikuju se u brzinama i trajanju centrifugiranja, dodatku ili odsutnosti aditiva, izdvajanju određenih slojeva te radom u jednoj ili više faza. Zbog drukčijih načina pripreme između PRP-a, PRF-a i PRGF-a postoje mnoge razlike, od onih u udjelu krvnih komponenti u sastavu koncentrata, mehaničkim svojstvima, imunomodulacijskim i osteoinduktivnim svojstvima, količini dobivenog koncentrata, jednostavnosti pripreme, prisutnosti ili odsutnosti fibrinske mrežice (što je povezano s brzinom otpuštanja faktora rasta) pa sve do praktičnosti aplikacije i ekonomičnosti.

U ovom radu analizirano je podizanje dna maksilarnog sinusa samo s PRGF-om te u kombinaciji sa ksenogenim materijalima.

Ključne riječi: maksilarni sinus; ksenogeni materijali; PRGF; PRP; PRF

Summary

LIFTING THE BOTTOM OF THE MAXILLARY SINUS WITH USE OF GROWTH FACTOR-RICH PLASMA

Lifting the bottom of the maxillary sinus is a surgical method used in extensive resorption of the alveolar ridge of the posterior part of the upper jaw. Bone resorption is due to the pneumatization of the maxillary sinus most often after the loss of molars, less often the premolars in the upper jaw.

Upon lifting the bottom of the maxillary sinus, there are certain indications, as well as contraindications, such as pathologically altered sinus mucosa, being in the form of sinusitis, cysts or tumor mass. By raising the bottom of the maxillary sinus, an increase in the alveolar ridge in the upper jaw is achieved, enabling the installation of dental implants.

Along with various techniques for lifting the bottom of the maxillary sinus, besides xenogeneic materials, autologous growth factors are also used today: platelet-rich plasma (PRP), platelet-rich fibrin (PRF) and growth factor-rich plasma (PRGF). Operators, depending on the individual case, can use autologous growth factors even without xenogeneic materials. PRP, PRF, and PRGF are platelet concentrates obtained from autologous venous blood by different centrifugation protocols and their subsequent processing. These preparations differ in the speed and duration of centrifugation, the addition or absence of additives, the separation of certain layers and the work in one or more phases. Numerous differences exist, from those in the proportion of blood components in the composition of the concentrate, mechanical properties, immunomodulatory and osteoinductive properties, the amount of concentrate obtained, simplicity of preparation, presence or absence of fibrin network (related to the rate of growth factor release) up to the practicality of application and economy, due to the different methods of preparation between PRP, PRF and PRGF. The present work analyses the lifting of the bottom of the maxillary sinus only with PRGF and in combination with xenogeneic materials.

Key words: maxillary sinus; xenogeneic materials; PRGF; PRP; PRF

SADRŽAJ:

1. UVOD.....	1
2. MAKSILARNI SINUS.....	4
2.1. Anatomija i fiziologija maksilarnog sinusa.....	5
2.2. Inervacija i krvožilna opskrba maksilarnog sinusa.....	5
3. INDIKACIJE I KONTRAINDIKACIJE ZA SINUS LIFT.....	7
3.1. Indikacije.....	8
3.1.1. Ostali operativni zahvati.....	8
3.1.2. Implantološka terapija.....	8
3.2. Kontraindikacije.....	8
3.2.1. Opće medicinske kontraindikacije.....	8
3.2.2. Lokalne kontraindikacije.....	9
4. TEHNIKE PODIZANJA DNA MAKSILARNOG SINUSA.....	10
4.1. Transkrestalna (zatvorena) tehnika.....	11
4.2. Bočni pristup kroz trepanacijski otvor.....	11
4.3. Bočni pristup s odizanjem koštanog pokrova.....	12
4.3.1. Osteoplastični pristup.....	12
4.3.2. Augmentacija s odgođenom implantacijom.....	13
4.3.3. Augmentacija s imedijatnom implantacijom.....	13
4.4. Odizanje dna maksilarnog sinusa tehnikom balona.....	13
4.5. Piezokirurgija.....	14
5. AUTOLOGNI FAKTORI RASTA.....	15
5.1. Mehanizam djelovanja faktora rasta.....	16
5.2. Plazma obogaćena trombocitima (PRP).....	17
5.2.1. Prednosti plazme obogaćene trombocitima.....	17
5.2.2. Nedostaci plazme obogaćene trombocitima.....	17
5.3. Fibrin obogaćen trombocitima (PRF).....	18
5.3.1. Prednosti fibrina obogaćenog trombocitima.....	18
5.3.2. Nedostaci fibrina obogaćenog trombocitima.....	19
5.4. Plazma obogaćena faktorima rasta (PRGF).....	19
5.4.1. Prednosti plazme obogaćene faktorima rasta.....	19
5.4.2. Nedostaci plazme obogaćene faktorima rasta.....	21
6. PRIPREMA PRGF-A.....	22

7. PODIZANJE DNA MAKSILARNOG SINUSA PRIMJENOM PRGF-A.....	28
8. PODIZANJE DNA MAKSILARNOG SINUSA S PRGF-OM U KOMBINACIJI SA KSENOGENIM MATERIJALOM.....	33
9. RASPRAVA.....	39
10. ZAKLJUČAK.....	44
11. LITERATURA.....	46
12. ŽIVOTOPIS.....	53

Popis skraćenica

PRGF - (*eng. Platelet Rich in Growth Factors*) - plazma obogaćena faktorima rasta

BTI - (*eng. Biotechnology Institute*) - Biotehnološki institut

PRP - (*eng. Platelet Rich Plasma*) - plazma obogaćena trombocitima

PRF - (*eng. Platelet Rich Fibrin*) - fibrin obogaćen trombocitima

A-PRF - (*eng. Advanced Platelet Rich Fibrin*) - napredni fibrin obogaćen trombocitima

PDGF - (*eng. Platelet Derived Growth Factor*) - trombocitni faktor rasta

FGF - (*eng. Fibroblast Growth Factor*) - fibroblastni faktor rasta

TGF- β - (*eng. Transforming Growth Factor β*) - transformirajući faktor rasta β

VEGF - (*eng. Vascular Endothelial Growth Factor*) - vaskularni endotelni faktor rasta

EGF - (*eng. Epidermal Growth Factor*) - epidermalni faktor rasta

IGF-1,2 - (*eng. Insulin-like Growth Factor 1,2*) - inzulinu sličan faktor rasta

CBCT - (*eng. Cone Beam Computer Tomography*) - kompjuterizirana tomografija konusnim snopom

MRONJ - (*eng. bisphosphonate related osteonecrosis of jaw*) - medikamentozno uzrokovana nekroza čeljusti

EDTA - (*eng. Ethylenediaminetetraacetic acid*) - etilendiamintetraoctena kiselina

PPP - (*eng. platelet poor plasma*) - trombocitima siromašna plazma

ELISA - (*eng. Enzyme-linked immunosorbent assay*) - enzimski imunosorbentni test

ABBM - (*eng. anorganic bovine bone matrix*) - anorganski goveđi koštani matriks (deproteinizirana goveđa kost)

1. UVOD

Do smanjenja koštanog grebena i povećanja maksilarnih sinusa (lat. *sinus maxillaris*) dolazi zbog ekstrakcije gornjih lateralnih zubi. Također, do gubitka grebena, nakon ekstrakcije zuba, dolazi i zbog procesa pneumatizacije maksilarnog sinusa (1).

Mnogi faktori kroz život dovode do resorpcije kosti te povećanja pneumatskog prostora maksilarnog sinusa. Nakon gubitka zubi maksilarni alveolarni nastavak podliježe resorpciji koja je progresivna i ireverzibilna, a koja rezultira gubitkom koštane supstance u vertikalnoj i horizontalnoj dimenziji. Neki sistematski faktori mogu ubrzati resorpciju kosti, npr. životna dob, hormonalni disbalans, spol, upale, navika konstantnog nošenja mobilne proteze, dugotrajna bezubost, oralna higijena, oralne parafunkcije, upotreba lijekova, sistemske bolesti, osteoporoza te patološki procesi u usnoj šupljini (1,2).

Najčešći razlog pacijentove želje ili terapeutove sugestije da se napravi operativni zahvat podizanja dna maksilarnog sinusa naknadna je ugradnja implantata s ciljem izrade fiksnog protetskog rada i prestanak nošenja mobilnih proteza. Cilj operacije podizanja dna maksilarnog sinusa (eng. *sinus lifting*), podizanje je dna sinusa prema kranijalnoj kosti, uz augmentaciju koštanog defekta kako bi se stvorila dovoljna visina koštanog fundamenta za implantaciju. Postoji nekoliko tehnika podizanja dna maksilarnog sinusa. One ovise o postavljenoj indikaciji, znanju i vještini terapeuta koji izvodi postupak (3).

Postupak podizanja dna maksilarnog sinusa, prvi je opisao Tatum u Alabami na implantoprotetskoj konferenciji. 10 godina nakon, 1980. Philip Boyne napisao je prvu publikaciju o terapiji pacijenata postavljanjem endoosealnih implantata u kombinaciji s podizanjem dna sinusa. Postupak podizanja dna maksilarnog sinusa izvodi se uz upotrebu različitih materijala za augmentaciju, neovisno hoće li se raditi imedijatna ili odgođena implantacija (4). Tehnike regenerativnih metoda danas se uglavnom temelje na kombinaciji različitih vrsta koštanih nadomjestaka u kombinaciji s krvnim derivatima (5).

Materijali na kojima će biti naglasak u ovom radu ksenogeni su koštani materijali u kombinaciji s plazmom obogaćenom faktorima rasta (PRGF) ili PRGF kao samostalni augmentacijski materijal. PRGF Endoret tehniku otkrio je Dr. Eduardo Anitua, osnivač i direktor Biotehnoškog instituta (BTI) u Vitoriji Gasteiz u Španjolskoj (5).

PRGF se dobiva iz pacijentove venske krvi, što ga čini 100%-tnim autolognim „lijekom“. On sadrži brojne faktore rasta kao što su trombocitni faktor rasta (PDGF), transformirajući faktor rasta β (TGF- β), inzulinu sličan faktor rasta (IGF- 1,2), fibroblastni faktor rasta (FGF), epidermalni faktor rasta (EGF), vaskularno endotelni faktor rasta (VEGF), angiopoietin-1. Na taj način PRGF potiče proliferaciju stanica i sintezu kolagena što dovodi do bržeg i adekvatnijeg cijeljenja rane (5).

Navedene karakteristike poboljšavaju zajedno s augmentacijskim koštanim nadomjesnim materijalima, stvaranje nove kosti nakon podizanja dna maksilarnog sinusa (5).

2. MAKSILARNI SINUS

2.1. Anatomija i fiziologija maksilarnog sinusa

Maksilarni sinusi obično su najveći paranazalni sinusi. Njihov volumen varira, jer gornja čeljust nije u svih ljudi jednako pneumatizirana. Maksilarni sinus najčešće ima oblik tetraedra (piramide), a volumen mu iznosi između 2 i 25 kubičnih centimetara (1,2).

Maksilarni sinus tvori inferiorni dio lateralnog zida nosa i dijeli zajednički zid s orbitom. Vrh maksilarnog sinusa širi se prema zigomatičnoj kosti (lat. *os zygomaticum*). Baza maksilarnog sinusa tvori inferiorni dio lateralnog zida nosne šupljine. Krov maksilarnog sinusa tvori dno orbite, a dno tvori alveolarni dio maksile. Maksilarni sinus otvara se u srednji nosni hodnik širokim otvorom koji se naziva - *hiatus maxillaris*. Korijeni stražnjih zuba vrlo često čine izbočenja (prominencije) na njegovoj stijenci. To vrijedi najčešće za prvi i drugi kutnjak. Anteriorna granica sinusa je kod prvog premolara, a katkad i korijena kanina. Posteriorna granica sinusa može ići do tubera maksile. Debljina koštanih zidova najtanja je iznad molara. Alveolarni recessus može se proširiti sve do visine alveolarnog grebena (2).

Epitel maksilarnog sinusa je višeslojni cilindrični epitel. On sadrži površinski sloj stanica s cilijama i bez njih, bazalne stanice, vrčaste stanice, bazalnu membranu i laminu propriju tzv. Schneiderova membrana koja je vrlo tanka (0,3 – 0,8 mm) i gracilna (6).

Veličina maksilarnog sinusa varira. Povećava se gubitkom zuba, nedostatkom mastikatornih sila koje djeluju na alveolarni nastavak i starošću (2).

2.2. Inervacija i krvožilna opskrba maksilarnog sinusa

Inervacija maksilarnog sinusa dolazi od ogranaka maksilarnog živca: *nn. alveolares superiores posteriores, medialis et anteriores*. *Nervus maxillaris* je druga grana trigeminalnog živca, polazi od semilunarnoga ganglija (lat. *ganglion semilunare*), izlazi iz lubanje kroz foramen rotundum, te ulazi u fossu pterygopalatinu gdje daje ogranke (2,7).

Maksilarna arterija (lat. *a. maxillaris*) najvećim dijelom daje krvožilnu opskrbu za maksilarni sinus, kao i prednja etmoidalna arterija (lat. *a. ethmoidalis anterior*) te gornja labijalna arterija (lat. *a. labialis superior*). Ogranci maksilarne arterije, arterija alveolaris superior posterior te arterija infraorbitalis tvore anastomoze u lateralnom koštanom zidu. One opskrbljuju krvlju

Schneiderovu membranu. Palatinalna arterija (lat. *a. palatina*) i sfenopalatinalna arterija (lat. *a. sphenopalatina*) vaskulariziraju dno maksilarnog sinusa (2,7-9).

Venska se drenaža odvija putem pterygomaksilarnog plexusa (lat. *plexus pterygomaxillaris*) i sfenopalatinalne vene (lat. *v. sphenopalatina*). Pterigomaksilarni pleksus drenira se putem maksilarne vene, koja zajedno s superficijalnom temporalnom venom retromandibularnu venu. Posteriorni ogranak retromandibularne vene zajedno s stražnjom aurikularnom venom tvori *venu jugularis externu* koja se zatim ulijeva u *venu subclaviu* (8,9).

3. INDIKACIJE I KONTRAINDIKACIJE ZA SINUS LIFT

U implantologiji, osim operativnog znanja te poznavanja tehnika podizanja dna maksilarnog sinusa, operater mora znati i indikacije i kontraindikacije za sinus lift.

3.1. Indikacije

3.1.1. Ostali operativni zahvati

Glavna indikacija za podizanje dna maksilarnog sinusa želja je za ugradnjom implantata u područje s nedovoljnim volumenom kosti. Indikacija može biti i poprečna fraktura Le Fort I s augmentacijom kosti. Podizanje dna maksilarnog sinusa indicirano je kod rekonstrukcija kao što su rekonstrukcija alveolarnog rascjepa te rekonstrukcija nakon operacije tumora za kraniofacijalnu protezu (10).

3.1.2. Implantološka terapija

U slučaju implantološke terapije i rehabilitacije potrebno je učiniti operaciju podizanja dna maksilarnog sinusa u slučajevima kada je preostala alveolarna kost visine manje od 10 mm ili je širina rezidualne kosti manja od 4 mm. Također, u svrhu uspješnosti implantacije koristi se ova operacija da bi se isključili upale sinusa, te anatomske ograničavajući faktori i ožiljci nakon prethodne operacije (11).

3.2. Kontraindikacije

3.2.1. Opće medicinske kontraindikacije

Opće medicinske kontraindikacije za podizanje dna maksilarnog sinusa su prevstveno terapija zračenja, kao što je iradijacija u području glave i vrata zbog opasnosti od osteoradionekroze, nadalje sepsa te bilo koja nekontrolirana sistemska bolest. Psihogene fobije od oralno-kirurških zahvata također spadaju u kontraindikacije. Ovisnost o duhanu, kao i pretjerana

konzumacija alkohola ili drugih štetnih supstanci, također je jedna od kontraindikacija. Bolesti u terminalnom stadiju, bolesti imunološkog sustava kod pacijenata na terapiji imunosupresivima, hematološke bolesti (hemoofilija, trombocitopenija, akutna leukemija), metaboličke i lokalne bolesti koštanog sustava, kao što su osteomalacija, osteogenesis imperfecta i osteoporoza (posebno one na terapiji bisfosfonatima), te opće stanje organizma jednako tako spadaju pod kontraindikacije (10,11).

3.2.2. Lokalne kontraindikacije

Pod lokalne kontraindikacije podizanja dna maksilarnog sinusa spadaju bilo kakve upale ili infekcije sinusa, kao što su akutna gnojna upala maksilarnog sinusa (empijem), kronični sinusitis, različite odontogene infekcije, teški alergijski rinitis, upalne ili patološke promjene te alveolarni ožiljci iz prethodnog kirurškog zahvata (10).

4. TEHNIKE PODIZANJA DNA MAKSILARNOG SINUSA

Tehnika elevacije dna sinusa ovisna je o visini rezidualne alveolarne kosti i zato je Misch 1985. objavio klasifikaciju visine kosti gornje čeljusti o kojoj ovisi odabir ispravne tehnike:

1. kod visine kosti oko 12 milimetara elevacija nije potrebna
2. visina kosti između 8 i 12 milimetara zahtijeva povećanje kosti pristupom kroz ležište implantata, odnosno transkrestalnim pristupom
3. visina kosti između 5 i 8 milimetara zahtijeva povećanje grebena i istodobnu ugradnju implantata (jednofazni postupak)
4. visina kosti između 0 i 5 milimetara zahtijeva dvofazni postupak - u prvoj fazi elevaciju dna sinusa i subantralno povećanje kosti te implantaciju nakon 8 do 10 mjeseci (12).

4.1. Transkrestalna (zatvorena) tehnika

Najstarija tehnika podizanja dna maksilarnog sinusa, koja se primjenjuje kroz ležište implantata, naziva se transkrestalna tehnika. Najčešće se koristi kada je potrebno malo podignuti dno sinusa da bi se dobilo nekoliko milimetara za bolju stabilnost implantata. Ona je kao i balon tehnika, zatvorena tehnika. Ostale su tehnike otvorene. Ta se tehnika koristi ako je visina preostale kosti od 8 do 10 milimetara. Tehnika počinje osteotomijom kroz alveolarnu kost, a svrdlo se zaustavlja 1 do 2 milimetra ispod košanog dna sinusa. Nakon toga se u ležište postavlja mjerač dubine i osteotom te se blagim udarcima čekićem odlomi preostali dio košanog dna sinusa i zajedno sa sluznicom potisne prema kranijalnoj kosti. Kroz postojeći otvor postavlja se koštani augmentat i ugrađuje dentalni implantat (13,14).

4.2. Bočni pristup kroz trepanacijski otvor

Ova operativna tehnika koristi se u slučajevima kada je visina preostale alveolarne kosti između 6 i 8 milimetara. Kost se trepanira dijamantnim svrdlom na prednjoj stijenci gornje čeljusti, iznad planiranog mjesta za implantat, čime se izbjegava perforacija sluznice. Svrdlom ili piezotomom proširuje se trepanacijski otvor, zatim se sluznica odvaja od košanog dna sinusa tupom kiretom ili elevatorima za sluznicu sinusa. Nakon toga, bočno se zaštiti sluznica elevator instrumentom i preparira se ležište za implantat kroz rezidualni dio alveolarnog

grebena, odnosno svrdlom se preparira i koštani pod sinusa. Nakon ugradnje dentalnog implantata, dobiveni antralni prostor ispunjava se odabranim materijalom za augmentaciju kosti (10,13).

4.3. Bočni pristup s odizanjem koštanog poklopca

U slučaju kada visina alveolarne kosti iznosi samo nekoliko milimetara, potrebno je augmentirati dno maksilarnog sinusa. Takva metoda primjenjuje osteoplastični pristup koji podrazumijeva stvaranje koštanog poklopca u obliku pravokutnika, pričvršćenog za sluznicu sinusa. Postoje dvije varijante ove tehnike (augmentacija s odgođenom implantacijom ili uz istovremenu implantaciju) i razlikuje se od prethodne tehnike samo u očuvanju koštanog dijela lateralne stijenke maksilarnog sinusa koja se, zajedno sa sluznicom, rotira u antrum neposredno pred augmentaciju (13).

4.3.1. Osteoplastični pristup

Osteoplastični pristup započinje horizontalnom osteotomijom dijamantnim svrdlom. Dužina horizontalne osteotomije ovisi o broju planiranih implantata, a najčešće se napravi na visini od 4 do 5 milimetara alveolarnog grebena. Vertikalne osteotomske linije dužine 10 mm u kranijalnom smjeru, povuku se sa krajeva već učinjene horizontalne osteotomije. Krajevi se spajaju multiplim perforacijama koje su paralelne sa horizontalnom osteotomijom. Dobije se zalomljena kost, te se potisne pritiskom i rotira medijalno i kranijalno prema sinusu. Istovremeno se odmiče sluznica od dna sinusa i vertikalnih osteotomija uz pomoć elevatora. Tako dobiveni koštani poklopac potisne se u horizontalan položaj i na taj se način dobije novo dno sinusa i stvori slobodan prostor. Dobiveni prostor se popuni koštanim autotransplantatom ili nekim nadomjesnim koštanim materijalom (13,15).

4.3.2. Augmentacija s odgođenom implantacijom

Ova tehnika indicirana je kada visina alveolarne kosti iznosi do 5 milimetara. Nakon osteoplastičnog pristupa, novonastali antralni prostor popunjava se koštanim transplantatom ili nekim umjetnim koštanim materijalom (ksenogeni koštani materijal, hidroksiapatit, beta-trikalcijev-fosfat, polimeri ili bioaktivna keramika). U slučaju korištenja autolognog koštanog bloka potrebno ga je imobilizirati i prekriti membranom kako bi se spriječilo urastanje mekog tkiva. Implantati se potom ugrađuju 6 do 9 mjeseci nakon zahvata (13,15).

4.3.3. Augmentacija s imedijatnom implantacijom

Indikacija za ovu tehniku je kada visina alveolarne kosti iznosi između 5 i 8 milimetara. Nakon osteoplastičnog ili lateralnog pristupa, stvori se antralni prostor koji se ispunjava transplantatom ili umjetnim koštanim materijalom. Okruglim čeličnim svrdlom se na transplantatu naprave točkaste perforacije koje se prodube fisurnim svrdlom. Na taj način odredi ležište budućeg implantata (10,13,14). Svrdlima se također perforira koštano dno sinusa, sa ciljem boljeg ležišta implantata. Koštani transplantat postavlja se na dno sinusa korteksom okrenutim kaudalno. Potom se postavlja implantat koji ulazi u svoje označeno ležište na transplantatu. Koštani poklopac oslanja se na vrh implantata koji prolazi kroz transplantat. Preostali prazan prostor ispunjava materijalom za augmentaciju po izboru operatera (13,16-18).

4.4. Odizanje dna maksilarnog sinusa tehnikom balona

Ovu tehniku osmislio je prof. dr. Benner. Uz pomoć balona izrađenog od lateksa napunjenog fiziološkom otopinom hidraulički se podiže sluznica maksilarnog sinusa. Tehnika se ubraja u zatvorene metode i atraumatski podiže Schneiderovu membranu za 10 mm ili više. Tvrtka Meisinger osmislila je set koji se sastoji od vodiča sa stoperima, posebnih svrdala za rotirajući instrument, građuiranih osteotoma i katetera na kojem je fiksiran balon (6).

Prednosti su te tehnike da je minimalno invazivna, ne ovisi o visini alveolarne kosti, sigurna je i jednostavna, pristupačna je svim suvremenim implantološkim sistemima, a sluznica sinusa može se podići za više od 10 mm (6). Na mjestu implantacije, postavlja se vodič s izmjenjivim stoperom na kost te umetne se trepanacijsko svrdlo kojim se uklanja kost. Posljednji milimetar kosti, koji ostane, ukloni se osteotomom i čekićem. Tupim instrumentom se provjeri pomičnost koštanog segmenta. Slijedi uvođenje balonskog katetera koji se napuhuje nekoliko puta. Potom se ubrizga fiziološka tekućina. Njen volumen odgovara volumenu dobivenom u antralnom prostoru sinusa. Dobiveni odgovarajući volumen potreban za kasniju ugradnju dentalnog implantata, popuni se augmentacijskim materijalom. Prednosti te metode su manje operativno područje i atraumatski pristup rada, a nema ni postoperativnih tegoba. Ova metoda ugodna i za pacijenta i za operatera, jer omogućava jednostavniji i brži klinički rad, te kod imedijatne implantacije pokazuje vrlo dobre rezultate (6).

4.5. Piezokirurgija

Piezoelektrični uređaji su kirurški instrumenti koji rade na temelju ultrazvučnih vibracija. Vibracije stvaraju toplinu pa se radni dio hladi vodom te na taj način ne utječe na vitalitet kosti. Uz pomoć piezotoma moguće je atraumatski podići Schneiderovu membranu. Ultrazvučnim vibracijama radnog nastavka piezotoma reže se kost. Rez koji se učini je mali i precizan je, u odnosu na rez koji se radi kada se koriste rotirajuća svrdla. Nakon što se kost zareže i ukloni, dno sinusa podiže se pomoću vodenoga spreja i to je tzv. hidrodinamski ultrazvučni kavitacijski efekt (6). Novonastali prostor ispunjava se materijalom za augmentaciju kosti. Vodeni sprej piezotoma omogućuje siguran način podizanja Schneiderove membrane, bez sila koje bi mogle dovesti do rupture. Jedina kontraindikacija za upotrebu piezotoma su pacijenti i operateri s ugrađenim pacemakerom (6,19).

5. AUTOLOGNI FAKTORI RASTA

5.1. Mehaniza djelovanja faktora rasta

Autologni faktori rasta biološki su posrednici koji reguliraju stanične procese uključene u regeneraciju tkiva. Ti procesi su DNK sinteza, angiogeneza, metabolička aktivnost, migracija stanica, kemotaksija, proliferacija, diferencijacija i sinteza matriksa. Oni su specifični za svaku stanicu, dakle svaki faktor rasta djeluje na određenu vrstu stanica. Najznačajniji faktori koji djeluju pri koštanom cijeljenju su PDGF, TGF- β , IGF, BMP-2 i BMP-7, VEGF i FGF. Oni se preko svojih aktivnih krajeva tzv. dimera vežu na ciljane stanice za tirozin-kinazu koja je transmembranski receptor na membranskoj površini ciljane stanice (20).

Kaskadni proces koagulacije krvi pokreće se poslije ozljede tkiva, te pri koštanom cijeljenju. Prvo se formira fibrinska mreža, a potom dolazi do adhezije i agregacije trombocita. Trombociti se degranuliraju te na taj način oslobađaju brojne glikoproteine i faktore rasta. Kolagena vlakna granulacijskoga tkiva funkcioniraju kao provizorni matriks na koji se vežu nediferencirane osteoprogenitorne stanice koje će, pod djelovanjem faktora rasta, prije svega koštanih morfogenetskih proteina (BMP-a), diferencirati u hondrocite i osteoblaste koji su važni za koštano cijeljenje (20,21).

Trombocitni faktor rasta (PDGF) prvi je faktor rasta prisutan pri cijeljenju i ključni posrednik u zarastanju rane. U samom početku cijeljenja on je prisutan u najvišim koncentracijama, a vrhunac koncentracije postiže na treći dan cijeljenja. Najvažnije aktivnosti PDGF uključuju mitozu stanica, angiogenezu i osteogenezu. Kako kost cijeli, broj se trombocita smanjuje i razina PDGF-a pada (21,22).

Transformirajući faktor rasta (TGF- β) ima važnu ulogu u brojnim staničnim funkcijama tijekom svih faza cijeljenja, uključujući hemotaksu, produkciju izvanstaničnoga matriksa, migraciju stanica, ekspresiju proteaze, diferencijaciju i proliferaciju različitih tipova stanica. On je hemostatski i mitogeni faktor, što znači da privlači nediferencirane stanice na mjesto cijeljenja te potiče njihovu proliferaciju i diferencijaciju u fibroblaste, hondroblaste i osteoblaste. Ovaj faktor rasta sintetiziraju koštane stanice i skladište ga u inaktivnom obliku u izvanstanični matriks stvarajući njegove rezerve u tijelu. TGF- β inhibira formiranje osteoklasta i koštano resorpciju te time omogućuje formiranje kosti (23,24).

Inzulinu sličan faktor rasta (IGF-1,2) ima učinak na koštano homeostazu s proanaboličkom i antikataboličkom aktivnošću. Odgovoran je za održavanje i razvoj skeletnomišićnoga sustava (25).

Faktori rasta BMP imaju jaki osteoinduktivni potencijal, a osnovna im je uloga regulacija zarastanja koštanoga tkiva. Najvažnije im je djelovanje diferencijacija mezenhimalnih stanica u osteoblaste i hondroblaste. U razdoblju između drugog i osmog tjedna nakon ekstrakcije, produkcija BMP-7 je najizraženija. On se u velikom broju nalazi kod regeneracije nakon ekstrakcije zuba, što govori u prilog da je taj faktor rasta važan za ranu fazu cijeljenja kosti, tj. za privremenu sintezu trabekularne kosti (26,27).

Vaskularni endotelni faktor rasta (VEFG) bitan je kod angiogeneze i vaskulogeneze, a to je uvjet za dobru regeneraciju tkiva (28).

Fibroblastni faktor rasta (FGF) najviše utječe na mekotkivnu regeneraciju tkiva. Fibroblasti i fibroci zamjenom staroga kolagena tipa 3 s kolagenom tipa 1 i umrežavanjem kolagenih molekula, igraju važnu ulogu u rekonstrukciji tkiva. Tom zamjenom pospješuju i ubrzavaju cijeljenje te formiranje ožiljka (29).

5.2. Plazma obogaćena trombocitima (PRP)

5.2.1. Prednosti plazme obogaćene trombocitima

Jedna od prednosti PRP-a je široka primjena. Osim u oralnoj kirurgiji upotrebljava se u maksilofacijalnoj kirurgiji, otorinolaringologiji i u kardiovaskularnoj kirurgiji (30).

Osim centrifugom, može se dobiti i aferezom. To je prednost, ali i nedostatak, jer se takav protokol obično izvodi samo u bolnicama i znatno je skuplji (31).

Postoje dvije metode dobivanja PRP-a, *buffy-coat* metoda (BC metoda) i PRP metoda. Danas se najviše koristi BC metoda. Kod PRP metode obično se kao antikoagulans rabi etilendiamintetraoctena kiselina (EDTA), a kod BC metode natrijev citrat (32).

5.2.2. Nedostaci plazme obogaćene trombocitima

Nedostatak PRP-a je centrifugiranje u dva koraka. Prvim centrifugiranjem, koje se odvija s manjim brojem okretaja, dolazi do razdvajanja krvi na nekoliko slojeva. U gornjem se sloju nalazi plazma, zatim vrlo tanki sloj leukocita i trombocita (BC, *eng. buffy coat*) i na dnu eritrociti. U sljedećem koraku uzima se sloj plazme i sloj leukocita i trombocita te se

prebacuju u čistu epruvetu. Slijedi drugo centrifugiranje kojim se dobije sloj trombocitima siromašne plazme (PPP - *eng. platelet poor plasma*) te talog trombocita i malo eritrocita na dnu. Donja trećina epruvete se ostavlja te se homogenizacijom dobiva trombocitima obogaćena plazma (33).

Također, nedostatak je što različiti autori navode različite informacije o optimalnoj duljini i sili centrifugiranja te ne postoji standardizirani obrazac. Najčešće se u istraživanjima zaključuje da dvofazno centrifugiranje znatno povećava stupanj koncentracije trombocita te da relevantnu centrifugalnu silu treba prilagoditi ovisno o količini krvi koja se upotrebljava te o količini trombocita kod pojedine osobe (33).

Brzina centrifugiranja, vrijeme centrifugiranja, temperatura pri kojoj se odvija centrifugiranje, proces vađenja krvi te antikoagulans utječu na koncentraciju i sastav PRP-a. Venepunkcija se treba raditi sa širokim iglama da ne dođe do prerane aktivacije trombocita te bi sam proces trebao biti što kraći (33,34).

5.3. Fibrin obogaćen trombocitima (PRF)

5.3.1. Prednosti fibrina obogaćenog trombocitima

PRF je najnovije otkriveni trombocitni koncentrat koji je na tržište postavio i predstavio Joseph Choukron 2001. godine kao autologni biomaterijal visokoga regenerativnog potencijala s angiogenetskim i oseoinduktivnim učinkom (35,36).

PRF se također dobiva centrifugiranjem iz pacijentove krvi, a ima određene prednosti u odnosu na PRP i PRGF. Svi oni imaju sličan mehanizam djelovanja (preko faktora rasta i citokina iz alfa-granula), no za razliku od njih, mehanizam otpuštanja navedenih faktora drukčiji je kod PRF-a. Otpuštanje faktora rasta i citokina puno je sporije i dugotrajnije u odnosu na masivno otpuštanje kod PRP preparata, što rezultira dugotrajnijim učinkom na proces cijeljenja (37).

Kobayashi sa suradnicima je kvantifikacijom otpuštanja faktora rasta uz pomoć enzimskog imunosorbentnog testa (ELISA) iz PRP-a, PRF-a i naprednog fibrina obogaćenog trombocitima (A-PRF-a, *eng. - advanced PRF*) došao do zaključka da je kod PRP-a najveće kratkoročno otpuštanje faktora rasta. Kod njega se vrlo velike količine faktora rasta otpuštaju u prvih 15 do 60 minuta. A-PRF je pokazao otpuštanje najveće ukupne količine faktora rasta te ujedno i najdugotrajnije otpuštanje (8 do 10 dana - koliko je i prosječni životni vijek

trombocita). Fujioka i Kobayashi također su otkrili da se smanjenjem trajanja centrifugiranja i smanjenjem sile dobiva veća koncentracija trombocita i leukocita, povećano otpuštanje faktora rasta te bolje stanično ponašanje (38).

Jednostavniji postupak dobijanja preparata je prednost PRF-a, kao i činjenica da se proces centrifugiranja obavlja bez antikoagulansa. Za razliku od PRP i PRGF tehnike, u PRF-u se zbog izostanka aktivatora fibrin polimerizira sporo i prirodno. Na taj način nastaje fleksibilna, homogena trodimenzionalna mreža s ugrađenim trombocitima i faktorima rasta koja omogućuje migraciju stanica tijekom zarastanja tkiva. Zbog takve strukture faktori rasta otpuštaju se neprekidno tijekom 7 do 11 dana pa PRF ima produljeni učinak (39).

5.3.2. Nedostaci fibrina obogaćenog trombocitima

Nedostatak PRF-a je što u pripravku postoje leukociti. Oni se centrifugiranjem ne anuliraju. Preko svojih fibrinolitičkih enzima djeluju na ugrušak. Smatra se da leukociti kod PRF-a imaju imunomodularnu ulogu, točnije da reguliraju lokalnu upalu. Poznato je da leukociti u tijelu podržavaju upalu pa se još vode istraživanja i dovodi u pitanje njihova pozitivna odnosno negativna uloga u pripravku (40).


Kao nedostatak navodi se i činjenica da se kod PRF-a ne koristi antikoagulans te koagulacija započinje već pri prvom dodiru krvi sa stijenkom epruvete, stoga je obavezan brz prijenos izvađenoga uzorka krvi u epruvetu za centrifugiranje. Također sam preparat PRF-a ima tendenciju brzog raspadanja pa manipulacija s njim mora biti brza (40).

5.4. Plazma obogaćena faktorima rasta (PRGF)

5.4.1. Prednosti plazme obogaćene faktorima rasta

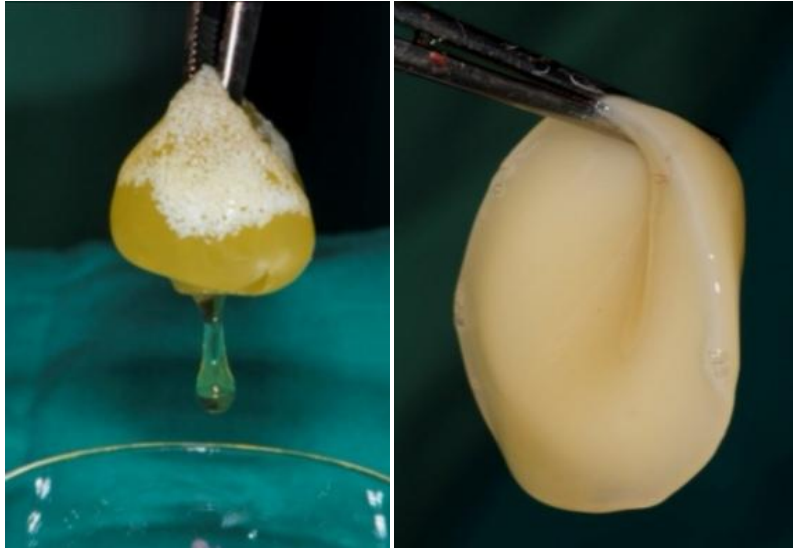
PRGF se od svog otkrića, osim u stomatologiji, koristi u mnogim granama medicine: maksilofacijalnoj kirurgiji, dermatologiji, ortopediji, oftalmologiji i sportskoj medicini. U oralnoj kirurgiji, osim kod podizanja dna maksilarnog sinusa, augmentacije alveolarnog grebena, te pri operacijama ugradnje dentalnih implantata, PRGF se pokazao vrlo dobrim u liječenju medikamentozno uzrokovanih osteonekroza čeljusti (MRONJ) (41).

Prednost PRGF-a je što centrifugom i kasnijom manipulacijom s njim može se dobiti nekoliko pripravaka i koristiti ih u različite svrhe, kako u medicinskim granama, tako i u stomatologiji (bilo estetskoj bilo oralnoj kirurgiji). Frakciju 1 (F1) ili fibrinsku membranu u oralnoj kirurgiji koristi se za prekrivanje ekstrakcijske rane ili nakon ugradnje implantata za prekrivanje implantata ili za prekrivanje perforirane Schneiderove membrane (Slika 1.).



Slika 1. Frakcija F1 ili fibrinska membrana. Preuzeto sa dopuštenjem izv.prof.dr.sc. Dragana Gabrić

Frakciju 2 (F2) ili ugrušak koji je bogat faktorima rasta, ako ga se aktivira sa kalcijevim-hidroksidom, stavlja se u npr. ekstrakcijsku alveolu ili ga se ubrizgava subkutano kod estetskih tretmana. Njega se koristi i kao pripravak podizanje dna maksilarnog sinusa. Može se koristiti sam ili pomiješan s augmentacijskim preparatom. Ako se F2 ne aktivira, može ga se koristiti za ispiranje preparacijskog mjesta ležišta prije ugradnje dentalnog implantata ili se sam dentalni implantat može umočiti u njega radi promocije procesa oseointegracije (Slika 2.).



Slika 2. Frakcija F2 ili ugrušak. Preuzeto s dopuštenjem izv.prof.dr.sc. Dragana Gabrić

Četvrti način na koji se može iskoristiti frakcije PRGF-a je zaostatna tekućina od aktiviranih frakcija F1 i F2 koja ostane u Petrijevim posudama. Nju se pokupi sterilnim tamponom koji pacijent potom zagrije na mjestu gdje je bila ekstrakcija ili ugradnja implantata u funkciji intraoralnog zavoja (41,42).

Kao još jednu od prednosti PRGF-a navodi se izostanak leukocita u preparatu. Samim time ne postoji mogućnost održavanja upale, što i je sama uloga leukocita (42).

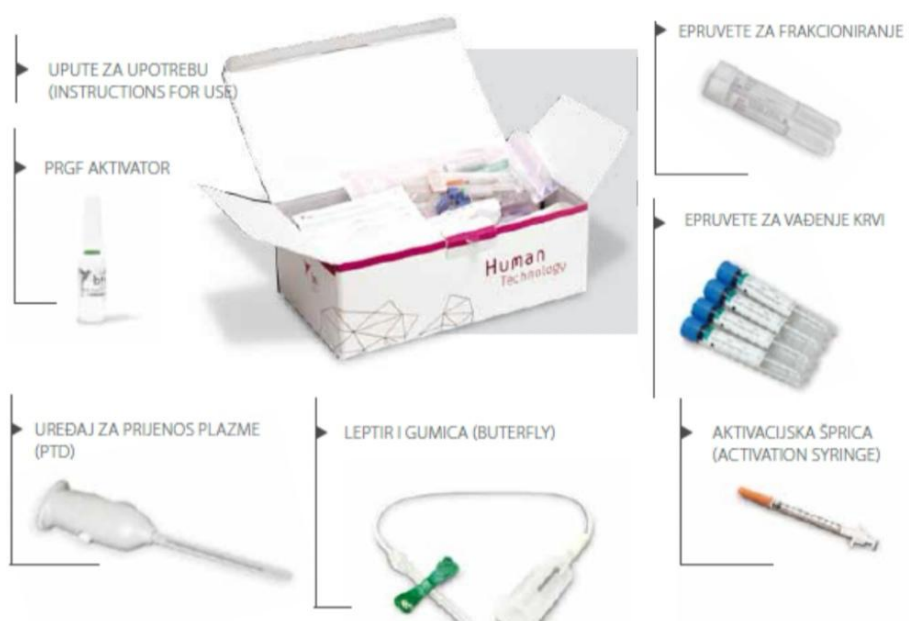
Također prednost PRGF-a je što je koncentracija trombocita u PRGF-u oko 2.8 do 5 puta veća nego u punoj venskoj krvi pojedinca (43,44).

5.4.2. Nedostaci plazme obogaćene faktorima rasta

Nedostatak PRGF-a je konačno dobivanje manje količine koncentrata, lošija mehanička svojstva koncentrata i veća cijena protokola, kao i njegova kompliciranost pripreme (43,44).

Zbog dodavanja kalcijevog-klorida stvaranje fibrinske mrežice odvija se brzo, kao i samo otpuštanje faktora rasta. To dovodi do kratkog učinka na cijeljenje rane, obzirom da bi bilo pozitivnije sporije i dugotrajnije otpuštanje (38,40).


Danas postoje 2 vrste setova koje je osmislio BTI institut za korištenje PRGF-a. Jedan set sadrži aktivator, a drugi ne. Ovisno o vrsti operativnog zahvata, svaki operater odlučuje se za odgovarajući set. Najčešće koristimo set s aktivatorom jer omogućuje dulju stabilnost pripravka, pogotovo u slučaju velikih operativnih zahvata. Set s aktivatorom sadrži četiri epruvete zapremnine 9 mL, dvije epruvete za frakcioniranje, jednu ampulu aktivatora, špricu za aspiraciju i određivanje količine aktivatora, pipetu te leptir iglu za vađenje krvi. Van seta operater koji koristi PRGF ima i stalak za epruvete te male staklene Petrijeve zdjelice (Slika 3.).




Slika 3. BTI set. Preuzeto s dopuštenjem BTI Instituta

Uz set potreban nam je sustav centrifuge te plazmaterm (Slike 4. i 5.).

Protokol je vrlo jednostavan. Podrazumijeva venepunkciju 36 mL venske krvi pacijenta, centrifugiranje krvi u vremenu od 8 minuta, čime se postiže separacija eritrocita, leukocita te plazme bogate čimbenicima rasta. Na svakoj epruveti markerom se označi mjesto 0,5 mm od crvenih krvnih stanica koje nakon centrifugiranja budu na dnu epruvete.

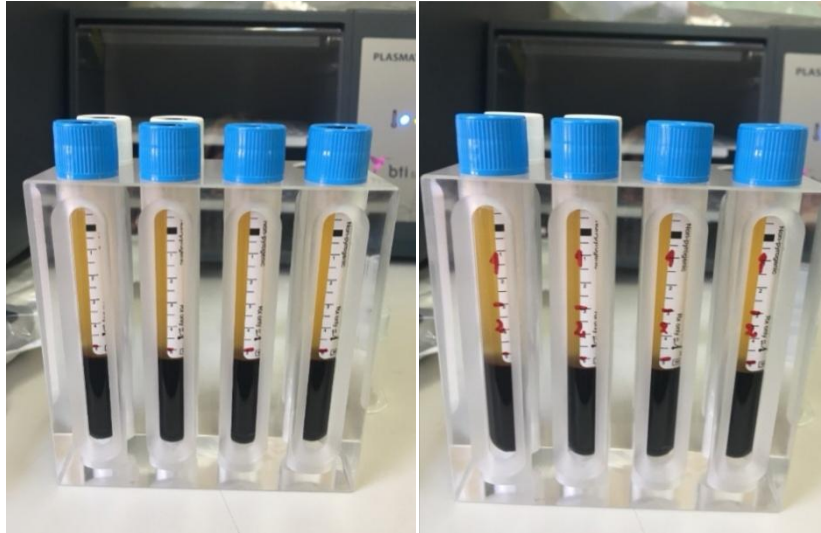

Slika 4. Sustav centrifuge i pravilno posložene epruvete. Preuzeto s dopuštenjem izv.prof.dr.sc. Dragana Gabrić



Slika 5. Plazmaterm. Preuzeto s dopuštenjem izv.prof.dr.sc. Dragana Gabrić

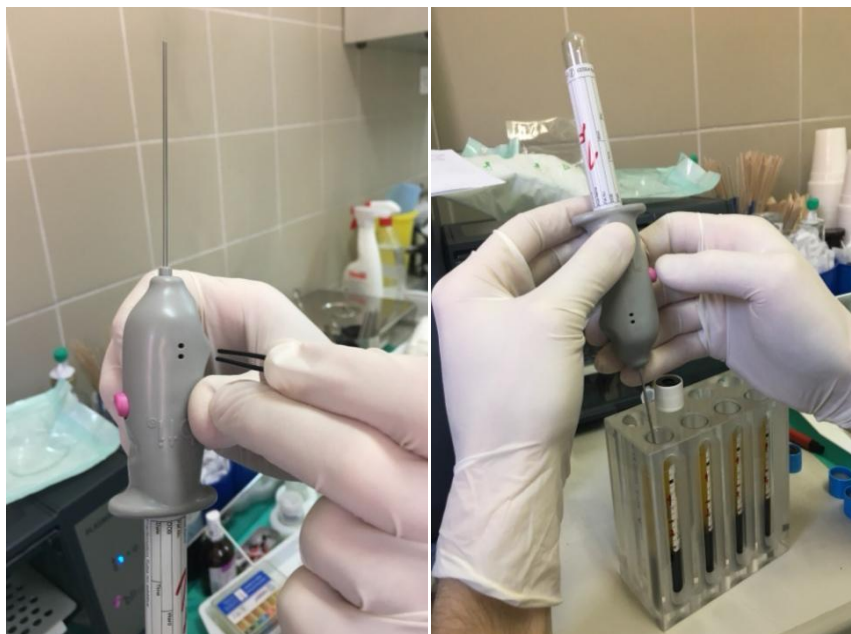Na taj način ne koriste se eritrociti kao ni leukociti koji se vide kao tanki bijeli sloj nad eritrocitima. Sve što se nalazi 2 mm iznad označene linije je frakcija F2 bogata faktorima rasta, a sve iznad nje je frakcija F1 (Slika 6.).



Slika 6. Označavanje frakcija nakon centrifugiranja. Preuzeto s dopuštenjem izv.prof.dr.sc.

Dragana Gabrić

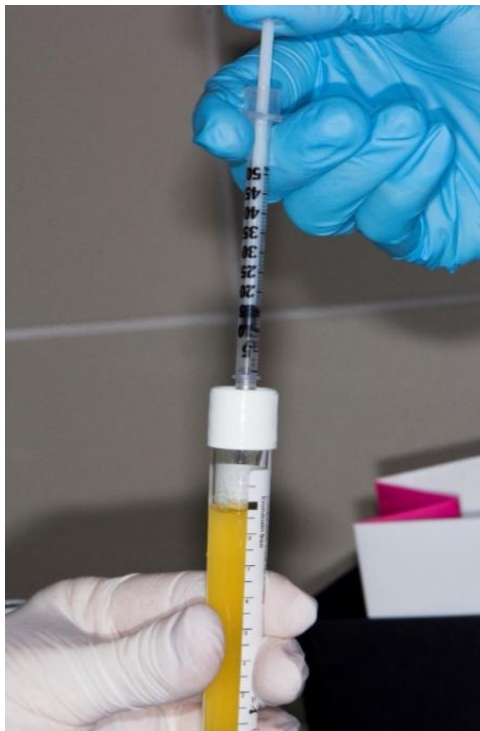Dvije frakcije PRGF-a, F1 i F2 separiraju se pipetom od ostatka krvi. Prije pipetiranja, pipeta se mora aktivirati izvlačenjem crnog leptirića iz nje, a tek nakon toga se može u nju staviti prazna epruveta u koju će se pipetirati plazma. Prvo se iz svake epruvete aspirira frakcija F1 koja je na vrhu epruvete. Nakon toga se u pipetu stavi nova prazna epruveta u koju se aspirira F2 frakcija koja se nalazi ispod F1 frakcije, sve do označene linija (0,5 mm iznad eritrocita). Time se dobije po 8 mL svake frakcije (Slika 7.).



Slika 7. Aktivacija pipete i pipetiranje frakcije F1. Preuzeto s dopuštenjem izv.prof.dr.sc.


Dragana Gabrić

Frakcija F1 služi kao fibrinska membrana. Neaktiviranu frakciju F2 rabi se za namakanje postekstrakcijske alveole ili punjenje parodontoga džepa (aktivacija u tim slučajevima nije potrebna jer kalcij u tkivu aktivira čimbenike rasta). Neaktivirana plazma može stajati na sobnoj temperaturi 3 do 4 sata. Aktivirana frakcija F2 može se miješati s autolognom kosti, čime se dobiva kompaktna masa koja se primjenjuje kao augmentativni materijal u npr. postekstrakcijskoj alveoli, pri ekspanziji alveolarnoga grebena ili podizanju dna maksilarnog sinusa. Frakcija F1 i F2 aktiviraju se na isti način. Aktiviraju se s kalcijem u omjeru da se na 1 ml plazme doda 2 linije (na aktivacijskoj šprici) kalcija (Slika 8.).



Slika 8. Aktivacija plazme kalcijem. Preuzeto s dopuštenjem izv.prof.dr.sc. Dragana Gabrić

Nakon aktivacije frakcija F1 ostaje u *Plasmathermu* 20 do 25 min, a frakcija F2 15 do 20 min (Slika 9.).



Slika 9. Prelijevanje aktiviranje plazme iz epruvete u Petrijevu zdjelicu, te frakcije F1 i F2 u *Plasmathermu*. Preuzeto s dopuštenjem izv.prof.dr.sc. Dragana Gabrić

Vrlo je važno istaknuti da frakcije F1 i F2 ne sadržavaju leukocite i na taj način sprječavaju proinflamatornu aktivnost, što je također garancija autolognosti i biokompatibilnosti. Dokazano je da sve formulacije PRGF-a imaju bakteriostatički učinak, osobito tijekom prvog sata nakon primjene (42,45,46).

7. PODIZANJE DNA MAKSILARNOG SINUSA PRIMJENOM PRGF-A

Podizanje dna maksilarnog sinusa bilo transkrestalnom tehnikom, bilo bočnim pristupom moguće je napraviti bez bilo kojeg grafta, samo primjenom PRGF-a.

Taschieri i suradnici pretražili su PubMed te su napravili istraživanje u kojem su od 438 članaka vezanih za podizanje dna maksilarnog sinusa, augmentacije istog, te dentalnih implantata izdvojili 15 koji su zadovoljavali kriterije:

- Studije su morale biti o podizanju maksilarnog sinusa bez grafta
- Minimalno 1 god praćenja nakon protetske rehabilitacije
- Najmanje 20 obrađenih pacijenata
- Morali su sadržavati podatke o uspješnosti implantata

U svih 15 studija ukupno se analiziralo 1767 implantata. Studije su objavljene u periodu od 1986. godine do siječnja 2012. Analizom podataka u studijama saznalo se da je unutar jedne godine nakon implantacije postotak uspješnosti implantata bio 98,2 %, nakon 2 godine 97,37 %, nakon 3 godine 97,47 %, te nakon 5 godina 96,77 %. Dvije trećine neuspjeha dogodilo se unutar prve godine nakon implantacije. Nije pronađena veza između duljine implantata i postotka preživljavanja implantata kao ni korelacija između visine kosti i preživljavanja implantata (47).

U njihovu izvješću o slučaju autori tvrde da u njihovim prethodnim studijama prednost grafta nije sasvim dokazana (48).

U ovom izvješću opisali su transkrestalnu tehniku podizanja dna maksilarnog sinusa (*osteotome sinus lifting technique*) kroz postekstrakcijsku alveolu samo s PRGF-om. Sintetički graft korišten je samo da popuni praznine između implantata i zida alveole. Tvrde da je prednost PRGF-a što se pri njegovom korištenju može kontrolirati podizanje dna maksilarnog sinusa uz pomoć hidrauličkog pritiska F1 frakcije PRGF-a i na taj se način izbjegnu traume kortikalne kosti i Schneiderianove membrane. Također, PRGF poboljšava cijeljenje mekih tkiva te smanjuje standardne postoperacijske posljedice kao što su oticanje, bol i hematoma (47,49,50).

Sinus lift izveden samo s PRGF-om sigurna je i efektivna procedura. Uspješnost implantata ugrađenih nakon sinus lifta, samo s PRGF-om usporediva je s onom kod implantata postavljenih na mjesto gdje je augmentirano s graftom. Znanstvena literatura potvrđuje pozitivan ishod sinus lifta bez korištenja grafta. Ovim načinom koristimo prednosti PRGF-a čija mehanička i biološka svojstva dopuštaju sigurno odvajanje sinusne membrane te smanjuje postoperativne komplikacije (47).

U slučajevima postoperativnim komplikacija PRGF se pokazao kao vrlo dobro rješenje. Cristian Adrian Rațiu i suradnici prikazali su slučaj čiji je cilj bio ocijeniti regeneracijski

proces kod augmentacije koristeći PRGF nakon sinus lifta i implantacije. Nakon vestibularnog apcesa koji se dogodio nakon implantacije i sinus lifta, došlo je do gubitka implantata. Na isto mjesto stavljen je PRGF. Nakon 8 mjeseci napravljen je CBCT tog istog područja te su postavljeni implantati nakon čega je ponovljen CBCT nakon 4 mjeseca od postavljanja implantata. Histološkom analizom uzorka uzetog iz inerveniranog područja utvrdila se prisutnost fibrozne i lamelarne kosti. Primjećeno je remodeliranje i prijelaz iz primarne fibrozne kosti u sekundarnu lamelarnu koje je bilo u toku. Mogle su se razabrati dvije izražene zone. Koronarna zona koja odgovara kortikalnoj kosti alveolarnog grebena koja je činila 1/3 visine alveolarnog procesa, te apikalna zona koja je činila preostale 2/3 prema maksilarnom sinusu. Novonastala kost u cijelom uzorku bila je većinom trabekularna, međutim u koronarnoj zoni nađen je sloj kalcificiranog tkiva sličan kompaktnoj kosti po gustoći iako još nije bio organiziran kao tipični osteoni. U apikalnoj zoni novoformirana kost izgledala je kao tipična trabekularna kost sadržavajući polimorfne trabekule u odnosu na tankoću i oblik. Novonastala kost još je bila u fazi remodeliranja i razvijanja u zrelu lamelarnu kost. Proces remodeliranja bio je izraženiji u koronarnoj zoni (51).

Histološkom analizom nakon 8 mjeseci utvrđena je vrlo dobro konsolidirana trabekularna kost, koja omogućava daljnu implantaciju (51).

U ovoj studiji odlučeno je koristiti PRGF, a ne PRP zbog činjenice da faktori rasta koje sadrži PRGF stimuliraju osteogenetski potencijal stanica na mjestu postavljanja istog (51-53).

Areole u apikalnoj zoni nisu sadržavale inflamatorni infiltrat iz čega se može zaključiti da se formiranje kosti dogodilo fiziološki bez ikakvih inflamatornih komplikacija. Budući da su i PRGF i kost autologni produkti nije bilo imunološke reakcije, dapače odustvo leukocita minimaliziralo je lokanu koncentraciju proinflamatornih faktora i prevenirano značajne inflamatorne reakcije na mjestu zahvata. Bitan je nalaz da je samo 8 mjeseci nakon operacije, mjesto zahvata imalo novo formiranu kost koja se dogodila fiziološki, s predominacijom lamelarne kosti te dobro organiziranih trabekula. Također novonastala, reorganizirana kost imala je tipičnu topografsku morfologiju, dovoljno gustu kost na periostelarnoj površini alveolarnog grebena s polimorfnim trabekulama u dubljim zonama (51).

S obzirom na nalaz ovi rezultati idu u korist rezultatima Anituinog istraživanja (52).

PRGF se pokazao kao odličan izbor augmentacijskog materijala kod pacijenata s lošom kvalitetom kosti kao što su pušači te za smanjenje postoperativne boli i oticanja (51).

U slučajevima podizanja dna maksilarnog sinusa nakon ekstrakcije zuba te uz pomoć osteotoma, korištenje samo PRGF-a kao augmentacijskog materijala prije implantacije na istom mjestu, pokazalo se kao sigurna i pouzdana metoda. U još jednom istraživanju

Taschieri i suradnici od 15 pacijenata (7 žena i 8 muškaraca) u dobi od $53,9 \pm 14,3$ godina proučavali su uspješnost regeneracije tkiva nakon podizanja dna maksilarnog sinusa uz pomoć osteotoma, augmentacijom samo s PRGF-om te uspješnost oseointegracije implantata. Nitko od pacijenata nije bio pušač. 15 BTI implantata imedijatno je ugrađeno u postekstrakcijsku alveolu. U 9 slučajeva razmak između implantata i alveolarne kosti bio je ≥ 2 mm, a 2 slučaja su imala razmak ≤ 4 mm pa se koristio Bio-Oss i PRGF u kombinaciji. Prosječno podizanje membrane u odnosu na os implantata bilo je $2,9 \pm 0,8$ mm. 15 individualnih restauracija (krunica) napravljeno je 4 mjeseca nakon operacije. U trenutku kad su objavili istraživanje prošlo je 35,6 mjeseci (24 – 50 mjeseci) od početka istraživanja. Tijekom tog perioda ni jedan implantat nije izgubljen, te nije bilo nikakvih komplikacija. Svi implantati radiografski su praćeni i jednu godinu nakon završene protetike. Gubitak kosti oko implantata u 12 mjeseci bio je $-0,36 \pm 0,19$ mm (50).

Autori potvrđuju pozitivne strane korištenja PRGF-a u smislu njegovih odlika kemotaksije, angiogeneze, proliferacije, diferencijacije, modulacije za bržu i efektivniju regeneraciju tvrdih i mekih tkiva (54 - 56).

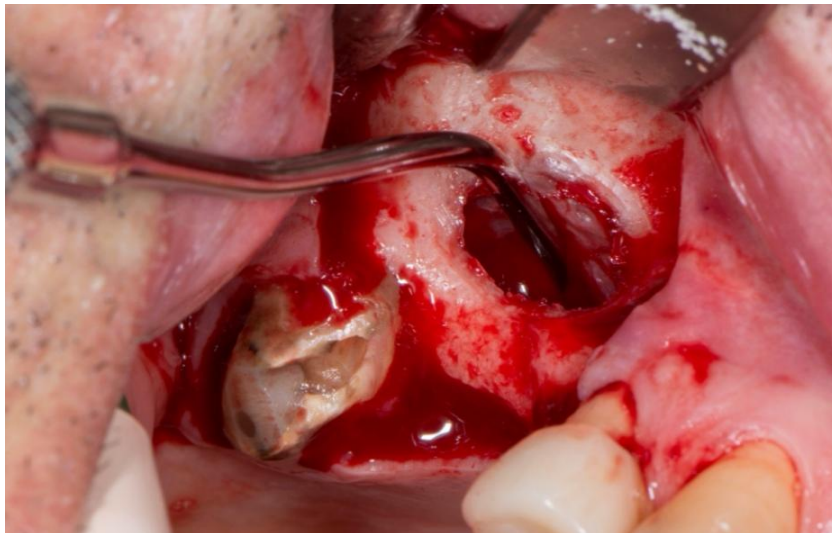Prednost kod PRGF-a vidi se u činjenici da se dobije 3 dijela plazme koja se može koristiti za sigurno podizanje membrane sinusa, korištenje hidrauličkog tlaka koji se dobije svaki put kad radimo kompresiju na materijal. Insercijom osteotoma i njegovim kontinuiranim guranjem radi se pritisak preko frakcije PRGF-a na Schneideranovu membranu. Naglašavaju da se u ovom slučaju koristila granularna zamjena za kost ovakav način sinus lifta bio bi opasan jer bi granule potencijalno napravile perforaciju membrane. Također, sam postupak bio bi skuplji. Ovim materijalom ne može se kontrolirati čvrstoća membrane te bi osteogeneski potencijal membrane bio oslabljen. Dok s druge strane PRGF može služiti i kao protekcijska barijera, manje je skup, dozvoljava nam nježno podizanje membrane i izvor je faktora rasta. Sami faktori rasta koji dođu u kontakt sa Schneideranovom membranom, poboljšaju regeneraciju kosti. Jedinu manu vide u tome što PRGF ne može poduprijeti implantat zbog slabe mehaničke konzistencije i visoke stope resorpcije. Međutim, kod transalveolarnog sinus lifta to se može kompenzirati s korištenjem implantata od minimalno 10 mm duljine. Takav implantat može doprinijeti potrebnoj primarnoj stabilnosti na način da se usidri u apikalni korteks kad rezidualni greben nije ekstremno atrofičan (50).

U ovoj studiji pacijenti nisu imali postoperativnu bol niti bilo kakve druge postoperativne komplikacije što autori pripisuju nedostatku leukocita u PRGF-u. Zbog toga se izbjegne proinflatorni efekt proteaze i hidrolaze, enzima koji se nalaze u leukocitima (50).

Jedna od limitacija ove tehnike minimalna je veličina rezidualne kosti jer su u studiju bili uključeni samo pacijeni kod kojih je visina preostale kosti bila najmanje 7 mm, a to je svakako išlo u prilog uspješnoj regeneraciji kosti i pozitivnim ishodima oseointegracija implantata (50).

**8. PODIZANJE DNA MAKSILARNOG SINUSA S PRGF-OM U KOMBINACIJI SA
KSENOGENIM MATERIJALOM**

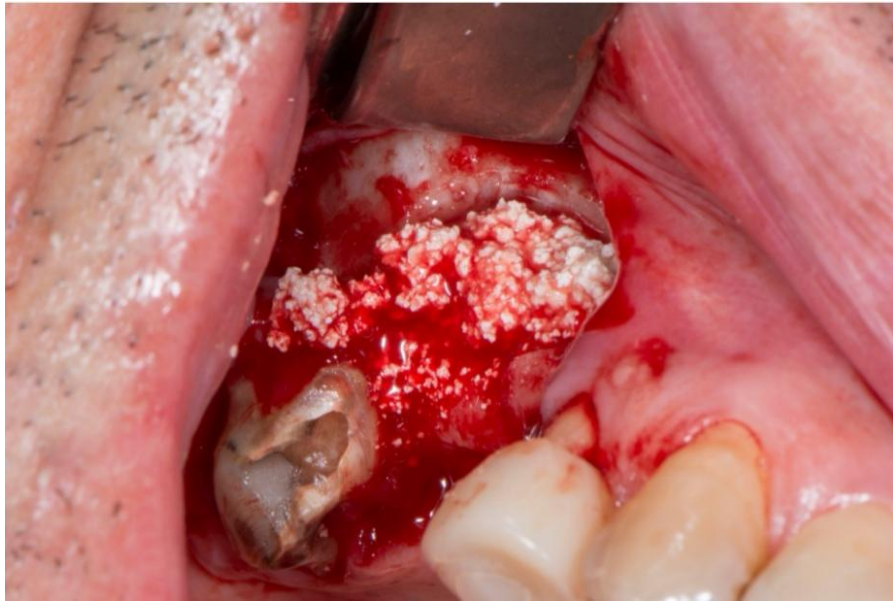
U operativnim zahvatima podizanja dna maksilarnog sinusa operateri danas najčešće koriste PRGF u kombinaciji sa ksenogenim materijalom (Slike 10-13.).



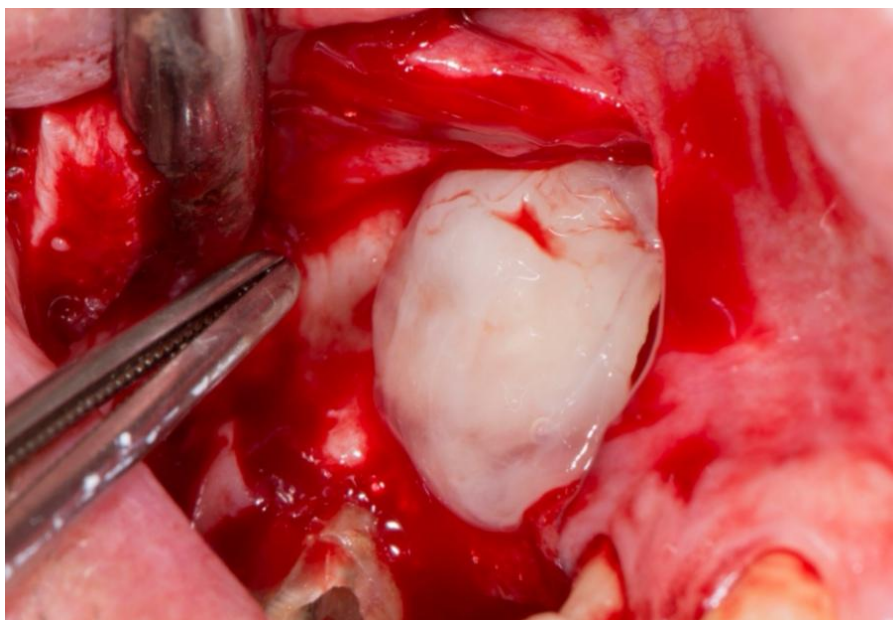
Slika 10. Bočni pristup kod operacije podizanja dna maksilarnog sinusa. Preuzeto s dopuštenjem izv.prof.dr.sc. Dragana Gabrić



Slika 11. Ksenogeni koštani blok u kombinaciji sa F2 frakcijom PRGF-a. Preuzeto s dopuštenjem izv.prof.dr.sc. Dragana Gabrić



Slika 12. Kombinacija materijala postavljena na pripremljeno mjesto. Preuzeto s dopuštenjem izv.prof.dr.sc. Dragana Gabrić



Slika 13. F1 frakcija PRGF-a postavljena kao membrana, prije zatvaranja i šivanja. Preuzeto sa dopuštenjem izv.prof.dr.sc. Dragana Gabrić

Anitua i suradnici napravili su istraživanje s 18 pacijenata u kojem su postavili 43 BTI implantata u kombinaciji s podizanjem dna maksilarnog sinusa lateralnim pristupom. Kao augmentacijski materijal koristili su ksenograft (Bio-Oss) u kombinaciji s PRGF-om. U periodu od 33 ± 7 mjeseci nakon implantacije nije zabilježen gubitak ni jednog implantata. Uspješnost implantacije bila je 100 %. Histomorfološkom analizom uzoraka uzetih nakon 5 - 6 mjeseci utvrđeno je $25,24 \pm 4,62$ % vitalne novoformirane kosti. Od toga $50,31 \pm 15,56$ % bilo je vezivno mekano tkivo a ostatak od $24,46 \pm 12,79$ % goveđi hidroksiapatit. Dakle, biopsija je pokazala stvaranje nove kosti s obilnim osteocitima i nekoliko krvnih žila raštrkanih preko vezivnog tkiva. Prosjek novostvorene kosti bio je veći od 25 %. Istraživanje je potvrdilo pozitivan učinak PRGF-a kada ga se koristi u kombinaciji s Bio-Ossom na ubrzano cijeljenje te stvaranje nove kosti te uspješnost oseointegracije kod implantacije (57). Isti autori u još jednom istraživanju s 5 pacijenata koji su imali vrlo tanku rezidualnu visinu kosti (1-3 mm) napravili su zanimljivu usporedbu bilateralnog podizanja dna maksilarnog sinusa pri kojem su jedan sinus augmentirali s PRGF-om u kombinaciji sa ksenogenim materijalom (Bio-Oss), a drugi su augmentirali samo s PRGF-om. Jedan pacijent je isključen iz studije jer je došlo do perforacije menebrane na strani gdje se koristila kombinacija materijala. Međutim, od istog su se pacijenta koristile histomorfološke analize kosti drugog sinusa koji je tretiran samo s PRGF-om. Kod dva pacijenta biopsije uzete 5 mjeseci nakon operacije nisu bile minimalno prihvatljive za obradu. Uzorci su bili inkonzistentni, te su se raspadali u fragmente što ih je činilo nemogućim za analizu. Kod istih pacijenata kost drugog sinusa, tretiranog samo s PRGF-om bila je zrela i upotrebljiva za histomorfološku analizu. Također, sinusi tretirani s Bio-Oss-om u kombinaciji s PRGF-om bili su više otečeni nego oni tretirani samo s PRGF-om. Uzevši u obzir probleme kod prvih 3 pacijenta usporedili su rezultate od samo dva pacijenta. Kod prvog pacijenta histomorfološkom analizom utvrđeno je 21,4 % nove kosti na strani augmentiranoj samo s PRGF-om dok je na lateralnoj strani postotak novonastale kosti bio samo 8,4 %. Kod drugog pacijenta rezultati su bili slični. Postotak novonastale kosti na strani gdje se sinus podizao samo s PRGF-om je bio 28,4 %, a na kombiniranoj strani bio je 8,2 %. Kod ostalih troje pacijenata na strani gdje je korišten PRGF postotak nove kosti bio je između 24 i 30 %, ali te podatke nisu prikazali zbog neimanja vrijednost kontralateralne strane. Histomorfološka analiza je pokazala da na strani tretiranoj samo s PRGF-om postoji novo formirana kost s gušćom i kompaktnijom strukturom nego na kontralateralnoj strani. Postojale su i endotelijalne stanice. Broj krvnih žilica po milimetru kvadratnom bio je 116 za razliku od kontralateralne strane gdje je bio 7. Istraživanje je pokazalo da je PRGF vrlo dobar izbor kod perforacija membrana, pogotovo

malih i srednje velikih. Također, još je jednom potvrđen pozitivan utjecaj na meka tkiva i ne oticanje pacijenata nakon operacija, zbog supresivnog utjecaja na ispuštanje monocit citokina zbog čega se limitira upala. Također, potvrđeno je da 5 mjeseci nakon operacije PRGF uvelike doprinosi i stimulira ubrzano stvaranje kosti i krvnih žila (58).

Pardiñas López i suradnici napravili su istraživanje s desetogodišnjim praćenjem pacijenta kod kojeg se podizalo dno maksilarnog sinusa s deproteiniziranom goveđom kosti (ABBM) u ovom slučaju Bio - Oss kombinaciji s PRGF-om. Pacijent je bio teški pušač s povijesti teškog kroničnog parodontitisa. Osim augmentacije sinusa kod istog pacijenta ugrađeni su i implantati 9 mjeseci nakon sinus lifta. Ugrađeno je 5 implantata Nobel Biocare AB i to u regije 12, 13, 14, 15 i 16. 7 godina nakon ugradnje došlo je do gubitka implantata 12 i 13, 14 i 15 izgubljeni su nakon 9 godina. 10 godina nakon prve augmentacije postavljena su dva nova implantata, ovaj put BTI te je napravljena još jedna augmentacija. Tijekom ove operacije uzeti su uzorci kosti te se analizirala kost 10 godina nakon prve augmentacije.

Histomorfološka analiza pokazala je čestice ABBM-a okružene novom vitalnom kosti. Pri malom povećanju kost se činila kompaktna i zrela s česticama ABBM-a. Primjećeni su osteociti u lakunama. Pri većem povećanju identificirana je aktivnost osteoblasta na površini pojedinih fragmenata kosti. Na periferiji nekih ABBM fragmenata primjećeni su osteoklasti. Histomorfološka analiza pokazala je da se približno 44 % uzorka sastoji od medularnog prostora, 21,7 % od novo formirane kosti, a 33,9 % od čestica ABBM-a. Zaključeno je da ABBM posjeduje samo osteokonduktivne osobine te da bi se poboljšalo njegovo djelovanje i nadjačale ove limitacije, kliničari koriste taj materijal u kombinaciji s PRGF-om da bi se dovelo do bržeg stvaranja nove kosti (59).

Khoily i suradnici napravili su istraživanje o preživljavanju implantata nakon 100 augmentacija maksilarnih sinusa koji su napravljeni s ABBM-om u kombinaciji s PRGF-om. U istom istraživanju kod nekih pacijenata osim ABBM-a i PRGF-a korišten je i autograft. Istraživanje je napravljeno u Španjolskoj između 2000. i 2014. godine te je uključivalo pacijente koji su bili stariji od 18 godina, čija je operacija podizanja maksilarnog sinusa podrazumijevala lateralni pristup, kod kojih je augmentacija podrazumijevala ABBM u kombinaciji s PRGF-om (s autolognom kosti ili bez autologne kosti) i čiji su implantati imali uspješnu oseointegraciju najmanje 1 godinu nakon implantacije. Kod 92 pacijenta podizanje dna maksilarnog sinusa napravljeno je s Bio – Ossom u kombinaciji s PRGF-om, a kod 8 preostalih bila je dodana i autologna kost. Korišteni implantati bili su BTI eksterna (njih 164), te Nobel Biocare AB (njih 53). Dijametri implantata bili su od 3,3 do 5,5 mm a duljine od 8,5 do 15 mm. Implantati su implantirani s imedijatnom ili odgođenom implantacijom ovisno o

visini rezidualne kosti. Ako je došlo do perforacije membrane, za prekrivanje korišten je PRGF, kao i za prekrivanje lateralnog zida nakon osteotomije. Implantati sa odgođenom implantacijom implantirani su nakon 6 do 9 mjeseci. U ovoj studiji ugrađeno je 217 implantata. Pacijente se pratilo u periodu od 85,87 mjeseci, točnije 163 implantata pratila su se 5 godina ili više, a 54 implantata manje od 5 godina. Gubitak implantata od 10 % dogodio se kod pacijenata gdje je augmentacija napravljena s ABBM + PRGF + autologna kost (2 od 20). Isti postotak gubitka kosti (10 %) dogodio se i kod pacijenata gdje je augmentirano s ABBM + PRGF (20 od 197). Dakle od ukupnih 217 ugrađenih implantata, izgubljena su 22, što znači da je postotak preživljavanja implantata bio 90% što je lošiji rezultat od dobivenog u istraživanju Eduarda Anitue (57). Od 22 izgubljena implantata, 17 ih je izgubljeno prije nego što je prošla jedna godina od implantacije. Ostalih 5 izgubljeno je u periodu od 6 do 9 godina nakon implantacije. Ovakav rezultat ukazuje da raniji i kasniji gubitci implantata imaju različite uzroke. Gubitci koji se dogode unutar prve godine od implantacije potencijalno su povezani sa samim zahvatom i operaterom, a kasniji gubitci mogu biti više povezani s biološkim komplikacijama kao što je periimplantitis. Sama studija ukazuje da korištenje PRGF-a ima pozitivan učinak kod podizanja dna maksilarnog sinusa. Prednosti uključuju smanjenu upalu mekih tkiva nakon operacije, pojačano formiranje kosti, pojačanu vaskularizaciju kosti te veće vrijednosti gustoće kosti. Posljednja tvrdnja slaže se s rezultatima istraživanja Eduarda Anitue gdje je također otkrivena veća gustoća kosti u slučajevima gdje je korišten PRGF kada se uspoređi gustoća kosti na mjestima gdje je augmentirano bez PRGF-a (59). PRGF također pomaže pri manipulaciji čestica grafta i povećava volumen grafta poboljšavajući osteokonduktivna svojstva ABBM-a. PRGF se pokazao kao vrlo koristan kod perforacija membrane te za prekrivanje lateralnog prozora nakon postave grafta. Međutim, histomorfološka analiza pokazala je da su njegove prednosti dobre prvih 3 do 6 mjeseci dok dugoročno djelovanje nije zabilježeno. Zaključak je same studije da korištenje PRGF-a u kombinaciji sa ksenogenim materijalom uvelike pozitivno doprinosi u slučajevima podizanja dna maksilarnog sinusa te sam postupak čini uspješnijim kao i samu oseointegraciju implantata (60).

Maksilarni sinusi najveći su paranazalni sinusi. Gornja čeljust nije u svih ljudi jednako pneumatizirana, pa njihov volumen varira. Najčešće imaju oblik tetraedra (1,2). Tijekom života mnogi faktori dovode do resorpcije kosti te povećanja pneumatskog prostora maksilarnog sinusa. Nakon gubitka zubi maksilarni alveolarni nastavak podliježe resorpciji koja je progresivna i ireverzibilna, a koja dovodi do gubitka koštane strukture u vertikalnoj i horizontalnoj dimenziji (1,2).

Glavna indikacija za podizanje dna maksilarnog sinusa je želja za ugradnju dentalnih implantata u lateralnoj regiji. Lokalne kontraindikacije podizanja dna maksilarnog sinusa spadaju bilo kakve upale ili infekcije sinusa, kao što su akutna gnojna upala maksilarnog sinusa (empijem), kronični sinusitis, različite odontogene infekcije, teški alergijski rinitis, upalne ili patološke promjene te alveolarni ožiljci iz prethodnog kirurškog zahvata (10).

Operaciju podizanja dna maksilarnog sinusa potrebno je učiniti u slučajevima kada je preostala alveolarna kost visine manje od 10 mm ili je širina rezidualne kosti manja od 4 mm (11).

Tehnika elevacije dna sinusa ovisna je o visini rezidualne alveolarne kosti i zato je Misch 1985. objavio klasifikaciju visine kosti gornje čeljusti o kojoj ovisi odabir ispravne tehnike:

1. kod visine kosti oko 12 milimetara elevacija nije potrebna
2. visina kosti između 8 i 12 milimetara zahtijeva povećanje kosti pristupom kroz ležište implantata, odnosno transkrestalnim pristupom
3. visina kosti između 5 i 8 milimetara zahtijeva povećanje grebena i istodobnu ugradnju implantata (jednofazni postupak)
4. visina kosti između 0 i 5 milimetara zahtijeva dvofazni postupak - u prvoj fazi elevaciju dna sinusa i subantralno povećanje kosti te implantaciju nakon 8 do 10 mjeseci (12).

Postoji nekoliko tehnika podizanja dna maksilarnog sinusa koje operater sam bira ovisno o visini rezidualne kosti te o svom operativnom znanju te instrumentariju kao i o odabiru imedijatne ili odgođene implantacije. Najčešće korištene tehnike su: transkrestalna (zatvorena) tehnika, bočni pristup kroz trepanacijski otvor, bočni pristup s odizanjem koštanog poklopca, osteoplastični pristup, augmentacija s odgođenom implantacijom, augmentacija s imedijatnom implantacijom, odizanje dna maksilarnog sinusa tehnikom balona, piezokirurgija (6,10, 13-19).

Uz različite tehnike podizanja dna maksilarnog sinusa, danas se osim ksenogenih materijala koriste i autologni faktori rasta: plazma obogaćena trombocitima (PRP), fibrin obogaćen trombocitima (PRF) i plazma bogata faktorima rasta (PRGF) (30-40).

Prednost PRGF-a je što se centrifugom može dobiti nekoliko pripravaka i koristiti ih u različite svrhe, kako u medicinskim granama, tako i u stomatologiji (bilo estetskoj bilo oralnoj kirurgiji). Frakciju 1 (F1) ili fibrinsku membranu u oralnoj kirurgiji koristi se za prekrivanje ekstrakcijske rane ili nakon ugradnje implantata za prekrivanje implantata ili za prekrivanje perforirane Schneiderove membrane. Frakciju 2 (F2) ili ugrušak koji je bogat faktorima rasta, ako ga se aktivira s kalcijevim - hidroksidom, stavlja se u npr. ekstrakcijsku alveolu ili ga se ubrizgava subkutano kod estetskih tretmana. Njega se koristi i kao pripravak podizanje dna maksilarnog sinusa. Može se koristiti sam ili pomiješan s augmentacijskim preparatom. Ako se F2 ne aktivira, može ga se koristiti za ispiranje preparacijskog mjesta ležišta prije ugradnje dentalnog implantata ili se sam dentalni implantat može umočiti u njega radi promocije procesa oseintegracije. Također kod PRGF-a se može iskoristiti i zaostatna tekućina od aktiviranih frakcija F1 i F2 koja ostane u Petrijevim posudama. Nju se pokupi sterilnim tamponom koji pacijent potom zagrije na mjestu gdje je bila ekstrakcija ili ugradnja implantata u funkciji intraoralnog zavoja (41,42).

Kao još jednu od prednosti PRGF-a navodi se izostanak leukocita u preparatu. Samim time ne postoji mogućnost održavanja upale, što i je sama uloga leukocita (42).

Također prednost PRGF-a je što je koncentracija trombocita u PRGF-u oko 2.8 do 5 puta veća nego u punoj venskoj krvi pojedinca (43,44).

Taschieri i suradnici opisali su transkrestalnu tehniku podizanja dna maksilarnog sinusa (*osteotome sinus lifting technique*) kroz postekstrakcijsku alveolu samo s PRGF-om. Tvrde da je prednost PRGF-a što pri njegovu samom korištenju možemo kontrolirati podizanje dna maksilarnog sinusa uz pomoć hidrauličkog pritiska F1 frakcije PRGF-a i na taj način izbjegavamo traume kortikalne kosti i same Schneiderianove membrane. Sintetički graft u istraživanju korišten je samo da popuni praznine između implantata i zida alveole. Također, istraživanje pokazuje da PRGF poboljšava cijeljenje mekih tkiva te smanjuje standardne post operacijske posljedice kao što su oticanje, bol i hematoma (47,49,50).

Sinus lift izveden samo s PRGF-om sigurna je i efektivna procedura. Uspješnost implantata implantiranih nakon sinus lifta samo s PRGF-om usporediva je s onom kod implantata postavljenih na mjesto gdje je augmentirano s graftom. Znanstvena literatura potvrđuje pozitivan ishod sinus lifta bez korištenja grafta. Ovim načinom koristimo prednosti PRGF-a čija mehanička i biološka svojstva dopuštaju sigurno odvajanje sinusne membrane te smanjuje postoperativne komplikacije (47).

Cristian Adrian Ratiu i suradnici prikazali su slučaj čiji je cilj bio ocijeniti regeneracijski proces kod augmentacije koristeći PRGF nakon sinus lifta i implantacije. Nakon

vestibularnog apcesa koji se dogodio nakon implantacije i sinus lifta, došlo je do gubitka implantata. Na isto mjesto stavljen je PRGF. Nakon 8 mjeseci napravljen je CBCT tog istog područja te su postavljeni implantati nakon čega je ponovljen CBCT nakon 4 mjeseca od postavljanja implantata. Histološkom analizom uzorka uzetog iz inerveniranog područja utvrdila se prisutnost fibrozne i lamelarne kosti. Primjećeno je remodeliranje i prijelaz iz primarne fibrozne kosti u sekundarnu lamelarnu koje je bilo u toku. Mogle su se razabrati dvije izražene zone. Koronarna zona koja odgovara kortikalnoj kosti alveolarnog grebena koja je činila 1/3 visine alveolarnog procesa, te apikalna zona koja je činila preostale 2/3 prema maksilarnom sinusu. Novonastala kost u cijelom uzorku bila je većinom trabekularna, međutim u koronarnoj zoni nađen je sloj kalcificiranog tkiva sličan kompaktnoj kosti po gustoći iako još nije bio organiziran kao tipični osteoni. U apikalnoj zoni novoformirana kost izgledala je kao tipična trabekularna kost sadržavajući polimorfne trabekule u odnosu na tankoću i oblik. Novonastala je kost još bila u fazi remodeliranja i razvijanja u zrele lamelarnu kost. Proces remodeliranja bio je izraženiji u koronarnoj zoni (51).

Histološkom analizom nakon 8 mjeseci utvrđena je vrlo dobro konsolidirana trabekularna kost, koja omogućava daljnu implantaciju (51).

U operativnim zahvatima podizanja dna maksilarnog sinusa operateri danas najčešće koriste PRGF u kombinaciji sa ksenogenim materijalom. Anitua i suradnici napravili su istraživanje s 18 pacijenata u kojem su postavili 43 BTI implantata u kombinaciji s podizanjem dna maksilarnog sinusa lateralnim pristupom. Kao augmentacijski materijal koristili su ksenograft (Bio-Oss) u kombinaciji s PRGF-om. U periodu od 33 ± 7 mjeseci nakon implantacije nije zabilježen gubitak ni jednog implantata. Uspješnost implantacije bila je 100 %. Histomorfološkom analizom uzoraka uzetih nakon 5 - 6 mjeseci utvrđeno je $25,24 \pm 4,62$ % vitalne novoformirane kosti. Od toga $50,31 \pm 15,56$ % je bilo vezivno mekano tkivo a ostatak od $24,46 \pm 12,79$ % goveđi hidroksiapatit. Dakle, biopsija je pokazala stvaranje nove kosti s obilnim osteocitima i nekoliko krvnih žila raštrkanih preko vezivnog tkiva. Prosjek novo stvorene kosti bio je veći od 25 %. Istraživanje je potvrdilo pozitivan učinak PRGF-a kada ga se koristi u kombinaciji s Bio-Ossom na ubrzano cijeljenje te stvaranje nove kosti te uspješnost oseintegracije kod implantacije (57).

Khoily i suradnici napravili su istraživanje o preživljavanju implantata nakon 100 augmentacija maksilarnih sinusa koji su napravljeni s ABBM-om u kombinaciji s PRGF-om. U istom istraživanju kod nekih pacijenata osim ABBM-a i PRGF-a korišten je i autograft. Studija ukazuje da korištenje PRGF-a ima pozitivan učinak kod podizanja dna maksilarnog sinusa. Prednosti uključuju smanjenu upalu mekih tkiva nakon operacije, pojačano formiranje

kosti, pojačanu vaskularizaciju kosti te veće vrijednosti gustoće kosti. Posljednja tvrdnja slaže se s rezultatima istraživanja Eduarda Anitue gdje je također otkrivena veća gustoća kosti u slučajevima gdje je korišten PRGF kada se usporedi gustoća kosti na mjestima gdje je augmentirano bez PRGF-a (58). PRGF također pomaže pri manipulaciji čestica grafta i povećava volumen grafta poboljšavajući osteokonduktivna svojstva ABBM-a. PRGF se pokazao kao vrlo koristan kod perforacija membrane te za prekrivanje lateralnog prozora nakon postave grafta. Međutim histomorfološka analiza je pokazala da su njegove prednosti dobre prvih 3 do 6 mjeseci dok dugoročno djelovanje nije zabilježeno. Zaključak same studije je da korištenje PRGF-a u kombinaciji sa ksenogenim materijalom uvelike pozitivno doprinosi u slučajevima podizanja dna maksilarnog sinusa te sam postupak čini uspješnijim kao i samu oseointegraciju implantata (60).

Podizanje dna maksilarnog sinusa jedan je od suvremenih postupaka koji oralni kirurzi izvode u današnje vrijeme. Izbor materijala za augmentaciju sa željom dobivanja veće visine i širine alveolarne kosti, a s ciljem ugradnje dentalnih implantata je velik.

Korištenje PRGF-a kao samostalnog augmentata pokazalo se dovoljno u slučajevima kad je preostala visina kosti od 8 mm na više, te se augmentira transkrestalnom tehnikom. Tada svi pozitivni učinci PRGF-a idu slučaju u korist, a njegov nedostatak, a to je slaba mehanička konzistencija i visoka stopa resorpcije ne doprinose negativnom ishodu samog postupka. Također, u tim slučajevima najčešće imedijatnom implantacijom sam implantat koristimo da doprinese potrebnoj primarnoj stabilnosti na način da se usidri u apikalni korteks kad rezidualni greben nije ekstremno atrofičan. PRGF može služiti i kao protekcijska barijera, manje je skup, dozvoljava nam nježno podizanje membrane i izvor je faktora rasta. Sami faktori rasta koji dođu u kontakt sa Schneideranovom membranom, poboljšaju regeneraciju kosti. Sve navedeno ide u prilog PRGF-u kao samostalnom izboru materijala za augmentaciju u ovim slučajevima.

Zbog brzine, cijene i jednostavnosti primjene kao i pozitivnih ishoda u današnje vrijeme češće se koriste ksenogeni materijali. Sve češće zbog svojih karakteristika koristi se i PRGF s njima u kombinaciji. Najnovija istraživanja pokazala su da u slučajevima kada treba dosta augmentirati kost, jer je visina preostale kosti 0 do 5 mm ili 5 do 8 mm, pogotovo u slučajevima gdje se podizanju dna maksilarnog sinusa pristupa bočnim pristupom kroz trapanacijski otvor ili s odizanjem koštanog poklopca, kao bolja opcija izbora koristi se ksenogeni materijal s PRGF-om. Sam ksenogeni materijal daje augmentatu voluminoznost i stabilnost, a PRGF poboljšava augmentat u smislu bržeg formiranja i stvaranja nove kosti, smanjenja postoperativnih komplikacija kao što su bol i oticanje te čini uspješniju oseointegraciju implantata.

1. Miše I. Oralna kirurgija. Zagreb: Medicinska naklada; 1983.
2. Krmpotić-Nemanić J, Marušić A. Anatomija čovjeka. Zagreb: Medicinska naklada; 2011.
3. Peterson JL, Ellis E, Hupp RJ, Tucker RM. Contemporary Oral and Maxillofacial Surgery. 4th ed. St. Louis: Mosby; 2003.
4. Tatum Jr H. Maxillary and sinus implant reconstructions. Dent Clin North Am. 1986;30(2):207-29.
5. Anitua E, Andia I, Sanchez M. PRGF (Plasma Rich in Growth Factors). Dental Dialogue. 2004;3(1):1-15.
6. Katalinić I, Duski R, Katanec D, Gabrić Pandurić D. Podizanje dna maksilarnog sinusa; Baloon – lift – control i piezokirurgija. Sonda. 2011;12(22):32-5.
7. Lindhe J, Lang NP, Karring T. Klinička parodontologija i dentalna implantologija. Zagreb: Nakladni zavod Globus; 2010; str. 86-95, 553-63, 587-610, 634-74, 1099-118.
8. Kumlien J, Schiratzki H. The vascular arrangement of the sinus mucosa. Acta Otolaryngol. 1985;99(1-2):122-32.
9. Solar P, Geyerhofer U, Traxler H, Windisch A, Ulm C, Watzek G. Blood supply to the maxillary sinus relevant to sinus floor elevation procedures. Clin Oral Implants Res. 1999;10(1):34-44.
10. Jensen OT: The sinus bone graft. 2nd ed. Illinois: Quintessence Pub; 1999.
11. Knežević G i sur. Osnove dentalne implantologije. Zagreb: Školska knjiga; 2002.
12. Misch CE. Maxillary sinus augmentation for endosteal implants: organized alternative treatment plans. Int J Oral Implantol. 1987;4(2):49-58.
13. Gabrić D, Katanec D. Elevacija dna maksilarnog sinusa. Acta Stomatol Croat. 2007;41(1):57-65.
14. Sachs M, Pohlgeers M, Suwelack D. Rehabilitacija pojedinačnog zuba s pomoću augmentacije kosti i krunice na implantatu uz posebno uvažavanje estetskih aspekata. Quintessence international (Hrvatsko izdanje). 2014;2(10):217-28.

15. Cerović R, Juretić M, Belušić Gobić M, Rogić M. Korištenje ekstraoralnog autolognog koštanog transplantata u augmentaciji alveolarnog grebena. *Med flum.* 2014;50(2):176-80.
16. Lundgren S, Moy P, Johansson C, Nilsson H. Augmentation of the maxillary sinus floor with particulated mandible: a histologic and histomorphometric study. *Int J Oral Maxillofac Implants.* 1996;11(6):760-6.
17. Raghoobar GM, Brouwer TJ, Reintsema H, Van Oort RP. Augmentation of the maxillary sinus floor with autogenous bone for the placement of endosseous implants: a preliminary report. *J Oral Maxillofac Surg.* 1993;51(11):1198-203.
18. Krekmanov L. A modified method of simultaneous bone grafting and placement of endosseous implants in the severely atrophic maxilla. *Int J Oral Maxillofac Implants.* 1995;10(6):682-8.
19. Purushotham S, Raveendran AM, Kripalani BK, D'Souza ML. Direct sinus lift and immediate implant placement using piezosurgical approach- A Case Report. *J. Clin Diagn Res.* 2016;10(1):20-2.
20. Gale NW, Yancopoulos GD. Growth factors acting via endothelial cell-specific receptor tyrosine kinases: VEGFs, angiopoietins, and ephrins in vascular development. *Genes Dev.* 1999;13(9):1055-66.
21. Ono I, Gunji H, Zhang JZ, Maruyama K, Kaneko F. A study of cytokines in burn blister fluid related to wound healing. *Burns.* 1995;21(5):352-5.
22. Matsuoka J, Grotendorst GR. Two peptides related to platelet-derived growth factor are present in human wound fluid. *Proc Natl Acad Sci USA.* 1989;86(12):4416-20.
23. Faler BJ, Macsata RA, Plummer D, Mishra L, Sidawy AN. Transforming growth factor-beta and wound healing. *Perspect Vasc Surg Endovasc Ther.* 2006;18(1):55-62.
24. Janssens K, ten Dijke P, Janssens S, Wan Hul W. Transforming growth factor-beta1 to the bone. *Endocr Rev.* 2005;26(6):743-74.
25. Livingstone C, Borai A. Insulin-like growth factor-II: its role in metabolic and endocrine disease. *Clin Endocrinol (Oxf).* 2014;80(6):773-81.

26. Liu Z, Luyten FP, Lammens J, Dequeker J. Molecular signaling in bone fracture healing and distraction osteogenesis. *Histol Histopathol.* 1999;14(2):587-95.
27. Si X, Jin Y, Yang L, Tipoe GL, White FH. Expression of BMP-2 and TGF-beta 1 mRNA during healing of the rabbit mandible. *Eur J Oral Sci.* 1997;105(4):325-30.
28. des Rieux A, Ucakar B, Mupendwa BP, Colau D, Feron O, Carmeliet P, Pr eat V. 3D systems delivering VEGF to promote angiogenesis for tissue engineering. *J Control Release.* 2011;150(3):272-8.
29. Stavri GT, Zachary IC, Baskerville PA, Martin JF, Erusalimsky JD. Basic fibroblast growth factor upregulates the expression of vascular endothelial growth factor in vascular smooth muscle cells. Synergistic interaction with hypoxia. *Circulation.* 1995;92(1):11-4.
30. Carlson NE, Roach RB. Platelet-rich plasma. *J Am Dent Assoc.* 2002;133(10):1383-6.
31. Ogundipe OK, Ugboko VI, Owotade FJ, Paul-Odo B, Afariogun AB. Preparation of platelet-rich plasma from small volume of whole blood: a simplified approach. *Niger Postgrad Med J.* 2012;19(3):133-6.
32. Harrison P. Platelet function analysis. *Blood Rev.* 2005;19(2):111-23.
33. Dhurat R, Sukesh M. Principles and methods of preparation of platelet-rich plasma: a review and author's perspective. *J Cutan Aesth Surg.* 2014;7(4):189-97.
34. Miron R, Choukroun J, Ghanaati S. Controversies related to scientific report describing g-forces from studies on platelet-rich fibrin: necessity for standardization of relative centrifugal force values. In *J Grow Fact Stem Cell Dent.* 2018;1(3):80-9.
35. Choukroun J, Adda F, Schoeffler C, Vervelle A. PRF: an opportunity in perio-implantology. *Implantodontie.* 2000;42:55-62.
36. Borie E, Olivi DG, Orsi IA, Garlet K, Weber B, Beltran V et al. Platelet-rich fibrin application in dentistry: a literature review. *Int J Clin Exp Med.* 2015;8(5):7922-9.
37. Rodella LF, Bonazza V. Platelet preparations in dentistry: How? Why? Where? When? *Wor Journ Stom.* 2015;4(2):39-55.

38. Kobayashi E, Flückiger L, Fujioka-Kobayashi M, Sawada K, Sculean A, Schaller B, et al. Comparative release of growth factors from PRP, PRF, and advanced-PRF. *Clin Oral Investig.* 2016;20(9):2353-60.
39. Dohan DM, Choukron J, Diss A, Dohan SL, Dohan AJ, Mouhyi J et al. Platelet-rich fibrin (PRF): a second-generation platelet concentrate. Part II: platelet-related biologic features. *Oral Surg Oral Med Oral Pathol Oral Radiol Endod.* 2006;101(3):45-50.
40. Giannini S, Cielo A, Bonanome L, Rastelli C, Derla C, Corpaci F, Falisi G. Comparison between PRP, PRGF and PRF: lights and shadows in three similar but different protocols. *Eur Rev Med Pharmacol Sci.* 2015;19(6):927-30
41. Anitua E, Alkhraisat MH, Orive G. Perspectives and challenges in regenerative medicine using plasma rich in growth factors. *J Control Release.* 2012;157(1):29–38.
42. Anitua E, Alonso R, Girbau C. Antibacterial effect of plasma rich in growth factors (PRGF®-Endoret®) against *Staphylococcus aureus* and *Staphylococcus epidermidis* strains. *Clin Exp Dermatol.* 2012;37(6):652-7.
43. Pal US, Mohammad S, Singh RK, Das S, Singh N, Singh M. Platelet-rich growth factor in oral and maxillofacial surgery. *Nat J Maxillofac Surg.* 2012;3(2):118-23.
44. Nishiyama K, Okudera T, Watanabe T, Isobe K, Suzuki M, Masuki H, et al. Basic characteristics of plasma rich in growth factors (PRGF): blood cell components and biological effects. *Clin Experim Dent Resear.* 2016;2(2):96-103.
45. Anitua E, Orive G, Aguirre JJ. 5-year clinical experience with BTI dental implants: risk factors for implant failure. *J Clin Periodontol.* 2008;35(8):724-32.
46. Anitua E, Orive G. Short implants in maxillae and mandibles: a retrospective study with 1 to 8 years of follow-up. *J Periodontol.* 2010;81(6):819-26.
47. Taschieri S, Corbella S, Saita M, Tsisis I, Del Fabbro M. Osteotome-mediated sinus lift without grafting material: A review of literature and a technique proposal. *Int J Dent.* 2012;2012:849093.
48. Del Fabbro M, Corbella S, Weinstein T, Ceresoli V, Taschieri S. Implant survival rates after osteotome- mediated maxillary sinus augmentation: a sistematic review. *Clin Implant Dent R.* 2012;14(1):159-68.

49. Diss A, Dohan DM, Mouhyi J, Mahler P. Osteotome sinus floor elevation using Choukroun's platelet-rich fibrin as grafting material: a 1-year prospective pilot study with microthreaded implants. *Oral Surg Oral Med Oral Pathol Oral Radiol Endod.* 2008;105(5):572-9.
50. Taschieri S, Del Fabbro M. Postextraction osteotome sinus floor elevation technique using plasma-rich growth factors. *Implant Dent.* 2011;20(6):418-24.
51. Rațiu CA, Zdrîncă MM, Boșca AB, Ruxanda F, Miclăuș V, Ilea A. The effect of plasma rich in growth factors in bone augmentation after sinus lift complications: a case report. *Rom J Morphol Embryol.* 2018;59(4):1195-203.
52. Anitua E. Plasma rich in growth factors: preliminary results of use in the preparation of future sites for implants. *Int J Oral Maxillofac Implants.* 1999;14(4):529-35.
53. Farina R, Bressan E, Taut A, Cucchi A, Trombelli L. Plasma rich in growth factors in human extraction sockets: a radiographic and histomorphometric study on early bone deposition. *Clin Oral Implants Res.* 2013;24(12):1360-8.
54. Giannobile WV. Periodontal tissue engineering by growth factors. *Bone.* 1996;19(1):23-37.
55. Lind M. Growth factor stimulation of bone healing. Effects on osteoblasts, osteotomies, and implants fixation. *Acta Orthop Scand Suppl.* 1998;283(69):2-37.
56. Intini G. The use of platelet-rich plasma in bone reconstruction therapy. *Biomaterials.* 2009;30(28):4956-66.
57. Anitua E, Prado R, Orive G. A Lateral approach for sinus elevation using PRGF technology. *Clin Implant Dent R.* 2009;11(1):23-31.
58. Anitua E, Prado R, Orive G. Bilateral sinus elevation evaluating plasma rich in growth factors technology: a report of five cases. *Clin Implant Dent R.* 2012;14(1):51-60.
59. Pardiñas López S, Froum S, Khouly I. Histomorphometric analysis of a biopsy harvested 10 years after maxillary sinus augmentation with anorganic bovine bone matrix and plasma rich in growth factors: A case report. *Implant Dent.* 2015;24(4):480-6.

60. Khouly I, Pardiñas López S, Aliaga I, Froum SJ. Long-term implant survival after 100 maxillary sinus augmentations using plasma rich in growth factors. *Implant Dent.* 2017;26(2):199-208.

Inda Gauta Mihelčić rođena je 16. travnja 1985. godine u Zadru gdje je završila osnovnoškolsko obrazovanje te Opću gimnaziju Jurja Barakovića. 2003. godine upisuje Stomatološki fakultet Sveučilišta u Zagrebu te diplomira 2009. godine. Tijekom studija aktivni je član Projekta studenata Stomatološkog fakulteta „Zubić vile“. Diplomski rad pod nazivom „Morfološke osobitosti humanih kutnjaka iz srednjovjekovnog arheološkog nalazišta“ objavila je u časopisu Acta Stomatologica Croatica 2010. godine.

2017. godine upisuje poslijediplomski specijalistički studij Dentalna implantologija.