

Mogućnosti ugradnje dentalnih implantata kod bolesnika s fibroznom displazijom

Bandalo Masnić, Ivana

Professional thesis / Završni specijalistički

2021

Degree Grantor / Ustanova koja je dodijelila akademski / stručni stupanj: **University of Zagreb, School of Dental Medicine / Sveučilište u Zagrebu, Stomatološki fakultet**

Permanent link / Trajna poveznica: <https://um.nsk.hr/um:nbn:hr:127:854928>

Rights / Prava: [Attribution-NonCommercial 4.0 International/Imenovanje-Nekomercijalno 4.0 međunarodna](#)

Download date / Datum preuzimanja: **2025-01-13**



Repository / Repozitorij:

[University of Zagreb School of Dental Medicine Repository](#)





Sveučilište u Zagrebu

Stomatološki fakultet

Ivana Bandalo Masnić

**MOGUĆNOSTI UGRADNJE DENTALNIH
IMPLANTATA KOD BOLESNIKA S
FIBROZnom DISPLAZIJOM**

POS LIJEDIPLOMSKI SPECIJALISTIČKI RAD

Zagreb, 2021.

Rad je ostvaren u: Zavod za oralnu kirurgiju Stomatološkog fakulteta Sveučilišta u Zagrebu

Naziv poslijediplomskog specijalističkog studija: Dentalna implantologija

Mentor rada: izv. prof. dr. sc. Dragana Gabrić, Stomatološki fakultet Sveučilišta u Zagrebu

Lektor hrvatskog jezika: Ina Ćurković, mag. educ. philol. croat.

Lektor engleskog jezika: Ana Albreht, mag. educ. philol. angl.

Sastav Povjerenstva za ocjenu poslijediplomskog specijalističkog rada:

1. Prof.dr.sc. Davor Katanec, predsjednik

2. Izv.rof.dr.sc. Dragana Gabrić, član

3. Prof.dr.sc. Mato Sušić, član

Sastav Povjerenstva za obranu poslijediplomskog specijalističkog rada:

1. Prof.dr.sc. Davor Katanec, predsjednik

2. Izv.prof.dr.sc. Dragana Gabrić, član

3. Prof.dr.sc. Mato Sušić, član

4. Doc.dr.sc. Marko Granić, zamjena

Datum obrane rada: 11.06.2021.

Rad sadrži: 44 stranica

1 grafički prikaz

17 slika

CD

Rad je vlastito autorsko djelo, koje je u potpunosti samostalno napisano uz naznaku izvora drugih autora i dokumenata korištenih u radu. Osim ako nije drukčije navedeno, sve ilustracije (tablice, slike i dr.) u radu su izvorni doprinos autora poslijediplomskog specijalističkog rada. Autor je odgovoran za pribavljanje dopuštenja za korištenje ilustracija koje nisu njegov izvorni doprinos, kao i za sve eventualne posljedice koje mogu nastati zbog nedopuštenog preuzimanja ilustracija odnosno propusta u navođenju njihovog podrijetla.

Zahvala

Veliku zahvalnost prije svega dugujem svojoj mentorici izv. prof. dr. sc. Dragani Gabrić, njezina pomoć i sugestije uvijek su bile na raspolaganju i bez kojih ne bih uspjela napisati ovaj rad. Također se želim zahvaliti na prenesenom znanju na cjelokupnom studiju.

Zahvaljujem se i svojoj obitelji na potpori koju su mi pružali za vrijeme cjelokupnog obrazovanja i pisanja ovoga rada.

Sažetak

MOGUĆNOSTI UGRADNJE DENTALNIH IMPLANTATA KOD BOLESNIKA S FIBROZnom DISPLAZIJOM

Fibrozna displazija pripada fibroosealnim lezijama. To su benigne promjene karakterizirane zamjenom normalne, zdrave kosti s novoformiranim fibroznim vezivnim tkivom. Može doći u monoostotskom, polioostotskom obliku i u sklopu McCune-Albright sindroma. Ovisno o tipu bolesti simptomi mogu varirati, a sukladno s tim i izbor terapije.

U tekstu se opisuje slučaj ugradnje dentalnih implantata kod pacijentice koja ima fibrozu displaziju, a naglasak je na problematici i pristupu zahvata ugradnje dentalnih implantata kod fibrozne displazije. Prikazan je slučaj pacijentice, koja se javlja sa željom za nadomjeskom izgubljenih zubi i ljepšim osmijehom. Pregledom ortopantomograma bile su vidljive koštane promjene u donjoj čeljusti. Daljnjom dijagnostičkom obradom CBCT-om i biopsijom utvrđeno je da promjene odgovaraju dijagnozi fibrozne displazije. Ekstrahirani su zubi 36, 37 i planirana je ugradnja dentalnih implantata na pozicije 46, 36. Manji broj pretražene literature prikazuje slične slučajeve koji uspješno liječe bezubost implanto-protetskom terapijom kod bolesnika s fibroznom displazijom.

Uz informiranje i pristanak pacijentice postavljeni su implantati u regiju 46 i 36, Bego Semados implantat 4,1 x 11.5 mm u područje 46, s izmjerenom ISQ vrijednosti 83,87. U područje 36 postavljen je Bego Semados dentalni implantat 4,1 x 7 mm. Nakon šest mjeseci otvoreni su implantati i postavljeni gingivaformeri za oblikovanje gingive. Izmjerena stabilnost implantata je bila ISQ 46 – 74, ISQ 36 – 84. Mjesec dana nakon cijeljenja i oblikovanja gingive izrađene su keramičke krunice te učinjen kontrolni ortopantomogram. Na temelju kliničkog praćenja implantati su oseointegrirani i stavljani u funkciju, a pacijentica je bila zadovoljna ishodom terapije.

Ključne riječi: fibrozna displazija, dentalne anomalije, dentalni implantati, oseintegracija

Summary

THE POSSIBILITY OF DENTAL IMPLANTS IN PATIENTS WITH FIBROUS DYSPLASIA

Fibrous dysplasia is a form of fibro-osseous lesion. It refers to benign changes characterised by the replacement of normal bone structure with newly formed fibrous connective tissue.

It can be in monostotic or polyostotic form and as a feature of McCune-Albright syndrome.

The symptoms can vary depending on the form of the disease and thus the type of therapy.

This text describes a case where a patient with fibrous dysplasia has received dental implants. Furthermore, the focus is on the issues and approach of the procedure of dental implementation in patients with fibrous dysplasia. The particular case refers to a female patient who wanted to resolve issues of missing teeth and embellish her smile. The orthopantomogram showed bone changes in the lower jaw. Further diagnosis using CBCT and biopsy proved that these changes were features of fibrous dysplasia. Two teeth (#36 and 37) were extracted and dental implants were placed on positions #46 and 36. There are only a few cases reported where patients with fibrous dysplasia were successfully treated with implant-prosthetic therapy.

With the informed consent from the patient, two implants were placed; Bego Semados implant (4,1x11.5mm) in the region of tooth #46 with measured ISQ value of 83-87, and Brego Semados implant (4,1x7mm) in the region of tooth #36. After six months, the implants were opened and gingiva formers were placed. Implant stability was measured and the values were ISQ 46-74 and ISQ 36-84. Ceramic dental crowns were made one month after healing and the formation of gingiva. In addition, an orthopantomogram was made as a checkup. Based on clinical monitoring, the implants were osseointegrated and fully functional. The patient was pleased with the outcomes of the therapy.

Key words: fibrous dysplasia, dental anomalies, dental implants, osseointegration

SADRŽAJ

1. UVOD	1
1.1. FIBROZNA DISPLAZIJA	2
1.1.2. Prevalencija.....	3
1.1.3. Etiologija i patogenza	3
1.1.4. Tijek bolesti	4
1.1.5. Dijagnostičke tehnike.....	5
1.1.5.1. Radiološke značajke	6
1.1.5.2. Biopsija i histološki nalaz	8
1.1.6. Diferencijalna dijagnoza	8
1.1.7. Terapija	9
1.1.7.1. Praćenje pacijenta.....	9
1.1.7.2. Bisfosfonatna terapija.....	9
1.1.7.3. Kirurška terapija	10
1.1.7.4. Terapija s obzirom na lokalizaciju	10
1.1.7.4.1 Dentalna regija.....	11
1.1.8. Dentalni implantati i fibrozna displazija.....	12
2. PRIKAZ SLUČAJA	14
3. RASPRAVA.....	26
4. ZAKLJUČAK	30
5. LITERATURA.....	32
6. ŽIVOTOPIS	36

Popis skraćenica

FD – engl. *Fibrosus Dysplasia* (hrv. fibrozna displazija)

MAS – *McCune-Albright Syndrome*

CT – engl. *Computed Tomography* (hrv. kompjuterizirana tomografija)

MFD – engl. *Monostotic Fibrosus Dysplasia* (hrv. monoostotska fibrozna displazija)

NIH – *National Institutes of Health*

CBCT – *Cone Beam Computer Tomography*

ISQ – *Implant Stability Quotient*

IL-6 – Interleukin 6

Benigne fibroosealne lezije maksilofacijalne koštane regije podrazumijevaju nekoliko grupa bolesti, među kojima je i fibrozna displazija. Fibrozna displazija rijetka je bolest kostiju koju karakterizira zamjena normalne koštane građe s fibroznim tkivom (1). Iako rijetka, vrlo je značajna bolest za doktore dentalne medicine zato što često zahvaća maksilofacijalnu regiju i uzrokuje brojne simptome poput boli u kostima, njezinu deformaciju, dislokaciju ili kompresiju okolnih struktura, moguću frakturu kosti i slično (2).

Za dentalne kliničare izazov je, između ostalog, i tretman dentalnim implantatima pacijenata oboljelih od fibrozne displazije. Trenutno ne postoji univerzalno prihvaćena smjernica za liječenje fibrozne displazije. Oni slučajevi u kojima je lezija asimptomatska i ne uzrokuje deformacije i funkcionalna oštećenja treba jednostavno pratiti. Manji, blaži monoostotski oblici mogu se liječiti i bisfosfonatnom terapijom. Kirurški pristup metoda je odabira kod većih lezija, te kad su anatomske strukture ugrožene ili dolazi do poremećaja funkcije i estetike (2).

Dostupan je manji broj podataka i prikaza slučajeva u literaturi o ishodu stomatološkog liječenja implantatima koji su smješteni unutar kosti koja je zahvaćena fibroznim displazijama. Iako literatura pokazuje dobre ishode u postavi zubnih implantata u fibrotičnu kost u smislu oseointegracije i funkcioniranja bolesnika mnogi oralni kirurzi i dalje nerado stavljaju implantate u fibrotičnu kost (2).

Svrha je ovog rada razjasniti mogućnosti dentalne rehabilitacije implantatima, kod pacijenata koji boluju od fibrozne displazije te ohrabriti oralne kirurge na ugradnju dentalnih implantata kod bolesnika s ovom bolešću.

1.1. Fibrozna displazija

U ovom dijelu opisana je fibrozna displazija općenito, s naglaskom na kraniofacijalnu regiju kako bi se stekao dojam o ovoj rijetkoj bolesti.

1.1.1. Definicija

Fibrozna displazija jedna je od češćih fibroosealnih lezija. Fibroosealne lezije zapravo su grupa bolesti koje radiološki imaju sličan prikaz i mogu zbuniti kliničare. Nemaligno je to progresivna bolest u kojoj dolazi da nepravilne izgradnje i pregradnje kosti. Odnosno, zdrava kost, uslijed

pregradnje, zamjenjuje se nezrelom kosti uronjenom u vezivni matriks (2, 3). Prvi puta opisuje je Lichtenstein 1938., a kasnije mu se 1942. pridružuje Jaffe (4). Ovisno o broju kostiju koje zahvaća, dijele se na monoostotske i polioostotske (5). Fibrozna displazija karakterizirana je kao spororastuća bezbolna masa koja nastaje postupno i pritajeno. Kod težih oblika može doći do vizualnih deformacija, potiskivanja okolnih struktura kao na primjer: nosnih prostora, zubi, srednjeg uha, optičkog živca i slično (4, 5).

1.1.2. Prevalencija

Kao najčešći oblik fibrozne displazije koji se pojavljuje opisuje se monoostotski oblik (MFD). Prema nekim procjenama monoostotski oblik pojavljuje se četiri puta češće nego polioostotski oblik, točnije u odnosu su 70 % naprema 30 % (6, 7). Javlja se u čitavom skeletu s većom sklonosti u dugim kostima, kao što su proksimalni dio femura, rebra, zdjelica te kraniofacijalna regija (2). Ono što je stomatolozima i oralnim kirurzima značajno upravo je činjenica da se FD nerijetko pojavljuje u kraniofacijalnoj regiji i zahvaća najčešće maksilarno-zigomatičnu regiju. Ovisno o tipu FD-a i lokaciji simptomi bolesti mogu varirati. Simptomi mogu biti asimptomatski kod blagih oblika ili mogu uključivati deformacije kosti lica time i asimetriju, promjene vida, slušne poteškoće, kongestije ili čak opstrukcije nosa, bolove, parestezije, malokluzije, potiskivanje drugih struktura. Na sreću, veći je broj pacijenata asimptomatski i otkriva bolest sasvim slučajno. Najčešće slučajnim nalazom kod stomatologa ili kad članovi obitelji primijete neku asimetriju lica (2).

1.1.3. Etiologija i patogeneza

Patofiziološki fibrozna displazija javlja se zbog greške u sazrijevanju primitivne kosti u lameralnu. Zbog ne sazrijevanja kosti zaostaje čitava masa nezrelih trabekula uronjenih u okolno vezivno tkivo. Cijelo vrijeme pomalo dolazi do pregradnje, ali nikada do potpunog sazrijevanja i organiziranja zrele kosti. Naprezanja koja se događaju i nedovoljna mineralizacija dovode do slabijih mehaničkih svojstava u smislu čvrstoće i otpornosti kosti. To posljedično može dovesti do boli, patoloških prijeloma ili deformacija (4).

Etiološki gledano fibrozna displazija povezana je s kongenitalnom mutacijom gena $Gs\ \alpha$ u somatskim stanicama. Što znači da mutacija dolazi nakon začeća u ranom stadiju fetalnog razvoja, odnosno mutacija nije nasljednog karaktera i ne prenosi se genetski (5, 7).

Klinička manifestacija bolesti ovisi o trenutku kad se mutacija dogodila te mjestu i veličini stanične mase koju je pogodila mutacija (4, 7). Prema tome, teži oblici bolesti povezuju se s ranijim mutacijama koje dovode do većeg broja mutiranih stanica koje se kasnije i u većem broju distribuiraju (8, 9). Mutacija je povezana s $Gs\ \alpha$ genom lociran na poziciji (R201), a u mutaciji dolazi do zamjene ili s citozinom (R201C) ili histidinom (R201H) (6). Aktivacija mutiranog gena u osteoplastičnim stanicama dovodi do aktivacije adenozin monofosfata. Ona povećava proliferaciju i neprimjerenu diferencijaciju stanica. Sav taj proces na kraju rezultira hiperprodukcijom neorganiziranog koštanog fibroznog matriksa iz osteoplastnih stanica u koštanoj srži. Povećanje razine adenozin monofosfata dovodi o daljnjih lančanih reakcija koje između ostalog povećavaju razinu interleukina 6 (IL-6), koji se povezuje s povećanim brojem osteoklasta te sukladno time i povećanom resorpcijom kosti, kakva se viđa u fibroznoj displaziji (4, 10).

1.1.4. Tijek bolesti

Tijek bolesti fibrozne displazije ovisi o formi koja se pojavljuje u lezijama.

Monoostotska forma najučestalija je i lezije se proporcionalno povećavaju s rastom i razvojem skeleta. Manje su to lezije od polioostotskih i nose manje komplikacija. U pravilu se otkrivaju slučajnim nalazom i, ako su asimptomatske, potrebno je samo kliničko praćenje. U 25 % slučajeva, može zahvatiti kosti glave i to češće maksilu u odnosu na mandibulu (4, 10 – 12).

Polioostotska forma pojavljuje se rjeđe, ali su lezije uglavnom veće u odnosu na monoostotske (4). Pacijenti pogođeni polioostotskom formom uglavnom su pacijenti mlađi od deset godina (11, 13). Kod mladih ljudi, već i do rane adolescencije, mogu uzrokovati velike deformacije, jer rastu sukladno rastu i razvoju kostiju. Polioostotski oblik fibrozne displazije često se povećava i nakon završenog rasta i razvoja skeleta (3). Više je progresivnog tipa i uzrokuje daljnje deformacije i frakture kosti. Polioostotski oblik povezan je s preuranjenim razvojem spolnih karakteristika koje su endokrino uzrokovane, a dolazi u sklopu McCune-Albrightova sindroma (10).

Najkompleksniji oblik fibrozne displazije zapravo dolazi u sklopu McCune-Albrightova sindroma. Ako se usporede lezije kod pacijenata koji imaju McCune-Albright sindrom i pacijenti koji ga nemaju, lezije kod pacijenata s McCune-Albright sindromom veće su, trajnije i povezane s drugim komplikacijama koje dolaze u sklopu sindroma. Kod djece i adolescenata nastaje ubrzan rast i razvoj kosti pa FD lezije mogu biti karakterizirane rapidnim rastom, probijanjem kortikalne kosti, pomicanjem susjednih struktura. Kod nekih pacijenata rapidni rast može biti povezan i s aneurizmatiskim cistama kostiju ili mukokelama, a rijetko može doći i do malignih transformacija. Maligne transformacije zabilježene su u manje od 1 % slučajeva. Transformacije idu u osteosarkom ili neke druge vrste sarkoma (2, 14). Kada dođe do potiskivanja susjednih struktura, ono može dovesti do narušavanja njihovih funkcija. Iz tih razloga dio autora zagovara agresivan kirurški pristup, kako bi izbjegli potencijalne komplikacije u vidu ispada funkcije pojedinih struktura. Potencijalne komplikacije su ispadi vidnog polja, slušne poteškoće i slično, pa sve do potpunog gubitka vida ili sluha. Ipak, pokazalo se da su tako jako agresivni oblici samo iznimka i vrlo su rijetki te da je konzervativni pristup liječenju FD-a bolji i češći izbor (2, 10).

Brzorastući i progresivan karakter bolesti smanjuje se kako se pubertet približava kraju. Povezuje se to sa sazrijevanjem kostiju i usporenim rastom. Kod odraslih i dalje može postojati progresija bolesti, ali bez zabilježenih simptoma. Pokazalo se da najteže deformacije i simptome imaju pacijenti koji imaju i nekontroliranu razinu hormona rasta. Zato se kod osoba koje imaju agresivan rast preporučuje stroga endokrinološka obrada i kontrola hormona rasta (2, 10).

Pokazalo se da jedan tip fibrozne displazije s vremenom ne prelazi u drugi. O tome govori NIH Screening AN Natural History Study of Fibrosus Dysplasia. Oni su dokumentirali aktivnu bolest i prisutnu bol kod odraslih pacijenata. Na temelju dvadesetpetogodišnjeg promatranja pokazalo se da monoostotski oblik ne prelazi niti napreduje u bilo kojem smislu u polioostotski (7). Također, nije zabilježeno da polioostotski oblik regredira u monoostotski ili da napreduje prema McCune-Albright sindromu.

1.1.5. Dijagnostičke tehnike

Prije utvrđivanja dijagnoze potrebno je uzeti dobru anamnezu. Pri sumnji na fibroznu displaziju svakako je potrebno obaviti dodatne pretrage koje će utvrditi njezinu prisutnost, a i odrediti o

kojem se tipu fibrozne displazije radi. Ona može biti izolirana pa se radi o monoostotskom obliku ili može doći u obliku višestrukih lezija pa se radi o polioostotskom obliku. Svakako, pri uzimanju anamneze, osobito kod mlađih osoba potrebno je uzeti u obzir i druge anamnestički važne podatke. Pigmentacije po tijelu, hormonalne disbalanse koji mogu upućivati i na McCune-Albright sindrom (4).

Kod sumnji na endokrinološke poremećaje kod žena u anamnezi treba navesti i početak menstrualnog ciklusa kako bi se isključio preuranjeni pubertet, abnormalni rast i drugi hormonalni poremećaji (15). Anamnestički se važno raspitati o eventualnim prethodnim prijelomima i traumama, kako bi se isključili višestruke lezije. Ta su pitanja više usmjerena na mlađu populaciju za koju je od velike važnosti otkrivanje prikrivenih endokrinih disbalansa na koje treba odmah terapijski djelovati. Nadalje svaki pacijent sa simptomima brze ekspanzije rasta, pojave boli, ispadima vidnog i slušnog polja, deformacijama, i ostalim simptomima potiskivanja struktura orofacijalne regije, treba biti upućen na pregled maksilofacijalnom kirurgu. Svakako je to dobro napraviti u ustanovi gdje dostupna bliska suradnja i ostalih specijalista kao neurologa, otorinolaringologa, oftalmologa, stomatologa. Važno je pacijente koji imaju pozitivne anamnestičke odgovore slati dalje na endokrinološku, radiološku i ostalu specijalističku obradu kako bi se utvrdio točan oblik bolesti. Odnosno za bolesnike kod kojih postoji sumnja ili koji imaju fibroznu displaziju od velike je važnosti multidisciplinarni pristup (2, 4).

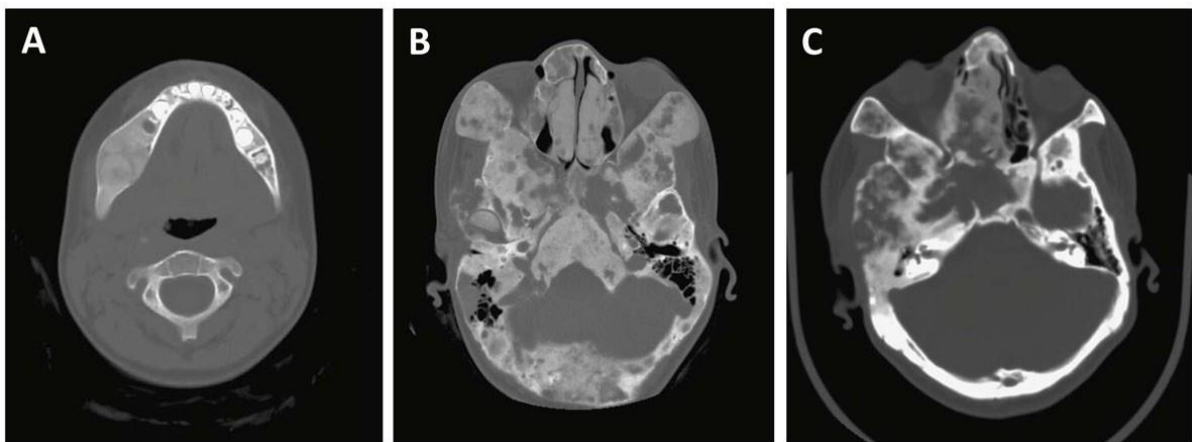
1.1.5.1. Radiološke značajke

Jedna od potrebnih pretraga za otkrivanje i dijagnosticiranje fibrozne displazije jesu radiološke pretrage. Pri sumnji na fibroznu displaziju preporuka je napraviti CT snimku pomoću koje je moguće odrediti opseg bolesti (7). Stomatološke radiološke snimke ortopantomogram te CBCT-om (*engl. Cone Beam Computer Tomography*), također su prikladne za ispitivanje lezija u dentalnoj regiji. Ovisno o lokalizaciji i veličini promjene odabiru se i daljnje dijagnostičke metode.

Radiološka karakteristika fibrozne displazije radioluscentni je (neprozirni) prikaz zrnate strukture poput mrvljenog stakla (*engl. ground glass*) (2, 4). Stanjeni korteks bez jasnih i oštrih rubova lezije. Zbog nedostatka jasnih rubova nije lako radiološki utvrditi opseg zahvaćenosti.

CT je najbolja tehnika za detaljniji prikaz radiografskih karakteristika fibrozne displazije. Rubovi i opseg lezije jasnije su vidljivi nego kod običnog radiološkog prikaza (2).

NIH u svojoj studiji pokazuje da će se fibrozna displazija na CT-u pokazati kao radiološka progresija koja može vizualno varirati od *ground glassa*, homogenog izgleda bez vidljivih trabekularnih uzoraka, pa sve do manje ili više heterogenih radiolucentnih promjena (2, 10). Slika će ovisiti i o dobi pacijenata. Tako će kod mlađih osoba, odnosno adolescenata, biti vidljiva homogena radiološka promjena. Ta će promjena s godinama postajati sve više heterogena i trebala bi se u odrasloj dobi stabilizirati (10).



Slika 1. Variranje prikaza fibrozne displazije na CT-u, ovisno o dobi pacijenta

- A) Fibrozna displazija kod mlade pacijentice s homogenim izgledom
- B) Pacijentica u adolescentnoj dobi, fibrozna displazija je više vidljiva kao miks promjena
- C) Fibrozna displazija u starijoj dobi koja ne mora nužno imati homogeni izgled

Preuzeto iz članka s otvorenim pristupom (2)

Uz CT, magnetska rezonancija može dati dodatne podatke o leziji. Dijagnostičko je to sredstvo pomoću kojeg se vidi oblik, sadržaj i veličina lezije.

Izolirane heterogene lezije kod mladih trebaju se samo pratiti i ne treba ih slati na daljnju obradu. Pubertet je razdoblje kad će se radiološka slika mijenjati. Pažljivim monitoringom bolest se može pratiti i s novodolazećim simptomima, kao što su ubrzani rast lezije koja uzrokuje vidljive deformacije ili pritiskanje okolnih struktura, zbog čega dolazi do ispada pojedinih funkcija. Ako se neki od simptoma pojave kao novi, ili se pojačavaju, svakako je potrebno napraviti novi CT i po potrebi daljnja obrada kod specijalista (2).

1.1.5.2. Biopsija i histološki nalaz

Biopsija se radi kako bi se potvrdila postavljena sumnja na dijagnozu fibrozne displazije na temelju radiološkog nalaza. Biopsija, kao medicinski postupak, radi se samo ako je mjesto za uzimanje biopsije kirurški dostupno. Primjerice, ako se lezija nalazi na bazi lubanje i sličnim manje dostupnim mjestima neće se raditi biopsija, nego pratiti promjene. Kirurškim pristupom fibroznoj displaziji, makroskopski, prikazuje se tkivo žućkasto-bijele boje, hrapave rezne površine (11). Lezije fibrozne displazije se lako mogu odlijepiti od okružujućeg tkiva, koje je zapravo tanka ljuska reaktivnog tkiva. Zahvat izvodi kirurg koji mora biti spreman na moguća krvarenja, ako se krvarenja dogode potrebno je kontrolirano i brzo napraviti potpunu kiretažu lezije do u zdravo (1, 10). Histološki nalaz može i varirati, ovisno o zrelosti lezije (6). Histološki je vidljiva nježna trabekularna nezrela kost bez osteoplastičnog ruba, uronjena u vezivnu displastičnu strmomu. Vezivna stroma građena je od isprepletenih tračaka pravilnih vretenastih stanica. Dobro je vaskularizirana. Trabekularna kost različitih oblika i veličina, često u obliku slova „c“ ili „o“, razbacana je po vezivnoj stromi, zbog čega se ovakav histološki nalaz često naziva i *Chinese characters*. Ipak karakteristike, tip i razvoj bolesti nisu ovisni o histološkom nalazu (12).

1.1.6. Diferencijalna dijagnoza

Kako FD lezije, uz osificirajući fibrom, cementoosificirajući fibrom, cementoosificirajuća displaziju, gigantocelularni tumor, aneurizmatičke koštane ciste i jednostavne koštane ciste pripadaju skupinama fibroosealnih lezija, sve to mogu biti diferencijalne dijagnoze FD lezija. Svrstani su u istu skupinu jer ih sve karakterizira abnormalno nakupljanje fibroznog tkiva miješanog s koštanim. Zbog toga klinički i radiološki često imaju slične karakteristike pa mogu doći u obzir diferencijalno dijagnostički. Zbog toga je fibrozna displazija često bila nazivana i osteitis fibrosa cystica, osteodystrophia fibrosa, osificirajući fibrom, fibrozni osteom, dok je 1938. Lichtenstein nije nazvao fibroznom displazijom (12). Potrebno je oprezno postavljati dijagnozu, kako bi se bolest mogla liječiti ispravnim terapijskim postupcima (2, 10, 13).

1.1.7. Terapija

Terapija fibrozne displazije ovisi o dobi pacijenta, mjestu, veličini i biološkom ponašanju te kliničkim manifestacijama. Tako terapija može biti samo praćenje bolesnika, konzervativna terapija bisfosfonatnim lijekovima, kirurška, te kombinirana konzervativno-kirurška (2).

1.1.7.1. Praćenje pacijenta

Brojne lezije fibrozne displazije zapravo su otkrivene slučajnim radiološkim nalazom. Sve one najčešće su asimptomatske i to u glavnom kod monoostotskih formi. Ako radiološki postoji karakterističan nalaz, biopsija nije potrebna za utvrđivanje dijagnoze. Takve asimptomatske lezije nemaju rizik od patoloških fraktura, uzrokovanja deformacija i pritiskanja okolnih struktura. U takvim situacijama potreban je samo monitoring i redovne radiološke kontrole svakih šest mjeseci. Na kontrolama se prati da ne bi došlo do progresije bolesti. Kod tek novootkrivenih slučajeva potrebno je utvrditi o kojoj se formi bolesti radi, zato je neizostavna radiološka snimka zdjelice. Ako se radi o polioštotočnom obliku potrebno je u daljnje pretrage uključiti i endokrinologa osobito, ako se radi o mladim pacijentima, kako bi bili na vrijeme liječeni (4).

1.1.7.2. Bisfosfonatna terapija

Terapija povećane resorpcije i gubitka kosti kod FD-a može biti u obliku bisfosfonatne i kirurške terapije (7). Kad kirurški postupak nije indiciran, na bol se može utjecati i bisfosfonatnom terapijom (8). Bisfosfonati pripadaju skupini antiresorptivnih lijekova. Mehanizam djelovanja im je inhibiranje aktivnosti osteoklasta što smanjuje koštanu pregradnju. Oni se čak mogu i ugraditi u matriks kosti i tako usporavati rast i otapanje minerala u kosti. U kosti ostaju dugo retinirani. Aktivnost osteoblasta ostaje sačuvana te tako dolazi do povećanja koštane mase. Bisfosfonati će djelovati na aktivnost osteoklasta, i djelomično zasiti osteolitičke lezije. Kod FD-a primjenjuju se oralni bisfosfonati koji imaju manji potencijal za razvoj osteonekroze u odnosu na intravenozne (16). Mnogi se stomatolozi osjećaju nesigurno u tretiranju FD lezija upravo zbog bisfosfonatne terapije koja se može povezati s osteonekrozom (10, 17). Osteonekroza je rijetka u FD-a zbog niskih doza koje se daju, a postoji pretpostavka da i jako vaskularizirano tkivo smanjuje mogućnost osteonekroze. Ipak, pokazalo se da takva

terapija donosi samo oko 50 % nove reorganizirane kosti. Bisfosfonatna terapija češće se koristi kod polioštotskog oblika (4).

1.1.7.3. Kirurška terapija

Kirurški zahvati ponajprije su indicirani za biopsiju, korekcije deformacija, prevenciju patoloških fraktura i za uklanjanje simptomatskih lezija.

Manje lezije FD-a mogu se rješavati bisfosfonatnom terapijom, ali i kirurški. Veće lezije, osobito one koje zahvaćaju susjedne strukture, uzrokuju bol i deformacije te prijete frakturom, zahtijevaju kirurške intervencije. One su indicirane i zbog estetskih nedostataka koji zaostaju nakon primarnog kirurškog zahvata. Terapija ekscizijom cijele zahvaćene regije, te presađivanje kosti koštanim graftovima u zaostale defekte puno je agresivnija, ali predvidljivija terapija. Zlatnim standardom za augmentaciju smatra se autologna kost zbog svojih osteogenetskih, osteoinduktivnih i osteokonduktivnih svojstava. Ipak, upotrebljavaju se i drugi koštani supstituti zbog morbiditeta donorske regije, naknadne resorpcije i financijskih razloga. Svakako, popunjavanje nastalih defekata olakšava buduću ugradnju dentalnih implantata kod pacijenata koji žele potpunu ili bolju dentalnu funkciju (7). Ne postoji generalan vodič za terapijsko postupanje FD lezija. Općenito, smatra se, ako su lezije asimptomatske, bezbolne i ne uzrokuju deformacije i neke tegobe da se samo trebaju pratiti. Pa tako Adnot i suradnici (18), u svom radu prikazuju slučaj FD-a bez značajne progresije s minimalnim simptomima, koji ne zahtijevaju terapiju. Ako FD lezije ugrožavaju okolne strukture, na način da prijete njihovom kompresijom, da uzrokuju deformacije, smanjenje funkcije i kompromitiraju estetiku, smatra se da im treba kirurški pristupiti. Bez obzira, ako je i napravljena ekscizija cijele lezije, svakako je preporučeno cjeloživotno praćenje, da se lezija ne bi ponovno aktivirala i zbog potencijalne spontane promjene u sarkomatozni tumor. Rjeđe su reaktivacije kod odraslih kad je završen rast kostiju nego kod djece (2, 4, 10).

1.1.7.4. Terapija s obzirom na lokalizaciju

Terapija fibrozne displazije može biti podijeljena i s obzirom na lokalizaciju. U kraniofacijalnoj regiji može biti lokalizirana na kostima lica, sinusa, u regiji zuba, na bazi lubanje, a može zahvatiti temporalnu kost sa slušnim kanalom i kranijalnim živcima. Svim tim strukturama, ako

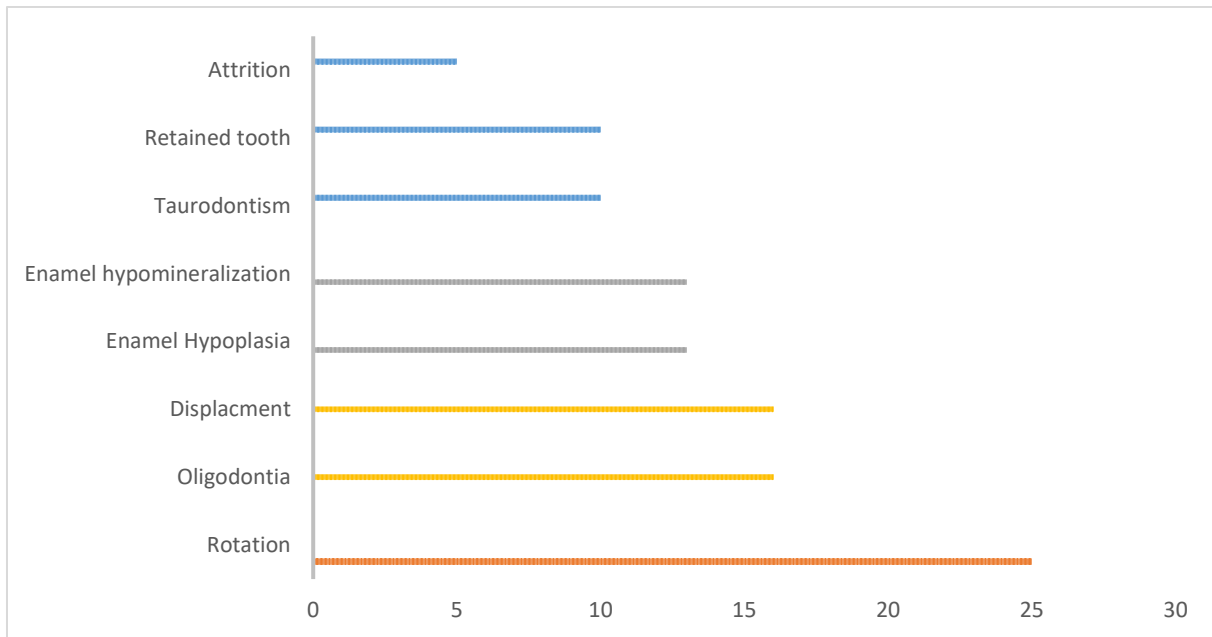
su ugrožene pristupa se kirurškom terapijom (2). Istaknuta je i posebno opisana dentalna regija koja je od posebne važnosti za dentalne kliničare i oralne kirurge.

1.1.7.4.1 Dentalna regija

Od velike je važnosti za stomatologe prisutnost fibrozne displazije u dentalnoj regiji, stoga je stavljen kratak naglasak na tu regiju i problematiku. Kliničke manifestacije i terapija u dentalnoj regiji slabo je opisivana. Često teški oblici fibrozne displazije stavljaju dentalne probleme u drugi plan i oni često ostanu neprimijećeni i u određenom smislu zapostavljeni.

Zbog nedostatnih podataka, stomatolozi su oprezni u pristupu i odabiru tretmana pacijenata s fibroznom displazijom, neovisno u kojoj ona formi dolazi. Oprez dolazi zbog mogućih komplikacija ili napredovanja lezija nakon zahvata. Dentalne anomalije često dolaze uz fibrozu displaziju. Anomalije mogu dolaziti u obliku atricije, retiniranih zubi, taurodontizma, hipomineralizacije cakline, hipoplazije cakline, dislokacije, ologodoncije ili rotacije (19). Taurodontizam karakteriziran povećanim pulpnim prostorom, ne zahtijeva sam po sebi terapiju, ali s obzirom na to da često dolazi uz endokrinopatije može biti jedan od znakova koji upućuje na prisutnost McCune-Albright sindroma (2, 10). Ortodonska terapija traje nešto duže, a recidivi su češći. Stoga stoji preporuka da se u ortodontsku terapiju ulazi kad završi rast i razvoj skeleta (20, 21).

Zabilježen je veći karijes indeks u pacijenata s fibroznom displazijom, što može biti posljedica hipomineralizacije cakline ili hipoplazije cakline. Stoga su preporučene česte kontrole kod stomatologa i kvalitetna higijena osobito u mlađoj populaciji (8, 10). Bezubi pacijenti mogu nadomjestiti nedostatak zubi i dentalnim implantatima.



Graf 1. Grafički prikaz dentalnih anomalija kod pacijenata s fibroznom displazijom
Generalno više od 28 % pacijenata s fibroznom displazijom ima neku od dentalnih anomalija
Preuzeto i prilagođeno iz članka s otvorenim pristupom (2)

1.1.8. Dentalni implantati i fibrozna displazija

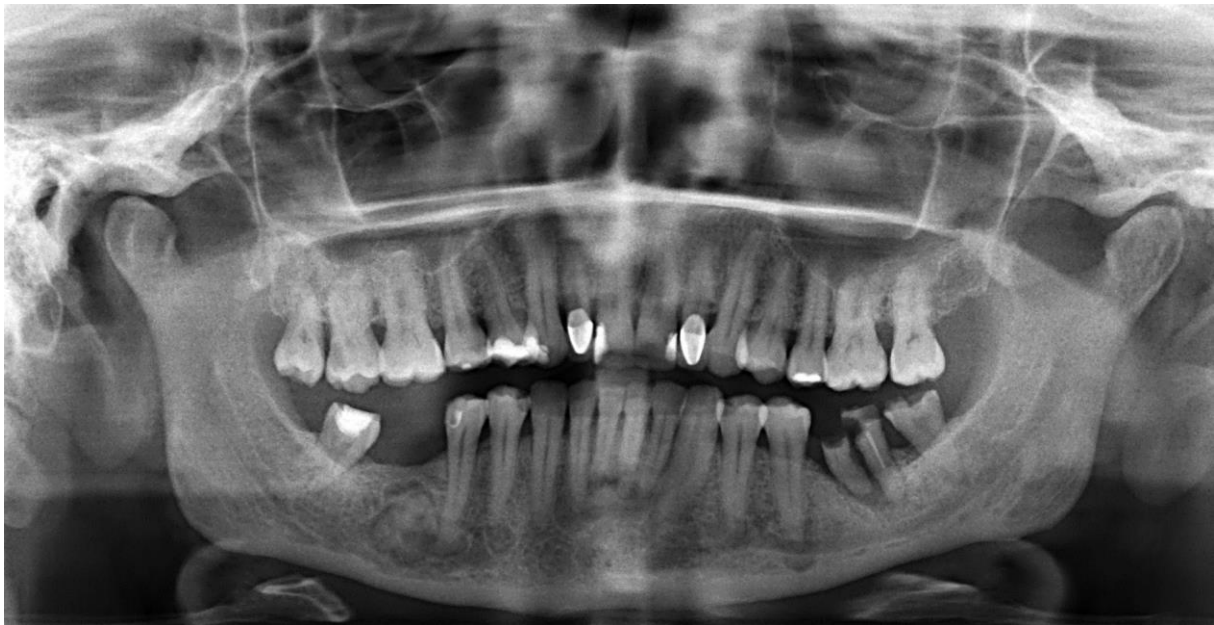O fibroznoj displaziji i dentalnim implantatima zna se vrlo malo. Dostupno je vrlo malo podataka u literaturi o ishodu stomatološkog liječenja implantatima koji su smješteni unutar kosti koja je zahvaćena fibroznom displazijom. Taj nedostatak informacija može se pripisati maloj učestalosti fibrozne displazije i visokim troškovima terapije zubnim implantatima (18). Iako postojeća literatura pokazuje dobre ishode u postavi dentalnih implantata u fibrotičnu kost u smislu oseointegracije i funkcioniranja bolesnika, mnogi oralni kirurzi nerado stavljaju implantate u fibrotičnu kost.

Dentalna terapija kod fibrozne displazije medicinski je zahtjevno stanje jer dentalni tretmani moraju biti u usklađeni s težinom zahvaćenih kostiju, endokrinih disbalans i s medikamentoznom terapijom. Generalno, terapija dentalnim implantatima trenutno je najbolja, već dobro uhodana vrsta terapije za tretiranje bezubosti (22, 23). Proces cijeljenja kosti i oseointegracija procesi su koji odvijaju sporije u odnosu na zdravu kost. Preživljenje implantata i oseointegracija uvelike ovise i o kvaliteti kosti i mekih tkiva, te o dizajnu i materijalu implantata (24). Gledajući kvalitetu kosti kod fibrozne displazije, ona pripada stupnjevima 3 ili 4 s vrlo tankim ili čak nepostojećim korteksom. Prikazani su slučajevi oseointegriranih

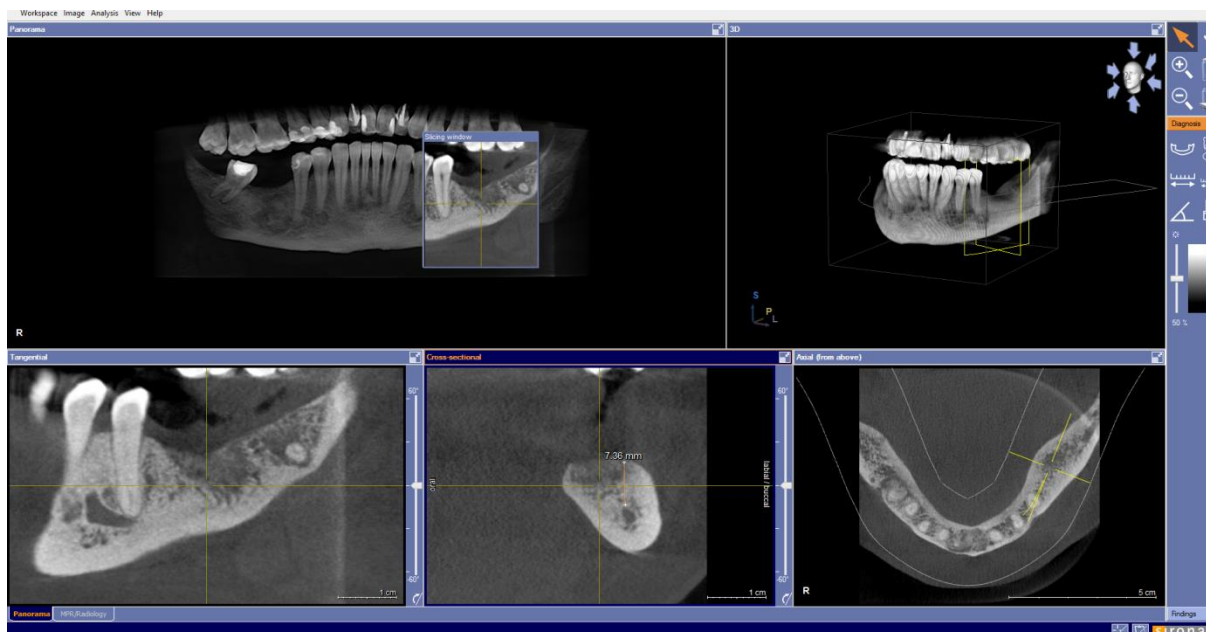
implantata u osoba s fibroznom displazijom. Ipak, literatura ne daje dovoljno informacija o mogućim komplikacija u vidu gubitku implantata koji se nije oseointegrirao (2). Isto tako, postoje i dvojbe oralnih kirurga o tome trebaju li uopće ulaziti u implantaciju zbog rizika od osteonekroze kod pacijenata koji su na terapiji bisfosfonatima. Ako se već razmatra terapija dentalnim implantatima, svakako je savjet da se poštuju prije svega osnovna načela ugradnje dentalnih implantata, paziti na dob pacijenata kako ni bi došlo do prerastanja implantata i ponavljanja protetskog rada (2, 10). Preporuke su da se implantacija planira kod pacijenata kod kojih je fibrozna displazija u stagniranju (2).

2. PRIKAZ SLUČAJA

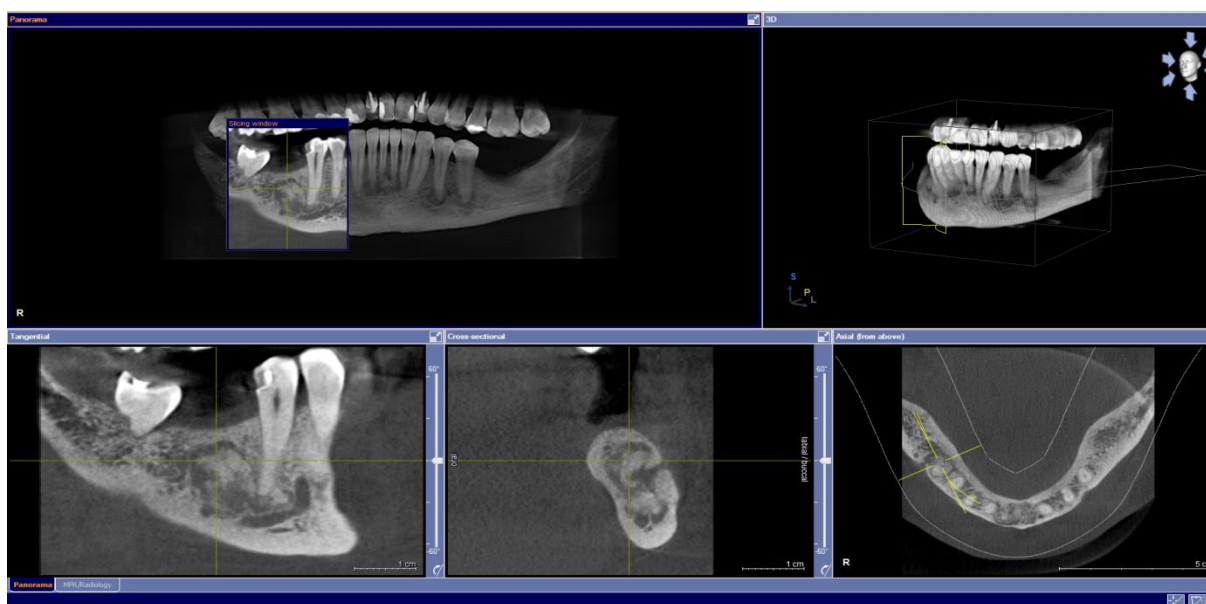
U ovom dijelu ukratko će biti opisan postupak ugradnje dentalnih implantata kod pacijentice s fibroznom displazijom. Pacijentica je 1965. godište, dolazi zbog nedostatka zuba u regiji 36, 46 i sa željom da dobije novi osmijeh. Anamnestički je bez osobitosti, negira uzimanje lijekova, bolesti i prethodne hospitalizacije. Kliničkim pregledom inspekcijom intraoralni i ekstraoralni nalazi su bez osobitosti, te je dentalna anamneza također bez osobitosti. Na temelju ortopantomograma učini se pregled i planiranje zahvata. Potrebno je učiniti ekstrakciju zaostalih korijenja zuba 36 i zuba 37. Osim toga, kao slučajan nalaz, uočene su koštane promjene u donjoj čeljusti (Slika 2). Za daljnju obradu, dijagnozu i terapijski postupak potrebno je napraviti CBCT donje čeljusti te učiniti biopsiju, kako bi se dobio dijagnostički zadovoljavajući rendgenski prikaz i histopatološki nalaz uočenih promjena. Na CBCT snimci u području regije zuba 36 nađena je zdrava kost s urednim postekstrakcijskim cijeljenjem (Slika 3). Visina kosti u regiji zuba 36 je bila 7.36 mm.



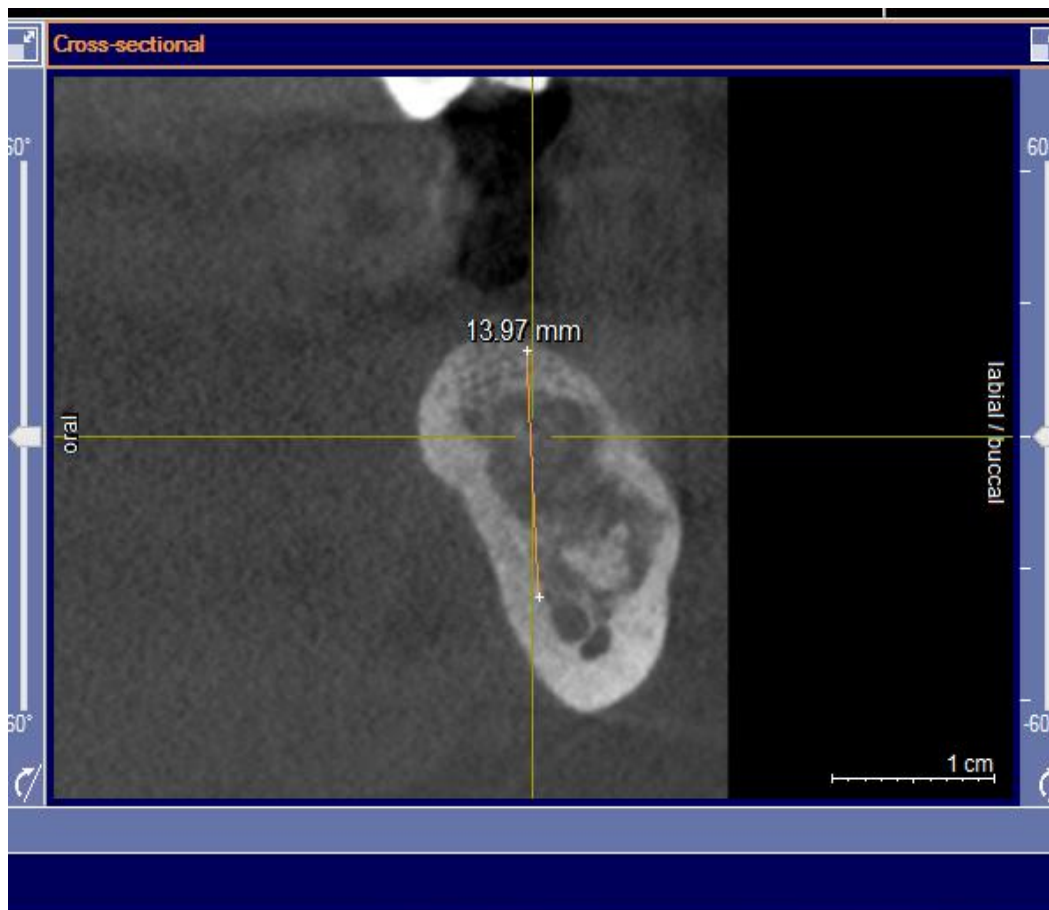
Slika 2. Ortopantomogram pacijentice na prvom pregledu. Preuzeto s dopuštenjem autorice: izv. prof. dr. sc. Dragana Gabrić, Zavod za oralnu kirurgiju, Stomatološki fakultet Sveučilišta u Zagrebu



Slika 3. CBCT regije 36. Preuzeto s dopuštenjem autorice: izv. prof. dr. sc. Dragana Gabrić, Zavod za oralnu kirurgiju, Stomatološki fakultet Sveučilišta u Zagrebu



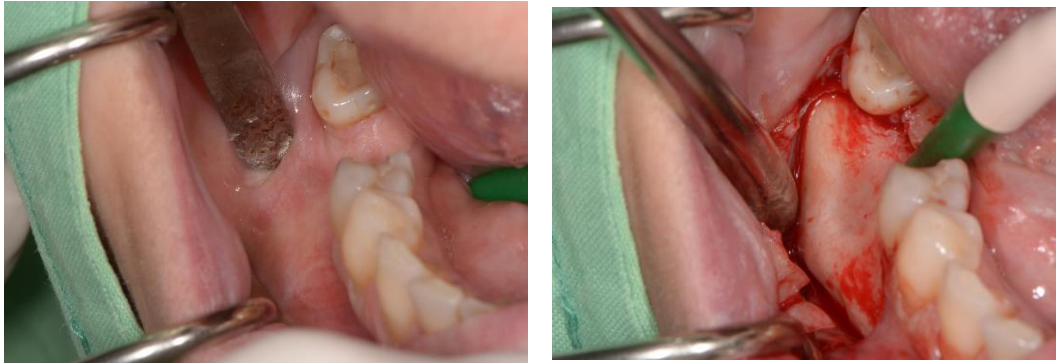
Slika 4. CBCT 46. Preuzeto s dopuštenjem autorice: izv. prof. dr. sc. Dragana Gabrić, Zavod za oralnu kirurgiju, Stomatološki fakultet Sveučilišta u Zagrebu



Slika 5. CBCT regije 46. Vidljiva visina kosti, te promjene strukture kosti. Preuzeto s dopuštenjem autorice: izv. prof. dr. sc. Dragana Gabrić, Zavod za oralnu kirurgiju, Stomatološki fakultet Sveučilišta u Zagrebu

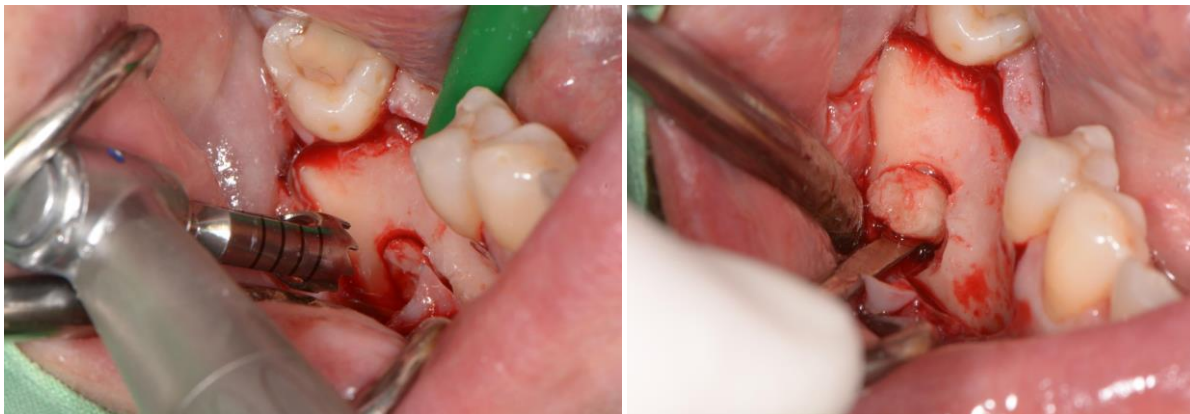U regiji 46 CBCT-om vidljivo je mutno posvijetljene spongiozne mandibularne kosti, uz vidljivi prekid kortikalisa s bukalne strane (Slike 4 i 5). Lezija nije djelovala na smanjenje visine kosti. Izmjerena visina iznosila je 13.97 mm, što je bilo dovoljno za planiranu ugradnju implantata. Prilikom uzimanja uzorka za histopatološku analizu napravljen je mukoperiostalni režanj. Uslijed otvaranja reznja uočeno je bukalno koštano izbočenje koje se podudara s promjenama vidljivim na radiološkim nalazima (Slike 6 i 7). Biopsija je obavljena pod lokalnom anestezijom, a bioprirani materijal poslan je na histopatološku analizu. Histopatološkom analizom u uzorku tkiva uočena je kost s promjenama koje su građene od fibroblastične strome u koju su bile uložene novostvorene koštane gredice. Takav nalaz odgovarao je dijagnozi fibrozne displazije. Ovakav nalaz zahtijeva daljnje detaljne pretrage od kojih su minimalno potrebne radiološke i endokrinološke pretrage kako bi se utvrdilo radi li se o monoostotskom ili polioostotskom obliku bolesti. Osim važnosti ovakvog slučajnog nalaza za

daljnje oralno-kirurške zahvate, važno je za praktičare znati povezati oralne bolesti i manifestacije sa sistemskim zdravljem. Tako je pacijentica proslijeđena na daljnju obradu. Radiološkom snimkom zdjelice utvrđeno je da se radi o monoostotskom obliku bolesti (Slika 8). Konačna dijagnoza i tip fibrozne displazije postavljena je na temelju slučajnog radiološkog nalaza, histopatološkog nalaza te radiološkog nalaza zdjelice.



Slika 6. Intraoperativni pogled. Odizanje mukoperiostalnog reznja za histopatološku analizu.

Vidljivo bukalno koštano izbočenje. Preuzeto s dopuštenjem autorice: izv. prof. dr. sc. Dragana Gabrić, Zavod za oralnu kirurgiju, Stomatološki fakultet Sveučilišta u Zagrebu



Slika 7. Intraoperativni pogled. Uzimanje uzorka tkiva koštanog izbočenja u regiji 46 za histopatološku analizu trepan svrdlom. Preuzeto s dopuštenjem autorice: izv. prof. dr. sc. Dragana Gabrić, Zavod za oralnu kirurgiju, Stomatološki fakultet Sveučilišta u Zagrebu

Poliklinika za internu medicinu, kirurgiju, radiologiju, ginekologiju, neurologiju, oftalmologiju, psihijatriju, fizikalnu medicinu i rehabilitaciju, laboratorijsku dijagnostiku, citologiju, otorinolaringologiju, urologiju, dermatologiju i venerologiju, pedijatriju, ortopediju i medicinu rada

SUNCE

Šifra djelatnosti: 85120 - M.B.:1077325

POLIKLINIKA SUNCE

Pacijent:
Adresa:
Jmbg:
Spol: **Žensko**

Broj protokola: **82651 / 2018**

Datum pregleda: **18.07.2018**

Telefon: **091 3690333**

Datum rođenja: **1965**

RTG ZDJELICE S KUKOVIMA

NALAZ

Primjerena je mineralizacija i koštana struktura prikazanih kostiju, bez elemenata fokalne patološke pregradnje. Kostii zdjelice simetrične, pravilnih kontura.

Umjerene deg.promjene oba koksofemoralna i oba SI zgloba te simfize, sa početno reduciranom širinom zgl.prostora i znacima subhondralne skleroze.

DG

* -

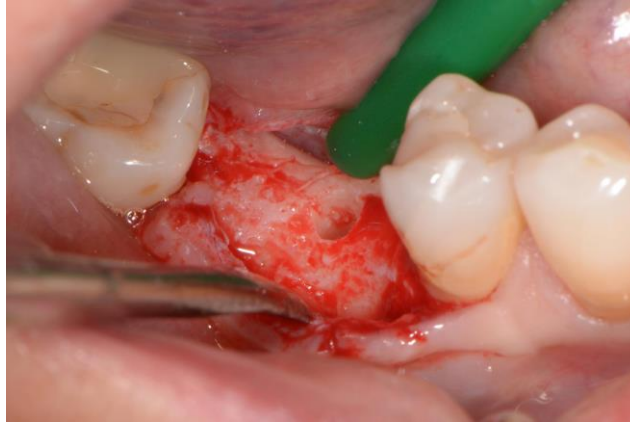
DINA RUKAVINA SOKOL dr.med.
spec.radiolog
Broj licence 33599

Slika 8. Radiološki nalaz analize kukova i zdjelice. Prema nalazu utvrđeno je da nema drugih koštanih promjena te da se radi o monoostotskom obliku fibrozne displazije. Preuzeto s dopuštenjem autorice: izv. prof. dr. sc. Dragana Gabrić, Zavod za oralnu kirurgiju, Stomatološki fakultet Sveučilišta u Zagrebu

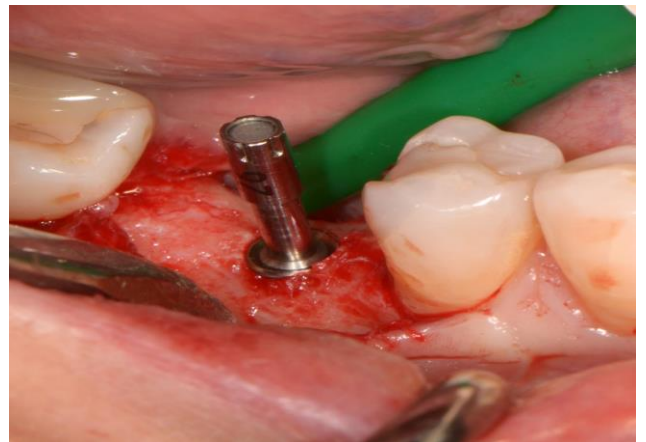
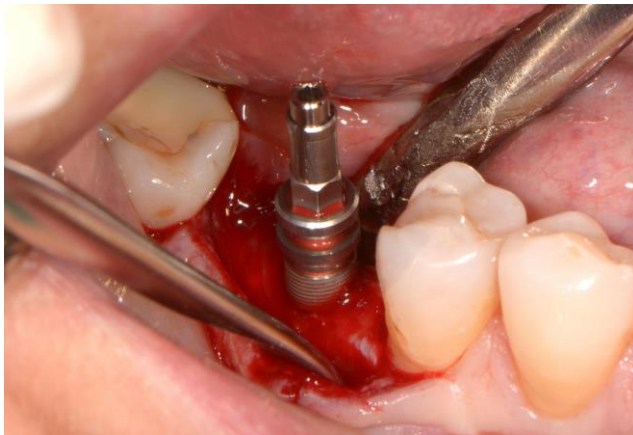
Na temelju manjeg prikaza slučajeva u znanstvenoj literaturi koji prikazuju dobre ishode ugradnje implantata u fibrotičnu kost odlučeno je postaviti implantate u regije 36 i 46.

U regiji zuba 46, ugrađen je Bego Semados implantat 4,1 x 10 mm (Slike 9a, 9b), a u poziciju zuba 36 ugrađen je Bego Semados implantat, dimenzija 4,1 x 7 mm (Slika 10). ISQ (Implant Stability Quotient) izmjeren je za oba implantata neposredno nakon ugradnje implantata i nakon 6 mjeseci. Primarna ISQ stabilnost za implantat na poziciji 46 je bila 83,78, (Slika 11), a za

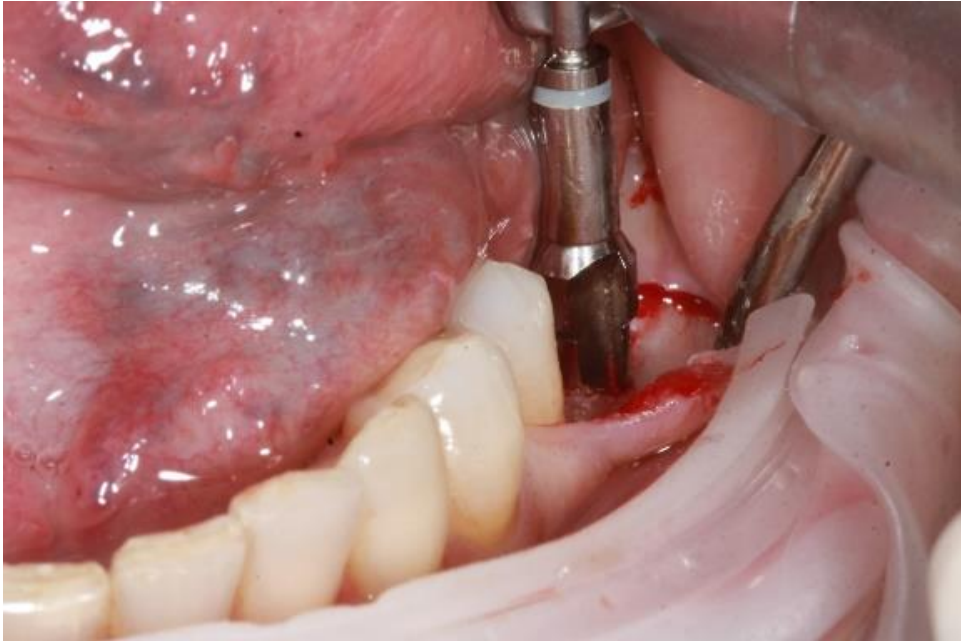implantat na poziciji 36 vrjednost od 77 (Slika 12). Nakon zahvata učinjen je kontrolni ortopan (Slika 13).



Slika 9a. Intraoperativni pogled na ugradnju Bego Semados implantata u regiju 46. Preuzeto s dopuštenjem autorice: izv. prof. dr. sc. Dragana Gabrić, Zavod za oralnu kirurgiju, Stomatološki fakultet Sveučilišta u Zagrebu



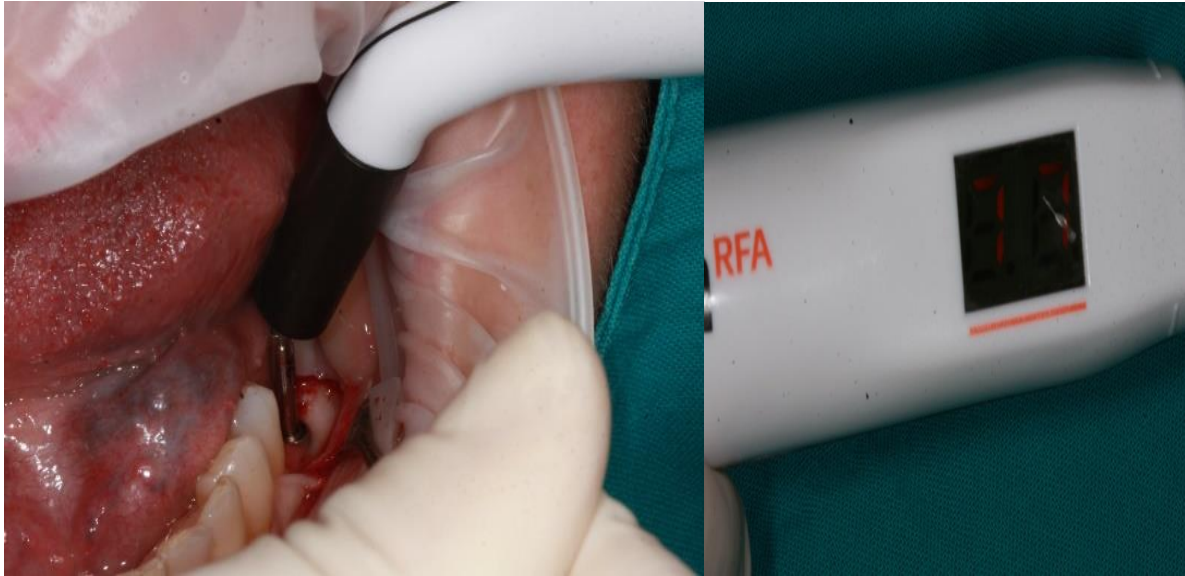
Slika 9b. Intraoperativni pogled na ugradnju Bego Semados implantata u regiju 46. Preuzeto s dopuštenjem autorice: izv. prof. dr. sc. Dragana Gabrić, Zavod za oralnu kirurgiju, Stomatološki fakultet Sveučilišta u Zagrebu



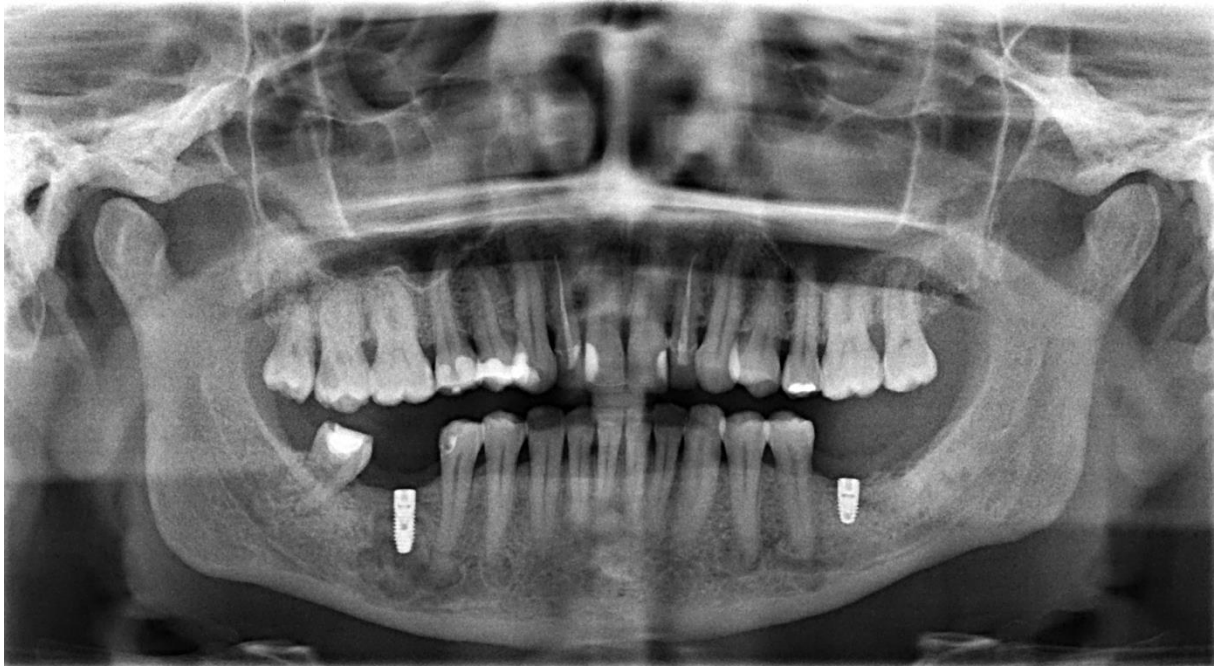Slika 10. Intraoperativni pogled na ugradnju Bego Semados implantata u regiju 36. Preuzeto s dopuštenjem autorice: izv. prof. dr. sc. Dragana Gabrić, Zavod za oralnu kirurgiju, Stomatološki fakultet Sveučilišta u Zagrebu



Slika 11. Intraoperativni pogled na mjerenje ISQ vrijednosti implantata u regiji 46, neposredno prije zatvaranje rane. Preuzeto s dopuštenjem autorice: izv. prof. dr. sc. Dragana Gabrić, Zavod za oralnu kirurgiju, Stomatološki fakultet Sveučilišta u Zagrebu

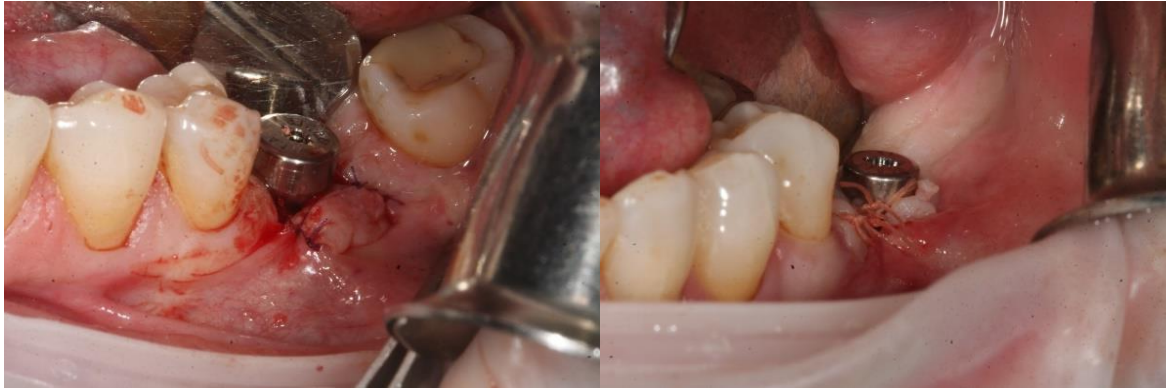

Slika 12. Intraoperativni pogled na mjerenje ISQ vrijednosti implantata u regiji 36, neposredno prije zatvaranja rane. Preuzeto s dopuštenjem autorice: izv. prof. dr. sc. Dragana Gabrić, Zavod za oralnu kirurgiju, Stomatološki fakultet Sveučilišta u Zagrebu



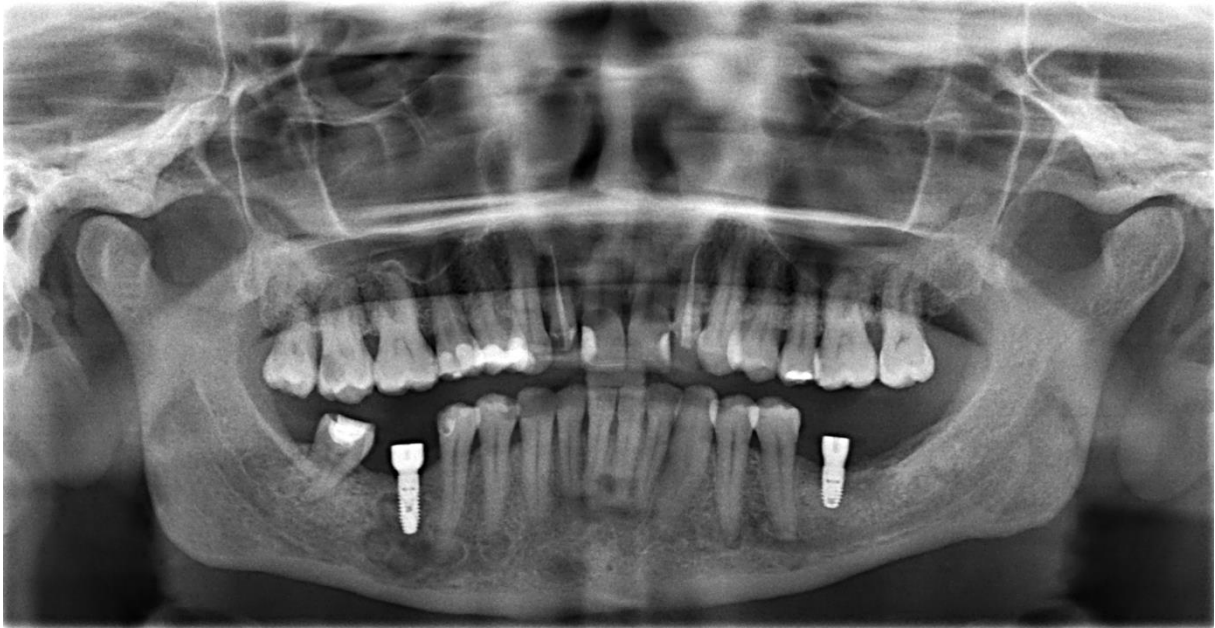Slika 13. Kontrolni ortopantomogram neposredno nakon ugradnje implantata. Preuzeto s dopuštenjem autorice: izv. prof. dr. sc. Dragana Gabrić, Zavod za oralnu kirurgiju, Stomatološki fakultet Sveučilišta u Zagrebu

Nakon šest mjeseci implantati su uredno otvoreni tijekom druge kirurške faze, testirani te su postavljeni gingivaformeri (Slika 14). Deset dana nakon otvaranja učinjena je kontrola na kojoj je kliničkim pregledom potvrđeno uredno cijeljenje sluznice.



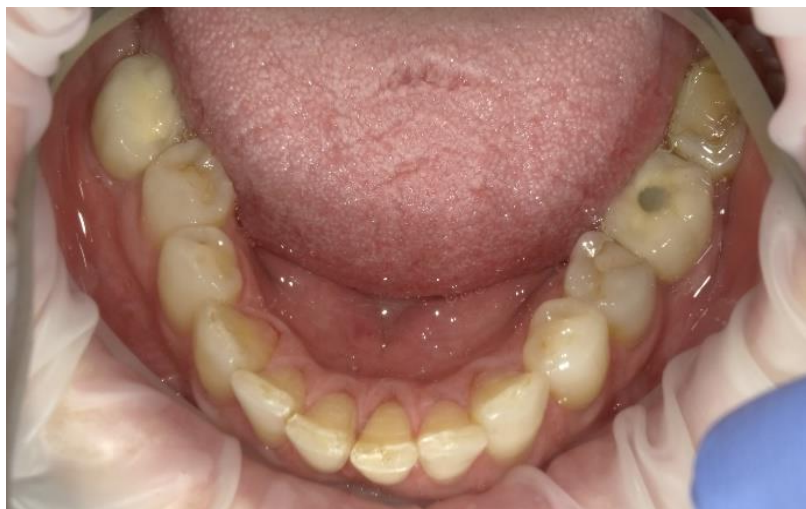Slika 14. Intraoralni prikaz otvaranja implantata i postavljanja gingivaformera nakon 6 mjeseci. Preuzeto s dopuštenjem autorice: izv. prof. dr. sc. Dragana Gabrić, Zavod za oralnu kirurgiju, Stomatološki fakultet Sveučilišta u Zagrebu

Učinjen je kontrolni ortopantomogram šest mjeseci nakon ugradnje koji pokazuje oseointegrirane ugrađene implantate bez vidljivog gubitka kosti (Slika 15).

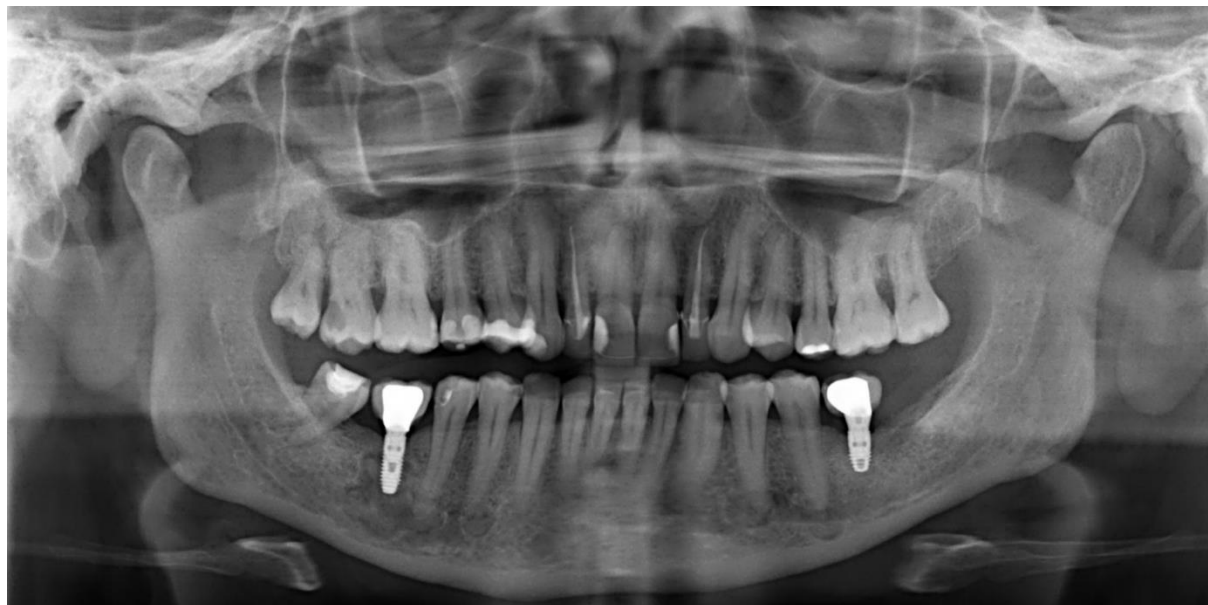

Slika 15. Kontrolni ortopantomogram šest mjeseci nakon ugradnje implantata. Preuzeto s dopuštenjem autorice: izv. prof. dr. sc. Dragana Gabrić, Zavod za oralnu kirurgiju, Stomatološki fakultet Sveučilišta u Zagrebu

Implantati su protetski opskrbljeni metalnim keramičkim krunicama i stavljeni u funkciju (Slike 16 i 17). Redovite kontrole obavezne su kako bi se na vrijeme primijetile eventualne promjene.



Slika 16. Intraoralni pogled na protetski opskrbljenim implantatima u regiji 36, 46. Preuzeto s dopuštenjem autora: univ. mag. med. dent. Lea Grüngold, dr. med. dent.



Slika 17. Kontrolni ortopantomogram nakon protetske opskrbe dentalnih implantata regije 36, 46. Preuzeto s dopuštenjem autora: univ. mag. med. dent. Lea Grüngold, dr. med. dent.

3. RASPRAVA

Oseointegracija je po nekim definicijama zarastanje implantata s kosti, odnosno njegova ankiloza, a na histološkoj razini može se govoriti o najbližem kontaktu površine implantata s koštanim stanicama. Uspjeh protetski opskrbljenih implantata ovisi o brojnim faktorima. Faktori su to koji su vezani uz zdravlje i kvalitetu kosti, ali ovise i o dužini i površini implantata (18). Oseointegracija u zdravoj kosti intenzivno je proučavana, za razliku od oseointegracije u patološki promijenjenoj kosti (24). Ipak zbog porasta iskustva u implantologiji ugrađuju se implantati i u patološki promijenjenoj kosti (24). Ponekad uslijed radikalnih kirurških ekscizija fibrozne displazije ostaju koštani defekt. U takvim kliničkim situacijama potrebno je prije napraviti koštane augmentacije. Chen i Noordhoff (12) ne nalaze znakove fibrozne displazije u transplantatu kosti, kojim je rekonstruiran defekt koji je nastao kirurškim terapijskim pristupom fibrozne displazije. Monje i suradnici (7) uspješno prikazuju slučaj s pozitivnim ishodom ugradnje dentalnih implantata u regiju gdje je rađena koštana augmentacija. Koštani graftovi rađeni su od zamjenskih koštanih materijala, njihova je prednost u tome što su dostupniji materijali od autolognih i imaju osteokonduktivne karakteristike. Koštani graft prekriven je membranom kako bi spriječila urastanje vezivnog tkiva i da bi potaknula regeneraciju kosti. Kod potpunih kiretaža lezija s kasnijim popunjavanjem defekata autolognim graftovima, postoji veliki rizik od recidiva bolesti. Veću vjerojatnost za recidivima imaju mladi ljudi i djeca. Kortikalni autologni graftovi kojima se popunjavaju zaostali defekti s ciljem učvršćivanja kosti i sprječavanja frakture, duže će opstati za razliku od graftova trabekularne kosti. 50 % kortikalne kosti zamjeni se recidivom displastične kosti, a 50 % zaostaje. Iz toga proizlazi da je fibrozna displazija jedna od rijetkih bolesti kod koje je bolje raditi graftove zamjenskim materijalima nego autolognom kosti (4).

Fibrozna displazija bolest je koja se najčešće otkriva kao slučajan nalaz osobito, ako se radi o monoostotskom obliku, što odgovara i slučajnom nalazu kod prikazane pacijentice. Burke i suradnici (10) u svom radu navode kako se mnogi monoostotski oblici otkrivaju kao slučajan nalaz na dentalnoj radiološkoj snimci. Najčešće u drugom desetljeću života.

Kako bi se sa sigurnošću moglo govoriti o kojem tipu fibrozne displazije se radi potrebno je napraviti RTG zdjelice ili proksimalnih dijelova femura. To je najkorisnija radiografska pretraga za dijagnosticiranje polioostotske forme fibrozne displazije (4).

U prikazanom slučaju, pacijentica u donjoj čeljusti ima prisutne FD lezije, uspješno su ugrađeni dentalni implantati, bez prethodne ekscizije takve lezije. Implantati su uspješno oseointegrirani, bez kasnijih pokazatelja resorpcije kosti, s visokom stabilnošću i bez klinički vidljivih pomaka ili promjena. Ne postoji mikroskopski dokaz oseointegracije, ali vanjski vidljivi faktori kao što

su zdrava okolna meka tkiva i izmjerena stabilnost govore u prilog oseointegraciji (7). Bajawa i suradnici (24) prikazuju slučaj implantacije dentalnih implantata kod pacijenta s kraniofacijalnom fibroznom displazijom s praćenjem od pet godina. Također, ne postoji mikroskopski dokaz oseointegracije, ali uspješnu oseointegraciju povezuju s izostajanjem simptoma u vidu upala mekih tkiva, bolova ili gubitka kosti oko implantata. Oseointegracija kod fibrozne displazije postoji, ali je u odnosu na zdravu kost slabija odnosno kontakt kosti i implantata je niži. Zato se takav slabiji kontakt može kompenzirati dužim implantatima. Tome u prilog govore i Cheung i suradnici (25) koji u svom radu predlažu što duže implantate kako bi kompenzirali smanjeni postotak kosti i tako utjecali na stabilnost implantata. Monje i suradnici (7), u svom prikazu slučaja ne govore direktno o povezanosti duljine implantata i oseointegracije, ali ugrađuju implantate dimenzija 4x15 mm, što prati gore navedenu teoriju. Bajawa i sur. (24), u svom prikazu slučaja ugradnje dentalnih implantata kod pacijentice s kraniofacijalno fibroznom displazijom, ugrađuju implantate platforme 3,75, ali dužine u rasponu 18 – 15 mm (18). Samman (26) 1991. demonstrirao je da će korištenje titanskih implantata rezultirati oseointegracijom i histološkom adaptacijom u displastičnoj kosti. Neposredno nakon ugradnje implantata napravljen je kontrolni ortopantomogram, dalje je pacijentica nakon šest mjeseci opskrbljena protetskim radom te je i dalje u monitoringu (26). Isti slijed postupaka ugradnje dentalnih implantata u svom prikazu slučaja opisuju i Monje i suradnici (7).

Na temelju praćenja od šest mjeseci nije bilo razlike u ugradnji implantata s lijeve (nezahvaćene) i desne (zahvaćene) kosti kod opisanog slučaja. Na temelju svoje šestogodišnje studije Keijser i suradnici (27), prikazuju 20 slučajeva fibrozne displazije s kirurškim zahvatom. Gotovo svi pacijenti izjasnili su se da su zadovoljni ishodom terapije. Takvo iskustvo pokazuje zapravo da su uspješni dentalni implantološki pa i maksilofacijani zahvati izvedivi kod pacijenata s FD-om uz naravno sve mjere predostrožnosti (10). Prije svega to je ugradnja dentalnih implantata kod bolesnika kod kojih je stanje bolesti u fazi mirovanja. Kod oralnokirurških zahvata važno je anamnestički se raspitati o prethodnim terapijama i lijekovima. Ako u povijesti anamneze stoji terapija bisfosfonatima i drugim angiogenetskim lijekovima, treba dobro isplanirati tijek i plan terapije (10). Akintoye i suradnici (8) u svom radu ističu kako je oseonekroza uzrokovana bisfosfonatnom terapijom kod fibrozne displazije rijetka jer su doze lijekova manje u usporedbi s dozama koje se primjenjuju kod pacijenata s malignim oboljenjima. Važna su i osnovna načela implantacije i pravilno pozicioniranje implantata s obzirom na okolne vitalne strukture. Od osnovnih načela posebno je potrebno

pažljivo preparirati kost, obilno hladiti za vrijeme postupka jer postoji rizik od infekcije, nekroze i jakog krvarenja. Od okolnih struktura potrebno je posebno paziti na *nervus alveolaris inferior*, smješten u mandibularnom kanalu. Poseban izazov može predstavljati to što često kod fibrozne displazije on nije lako vidljiv na radiografskim snimkama, a može biti i dislociran fibroznom displazijom. Zato je CT obavezno sredstvo koje može pomoći pronaći pravu lokaciju takvih vitalnih struktura (10, 18, 28). Naravno opterećenje implantata odgođeno je do potpune oseointegracije, dok imedijatna opterećenja treba izbjegavati.

U prikazanom slučaju uspjeh implantacije i protetskog opterećenja implantata može biti povezan i sa zdravim mekim tkivima oko implantata, ali i histološkim karakteristikama kosti. Smatra se da se fibrozna displazija histološki razlikuje u kostima lubanje i čeljusti od dugih kostiju (10, 29). Kostii lica i čeljusti puno su više osificirane u odnosu na duge kosti. Nadalje u razdoblju praćenja navedene pacijentice koje traje šest mjeseci nakon opterećenja rada ne postoje znakovi pomaka implantata. To je u skladu i s osvrtom Akintoye i suradnici (30) koji ne nailazi na pomake zuba u kosti zahvaćenom fibroznom displazijom. Taj slučaj pokazuje uspješnu rehabilitaciju dentalnim implantatima u kosti zahvaćenom fibroznom displazijom. Generalno zbog različitih prezentiranja pojedinih slučajeva stomatolozi često izbjegavaju raditi pacijente s fibroznom displazijom (10). Zato Akintoye i suradnici u svom radu zaključuju kako su svi dentalni zahvati sigurni za pacijente s fibroznom displazijom i da ne mogu utjecati na daljnji tijek bolesti (10, 8). Populacija pacijenata koja boluje od fibrozne displazije ne bi trebala biti izostavljena iz dentalne terapije općenito, ali i implantoprotetske rehabilitacije (28). Bajawa i suradnici (24) prikazuju slučaj uspješne ugradnje dentalnih implantata kod pacijentice s fibroznom displazijom u gornjoj i donjoj čeljusti. Pacijentica je u praćenju pet godina i to je zapravo najduže prikazano praćenje. Kao otvorena pitanja ostaju komplikacije i gubitak dentalnih implantata kod bolesnika s fibroznom displazijom. Općenito je premalo literature i prikazanih uspješnih slučajeva, a malo se zna i o mogućim komplikacijama te njihovim rješenjima.

4. ZAKLJUČAK

S obzirom na to da se FD pojavljuje u različitim dobnim skupinama i s klinički varijabilnim simptomima, važno je da se svakom pacijentu pristupi individualno i multidisciplinarno. Stomatolozi često otkrivaju FD lezije kao slučajni nalaz uslijed terapijskih postupaka. Velik je strah oralnih kirurga od ugrađivanja dentalnih implantata u FD lezije.

Dentalni implantati i kod pacijenata s FD lezijama mogu biti uspješno postavljeni i opterećeni. Kratko razdoblje praćenja ovako izazovnog slučaja ne može donijeti nikakav konačan zaključak niti dati naputke kako postupati s FD u kraniofacijalnoj regiji. Potrebne su studije s više uzoraka i dužim praćenjima, koje bi se mogle upotrijebiti kao značajan nalaz i time dale pozitivne smjernice po pitanju mogućnosti ugradnje dentalnih implantata kod osoba s fibroznom displazijom. Na taj način povećala bi se mogućnost ugradnje dentalnih implantata kod bolesnika s FD-om i smanjilo njihovo izostavljanje iz implanto-protetske terapije.

5. LITERATURA

1. Riminucci M, Fisher LW, Shenker A, Spiegel AM, Bianco P, Gehorn Robey P: Fibrous dysplasia of bone in the McCune-Albright syndrome: abnormalities in bone formation. *The Am J Pathol.* 1997;151(6):1587-600.
2. Lee JS, FitzGibbon EJ, Chen YR, Kim HJ, Lustig LR, Akintoye SO, Collins MT, Kaban LB. Clinical guidelines for the management of craniofacial fibrous dysplasia. *Orphanet J Rare Dis.* 2012;7(1):S2.
3. Alves N, de Oliveira RJ, Takehana D, Deana NF. Recurrent monostotic fibrous dysplasia in the mandible. *Case Rep Dent.* 2016(1):1-6.
4. DiCaprio MR, Enneking WF. Fibrous dysplasia. Pathophysiology, evaluation, and treatment. *J Bone Joint Surg Am.* 2005;87(8):1848-64.
5. Ozek C, Gundogan H, Bilkay U, et al. Craniomaxillo-facial fibrous dysplasia. *J Craniofac Surg* 2002;13(3):382-9.
6. Sachdeva SK. Kraniofacijalna fibrozna displazija kod starijih pacijenata: prikaz slučaja s pregledom literature. *Acta Stomatol Croat.* 2015;49(1):60-4.
7. Monje A, Monje F, Suarez F, Gonzalez-Garcia R, Villanueva-Alcojol, Wang HL. Oral rehabilitation with dental implants for teeth involved in a maxillary fibrous dysplasia. *Clin Adv Periodontics.* 2013;3(4):208-13.
8. Akintoye SO., Boyce AM, Collins, MT. Dental perspectives in fibrous dysplasia and McCune-Albright Syndrome. *Oral Surg Oral Med Oral Pathol Oral Radiol.* 2013;116(3):149-55.
9. DiCaprio MR, Enneking WF. Fibrous dysplasia. Pathophysiology, evaluation, and treatment. *J Bone Joint Surg Am.* 2005;87(8):1848-64.
10. Burke A, Collins M, Boyce A. Fibrous dysplasia of bone: craniofacial and dental implications. *Oral Dis.* 2016;23(6):697-708.
11. Obwegeser HL, Freihofer HP Jr, Horejs J. Variations of fibrous dysplasia in the jaws. *J Maxillofac Surg.* 1973;1(3):161-71.
12. Bagatin M, Manojlović S, Zajc I, Čaćinović-Matić V. Monostotska fibrozna displazija kostiju lica. *Acta Stomatol Croat.* 1993;27(1):51-7.
13. Ahmad M, Gaalaas L. Fibro-osseous and other lesions of bone in the jaws. *Radiol Clin N Am.* 2018;56(1):91-104.
14. Sadeghi SM, Hosseini SN. Spontaneous conversion of fibrous dysplasia into osteosarcoma. *J Craniofac Surg.* 2011;22(3):959-61.
15. Collins MT, Singer FR, Eugster E. McCune-Albright syndrome and the extraskeletal manifestations of fibrous dysplasia. *Orphanet J Rare Dis.* 2012;7(1):S4.

16. Marko Granić, *Medikamentozna osteonekroza čeljusti*, Zagreb: Gea dana d.o.o.; 2017.
17. Metwally T, Burke A, Tsai JY, Collins MT, Boyce AM. Fibrous dysplasia and medication-related osteonecrosis of the jaw. *J Oral Maxillofac Surg.* 2016;74(10):1983-99.
18. Adnot, J, Moizan H, Trost O. Dental implants in a patient with left mandibular fibrous dysplasia: two-year outcomes on the normal and affected sides. *J Stomatol Oral Maxillofac Surg.* 2019(120):575-8.
19. Yepes JF. Dental manifestations of pediatric bone disorders. *Curr Osteoporos Rep.* 2017;15(6):588–92.
20. Consolaro A, Paschoal SRB, Ponce JB, Miranda DAO. Florid cemento-osseous dysplasia: a contraindication to orthodontic treatment in com-promised areas. *Dental Press J Orthod.* 2018;23(3):26-34.
21. Seban A, Blein E, Perez S, Seban B. Cranio-facial fibrous dysplasia: A case report of a conservative treatment in a monostotic form associated with an orthodontic management and a bone graft of the non-lytic bone area for dental implant rehabilitation. *J Clin Adv Dent.* 2019; 3(1): 018-022.
22. Adell R, Eriksson B, Lekholm U, Brånemark PI, Jemt T. Long-term follow-up study of osseointegrated implants in the treatment of totally edentulous jaws. *Int J Oral Maxillofac Implants.* 1990;5(4):347-59.
23. Kim YK, Kim HS, Yi YJ, Yun PY. Evaluation of subjective satisfaction of dental implant patients. *J Korean Assoc Oral Maxillofac Surg.* 2014;40(3):130-4.
24. Bajwa MS, Ethunandan M, Flood TR. Oral rehabilitation with endosseous implants in a patient with fibrous dysplasia (McCune-Albright Syndrome): A case report. *J Oral Maxillofac Surg.* 2008;66(12):2605-8.
25. L. K. Cheung, N. Samman, M. Pang, H. Tideman: Titanium miniplate fixation for osteotomies in facial fibrous dysplasia – a histologic study of the screw/bone inter-face. *Int J Oral Maxillofac Surg.* 1995;24(6):401-5.
26. Petrocelli M. Kretschmer W. Conservative treatment and implant rehabilitation of mandible in a case of craniofacial fibrous dysplasia: a case report. *J Oral Maxillofac Surg.* 2014;72(5):902-7.
27. Keijser LC, Van Tienen Tg, Schreuder HW, Lemmens JA, Pruszczynski M, Veth RP. Fibrous dysplasia of bone: Management and outcome of 20 cases. *J Surg Oncol* 2001;76(3):157-166; discussion 167-168.

28. Petrikowski CG, Phaorah MJ, Lee L, Grace MG. Radiographic differentiation of osteogenic sarcoma, osteomyelitis, and fibrous dysplasia of the jaws. *Oral Surg Oral Md Oral Pethol Oral Radiol Endod.* 1995;80(6):744-50.
29. Brad Neville Douglas D. Damm Carl Allen Angela Chi. *Oral and Maxillofacial Pathology*, 4th Edition; Elsevier 2016.
30. Akintoye SO, Lee JS, Feimster T, Booher S, Brahim J, Kingman A, Riminucci M, Robey PG, Collins MT. Dental characteristics of fibrous dysplasia and McCune-Albright syndrome. *Oral Surg Oral Med Oral Pathol Oral Radiol Endod.* 2003;96(3):275-82.

6. ŽIVOTOPIS

Ivana Bandalo Masnić rođena je 1989. godine u Đakovu. U rodnom gradu pohađa osnovnu školu Josipa Antuna Čolnića. Po završetku osnovnoškolskog obrazovanja upisuje i redovno završava Opću gimnaziju Antuna Gustava Matoša, Đakovo. S velikom naklonošću prema prirodoslovno-medicinskim predmetima lako se odlučuje za upis Stomatološkog fakulteta pri Sveučilištu u Zagrebu, 2008. godine. Redovno pohađa studij i završava 2014. godine.

Svoja prva ozbiljnija radna iskustva počela je stjecati još za vrijeme studiranja u jednoj od većih Zagrebačkih privatnih stomatoloških poliklinika. Tamo se zadržava od četvrte godine studiranja pa do završetka studija, gdje i dalje ostaje raditi. Nakon toga odlučila se za mirniji ritam rada u kojem se više može posvetiti pacijentima. Želju za daljnjim znanjima i edukacijom ispunjava upisivanjem poslijediplomskog specijalističkog studija Dentalna implantologija, 2017. godine.

