

# Komplikacija popuštanja fiksacijskog vijka bataljka kod cementiranih implantoprotetskih radova-prikaz slučaja

---

Bešlić, Ante

Professional thesis / Završni specijalistički

2021

Degree Grantor / Ustanova koja je dodijelila akademski / stručni stupanj: **University of Zagreb, School of Dental Medicine / Sveučilište u Zagrebu, Stomatološki fakultet**

Permanent link / Trajna poveznica: <https://um.nsk.hr/um:nbn:hr:127:339546>

Rights / Prava: [Attribution-NonCommercial 4.0 International](#)/[Imenovanje-Nekomercijalno 4.0 međunarodna](#)

Download date / Datum preuzimanja: **2024-07-23**



Repository / Repozitorij:

[University of Zagreb School of Dental Medicine Repository](#)





Sveučilište u Zagrebu

Stomatološki fakultet

Ante Bešlić

**KOMPLIKACIJA POPUŠTANJA  
FIKSACIJSKOG VIJKA BATALJKA KOD  
CEMENTIRANIH  
IMPLANTOPROTETSKIH RADOVA –  
PRIKAZ SLUČAJA**

POSLIJEDIPLOMSKI SPECIJALISTIČKI RAD

Zagreb, 2021.

Rad je ostvaren na Zavodu za mobilnu protetiku Stomatološkog fakulteta Sveučilišta u Zagrebu.

Naziv poslijediplomskog specijalističkog studija: Dentalna implantologija

Mentor rada: Doc.dr.sc. Samir Čimić, dr.med.dent., Zavod za mobilnu protetiku Stomatološkog fakulteta Sveučilišta u Zagrebu

Komentor rada: Doc.dr.sc. Marko Granić, dr.med.dent., Zavod za oralnu kirurgiju Stomatološkog fakulteta Sveučilišta u Zagrebu

Lektorica hrvatskog jezika: Marija Sukačić-Vendl, prof.

Lektor engleskog jezika: Ivan Pačlik, prof.

Sastav Povjerenstva za ocjenu poslijediplomskog specijalističkog rada:

1. Doc.dr.sc. Joško Viskiće, predsjednik
2. Doc.dr.sc. Samir Čimić, član
3. Doc.dr.sc. Marko Granić, član

Sastav povjerenstva za obranu poslijediplomskog specijalističkog rada:

1. Doc.dr.sc. Joško Viskiće, predsjednik
2. Doc.dr.sc. Samir Čimić, član
3. Doc.dr.sc. Marko Granić, član
4. Izv.prof.dr.sc. Davor Brajdić, član
5. Doc.dr.sc. Lana Bergman, član
6. Doc.dr.sc. Slađana Milardović, zamjena

Datum obrane rada: 16.02.2021. godine

Rad sadrži: 37 stranica

14 slika

1 CD

Ovaj rad je autorsko djelo, samostalno napisano u cijelosti, uz citiranje i označavanje drugih izvora iz kojih su određene činjenice preuzete. Svi slikovni prikazi su izvorno autorsko djelo samog autora ovog poslijediplomskog specijalističkog rada.

## **Zahvala**

Zahvaljujem se mentorima doc.dr.sc. Samiru Čimiću i doc.dr.sc. Marku Graniću na nemjerljivoj ljudskosti, nesebičnoj pomoći i korisnim savjetima tijekom pisanja ovog rada.

Zahvaljujem se svojim curama, Ivi i Viti na neizmjenoj podršci, razumijevanju, strpljenju i ljubavi.

## **Sažetak**

### **KOMPLIKACIJA POPUŠTANJA FIKSACIJSKOG VIJKA BATALJKA KOD CEMENTIRANIH IMPLANTOPROTETSKIH RADOVA – PRIKAZ SLUČAJA**

Tehničke komplikacije na nadomjescima koje su izrađene na implantatima postoje od samog početka implantoprotetske rehabilitacije pacijenata. Jedna od najčešćih komplikacija koju možemo očekivati kod takvih radova je olabavljenje fiksacijskog vijka bataljka. Pojava te komplikacije nije katastrofalna, ali ako se opetovano pojavljuje, može imati negativan utjecaj na ishod terapije i zadovoljstvo pacijenta. Faktori koji također utječu na učestalost protetskih komplikacija su: vrsta konekcije implantata i rada, parafukuncijske navike pacijenta i vrsta protetskog rada. Što se tiče vrsta konekcije, prvi razvijeni sustavi bili su s vanjskom šesterokutnom konekcijom, ali su one zbog nedostataka poput nedovoljne visine veze i posljedično učestalih popuštanja fiksacijskog vijka zamijenjene unutarnjim heksagonalnim i koničnim vezama. U izboru načina pričvršćivanja fiksno-protetskih radova (cementirane ili vijčane konstrukcije) važni su biološki, tehnički i estetski čimbenici. Vijkom pričvršćene implantoprotetske konstrukcije su sklonije komplikaciji labavljenja fiksacijskog vijka, ali je njihov popravak vrlo jednostavan i predvidiv, ukoliko pacijent dođe u ordinaciju odmah nakon pojave prvih znakova labavosti. Nadomjesci koji su fiksirani cementiranjem tehnološki su manje zahtjevni, trošak izrade takvih vrsta radova je manji, a tehničari su kao i doktori dentalne medicine često bolje upoznati s izradom takvog nadomjeska. Ukoliko kod njih dođe do popuštanja fiksacijskog vijka, reparatura takvog rada je zahtjevna i s nepredvidivim ishodom te je vrlo često nužno i samo ponavljanje takvog rada (od faze otiskivanja).

**Ključne riječi:** cementirani implantoprotetski radovi; komplikacije; popuštanje fiksacijskog vijka.

## **Summary**

### **ABUTMENT SCREW LOOSENING OF CEMENT-RETAINED IMPLANT PROSTHETIC RESTORATIONS - CASE REPORT OF COMPLICATION**

Technical complications on implant restorations exist since the beginning of implant-prosthetic rehabilitation of patients. One of the most common complications we can expect is the abutment screw loosening. This complication is not catastrophic, but if it reappears after reparation, it may have a negative impact on the outcome of therapy and patient's satisfaction. Type of connection between the implant and the prosthesis, the patient's parafunctional habits, and the type of prosthesis are the factors which affect the occurrence of prosthetic complications. Depending on the type of connection, first developed systems were with an external hexagon connection, which was changed to internal hexagon and conical connections, because of short connection and frequent loosening of the fixation screw of external systems. Biological, technical and aesthetic factors are important for the selection of method for fixation of fixed dental prosthesis (cement or screw retention). Loosening of the fixation screw occurs more often in the implant prosthetic constructions which are fixed with the screw, than in cemented ones. Fixation screw repair is very simple and predictable if patient comes immediately after the appearance of first signs of looseness. Restorations which are cement retained are less demanding, the cost of making this type of construction is lower, and technicians and dentists are usually more skilled with it. If the fixation screw loosens (cement retained implant-prosthetic restoration), the repair of such restoration is demanding and with an unpredictable outcome, and it is often necessary to repeat this prosthetic restoration (from the impression phase).

**Keywords:** cement retained implant prosthetic restorations; complications; loosening of the fixing screw.

## SADRŽAJ

1. UVOD .....	1
2. SVRHA RADA .....	3
3. PLANIRANJE IMPLANTOPROTETSKE TERAPIJE .....	5
4. NAČINI PRIČVRŠĆIVANJA NADOGRAĐNJE I IMPLANTATA .....	9
4.1. Vijcima pričvršćeni implantoprotetski radovi .....	10
4.2. Cementom pričvršćeni implantoprotetski radovi .....	12
5. VRSTE I MEHANIKA SPOJEVA NADOGRAĐNJE I IMPLANTATA .....	15
5.1. Implantati s unutarnjim spojem.....	16
5.2. Implantati s vanjskim spojem.....	17
6. TEHNIČKE KOMPLIKACIJE NA FIKSNIM IMPLANTO-PROTETSKIM RADOVIMA .....	19
7. PRIKAZ SLUČAJA .....	22
8. RASPRAVA .....	28
9. ZAKLJUČAK .....	31
10. LITERATURA .....	33
11. ŽIVOTOPIS .....	36



## **Popis skraćenica**

RTG - radiografija

2D - dvodimenzionalni

3D - trodimenzionalni

CBCT – Cone-beam kompjuterizirana tomografija (engl. *Cone beam computed tomography*)

Gy – Gray

MPa- mega Pascal

## **1. UVOD**

Kod svakog pacijenta, gubitak i samo jednog zuba predstavlja funkcionalni poremećaj stomatognatog sustava, uz koji se također mogu javiti i prateći psihološki problemi. Kada se govori o funkcionalnom poremećaju, posljedice gubitka zuba vidljive su na preostalim zubima, procesu žvakanja, artikulaciji i fonaciji, međučeljusnim odnosima u usnoj šupljini i temporomandibularnom zglobu (1).

Suvremena dentalna medicina tehnološkim napretkom pruža niz mogućnosti nadoknade izgubljenih žvačnih jedinica kroz implantoprotetsku terapiju. Važno mjesto u današnjoj stomatologiji pripada rehabilitaciji pacijenta s djelomičnom bezubosti uporabom jednog ili više dentalnih implantata.

Gubitak zuba se uspješno može liječiti ugradnjom implantata i izradom fiksnih ili mobilnih protetskih nadomjestaka. Ono što je najvažnije za uspjeh takve vrste terapije je izrada detaljnog plana liječenja (1).

Trajnost protetskog rada, preživljenje implantata i tehnološka mogućnost opskrbe implantata novim protetskim radovima su ključne stvari u implantoprotetskoj terapiji. Nakon završene implantoprotetske rehabilitacije iznimno je bitna mogućnost održavanja higijene cjelokupnog rada, ali i mogućnost reparature implantoprotetskog rada i ponovna izrada protetskog rada na oseointegriranim dentalnim implantatima.

## **2. SVRHA RADA**

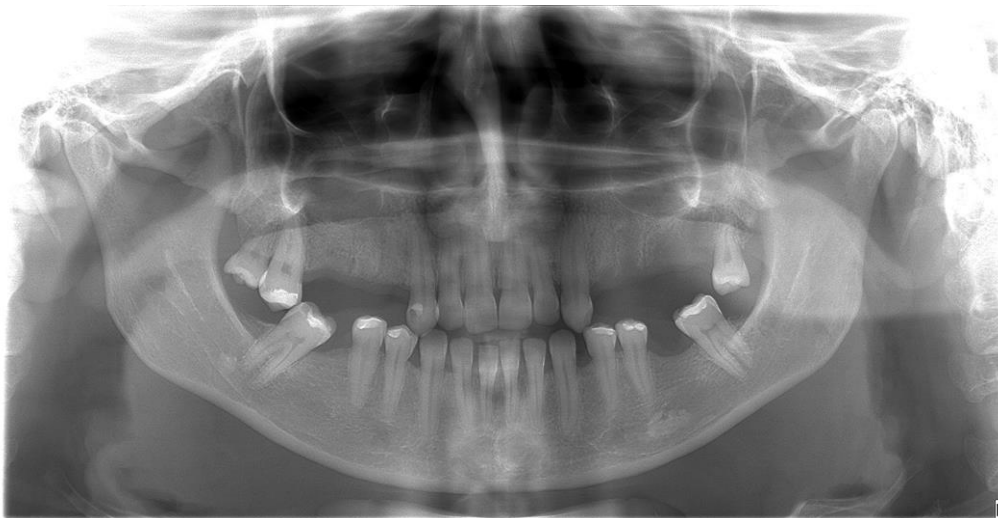Svrha ovog rada je prikaz kliničkog rješenja za komplikaciju popuštanja fiksacijskog vijka bataljka kod cementiranih implantoprotetskih radova uz očuvanje protetskog nadomjeska i opis čimbenika koji mogu utjecati na njegovu pojavu. Popuštanje fiksacijskog vijka očekivana je komplikacija kod implantoprotetskih radova koja je najčešće rezultat neadekvatnog plana terapije ili tehnički loše izvedbe rada.

### **3. PLANIRANJE IMPLANTOPROTETSKE TERAPIJE**

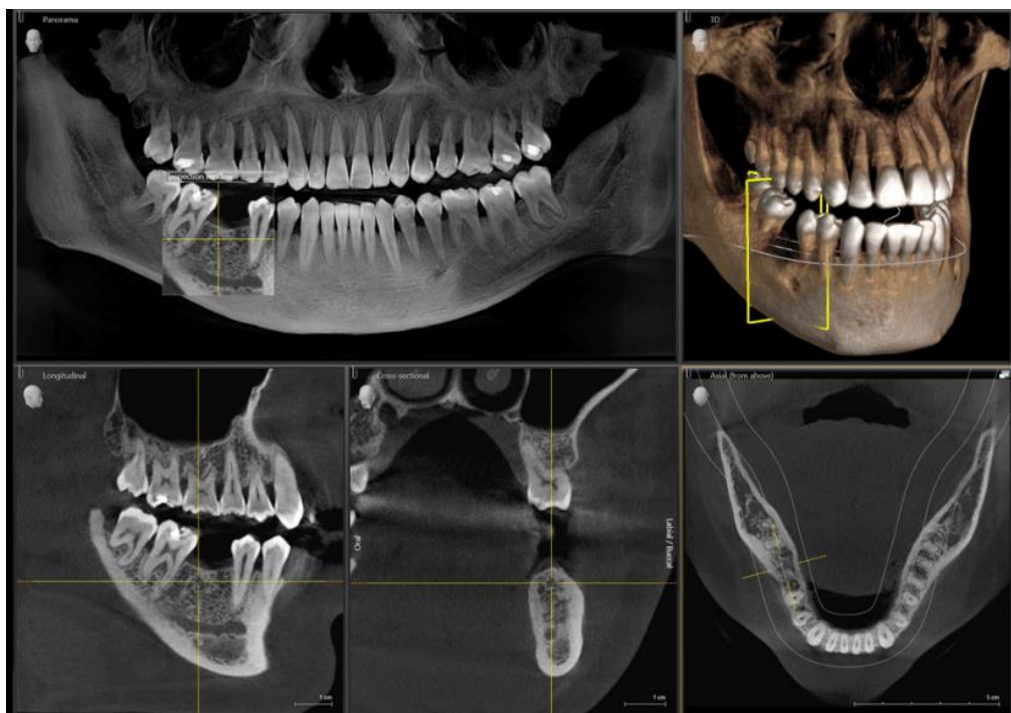
Na samom početku implantoprotetske terapije potrebno je izraditi detaljan plan kirurških i protetskih postupaka. Nakon anamneze i kliničkog pregleda, vrlo bitan faktor pri planiranju terapije je radiološka analiza. Radiološkom analizom dobivamo informacije o stanju kosti, a koje nismo u mogućnosti dobiti samim kliničkim pregledom.

Ortopantomogram (Slika 1) predstavlja najčešće korištenu 2D rendgensku snimku kojom dobivamo prikaz kosti u dvije dimenzije.

No, najkorisniji prikaz dobiva se 3D snimkom korištenjem Cone-beam kompjuterizirane tomografije (CBCT - *Cone beam computed tomography*). Takva snimka omogućava prikaz kosti i okolnih anatomskih struktura u gotovo svim slojevima i brojnim ravninama (Slika 2), za razliku od 2D snimki gdje ne možemo adekvatno odrediti horizontalnu dimenziju kosti, dok mjerenje vertikalne dimenzije nije precizno zbog distorzije prikaza i uvećanja (2).



Slika 1. Ortopantomogram



Slika 2. CBCT snimka

Biomehanička procjena jedan je od najvažnijih koraka u planiranju implantoprotetske terapije zbog utjecaja na održavanje funkcionalnosti implantoprotetskog rada, a cilj joj je maksimalno smanjenje mogućeg preopterećenja. Sastoji se od: procjene najmanjeg broja potrebnih implantata, njihovog postavljanja u najbolji mogući položaj, angulacije, procjene smjera i djelovanja sila nastalih u ustima. Osim toga bitna je i procjena kvalitete koštanog tkiva te odabir dizajna i oblika okluzalne plohe.

Implantoprotetska terapija postala je uobičajena terapija u slučajevima gdje nedostaje jedan ili više zuba, a agonisti su intaktni, nisu pogodni za uporišni zub ili pacijent ne pristaje na njihovo brušenje. Nadoknada gornjih sjekutića koji su izgubljeni ili zbog traume ili zbog nekog genetskog poremećaja te nadoknada zubi u lateralnom segmentu, čiji je gubitak uzrokovan traumom i neliječenim patološkim stanjima (poput vertikalne frakture korijena, periapikalne upale ili karijesa korijena) najčešći su primjeri slučajeva gdje se implantoprotetskom terapijom nadomješta jedan zub (3).

Kod nadoknade jednog molara Balshia i sur. su utvrdili da su dva implantata dala bolje terapijske rezultate, što je pokazalo važnost dovoljne širine okluzalne plohe (4). Gross također preporuča stvaranje dovoljno široke okluzalne plohe, kao i korištenje određene veličine implantata u stražnjoj regiji usne šupljine (5). Duljina takvog implantata bi trebala iznositi



najmanje 10 mm i imati promjer 3,75 mm (5). Uz to je preporuka ostaviti 10  $\mu$ m slobodnog prostora od antagonističkog zuba u položaju maksimalne interkuspidacije, odnosno habitualne okluzije (2).

#### **4. NAČINI PRIČVRŠĆIVANJA NADOGRAĐNJE I IMPLANTATA**

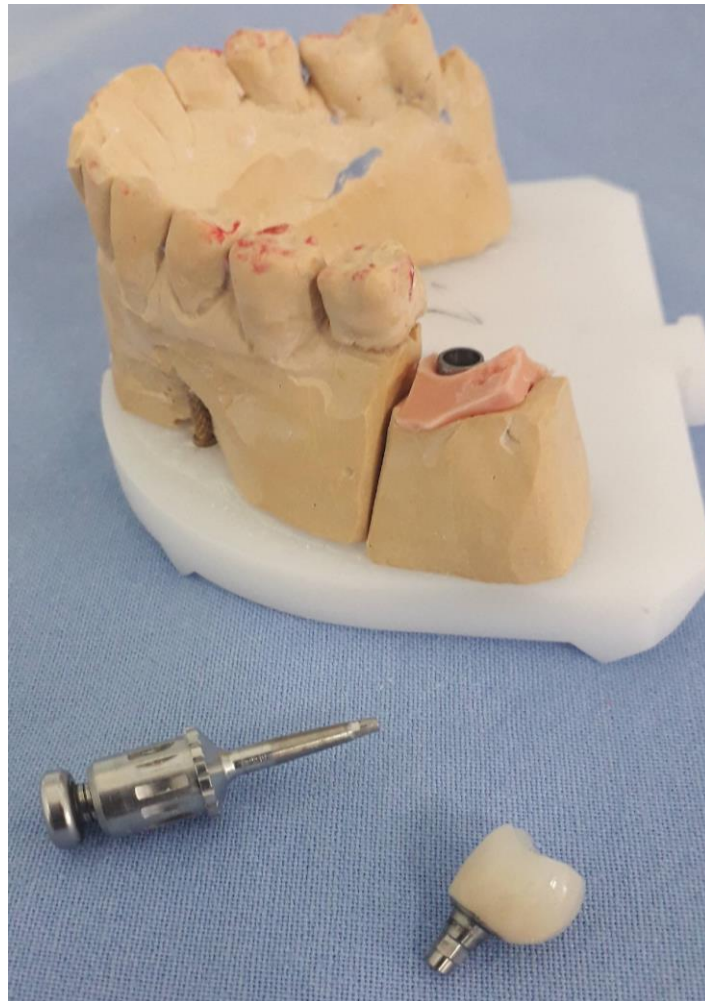
Dijelovi fiksnih implantoprotetskih radova su oseointegrirani implantat, nadogradnja implantata i protetski rad. Vijak pričvršćuje nadogradnju implantata za implantat. Implantološki sustavi koji imaju konusni dosjed nadogradnje na implantat pričvršćuju nadogradnju implantata za implantat mehaničkim brtvljenjem (6). Kod takvih radova najvažnije je postići pasivan dosjed.

Ukoliko dođe do napetosti, može doći i do nastanka komplikacija poput popuštanja vijka, kompromitiranja oseointegracije ili lomova. Kod radova pričvršćenih cementom češće nalazimo biološke komplikacije, a rjeđe tehničke, dok kod nadomjestaka pričvršćenih vijkom u prosjeku češće dolazi do tehničkih komplikacija (7).

#### **4.1. Vijcima pričvršćeni implantoprotetski radovi**

Zbog manjeg postotka bioloških komplikacija i mogućnosti reparatura, većina autora danas sugerira implantoprotetske radove pričvršćene vijkom kod nadoknade stražnjih zuba (Slika 3). Najčešća komplikacija takvih radova je popuštanje vijka.

Popuštanje vijka definira se kao gubitak retencije u vijčano pričvršćenim protetskim radovima. Na jačinu retencije vijčano pričvršćenih implantoprotetskih radova utječe: smanjena sila zatezanja, biomehaničko preopterećenje, sile koje odstupaju od glavne uzdužne osi implantata, dijelovi implantata i nepravilnost u protetičkim radovima, promjer implantata, razlike u materijalu i načinu ugradnje vijaka (8).



Slika 3. Krunica sa vijčanom vezom

Ukoliko se radi o smanjenoj sili zatezanja, trebalo bi zategnuti vijke 50-75% njihove snage pričvršćivanja, kako bi se postigla dovoljna snaga. Svaki vijak se pričvršćuje posebnim ključem koji se koristi prema određenim specifikacijama. Nakon početnog zatezanja vijka, ponovno zatezanje preporučuje se nakon 5 minuta i nakon nekoliko tjedana.

Ukoliko dođe do biomehaničkog preopterećenja, može doći do popuštanja vijčane veze, uslijed djelovanja prekomjernih sila. Ukoliko se primjenjuju sile jednake ili jače od sile zatezanja, tlačna sila će uzrokovat popuštanje vijaka, a vlačna sila deformaciju vijka, zbog čega posljedično dolazi do smanjene snage zatezanja i do popuštanja same konstrukcije (9,10).

Sile koje odstupaju od glavne uzdužne osi implantata također nepovoljno djeluju na vijcima pričvršćene implantoprotetske radove. Vrlo je važna procjena kuta implantata, i predvidivost djelovanja sila na protetski rad (11).

Dijelovi implantata i nepravilnost u protetskim radovima utječu na popuštanje vijčane veze na način da loš dosjed između implantata i nadogradnji povećava sile u vijku (8).

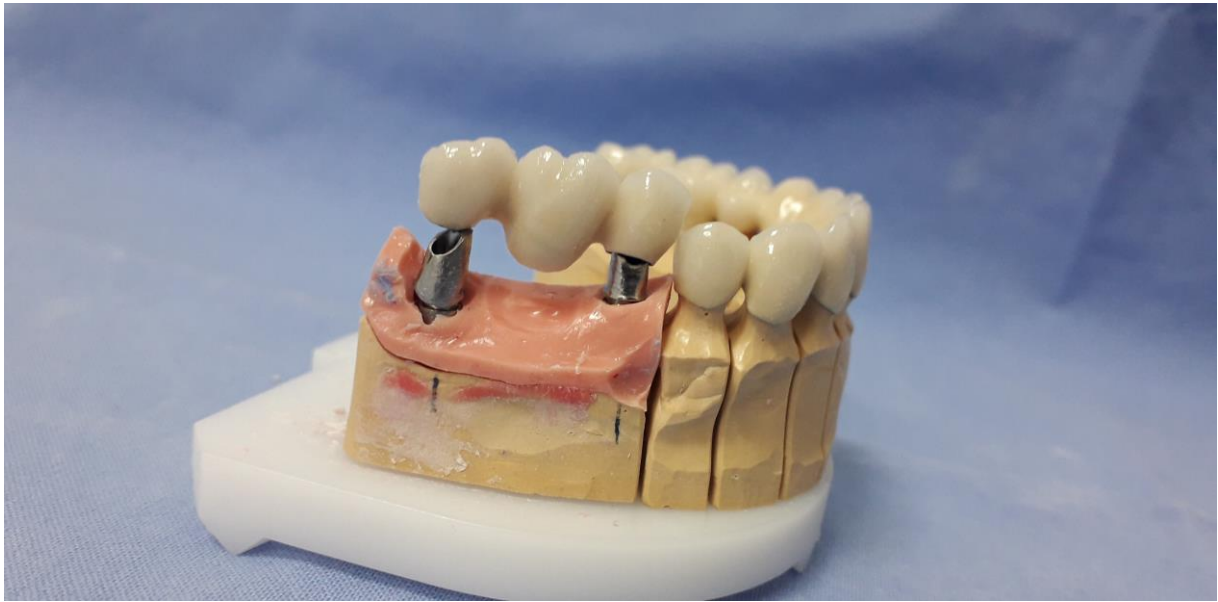Kako bi se spriječile navedene komplikacije, proizvedene su razne verzije vijaka i implantata. Uže glave vijaka više se ne koriste zbog nepovoljnog omjera opterećenja između glave i osovine i zamijenjene su vijcima s ravnim glavama. Vijci većeg promjera povećavaju prenaprezanje i posljedičnu retenciju kod implantoprotetskih radova. Kod implantata, povećana visina šesterokuta i povećan promjer platforme povećavaju stabilnost veze i posljedično smanjuju rizik za nastanak popuštanja vijčane veze (12).

Vijčani protetski radovi nošeni implantatima gdje je snižena vertikalna dimenzija na području izrade rada imaju prednost naspram cementom retiniranih konstrukcija zbog manjeg potrebnog prostora u vertikalnoj dimenziji. Minimalni potreban prostor kod vijčanih konstrukcija u vertikalnoj dimenziji okluzije iznosi 3 mm, dok kod cementom retiniranih konstrukcija on iznosi najmanje 6 mm (10,12,13).

#### **4.2. Cementom pričvršćeni implantoprotetski radovi**

Osim vijaka, u implantoprotetici, za pričvršćenje fiksnih radova koristimo i cement, koji ima ulogu popunjavanja mikropukotine između implantata i bataljka (Slika 4). Prednost ovog načina pričvršćivanja je mogućnost izrade visoko estetskih protetskih radova. Također, izrada cementiranih implantoprotetskih nadomjestaka jednostavnija je od vijcima pričvršćenih zbog mogućnosti korištenja konvencionalnih kliničkih i laboratorijskih protetskih tehnika (12,13).

Nedostatak kod radova pričvršćenih cementom je također i veća vjerojatnost nastanka bioloških komplikacija zbog mogućeg zaostatnog sloja cementa na teško dostupnim mjestima neposredno pored spoja implantata i bataljka (13).

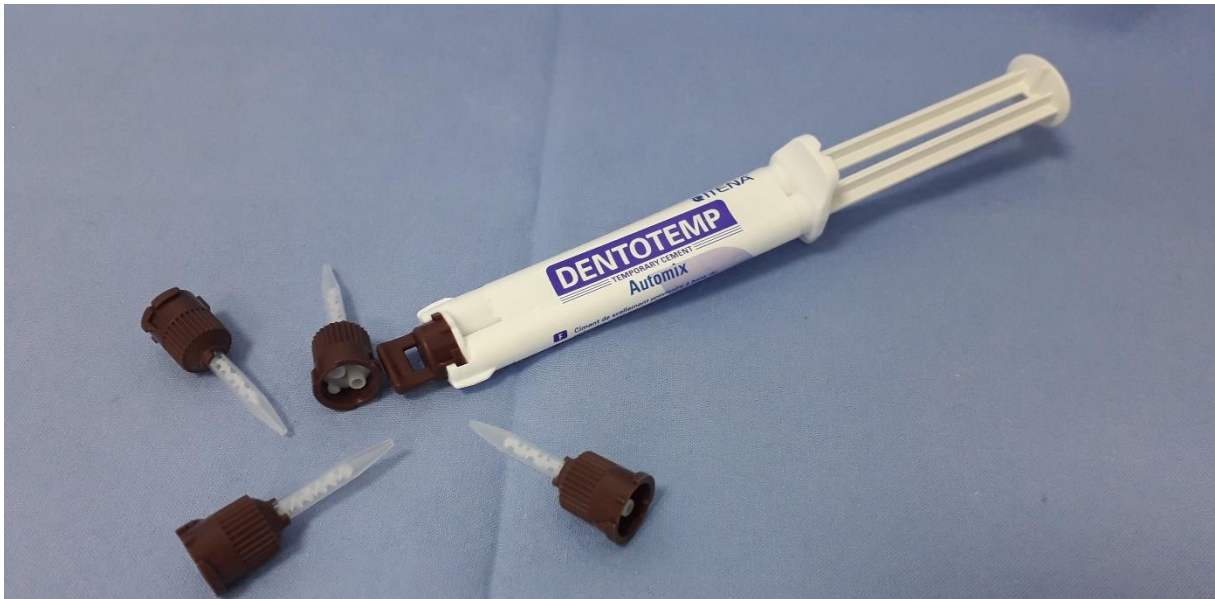

Slika 4. Metalkeramički most na cementiranje, nošen implantatima

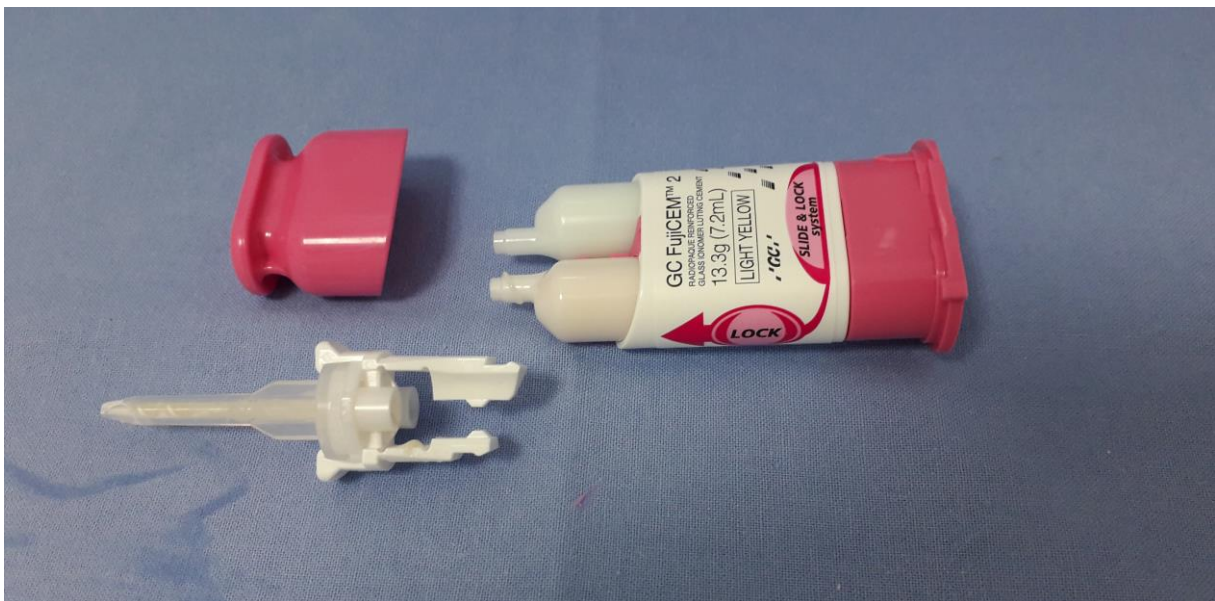
U slučaju postavljanja implantata pod većim kutom, ako je divergentnost osi implantata i fiksacijskog vijka bataljka manja od 17 stupnjeva, poželjno je rad pričvrstiti cementiranjem. U toj situaciji je gotovo nemoguće dobro pričvrstiti protetski rad vijkom na individualiziranu nadogradnju (14).

Cemente, prema duljini trajanja, dijelimo na:

- a) privremene: cinkov oksid sa ili bez eugenola te kompozitni cement (Slika 5)
- b) za dulje vrijeme privremenog cementiranja: kompozitni te cink-oksadni cementi s dodatkom metaakrilata
- c) trajne: kompozitni, cink-oksifosfatni i staklenoionomerni cementi (Slika 6) (15).



Slika 5. Privremeni cement na bazi cinkovog oksida



Slika 6. Staklenoionomerni cement za trajno cementiranje

## **5. VRSTE I MEHANIKA SPOJEVA NADOGRADNJE I IMPLANTATA**



Prema istraživanju Kourtisa i sur., u dvodijelnom implantološkom sustavu iznimno je važna mehanička stabilnost spoja nadogradnje i implantata (16). Postoje dvije osnovne vrste spoja: unutarnji i vanjski spoj. S biomehaničkog pogleda, taj spoj između implantata i nadogradnje utječe na pojavu tenzije na kost oko vrata implantata i na protetske komponente te omogućuje postojanost protetskog rada. Najčešće korišteni su šesterokutni oblik – heksagon i Morseov konus kod unutarnjeg spoja. Ostali oblici su: trokutasti, kvadratični, osmerokutni, u obliku vijka, s raznim dodatnim utorima i izbočinama. Kod koničnih spojeva, spojne plohe su konične, dok se kod nekoničnih spojeva na tijelu implantata nalaze utori (kao antirotacijska zaštita), paralelne spojne plohe, horizontalne i vertikalne, a unutarnji navoji služe za prihvat vijka (16). Sloboda rotacije oko uzdužne osovine iznosi između  $2,9^\circ$  i  $5^\circ$  kod svih šesterokutnih antirotacijskih sustava kod implantata, bez obzira na vrstu konekcije. Prednost sustava s duljim ili koničnim unutarnjim spojem jesu manji pomaci i deformiteti između implantata, vijka i nadogradnje (16).

### **5.1. Implantati s unutarnjim spojem**

Prednost unutarnjih spojeva jest stabilnija veza implantata i nadogradnje zbog manjeg mehaničkog opterećenja vijka, što je uzrok bolje raspodjele mehaničkih sila koje manje opterećuju okolnu kost, te smanjenog broja rotacijskih pomaka (17). Također, omogućuju bolju mehaničku stabilnost i estetske rezultate (18).



Slika 7. Implantati s unutarnjim spojem

Kao što je navedeno, postoje razni oblici unutarnjeg spoja nadogradnje i implantata (Slika 7). Promjena platforme se preporuča za postizanje izlaznog profila kako bi se dobio što bolji estetski izgled. Kod promjene platforme različit je promjer bataljka i izlaznog profila implantata. Nakon postavljanja implantata u kost, često dolazi do resorpcije kosti u području vrata implantata (između 0,1 i 3,0 mm). Viša razina kosti oko ramena implantata prisutna je kod sustava sa promjenom platforme, što je direktno povezano sa integracijom i preživljenjem inseriranog implantata. Odmicanjem spoja implantata i nadogradnje od ruba marginalne kosti nastoji se spriječiti ili makar smanjiti gubitak kosti u vertikalnoj dimenziji kod dvodijelnih implantoloških sustava (18).

## **5.2. Implantati s vanjskim spojem**

Vanjski spoj implantata i nadogradnje je bio prisutan u prvim implantološkim sustavima. Izgledao je poput ravnog dosjeda kombiniranog s antirotacijskim elementima, koje čini izbočina na implantatu, a udubljenje na nadogradnji (Slika 8). Najčešće korišteni antirotacijski element je šesterokutni heksagonski poligonalni oblik. Vijak je taj koji spaja spojne plohe, i vrlo je važno zatezati vijak prema preporuci proizvođača (19).



Slika 8. Implantat s vanjskim spojem

Zbog pojave brojnih komplikacija takvih spojeva, poput oslabljene mehaničke stabilnosti, lomova vijaka (osobito između 1.4-2.2 mm) između nadogradnje i implantata (jer je najveće

opterećenje na njemu), neodgovarajućih antirotacijskih tijela i posljedičnih rotacijskih pomaka, došlo je do razvoja unutarnjih spojeva nadogradnje i implantata. Opterećenje fiksacijskog vijka bataljka najveće je kod implantoloških sustava s vanjskom konekcijom – već i mali rotacijski pomaci mogu uzrokovati popuštanje, oštećenje i u konačnici lom vijka. Prema literaturi, mikropomaci do 2° nemaju negativan utjecaj na stabilnost fiksacijskog vijka, dok oni između 3° i 10° dodatno opterećuju vijak i dovode do smanjenja mehaničke stabilnosti i popuštanja veze (17).

**6. TEHNIČKE KOMPLIKACIJE NA FIKSNIM IMPLANTO-PROTETSKIM  
RADOVIMA**

Tehničke komplikacije implantoprotetskih radova događaju se učestalo i teško je u potpunosti prevenirati sve potencijalne probleme. Tehničke komplikacije koje se mogu javiti na implantoprotetskim radovima kao što su pucanje keramike, metalne osnove ili vijka, kao i popuštanje fiksacijskog vijka teško se rješavaju (20).

U sistematskom prikazu Wittnebena i sur. nije pronađena statistički značajna razlika u preživljavanju implantoprotetskih radova između sustava retiniranih vijkom i cementom, dok su cementom pričvršćeni radovi pokazali nešto više tehničkih i bioloških komplikacija (21). Nije utvrđena ni statistički značajna razlika između stopa neuspjeha različitih vrsta materijala nadogradnji (zlatne legure, čelične legure, titanski i keramički materijali). Neuspjeh terapije cementom retiniranih konstrukcija nije bio pod utjecajem odabira određene vrste cementa, iako odabir cementa utječe na trajnost veze bataljka i krunice (21).

Istraživanja sugeriraju da se kod nadogradnji različitih materijala može očekivati različit postotak tehničkih komplikacija kao što su lomovi na području spojeva bataljaka i implantata (20).

S druge strane, prema istraživanju Gracisa i sur., nema statistički značajnih razlika kod lomova cirkonskih ili titanskih nadogradnji koje ovise o vrsti konekcije (22). Kod vanjskih spojeva, glavne komplikacije su veći rotacijski mikropomaci koji destabiliziraju vijak i mogu dovesti do njegova gubitka. Zato je stvoren unutarnji spoj u kojem su mikropomaci minimalizirani s antirotacijskim elementima (10). Heydecke i sur. su istraživali koji je optimalan broj implantata potreban za fiksna rješenja. Trajanje fiksnih implantoprotetskih radova u gornjoj čeljusti na 4 do 6 implantata kroz razdoblje od pet godina iznosi čak 97,5 %, a desetogodišnje preživljenje je 95 %, dok u donjoj čeljusti trajanje fiksnih implantoprotetskih radova na 4 - 6 implantata iznosi nakon pet godina 97,9 % te nakon deset godina čak 95,9 % (23).

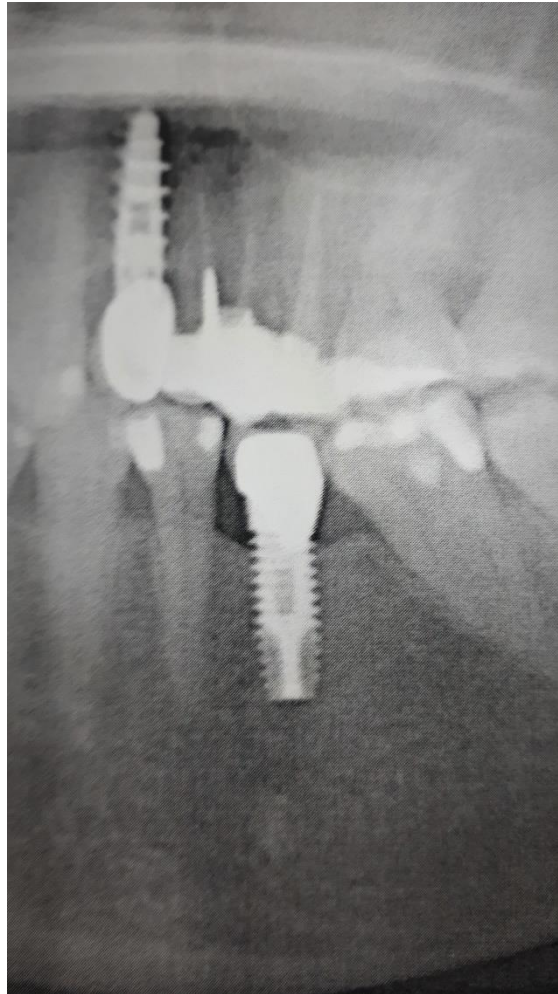Jung i sur. su pokazali da trajnost implantata nosača jedne krunice iznosi tijekom pet godina 97,5%, dok za razdoblje od deset godina preživljenje pada na 95,2%. Trajnost krunica koje nosi jedan implantat nakon pet godina iznosi 96,3%, nakon deset godina iznosi 89,4%. Ako pak govorimo o tehničkim komplikacijama, nakon pet godina javlja se popuštanje vijka u 8,8% slučajeva, u 4,1% gubitak retencije te u 3,5% lom keramike. Postotak estetskih komplikacija iznosi 7,1%. Ako govorimo o biološkim komplikacijama, u 7,1% bolesnika pojavile su se komplikacije na mekom tkivu, a u 5,2% slučajeva na koštanom tkivu, gdje je najčešće došlo do gubitka marginalne kosti. Treba spomenuti fenomen peristaltičke pumpe koji se pojavljuje prilikom pomicanja nadogradnje djelovanjem sila u usnoj šupljini te dolazi do propuštanja

sadržaja iz područja unutrašnjosti implantata na spoju s nadogradnjom, čime dolazi do razvoja bakterija i posljedične upale tkiva, te razvoja periimplatnih bolesti i poticanja osteoklasta u kostima (24).

Što se tiče fiksnih konstrukcija kojima su spojeni implantati i zubi, kao glavnu komplikaciju nerigidne veze Tsaousoglou i sur. navode intruziju prirodnog zuba (25). Postotak preživljenja postavljenih implantata iznosio je između 90 i 100% u periodu između 3 i 10 godina. Postotak trajnosti zuba iznosio je između 94,1-100%, dok je protetski nadomjestak trajao između 85-100%. Najčešća komplikacija koja se javila u 11,53% bolesnika, bila je periapikalna lezija. Najčešća tehnička komplikacija u 16,6% slučajeva bila je lom keramike, dok je druga najčešća komplikacija bila popuštanje vijka u 11,53% slučajeva. Kod fiksnih implantoprotetskih radova koji uključuju i zube, istraživanja Tsaousoglou i sur. pokazala su da je premalo dokaza kojima je dana prednost rigidne ili nerigidne veze zuba i implantata. Postoji i podatak da u rigidnim vezama nema intruzije zuba, dok je kod primjene nerigidne veze 8,19% zuba bilo intrudirano (25).

## **7. PRIKAZ SLUČAJA**

Pacijent u dobi od 56 godina, po zanimanju pravnik, dolazi u ordinaciju dentalne medicine zbog problema pomičnosti metalkeramičke krunice na implantatu, na poziciji 35. Anamnestički se doznaje da je implantoprotetska rehabilitacija na poziciji 35 provedena prije 9 godina u drugoj stomatološkoj ordinaciji s nama poznatim implantoprotetskim sustavom s vanjskim spojem nadogradnje i implantata. Protetski rad je cementiran na nadogradnji, nepoznatim cementom.

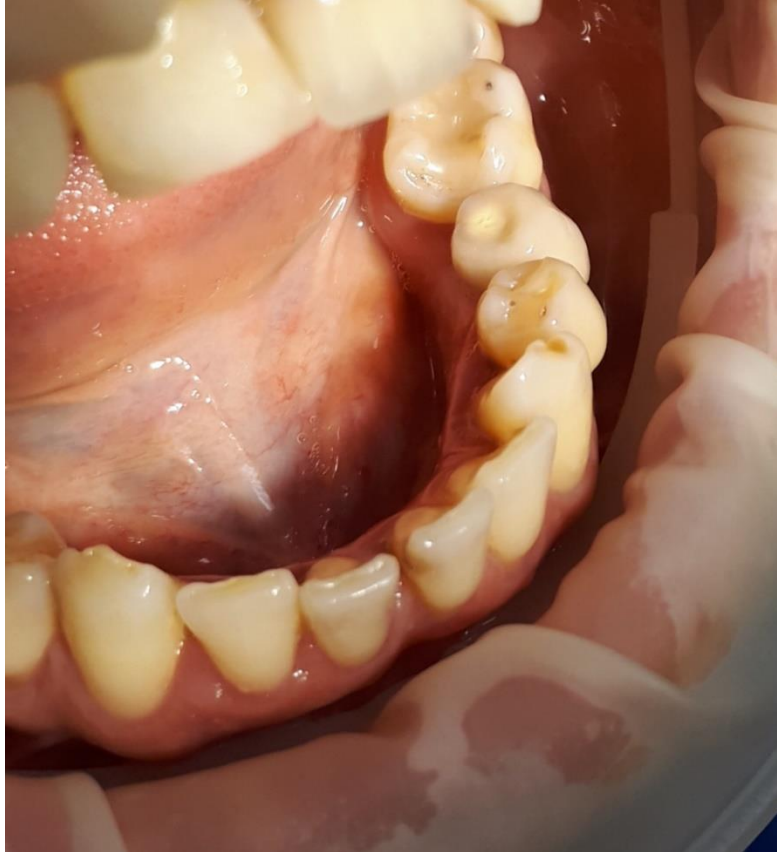

Slika 9. RTG snimka

Kliničkim pregledom i RTG-dijagnostikom (Slika 9) ustanovljeno je da se najvjerojatnije radi o komplikaciji popuštanja fiksacijskog vijka bataljka. Resorpcija kosti oko implantata iznosi 1,9 mm, a tkivo oko implantata je bez upalnih procesa, te oralnu higijenu pacijent uredno provodi. Okluzalna ploha krunice je umjerene morfologije (Slika 10), a zbog male angulacije

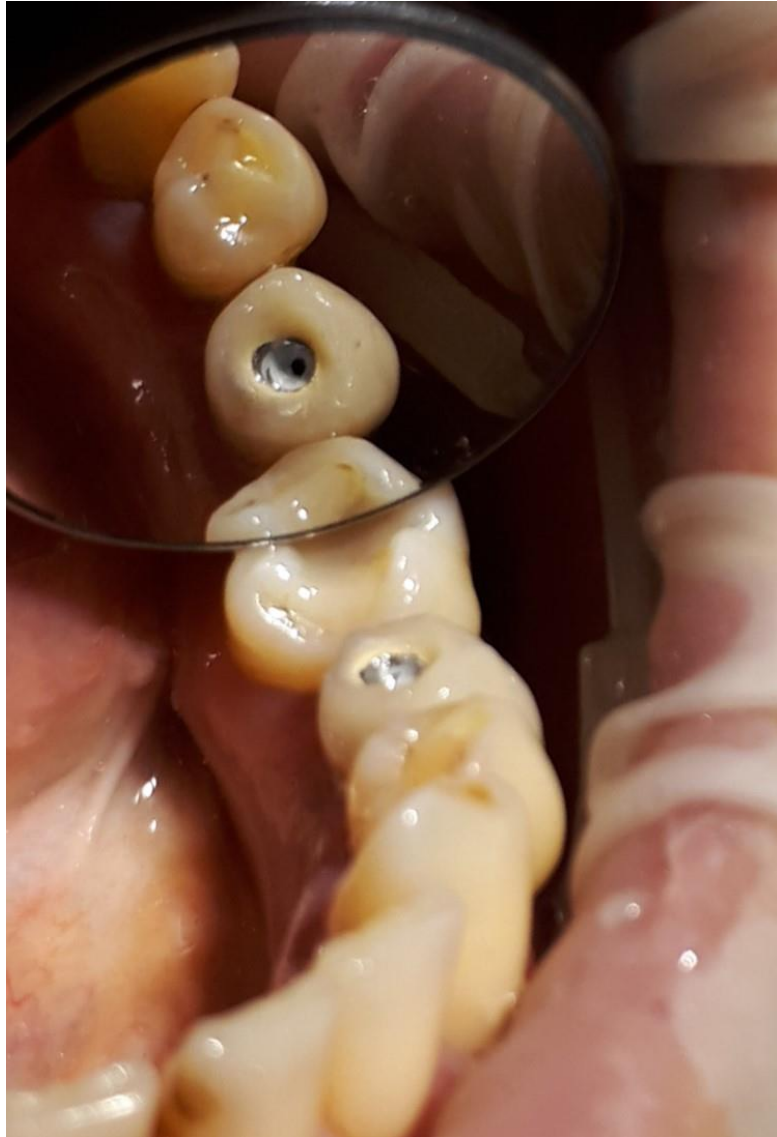

implantata, na RTG-u jasno je prikazan i fiksacijski vijak u ležištu unutar implantata, što predstavlja vrlo povoljnu situaciju za reparaturu rada.



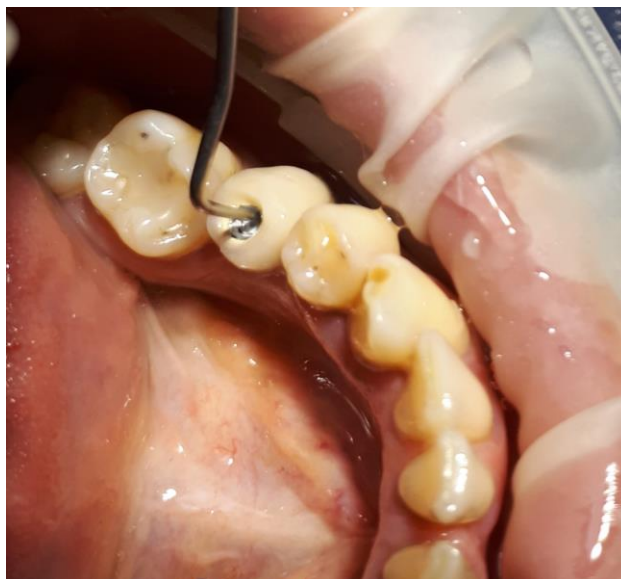Slika 10. Prikaz implantoprotetskog rada

Nakon određivanja smjera preparacije i izlazišta vijka (pomoću RTG snimke) dijamantnim okruglim svrdlom uklonjen je sloj keramičkog materijala i opakera na griznoj plohi krunice 35. Promjer kaviteta na keramici je proširen u opsegu za 1 milimetar od promjera budućeg otvora metala, kako bi se preveniralo nekontrolirano pucanje keramike prilikom preparacije kroz metal. Nakon probijanja sloja metala, dolazi se do bijelog sloja cementa (Slika 11).



Slika 11. Prikaz metala, sloja cementa i trepanacijskog otvora

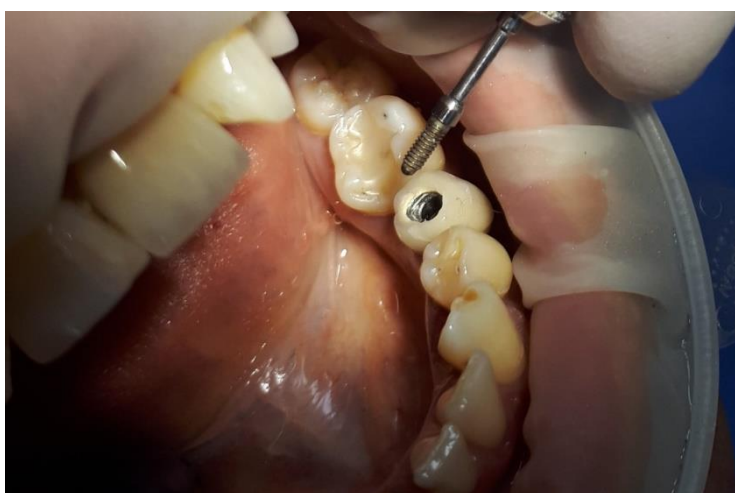Nakon probijanja sloja cementa, stomatološkom sondom je sondiran trepanacijski otvor (Slika 12 – time potvrđujemo ili mijenjamo smjer trepanacije otvora prema fiksacijskom vijku bataljka).



Slika 12. Sondiranje trepanacijskog otvora

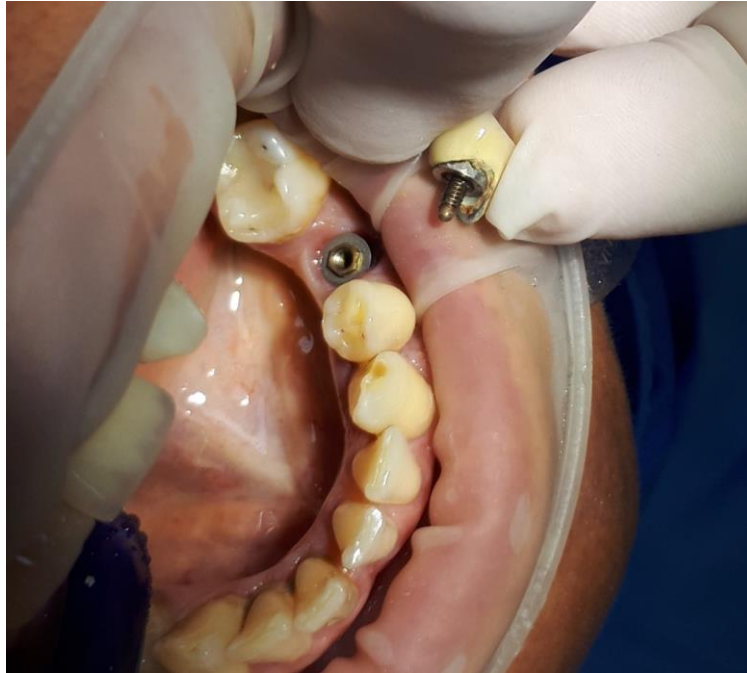Potvrdivši smjer trepanacije pomoću sonde, pažljivo se nastavilo proširivanje trepanacijskog otvora sve do dimenzija širine glave fiksacijskog vijka.

Fiksacijski vijak je potom u potpunosti uklonjen pomoću odgovarajućeg ključa, pazeći pritom da smjer trepanacije otvora i dimenzija otvora omogućuju nesmetano uklanjanje vijka iz bataljka i krunice (Slika 13).



Slika 13. Fiksacijski vijak izvađen bez oštećenja

Jednom uklonjen stari fiksacijski vijak po mogućnosti je potrebno zamijeniti novim zbog opasnosti od oštećenja prilikom nošenja implantoprotetskog rada ili prilikom uklanjanja razlabavljenog vijka iz bataljka i krunice.



Slika 14. Krunica sa nadogradnjom

Uspješno uklonjena krunica sa bataljkom (Slika 14) sada predstavlja vijčanu konstrukciju te se kao takva nakon čišćenja te uzimanja otiska vraća u usta pacijenta kao privremena krunica do izrade novog implantoprotetskog rada.



Razvoj suvremene implantoprotetike donosi niz novih mogućnosti u rješavanju svakodnevnih problema djelomične ili potpune bezubosti. Sukladno tome priroda komplikacija koje se javljaju u tijeku, te u periodu nakon provedene terapije, zahtijevaju svakodnevnu edukaciju doktora dentalne medicine na polju implantoprotetike. Uvijek je potrebno unaprijed misliti na trajnost protetskog rada, trajanje implantata i na tehnološku mogućnost opskrbe implantata novim protetskim radovima u budućnosti. Komplikacije kod implantoprotetskih konstrukcija pričvršćenih cementom u vidu zaostatnog sloja cementa i pojavom bioloških komplikacija, potom naknadnog odcementiranja radova i moguće opasnosti od aspiracije ili gutanja protetskih komponenti u novije vrijeme su prevenirane primjenom zaštitnih postupaka kao što je primjena koferdama i korištenjem visokokvalitetnih cemenata.

Komplikacija popuštanja fiksacijskog vijka bataljka implantoprotetskih radova je još uvijek relativno rijetka. Njeno rješavanje zahtijeva vještinu i iskustvo terapeuta, a ishod reparature takvog rada je nepredvidiv. Do nje najčešće dolazi zbog neadekvatnog plana terapije ili zbog loše tehničke izvedbe rada.

Prije samog terapijskog plana, potrebna nam je CBCT snimka usne šupljine, koja nam prikazuje stanje koštanog tkiva i okolnih anatomskih struktura. Nakon detaljnog uvida u pacijentovo stanje, slijedi biomehanička procjena koja je jedan od najvažnijih koraka u implantoprotetskoj terapiji. Ona se sastoji od procjene minimalnog broja implantata koji su potrebni u čeljusti, procjene odgovarajućeg položaja i angulacije za njihovo postavljanje, uvida o djelovanju sila u usnoj šupljini, procjene kvalitete koštanog tkiva i buduće okluzalne plohe.

Fiksni implantoprotetski radovi sastoje se od implantata inseriranog u koštano tkivo, njegove nadogradnje i protetskog rada. Vijak pričvršćuje nadogradnju implantata za implantat. Implantoprotetski radovi pričvršćeni vijkom su prvi terapijski izbor kod pacijenata kod kojih je potrebna nadoknada stražnjih zuba. Također imaju prednost u slučajevima gdje nema mnogo prostora u vertikalnoj dimenziji u usnoj šupljini.

Ukoliko se stvori prejaka napetost prilikom mehaničkog stezanja nadogradnje na implantat, iznad iznosa propisanog od strane proizvođača, može doći do oštećenja dijelova vijka, gubitka retencije i popuštanja vijka. Najčešći mogući uzroci popuštanja vijka su smanjena sila zatezanja vijka i djelovanje prejakih sila. Sama procjena sila ovisi o implantatu, njegovoj angulaciji i o protetskim radovima koji se postavljaju na nadogradnju.

Radi preveniranja popuštanja vijka, proizvedeni su vijci većeg promjera. Ono što je osobito pridonijelo stabilnosti veze je dizajn implantata s unutarnjim spojem. Mehanička stabilnost spoja između implantata i nadogradnje omogućena je pomoću dvije vrste spoja: unutarnjeg i vanjskog spoja. Najčešće korišteni spojevi kod implantata i nadogradnje su šesterokutni heksagonski oblik kod vanjskog spoja i Morseov konus kod unutarnjeg spoja. Prednost unutarnjih spojeva su manji pomaci i manja vjerojatnost nastanka deformacije između implantata, nadogradnje i vijka. Unutarnji spoj manje opterećuje vijak, koštano tkivo i omogućuje manji broj rotacijskih pomaka, daje mehaničku stabilnost i bolje estetske rezultate.

Istraživanja su pokazala da postotak popuštanja vijka kod unutarnjeg spoja iznosi 3,5%, dok kod vanjskog spoja iznosi 6 do 48%, što je evidentno viši postotak uz veću mogućnost nastanka komplikacije popuštanja vijka (16). Također, kod vanjskog spoja je najčešće dolazilo do lomova vijaka jer je najveće opterećenje bilo na vijku, uz neodgovarajuća antirotacijska tijela i nastanak rotacijskih pomaka. Prema literaturi, mikropomaci do 2° nemaju značajan negativan utjecaj na stabilnost fiksacijskog vijka, dok oni između 3° i 10° dodatno opterećuju vijak i dovode do smanjenja mehaničke stabilnosti i popuštanja veze (19).

Druga terapijska opcija je pričvršćivanje implantoprotetskih radova pomoću cementa. Cement popunjava pukotinu između implantata i bataljka. Prednosti cementa su jednostavnost i fokusiranost na estetiku, te je terapijska opcija u slučajevima insercije implantata pod većim kutom. Nedostaci su nastanak bioloških komplikacija zbog mogućeg zaostatnog sloja cementa na teško dostupnim mjestima u usnoj šupljini (12).

Što se tiče odluke koji način odabrati za adekvatno pričvršćivanje protetskih radova, sistematski pregled Wittnebena i sur. nije pokazao statistički značajnu razliku između cementom i vijkom retiniranih protetskih radova kod trajnosti rada, dok je kod vijkom retiniranih konstrukcija utvrđen manji broj tehničkih i bioloških komplikacija (21).

Istraživanje Gracisa i sur. je pokazalo da je popuštanje fiksacijskog vijka učestala komplikacija prisutna najčešće kod kombinacije vanjskog spoja implantata i nadogradnje. Do nje dolazi zbog rotacijskih pomaka koji destabiliziraju vijak (22). Upravo zato je i došlo do nastanka unutarnjeg spoja između implantata i nadogradnje te je time uvelike smanjen broj komplikacija i poboljšana je postojanost radova. Unutarnji spoj je u konačnici doveo do uspješnije terapije i zadovoljnijeg pacijenta i terapeuta.

## **9. ZAKLJUČAK**



Mnogobrojne studije daju nam uvid u planiranje i provođenje implantoprotetske terapije, te danas imamo puno saznanja o prevenciji i rješavanju komplikacija koji se javljaju s biološkog, estetskog ili tehničkog aspekta. Komplikacija popuštanja fiksacijskog vijka javlja se češće kod radova s vanjskim spojem nadogradnje i implantata a jednostavnija je za rješavanje kod konstrukcija retiniranih vijčanom vezom. Dosadašnja iskustva nam omogućavaju preciznije i kvalitetnije planiranje implantoprotetske terapije, što podrazumijeva korištenje suvremenih metoda rada, te izradu precizne i kvalitetne konstrukcije na implantatima. Kod popuštanja fiksacijskog vijka bataljka cementirane implantoprotetske konstrukcije, reparatura takvog rada je zahtjevna i s nepredvidivim ishodom te je vrlo često nužno i samo ponavljanje takvog rada (od faze otiskivanja).

## **10. LITERATURA**

1. Bešlić A, Radić T, Pelivan I. Pokrovne proteze retinirane prečkama na implantatima– prikaz slučaja. *Sonda*. 2012;13(23):60-5.
2. Krolo I, Simeon P. Mjerni parametri u implantologijskom postupku. In: Krolo I, Zadravec D. *Dentalna radiologija*. Zagreb: Medicinska naklada; 2016. p. 197-212.
3. Čatović A, Komar D, Čatić A. i sur. *Klinička fiksna protetika I - krunice*. Zagreb: Medicinska naklada; 2015. p. 198.
4. Balshi TJ, Hernandez RE, Pyszlak MC, Rangert BA. Comparative study of one implant vs. two replacing a single molar. *Int J Oral Maxillofac Implants*. 1996;11(3):372–8.
5. Gross M. Occlusion in implant dentistry. A review of the literature of prosthetic determinants and current concepts. *Aust Dent J*. 2008;53(s1).60-8.
6. Temmer K, Plasaj H. IMTEC mini implantati – za dugotrajnu stabilizaciju potpunih proteza. *Hrvatski stomatološki vjesnik*. 2007;14(1):13-4.
7. Wolfart S, Harder S, Reich S, Sailer I, Weber V. *Implantoprotetika –koncept usmjeren na pacijenta*. 1.izd. Zagreb: Media Ogled; 2015. p. 712.
8. Taylor TD, Agar JR, Vogiatzi T. Implant prosthodontics: current perspective and future directions. *Int J Oral Maxillofac Implants*. 2000;15:66–75
9. Shadid R, Sadaqa N. A comparison between screw- and cement-retained implant prostheses. *J Oral Implantol*. 2012;38(3):298-307.
10. Misch CE. *Dental Implant Prosthetics*. St Louis: Mosby; 2005. p. 414-20.
11. McGlumphy EA, Mendel DA, Holloway JA. Implant screw mechanics. *Dent Clin North Am*. 1998;42:71–89.
12. Shadid R, Sadaqa N. A comparison between screw- and cement-retained implant prostheses. *J Oral Implantol*. 2012;38(3):298-307.
13. Hebel KS, Gajjar RC. Cement-retained versus screw-retained implant restoration: achieving optimal occlusion and esthetics in implant dentistry. *J Prosthet Dent*. 1997;77:28-35.
14. Chee W, Felton DA, Johnson PF, Sullivan DY. Cemented versus screw-retained implant prostheses: which is better? *Int J Oral Maxillofac Implants*. 1999;14:137-41.

15. Mehulić K i sur. *Dentalni materijali*. 1.izd. Zagreb: Medicinska naklada; 2017. p. 227-40.
16. Kourtis S, Damanaki M, Kaitatzidou S, Kaitatzidou A, Roussou V. Loosening of the fixing screw in single implant crowns: predisposing factors, prevention and treatment options. *J Esthet Restor Dent*. 2017 Jul 8;29(4):233-46.
17. Pita MS, Anchieta RB, Barao VA, Garcia IR Jr, Pedrazzi V, Assuncao WG. Prosthetic platforms in implant dentistry. *J Craniofac Surg*. 2011;22(6):2327- 31.
18. Macedo JP, Pereira J, Vahey BR, Henriques B, Benfatti CAM, Magini RS et al. Morse taper dental implants and platform switching: The new paradigm in oral implantology. *Eur J Dent*. 2016;10(1):148-54.
19. Nishioka RS, Vasconcellos LGO, Nishioka LNBM. External hexagon and internal hexagon in straight and offset implant placement: strain gauge analysis. *Implant Dent*. 2009;18(6):512-20.
20. Hebel KS, Gajjar RC. Cement-retained versus screw-retained implant restoration: achieving optimal occlusion and esthetics in implant dentistry. *J Prosthet Dent*. 1997;77:28-35.
21. Wittneben JG, Millen C, Brgäger U. Clinical performace of screw-versus cement-retained fixed implant-supported reconstructions :a systematic review. *Int J Oral Maxillofac Implants*. 2014;29:84-98.
22. Gracis S, Michalakis K, Vigolo P, Vult von Steyern P, Zwahlen M, Sailer I. Internal vs. external connections for abutments/reconstructions: a systematic review. *Clin Oral Implants Res*. 2019;2:13-34.
23. Heydecke G, Zwahlen M, Nicol A, Nisand D, Payer M, Renouard F et al. What is the optimal number of implants for fixed reconstructions: a systematic review. *Clin Oral Implants Res*. 2012;23 Suppl 6:217-28.
24. Jung RE, Zembic A, Pjetursson BE, Zwahlen M, Thoma DS. Systematic review of the survival rate and the incidence of biological, technical, and aesthetic complications of single crowns on implants reported in longitudinal studies with a mean follow-up of 5 years. *Clin Oral Implants Res*. 2012;23 Suppl 6:2-21.

25. Tsaousoglou P, Michalakis K, Kang K, Weber HP, Sculean A. The effect of rigid and non-rigid connections between implants and teeth on biological and technical complications: a systematic review and a meta-analysis. *Clin Oral Implants Res.* 2017;28(7):849-58.

Ante Bešlić, rođen je u Zagrebu 04. veljače 1989. godine , završio je srednju školu i obranio završni rad za zanimanje dentalni tehničar 2007. godine, a Stomatološki fakultet Sveučilišta u Zagrebu završio je 2015. godine. U siječnju 2018. godine započeo je sa specijalizacijom iz stomatološke protetike pri Kliničkom bolničkom centru Zagreb. Poslijediplomski specijalistički studij dentalna implantologija upisuje u travnju iste godine.



















































































**Page 45 Results (contd.)**

- (X) Font TimesNewRomanPSMT is not embedded. Font TimesNewRomanPSMT can not be embedded because:  
Could not find matching font to embed
- (X) Font TimesNewRomanPSMT is not embedded. Font TimesNewRomanPSMT can not be embedded because:  
Could not find matching font to embed
- (X) Font TimesNewRomanPSMT is not embedded. Font TimesNewRomanPSMT can not be embedded because:  
Could not find matching font to embed
- (X) Font TimesNewRomanPSMT is not embedded. Font TimesNewRomanPSMT can not be embedded because:  
Could not find matching font to embed
- (X) Font TimesNewRomanPSMT is not embedded. Font TimesNewRomanPSMT can not be embedded because:  
Could not find matching font to embed - 8 more not displayed