

"Socket shield" tehnika s imedijatno postavljenim implantatom na poziciji gornjeg lateralnog sjekutića - prikaz slučaja

Ćatović, Ivan

Professional thesis / Završni specijalistički

2021

Degree Grantor / Ustanova koja je dodijelila akademski / stručni stupanj: **University of Zagreb, School of Dental Medicine / Sveučilište u Zagrebu, Stomatološki fakultet**

Permanent link / Trajna poveznica: <https://um.nsk.hr/um:nbn:hr:127:227947>

Rights / Prava: [Attribution-NonCommercial 4.0 International](#)/[Imenovanje-Nekomercijalno 4.0 međunarodna](#)

Download date / Datum preuzimanja: **2025-03-16**



Repository / Repozitorij:

[University of Zagreb School of Dental Medicine Repository](#)





Sveučilište u Zagrebu

Stomatološki fakultet

Ivan Čatović

**„*SOCKET SHIELD*” TEHNIKA S
IMEDIJATNO POSTAVLJENIM
IMPLANTATOM NA POZICIJI GORNJEG
LATERALNOG SJEKUTIĆA -
PRIKAZ SLUČAJA**

POSLIJEDIPLOMSKI SPECIJALISTIČKI RAD

Zagreb, 2021.

Rad je ostvaren u: Zavod za parodontologiju, Stomatološki fakultet Sveučilišta u Zagrebu

Naziv poslijediplomskog specijalističkog studija: Dentalna implantologija

Mentor rada: izv. prof. dr. sc. Darko Božić, Zavod za parodontologiju, Stomatološki
fakultet Sveučilišta u Zagrebu

Lektor hrvatskog jezika: Jelena Celcer Kalčić, profesorica hrvatskog jezika i književnosti

Lektor engleskog jezika: Jelena Celcer Kalčić, profesorica engleskog jezika i književnosti

Sastav povjerenstva za ocjenu poslijediplomskog rada:

1. _____
2. _____
3. _____

Sastav Povjerenstva za obranu poslijediplomskog specijalističkog rada:

1. _____
2. _____
3. _____
4. _____

Datum obrane rada: _____

Rad sadrži: 46 stranica

21 slika

2 CD-a

Rad je vlastito autorsko djelo, koje je u potpunosti samostalno napisano uz naznaku izvora drugih autora i dokumenata korištenih u radu. Osim ako nije drukčije navedeno, sve ilustracije (tablice, slike i dr.) u radu su izvorni doprinos autora poslijediplomskog specijalističkog rada. Autor je odgovoran za pribavljanje dopuštenja za korištenje ilustracija koje nisu njegov izvorni doprinos, kao i za sve eventualne posljedice koje mogu nastati zbog nedopuštenog preuzimanja ilustracija odnosno propusta u navođenju njihovog podrijetla.

Zahvala

Zahvaljujem mentoru izv. prof. dr. sc. Darku Božiću na mentorstvu, nesebično prenesenom stručnom znanju i pruženoj pomoći pri izradi ovog specijalističkog rada. Također veliko hvala na svemu što je učinio i što nastavlja činiti za unaprjeđenje struke u Hrvatskoj i šire, posebno u području parodontologije i implantologije.

Zahvaljujem obitelji na velikoj potpori i strpljenju koje su mi pružali tijekom dosadašnjeg stručnog usavršavanja.

Sažetak

„*SOCKET SHIELD*” TEHNIKA S IMEDIJATNO POSTAVLJENIM IMPLANTATOM NA POZICIJI GORNJEG LATERALNOG SJEKUTIĆA - PRIKAZ SLUČAJA

Ekstrakcija zuba dovodi do značajnih dimenzijskih promjena kao posljedice cijeljenja postekstrakcijske alveole. Resorpcija kosti alveolarnoga grebena izraženija je na vestibularnoj strani nego na oralnoj te predstavlja problem pri planiranju implanto-protetske rehabilitacije, pogotovo u estetskoj regiji čeljusti. U cilju smanjenja negativnih posljedica vađenja zuba i posljedično dimenzijskih promjena alveolarnog nastavka, u literaturi su opisane brojne tehnike očuvanja volumena postekstrakcijske alveole i pripreme ležišta za implantat. Iako su tehnike očuvanja alveole uspješne metode smanjenja dimenzijskih promjena, kompletno očuvanje i potpuna regeneracija još uvijek nisu mogući. Jedan od opisanih razloga u literaturi jest gubitak parodontnog ligamenta kao posljedica vađenja zuba te resorpcija vestibularne koštane stijenke. Pod pretpostavkom da će očuvanje parodontnog ligamenta umanjiti resorpciju vestibularne koštane stijenke, predložena je tehnika „*socket shield*” zadržavanja vestibularnog dijela korijena zuba u kombinaciji s postavljanjem implantata u cilju predvidljivog i stabilnog očuvanja koštane i mekotkivne arhitekture. U ovom prikazu slučaja demonstrira se uspješan, kratkoročan (dvije godine) rezultat očuvanja volumena alveolarnog nastavka s minimalnim dimenzijskim promjenama tkiva i očuvanom mekotkivnom arhitekturom. „*Socket shield*” tehnika predstavlja minimalno invazivni zahvat za pacijenta s visokim biološkim potencijalom i stabilnim rezultatom očuvanja alveole te može poslužiti kao kirurška tehnika izbora u planiranju zahtjevnih implanto-protetskih rehabilitacija u cilju izbjegavanja sekvencionalnih koštanih i mekotkivnih augmentacija u svrhu postizanja željenog estetskog rezultata.

Ključne riječi: ekstrakcija zuba; resorpcija alveolarne kosti; *socket shield*; implanto-protetska rehabilitacija

Summary

SOCKET SHIELD TECHNIQUE WITH IMMEDIATE IMPLANT PLACEMENT AT MAXILLARY LATERAL INCISOR - A CASE REPORT

Tooth extraction is followed by significant dimensional alterations due to extraction-socket healing process. Bone resorption is more pronounced on vestibular, than on the oral surfaces of the ridge, and it represents a big challenge in the implant dentistry, especially in aesthetic regions. To reduce unwanted consequences of a tooth removal followed by ridge alterations, several extraction socket preservation and ridge augmentation techniques have been described in the literature. Even though these techniques are immensely successful methods in reducing volumetric alterations, complete preservation and regeneration are not possible. One of the reasons described in the literature is a loss of periodontal ligament after tooth extraction followed by vestibular bone resorption. The socket shield technique was proposed on the presumption that leaving a vestibular part of the root in the socket and preserving the periodontal ligament will prevent bone resorption. This case report of a socket shield technique with immediate implant placement represents successful, short term (2-year) result of a ridge preservation with minimal volumetric alterations and maintained soft tissue architecture. Socket shield technique represents minimally invasive procedure of ridge preservation with predictable and stable results. When multiple hard and soft tissue surgeries are required, this technique can be considered as an alternative treatment plan to achieve desired esthetic outcome.

Key words: tooth extraction; alveolar bone loss; socket shield; implant therapy

SADRŽAJ

1. UVOD.....	1
2. ALVEOLARNA KOST.....	3
2.1. Alveolarna kost	4
2.2. Anatomske i histološke karakteristike alveolarne kosti	4
2.3. Razvoj alveolarne kosti i prave alveolarne kosti	6
2.4. Sidrena kost.....	6
2.5. Dimenzijske promjene alveolarnoga grebena	8
2.6. „Socket shield” tehnika.....	12
3. PRIKAZ SLUČAJA.....	15
4. RASPRAVA	29
5. ZAKLJUČAK.....	33
6. LITERATURA.....	35
7. ŽIVOTOPIS.....	45

Popis skraćenica

AK - alveolarna kost

BB (eng. *bundle bone*) - vlaknasta kost

BIC (eng. *bone to implant contact*) - kontakt kosti i implantata

BOP (eng. *bleeding on probing*) - krvarenje pri sondiranju

C - vrh alveolarne kosti

CBCT (eng. *cone beam computed tomography*) - računalna tomografija koničnim izvorom zračenja

CEI (eng. *complex esthetic index*) - kompleksni estetski indeks

CHX - klorheksidin

D - dno defekta

EMD (eng. *enamel matrix derivative*) - derivati caklinskog matriksa

GBR (eng. *guided bone regeneration*) - vođena koštana regeneracija

HK - Haversov kanal

IC - unutarnja stijenka koštanog grebena

ICAI (eng. *implant crown aesthetic index*) - implantat-kruna estetski indeks

IES - (eng. *implant esthetic score*) - estetska ocijena implantata

KS - koštana srž

MK - mineralizirana kost

OC - vanjska stijenka koštanog grebena

OPT - ortopantomogram

PAK - prava alveolarna kost

PES (eng. *papila esthetic score*) - estetska ocijena papile

PET (eng. *partial extraction therapy*) - tehnika djelomične ekstrakcije

PI - plak indeks

PL - parodontni ligament

PMN - polimorfonuklearni leukociti

PPD (eng. *periodontal probing depth*) - parodontna dubina sondiranja

PRF (eng. *platelet rich fibrin*) - trombocitima obogaćen fibrin

R - rame implantata

RM (eng. *root membrane*) - korijenska membrana

RST (eng. *root submergence technique*) - tehnika potapanja korijena

RVG - radioviziografija

S - površina implantata

SES (eng. *subjective esthetic score*) - subjektivna estetska ocijena

WES (eng. *white esthetic score*) - ocijena bijele estetike

1. UVOD

Zahtjevi i očekivanja pacijenata kojima je potrebna implantološka terapija predstavljaju veliki izazov za kliničare, osobito kada se radi o područjima estetske zone. Mali broj posjeta i kirurških intervencija te predvidiv, siguran i estetski dugoročan rezultat najčešći su zahtjevi pacijenta. Za postizanje željenog rezultata, osim estetski prihvatljivog protetskog nadomjestka karakterističnog oblika, teksture i boje, potrebno je zadovoljiti i estetske kriterije crvenog dijela, odnosno zadržati volumen, boju i arhitekturu periimplantatnog tkiva kao kod prirodnog zuba (1).

Svrha ovog rada jest prikazati klinički slučaj implantoprotetske rehabilitacije gubitka lateralnog sjekutića uz tehniku „*socket shield*” s dvogodišnjim praćenjem.

2. ALVEOLARNA KOST

2.1. Alveolarna kost

Alveolarna kost, zajedno s cementom korijena i parodontnim ligamentom (PL), tvori pričvrtni aparat zuba. Koštano tkivo čine mineralizirana kost (MK) i koštana srž (KŠ). Kost gornje i donje čeljusti može se podijeliti u dva tipa: kost alveolarnog nastavka (AK) i pravu alveolarnu kost (PAK). Alveolarni nastavci čeljusti jedinstvena su struktura s obzirom na to da se razvijaju zbog zuba i usporedno s razvojem i erupcijom zuba. Alveolarna kost prisutna je dok je zub prisutan u čeljusti, a kada dođe do gubitka zuba, postupno dolazi do resorpcije alveolarne kosti (2).

2.2. Anatomske i histološke karakteristike alveolarne kosti

Makroskopski gledano, vertikalnim presjekom kost alveolarnog nastavka građena je od dvaju zidova kompaktne kosti (kortikalis) između kojih se nalazi spužvasta kost (spongioza). Kortikalis je lamelarna kost, daje čvrstoću kostima i obuhvaća vanjski, periferni dio čeljusti. Spongioza je građena od mreže koštanih gredica (trabekule) čija su građa i veličina djelomično određene genskim kodom, a djelomično su rezultat funkcijskog opterećenja zuba. Prostori između trabekula ispunjeni su koštanom srži, koja je u ranijim fazama života hematopoetskog karaktera s više vaskularne strukture i nediferenciranog mezenhima, dok u starijoj životnoj dobi dominira masno tkivo. Debljina i omjer kortikalno-spongiozne kosti različiti su u različitim dijelovima maksile i mandibule. U nekim područjima čeljusti kost može biti toliko tanka da potpuno izostaje spužvasta kost. Duž površine trabekula u endosti položeni su osteoblasti, koštane stanice zadužene za stvaranje kosti. Na vanjskoj površini kosti osteoblasti su organizirani u periost. Osteoblasti su aktivne stanice koje stvaraju matriks (osteoid) koji se sastoji od kolagenih vlakana, glikoproteina i proteoglikana. Mineralizacijom matriksa osteoblasti ostaju zarobljeni u mineraliziranoj kosti te postaju osteociti, neaktivna forma osteoblasta. Mineralizirana kost građena je od

osteona, strukturalne i metaboličke jedinice kosti. Svaki osteon sadržava krvnu žilu smještenu u Haversovu kanalu (HK) okruženu koncentričnim, mineraliziranim lamelama. Komunikacija između HK-a i osteocita te osteocita međusobno odvija se zahvaljujući nježnim citoplazmatskim nastavcima osteocita kroz tzv. kanaliće. Izmjena metabolita između susjednih osteona te osteona i parodontnog ligamenta odvija se Volkmanovim kanalima (VK). Svaki VK sadržava krvne žile, limfne žile i živčana vlakna. Kost je metabolički aktivno tkivo te u skladu s funkcijskim zahtjevima stalno dolazi do obnavljanja kosti procesom pregrađivanja, odnosno remodeliranja. Tijekom procesa remodelacije koštane se trabekule neprestano resorbiraju i preoblikuju, a kortikalna se kost razgrađuje i nadomješta novom kosti. Za resorpciju kosti zaduženi su osteoklasti. To su velike stanice specijalizirane za razgradnju mineraliziranog tkiva (kosti, dentina, cementa) podrijetlom iz monocita iz krvi. Osteoklasti koji aktivno resorbiraju kost prijanjaju uz površinu kosti i stvaraju lakularne udubine, tzv. Howshipove lakune. Oni su mobilni i mogu se kretati po površini kosti. Iako je metabolizam kosti hormonalno uvjetovan, resorpcija kosti može se dogoditi kao posljedica upale, ishemije ili traume (3,4).

Kao što je prethodno spomenuto, mineralizirana kost maksile i mandibule sadržava dva tipa koštanog tkiva, kost alveolarnog nastavka i pravu alveolarnu kost. PAK ili sidrena kost oblaže alveolu i zajedno s parodontnim ligamentom i cementom odgovorna je za pričvrstak između zuba i kosti. Mineralizirani krajevi kolagenih vlakana PL-a koja se s jedne strane sidre u cement zuba, a s druge u PAK nazivaju se Sharpeyeva vlakna. S funkcionalnog i strukturalnog stajališta, PAK ima mnogo zajedničkih karakteristika sa slojem cementa koji se nalazi na površini korijena zuba.

AK je mezenhimalnog podrijetla i ne smatra se stvarnim dijelom pričvrstnog aparata (5,6).

2.3. Razvoj alveolarne kosti i prave alveolarne kosti

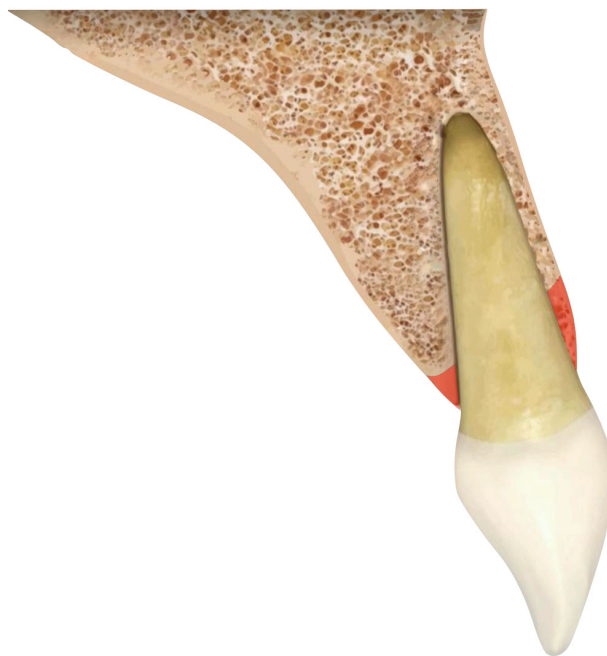Razvoj AK započinje krajem drugog mjeseca fetalnog života, za vrijeme membranozne faze maksile i mandibule. Usko je povezan i koordiniran s razvojem primarne denticije te se razvija prateći erupciju zuba. U ovaj proces uključene su stanice osteoblasti i osteoklasti. Osteoblasti, koji su odgovorni za intramembranoznu osifikaciju, potječu od ektomezenhimalnih stanica dentalnog folikula iz kojeg se također razvijaju PL i cement. Ove tri strukture potpornog aparata zuba imaju jednako podrijetlo te je smisleno zaključiti da kost pripada zubu, a činjenica da će resorpcija alveolarne kosti nastupiti kao posljedica vađenja zuba nije iznenađujuća.

Razvoj PAK-a započinje erupcijom zuba. Nakon formiranja krune, kompleksnim interakcijama stanica Hertwigove epitelne korijenske ovojnice i odontoblasta započinje diferencijacija cementoblasta i fibroblasta iz ektomenzenhima. Simultano uz diferencijaciju cementoblasta i fibroblasta, osteoblasti formiraju PAK u koji se sidre parodontna vlakna. Kako proces napreduje, produžuju se vlakna PL-a, PAK se remodelira, kost se formira apikalno i koronarno, povećavajući dubinu alveole prateći razvoj i erupciju zuba. Bitno je naglasiti da je razvoj PAK-a strogo uvjetovan razvojem i erupcijom zuba te da u slučaju anodoncije ili izostanka eruptivnih sila ne će doći do razvoja PAK-a (7).

2.4. Sidrena kost

Kao što je već spomenuto, PAK služi kao sidrište za Sharpeyeva vlakna PL-a. Ta vlakna organizirana su u snopove čiji krajevi mineraliziraju unutar kosti kako bi se osigurala čvrsta veza. Najpovršnji sloj PAK-a koji sadržava Sharpeyeva vlakna naziva se sidrena kost (eng. *bundle bone*, BB).

Sidrena kost ima veliku ulogu u pomicanju zuba i progresiji parodontne bolesti. Važno je razumjeti ulogu sidrene kosti kako bi se objasnila opravdanost tehnike djelomične



Slika 1. Shematski prikaz zuba u kosti. Crvene zone predstavljaju pojas sidrene kosti

ekstrakcije (eng. *partial extraction therapy*, PET), odnosno zadržavanje vestibularne stijenke korijena zuba u kombinaciji s postavljanjem implantata. U literaturi se navodi uloga sidrene kosti čija resorpcija nastupa kao posljedica vađenja zuba. Zbog prekida krvne opskrbe i izostanka funkcijskog opterećenja sidrena kost podliježe potpunoj resorpciji u roku od nekoliko tjedana, što rezultira dimenzijskim promjenama, odnosno gubitkom volumena tkiva (8-10).

Al Hezaimi i sur. na majmunima su analizirali krvnu opskrbu vestibularne koštane stijenke i zaključili da primarna irigacija potječe od PL-a, susjedne kosti te djelomično od suprapariostalnih krvnih žila. Također su analizirali i zaključili da se vestibularna koštana stijenka sastoji od sidrene kosti i kortikalne kosti te da je debljina kosti neravnomjerno raspoređena apiko-koronarno s najtanjim pojasom u koronarnom dijelu (11). Ti podaci naglašavaju važnost PL-a u očuvanju sidrene kosti kao i vanjskog kortikalisa te da će prekidom vaskularne opskrbe zbog ekstrakcije zuba doći do njezina nestanka.

Utjecaj koštanog fenotipa, odnosno početnu debljinu vestibularne koštane stijenke u odnosu na kasniji gubitak volumena ispitali su Chappuis i sur. u kliničkoj studiji na ljudima

CBCT (eng. *cone beam computed tomography*) analizom. U slučajevima kada je debljina vestibularne koštane stijenke bila manja od 1 mm dogodio se značajniji vertikalni gubitak kosti u prosjeku 7,5mm, dok je prosječni vertikalni gubitak iznosio 1,1mm kada je debljina vestibularne stijenke bila veća od 1mm (12).

2.5. Dimenzijske promjene alveolarnoga grebena

Dimenzijske promjene alveolarnoga grebena kao posljedica cijeljenja postekstrakcijske rane dobro su opisane u literaturi. (8-19).

Johnson i sur. dokumentirali su 1969. godine gubitak visine i širine alveolarnog nastavka nakon vađenja zuba te su primijetili da se veće promjene odvijaju tijekom prvog mjeseca od vađenja, dok se manji dodatni gubitak volumena događa tijekom sljedećih 10-20 tjedana (13). Slične rezultate zabilježili su Pieterkovski i sur. 1967. godine koji su opisali izraženiji gubitak vestibularne koštane stijenke maksile u odnosu na palatinalnu (14). Cijeljenje postekstrakcijske alveole karakterizirano je internim i eksternim promjenama. Interne promjene uključuju stvaranje krvnog ugruška u roku od nekoliko minuta od vađenja zuba kao posljedicu prekida kontinuiteta krvnih žila parodontnog ligamenta i apikalnog foramena. Zatim slijedi rana faza upale u kojoj dominiraju PMN (eng. *polimorphonuclear leukocytes*) i trombociti, slijedi stvaranje i organizacija fibrinske mreže te se u roku od 24 sata stvora stabilan krvni ugrušak. Tijekom prvog tjedna od ekstrakcije odvijaju se stvaranje i organizacija granulacijskog tkiva te započinje kasna upalna faza. Krajem prvog tjedna, krvni ugrušak u potpunosti je zamijenjen granulacijskim tkivom i započinje formiranje osteoida u dnu alveole. Rezultat internih promjena jest formiranje novonastalog, primarnog koštanog tkiva unutar alveole. Za razliku od internih promjena, eksterne promjene podrazumijevaju gubitak širine i visine alveolarne kosti kao posljedicu pojačane osteoklastične aktivnosti Schropp i sur. opisali su gubitak rezidualnog alveolarnog grebena do 50% u prvih 12 mj cijeljenja (15,16). Araujo i Lindhe objavili su dimenzijske promjene

koštanoga grebena nakon vađenja zuba kod pasa. Promjene grebena koje su se odvijale nakon vađenja zuba podijelili su u dvije faze. U prvoj fazi dolazi do resorpcije sidrene kosti i nadomještanja primarnim koštanim tkivom reguliranim iz postekstrakcijske alveole. Kako je vestibularna kost pretežito građena od sidrene kosti, proces cijeljenja i remodelacije rezultirao je značajnijim gubitkom vertikalne dimenzije. Druga faza uključuje resorpciju vanjskih dijelova alveole reguliranu osteoklastima iz periosta, što rezultira horizontalnim gubitkom volumena. Također su objavili dimenzije sidrene kosti koje su iznosile 0,2-0,3mm lingvalno (apiko-koronarno) i 2mm vestibularno, ponekad obuhvaćajući cijeli mezo-distalni raspon vestibularne koštane stijenke. Kao posljedicu vađenja zuba zabilježili su vertikalni gubitak vestibularne koštane stijenke u prosjeku za 1,9mm veći u usporedbi s lingvalnom koštanom stijenkom (8-10). Sličan obrazac stanične aktivnosti i procesa cijeljenja događa se kod fraktura dugih kostiju (20). Štoviše, marginalni dio postekstrakcijske alveole premošćuje se visokomineraliziranim koštanim tkivom, a taj je fenomen poznat pod nazivom „kortikalizacija” (21). Van der Weijden i sur. u sistematskom pregledu literature objavili su rezultate dimenzijskih promjena koštanog grebena nakon vađenja zuba kod ljudi. Zabilježili su gubitak širine od 3,87mm i visine 1,67mm (22). Tan i sur. u sistematskom pregledu iz 2012 godine zabilježili su horizontalni gubitak od 29 do 63% i vertikalni gubitak od 11 do 22% vestibularne koštane stijenke šest mjeseci nakon ekstrakcije zuba (23). Postoje brojna klinička i radiološka istraživanja koja opisuju nestabilne dimenzijske promijene u visini i širini alveolarnog nastavka te još uvijek postoje pitanja što točno dovodi do nastajanja tog fenomena (24 -26). Međutim, kao što je već spomenuto, integritet alveolarnog nastavka ovisi o prisutnosti zubnog tkiva, odnosno PL-a te se razvija i prati razvoj erupcije zuba. Sama trauma vađenja zuba, odizanje režnja i prekid periostalne vaskularizacije, aktivacija proupalnih stanica i upalne faze neizbježno dovode do resorpcije koštanog tkiva (27 -30). Blanco i sur. proveli su istraživanje na psima, uspoređujući ekstrakciju zuba s odizanjem mukoperiostalnog režnja i bez njega te su objavili rezultate bez statistički značajne razlike u gubitku koštanog volumena (31,32). Araujo i Linde objavili su 2009. godine slične rezultate uspoređujući tehnike s odizanjem

režnja pri ekstrakciji zuba i bez odizanja. Također nije bilo značajne razlike u resorpciji koštane stijenke nakon šest mjeseci od ekstrakcije (10). Suprotno tome, Fickl i sur. provedli su istraživanje na psima primjenjujući četiri različita modaliteta terapije, pri čemu su analizirali volumetrijske promijene postekstrakcijskih alveola. Dva su uključivala ekstrakciju bez odizanja režnja, dok su druga dva uključivala kombinaciju ekstrakcije s odizanjem mukoperiostalnog režnja. Autori su zaključili da je skupina bez odizanja režnja rezultirala značajno manjom koštanom resorpcijom (19).

Tomasi i sur. uspoređivali su u multilevelnoj, multivarijantnoj analizi čimbenike koji bi mogli utjecati na dimenzijske koštane promjene pri cijeljenju imedijatno postavljenih implantata. Mjerenja su provedena odmah po postavljanju implantata te četiri mjeseca postoperativno. Analizirale su se sljedeće varijable: 1) udaljenost između implantata i vanjske površine koštane stijenke (S-OC), 2) udaljenost između implantata i unutarnje koštane stijenke (S-IC), 3) dubina prostora između implantata i unutarnje koštane stijenke (R-D) i 4) vertikalna pozicija koštanoga grebena u odnosu na implantat (C-R). Zaključili su da se pozicioniranjem implantata više palatinalno i dublje u odnosu na koštani greben smanjuje vjerojatnost eksponiranja vrata implantata nakon četveromjesečnog cijeljenja. Također su objavili bolje rezultate kada je debljina vestibularne koštane stijenke bila >1mm. Smanjenu koštanu ispunjenost R-D zabilježili su u starijih pacijenata, u odnosu na mlađe te su također zabilježili smanjenu koštanu ispunjenost S-IC u pušača u odnosu na nepušače (33).

Imedijatno postavljanje implantata u usporedbi s odgođenom implantologijom reducira broj kirurških intervencija, umanjujući time traumu i morbiditet operacijskog područja i često omogućava imedijatnu protetsku opskrbu (34). Tehnika imedijatnog postavljanja implantata predložena je još 1976. godine te postoje brojna klinička istraživanja s visokom stopom uspješnosti imedijatno postavljenih implantata (35 -39). Bilo je predloženo da će imedijatno postavljeni implantati očuvati dimenzije koštanoga grebena (40 -43). Međutim, kasnije provedena eksperimentalna i klinička istraživanja ne podržavaju taj koncept dokazujući značajne koštane i mekotiivne dimenzijske promjene oko imedijatno postavljenih

implantata (44 -46). Potrebno je napomenuti da je u istraživanju na psima, resorpcija kosti kod imedijatno postavljenih implantata bila jače izražena u usporedbi s koštanom resorpcijom postekstrakcijskih alveola (47).

Kao što je već spomenuto, teško je predvidjeti koliko će točno iznositi gubitak tkiva nakon vađenja zuba. Kako bi se umanjile negativne posljedice vađenja zuba i posljedično neestetski rezultat implanto-protetske terapije, predložene su rekonstruktivne i suportivne metode očuvanja volumena grebena (48). Rekonstrukcija tvrdog i mekog tkiva, imedijatna protetska opskrba, tehnika bez odizanja mukoperiostalnog režnja, palatinalna orijentacija postavljanja implantata te izbor „*platform switch*” konekcije neke su od opisanih tehnika u literaturi. Unatoč pozitivnom učinku opisanih tehnika, potrebno je naglasiti da će idealan estetski rezultat biti zadovoljen samo u odabranim slučajevima s obzirom na to da promjene u volumenu tkiva ne mogu biti potpuno prevenirane ili kompenzirane (49 -55).

Uzme li se u obzir estetska analiza uspješno integriranog implantata u estetskoj regiji, u literaturi se velika važnost pridaje visini linije osmijeha (56 -59) s jedne strane te prisutnosti interdentalnih papila i mekotkivne arhitekture s druge (60 -63). Kako bi se standardizirala i omogućila ponovljiva objektivna estetska analiza, formulirani su indeksi za estetsku procjenu uspješnosti implantološke terapije. Hof i sur. objavili su 2018. godine komparativnu analizu pouzdanosti i valjanosti estetskih indeksa te povezanost tih indeksa s estetskom percepcijom pacijenata, odnosno laika. Usporedili su osam estetskih indeksa: *Papilla index (PI)*, *Pink esthetic Score (PES)*, *Implant Crown Aesthetic Index (ICAI)*, *Pink and White Esthetic Score (PES\WES)*, *Complex Esthetic Index (CEI)*, *Implant Aesthetic Score (IES)*, *Subjective Esthetic Score (SES)* i *Rompen index* te su analizirali ukupno 48 parametara na 189 pacijenata i 189 implanto-protetskih nadomjestaka. U zaključku su naveli da postoji značajna razlika u pouzdanosti i valjanosti među osam različitih indeksa. Objektivna analiza za procjenu estetske uspješnosti implanto-protetske terapije ne odražava se izravno na subjektivno mišljenje pacijenta, no zahtijeva dosljednost rezultata kako bi se omogućila usporedba rezultata između istraživanja i meta-analiza (65). Kokich i sur. analizirali su percepciju laika i stomatologa prema simetričnim i asimetričnim alteracijama

crvene i bijele estetike prednjeg područja maksile. Zaključili su da unilateralne, asimetrične alteracije čine osmijeh estetski neprivlačnijim i stomatolozima i laicima (66).

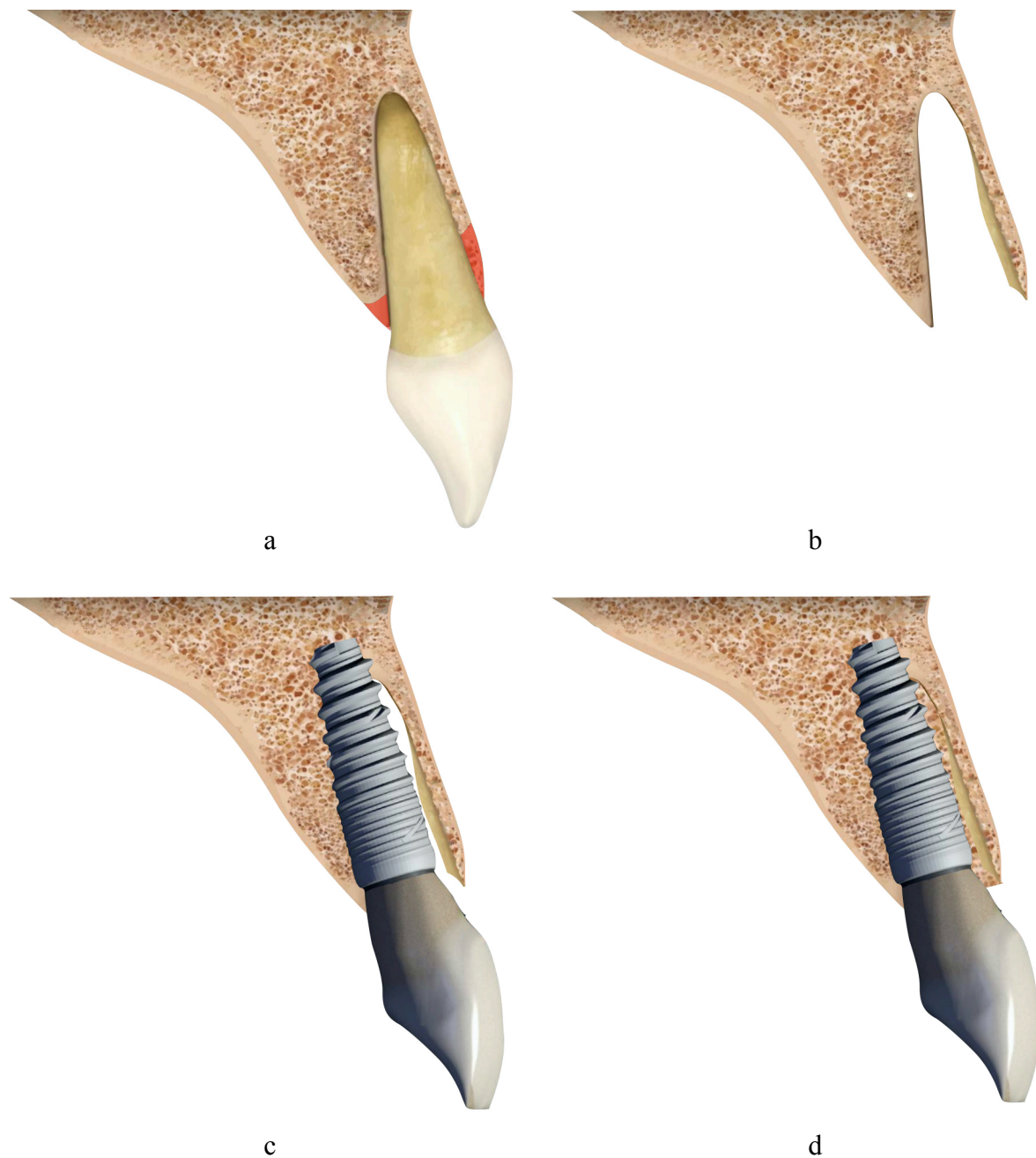
2.6. „Socket shield” tehnika

Da bi se zadovoljila potreba za predvidivim i stabilnim očuvanjem volumena tkiva nakon vađenja zuba, te omogućio pristup što manje invazivnim metodama prevencije gubitka horizontalne i vertikalne dimenzije grebena, predložena je tehnika zadržavanja vestibularnog dijela korijena zuba u kombinaciji s imedijatno postavljenim implantatom. Glavni je cilj zadržati zdravo stanje parodonta te time očuvati originalnu razinu gingive i vestibularne kosti. Filippi i sur. demonstrirali su u prikazu slučaja očuvanje alveolarne kosti dekoracijom ankiloziranog zuba (67). U literaturi je objavljeno da se zadržavanjem korijena zuba nije očuvala samo razina postojeće kosti, već je zabilježen i vertikalni rast kosti koronarno od vrha korijena (68 -70). Björn i sur. dokumentirali su 1963. godine regeneraciju alveolarne kosti oko endodontski liječenih zuba koji su potopljeni i prekriveni reznjem (71). Također su objavljeni histološki i radiološki rezultati formiranja novog cementa i vezivnog tkiva na koronarnoj površini potopljenog korijena zuba koji odjeljuju dentin korijena od novostvorene kosti (72). Reames i sur. u istraživanju na životinjama demonstrirali su novo stvaranje kosti koronarno od potopljenog korijena zuba iako je čest nalaz bio epitelna proliferacija (73). Analizom potopljenih vitalnih zuba s intrakoštanim defektima čija je površina prethodno bila prekrivena plakom i kamencem, šest mjeseci postoperativno nije zabilježen ni jedan slučaj resorpcije, ankiloze ili nekroze pulpe potopljenih korijena (74,75). Salama i sur. izjavili su da tehnika potapanja korijena (eng. *Root Submergence Technique*, RST) zadržava pričvrstni aparat zuba kod korijena potopljenih ispod međučlanova mosta te se na taj način potpuno očuvao volumen grebena, što doprinosi estetskom rezultatu nadomještanja nedostajućih zuba mostom (76).

Davarpanah i Szmukler-Moncler i sur. objavili su šest prikaza slučaja gdje su postavljeni implantati bili u kontaktu s ankiloziranim fragmentima korijena zuba bez prisutnosti patoloških promjena s praćenjem od 20 mj. do 9 god. (77). Hurzeler i sur. zaključili su u eksperimentu dokaza principa (eng. *proof of principle*) da je zadržavanjem vestibularnog dijela korijena u kombinaciji s imedijatnim postavljanjem implantata moguće postići osteointegraciju bez patološki upalnog ili resorptivnog odgovora (78). Baumer i sur. u retrospektivnom radu petogodišnjeg praćenja zaključili su da „*socket shield*” tehnika omogućuje manje invazivan zahvat s visokim estetskim rezultatom i efektivnim očuvanjem vestibularnih tkivnih kontura (79). Mitsias i sur. u trogodišnjem praćenju pacijenata kod kojih su implantati postavljeni imedijatno u ležišta sa zadržanim vestibularnim dijelom korijena zuba nisu zabilježili inferiorne rezultate marginalnog tkiva u odnosu na početno stanje te su zaključili da zadržavanje vestibularnog dijela korijena zuba dovodi do optimalne mekotkivne dimenzijske stabilnosti estetske regije.



Slika 2. Shematski prikaz vestibularnog dijela korijena zuba koji će poslužiti kao štit (eng. *shield*).



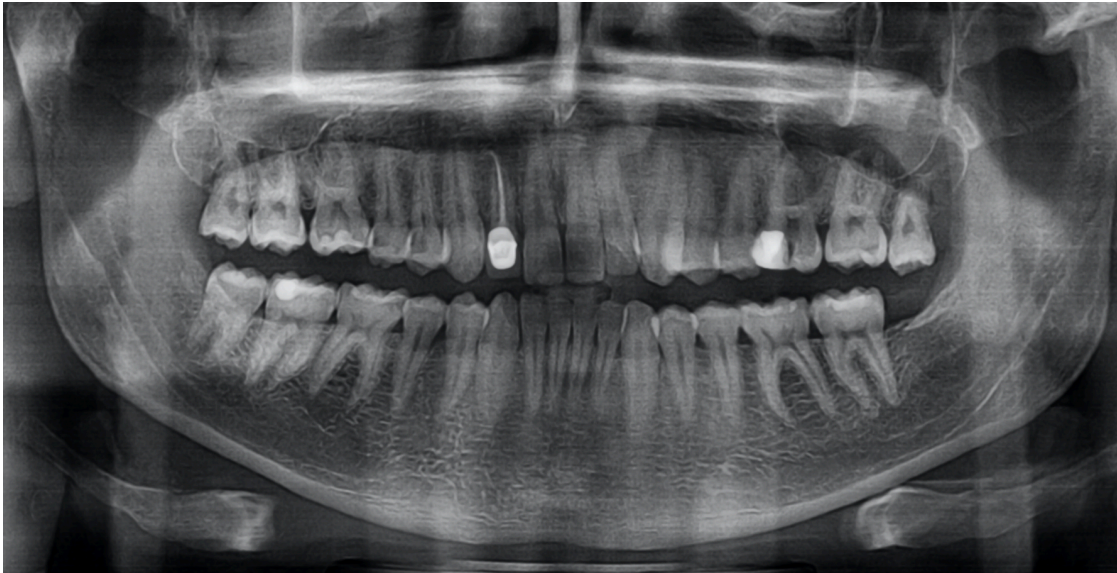
Slika 3. Shematski prikaz „*socket shield*” tehnike. a) Zub u kosti. Crvene zone predstavljaju pojas sidrene kosti. b) Zadržavanjem vestibularne stijenke korijena prevenira se resorpcija vlaknaste kosti. c) Implantat postavljen u postekstrakcijsku alveolu. d) Prostor između implantata i korijenske stijenke ispunjava se zrelim koštanim tkivom.

3. PRIKAZ SLUČAJA

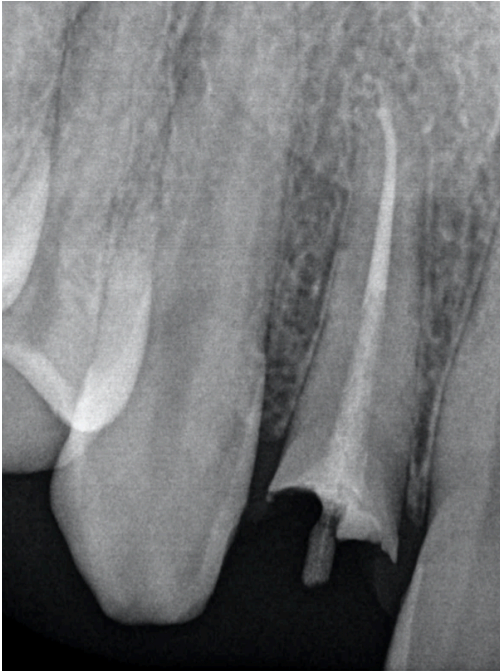
Pacijent (27 god.) muškog roda dolazi u privatnu ordinaciju dentalne medicine sa željom nadomještanja frakturiranog zuba 12. Iz medicinske anamneze zaključuje se da je pacijent zdrav, ne uzima lijekove, nepušač je i bez poznatih alergija na lijekove i anestetike. Kliničkim i radiološkim (OPT -ortopantomogram, RVG -radioviziofografija, CBCT -*cone beam computed tomography*) pregledom utvrđuje se horizontalna fraktura krune i dijela korijena zuba ispod razine marginalnog ruba gingive. Zub je prethodno endodontski liječen s prisutnim karbonskim kolčićem te je protetski nadomješten potpuno keramičkom krunicom. Zub je već jednom frakturirao, no kao pružanje prve pomoći, odlomljeni dio krune zuba cementiran je na preostali korijen. Periapikalnom RVG snimkom ne primjećuje se prisutnost periapikalne lezije kao ni parodontnih patoloških promjena. Sondiranjem parodontnom sondom (eng. *periodontal probing depth* -PPD) oko preostalog korijena zuba sonda ne prolazi dublje od koronarnog ruba frakturne linije, a testiranjem pomičnosti ne dijagnosticira se patološka pomičnost. Preostali zubi parodontno su zdravi, PI (plak indeks) <15%, BOP (*bleeding on probing*) <10% te su dijagnosticirani karijesi na zubima 16, 15, 14, 26, 27, 46. CBCT analizom utvrđen je nalaz tanke vestibularne koštane stijenke s položajem zuba klase I (prema klasifikaciji Kana i sur. iz 2011. godine), sagitalne orijentacije prema vestibularnoj koštanoj stijenci. Uz kompjutorski program za implantološko planiranje zaključuje se da nije moguće postaviti dentalni implantat u trodimenzionalno idealnu poziciju bez negativnih posljedica gubitka volumena alveolarnoga grebena i, posljedično, neestetskog rezultata implanto-protetske terapije.

Pacijentu su predložena dva plana terapije. Prvi plan terapije podrazumijeva vađenje zuba i aplikaciju PRF (eng. *platelet rich fibrin*) membrana u postekstrakcijsku alveolu te izradu privremenog *maryland* mosta. Dva do tri mjeseca nakon ekstrakcije, ovisno o prisutnosti kosti, može se pristupiti ugradnji implantata sa simultanim GBR-om (eng. *guided bone regeneration*) i čekati tijekom šestomjesečnog razdoblja cijeljenja. Po završetku cijeljenja pristupilo bi se otvaranju implantata sa simultanom augmentacijom mekog tkiva slobodnim vezivnim transplantatom i postavu gingivaformera te se čeka ciljenje tkiva tijekom tromjesečnog razdoblja. Nakon tri mjeseca izradila bi se privremena krunica na implantatu

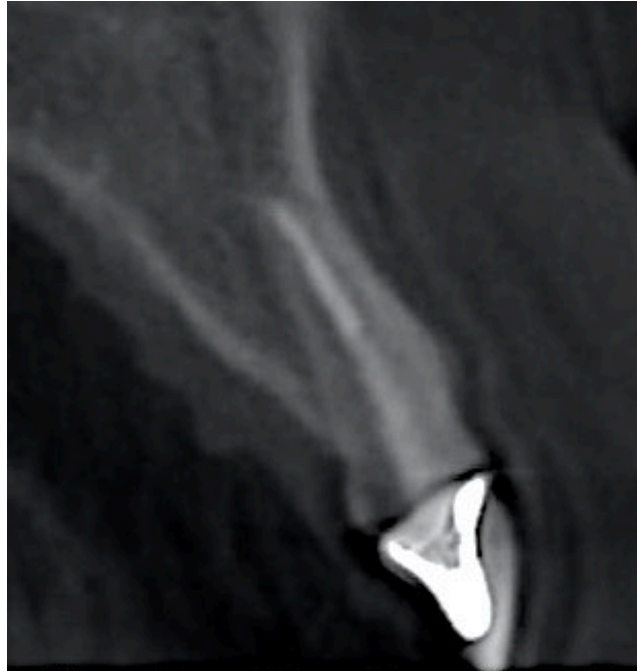za postupno oblikovanje kontura marginalnog mekog tkiva tijekom razdoblja od dva do tri mjeseca. Po postizanju željenog rezultata izradio bi se definitivni protetski nadomjestak.



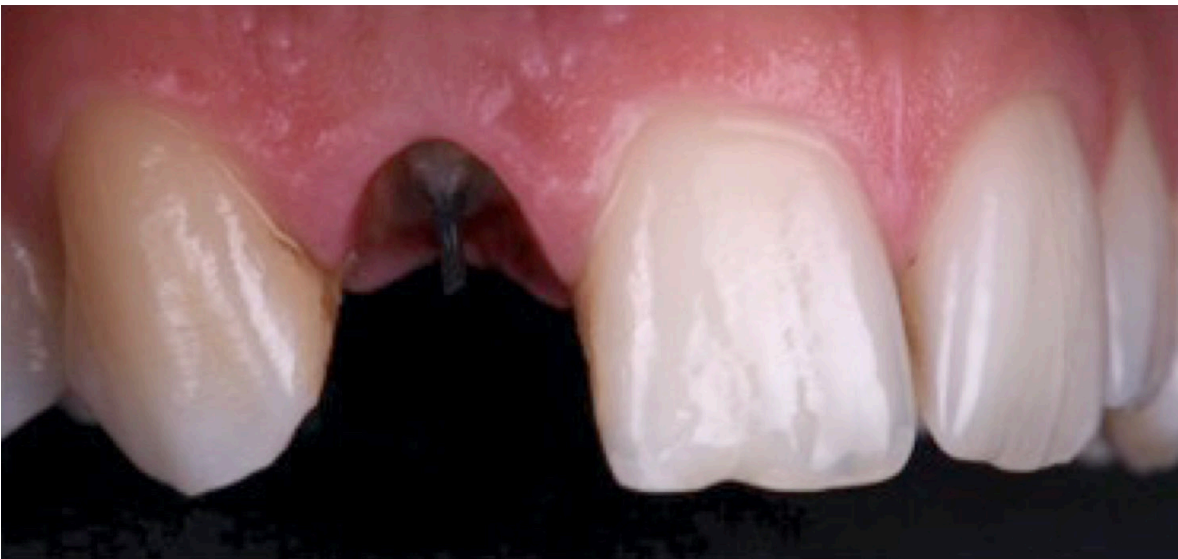Slika 4. OPT učinjen nakon cementiranja odlomljene krunice zuba 12 kao pružanje prve pomoći godinu dana prije implantološkog zahvata



Slika 5. RVG početnog stanja zuba 12.

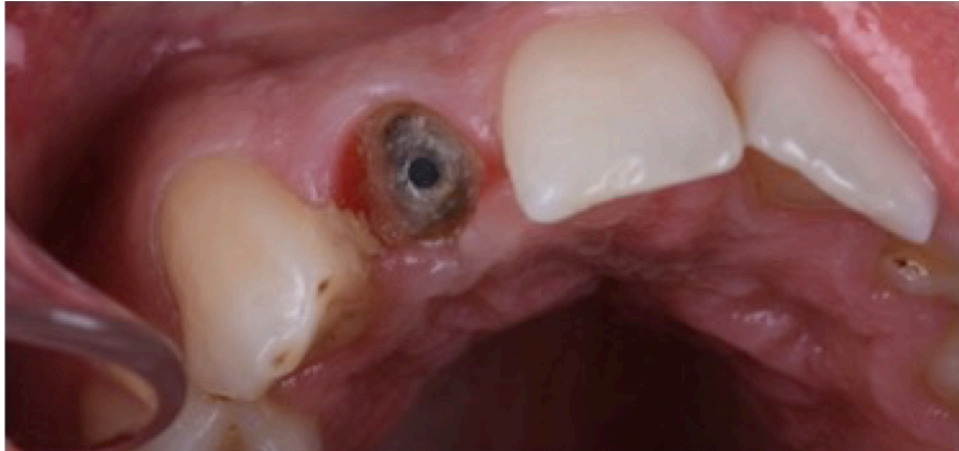

Slika 6. CBCT: sagitalni presjek početnog stanja zuba 12.

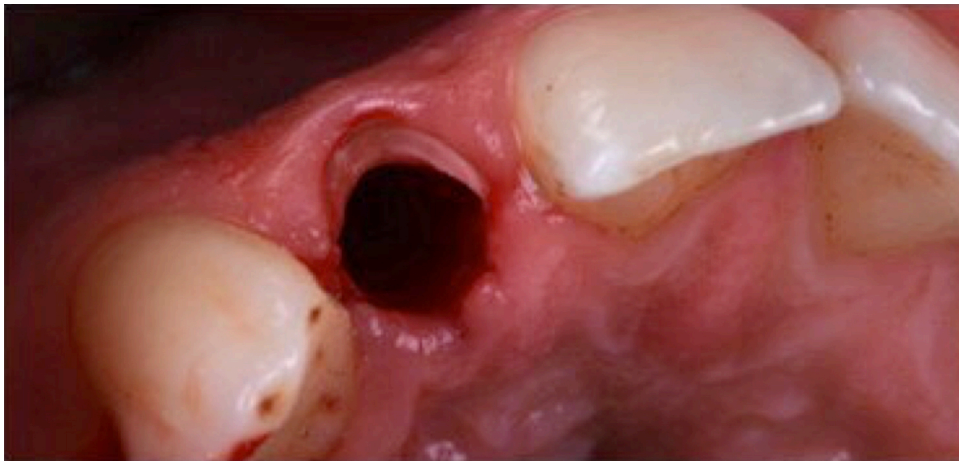


Slika 7. Intraoralni prikaz frakturirane krune i dijela korjena zuba 12.

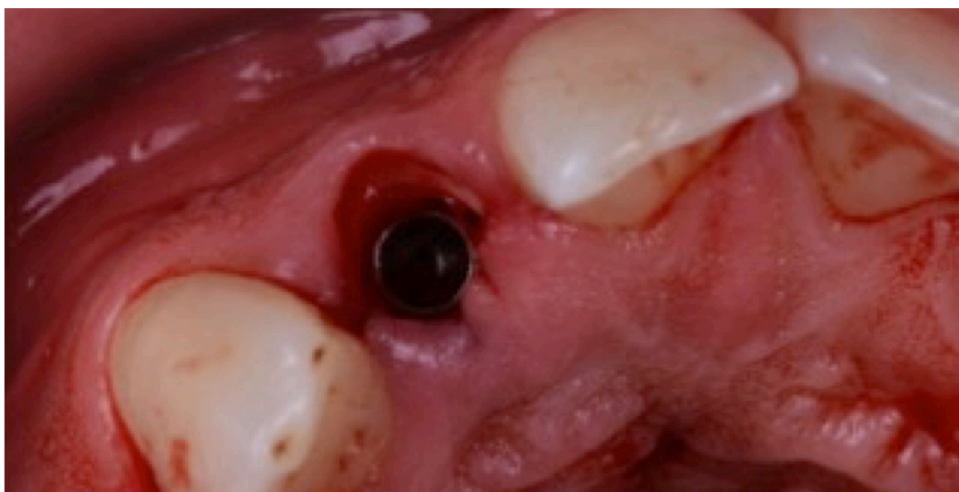Drugi predloženi plan terapije podrazumijeva djelomičnu ekstrakciju korijena zuba po načelu PET tehnike uz imedijatno postavljanje dentalnog implantata i, ako primarna stabilnost bude zadovoljavajuća, izradu privremene krunice na vijak upotrebom stare, prethodno izrađene potpuno keramičke krunice. Po završetku cijeljenja u trajanju od četiri mjeseca izradio bi se definitivni protetski nadomjestak. Pacijent je informiranim pristankom pristao na drugu opciju predloženog plana terapije. Područje gornjeg desnog lateralnog sjekutića anestetizirano je pleksus anestezijom Ubistesin forte 1 ampula, 2/3 volumena ampule anestetika aplicirana vestibularno, 1/3 palatinalno. S obzirom na to da je kruna zuba horizontalno frakturirala 1mm ispod marginalnog ruba gingive, preskočena je prva faza PET tehnike (dekoronacija). S pomoć igličastog dijamantnog svrdla uz upotrebu crvenog kolječnika korijen zuba separira se meziodistalno na palatinalnu i bukalnu stijenku prateći uzdužnu os zuba. Nakon kompletne separacije palatinalna stijenka korijena ekstrahira se s pomoću periotoma i gornjih korijenskih kliješta uz što nježniju manipulaciju. Pritom se nastoji što manje traumatizirati okolna meka tkiva, obraćajući pozornost da se pri luksaciji ne vrši pritisak na vestibularnu stijenku korijena. Po ekstrakciji palatinalne stijenke korijena provjerava se stabilnost vestibularne stijenke te se započinje s konkavnim oblikovanjem, odnosno formiranjem „C oblika”. Koronarni rub vestibularne stijenke korijena oblikuje se okruglim dijamantnim svrdlom na visinu od 1mm ispod marginalnog ruba gingive. Debljina korijenske stijenke stanjuje se na debljinu polovice udaljenosti najvestibularnijeg dijela i korjenskog kanala. Nakon završene preparacije još jednom se provjerava stabilnost korjenske stijenke upotrebom parodontne sonde. Slijedi preparacija ležišta za implantat (*Nobel Biocare*) širine 3,5mm i dužine 15mm prema uputama proizvođača. Smjer preparacije orijentiran je više palatinalno u odnosu na uzdužnu os zuba. Pri ugradnji implantata moment-ključem izmjerena je vrijednost uvrtnja od 35Ncm, što zadovoljava uvjetima za imedijatno opterećenje. Nakon završene ugradnje implantata, provjerava se udaljenost vrata implantata od marginalnog ruba gingive koji iznosi 4mm. Prostor između implantata i korijena zuba (eng. *gap*) iznosi 1,5mm i nije popunjen nadomjesnim koštanim materijalom.



Slika 8. Okluzalni prikaz: početno stanje preostalog korijena zuba 12.



Slika 9. Okluzalni prikaz: „c oblik” preostale stijenke korijena zuba.



Slika 10. Okluzalni prikaz: palatinala orijentacija dentalnog implantata; „gap” nije ispunjen nadomjesnim koštanim materijalom.

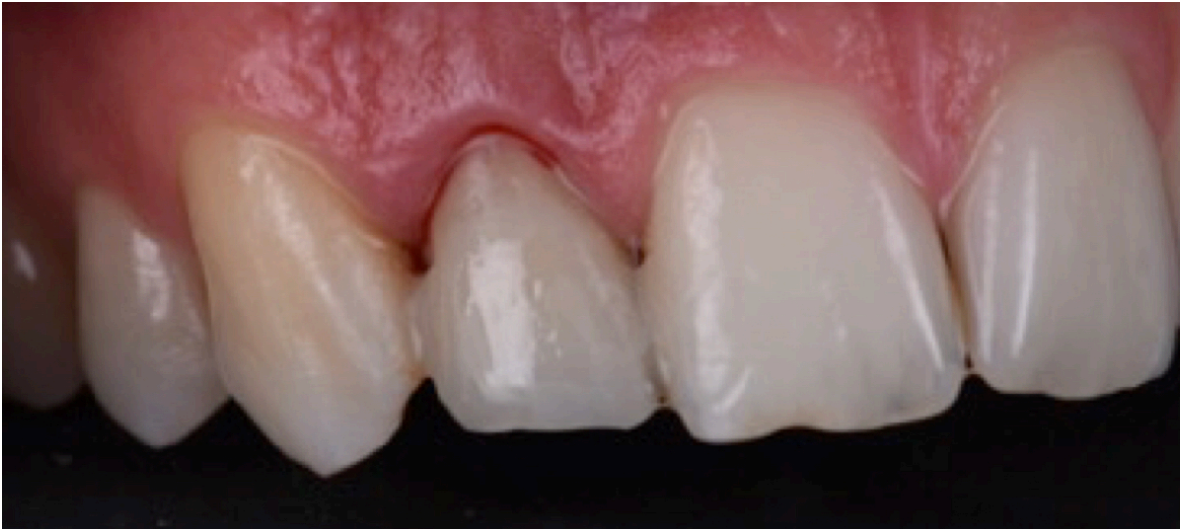Za izradu privremene krunice poslužit će postojeća cirkon-keramička krunica. Privremena nadogradnja se fiksira u implantat, provjere se smjer i dužina te se vodootpornim markerom obilježi koji dio nadogradnje je potrebno obraditi, odnosno reducirati uz pomoć laboratorijskog mikromotora i svrdla za metal. Nakon oblikovanja nadogradnja se fiksira u implantat u željenu poziciju, otvor za vijak zaštiti se teflon-trakom te se provjeri dosjed privremene krunice. Na palatinalnoj plohi krunice izbuši se otvor za unos ključića za vijak te se provjeri interproksimalni kontakt sa susjednim zubima kao i kontakt s antagonistom. Postojeća cirkon keramička krunica pjeskari se aluminijskim oksidom na 2,5bar-a te se aplicira silan (*Ceramic Primer, Kurraray, Noritake*). Metalna nadogradnja premaže se silanom za metal (*Metal Primer, Kurraray, Noritake*) i krunica se uz kompozitni, dvostruko stvrdnjavajući cement (*Panavia, Kurraray, Noritake*) cementira na privremenu nadogradnju. Svjetlosno se polimerizira pet sekundi cirkumferentno, nakon čega se odstrani višak cementa. Zatim se polimerizira 20 sekundi s vestibularne strane i 20 sekundi s palatinalne strane. Po stvrdnjavanju se krunica zajedno s nadogradnjom odvoji od implantata i uz tekući kompozit modelira subgingivni dio. Nekritični, subgingivni dio obradi se više konkavno kako bi se osiguralo što više mjesta za formiranje krvnog ugruška i kasnije formaciju mekog tkiva, dok je kritični dio blago konveksan s prijelazom na željenoj razini marginalne gingive. U sagitalnom presjeku izlazni profil, odnosno transmukozni dio imao bi oblik slova „S”. Posebno se obrati pozornost na dobro poliranje subgingivnog dijela.



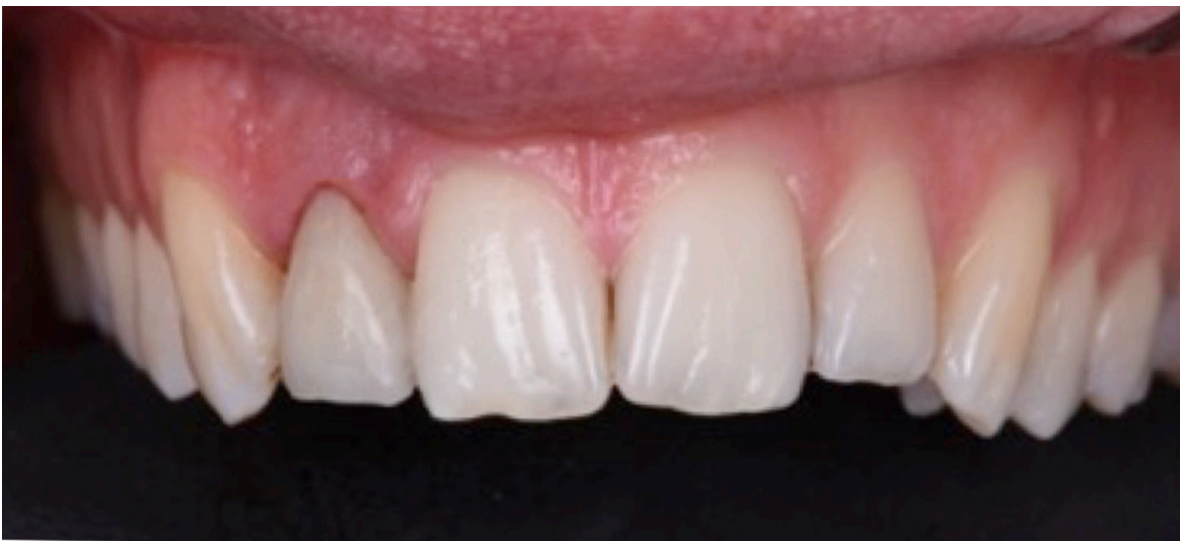Slika 11. Shematski prikaz: crveno, iscrtkano područje predstavlja nekritičnu zonu i oblikuje se više konkavno, dok zeleno, iscrtkano područje predstavlja kritičnu zonu kojom definiramo budući marginalni rub gingive.



Slika 12. Stara cirkon- keramička krunica kao privremeni nadomjestak, fiksirana na privremenoj nadogradnji.



Slika 13. Intraoralni prikaz stanja odmah po završetku zahvata s fiksiranim privremenim nadomjeskom



Slika 14. Intraoralni prikaz stanja odmah po završetku zahvata s fiksiranim privremenim nadomjeskom; druga projekcija

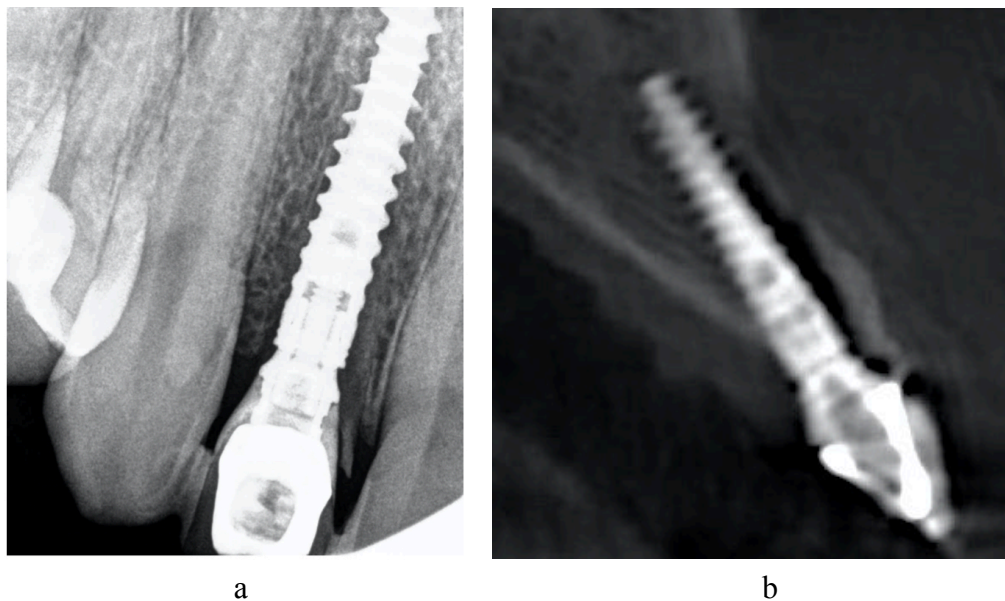
Kad je privremena krunica spremna za postavu, titanski dio privremene nadogradnje i subgingivni dio dobro se počiste četkicom i alkoholom te se krunica silom od 15Ncm fiksira vijkom u implantat. Otvor s palatinalne strane zatvori se teflon-trakom i tekućim kompozitom te se krunica, također tekućim kompozitom poveže sa susjednim zubima. Provjeri se odsutnost kontakta s antagonistom te se testiraju lateralne, ekscentrične kretnje. Također se eliminiraju postojeći kontakti.

Postoperativne upute uključuju:

- uzimanje antibiotika: Augmentin tbl a 1g., svakih 12h kroz 10 dana
- odmah po završetku operacije: Brufen polv. a 600mg, dodatni analgetici po potrebi
- operirano područje ne četkati sedam dana
- prvih četiri do pet sati hladiti hladnim oblozima
- ispiranje oralnim antiseptikom s 0,2%-tnim CHX (klorheksidin) dvaput dnevno

kroz jedan mjesec od operacije

- upotreba „soft” ili „ultrasoft” četkice tijekom tri mjeseca od operacije
- izbjegavanje tvrde i oštre hrane, preporuka žvakanja na suprotnu stranu

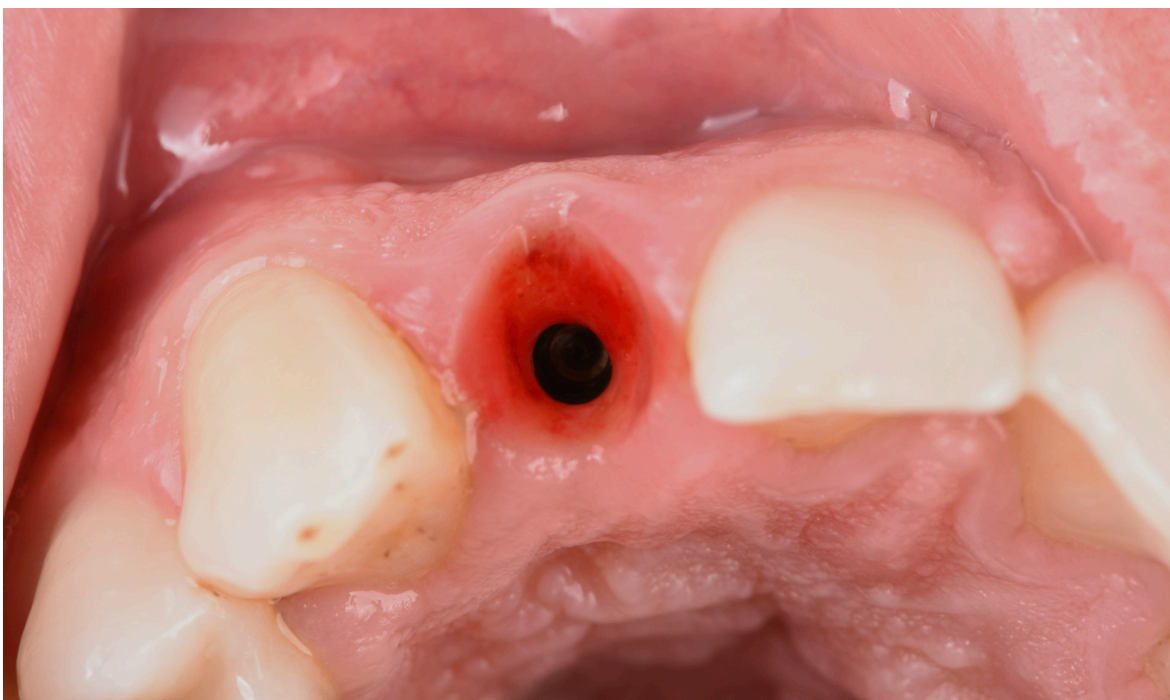

Slika 15. a) RVG stanja odmah po završetku zahvata s privremenim nadomjeskom.
b) CBCT: sagitalni presjek odmah po završetku zahvata s privremnim nadomjeskom.

Odmah po operaciji učinjena je CBCT snimka gornjeg desnog područja maksile i periapikalna snimka ugrađenog implantata s privremenom krunicom.

Nakon osam mjeseci pacijent dolazi na uzimanje otiska za izradu definitivne krunice. Razlog dužeg razdoblja do uzimanja otiska od predviđenog jest nemogućnost dolaska pacijenta zbog privatnih razloga. Pacijent također navodi da mu se u jednom trenutku privremena krunica odcementirala te da ju je cementirao drugi doktor dentalne medicine, nakon čega je okolno tkivo izgledalo upaljeno i malo krvarilo. Dolaskom na uzimanje definitivnog otiska i skidanje privremene krunice vizualno se kontrolira stanje transmukoznog pričvrstka i parodontnom sondom sondira se dubina sulkusa koja iznosi 3mm bez prisutnog krvarenja nakon sondiranja.

Otisak se uzima metodom individualiziranog transfera kako bi se što preciznije reproducirale konture marginalnog mekog tkiva, odnosno transmukoznog izlaznog profila gingive.

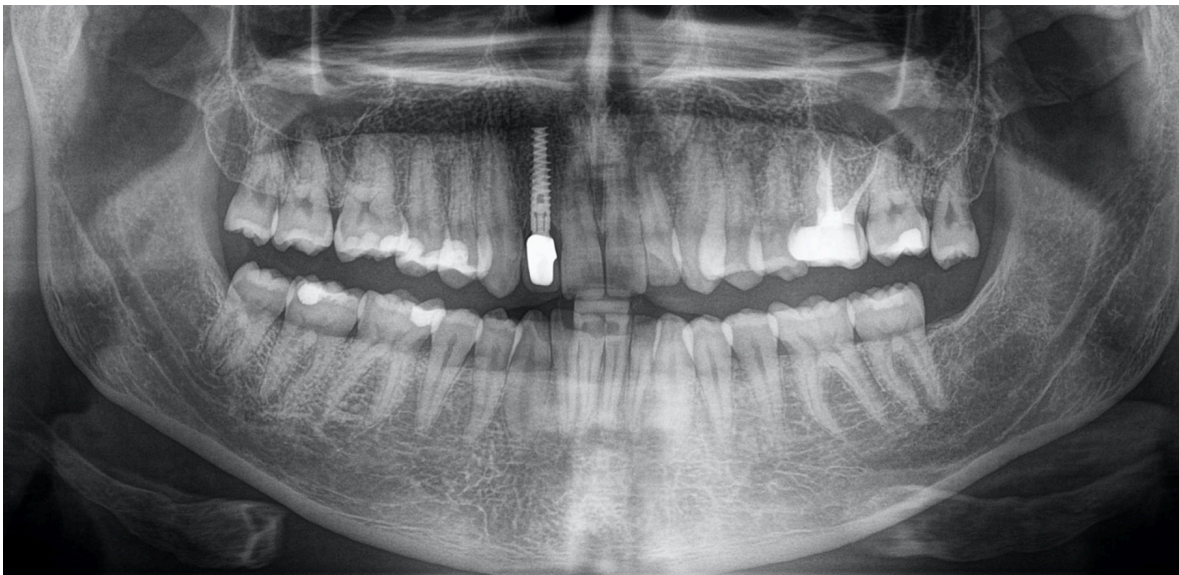


Slika 16. Okluzalni prikaz stanja prije uzimanja otiska. Vidi se zdravo periimplantatno tkivo. Područja kapilarnog krvarenja rezultat su cijepanja adheriranih epitelnih stanica na titansku površinu privremene nadogradnje.

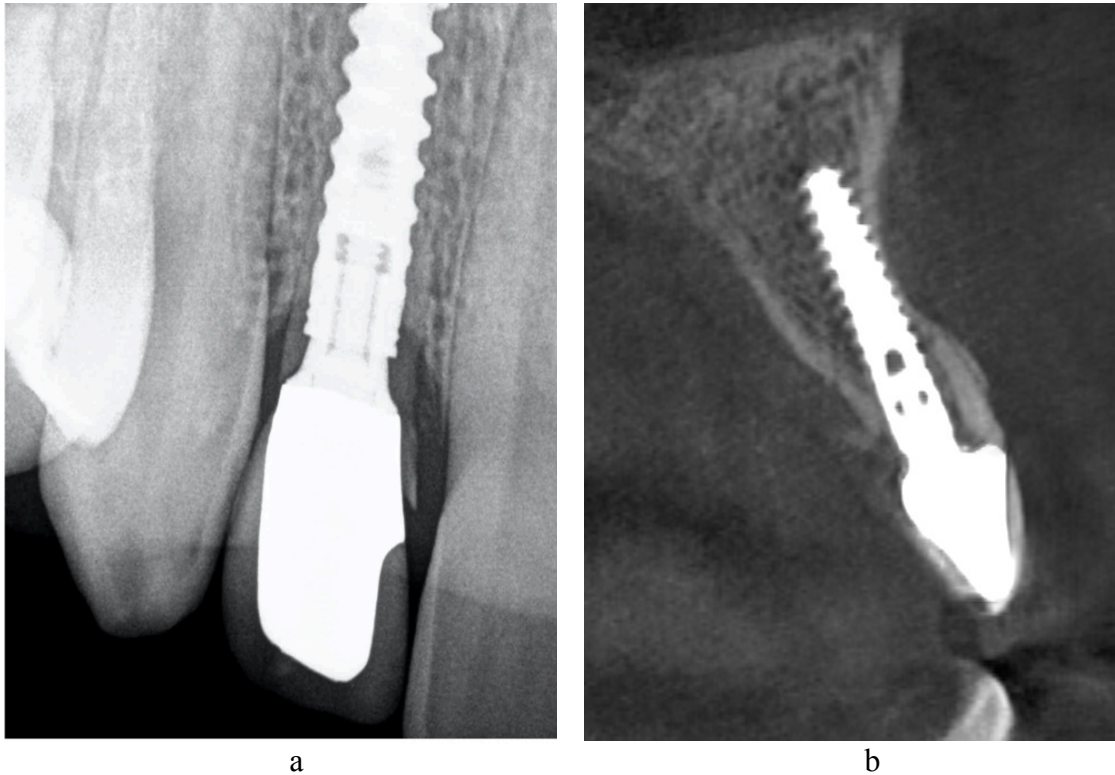
Cilj protetskog nadomjestka jest da bude jednokomadni i na zavidavanje. Za dosjed u implantat koristi se titanska baza visine od 1,5mm (*DAS TiBase*) na koju se cementira individualizirana cirkonska nadogradnja pune forme s vestibularnom rekucijom, a pritom je nadopečena slojevana keramika zbog postizanja visokoestetskog i prirodnog rezultata. Završna laboratorijska faza podrazumijeva cementiranje nadogradnje na titansku bazu i poliranje mjesta konekcije.

Protetski nadomjestak prije predaje počisti se četkicom i alkoholom, a posebna pozornost obraća se na subgingivni dio te se fiksira vijkom u implantat silom 20Ncm po preporuci proizvođača. Provjere se funkcijske kretnje te se otvor za vidu zatvori teflon-trakom i tekućim kompozitom.

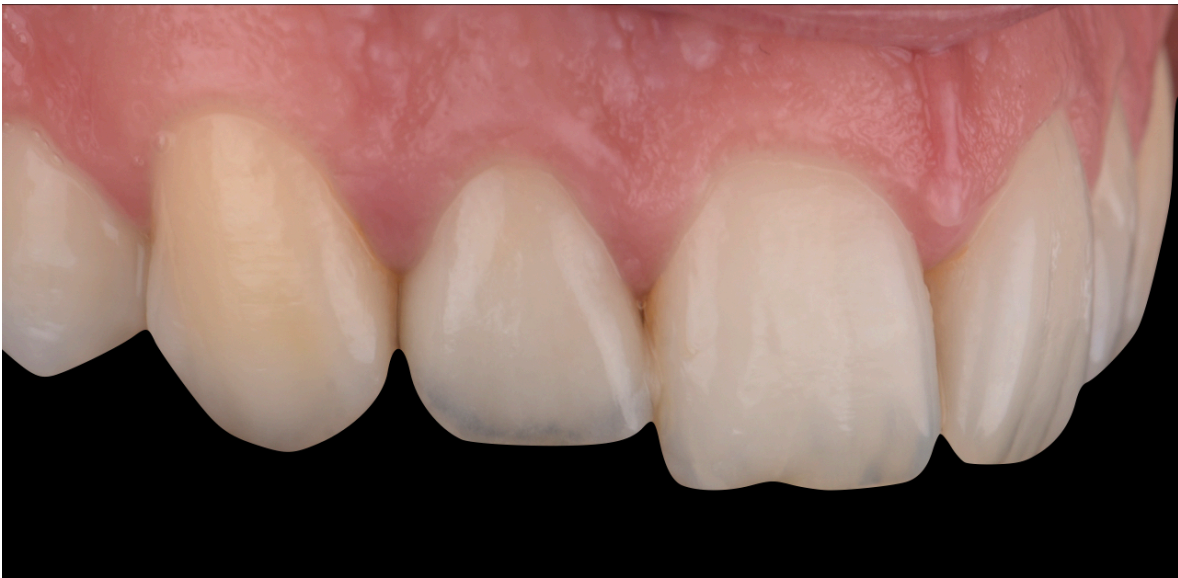Dvije godine nakon predaje definitivnog protetskog nadomjestka može se vidjeti stabilnost volumena i kontura mekih tkiva. Dodatno se naprave OPT i CBCT snimka gornjeg desnog područja maksile kao i periapikalna snimka osteointegriranog implantata. Iako su konture mekih tkiva gotovo identične kao i po predaji privremenog protetskog nadomjestka, rentgenološki se primjećuje blaga remodelacija kosti oko vrata implantata usporede li se početno stanje i stanje nakon dvije godine. Razlog tome može biti iritacija marginalnih tkiva zbog odcementiravanja privremene krunice s privremene nadogradnje.



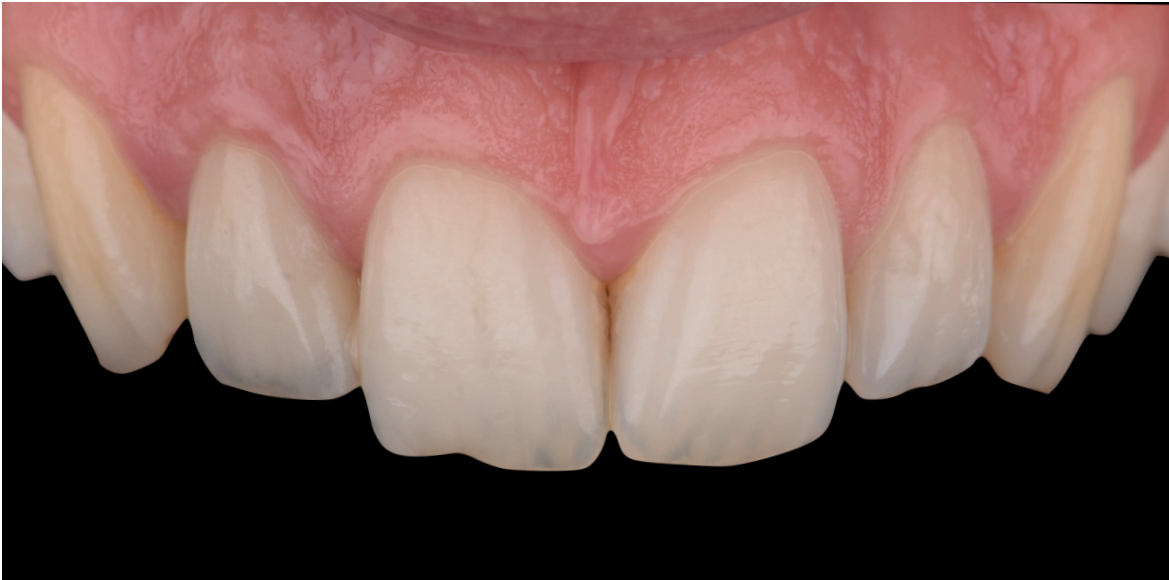Slika 17. OPT nakon 2 godine.



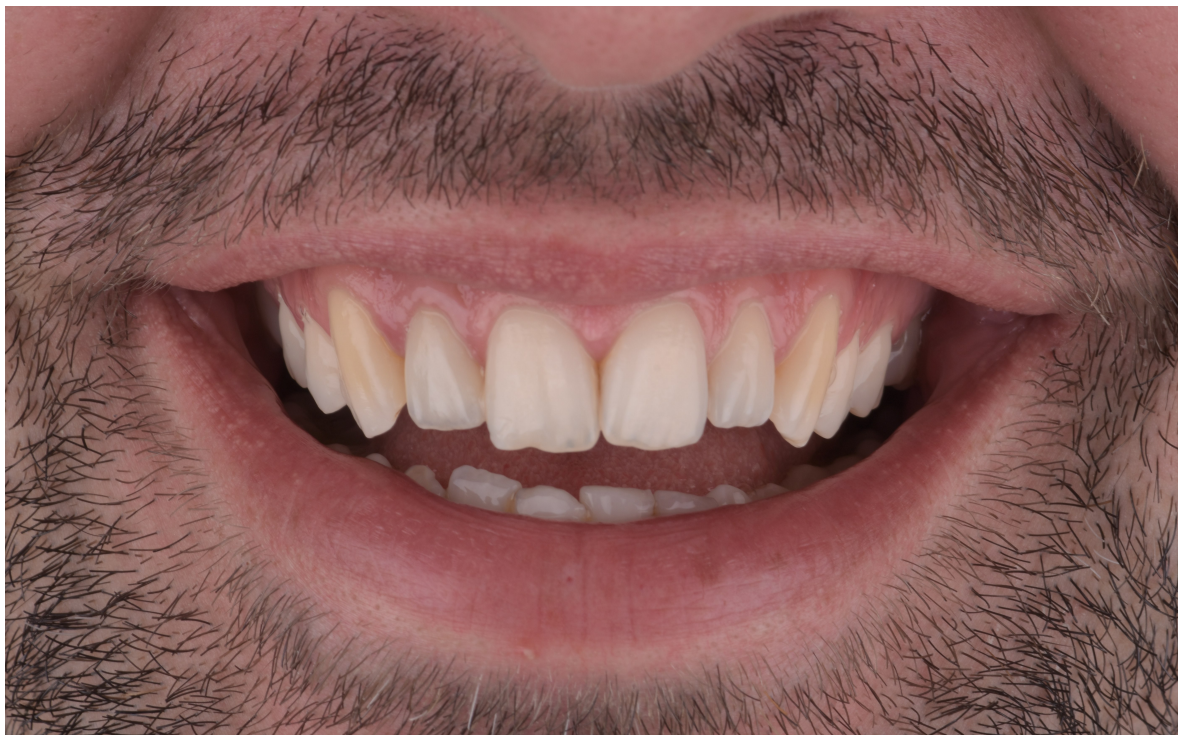Slika 18. A) RVG stanja nakon 2 god. B) CBCT: sagitalni presjek nakon 2 god.



Slika 19. Intraoralni prikaz stanja nakon 2 god. Vidi se prisutnost interdentalnih papila u potpunosti uz očuvanje volumena periimplantatnog tkiva.



Slika 20. Intraoralni prikaz stanja nakon 2 god.; druga projekcija. Očuvana arhitektura i volumen periimplantatne mukoze .



Slika 21. Ekstraoralni prikaz stanja nakon 2 god. Očuvana arhitektura i volumen periimplantatne mukoze.

4. RASPRAVA

Ovim prikazom slučaja s dvogodišnjim praćenjem potvrđuje se uspješna osteointegracija imedijatno ugrađenog implantata u kombinaciji sa zadržavanjem vestibularne korijenske stijenke sa stabilnim stanjem periimplantatnih tkiva bez prisutnosti kliničkih znakova upale. Histološke analize i rezultati opisani u literaturi pokazuju obećavajuće rezultate ove tehnike. Možda najznačajniji dokaz jest odsutnost remodelacije najkronarnijih dijelova kosti (78). Minimalne longitudinalne volumetrijske promjene tijekom trogodišnjeg praćenja dokazali su Mitsias i sur. Demonstrirali su gubitak volumena od prosječno 0,19mm (0,1-0,28) mjereno u središnjem dijelu 6mm apikalno od marginalnog ruba gingive te čak i dobitak volumena od 0,06 mm mjereno 5mm apikalno od baze distalne papile (80). Volumetrijskom analizom početnog stanja i stanja nakon predaje definitivnog protetskog nadomjestka zabilježen je prosječni gubitak volumena tkiva od 0,88 mm s maksimalnim vrijednostima od 1,67mm i minimalnim od 0,15mm. Bitno je napomenuti da gubitak volumena tkiva nije bio homogeno raspoređen, već se izraženiji gubitak tkiva dogodio u središnjem dijelu vestibularnog područja, dok su manje razlike primijećene mazijalno i distalno. Histološke analize između površine implantata i korijenske stijenke također su opisane u literaturi. Integritet parodontnog pričvrstka između korijenske stijenke i vestibularne kosti u potpunosti je očuvan uz odsutnost bilo kakvih znakova upale. Prostor između implantata i korijenske stijenke u koronarnom dijelu gdje implantat nije u direktnom kontaktu s korijenskom stijenkom ispunjen je vezivnim tkivom. Najkronarniji dio površine korijenske stijenke prekriven je pričvrstnim epitelom. Apikalna granica epitela jasno je vidljiva te je apikalno od tog područja dentin prekriven novostvorenim cementom koji je u najkronarnijem dijelu acelularnog tipa koji prelazi u celularni tip prema apikalno. Acelularni cement karakteriziran je prisutnošću cementoida i cementoblasta uz inserciju kolagenih vlakana dok je celularni cement bio prisutan u više slojeva. U apikalnom dijelu, gdje je implantat u direktnom kontaktu s korijenskom stijenkom, karakteriziran je prisutnošću celularnog cementa. Područja između navoja implantata djelomično su bila ispunjena amorfnim mineraliziranim tkivom i vezivnim tkivom. Veće mikroskopsko uvećanje na pojedinim područjima pokazalo je nalaz novostvorenog cementa direktno na

površini implantata (81). U obzir treba uzeti činjenicu da su u spomenutom istraživanju pri postavljanju implantata aplicirani derivati caklinskog matriksa (eng. *enamel matrix derivative* -EMD). Buser i sur. također su demonstrirali da je na mjestima gdje je implantat bio u bliskom kontaktu s fragmentom korjena zuba došlo do stvaranja novostvorenog cementa na površini implantata, bez upotrebe EMD-a (82). Stimulacija stanica PL-a i poticanje diferencijacije cementoblasta, EMD također ima dokazanu ulogu u blokiranju apikalnog rasta epitelnih stanica te ima antimikrobni učinak (83). Iako je biološki potencijal EMD-a dobro poznat i razlog njegove upotrebe u parodontnoj kirurgiji klinički i histološki opravdan, njegova točna uloga u ovom kontekstu nije jasno definirana te stoga zahtijeva dodatna istraživanja (78). S druge strane, Nyman i sur. pokazali su da izoliranje korijenske površine od epitelnih stanica *Millipore* filterom dovodi do parodontne regeneracije zahvaljujući stanicama PL-a (84). Kod cijeljenja posteekstrakcijske alveole potrebna su otprilike četiri tjedna da epitelne stanice u potpunosti prekriju alveolu, a krvni ugrušak ima funkciju blokiranja apikalne proliferacije epitelnih stanica (17,85).

Može se naslutiti da se sličan obrazac cijeljenja odvija između implantata i korijenske stijenke gdje krvni ugrušak prevenira apikalni migraciju epitela po korijenskoj površini te da stanice preostalog PL-a imaju sposobnost kolonizacije korijenske površine i promoviranja regeneracije parodontnog pričvrška. Mitsias i sur. objavili su petogodišnje histološke rezultate tehnike korijenske membrane (eng. *root membrane*, RM) u kombinaciji s imedijatno postavljenim implantatima. Stijenka vestibularne kosti u potpunosti je očuvana sa zdravim, intaktnim parodontom. Prostor između implantata i korijenske stijenke u koronarnoj trećini ispunjavalo je vezivno tkivo, dok je u srednjoj i apikalnoj trećini prostor bio ispunjen zreloom kompaktnom kosti. U najapikalnijem području, gdje su navoji implantata bili u direktnom kontaktu s korijenom, također su zamijetili odlaganje cementa duž pojedinih područja površine implantata. Histomorfometrijskom analizom dokazali su 76,2% kontakta između kosti i implantata (eng. *bone to implant, contact*, BIC) bez prisutnosti resorpcije korijenske stijenke (80). U literaturi nema jasno definiranih smjernica o tome je li obavezno implantat postaviti u intimni odnosu s korijenskom stijenkom ili je

potrebno pustiti prostor između njih. Preporučuje se prostor između implantata i korijenske stijenke (eng. *gap*) veći od 2mm ispuniti nadomjesnim koštanim materijalom kako bi se stabilizirao krvni ugrušak, čime se sprječava apikalna proliferacija epitelnih stanica te se time dodatno čuva stabilnost periimplantatnih tkiva kao što je opisano u augmentacijama vestibularnog prostora između implantata i alveolarne kosti (86).

Također je potrebno koronarni prostor zatvoriti nadogradnjom za cijeljenje, privremenim nadomjestkom ili slobodnim gingivnim transplantatom vodeći računa da se izbjegne direktni kontakt nadogradnje s korijenskom stijenkom te da se osigura prostor za formiranje mekog tkiva (87). U suprotnome postoji rizik od nepotpunog cijeljenja i kompromitiranja ishoda kao što je opisano u RST tehnici gdje pri izostanku primarnog cijeljenja nije došlo do potpunog mekotkivnog prekrivanja te je bilo potrebe za naknadnim mekotkivnim zahvatima (88). U slučaju pomičnog korijenskog fragmenta, potrebno ga je u potpunosti ukloniti zbog kasnijih neželjenih komplikacija u smislu eksponiranja korijenske stijenke. (89).

5. ZAKLJUČAK

„*Socket shield*” tehnika predstavlja tehnički osjetljiv i vrlo zahtjevan zahvat. Dobro poznavanje bioloških procesa cijeljenja postekstrakcijske alveole, manipulacija paradontnim i periimplantatnim tkivom kao i vladanje tehnikom imedijatne implantacije i izrada ispravno dizajniranog privremenog nadomjestka neki su od uvjeta koje je potrebno zadovoljiti kako bi se postigao željeni rezultat. Preoperativna analiza i dijagnostika morfologije kosti, orijentacije i morfologije korijena u kosti te analiza karakteristika gingivnog fenotipa ključne su pri donošenju odluka o planu terapije. Ispravno odrađena, ova tehnika imat će visoko-estetskim rezultat uz niski stupanj morbiditeta i postoperativnih komplikacija u usporedbi s tehnikama regeneracije i očuvanja volumena grebena (GBR, mekotkivni menadžment i sl.). Iako „*socket shield*” tehnika, kao i druge metode PET zahvata, predstavlja obećavajuće rezultate implanto-protetske rehabilitacije te stoje kao dodatna opcija u planiranju terapije s prilično sigurnim i predvidljivim ishodom, potrebno je još kliničkih i histoloških dugogodišnjih rezultata za pobijanje upotrebe ove tehnike ili potporu njezinoj upotrebi u svakodnevnom kliničkom radu.

6. LITERATURA

1. Bäumer D, Zuhr O, Rebele S, Hürzeler M. Socket Shield Technique for immediate implant placement - clinical, radiographic and volumetric data after 5 years. *Clin Oral Implants Res.* 2017;28(11):1450-8.
2. Saffar JL, Lasfargues JJ, Cherruau M. Alveolar bone and the alveolar process: the socket that is never stable. *Periodontol 2000.* 1997;13(1):76-90.
3. Cho HJ, Jeon JY, Ahn SJ, Lee SW, Chung JR, Park CJ, Hwang KG. The preliminary study for three-dimensional alveolar bone morphologic characteristics for alveolar bone restoration. *Maxillofac Plast Reconstr Surg.* 2019;41(1):33.
4. Mihály, A. and Mihály, E. “Historical structure of the human and rodent periodontium”. *Acta Biologica Szegediensis.* 2015;59(3):345-52.
5. Beertsen W, McCulloch CA, Sodek J. The periodontal ligament: a unique, multifunctional connective tissue. *Periodontol 2000.* 1997;13(1):20-40.
6. Aaron JE. Periosteal Sharpey's fibers: a novel bone matrix regulatory system? *Front Endocrinol (Lausanne).* 2012;9(3):98.
7. Kjaer I, Bagheri A. Prenatal development of the alveolar bone of human deciduous incisors and canines. *J Dent Res.* 1999;78(2):667-72.
8. Araújo MG, Lindhe J. Dimensional ridge alterations following tooth extraction. An experimental study in the dog. *J Clin Periodontol.* 2005;32(2):212-8.
9. Araújo MG, Sukekava F, Wennström JL, Lindhe J. Ridge alterations following implant placement in fresh extraction sockets: an experimental study in the dog. *J Clin Periodontol.* 2005;32(6):645-52.
10. Araújo MG, Lindhe J. Ridge alterations following tooth extraction with and without flap elevation: an experimental study in the dog. *Clin Oral Implants Res.* 2009;20(6):545-9.
11. Al-Hezaimi K, Levi P, Rudy R, Al-Jandan B, Al-Rasheed A. An extraction socket classification developed using analysis of bone type and blood supply to the buccal bone in monkeys. *Int J Periodontics Restorative Dent.* 2011;31(4):421-7.

12. Chappuis V, Engel O, Reyes M, Shahim K, Nolte LP, Buser D. Ridge alterations post-extraction in the esthetic zone: a 3D analysis with CBCT. *J Dent Res.* 2013;92(12):195-201.
13. Johnson K. A study of the dimensional changes occurring in the maxilla following tooth extraction. *Aust Dent J.* 1969;14(4):241-4.
14. Pietrokovski J, Massler M. Alveolar ridge resorption following tooth extraction. *J Prosthet Dent.* 1967;17(1):21-7.
15. Covani U, Ricci M, Bozzolo G, Mangano F, Zini A, Barone A. Analysis of the pattern of the alveolar ridge remodelling following single tooth extraction. *Clin Oral Implants Res.* 2011;22(8):820-5.
16. Schropp L, Wenzel A, Kostopoulos L, Karring T. Bone healing and soft tissue contour changes following single-tooth extraction: a clinical and radiographic 12-month prospective study. *Int J Periodontics Restorative Dent.* 2003;23(4):313-23.
17. Cardaropoli G, Araújo M, Lindhe J. Dynamics of bone tissue formation in tooth extraction sites. An experimental study in dogs. *J Clin Periodontol.* 2003;30(9):809-18.
18. Amler MH. The time sequence of tissue regeneration in human extraction wounds. *Oral Surg Oral Med Oral Pathol.* 1969;27(3):309-18.
19. Fickl S, Zuhr O, Wachtel H, Bolz W, Huerzeler M. Tissue alterations after tooth extraction with and without surgical trauma: a volumetric study in the beagle dog. *J Clin Periodontol.* 2008;35(4):356-63.
20. Hollinger J, Wong ME. The integrated processes of hard tissue regeneration with special emphasis on fracture healing. *Oral Surg Oral Med Oral Pathol Oral Radiol Endod.* 1996;82(6):594-606.
21. Ohnishi H, Fujii N, Futami T, Taguchi N, Kusakari H, Maeda T. A histochemical investigation of the bone formation process by guided bone regeneration in rat jaws. Effect of PTFE membrane application periods on newly formed bone. *J Periodontol.* 2000;71(3):341-52.

22. Van der Weijden F, Dell'Acqua F, Slot DE. Alveolar bone dimensional changes of post-extraction sockets in humans: a systematic review. *J Clin Periodontol.* 2009;36(12):1048-58.
23. Tan WL, Wong TL, Wong MC, Lang NP. A systematic review of post-extraction alveolar hard and soft tissue dimensional changes in humans. *Clin Oral Implants Res.* 2012;23(5):1-21.
24. Lekovic V, Kenney EB, Weinlaender M, Han T, Klokkevold P, Nedic M, Orsini M. A bone regenerative approach to alveolar ridge maintenance following tooth extraction. Report of 10 cases. *J Periodontol.* 1997;68(6):563-70.
25. Lekovic V, Camargo PM, Klokkevold PR, Weinlaender M, Kenney EB, Dimitrijevic B, Nedic M. Preservation of alveolar bone in extraction sockets using bioabsorbable membranes. *J Periodontol.* 1998;69(9):1044-9.
26. Camargo PM, Lekovic V, Weinlaender M, Klokkevold PR, Kenney EB, Dimitrijevic B, Nedic M, Jancovic S, Orsini M. Influence of bioactive glass on changes in alveolar process dimensions after exodontia. *Oral Surg Oral Med Oral Pathol Oral Radiol Endod.* 2000;90(5):581-6.
27. Wilderman, M. N. (1963). Repair After a Periosteal Retention Procedure. *Journal of Periodontology.* 1963;34(6), 487–503.
28. Staffileno H, Levy S, Gargiulo A. Histologic study of cellular mobilization and repair following a periosteal retention operation via split thickness mucogingival flap surgery. *J Periodontol.* 1966;37(2):117-31.
29. Wood DL, Hoag PM, Donnenfeld OW, Rosenfeld LD. Alveolar crest reduction following full and partial thickness flaps. *J Periodontol.* 1972;43(3):141-4.
30. Brägger U, Pasquali L, Kornman KS. Remodelling of interdental alveolar bone after periodontal flap procedures assessed by means of computer-assisted densitometric image analysis (CADIA). *J Clin Periodontol.* 1988;15(9):558-64.

31. Blanco J, Nuñez V, Aracil L, Muñoz F, Ramos I. Ridge alterations following immediate implant placement in the dog: flap versus flapless surgery. *J Clin Periodontol.* 2008;35(7):640-8.
32. Blanco J, Mareque S, Liñares A, Muñoz F. Vertical and horizontal ridge alterations after tooth extraction in the dog: flap vs. flapless surgery. *Clin Oral Implants Res.* 2011;22(11):1255-8.
33. Tomasi C, Sanz M, Cecchinato D, Pjetursson B, Ferrus J, Lang NP, Lindhe J. Bone dimensional variations at implants placed in fresh extraction sockets: a multilevel multivariate analysis. *Clin Oral Implants Res.* 2010;21(1):30-6.
34. Lang NP, Pun L, Lau KY, Li KY, Wong MC. A systematic review on survival and success rates of implants placed immediately into fresh extraction sockets after at least 1 year. *Clin Oral Implants Res.* 2012;23(5):39-66.
35. Schulte W, Heimke G. Das Tübinger Sofort-Implant [The Tübinger immediate implant]. *Quintessenz.* 1976;27(6):17 - 23.
36. Becker BE, Becker W, Ricci A, Geurs N. A prospective clinical trial of endosseous screw-shaped implants placed at the time of tooth extraction without augmentation. *J Periodontol.* 1998;69(8):920-6.
37. Becker W. Immediate implant placement: treatment planning and surgical steps for successful outcomes. *Br Dent J.* 2006;201(4):199-205.
38. Chen ST, Darby IB, Reynolds EC. A prospective clinical study of non-submerged immediate implants: clinical outcomes and esthetic results. *Clin Oral Implants Res.* 2007;18(5):552-62.
39. Sanz-Sánchez I, Sanz-Martín I, Figuero E, Sanz M. Clinical efficacy of immediate implant loading protocols compared to conventional loading depending on the type of the restoration: a systematic review. *Clin Oral Implants Res.* 2015;26(8):964-82.
40. Lazzara RJ. Immediate implant placement into extraction sites: surgical and restorative advantages. *Int J Periodontics Restorative Dent.* 1989;9(5):332-43.

41. Denissen HW, Kalk W, Veldhuis HA, van Waas MA. Anatomic consideration for preventive implantation. *Int J Oral Maxillofac Implants*. 1993;8(2):191-6.
42. Watzek G, Haider R, Mensdorff-Pouilly N, Haas R. Immediate and delayed implantation for complete restoration of the jaw following extraction of all residual teeth: a retrospective study comparing different types of serial immediate implantation. *Int J Oral Maxillofac Implants*. 1995;10(5):561-7.
43. Paolantonio M, Dolci M, Scarano A, d'Archivio D, di Placido G, Tumini V, Piattelli A. Immediate implantation in fresh extraction sockets. A controlled clinical and histological study in man. *J Periodontol*. 2001;72(11):1560-71.
44. Chen ST, Buser D. Clinical and esthetic outcomes of implants placed in postextraction sites. *Int J Oral Maxillofac Implants*. 2009;24 (1):186-217.
45. Botticelli D, Berglundh T, Lindhe J. Hard-tissue alterations following immediate implant placement in extraction sites. *J Clin Periodontol*. 2004;31(10):820-8.
46. Botticelli D, Persson LG, Lindhe J, Berglundh T. Bone tissue formation adjacent to implants placed in fresh extraction sockets: an experimental study in dogs. *Clin Oral Implants Res*. 2006;17(4):351-8.
47. Vignoletti F, Discepoli N, Müller A, de Sanctis M, Muñoz F, Sanz M. Bone modelling at fresh extraction sockets: immediate implant placement versus spontaneous healing: an experimental study in the beagle dog. *J Clin Periodontol*. 2012;39(1):91-7.
48. Avila-Ortiz G, Chambrone L, Vignoletti F. Effect of alveolar ridge preservation interventions following tooth extraction: A systematic review and meta-analysis. *J Clin Periodontol*. 2019;46(21):195-223.
49. Kim DM, De Angelis N, Camelo M, Nevins ML, Schupbach P, Nevins M. Ridge preservation with and without primary wound closure: a case series. *Int J Periodontics Restorative Dent*. 2013;33(1):71-8.
50. Lee J, Lee JB, Koo KT, Seol YJ, Lee YM. Flap Management in Alveolar Ridge Preservation: A Systematic Review and Meta-Analysis. *Int J Oral Maxillofac Implants*. 2018;33(3):613-621.

51. Esposito M, Grusovin MG, Felice P, Karatzopoulos G, Worthington HV, Coulthard P. Interventions for replacing missing teeth: horizontal and vertical bone augmentation techniques for dental implant treatment. *Cochrane Database Syst Rev.* 2009 7;2009(4):CD003607.
52. Chen ST, Buser D. Esthetic outcomes following immediate and early implant placement in the anterior maxilla--a systematic review. *Int J Oral Maxillofac Implants.* 2014;29(1):186-215.
53. Donos N, Mardas N, Chadha V. Clinical outcomes of implants following lateral bone augmentation: systematic assessment of available options (barrier membranes, bone grafts, split osteotomy). *J Clin Periodontol.* 2008;35(8):173-202.
54. Hwang KG, Park CJ. Ideal implant positioning in an anterior maxillary extraction socket by creating an apico-palatal guiding slot: a technical note. *Int J Oral Maxillofac Implants.* 2008;23(1):121-2.
55. Chrcanovic BR, Albrektsson T, Wennerberg A. Platform switch and dental implants: A meta-analysis. *J Dent.* 2015;43(6):629-46.
56. Belser UC, Buser D, Hess D, Schmid B, Bernard JP, Lang NP. Aesthetic implant restorations in partially edentulous patients--a critical appraisal. *Periodontol* 2000. 1998;17(1):132-50.
57. Buser D, Martin W, Belser UC. Optimizing esthetics for implant restorations in the anterior maxilla: anatomic and surgical considerations. *Int J Oral Maxillofac Implants.* 2004;19(1):43-61..
58. Morton D, Chen ST, Martin WC, Levine RA, Buser D. Consensus statements and recommended clinical procedures regarding optimizing esthetic outcomes in implant dentistry. *Int J Oral Maxillofac Implants.* 2014;29(1):216-20.
59. Jensen J, Joss A, Lang NP. The smile line of different ethnic groups in relation to age and gender. *Acta Medicinæ Dentium Helvetica* 1999;4(1):38-46.
60. Choquet V, Hermans M, Adriaenssens P, Daelemans P, Tarnow DP, Malevez C. Clinical and radiographic evaluation of the papilla level adjacent to single-tooth dental implants.

- A retrospective study in the maxillary anterior region. *J Periodontol.* 2001;72(10):1364-71.
61. Jemt T. Regeneration of gingival papillae after single-implant treatment. *Int J Periodontics Restorative Dent.* 1997;17(4):326-33.
62. Ryser MR, Block MS, Mercante DE. Correlation of papilla to crestal bone levels around single tooth implants in immediate or delayed crown protocols. *J Oral Maxillofac Surg.* 2005;63(8):1184-95.
63. Schropp L, Isidor F, Kostopoulos L, Wenzel A. Interproximal papilla levels following early versus delayed placement of single-tooth implants: a controlled clinical trial. *Int J Oral Maxillofac Implants.* 2005;20(5):753-61.
64. Fürhauser R, Florescu D, Benesch T, Haas R, Mailath G, Watzek G. Evaluation of soft tissue around single-tooth implant crowns: the pink esthetic score. *Clin Oral Implants Res.* 2005;16(6):639-44.
65. Hof M, Umar N, Budas N, Seemann R, Pommer B, Zechner W. Evaluation of implant esthetics using eight objective indices-Comparative analysis of reliability and validity. *Clin Oral Implants Res.* 2018;29(7):697-706.
66. Kokich VO, Kokich VG, Kiyak HA. Perceptions of dental professionals and laypersons to altered dental esthetics: asymmetric and symmetric situations. *Am J Orthod Dentofacial Orthop.* 2006;130(2):141-51.
67. Filippi A, Pohl Y, von Arx T. Decoronation of an ankylosed tooth for preservation of alveolar bone prior to implant placement. *Dent Traumatol.* 2001;17(2):93-5.
68. Malmgren B, Cvek M, Lundberg M, Frykholm A. Surgical treatment of ankylosed and infrapositioned reimplanted incisors in adolescents. *Scand J Dent Res.* 1984;92(5):391-9.
69. Malmgren B. Decoronation: how, why, and when? *J Calif Dent Assoc.* 2000;28(11):846-54.

70. Andersson L, Emami-Kristiansen Z, Högstöm J. Single-tooth implant treatment in the anterior region of the maxilla for treatment of tooth loss after trauma: a retrospective clinical and interview study. *Dent Traumatol.* 2003;19(3):126-31.
71. Bjorn H. Free transplantation of gingiva propria. *Sven Tandlak Tidskr.* 1963;22(1):684–689.
72. O'Neal RB, Gound T, Levin MP, del Rio CE. Submergence of roots for alveolar bone preservation. I. Endodontically treated roots. *Oral Surg Oral Med Oral Pathol.* 1978;45(5):803-10.
73. Reames RL, Nickel JS, Patterson SS, Boone M, el-Kafrawy AH. Clinical, radiographic, and histological study of endodontically treated retained roots to preserve alveolar bone. *J Endod.* 1975;1(11):367-73.
74. Bowers GM, Chadroff B, Carnevale R, Mellonig J, Corio R, Emerson J, Stevens M, Romberg E. Histologic evaluation of new attachment apparatus formation in humans. Part I. *J Periodontol.* 1989;60(12):664-74.
75. Bowers GM, Chadroff B, Carnevale R, Mellonig J, Corio R, Emerson J, Stevens M, Romberg E. Histologic evaluation of new attachment apparatus formation in humans. Part II. *J Periodontol.* 1989;60(12):675-82.
76. Salama M, Ishikawa T, Salama H, Funato A, Garber D. Advantages of the root submergence technique for pontic site development in esthetic implant therapy. *Int J Periodontics Restorative Dent.* 2007;27(6):521-7.
77. Szmukler-Moncler S, Davarpanah M, Davarpanah K, Capelle-Ouadah N, Demurashvili G, Rajzbaum P. Unconventional Implant Placement Part III: Implant Placement Encroaching upon Residual Roots - A Report of Six Cases. *Clin Implant Dent Relat Res.* 2015;17(2):396-405.
78. Hürzeler MB, Zuhr O, Schupbach P, Rebele SF, Emmanouilidis N, Fickl S. The socket-shield technique: a proof-of-principle report. *J Clin Periodontol.* 2010;37(9):855-62.
79. Dayakar MM, Waheed A, Bhat HS, Gурpur PP. The socket-shield technique and immediate implant placement. *J Indian Soc Periodontol.* 2018;22(5):451-455.

80. Mitsias MM, Bratos M, Siormpas K, Pikos MA, Kotsakis GA; Root Membrane Group. Longitudinal Soft Tissue Changes During Periodontal Ligament-Mediated Immediate Implant Placement with the Root-Membrane Technique. *Int J Oral Maxillofac Implants.* 2020;35(2):379-385.
81. Bäumer D, Zuhr O, Rebele S, Schneider D, Schupbach P, Hürzeler M. The socket-shield technique: first histological, clinical, and volumetrical observations after separation of the buccal tooth segment – a pilot study. *Clin Implant Dent Relat Res.* 2015;17(1):71-82.
82. Buser D, Warrer K, Karring T. Formation of a periodontal ligament around titanium implants. *J Periodontol.* 1990;61(9):597-601.
83. Bosshardt DD. Biological mediators and periodontal regeneration: a review of enamel matrix proteins at the cellular and molecular levels. *J Clin Periodontol.* 2008;35(8):87-105.
84. Nyman S, Lindhe J, Karring T, Rylander H. New attachment following surgical treatment of human periodontal disease. *J Clin Periodontol.* 1982;9(4):290-6.
85. Amler MH, Johnson PL, Salman I. Histological and histochemical investigation of human alveolar socket healing in undisturbed extraction wounds. *J Am Dent Assoc.* 1960;61:32-44.
86. Araújo MG, Linder E, Lindhe J. Bio-Oss collagen in the buccal gap at immediate implants: a 6-month study in the dog. *Clin Oral Implants Res.* 2011;22(1):1-8.
87. Gluckman H, Salama M, Du Toit J. Partial Extraction Therapies (PET) Part 2: Procedures and Technical Aspects. *Int J Periodontics Restorative Dent.* 2017;37(3):377-85.
88. Comut A, Mehra M, Saito H. Pontic site development with a root submergence technique for a screw-retained prosthesis in the anterior maxilla. *J Prosthet Dent.* 2013;110(5):337-43.
89. Kumar PR, Kher U. Shield the socket: Procedure, case report and classification. *J Indian Soc Periodontol.* 2018;22(3):266-72.

7. ŽIVOTOPIS

Ivan Čatović rođen je 01. travnja 1990. godine u Puli. Nakon završene osnovne škole u Puli, upisuje Medicinsku školu u Rijeci, smjer dentalni tehničar. Nakon završene srednje škole upisuje Stomatološki fakultet Sveučilišta u Rijeci na kojem je diplomirao 2015. godine. Po završetku studija i položenog stručnog ispita, zapošljava se u privatnoj ordinaciji dentalne medicine u Puli. Godine 2017. započinje sa specijalizacijom iz parodontologije na Stomatološkom fakultetu u Zagrebu, a 2018. godine upisuje poslijediplomski specijalistički studij Dentalna implantologija pri Stomatološkom fakultetu u Zagrebu. Redovito sudjeluje na domaćim i međunarodnim stručnim skupovima.