

# Prevenција i liječenje traume zuba

---

**Kasić, Silvija**

**Master's thesis / Diplomski rad**

**2015**

*Degree Grantor / Ustanova koja je dodijelila akademski / stručni stupanj:* **University of Zagreb, School of Dental Medicine / Sveučilište u Zagrebu, Stomatološki fakultet**

*Permanent link / Trajna poveznica:* <https://um.nsk.hr/um:nbn:hr:127:105727>

*Rights / Prava:* [Attribution-NonCommercial-NoDerivs 3.0 Unported / Imenovanje-Nekomercijalno-Bez prerađivanja 3.0](#)

*Download date / Datum preuzimanja:* **2024-11-23**



*Repository / Repozitorij:*

[University of Zagreb School of Dental Medicine Repository](#)



SVEUČILIŠTE U ZAGREBU  
STOMATOLOŠKI FAKULTET

Silvija Kasić

**PREVENCIJA I LIJEČENJE TRAUME  
ZUBA**

DIPLOMSKI RAD

Zagreb, srpanj 2015.

Rad je ostvaren na Zavodu za dječju i preventivnu stomatologiju Stomatološkog fakulteta Sveučilišta u Zagrebu.

Voditelj rada: prof.dr.sc. Hrvoje Jurić, Zavod za dječju i preventivnu stomatologiju Stomatološkog fakulteta Sveučilišta u Zagrebu.

Lektor hrvatskog jezika: Marija Knezović, magistra hrvatskog jezika i književnosti

Lektor engleskog jezika: Ana Radilj, profesorica engleskog i njemačkog jezika i književnosti

Rad sadrži:

- 33 stranice
- 4 slike
- 1 CD

Zahvaljujem se svom mentoru prof.dr.sc.Hrvoju Juriću na prenesenom znanju, mnoštvu stručnih savjeta te velikoj pomoći pri pisanju ovoga rada.

Velika hvala mojim voljenima na ljubavi i podršci.

## Sadržaj

<b>1. UVOD</b> .....	1
1.1. Etiološki čimbenici u nastanku dentalnih trauma .....	2
1.1.1 Predispozicijski čimbenici za nastanak dentalnih trauma.....	5
1.1.2. Mehanizam nastanka dentalnih trauma.....	6
1.2. Epidemiologija dentalnih trauma .....	7
1.3. Klasifikacija dentalnih trauma .....	8
1.3.1. Ozljede tvrdih zubnih tkiva i pulpe.....	8
1.3.2. Ozljede tvrdih zubnih tkiva, pulpe i alveolarnog nastavka.....	9
1.3.3. Ozljede parodontnih tkiva.....	9
1.3.4. Ozljede gingive ili oralne sluznice.....	10
<b>2. SVRHA RADA</b> .....	11
<b>3. PREVENCIJA TRAUMA ZUBA</b> .....	12
3.1. Štitnici za usta i zube.....	13
3.1.1. Vrste štitnika za usta i zube.....	13
3.1.2. Intraoralni štitnici za usta i zube .....	15
3.1.3. Tehnike izrade štitnika i njihovo djelovanje .....	15
<b>4. LIJEČENJE TRAUMA ZUBA</b> .....	18
4.1. Pregled i dijagnoza.....	18
4.2. Liječenje frakture krune bez ekspozicije pulpe.....	19
4.3. Liječenje frakture krune s ekspozicijom pulpe .....	20
4.4. Liječenje frakture krune i korijena.....	21
4.5. Liječenje frakture korijena .....	21
4.6. Liječenje luksacijskih ozljeda .....	22
4.6.1. Liječenje kontuzije zuba .....	22
4.6.2. Liječenje subluksacije zuba.....	22
4.6.3. Liječenje ekstruzijske luksacije zuba .....	23
4.6.4. Liječenje lateralne luksacije zuba .....	23
4.6.5. Liječenje intruzijske luksacije zuba .....	23

4.7. Liječenje avulzije zuba.....	24
<b>5. RASPRAVA.....</b>	<b>25</b>
<b>6. ZAKLJUČAK.....</b>	<b>27</b>
<b>7. SAŽETAK.....</b>	<b>28</b>
<b>8. SUMMARY .....</b>	<b>29</b>
<b>9. LITERATURA .....</b>	<b>30</b>
<b>10. ŽIVOTOPIS .....</b>	<b>33</b>

## 1. UVOD

Doktori dentalne medicine se u svakodnevnom radu susreću sa sve većim brojem ozljeda tvrdih i mekih tkiva orofacijalne regije. Dentalne traume zahtijevaju hitnu intervenciju doktora dentalne medicine.

Trauma zuba, kao i cijelog orofacijalnog područja, može biti posljedica padova i udaraca, ozljeda u prometu, tučnjava, ozljeda prilikom bavljenja sportom, ali i uslijed fizičkog zlostavljanja djeteta, na što treba obratiti posebnu pozornost. Svaki uzročni faktor predstavlja skup jedinstvenih okolnosti.

Dentalne traume mogu se dogoditi u svakoj starosnoj dobi, ali većina trauma se događa u dječjoj dobi. Najviša pojavnost trauma mliječne denticije prisutna je kod dvogodišnjaka i trogodišnjaka budući da se u toj dobi razvija motorička koordinacija, djeca se počinju samostalno razvijati i padovi su česti (1). Visoka incidencija trauma u trajnoj denticiji prisutna je češće kod dječaka u dobi 9-10 godina, zbog učestalijih fizičkih aktivnosti. Za razliku od dječaka, djevojčice su otprilike u pola manje izložene traumatskim ozljedama zuba.

Procjenjuje se da jedna trećina dentalnih trauma ostavlja trajne posljedice u pogođenih osoba (1, 2). Kod odraslih je moguće zadovoljavajuće liječenje s uspostavom estetike i funkcije u relativno kratkom vremenu, dok je kod djece liječenje kompliciranije zbog rasta i razvoja kraniofacijalnog sustava. Dentalne traume predstavljaju veliki izazov za doktora dentalne medicine jer uspjeh njihova liječenja utječe na fizički, psihički i socijalni razvoj ozlijeđene osobe.

### **1.1. Etiološki čimbenici u nastanku dentalnih trauma**

Nastanak dentalnih trauma objašnjava se pomoću epidemiološkog modela "sredstvo-domaćin- okoliš" koji olakšava razumijevanje situacija (3).

Sredstvo i okoliš nastanka dentalnih trauma ovise o starosnoj dobi. U mliječnoj denticiji najčešći uzroci trauma su padovi (58%) i udarci (24%), dok su u trajnoj denticiji najzatupljeniji padovi (52,6%), zatim udarci (22,7%), pad s bicikla (10,1%) i ostalo (3). Veliki značaj u nastanku dentalnih trauma imaju sportske aktivnosti. Istraživanja pokazuju da je 10-50% svih dentalnih trauma povezano sa sportom (4). Do ozljeda najčešće dolazi u kontaktnim sportovima kao što su boks i američki nogomet, te u atletskim aktivnostima i skupinama ekstremnih sportova (4).

Domaćin je komponenta o kojoj ovisi nastanak traume, te je zadatak doktora dentalne medicine prepoznati sve osobitosti pacijenta koje ga čine sklonijim ozljedama. Sklonost ozljeda definirana je kao skup međusobnih odnosa mnogobrojnih faktora poput: izvrgnutosti opasnosti, iskustva, uvježbanosti, izloženosti različitim stresovima (5). Djetetovo ponašanje može biti indikator za povećanu mogućnost nastanka dentalnih trauma. Istraživanja su pokazala kako su djeca nepravilnog ritma ponašanja; visoke napetosti, negativnog i hiperaktivnog ponašanja, znatno podložnija nastanku trauma (4).



Dob predstavlja bitan čimbenik u prevalenciji trauma zuba.

Djeca od 2. do 3. godine uče trčati, ali zbog nedovoljno razvijene motorike, nesposobnosti procijene opasnosti i neshvaćanja posljedica svoje aktivnosti, često su izložena ozljedama (6).

Predškolsku djecu karakterizira nelogično razmišljanje i nerazumijevanje odnosa uzroka i posljedica (6).

Školska djeca su sklona samodokazivanju i imaju veliko samopouzdanje, te često izvode radnje koje dovode do ozljeda u cilju socijalnog prihvaćanja od svoje okoline (6).

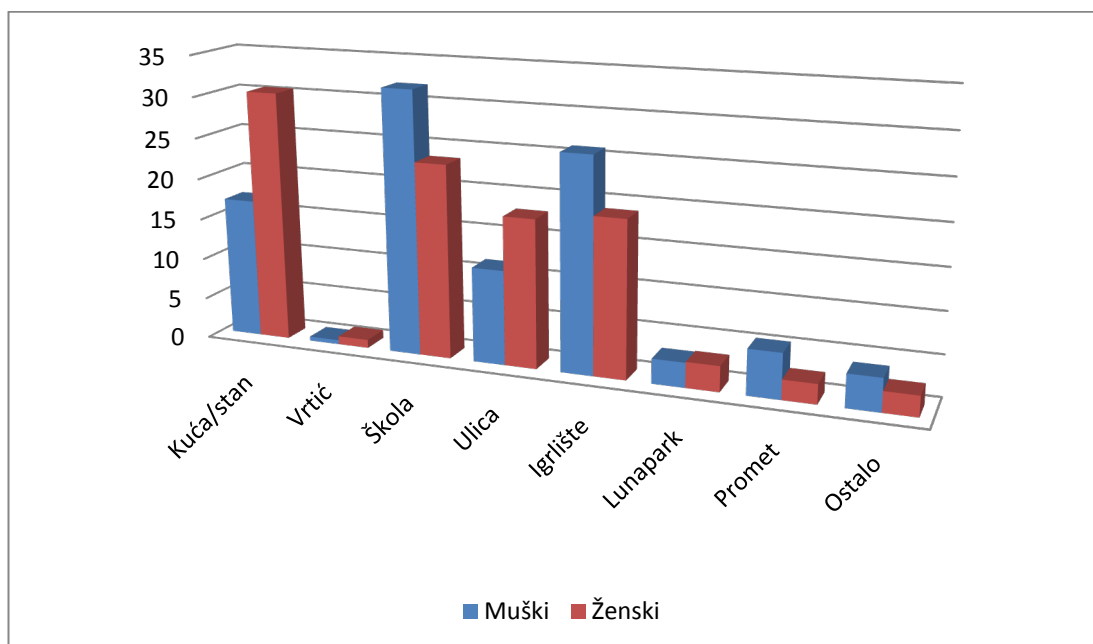
Djeca starosti od 6. do 9. godine ne mogu procijeniti brzinu i opasnost. Nedovoljno razvijena motorika, uz rastresenost i naglost, svrstavaju ih u skupinu povećane opasnosti od ozljeda u školi (3).

Djeca od 9. do 12. godine, zbog relativne nesposobnosti procjene okoline, sklona su opasnim aktivnostima (3).

Adolescentnu dob karakteriziraju psihološke promjene, samokritičnost i vjerovanje u izloženost stalnom promatranju. Mogu se javiti potištenost i autodestruktivno ponašanje (6).

Okoliš možemo podijeliti na fizikalni i psihosocijalni. Fizikalni okoliš definiramo kao mjesto nastanka ozljede, a psihosocijalni okoliš se odnosi na ulogu drugih osoba u nastanku traume (3). Fizikalni i psihosocijalni okoliš su mjesto međudjelovanja domaćina i različitih sredstava. Postoji povezanost između dobi djeteta i okoliša, pa

se tako traume zuba u mliječnoj denticiji najčešće događaju kod kuće ili u vrtiću, dok se traume trajnih zuba najčešće događaju u školi.



Slika 1. Postotak ozljeda trajnih zuba u školske djece od 6-16 godina (N=548) po mjestu nastanka. Preuzeto: (8).

### **1.1.1. Predispozicijski čimbenici za nastanak dentalnih trauma**

Predispozicijski čimbenici čine neku osobu skloniju nastanku dentalnih trauma. U studiji koja je obuhvaćala 1610 djece s ukupno 286 dentalnih trauma, Forsberg i Tedestam su naveli sljedeće čimbenike koji značajno podižu suspektnost dentalne traume (7):

1. klasa II/1, klasa III
2. horizontalni prijeklop veći od 4mm
3. kratka gornja usnica koja nepotpuno prekriva gornje zube
4. inkompetentne usne
5. disanje na usta
6. psihološki faktori- ponavljanje ozljeda (2-3 puta godišnje)
7. rizični sportovi bez adekvatne zaštite
8. povećana aktivnost između 12 i 18 sati.

### **1.1.2. Mehanizam nastanka dentalnih trauma**

Ozljeda zuba posljedica je djelovanja direktnih i indirektnih sila.

Mehanizmi koji sudjeluju u nastanku trauma su:

- Jakost udarca kao rezultat djelovanja mase i brzine. Ozljede parodonta nastaju pri manjoj brzini, dok pri većoj brzini nastaju ozljede krune.
- Rezilijencija udarenog objekta- kod udarca elastičnim predmetom vjerojatnije će doći do luksacijskih ozljeda zuba nego do prijeloma
- Oblik predmeta- lokalizirani oštar udarac uzrokuje prijelom krune, dok kod udarca tupim predmetom dolazi do prijenosa sile na apeksno područje i do prijeloma korijena ili luksacije.
- Smjer sile- udarac s vestibularne strane obično je okomit na zub, te uzrokuje prijelom krune i korijena. Masa udarenog zuba i elastičnost tkiva koje okružuje zub određuje hoće li doći do luksacije ili do prijeloma (9).

Direktna trauma nastaje kada sila djeluje izravno na zub. Najčešće zahvaća prednje zube gornje čeljusti. Indirektna trauma nastaje kada se sila s jedne čeljusti prenese na drugu. Do indirektna frakture najčešće dolazi kod primjene sile na donju čeljust, koja se velikom brzinom približi gornjoj čeljusti, na koju se potom prenosi sila koja izaziva prijelom krune pretkutnjaka i kutnjaka gornje čeljusti. Pri takvoj vrsti udarca, dolazi i do prijeloma kondila ili simfize donje čeljusti (9).

## 1.2. Epidemiologija dentalnih trauma

Prevalencija dentalnih trauma u mliječnoj denticiji iznosi 30%, a u trajnoj 22% (10). To govori da 52% djece do 14 godina doživi neki oblik dentalne traume. Od svih oblika na avulzije zuba, kao najteži oblik dentalne traume, otpada između 0,5 -16 % (1,10).

Traumatske ozljede zuba češće pogađaju dječake nego djevojčice. To pokazuju i rezultati istraživanja koje su proveli Ivančić Jokić, Pavlić i Bakarčić na Klinici za dentalnu medicinu, KBC-a Rijeka, Hrvatska. Dominantna dob u kojoj se dentalna trauma dogodila bila je 8 godina. Jedan ozlijeđeni zub pronađen je u 51,3% slučajeva, dva zuba u 43,5% slučajeva, a tri ili više zuba u 5,2% slučajeva. Najčešće su ozlijeđeni gornji sjekutići sa 96,1%, od čega je 92,3% slučajeva koji uključuju središnje sjekutiće. Češće su ozljede tvrdih zubnih tkiva sa 60,2%, od ozljeda parodontnih tkiva koje su zastupljene sa 39,8% (11).

Najzastupljenije ozljede u mliječnoj denticiji su luksacije zuba (oko 50%) od kojih je u 20% riječ o intruzijama. U trajnoj denticiji najčešće su traume nekomplikirane frakture krune zuba (58,2%), dok se komplicirane frakture javljaju u 20,2% (3). Razlike u traumama mliječne i trajne denticije izazvane su razlikama u morfologiji krune zuba te specifičnosti u građi kosti.

Uočena je razlika u prevalenciji dentalnih trauma proučavajući dnevne i sezonske varijacije. Istraživanje provedeno na Zavodu za dječju i preventivnu stomatologiju Stomatološkog fakulteta u Zagrebu, od 1976. do 1981., pokazalo je kako su jesenski mjeseci (rujan, listopad i studeni) visoko rizični za nastanak trauma, dok su ljetni

mjeseci nisko rizični. U danu su uočena vremenski kritična razdoblja u kojima je najveća pojavnost dentalnih trauma. Prvo kritično razdoblje je oko 12 sati, a drugo između 17 i 18 sati. To su periodi kada dolazi do zamora djece, pada koncentracije i povećane razdražljivosti. U večernjem terminu dentalne traume su dvostruko češće, što iznosi oko 65,8% trauma u poslijepodnevnim satima (3).

### **1.3. Klasifikacija dentalnih trauma**

Traume zuba klasificirane su ovisno o različitim faktorima kao što su etiologija, anatomija, patologija ili način liječenja (1). Klasifikacija traumatskih ozljeda omogućuje bolju komunikaciju i razmjenu informacija. Ova klasifikacija temelji se na Andreasenovoj modifikaciji klasifikacije Svjetske zdravstvene organizacije (12, 13). Ta se klasifikacija može primijeniti na mliječnu i trajnu denticiju. Prednost ove podjele je međunarodna prihvaćenost i pregledna podjela s obzirom na anatomiju i terapiju zuba (14). Klasifikacija uključuje ozljede zuba, potpornih struktura, gingive i oralne sluznice, a u obzir uzima anatomiju, načine liječenja i prognozu (1).

#### **1.3.1. Ozljede tvrdih zubnih tkiva i pulpe**

Ovoj skupini ozljeda pripadaju:

- Infrakcija cakline- nepotpuna fraktura cakline bez gubitka zubnog tkiva
- Fraktura cakline- fraktura s gubitkom tvrdog zubnog tkiva

- Fraktura cakline i dentina bez ekspozicije pulpe- fraktura s gubitkom zubnog tkiva ograničena na caklinu i dentin, bez uključenosti pulpe. Naziva se i nekomplikirana frakutra krune
- Fraktura cakline i dentina s ekspozicijom pulpe. Naziva se i komplikirana fraktura krune (1,12).

### **1.3.2. Ozljede tvrdih zubnih tkiva, pulpe i alveolarnog nastavka**

- Fraktura krune i korijena- fraktura uključuje caklinu, dentin i cement. Pulpa može i ne mora biti eksponirana
- Fraktura korijena- fraktura uključuje cement, dentin i pulpu. Frakture korijena mogu se podijeliti ovisno o pomaku koronarnog ulomka i samoj lokalizaciji frakture
- Fraktura mandibularne ili maksilarne stijenke alveole. Fraktura alveolarnog nastavka koja uključuje alveolu
- Fraktura mandibularnog ili maksilarnog alveolarnog nastavka. Fraktura alveolarnog nastavka s frakturom ili bez frakture alveole (1,12).

### **1.3.3. Ozljede parodontnih tkiva**

- Kontuzija- ozljeda potpornih struktura bez patološke pomičnosti ili pomaka zuba. Javlja se pozitivna reakcija na perkusiju
- Subluksacija- ozljeda potpornih struktura zuba s patološkom pomičnošću, ali bez pomaka zuba

- Ekstruzijska luksacija- djelomični pomak zuba iz alveole. Naziva se i periferna dislokacija
- Lateralna luksacija- pomak zuba u smjeru različitom od aksijalnog. Alveola može i ne mora biti zdrobljena ili frakturirana
- Intruzijska luksacija- dolazi do pomaka zuba u alveolarnu kost. Ozljeda je udružena s drobljenjem ili frakturom alveole. Naziva se još i centralnom dislokacijom
- Avulzija- potpuni pomak zuba iz alveole, izbijanje zuba (1,12).

#### **1.3.4. Ozljede gingive ili oralne sluznice**

Uz ozljede tvrdih zubnih tkiva, vrlo često dolazi i do ozljeda mekih tkiva usne šupljine. Te ozljede mogu biti:

- Laceracija gingive ili oralne sluznice- površinska ili duboka ozljeda sluznice. javlja se kao posljedica razderotine, najčešće uzrokovana oštrim predmetom
- Kontuzija gingive ili oralne sluznice- obično izazvana tupim predmetom. Dovodi do submukoznog krvarenja
- Abrazija gingive ili oralne sluznice- površinska rana izazvana struganjem ili trljanjem sluznice, nakon čega ostaje gruba krvareća površina (1,12).



## **2. SVRHA RADA**

Svrha ovog rada je analizirati uzroke i mehanizam nastanka, epidemiologiju, vrste trauma zuba. Poseban naglasak ovog rada je na prevenciji kojom možemo utjecati na smanjenje broja traumatskih ozljeda zuba, ali i na hitnim terapijskim intervencijama ukoliko do tih ozljeda dođe.

### 3. PREVENCIJA TRAUMA ZUBA

Traumatske ozljede zuba zapravo su mozaik više čimbenika. Kao što je već navedeno niže u tekstu, određene osobe imaju veću predispoziciju za nastanak dentalnih trauma. Kao doktori dentalne medicine, trebali bismo prepoznati takve situacije te pacijentima preporučiti jednu od metoda adekvatne zaštite koja će ih bar u nekoj mjeri štititi od nastanka dentalnih trauma. Prevencijom dentalnih trauma sprječavamo nastanak ozljede, gubitak tvrdih zubnih tkiva, opsežne restaurativne, endodontske i protetske postupke. Preventivno možemo djelovati na nekoliko razina, te razlikujemo primarnu, sekundarnu i tercijarnu prevenciju.

Primarnu prevenciju definiramo kao postupke sprečavanja nastanka dentalnih trauma. U ovu skupinu ubrajamo edukaciju pacijenta, roditelja, učitelja i trenera o mogućim rizičnim čimbenicima za nastanak trauma, liječenje ortodontskih anomalija (klasa II/1, klasa III, povećan horizontalni prijeklop), te nošenje štitnika za lice i zube prilikom bavljenja sportom (3).

Sekundarnu prevenciju definiramo kao saniranje posljedica traume kako bi se očuvala funkcija zuba, spriječila progresija ili nastanak patoloških procesa koji dovode do gubitka zuba. Ovi postupci uključuju direktno i indirektno prekrivanje pulpe i dentina, postavu kompozitnih zavoja, vitalnu pulpotomiju, apeksogenezu i apeksifikaciju, replantaciju i imobilizaciju zuba (3).

Tercijarnu prevenciju možemo definirati kao postupke kojima se nadomještaju izgubljena zubna tkiva ili izgubljeni zubi. Ovdje pripadaju kompozitne nadogradnje krune zuba, lijevane nadogradnje, inlay, onlay, overlay, krunice,

mostovi, proteze, implantati. U ovu skupinu terapijskih postupaka ubrajamo i ortodontsko liječenje kojim se vraća izgubljeni prostor nastao gubitkom zuba (3).

### **3.1. Štitnici za usta i zube**

Štitnici za usta i zube pomagala su kojima se nastoji spriječiti ili smanjiti učestalost nastanka dentalnih trauma. Budući da su orofacijalne i dentalne traume jako česte u sportu, vrlo je važna suradnja sportaša i doktora dentalne medicine. Dentalne i parodontne traume najlakše se preveniraju uporabom štitnika za zube. Preduvjet za nošenje štitnika je dobra oralna higijena, sanirane karijesne i parodontalne lezije. Mogu ih koristiti i pacijenti u tijeku ortodontske terapije. Štitnici se izrađuju za gornji zubni niz, no uz odgovarajuću indikaciju, moguće ih je napraviti i za donji zubni niz.

#### **3.1.1. Vrste štitnika za usta i zube**

Štitnike za usta i zube možemo podijeliti u 3 skupine:

1. ekstraoralne
2. intraoralne
3. kombinirane

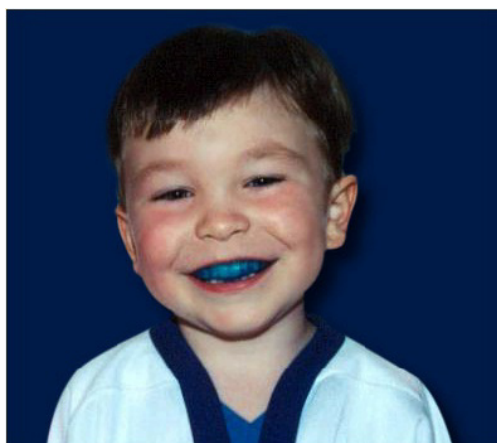Ekstraoralni štitnici imaju oblik rešetke ili košarice i pričvršćeni su za zaštitnu kacigu.

Intraoralni štitnici smješteni su u ustima i štite od ozljede zubi i mekih tkiva usta.


Kombinirani štitnici imaju intraoralni dio (štitnik za zube) i ekstraoralni dio (štitnik za usta) koji je često pričvršćen za zaštitnu kacigu.



Slika 2. Ekstraoralni štitnik



Slika 3. Intraoralni štitnik



Slika 4. Kombinirani štitnik

### **3.1.2. Intraoralni štitići za usta i zube**

Intraoralni štitići nalaze se u ustima. Mogu se retinirati na jednom zubnom luku i takve nazivamo monomaksilarnim štitićima, dok se bimaxilarni štitići nalaze između gornjeg i donjeg zubnog luka i retiniraju na oba zuba luka. Intraoralni štitići za usta i zube prema načinu izrade dijele se u 3 skupine (1,15, 16, 17):

1. Konfekcijski- neprilagodljivi, gotovi
2. Polukonfekcijski- poluprilagodljivi
3. Individualni.

### **3.1.3. Tehnike izrade štitićnika i njihovo djelovanje**

Konfekcijski (komercijalni) štitići su unaprijed tvornički oblikovani štitići od elastičnog materijala. Njihov oblik je određen i ne može se mijenjati i prilagođavati. Ti štitići mogu se kupiti u bilo kojem dućanu sportske opreme, jeftini su i jednostavni za uporabu. Štitići dolaze u raznim veličinama. U ustima se aktivno pridržavaju stiskanjem zubi pa time onemogućavaju slobodno strujanje zraka, odnosno otežavaju disanje. Taj nedostatak pokušao se otkloniti uvođenjem šarnirskog mehanizma. Njihova neprilagođenost individualnim obilježjima žvačnog sustava čini ih neugodnima za nošenje. Već ranije spomenuta opstrukcija disanja, baš kada su potrebe za kisikom sportaša velike, često dovodi do toga da se ne rabe koliko i kada bi trebali (17).

Polukonfekcijski (poluprilagodljivi) obuhvaćaju modele koji se oblikuju u ustima i na sadrenom modelu. Dolaze u raznim veličinama i oblicima. Prednost im je

to što se izrađuju u relativno kratkom roku i ne zahtijevaju obradu u laboratoriju. . Cijeli štitnici ili pojedini njihovi dijelovi izrađeni su od termoplastične mase koja u vrućoj vodi omekša i prilagođava se strukturama u ustima. Takvi štitnici svakako su bolje prilagođeni strukturama u ustima te je i njihovo prianjanje uz gornju čeljust obično bolje. No obzirom na kratko vrijeme u kojem su u plastičnoj fazi često ta prilagodba nije dovoljno dobra da bi omogućila njihovu retenciju bez pridržavanja jezikom ili suprotnom čeljusti. Osim toga, plastičnost tih štitnika postiže se uranjanjem na nekoliko minuta u kipuću vodu. Pri tome moguća je njihova deformacija prije unošenja u usta, a i njihova prilagodba u ustima otežana je zbog neugode koju izaziva visoka temperatura u dodiru sa zubima. Nedostatak takvih štitnika je i proizvoljan položaj koji donja čeljust zauzima tijekom udara, a definiran je “zagrizom” u fazi prilagodbe štitnika. Tako uzet “zagriz” može biti ekscentričan ili odudarati znatno od položaja centrične relacije. Distribucija sila prilikom udara može tada biti takva da uslijed nepravilnog položaja čeljusti sile budu usmjerene na neku od s čeljustima povezanih struktura. Tada dolazi do ozljeda ne samo zubi i mekih česti nego i temporomandibularnih zglobova te pripadajućih im tetiva i mišića (17).

Individualni štitnici najbolja su opcija u preventivi dentalnih trauma i imaju brojne prednosti nad ostalim štitnicima. Najbolja su opcija zbog svoje veličine, odlične retencije, a ujedno omogućavaju nesmetano disanje i govor. Prednosti individualnih štitnika pred drugim oblicima jest u njihovoj maksimalnoj prilagođenosti žvačnom sustavu, što ujedno omogućava i izuzetno dobru retenciju, a samim time i dobar protok zraka. Stoga ih sportaši, naročito oni koji su već koristili

konfekcijske štitnike, doživljavaju vrlo ugodnima. Mogućnost izrade takvog štitnika u točno određenom međusobnom položaju čeljusti, npr. centričnoj relaciji, otvara mogućnost prenošenja sile udarca istovremeno i preko zubi, kranijalnih trajektorija i temporomandibularnih zglobova što raspršuje sile po jedinici površine i tako smanjuje mogućnost ozljede. Također, manja je vjerojatnost ozljede žvačnog sustava zbog neadekvatnog položaja donje čeljusti u odnosu na gornju. Višeslojni štitnici, koji u svom dizajnu mogu imati ojačanja i elemente koji djelovanjem po principu opruge ublažavaju sile udarca, osobito su dobar izbor za profesionalce i sportove kod kojih je mogućnost ozljede žvačnog sustava velika. Jedini nedostatak ovakvih štitnika jest u individualnosti i kompleksnosti njihove izrade i posljedično visokoj cijeni koju korisnik mora platiti (17). Za njihovu izradu koriste se vinil, uretan-diakrilni i silikonski materijali, te polivinil- acetat i polietilen. Tehnike izrade obuhvaćaju oblikovanje materijala pomoću vakuma ili mehaničkog pritiska, fotopolimerizacije ili polimerizacije (15,16).

Pri izradi štitnika moraju se zadovoljiti sljedeći uvjeti (16):

1. Štitnik mora prekrivati sve okluzalne plohe frontalnih zuba
2. Rubovi štitnika vestibularno moraju sezati 2-3mm kraće od granice pomične i nepomične sluznice;
3. Distalno rub treba sezati do tubera maksile, osim kod nagona na povraćanje gdje rub seže do distalne plohe prvih kutnjaka;
4. Štitnik se ne smije lingvalno i palatinalno protezati više od 4-6mm;
5. Stražnji nepčani rub treba biti što tanji kako bi se umanjio podražaj na povraćanje i omogućio nesmetan govor.

## **4. LIJEČENJE TRAUMA ZUBA**

Liječenje trauma zuba spada u hitne intervencije. Važno je reagirati na vrijeme i što prije započeti terapiju radi samog pacijenta i radi sprječavanja kasnijih komplikacija tokom cijeljenja. Postoji nekoliko pristupa traumi zuba, kao hitni (unutar nekoliko sati), subakutni (unutar 24 sata) i odgođeni (nakon 24 sata).

### **4.1. Pregled i dijagnoza**

Kako bi postigli što bržu i točniju dijagnozu, potrebno je provesti sistematski pregled traumatiziranog pacijenta. Kad je pacijent primljen na liječenje akutnom traumom, oralno područje je opsežno kontaminirano. Prvi postupak je pranje pacijentovog lica, nakon čega možemo dobiti početni dojam o opsegu ozljede. Zatim ispunjavamo standardizirane obrasce koji nam omogućavaju sistematsko i sveobuhvatno informiranje o nastanku ozljede, te na taj način olakšavaju našu konačnu i radnu dijagnozu (1). Nakon prikupljenih informacija radimo klinički pregled i bilježimo klinički nalaz. Klinički pregled sastoji se od ekstraoralnog i intraoralnog pregleda. U ekstraoralnom pregledu treba obratiti pozornost na oticanje, modrice ili laceracije lica i usana. Nakon toga vršimo intraoralni pregled mukoze i gingive te tvrdih zubnih tkiva. Koristimo metodu inspekcije, palpacije, perkusije, test vitaliteta pulpe i test mobilnosti. Test mobilnosti služi otkrivanju stupnja pomičnosti zuba i grupe zuba (kod alveolarne frakture). Stupanj pomičnosti određuje se skalom 0-3 gdje vrijednost 0 označava da nema pomičnosti, 1 je oznaka za horizontalnu pomičnost manju od 1mm, 2 označava horizontalnu pomičnost veću od 1mm dok vrijednost 3 znači vertikalnu pomičnosti. Test perkusije izvodi se prstom kod male djece. Pozitivna



reakcija na perkusiju označava oštećenje parodontalnog ligamenta. Perkusija labijalne površine zuba dat će visok ili nizak perkutorni ton. Ukoliko je zub ukliješten u kosti, zvuk će biti metalan. Test vitaliteta pulpe trebao bi se provoditi električnom metodom. On nam daje važne informacije o neurovaskularnoj opskrbi pulpe ozlijeđenog zuba. Nakon kliničkog pregleda, potrebno je obaviti rendgenski pregled. Treba voditi računa da pomak zuba ili frakturna linija ne moraju uvijek biti vidljivi na rendgenskim snimkama, te je zbog toga potrebno napraviti višestruke rendgenske ekspozicije. Radiološki pregled uključuje jednu okluzalnu snimku i tri periapikalne snimke sa simetralom kuta traumatizirane regije (1). U slučaju penetrirajućih ozljeda usana potrebno je napraviti rendgenogram mekih tkiva . Takve snimke će nam pomoći u dijagnosticiranju fragmenata zuba ili drugih stranih tijela u mekim tkivima (19).

Pomoću kombiniranih informacija anamneze, kliničkog i radiografskog pregleda, stvara se dijagnoza, ozljeda se klasificira i započinje se provedba hitnih terapijskih postupaka.

#### **4.2. Liječenje frakture krune bez ekspozicije pulpe**

Važno je dijagnosticirati popratne ozljede parodonta jer je rizik od komplikacija značajno povećan ako postoji dodatna luksacijska ozljeda (19). Nekomplicirane frakture krune dovode do ekspozicije dentinskih tubula što može izazvati povećanu osjetljivost i upalu pulpe izazvanu prodorom bakterija kroz dentinske kanaliće. Pulpu treba što hitnije zaštititi od vanjskih iritansa te krunu zuba restaurirati. Ukoliko postoji

odlomljeni fragment krune možemo ga zalijepiti. Lijepljenje postižemo pripremom frakturiranih površina samo kiselinom za jetkanje ili još bolje kombinacijom jetkanja i dentinskog adheziva. Drugi način restauracije krune je izrada kompozitne nadogradnje.

### **4.3. Liječenje frakture krune s ekspozicijom pulpe**

Kod kompliciranih fraktura krune važno je što prije prekriti eksponiranu pulpu preparatom kalcijeva hidroksida i staviti kompozitni zavoj kako bi se sačuvao vitalitet pulpe. Kod jače ekspozicije pulpe i većeg gubitka krune zuba koristi se vitalna pulpotomija i dogradnja izgubljenog dijela krune kompozitnim materijalom. Od metoda liječenja najčešće se koriste direktno prekrivanje pulpe i parcijalna pulpotomija po Cveku (1,3). Ako postoji dvojba oko tretmana, treba se primijeniti parcijalna pulpotomija jer rezultira boljom kontrolom rane te osigurava bolje rubno zatvaranje pulpe (19). Prekrivanje pulpe se radi na način da se izolira koferdamom, a ozlijeđena površina ispere fiziološkom otopinom. Na mjesto eksponirane pulpe postavi se pasta s kalcij hidroksidom, te se zub restaurira kompozitnim materijalima. Cijeljenje tvrdih zubnih tkiva može se vidjeti na rendgenskoj snimci 3 mjeseca nakon tretmana (1).

Pri postupku parcijalne pulpotomije po Cveku, zub se anestetizira, izolira koferdamom, a ozlijeđena površina se ispere fiziološkom otopinom. Pulpa se otklanja okruglim dijamantnim svrdlom montiranim na turbinu uz vodeno hlađenje do dubine 2-3mm. Kada se postigne potpuna hemostaza, na ranu se stavlja tanak sloj kalcijevog hidroksida ili mineralnog trioksid agregata (MTA) te se lagano pritisne. Preko toga

postavlja se eventualno sloj staklenoionomernog cementa i zub se restaurira kompozitnim materijalom (1).

#### **4.4. Liječenje frakture krune i korijena**

Postoji više načina kojima možemo liječiti frakturu krune i korijena. Koju ćemo opciju izabrati ovisi o opsegu frakture ispod ruba gingive, ovisno o dužini i morfologiji korijena. Primarni cilj je osigurati uvijete za restauraciju zuba nakon uklanjanja koronarnog fragmenta. Prva opcija uključuje uklanjanje koronarnog fragmenta što omogućuje ponovno stvaranje gingivnog pričvrstka na eksponirani dentin. Nakon nekoliko tjedana, zub se može restaurirati iznad ruba gingive. Druga opcija liječenja je odstranjivanje koronarnog fragmenta i kirurško prikazivanje subgingivne frakture gingivektomijom i/ili osteotomijom. Nakon cijeljenja gingive, zub se restaurira nadogradnjom i krunicom. Treća opcija obuhvaća uklanjanje fragmenta i ortodontsko izvlačenje apikalnog fragmenta tijekom 4-6 tjedana. Zub bi trebao biti lagano preekstrudiran 0,5mm zbog rizika povratka u prvobitan položaj. Zub se nakon izvlačenja restaurira. Četvrta opcija je kirurško izvlačenje apikalnog fragmenta nakon uklanjanja koronarnog fragmenta. Apikalni fragment se reponira u incizalniji položaj i stabilizira se šavovima i fleksibilnim splintom. Nakon 4 tjedna, završava se endodontski tretman i zub se restaurira nakon dodatnih 4-5 tjedana (1).

#### **4.5. Liječenje frakture korijena**

Liječenje frakture korijena provodi se reponiranjem koronarnog fragmenta i imobilizacijom u njegovom prvobitnom položaju kako bi se omogućilo parodontno i pulpno cijeljenje. Kod frakturne linije u srednjoj ili cervikalnoj trećini i povećane

pokretljivosti koronarnog fragmenta biti će potrebna imobilizacija 2-3 mjeseca. Ako je frakturna linija u apeksnoj trećini i nema povećane pokretljivosti zuba, neće biti potreba imobilizacija. Nastavit će se praćenje zuba i po potrebi provesti endodontsko liječenje (1,3).

#### **4.6. Liječenje luksacijskih ozljeda**

Luksacijske ozljede uzrokuju jake ozljede parodontalnog ligamenta, a cilj liječenja je omogućiti njegovo cijeljenje i očuvati vitalitet pulpe kad god je to moguće. Hitan postupak liječenja uvijek uključuje repoziciju i imobilizaciju zuba. Imobilizacija se najčešće izvodi žičano-kompozitnim splintom (20).

##### **4.6.1. Liječenje kontuzije zuba**

Kontuzija ne zahtjeva terapijski postupak. Pacijentu se savjetuje dijeta mekom hranom tijekom 2 tjedna. Potreban je mali broj kontrola (nakon 6 tjedan i nakon godinu dana) (1).

##### **4.6.2. Liječenje subluksacije zuba**

Liječenje isto kao i kod kontuzije. U slučaju vertikalne i horizontalne pomičnosti zub bi trebalo imobilizirati na jedan do dva tjedna radi same udobnosti za pacijenta (19). Dodatno se preporuča upotreba antiseptika (klorheksidina) tijekom perioda cijeljenja, kako bi se postigla optimalna kontrola plaka.

#### **4.6.3. Liječenje ekstruzijske luksacije zuba**

Ekstrudirani zub treba pažljivo reponirati koristeći se aksijalnim pritiskom prsta na incizalni rub. Provjeriti okluziju nakon reponiranja. Koristi se fleksibilni splint. Rendgenskom slikom provjeravamo poziciju zuba. Ukoliko nakon 2-3 tjedna nema patoloških znakova na tvrdim zubnim tkivima i na ponovljenoj rendgenskoj slici, splint se uklanja (1).

#### **4.6.4. Liječenje lateralne luksacije zuba**

Pomaknuti zub je obično čvrsto uklješten u novom položaju. Repozicija je bolna i zahtjeva infraorbitalnu blok anesteziju. Zub se može reponirati kliještima ili prstima, s pritiskom u incizalnom smjeru preko apeksa, čime se zub prvo lagano ekstrudira kako bi se oslobodio apeks i tada reponiramo u apikalnom smjeru. Provjeravamo okluziju i radimo rendgensku snimku radio kontrole pozicije. Zub imobiliziramo fleksibilnim splintom tijekom 3-4 tjedna (1).

#### **4.6.5. Liječenje intruzijske luksacije zuba**

Liječenje ovisi o stupnju razvoja korijena. Kod mladnih trajnih zuba s nezatvorenim apeksom moguća je spontana re-erupcija. Zub se uhvati kliještima i lagano olabavi iz uklještene pozicije, nakon čega se pusti da re-eruptira. Alternativno, moguće je koristiti i ortodontsku ekstruziju. Kod zubi sa zatvorenim apeksima spontana re-erupcija nije sigurna i vrši se ortodontska ekstruzija koja bi trebala završiti 3 tjedna nakon ozljede. Bitno je provoditi česte kontrole da bi se smanjila mogućnost pojavljivanja komplikacija, koje nastaju usljed dubokih ozljeda parodontalnog ligamenta i pulpe (1).

#### 4.7. Liječenje avulzije zuba

Replantacija je gotovo uvijek metoda izbora. Najbolje je replantaciju obaviti na licu mjesta nakon ispiranja pod mlazom vode. Ukoliko se replantacija u ordinaciji vrši unutar dva sata od nastanka ozljede, ona zahtjeva ispiranje površine zuba mlazom fiziološke otopine iz šprice, te odstranjivanje svih vidljivih kontaminacija. Fiziološkom otopinom ispire se i koagulum iz alveole. Zub se polako replantira u alveolu, blagim pritiskom prsta. Replantacija mora proteći bez otpora. Potom se rendgenski provjerava položaj zuba, te se vrši imobilizacija fleksibilnim splintom tijekom 7-10 dana. Potrebno je ordinirati antibiotsku profilaksu i osigurati profilaksu tetanusa ako je izbijeni zub bio u kontaktu s tlom. Pacijentu je potrebno dati naputak da koristi 0,1% otopinu klorheksidina kao vodicu za ispiranje tijekom tjedna dana. Ukoliko je vrijeme koje je proteklo od ozljede do dolaska u ordinaciju duže od dva sata, zub je čuvan na suhom, proces replantacije se mijenja. Najprije odstranjujemo nekrotični paradontalni ligament s avulziranog zuba strugačima ili gumicom. Zatim ekstirpiramo pulpu i zub stavljamo 2% otopinu natrijeva fluorida tijekom 20 minuta. Korijenski kanal punimo gutaperkom i cementom, te ispiremo površinu korijena fiziološkom otopinom tijekom 2 minute. Vadimo koagulum iz alveole i replantiramo zub. Zub se imobilizira tijekom 6 tjedana (1).

## 5. RASPRAVA

Traumatske ozljede zuba česta su pojava u ordinacijama dentalne medicine. Važno je prije svega pacijenta upoznati s rizicima i načinom nastanka dentalnih trauma kako bi on sam znao na vrijeme reagirati i u što kraćem roku se javiti svom doktoru dentalne medicine. Doktor dentalne medicine trebao bi prepoznati rizične čimbenike za nastanak dentalnih trauma kod svakog pojedinog pacijenta i ukoliko je potrebno pružiti mu adekvatnu zaštitu. Pacijentu se preporuča upotreba štitnika za usta i zube. Individualni štitnici predstavljaju najbolju mjeru zaštite od nastanka dentalnih trauma. Pri nastanku dentalnih trauma potrebno je reagirati što prije. Dužnost doktora dentalne medicine je na vrijeme i točno prepoznati o kojoj vrsti ozljede se radi i što prije započeti terapijski postupak. Točna dijagnoza utvrđuje se detaljnom anamnezom u vidu ispunjavanja obrasca koji služi kao hitni zapisnik za dentalne ozljede, zatim detaljnim kliničkim pregledom koji uključuje ekstraoralni pregled mekih i tvrdih tkiva te intraoralni pregleda zuba, gingive i sluznice oralne šupljine. Analiza rendgenskih snimki neizostavan je korak u postavljanju konačne dijagnoze. Konačna dijagnoza određuje dalji tijek terapijskog postupka. Dentalne traume spadaju u hitne intervencije i najbolje je s terapijom započeti što prije. Zbog nepravodobnog ili neadekvatnog liječenja nastaju komplikacije koje zahtijevaju dugotrajno i skupo liječenje, a dio će traumatiziranih zuba biti trajno izgubljen (2,21). Procjenjuje se da oko jedna trećina dentalnih trauma ostavlja trajne posljedice (1,2). Osim toga, liječenje zubnih trauma iziskuje izostanak djece iz škole, roditelja s radnog mjesta (22,23). Liječenje trauma uvijek je povezano s visokim troškovima, bez obzira na to tko te troškove snosi (2). Liječenje trauma zuba zahtjeva više posjeta

stomatologu. Ako se zbog traume zub ne može spasiti, gubitak zuba uvijek ima posljedice na razvoj denticije i čeljusti djeteta (24). Rani gubitak trajnog zuba u djeteta ima snažan utjecaj na estetski izgled i socijalno funkcioniranje. Buduće protetsko ili kombinirano ortodontsko i protetsko liječenje samo će još više povećati ukupne troškove liječenja. Ukupne posljedice u smislu trajnih posljedica na izgled i funkciju te na troškove liječenja mogu biti ogromne (25).



## **6. ZAKLJUČAK**

Velika incidencija dentalnih trauma, njihovo dugotrajno i skupo liječenje problem su s kojim se doktor dentalne medicine svakodnevno susreće. Važno je primjenjivati adekvatne metode zaštite kod pacijenata s povećanim rizikom nastanka dentalnih trauma. To su pacijenti koji se bave kontaktnim i ekstremnim sportovima. Cilj preventivnog djelovanja je sprječavanje nastanka ozljeda, ali i smanjenje opsega oštećenja koji nastaju zbog primarne ozljede. Doktori dentalne medicine mogu i zdravstvenim prosvjećivanjem djece, roditelja, učitelja, odgajatelja i trenera preventivno djelovati na učestalost dentalnih trauma. I nakon što se dogodi trauma, moguće je preventivno djelovati, što ovisi o educiranosti roditelja i učitelja. Uz pružanje prve pomoći i hitan dolazak u ordinaciju dentalne medicine, potrebno je poznavati ispravne načine transporta izbijenog zuba.

Doktor dentalne medicine postavljanjem točne dijagnoze započinje hitan terapijski postupak. U cilju postizanja što boljeg terapijskog učinka i sprječavanja daljnjih komplikacija potrebno je pravodobno i adekvatno reagirati. Dentalne traume iziskuju dugotrajno liječenje i potrebno je pacijent redovito naručivati na kontrolni pregled.

## **7. SAŽETAK**

Dentalne traume najčešće su uzrokovane padovima i udarcima, tučnjavama i nesrećama, ali mogu biti i uzrokovane nasiljem u obitelji. Prevalencija ozljeda u trajnoj denticiji je najveća između 8 . i 11. godine života. Maksilarni središnji sjekutići najčešće su zahvaćeni traumatskim ozljedama. Nekomplicirana fraktura krune najčešća je ozljeda zuba.

Prevenција ozljeda se provodi na tri razine. Najvažnija je primarna prevencija koja obuhvaća edukaciju djece, roditelja, učitelja i trenera te korištenje štitnika za usta i zube. Najbolja zaštita postiže se korištenjem individualnih štitnika za usta i zube.

Traumatske ozljede zuba zahtijevaju hitan terapijski postupak. Doktor dentalne medicine postavlja dijagnozu na temelju anamneze, kliničkog pregleda i rendgenske analize. Potrebno je što prije reagirati kako bi se spriječile daljnje komplikacije. Terapijski postupak zahtjeva hitno liječenje i dugotrajno praćenje ozlijeđenog zuba.

## **8. SUMMARY**

### **PREVENTION AND TREATMENT OF DENTAL TRAUMA**

Traumatic dental injuries are usually caused by falls, collisions, fights and accidents, but they can also be caused by domestic abuse. Prevalence of trauma in permanent dentition is the highest between 8 and 11 years of age. Maxillary central incisors are the most common injured teeth. An uncomplicated crown fracture is the most frequent type of tooth injury.

The prevention of trauma is organised on three levels. The most important one is primary prevention, which includes education of children, parents, teachers and coaches and wearing mouthguard. The best protection is achieved by using individually adapted mouthguards.

Traumatic dental injuries require an urgent therapeutic procedure. A doctor of dental medicine diagnoses the injury based on the anamnesis, clinical examination and X-ray analysis. It is necessary to react as soon as possible to prevent further complications. A therapeutic procedure requires emergency treatment and long-term monitoring of the injured tooth.

## 9. LITERATURA

1. Andreasen FM, Andreasen JO, Bakland LK, Flores MT. Traumatic dental injuries. A manual. 2nd edition. Oxford: Blackwell Munksgaard; 2003.
2. Sane J, Ylipaavalniemi P, Turtol L, Niemi T, Laaka V. Traumatic injuries among university students in Finland. *J Am Coll Health*. 1997;46(1):21-4.
3. Škrinjarić I. Traume zuba u djece. Zagreb: Globus; 1988.
4. Badel T, Jerolimov V, Pandurić J. Dental/Orofacial truma in contact sports and intraoral mouthguard programmes. *Kinesiol*. 2007;39(1):97-105.
5. Mofeson HC, Greenscher J. Childhood accidents. New York: McGraw-Hill Co.; 1980.
6. Pinkham JR. Pediatric Dentistry. Saunders WB, 1999.
7. Forsberg CM, Tedestam G. Etiological and predisposing factors related to traumatic injuries of permanent teeth. *Swed Dent J*. 1993;17(5):183-90.
8. Škrinjarić K. Analiza postupaka liječenja trajnih inciziva nakon traumatskih oštećenja- retrospektivna studija: Stomatološki fakultet Sveučilišta u Zagrebu; 2004.
9. Šutalo J i suradnici. Patologija i terapija tvrdih zubnih tkiva. Zagreb: Naklada Zadro; 1994.
10. Andreasen JO, Ravn JJ. Epidemiology of traumatic dental injuries to primary and permanent teeth in Danish population sample. *Int J Oral Surg*. 1972; 1(5):235-9.

11. Ivančić Jokić N, Bakarčić D, Fugosić V, Majstorović M, Škrinjarić I. Dental trauma in children and young adults visiting a University Dental Clinic. *Dent Traumatol.* 2009;25(1):84-7.
12. Andreasen JO, Andreasen FM. Classification, etiology and epidemiology of traumatic dental injuries. In Andreasen JO, Andreasen FM, eds: *Textbook and color atlas of traumatic injuries to the teeth.* 3rd ed. Copenhagen: Munksgard; 1993.
13. World Health Organization: *Application of the international classification of diseases to dentistry and stomatology.* 3rd ed., Geneva: ICD- DA; 1993.
14. Torabinejad M, Walton RE. *Endodontics: Principles and practice.* 4th ed.
15. Škrinjarić I. *Orofacijalne ozljede u sportu i štitnici za usta: vrste štitnika, tehnike izradbe i zaštitno djelovanje.* Športska medicina. Zagreb: Naprijed; 1995.
16. Rannali DN, Guevara PA. *Techniques for mouthguard Fabrication.* *Dent Clin North Am.* 1991;35(64):667-82.
17. Illeš D. *Sportski štitnici za usta.* *Sonda.* 2012;12(23):88-90.
18. Andreasen JO, Andreasen FM, Skeie A, Hjorting-Hansen E, Schwartz O. *Effect of treatment delay upon pulp and periodontal healing of traumatic dental injuries- a review article.* *Dent Traumatol.* 2002;18(3):116-28.
19. Koch G, Poulsen S. *Pedodonticija. Klinički pristup.* Zagreb: Naklada Slap, hrvatsko izdanje; 2005.
20. Škrinjarić I i sur. *Hitni i preventivni postupci.* *Pediatr Croat.* 2010;54(1):154-62.

21. Sane J, Ylipaavalniemi P, Leppanen H. Maxillofacial and dental ice hockey injuries. *Med Sci Sports Exerc.* 1988;20(2):202-7.
22. Nyugen PM, Kenny DJ, Barret EJ. Socio-economic burden of permanent incisor replantation on children and parents. *Dent Traumatol.* 2004;20(3):123-33.
23. Gift HC, Reisine ST, Larach DC. The social impact of dental problems and visits. *Am J Public Health.* 1992;82(12):1663-8.
24. Trope M, Chivian N, Sigurdsson A, Vann WF. Traumatic injuries in: Cohen S, Burns RC, editors. *Pathways of the pulp*, 8th ed. St Louis: Mosby; 2002;603-49.
25. Borum MK, Andreasen JO. Therapeutic and economic implications of traumatic dental injuries in Denmark: an estimate based on 7549 patients treated at a major trauma centre. *Int J Pediatr Dent.* 2001;11(4):249-58.

## **10. ŽIVOTOPIS**

Silvija Kasić rođena je 29. rujna 1990. godine u Vinkovcima gdje završava osnovnu školu i Matematičku gimnaziju. Maturirala je s odličnim uspjehom 2009. godine nakon čega iste godine upisuje studij dentalne medicine na Stomatološkom fakultetu Sveučilišta u Zagrebu. Tijekom studija bila je uključena u više studentskih udruga, te aktivno sudjelovala na nekoliko kongresa. Stipendistica je stipendije za izvrsnost Ministarstva znanosti, obrazovanja i športa Republike Hrvatske tijekom svih 6 godina studiranja. Dobitnica je Rektorove nagrade Sveučilišta u Zgrebu akademske godine 2014./2015.. Aktivno se služi engleskim i pasivno njemačkim jezikom.