

# Protetski vođena implantoprotetska terapija - prikaz slučaja

---

**Pašić Carrera, Aida**

**Professional thesis / Završni specijalistički**

**2021**

*Degree Grantor / Ustanova koja je dodijelila akademski / stručni stupanj:* **University of Zagreb, School of Dental Medicine / Sveučilište u Zagrebu, Stomatološki fakultet**

*Permanent link / Trajna poveznica:* <https://um.nsk.hr/um:nbn:hr:127:637194>

*Rights / Prava:* [Attribution-NonCommercial 4.0 International/Imenovanje-Nekomercijalno 4.0 međunarodna](#)

*Download date / Datum preuzimanja:* **2025-03-15**



*Repository / Repozitorij:*

[University of Zagreb School of Dental Medicine Repository](#)





Sveučilište u Zagrebu

Stomatološki fakultet

Aida Pašić Carrera

**PROTETSKI VOĐENA  
IMPLANTOPROTETSKA TERAPIJA -  
PRIKAZ SLUČAJA**

POSLIJEDIPLOMSKI SPECIJALISTIČKI RAD

Zagreb, 2021.

Rad je ostvaren u: Poliklinika Rident d.o.o. i Sveučilište u Zagrebu, Stomatološki fakultet,  
Zavod za fiksnu protetiku

Naziv poslijediplomskog specijalističkog studija: Dentalna implantologija

Mentor rada: doc.dr.sc. Joško Viskiće

Lektor hrvatskog jezika: Jelena Lanc, profesorica hrvatskog jezika i knjiŹevnosti

Lektor engleskog jezika: doc.dr.sc. Borana Morić Mohorovičić, profesorica engleskog jezika i knjiŹevnosti

Sastav povjerenstva za ocjenu poslijediplomskog specijalističkog rada:

1. Izv.prof.dr.sc. Andreja Carek
2. Doc.dr.sc. Lana Bergman
3. Doc.dr.sc. Joško Viskiće

Sastav povjerenstva za obranu poslijediplomskog specijalističkog rada:

1. Izv.prof.dr.sc. Andreja Carek
2. Doc.dr.sc. Lana Bergman
3. Doc.dr.sc. Joško Viskiće
4. Doc.dr.sc. Slađana Milardović

Datum obrane rada: 11. svibnja 2021.

Rad sadrŹi: 55 stranica

0 tablica

35 slika

1 CD

Rad je vlastito autorsko djelo, koje je u potpunosti samostalno napisano uz naznaku izvora drugih autora i dokumenata korištenih u radu. Osim ako nije drukčije navedeno, sve ilustracije (tablice, slike i dr.) u radu su izvorni doprinos autora poslijediplomskog specijalističkog rada. Autor je odgovoran za pribavljanje dopuštenja za korištenje ilustracija koje nisu njegov izvorni doprinos, kao i za sve eventualne posljedice koje mogu nastati zbog nedopuštenog preuzimanja ilustracija odnosno propusta u navođenju njihovog podrijetla.

## **Zahvala**

Iskreno zahvaljujem mentoru doc.dr.sc. Jošku Viskiću na povjerenju i savjetima pri izradi ovoga specijalističkog rada.

Zahvaljujem svojoj obitelji na podršci i pomoći tijekom poslijediplomskog studija i pisanja rada.

Veliko hvala cjelokupnom timu poliklinike Rident u kojoj je prikazani slučaj napravljen.

## **Sažetak**

### **PROTETSKI VOĐENA IMPLANTOPROTETSKA TERAPIJA - PRIKAZ SLUČAJA**

Protetski vođena implantoprotetska terapija uključuje upotrebu digitalnih tehnologija te omogućuje sveobuhvatnije predoperativno prikupljanje informacija, virtualno planiranje postavljanja implantata uz adekvatno razmatranje buduće protetske suprastrukture. Pomoću virtualnog planiranja unatrag određuje se protetski optimalan trodimenzionalni položaj implantata koji se precizno ugrađuje korištenjem kirurške šablone, a konačna restauracija izrađuje se CAD/CAM tehnologijom.

Protetsko planiranje unatrag omogućuje ne samo postavljanje implantata prema protetskim zahtjevima, već i predoperativni odabir dizajna i materijala definitivnog protetskog nadomjestka.

Nadalje, ovaj koncept podrazumijeva vizualizaciju konačnog rezultata pacijentu na početku terapije te stavlja njegova očekivanja u okvir protetskih mogućnosti, čime se povećava pacijentova motivacija i uključivanje u cjelokupnu terapiju. Kako terapija omogućava primjenu minimalno invazivnih kirurških i protetskih postupaka, tako se povećava i zadovoljstvo pacijenta.

**Ključne riječi:** implantoprotetska terapija; digitalno planiranje; estetska zona; vođena implantacija; kirurška šablona; cirkonij-oksidna keramika

## **Summary**

### **PROSTHODONTICALLY GUIDED IMPLANT-PROSTHETIC THERAPY – CASE REPORT**

Prostodontically guided implant-prosthetic therapy includes the usage of digital technologies and enables comprehensive post-operative data collection as well as virtual planning of implants after duly considering the future fitting of prosthetic suprastructure. Virtual backward planning enables the optimal prosthetic three-dimensional position of the implant, precisely placed using the surgical template. The final product is developed with CAD/CAM technology.

Prosthetic backward planning provides not only the placement of implants according to prosthetic requirements, but also the preoperative selection of design and material of the prosthetic replacement.

Furthermore, this concept involves the visualization of the final result at the beginning of the process and puts the patient's expectations within the framework of prosthetic possibilities. These factors increase the patient's motivation and involvement in the overall therapy. The therapy both enables the application of minimally invasive surgical and prosthetic procedures, and increases satisfaction of the patients.

**Keywords:** implant-prosthetic therapy; virtual planning; aesthetic zone; guided implant placement; surgical guide; zirconia-oxide ceramic

## SADRŽAJ

1. UVOD.....	1
1.1. Inicijalni pregled i dokumentacija.....	3
1.2. Analiza prikupljenih podataka, izrada dizajna i njegova vizualizacija.....	4
1.2.1. Planiranje protetske terapije.....	4
1.2.2. Planiranje kirurške terapije.....	6
1.3. Kirurška terapija.....	6
1.4. Definitivna protetska terapija.....	7
1.4.1. Vrsta spoja protetske suprastrukture.....	8
1.4.2. Materijal za suprastrukturu na implantatima.....	8
1.4.2.1. Nadogradnje na implantatima.....	9
1.4.2.2. Materijal za izradu suprastrukture.....	10
2. PRIKAZ SLUČAJA.....	11
2.1. Inicijalna dokumentacija i klinička evaluacija.....	12
2.2. Planiranje terapije.....	14
2.3. Inicijalna protetska i kirurška terapija.....	15
2.4. Digitalno planiranje definitivnog protetskog nadomjeska.....	20
2.5. Brušenje i produljenje kliničke krune zuba.....	23
2.6. Digitalno planiranje i ugradnja implantata.....	24
2.6.1. Ugradnja implantata na poziciji centralnog i lateralnog desnog sjekutića.....	27
2.6.2. Ugradnja implantata na poziciji drugog desnog pretkutnjaka.....	29
2.7. Oblikovanje izlaznog profila.....	30
2.8. Izrada definitivnog protetskog nadomjeska.....	34
3. RASPRAVA.....	38
4. ZAKLJUČAK .....	43
5. LITERATURA.....	45
6. ŽIVOTOPIS.....	54

## **Popis skraćenica**

CBCT	(engl. <i>Cone Beam Computed Tomography</i> )
CAD	(engl. <i>Computer Aided Design</i> )
CAM	(engl. <i>Computer Aided Manufacturing</i> )
PMMA	Polimetil-Metakrilat
STL	(engl. <i>Stereolithography File</i> )
DICOM	(engl. <i>Digital Imaging and Communication in Medicine</i> )
PRF	(engl. <i>Platelet Rich Fibrin</i> )
DSD	(engl. <i>Digital Smile Design</i> )-digitalni dizajn osmijeha
2D	dvodimenzionalno
3D	trodimenzionalno
mIVAN	(eng. modified Interpositional Vascularized Augmentation Neogenesis)



## **1. UVOD**

Suvremena dentalna implantologija i implantoprotetika u posljednjem su desetljeću doživjele velike promjene u planiranju, tehnikama implantacije i augmentacije mekih i tvrdih tkiva, kao i u izboru materijala za izradu protetskih nadomjestaka.

Danas je izrada individualnih i visoko estetskih nadomjestaka s dugoročnom funkcionalnošću glavni cilj implantoprotetike. Predvidljiv estetski rezultat osobito je važan u estetskoj zoni. Estetska zona definirana je kao dentoalveolarni segment koji je vidljiv u punom osmijehu ili bilo kojem području od estetske važnosti za pacijenta. Ugradnja implantata u estetskoj zoni složen je i zahtjevan postupak koji zahtijeva detaljno preoperativno prikupljanje podataka, njihovu obradu i planiranje. Nadalje, za uspješnu terapiju važan je precizan kirurški postupak temeljen na protetskom planu. Na kraju, estetski i funkcionalni rezultat te biološka stabilnost periimplantatnog tkiva ovisi i o materijalu i dizajnu protetskog rada.

Pacijenti mnogo očekuju od dentalne implantologije jer su tijekom terapije i operativnih postupaka izloženi većim financijskim troškovima i tjelesnim naporima.

Fokus se u implantologiji promijenio s "kirurški vođenog pristupa" na "protetski vođeni pristup", što znači da kliničar treba prvo planirati željeni završni protetski nadomjestak i koristiti ga kao vodič za ugradnju implantata. Koncept protetski vođene implantologije uveden je kako bi se optimizirale funkcija i estetika. Precizan trodimenzionalni položaj implantata ključan je za očuvanje dobrog estetskog rezultata (1). Nadalje, on je važan za postizanje dugotrajne stabilnosti periimplantatnih mekih i tvrdih tkiva, održavanje higijene i postizanje optimalnog okluzijskog opterećenja. Klinički ishod ovisi o stanju alveolarne kosti, tj. njenog volumena, kao i o stanju mekih tkiva.

Postavljanje implantata na protetski planiranu poziciju, tj. precizan trodimenzionalni položaj još uvijek predstavlja zahtjevan postupak i ne može se definirati kao zahvat bez rizika (2).

Ozbiljne komplikacije mogu nastati u slučaju oštećenja važnih anatomskih struktura, kao što su maksilarni sinus i alveolarni živac. Neprecizna ugradnja može dovesti i do oštećenja susjednih zuba s posljedičnim gubitkom vitaliteta (3). Komplikacije opasne za život pacijenta uslijed oštećenja krvnih žila i krvarenja mogu nastati prilikom perforacije lingvalne koštane stijenke prednjeg dijela mandibule (4). Estetski i funkcionalni neuspjesi povezani su s pogrešnim

trodimenzionalnim postavljanjem implantata, npr. previše bukalna pozicija dovodi do recesije mekih tkiva.

Kako bi se ti rizici sveli na minimum, bitno je sveobuhvatno i detaljno preoperativno planiranje i suradnja kirurga, protetičara i dentalnog tehničara. U tome nam pomažu i digitalne tehnologije čija upotreba omogućava preciznije rezultate.

Implantoprotetsku terapiju u koju su uključeni kirurg, protetičar i dentalni tehničar možemo podijeliti u pet faza:

- a) inicijalni pregled i dokumentacija
- b) analiza prikupljenih podataka, izrada dizajna i njegova vizualizacija
- c) inicijalna protetska i kirurška terapija
- d) definitivna protetska terapija
- e) faza održavanja

### **1.1. Inicijalni pregled i dokumentacija**

Pregled započinje detaljnom općemedicinskom anamnezom. Temeljna analiza općih i lokalnih, relativnih i apsolutnih kontraindikacija prvi je preduvjet za poduzimanje daljnjih koraka u planiranju implantološke terapije (5). Pritom treba imati na umu da složenije zahvate mogu pratiti veće komplikacije, posebno kod zdravstveno kompromitiranih pacijenata (6). Sljedeći korak je analiza pacijentovih potreba i očekivanja, iza kojeg slijedi intraoralni i ekstraoralni klinički pregled kako bi se utvrdio dentalni i parodontni status. Daljnji dijagnostički postupci uključuju izradu studijskih modela na osnovi konvencionalnih ili digitalnih otisaka nakon intraoralnog skeniranja.

Za plan terapije neophodna je radiološka dijagnostika, tj. ortopantomogram i *Cone Beam Computed Tomography* (CBCT).

Kvalitetne kliničke intraoralne i ekstraoralne fotografije te video moraju biti uključeni u dijagnostički protokol jer oni predstavljaju važno sredstvo za komunikaciju između dijelova tima, kao i tima s pacijentom. Nakon prikupljenih podataka slijedi analiza.

## **1.2. Analiza prikupljenih podataka, izrada dizajna i njegova vizualizacija**

Podudaranje položaja implantata s budućom protetskom nadogradnjom u tri dimenzije smatra se preduvjetom uspješne implantoprotetske terapije, posebno u estetskoj zoni (7–9).

Izvedivost implantoprotetske terapije najprije mora biti evaluirana s protetske strane, što je također izuzetno važno u estetskoj zoni, pri čemu rabimo različite postojeće softvere, a svi se baziraju na načelima koncepta *Digital Smile Designa* (DSD) koji je osmišljen 2007. g. (10,11). Oni omogućuju dizajniranje idealnog osmijeha uz poštivanje estetskih parametara lica pacijenta te izradu digitalnog *wax-up-a*. Svi oni integriraju podatke dobivene intraoralnim ili ekstraoralnim skeniranjem s fotografijama pacijenta te se iz virtualne knjižnice prirodnih zuba individualno ili pomoću algoritma odabire idealni dizajn. Na osnovi tog plana slijedi izrada trodimenzionalnog *wax-up-a* i njegova vizualizacija. Prethodna vizualizacija razumnog ishoda liječenja bit će korisna za usmjeravanje pacijentovih očekivanja te povećati pacijentovu motivaciju i uključivanje u cijeli tretman.

### **1.2.1. Planiranje protetske terapije**

U estetskoj zoni, pri odabiru idealnog protetskog plana, treba obratiti pažnju na potencijalne rizike koje mogu dovesti do neuspjeha terapije:

#### **a) Resorpcija alveolarne kosti**

U literaturi nalazimo podatke da u prvih šest mjeseci nakon ekstrakcije zuba dolazi do resorpcije alveolarne kosti, od 29% do 63% u širini, te 11% do 22% u visini (12). Remodelacija kosti tijekom postekstrakcijskog perioda dovodi do prosječnog horizontalnog gubitka kosti od 3,87 mm te vertikalnog gubitka od 1,63 mm (13).

U prednjem dijelu gornje čeljusti veći dio bukalne stijenke, koja je vrlo tanka, čini *bundle bone* ili vlaknasta kost, tako da njenim gubitkom nakon ekstrakcije dolazi do resorpcije kosti i mekih tkiva. Postoje razne tehnike i materijali za očuvanje alveolarnog grebena, a njihov odabir ovisi o defektu koji se mora nadoknaditi (14).

#### **b) Širina bezubog prostora**

Širina bezubog prostora bitna je za određivanje broja i promjera implantata kako bi se oni postavili u pravilni trodimenzionalni položaj. Ako se ne mogu poštovati sva pravila o udaljenosti implantata i zuba te implantata međusobno, možemo planirati most na implantatima ili privjesni most (15). Osim toga, ako veću širinu bezubog prostora prati i resorpcija alveolarne kosti, horizontalna ili vertikalna, terapija postaje puno složenija i obavezno zahtijeva augmentaciju mekih i tvrdih tkiva raznim tehnikama.

c) Stanje susjednih zuba i linija osmijeha

Restaurativno stanje preostalih zuba važan je parametar u planiranju terapije. Za odabir materijala važan je oblik i boja susjednih zuba. Za postizanje crveno-bijele estetike i kontaktne točke između zuba i implantata bitna je razina interproksimalne kosti. U slučajevima kada je alveolarna kost oko susjednih zuba resorbirana ne možemo očekivati oblikovanje interdentalne papile, što zahtijeva koštanu augmentaciju. Postojanje visoke linije osmijeha ili *gummy smile*-a kod koje je pri jakom osmijehu osim zuba estetske zone vidljivo i 4-5 mm gingive, ovisno o etiologiji zahtijeva dodatne zahvate na mekim i/ili tvrdim tkivima (16).

d) Postojanje keratinizirane gingive i gingivni biotip

Iz dosadašnje literature znamo da je tanki biotip povezan s većim neuspjesima terapije, posebno recesijama, u odnosu na debeli biotip koji je popraćen većom stabilnošću mekih tkiva (17). Širina i debljina keratinizirane gingive važni su u očuvanju stabilnosti implantata i u slučaju njezinog nedostatka ponekad je potrebno najprije napraviti izgradnju mekih tkiva. U estetskoj zoni u većini slučajeva izgradnju kosti prati i izgradnja mekih tkiva (18).

### 1.2.2 Planiranje kirurške terapije

Nakon izrade protetskog plana slijedi procjena anatomije koštanog grebena u odnosu na planirani protetski nadomjestak i izrada kirurškog plana. Tijekom prethodnih godina koristili su se različiti softveri za virtualno planiranje postavljanja implantata. Današnji softveri rade na principu spajanja *Digital Imaging and Communication in Medicine* (DICOM) podataka dobivenih CBCT-om i *Stereolithography File* (STL) podataka dobivenih intraoralnim digitalnim otiskom ili STL podataka virtualnog protetskog planiranja budućeg nadomjestka (19). Softveri

omogućavaju označavanje bitnih anatomskih struktura, analizu dimenzija i anatomije preostale kosti, debljinu mekog tkiva i odnos mekih i tvrdih tkiva prema planiranoj restauraciji. Na osnovi svih tih spoznaja analizira se mogućnost pozicioniranja implantata na protetski vođen način te jesu li za njega potrebni zahvati uvećanja alveolarne kosti i mekih tkiva. Kako se u izradi protetskih nadomjestaka danas daje prednost vijčanoj retenciji na implantatu, položaj implantata se protetski optimizira tako da vijčani spoj krunice u estetskoj zoni izlazi na palatinalnoj plohi, a na lateralnim zubima na centralnoj fosi (20). Odabir dimenzija i vrste implantata vrši se iz virtualne baze kako bi se njegov položaj prema protetskom planu uskladio s raspoloživom kosti. Nakon što se definira budući položaj implantata, on se prevodi u dizajn kirurške šablone. Šablona može biti namijenjena za djelomično vođeni postupak ugradnje (samo za početno svrdlo pri implantaciji) ili potpuno vođeni postupak ugradnje kod koje su specijalne vodilice ugrađene u šablonu i cijeli postupak ugradnje odvija se kroz nju (21). Šablone se danas izrađuju aditivnim postupcima trodimenzionalnim (3D) printanjem ili supstraktivnim postupcima glodanja iz široke palete materijala.

### **1.3. Kirurška terapija**

Prije svakog kirurškog zahvata treba biti provjerena preciznost prilijezanja kirurške šablone. Točno provođenje planirane terapije postupkom vođene kirurgije moguće je samo ako šablona priliježe točno te ako je stabilna (22,23). Kirurške šablone mogu biti podržavane preostalim zubima, sluznicom, kosti ili kombinacijom navedenog. Šablone nošene zubima pokazuju najveću predvidljivost i točnost (23,24). Upotreba kirurških šablona omogućuje primjenu *flapless* tehnike ugradnje bez podizanja mukoperiostalnog reznja, koja je praćena manjim postoperativnim komplikacijama (24).

Tijekom kompjutorski vođene implantacije može nastati razlika između planiranog položaja implantata i konačnog položaja definirana kao netočnost ili devijacija od planiranog položaja (22). Ona se može utvrditi usporedbom preoperativnog i postoperativnog CBCT-a koje se može izvesti u posebnim programima. Moguće su i komplikacije tijekom kirurškog zahvata kao što

su lom šablone ili nestabilnost vodilice. Nakon kirurške terapije moguće je pacijenta opskrbiti privremenim nadomjeskom koji mora biti izrađen prema prethodnom virtualnom planu.

#### **1.4. Definitivna protetska terapija**

Protetska faza terapije slijedi nakon postignute osteointegracije implantata i postizanja stabilnosti oseintegracije. Za odražavanje stabilnosti mekih i tvrdih tkiva protetska faza jednako je važna kao i kirurška. Fiksne nadomjeske nošene implantatima možemo podijeliti prema:

- a) veličini nadomjeska (pojedinačne krunice, manji mostovi, veći mostovi),
- b) načinu pričvršćivanja (vijčani spoj ili cementiranje)
- c) vrsti konstrukcije (jednodijelni, tj. izravno vijkom spojeni na implantat i dvodijelni - spojeni na implantat preko mezostrukture)

U fazi protetske rehabilitacije bitno je odabrati:

- a) vrstu spoja protetske suprastrukture na implantatu (vijčani ili cementiranje)
- b) materijal za suprastrukturu na implantatima:
  - vrsta nadogradnje na implantatu
  - materijal za izradu suprastrukture

##### **1.4.1. Vrsta spoja protetske suprastrukture**

Iz dosadašnje literature još uvijek je nejasno koja je vrsta spoja pouzdanija jer obje pokazuju visoku stopu preživljavanja. Istraživanja pokazuju da kod cementiranih protetskih restauracija postoji veći postotak bioloških komplikacija zbog zaostalog neočišćenog cementa, a kod vijčanih više tehničkih komplikacija (20,25).

Iz tog razloga marginalni rub implantatnih nadogradnji u estetskoj zoni može biti 0,5 mm ispod ruba gingive, a u lateralnim regijama u njenoj razini i ne više od 1,5 mm subgingivno (26,27). Tehničke komplikacije se zbog mogućnosti skidanja nadomjeska mogu ipak lakše rješavati (28), zbog čega bi veći nadomjesci nošeni implantatima trebali biti vijčano spojeni. Izrada

vijčano spojenih nadomjestaka zahtijeva preciznije preoperativno planiranje položaja i nagiba implantata.

#### 1.4.2. Materijal za suprastrukturu na implantatima

Materijal za izradu suprastruktura, ali i nadogradnji na dentalnim implantatima mora imati sljedeće značajke :

- materijal ne smije biti toksičan niti izazivati alergije kod pacijenta i operatera
- fizička i mehanička svojstva materijala moraju moći podnijeti funkcijska opterećenja
- proizvodnja mora biti izvediva i ne preskupa
- treba poboljšati finalni izgled boje i oblika implantoprotetke restauracije
- treba osigurati stabilnu vezu s implantatom
- način postavljanja i skidanja mora biti jednostavan kako bi omogućio lakše održavanje
- treba omogućiti prikladno održavanje higijene i smanjiti ili spriječiti akumulaciju plaka
- treba biti reparabilan u slučaju oštećenja
- treba biti od pouzdanih proizvođača kako bi se omogućila zamjena komponenata

Prilikom donošenja odluke o izboru materijala treba razmotriti:

- izvodi li se rehabilitacija u estetskoj ili lateralnoj zoni
- biološke aspekte materijala
- tehničke aspekte materijala (tvrdoća, savojna čvrstoća)
- debljina periimplantatne mukoze



#### 1.4.2.1 Nadogradnje na implantatima

S obzirom na materijal nadogradnje na implantatima mogu biti:

##### a) Titanske nadogradnje

Godinama su titanske nadogradnje zbog svojih mehaničkih svojstava tj. velike savojne čvrstoće, ali i mogućnosti jednokomadne izrade bile materijal izbora. Danas se preporučuju za izradu u stražnjim regijama (29). Prednost se daje izradi individualnih nadogradnji u *Computer Aided Design/Computer Aided Manufacturing* (CAD/CAM-u) u odnosu na konfekcijske. U estetskoj se zoni ne preporučuju zbog mogućeg prosijavanja kroz gingivu kod tankog biotipa, odnosno gingive debljine manje od 2 mm (30).

##### b) Cirkonij-oksidge nadogradnje

Cirkonij-oksidge nadogradnje postaju sve češće materijal izbora u estetskoj zoni, ali i u lateralnim regijama. Za to su zaslužne njihova estetika, čvrstoća i biokompatibilnost. Pod pojmom biokompatibilnosti podrazumijeva se svojstvo materijala da bude u harmoniji s okolnim tkivom. Neke studije pokazuju da je cirkonijev oksid biokompatibilniji materijal i ima manju adheziju plaka na svoju površinu od titana (31).

Iako nema dokaza da je cirkonijev oksid kao materijal superiorniji od titana u očuvanju stabilnosti alveolarne kosti, ipak je reakcija mekog tkiva prema njemu razlog da mu se daje sve veća prednost u odnosu na titan prilikom izrade nadogradnji i definitivnih restauracija u estetskoj zoni (32).

Nadogradnja može biti u cijelosti od cirkonij-oksidge, ali zbog veće učestalosti loma dosjeda na implantatu danas se uglavnom koriste:

##### c) Kombinirane (hibridne) individualne nadogradnje

One objedinjuju svojstava titana, koji kao dosjed (*Ti Base*) u implantatu osigurava čvrstoću, i svojstva cirkonij-oksidge, koji osigurava estetiku. Osim poboljšanih estetskih svojstava ovaj tip nadogradnji pokazuje i veliku čvrstoću i kod implantata manjeg promjera, koje često koristimo u estetskoj zoni (33). Osim toga, troškovi za izradu nadogradnji na njima su manji. Iako se *Ti base* nadogradnje u posljednje vrijeme sve više koriste, još uvijek je njihova upotreba nedovoljno dokumentirana i o njima postoje samo *in vitro* ispitivanja.

#### 1.4.2.2. Materijal za izradu suprastrukture

U izradi fiksnih implantoprotetskih radova koriste se metal-keramički sustavi i potpuno keramički sustavi. Od potpuno keramičkih sustava najčešće se koriste silikatne, oksidne i hibridne keramike. Odabir vrste keramike i način spoja prvenstveno ovisi o tome radi li se o rehabilitaciji estetske zone ili stražnjeg segmenta. Dugo je metal-keramika bila materijal izbora u implantoprotetskoj rehabilitaciji. Razvoj modernih tehnologija i CAD/CAM-a, kao i estetskih i mehaničkih svojstava materijala, u zadnje vrijeme omogućava sve češću izradu monolitnih restauracija iz oksidne i silikatne keramike u estetskoj zoni, ali i u lateralnim regijama (34). Tome pridonosi i smanjenje troškova za njihovu izradu, a pritom se prednost daje jednodijelnim monolitnim restauracijama na titanskoj bazi. U estetskoj zoni vestibularna površina može se fasetirati *cut-back* tehnikom obložnom keramikom kako bi se postigao individualni estetski rezultat. Subgingivni dio cirkonij-oksidnih keramičkih nadomjestaka na implantatima mora biti visoko ispoliran, a ne glaziran, jer se tako ostvaruje bolji kontakt s epitelom perimplantatne mukoze, tj. adhezija tkiva (32).

Ovim se radom namjerava prikazati sveobuhvatan pregled tijeka implantoprotetske terapije na prikazu slučaja te raspraviti i kritički procijeniti čimbenike koji određuju pouzdanost protetskog trodimenzionalnog planiranja položaja implantata i statičkog vođenja postavljanja implantata koristeći kirurške šablone.

Nadalje, ističe se i prednost vizualizacije konačnog implantoprotetskog rada pacijentu na početku terapije, čime se poboljšava komunikacija pacijenta i cijelog tima.

## **2. PRIKAZ SLUČAJA**

Pacijentica u dobi od 37 godina dolazi u ordinaciju dentalne medicine zbog bolova u području desnog centralnog i lateralnog sjekutića te nezadovoljna izgledom svog osmijeha. Pacijentica je bila svjesna da određene zube treba izvaditi te je izrazila želju da se zubi nadoknade implantatima. Nadalje, nije bila zainteresirana za ortodontsku terapiju. Tijekom prvog pregleda uzeta je detaljna medicinska anamneza i pacijentica nije imala nikakvih kontraindikacija za implantoprotetsku terapiju.

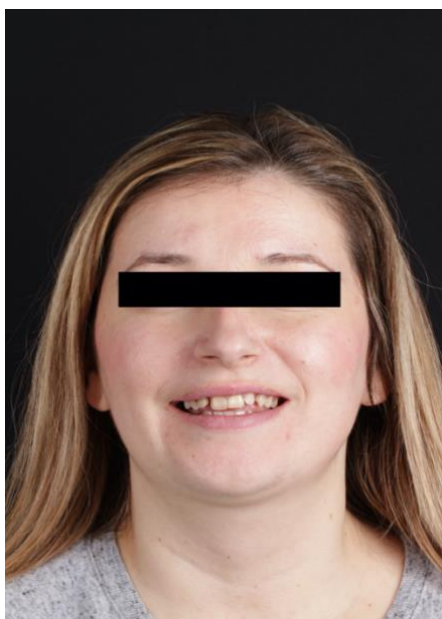### **2.1. Inicijalna dokumentacija i klinička evaluacija**

Kliničkim pregledom utvrđeno je da je pacijentica imala vertikalnu frakturu zuba 11 te fistulu u projekciji apeksa zuba 11 i 12, zaostali korijen zuba 15, duboki karijes na zubu 23 te dotrajalu keramičku krunicu na zubu 14.

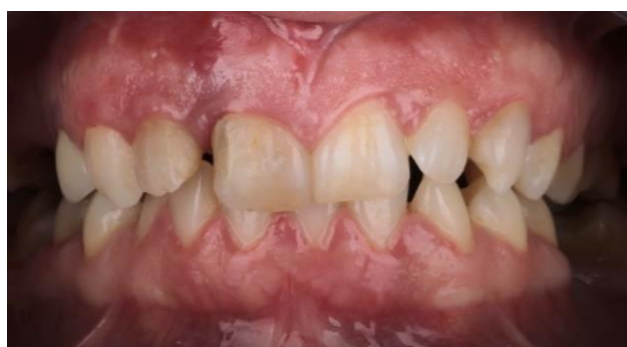Procijenjen je parodontni status i dijagnosticiran je gingivitis.

Tijekom prve posjete napravljena je fotodokumentacija inicijalnog stanja (ekstraoralne i intraoralne fotografije). Napravljen je i ortopantomogram, CBCT (Planmeca OY, Helsinki, Finland) te intraoralni optički otisak (Trios 3, 3SHAPE, Kopenhagen, Denmark) slika (1, 2, 3). Budući da je pacijentica navela da ima bolove u području gornjih desnih sjekutića uz supuraciju nakon frakture zuba, bilo je neophodno početi s terapijom u najkraćem mogućem vremenu.

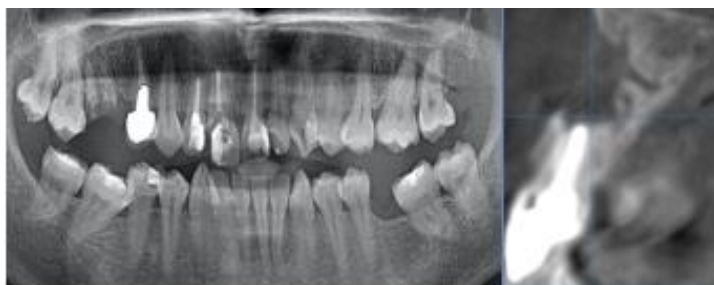U ovoj posjeti napravljeno je odstranjivanje supragingivnih naslaga te je pacijentica dobila i detaljne upute o oralnoj higijeni.



Slika 1. Početna situacija



Slika 2. Intraoralna snimka početne situacije



Slika 3. Ortopantomogram i CBCT snimka početne situacije

## 2.2. Planiranje terapije

Nakon detaljne analize prikupljenih podataka odlučeno je da se zaostali korijen zuba 15 izvadi. Zubi 11 i 12 imali su opsežne periapikalne lezije, a uz to je zub 11 imao i vertikalnu frakturu pa je vađenje i ovih zuba bilo neophodno. Zub 21, koji je uredno endodontski saniran, zadržan je i u fazi cijeljenja bio je nosač privremenog mosta. Potom je odlučeno da se dotrajala keramička krunica na zubu 14 zamijeni. S obzirom na veličinu karijesne lezije na zubu 23 te kako je pacijentica navodila da je imala spontane bolove, pretpostavili smo da će na njemu biti potrebno napraviti endodontski zahvat i nadogradnju. Uzimajući u obzir da je riječ o estetskoj zoni, plan terapije uključio je i izradu pojedinačnih keramičkih krunica na zubima 15, 14, 13, 12, 11, 21, 22, 23.

S obzirom na resorpciju bukalne stijenke kosti u apikalnoj trećini zuba 11 (tip II C postekstrakcijske alveole), koja je potvrđena CBCT snimkom, bilo je neophodno napraviti augmentaciju mekih i tvrdih tkiva nakon ekstrakcije i odgođenu implantaciju. Budući da je pacijentica imala bolove, što je zahtijevalo hitnu terapiju, odlučeno je da se u prvoj fazi samo izvade zubi 11, 12, 15, napravi augmentacija tvrdih i mekih tkiva i u fazi cijeljenja napravi privremeni most nošen desnim očajnikom i lijevim centralnim sjekutićem.

S obzirom na resorpciju bukalne stijenke alveole te debljinu i visinu mekih tkiva možemo razlikovati tri tipa postekstrakcijske alveole prema kojima planiramo tijekom implantoprotetske terapije (35).

Tip I definiran je intaktnom bukalnom stijenkom i zadovoljavajućim nivoom marginalne gingive. Kod njega možemo očekivati dobre estetske rezultate sa ili bez koštane augmentacije, posebno kod debelog fenotipa.

Tip II dijelimo na 3 podtipa, a to su: Tip II A (nedostatak bukalne stijenke u koronalnom dijelu alveole visine 5 do 6 mm od marginalnog ruba gingive); Tip II B (nedostatak bukalne stijenke u visini 7 do 9 mm od marginalnog ruba gingive); Tip II C (nedostatak kosti i mekih tkiva u apikalnoj trećini alveole). Ovaj tip defekta zahtijeva augmentaciju mekih i tvrdih tkiva i odgođenu implantaciju, kao i Tip III kod kojeg je prisutan defekt kosti i mekih tkiva.

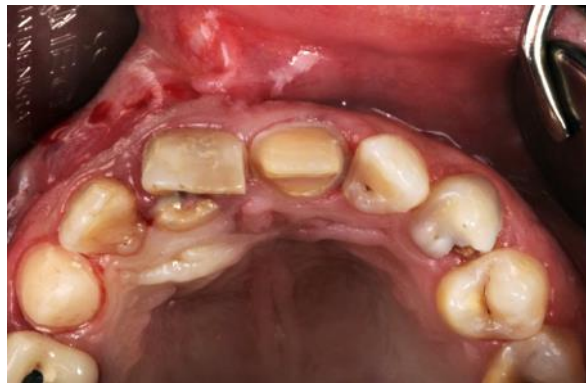Prema proteklom vremenu nakon ekstrakcije zuba možemo razlikovati imedijatnu (Tip 1), ranu (Tip 2), odgođenu (Tip 3) i kasnu implantaciju. Imedijatna implantacija radi se odmah nakon vađenja zuba, rana 4 do 8 tjedana nakon vađenja, tj. nakon cijeljenja većeg dijela mekih tkiva, ali bez završenog cijeljenja kosti. Odgođena implantacija je ugradnja implantata nakon potpunog cijeljenja mekih tkiva te cijeljenja većeg dijela tvrdih tkiva i nakon njihovih dimenzionalnih promjena, za što je potrebno oko 12 do 16 tjedana. Prilikom donošenja odluke koji ćemo tip implantacije napraviti, kliničar treba biti vješt i obratiti pozornost na sljedeće faktore: postojanje upale, mogućnost postizanja primarne stabilnosti implantata u protetski odgovarajućem položaju, prisutnost i veličina defekta alveole, gingivni fenotip, estetske zahtjeve te sistemski uvjeti (36).

### **2.3. Inicijalna protetska i kirurška terapija**

Nakon što je pacijentici objašnjen plan terapije koji je ona prihvatila i razumjela, postupak je započeo brušenjem zuba 13 i 21 za izradu privremenog nadomjeska. Slijedilo je atraumatsko vađenje zuba 12 i 11. Zbog važnosti očuvanja bukalne stijenke na zubima 11 i 12 primijenjena je tehnika *socket shield* (37). Na zubu 12 isprepariran je bukalni *socket shield*, dok je na zubu 11 isprepariran aproksimalni *socket shield* kako bi se sačuvala papila između buduća dva susjedna implantata, što je vrlo zahtjevan postupak (38). Ovom se tehnikom očuva parodontni pričvrstak uključujući parodontni ligament, vlaknastu kost i cement. Apikalni dio alveole je pažljivo iskiretiran pod povećalom kako bi se odstranili bilo kakvi ostaci infekcije (Slika 5). Zatim je uslijedila augmentacija alveola tehnikom *Interpositional Vascularized Augmentation Neogenesis* (mIVAN). Ovom tehnikom, koja se može primijeniti kod imedijatne i kod odgođene implantacije, istovremeno se augmentiraju tvrda i meka tkiva (39).

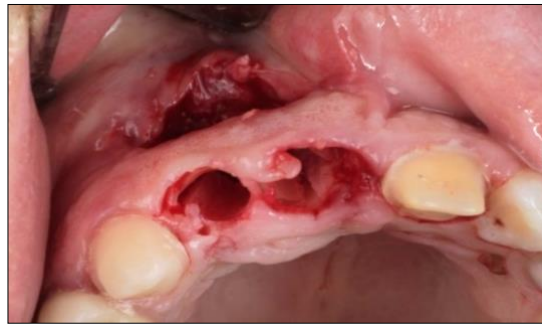Nakon preparacije *socket shield*-a defekt je ispunjen kolagenom membranom, Bio-Gide® (Geistlich, Germany) koja je odrezana u obliku korneta i umetnuta u alveolu tako da je uža dio postavljen apikalno, a šira cervikalno. Alveola je prvo ispunjena slojem ksenogenog materijala Bio-Oss® (Geistlich, Germany), a preostali dio alveole, kao i njen koronalni dio ispunjen je dentin *graftom*. Za pripremu dentin *grafta* korišten je zub 18 koji je pripremljen na način da su

mehanički očišćeni njegov parodontni ligament i caklina te je zub samljeven u sterilnoj komori (Smart Dentin Griender. KometaBio, Cresskill, NJ, USA). Pripremljena zrnca veličine 300 - 1200  $\mu\text{m}$  stavljena su u otopinu alkohola na 5 minuta kako bi se uklonile bakterije i organski matriks, isprana fiziološkom otopinom te posušena. Tako pripremljen materijal pomiješan je s komadićima *Platelett Rich Fibrin* (PRF) membrane i postavljen u alveolu (Slika 6). Preko augmentata je preklopljena prethodno stavljena kolagena membrana (Slika 7). Augmentacija je završena vezivnotkivnim transplantatom u obliku peteljke koji je mobiliziran s nepca tako da je iznad same alveole zadržao vezu sa svojom bazom (Slika 8). Ovakav peteljkasti vezivni transplantat koji ima stalnu opskrbu krvlju rotiran je i njime je prekrivena kolagena membrana. Rana je na kraju sašivena, a donorski je dio sašiven križnim šavovima kako bi se spriječilo krvarenje i hematoma (Slika 9). Prednost je ove tehnike to što nema odizanja bukalnog režnja pa se time sačuva keratinizirana gingiva i interdentalna papila (40).

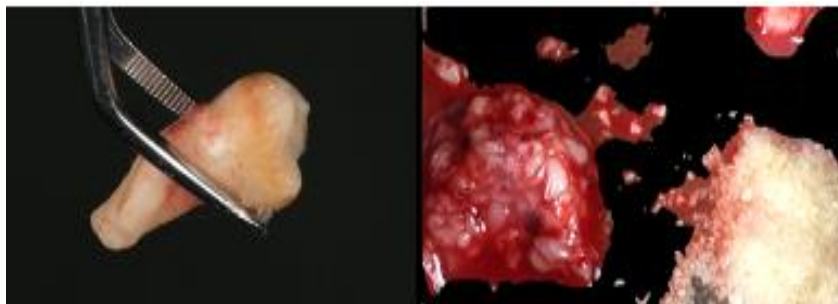


Slika 4. Izbrušeni zubi 21 i 13 prije kirurškog zahvata

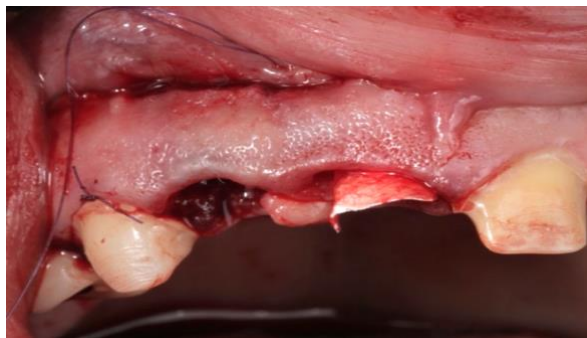




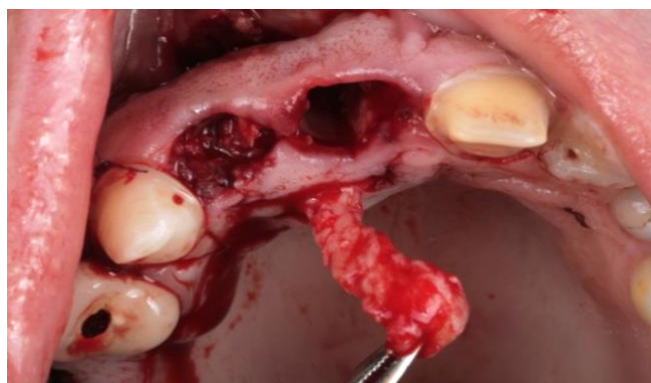
Slika 5. Alveole nakon ekstrakcije i prepariranja *socket shield-a*



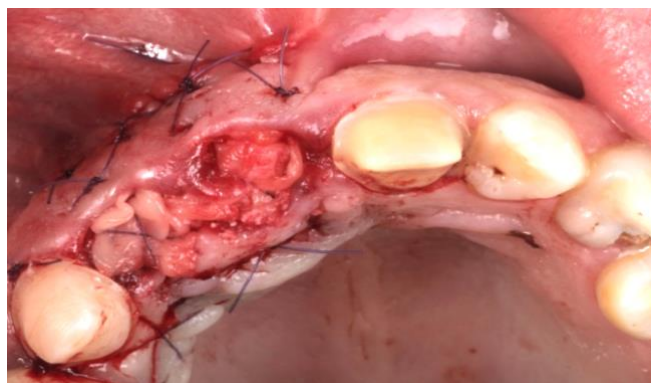
Slika 6. Izvađeni zub 18 i pripremljeni dentin *graft*



Slika 7. Augmentacija alveole tehnikom mIVAN

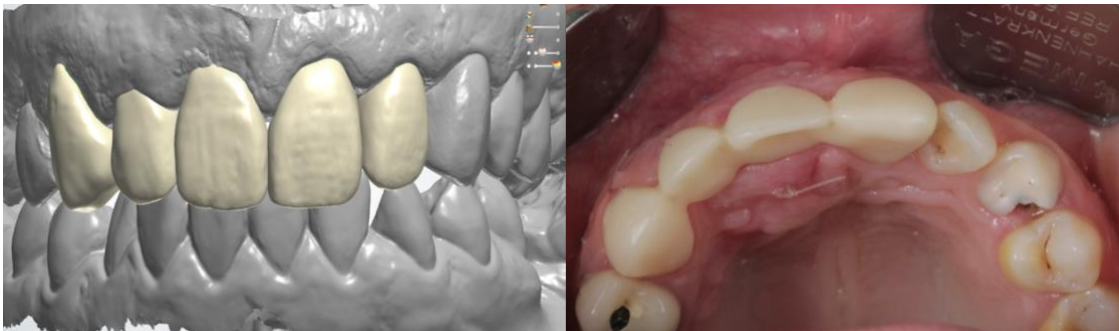


Slika 8. Vezivno tkivni peteljasti transplantat



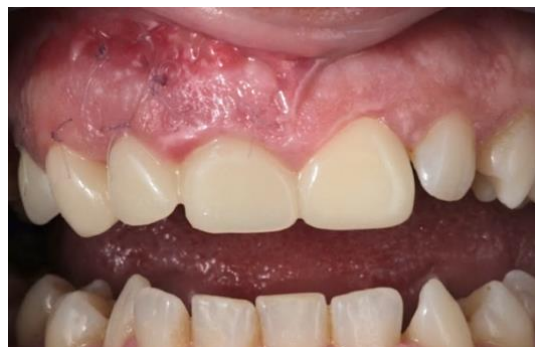Slika 9. Zašivena rana nakon ekstrakcije i augmentacije

Nakon završenog kirurškog zahvata u fazi cijeljenja stavljen je adhezivno cementirani dugoročni privremeni most iz Polimetil-Metakrilata (PMMA) nošen susjednim zubima. Slika 10 pokazuje dizajn u kojem smo oblik cervikalnih rubova međučlanova dizajnirali kopirajući rubove susjednih zuba.



Slika 10. Dizajn privremenog mosta

Kontrola dva tjedna nakon prvog kirurškog zahvata pokazala je uredno cijeljenje mekih tkiva koje već sad poprima obilježja zdrave gingive (ružičasta boja, točkasta površina, adekvatna širina keratinizirane gingive (Slika 11). Na slici 11 također je vidljivo da je privremeni most napravljen na takav način da već u ovoj fazi započnemo s oblikovanjem cervikalnih rubova budućeg ležišta implantata. U ovoj su fazi cervikalni rubovi međučlanova podkonturirani kako ne bi radili prevelik pritisak na meka tkiva, što dovodi do recesije, ali daju potporu papilama.



Slika 11. Stanje mekih tkiva tjedan dana nakon ekstrakcije i koštane augmentacije

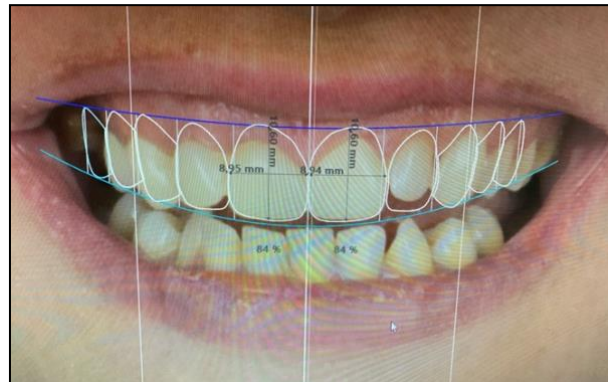#### **2.4. Digitalno planiranje definitivnog protetskog nadomjeska**

Nakon 4 mjeseca od vađenja i augmentacije alveolarnog grebena slijedila je četvrta faza: digitalno planiranje definitivnog protetskog nadomjestka i implantata na pozicijama 11, 12, 15. Ugradnja implantata na pozicijama centralnog i lateralnog sjekutića te izrada pojedinačnih krunica izazov je za svakog kliničara. Ona zahtijeva veliku preciznost rada u svim fazama od ugradnje implantata, protetskog zbrinjavanja (koje uključuje izradu privremenih i definitivnih radova) i suradnju dentalnog tehničara. Iz tih je razloga za ugradnju implantata u ovom slučaju planirana izrada kirurške vodilice. S obzirom na to da je pacijentica bila nezadovoljna i izgledom svog osmijeha, bilo je potrebno i preoblikovati gornje prednje zube. Zato je odlučeno najprije napraviti digitalno dizajniranje osmijeha, a nakon toga planiranje i ugradnju implantata. Napravljen je CBCT, fotodokumentacija i video te intraoralni sken (Trios 3, 3SHAPE, Kopenhagen, Denmark). Prikupljeni digitalni podaci analizirani su korištenjem softvera TRIOS Design Studio® (3SHAPE, Kopenhagen, Denmark). U ovom smo programu integrirali fotografiju sa STL podacima i slijedeći sva pravila estetike koja bi harmoničan zubni luk trebao imati, a u skladu s mogućnostima, napravili digitalni dizajn.

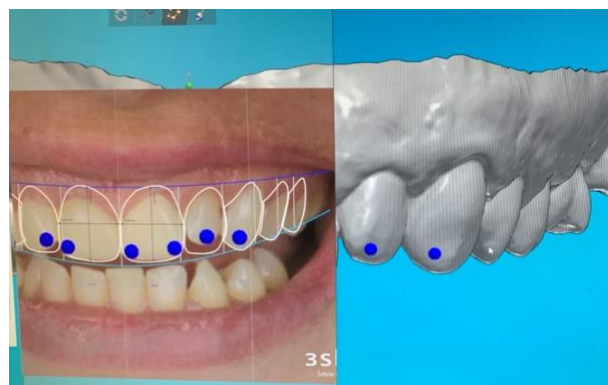
Analiza lica u softveru Trios 3 (3SHAPE, Kopenhagen, Denmark), bazirana na principima digitalnog dizajniranja osmijeha (DSD), pokazala je da pacijentica ima visoku liniju osmijeha (*gummy smile*), kratke kliničke krune te kompresiju u području donjih prednjih zuba .

Definitivni implantoprotetski plan prema DSD-u bio je:

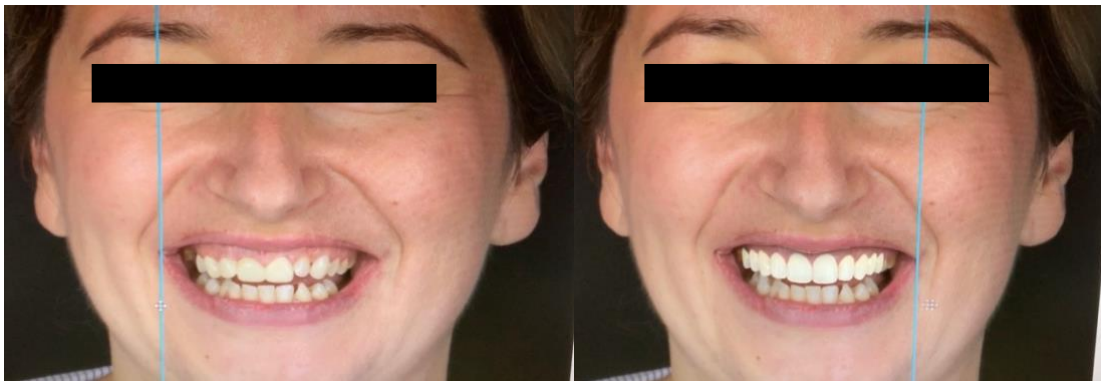- produljenje kliničkih kruna u estetskoj zoni s osteotomijom i gingivektomijom
- vođena kirurgija za ugradnju implantata na pozicijama 15, 12, 11
- izrada keramičkih krunica iz monolitne cirkonij-oksidge keramike na zubima 14, 13, 21, 22, 23 (Slika 12 i 13) te jednostrojnih krunica iz cirkonij-oksidge keramike na titanskoj bazi na implantatima 15, 12, 11.



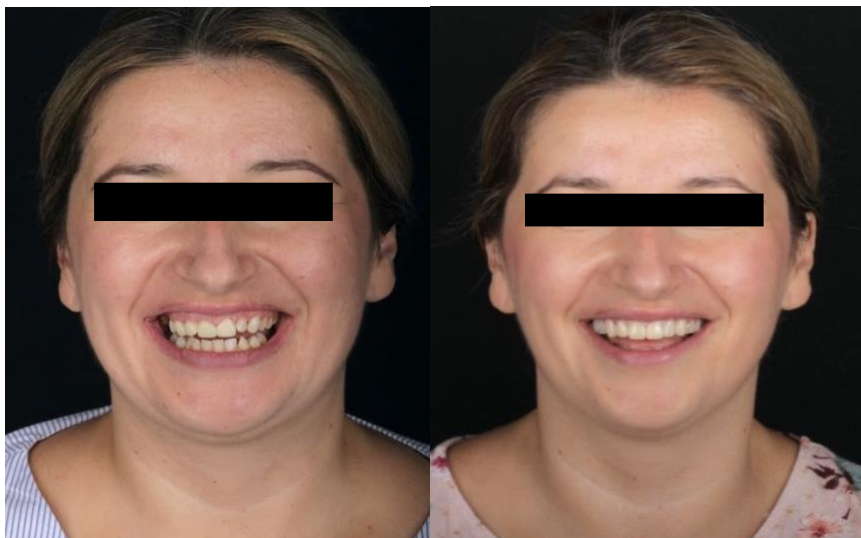Slika 12. Digitalno planiranje osmijeha



Slika13. Preklapanje intraoralnog skena sa intraoralnom fotografijom



Slika 14. Preklapanje dvodimenzionalnog (2D) digitalnog dijagnostičkog *wax-up*-a s fotografijom pacijentičinog osmijeha



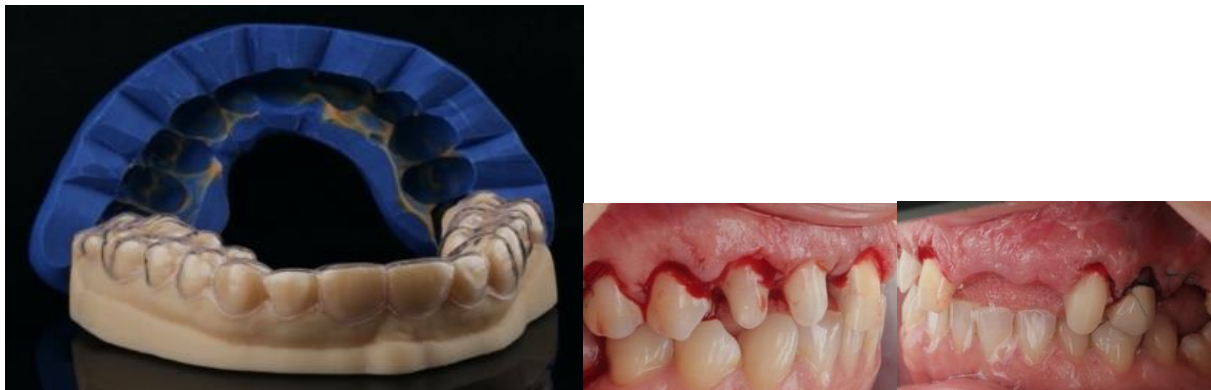Slika 15. Fotografija početnog stanja i *mock-up*-a

Predloženi je dizajn pokazan pacijentici. Digitalno dizajniranje osmijeha omogućava izradu više dizajna, tako da se u ovoj fazi i pacijenta može uključiti u plan terapije. On može izraziti i svoje želje, ali pritom naš prijedlog dizajna mora biti što realniji, mora poštovati biološka i funkcijska načela te mora biti izvediv. Nakon pacijentičinog prihvatanja dizajna slijedila je izrada trodimenzionalnog modela (3D *wax-up*) na kojemu je izrađen silikonski ključ za *mock up*, kao i kirurška šablona za produljenje kliničke krune zuba (Slika 16).

Nakon toga učinjena je intraoralna procjena napravljenog dizajna tijekom koje provjeravamo estetiku budućeg nadomjeska, fonetiku, ali i njegovu funkciju. *Mock-up* smo fotografirali i dodatno estetski analizirali budući da analizom fotografije možemo uočiti još neke pojedinosti koje je u ovoj fazi rada moguće i promijeniti. (Slika 15). Učinjen je i videozapis kako bi analiza bila potpuna. Budući da smo u ovom slučaju morali napraviti produljenje kliničke krune zuba u estetskoj zoni gornje čeljusti s osteoplastikom i gingivektomijom i ugradnju implantata, odlučeno je da se ti zahvati naprave u dvije faze. U prvoj je fazi napravljeno brušenje zuba i kirurško produljenje kliničke krune zuba prema predloženom dizajnu, a u drugoj fazi, koja je uslijedila nakon mjesec dana, ugradnja implantata pomoću kirurške šablone.

## **2.5. Brušenje i produljenje kliničke krune zuba**

Brušenje je napravljeno preko *mock-up*-a, a kontrola brušenja rađena je silikonskim ključem, pri čemu je važno poštovanje mehaničkih, bioloških i estetskih načela. Mehanička načela zasnivaju se na osiguranju retencije i rezistencije. Biološka načela odnose se na maksimalno očuvanje okolnih mekih tkiva i vitalnosti zuba tijekom brušenja, dok se estetska načela zasnivaju na veličini i obliku budućeg nadomjeska, dužini kliničke krune te odabiru gradivnog materijala (41). Brušenje je bilo minimalno invazivno za potrebe izrade konačnih cirkonijoksidnih keramičkih krunica. Gingivektomija s osteoplastikom, tijekom koje su konturirani rubovi gingive prema protetskom planu, napravljena je korištenjem silikonske vodilice (Slika 16). Prilikom produljenja kliničke krune zuba za očuvanje zdrave biološke širine apikokoronarna udaljenost između marginalnog ruba bukalne kosti i marginalnog ruba provizorija mora biti 3 mm (42). Nakon ovih zahvata uzet je optički otisak intraoralnim skenerom (Trios 3, 3SHAPE, Kopenhagen, Denmark) i pacijentica je opskrbljena privremenim krunicama i mostom iz PMMA materijala koji su odgovarali prethodno pripremljenom dizajnu, koji je ujedno bio i dizajn definitivnog nadomjeska.



Slika 16. Brušenje pomoću silikonske šablone i kirurško produljenje rađeno pomoću vodilice

## 2.6. Digitalno Planiranje i ugradnja implantata

Virtualni protetski vođeni plan ugradnje implantata napravljen je u programu 3 Shape Implant Studio® (Kopenhagen, Denmark). U ovom smo programu integrirali podatke dobivene CBCT snimkom u DICOM formatu s podacima dobivenim intraoralnim skeniranjem koje je napravljeno nakon produljenja kruna, u STL formatu (2). Program nam omogućava planiranje ugradnje implantata najprikladnije dužine, promjera i 3D položaja u skladu s anatomskim uvjetima i protetskim planom (Slika 17). Osobito je važna preciznost prilikom postavljanja implantata na poziciji centralnog i lateralnog sjekutića zbog velikih estetskih zahtjeva i limitiranog prostora. Neprecizna implantacija u estetskoj zoni može imati različite posljedice:

- pogrešnu poziciju i dijametar implantata
- defekt tvrdih i mekih tkiva
- prosijavanje implantata i protetskih komponenata kroz meka tkiva
- recesije mekih tkiva zbog pozicioniranja implantata previše bukalno
- gubitak papile
- nemogućnost održavanja higijene koje dovodi do mukozitisa i periimplantitisa

Današnje tehnologije omogućuju nam računalno planiranje implantata kako bi izbjegli navedene komplikacije. CBCT nam daje podatke o anatomskim strukturama, a kombinirajući



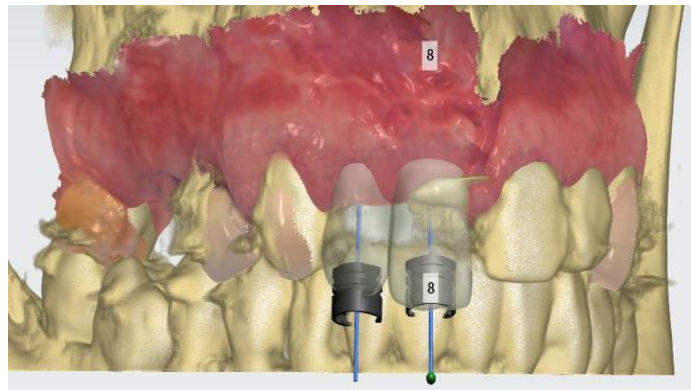
ga s intraoralnim skenom dobivamo informaciju i o restorativnom planu prema kojem planiramo položaj budućih implantata (43). Prema restorativnom planu u programu 3 Shape Implant Studio® (Kopenhagen, Denmark) isplanirana je kirurška šablona za ugradnju implantata na poziciji centralnog i lateralnog sjekutića. Protetski vođen smjer ugradnje implantata za izradu vijčano retiniranih nadomjestaka s pristupom za vijak na palatinalnoj površini zahtijevao je precizno planiranje ugradnje u tri dimenzije (44). U meziodistalnom smjeru implantati su planirani na udaljenosti od susjednih zuba od 1,5 mm te međusobne udaljenosti od 3 mm. Time se osigurava interproksimalna kost koja daje potporu papilama i sprečava resorpciju kosti s posljedičnim gubitkom papile (15).

U apikokoronalnom smjeru planirano je postavljanje implantata 3-4 mm apikalnije od slobodnog gingivnog ruba, odnosno 3,5 mm od caklinsko-cementnog spojišta susjednih zuba. U orofacijalnom smjeru planirano je postavljanje na takav način da implantat bude okružen s minimalno 2 mm kosti (1). Za postizanje crveno-bijele estetike oko implantata važno je postojanje stijenke mekih i tvrdih tkiva bukalno debljine 4 mm, što smo postigli augmentacijom mekih i tvrdih tkiva u prvoj fazi, kao i prepariranjem *socket shielda*. Kako bi sačuvali oko 4 mm debljine tkiva bukalno, implantat je postavljen palatinalnije. U pozicioniranju je bitna i aksijalna osovina implantata kako bi otvor za vijak definitivnog nadomjeska bio smješten na palatinalnoj plohi definitivnog nadomjeska (Slika 18).

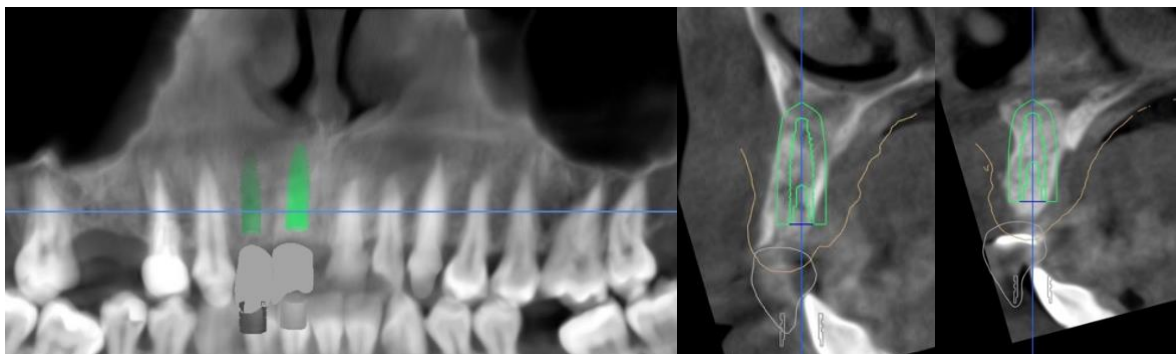
Kada je konačna pozicija implantata definirana, uslijedilo je njezino prevođenje u dizajn kirurške šablone. U ovom se slučaju radilo o potpuno vođenom postupku ugradnje implantata tako da su se i specijalni cilindri za planirani implantološki sustav inkorporirali u kiruršku šablonu (21).

Generiran je detaljni izvještaj koji sadrži kirurški protokol upotrebe sistem specifičnih kirurških svrdala tijekom implantacije (Slika 19).

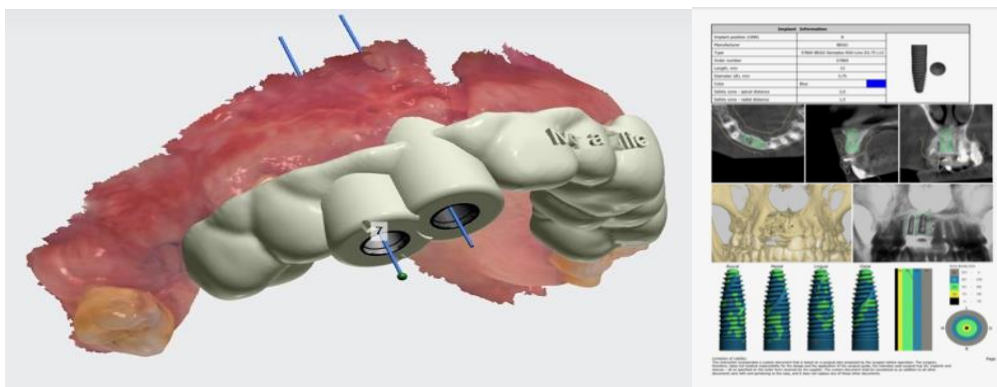
Nakon što je dizajn šablone završen, set podataka je eksportiran u STL formatu, poslan u laboratorij u kojemu je CAM tehnologijom u 3D printeru napravljena šablona iz specijalnog materijala (Dental SG; Formlabs, Somerville, SAD) (Slika 19). Njezina je debljina bila 2 mm, a udaljenost od zuba 0,8 mm.



Slika 17. Preklapanje CBCT snimke i intraoralnog skena u programu 3 Shape Implant studio® (Kopenhagen, Denmark)



Slika 18. Planiranje položaja implantata pomoću CBCT snimke

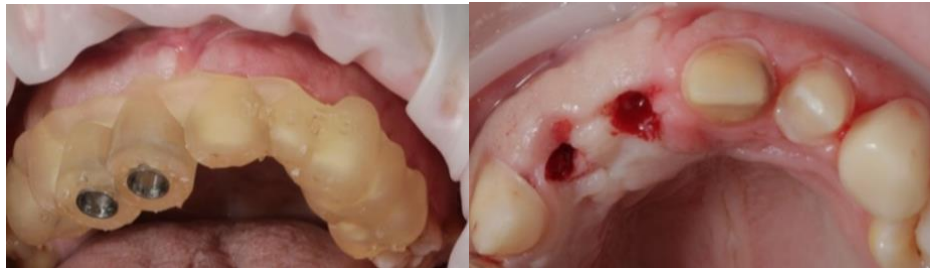

Slika 19. Kirurška šablona i kirurški protokol ugradnje implantata

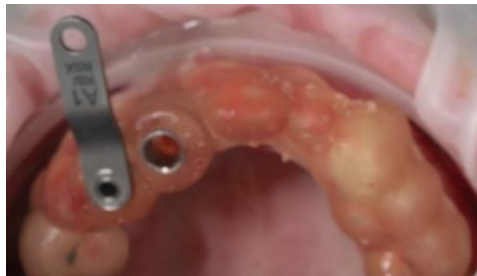### 2.6.1. Ugradnja implantata na poziciji centralnog i lateralnog desnog sjekutića

Pacijentica je jedan sat preoperativno dobila 1 g amoxicilina, a prije operacije je ispirala usnu šupljinu 0,2-postotnom otopinom klorheksidina u trajanju od dvije minute. Lokalna anestezija je postignuta s Ubistesin forte 3M ESPE. Vodicica, koja je prethodno sterilizirana i isprobana, postavljena je na zube, nakon čega je postupak ugradnje implantata mogao početi (Slika 20 a). Zahvat je izveden minimalno invazivnom *flapless* tehnikom bez odizanja mukoperiostalnog režnja. Prvi je korak bio odstraniti meko tkivo *punch* tehnikom kroz vodicicu kako bi se omogućio pristup koštanom grebenu (Slika 20 b). Slijedeći standardni protokol sistema za kirurško vođenje, cijeli postupak prepariranja ležišta i ugradnje implantata na pozicijama desnog centralnog i lateralnog sjekutića izveden je kroz vodicicu (potpuno vođena kirurgija) (Slika 21). Ugrađeni su implantati BEGO Semandos® RSX, na poziciji 11 dimenzije 3,75×13 mm, a na poziciji 12 implantat 3,0×13 mm. Nakon završenog stavljanja implantata vodicica je uklonjena iz pacijentičinih usta. Primarna stabilnost implantata mjerena na poziciji 12 (ISQ, Osstell) bila je ispod 45, što je dovoljno za postavljanje transgingivnog gingiva formera, ali nedovoljno za imedijatni privremeni nadomjestak (Slika 22). Gingiva formeri visine 3 mm postavljeni su 0,5 mm subgingivno kako bi se počeo oblikovati izlazni profil i izbjeglo ponovno otvaranje implantata. Privremeni most, koji smo prije operacije skinuli, adaptiran je kako bi se lagano naslanjao na gingivu i davao joj potporu. Cervikalne konture međučlanova adaptirane su simetrično s konturama zuba u suprotnoj strani čeljusti (Slika 23), a to nam omogućuje virtualno dizajniranje privremenog nadomjestka u softveru.

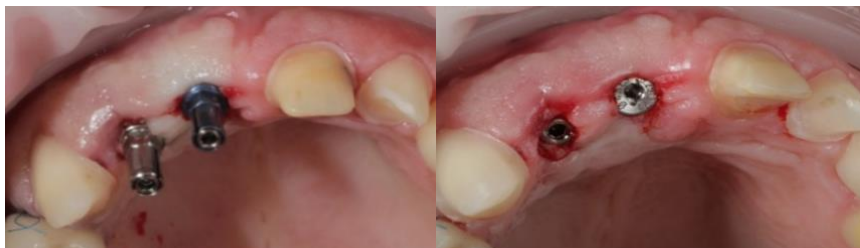Nakon zahvata pacijentica je dobila postoperativne upute da izbjegava žvakanje tvrde hrane u periodu od jednog tjedna i da ispire usnu šupljinu otopinom 2% klorheksidina. Propisana joj je antibiotska terapija Augmentina kroz 7 dana i upotreba analgetika ibuprofena 600 mg 3 dana. Na kontrolnom pregledu nakon 7 dana pacijentica je navela kako nije imala nikakvih postoperativnih komplikacija. Budući da je primijenjena *flapless* tehnika implantacije, cijeljenje je bilo uredno i skraćeno, što nam potvrđuje i dostupna literatura (45, 46).



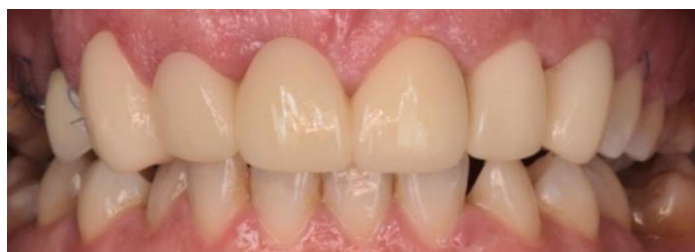Slika 20. a) Proba kirurške šablone      b) otvaranje gingive *punch* tehnikom



Slika 21. Prepariranje ležišta implantata kroz šablonu s vodilicama (potpuno vođena kirurgija)



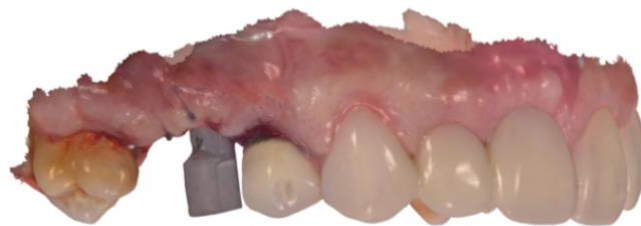Slika 22. Implantati postavljeni kroz šablonu



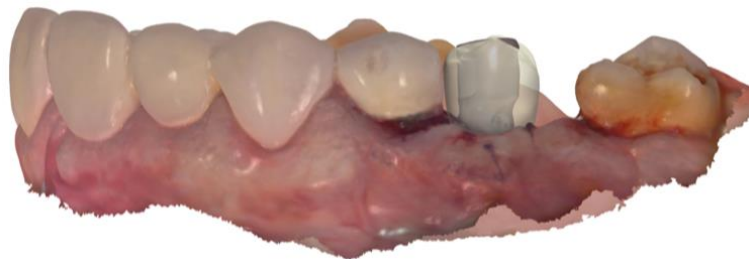Slika 23. Privremeni most iz PMMA tjedan dana nakon implantacije

### 2.6.2. Ugradnja implantata na poziciji drugog desnog pretkutnjaka

Implantoprotetska terapija na poziciji 15 izvedena je zasebnim protokolom u kojemu smo pratili restorativni plan napravljen na početku terapije. Ugradnja implantata na poziciji 15 napravljena je dva mjeseca nakon implantacije na pozicijama 11 i 12 jer se u fazi implantacije u frontalnoj regiji na tom mjestu morala proširiti keratinizirana gingiva. Pacijentica je preoperativno dobila 1 g amoxicilina. U ovoj smo se fazi odlučili za implantaciju bez kirurške vodilice. Pozicija je planirana prema CBCT-u i postavljen je implantat BEGO Semados® RSX promjera 4,1 mm, dužine 10 mm. Primarna stabilnost ovog implantata bila je dovoljna za imedijatno opterećenje pa je odmah nakon kirurškog zahvata uzet optički intraoralni otisak koristeći *scan body* s Trios 3 (3SHAPE Kopenhagen, Danemark) (Slika 24). Inicijalni preddizajnirani virtualni zub je superponiran na intraoralni digitalni otisak implantata i napravljen je provizorij iz PMMA materijala (Slika 25). Okluzija je usklađena tako da je provizorij oslobođen u maksimalnoj interkuspidaciji i dinamičkoj okluziji, tj. postavljen u nefunkcijskoj okluziji.



Slika 24. Optički otisak implantata 15 sa *scan body*jem



Slika 25. Dizajn imedijalnog privremenog nadomjeska

## 2.7. Oblikovanje izlaznog profila

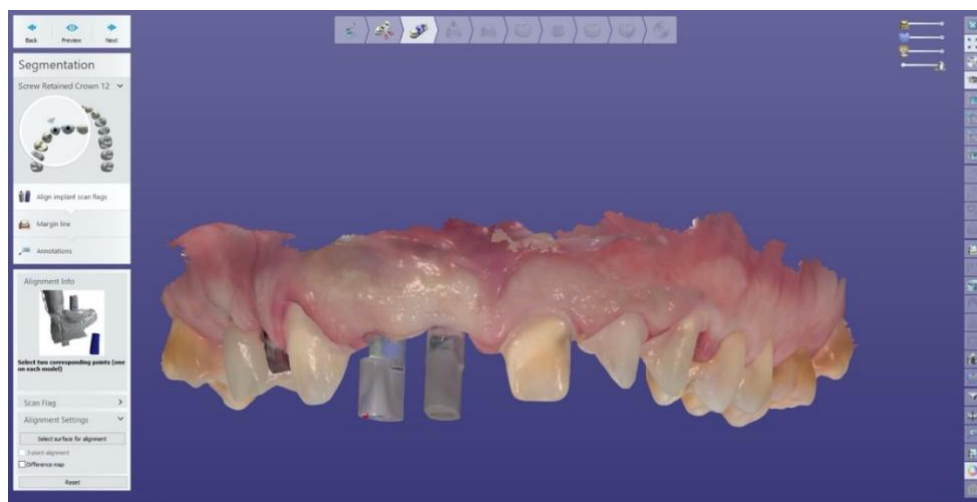Uspjeh implantoprotetske terapije s biološkog i estetskog aspekta uvelike ovisi o oblikovanju tranzicijske zone i postizanju optimalnog izlaznog profila nadomjeska.

Oblikovanje izlaznog profila na implantatima 12 i 11 započelo je postavljanjem konfekcijskih gingiva formera nakon postavljanja implantata, a nastavljeno 3 mjeseca kasnije izradom privremenih krunica vijčano spojenih iz PMMA materijala (Telio CAD, Ivoclar Vivadent, Schaan, Lichtenstein) cementiranih na titanijsku bazu. Optimalno oblikovani izlazni profil koji možemo postići različitim tehnikama važan je u postizanju prirodnog izgleda protetskog nadomjeska (47). Cilindrični oblik tranzicijske zone koji je oblikovan gingiva formerom postavljenim neposredno nakon implantacije modificiran je individualnim privremenim nadomjescima 4 mjeseca nakon implantacije. Digitalni otisak intraoralnim skenerom Trios 3, 3SHAPE (Kopenhagen, Denmark) uključivao je:

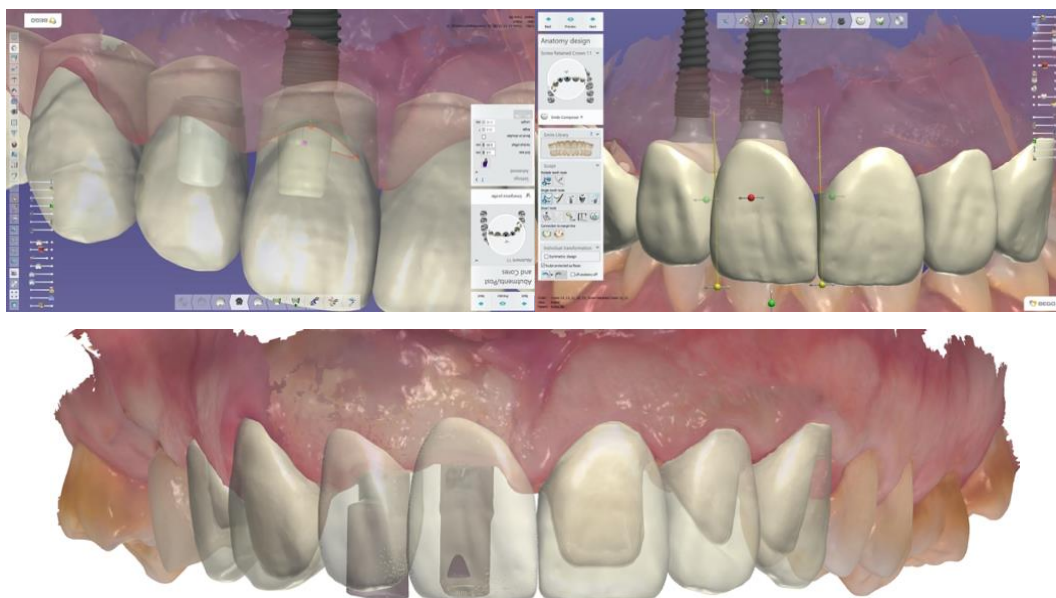
1. optički otisak gorenje čeljusti, tj. privremenog nadomjeska nošenog zubima
2. optički otisak donje čeljusti
3. međučeljusni registrat i registrat lateralnih kretnji
4. optički otisak izlaznog profila i prepariranih zuba
5. optički otisak trodimenzionalnog položaja implantata sa *scan body* pričvršćenim na implantatima (Slika 26).

Podatci su poslani u laboratorij gdje su pomoću programa 3Shape Dental System (Dental Designer, Kopenhagen, Denmark) uneseni u već postojeći dizajn koji smo napravili u fazi planiranja terapije. Softver nam omogućava da prikupljene digitalne podatke uvedemo u prethodno napravljeni dizajn (Slika 27). Pri tome možemo oblikovati samo transmukozni dio provizorija i izlazni profil, ali i prema potrebi raditi promjene u dizajnu koronarnog dijela nadomjeska. Cijeli tijek rada bio je digitalan bez fizičkog modela. Kako bi se postigao prirodni izgled mekog tkiva te dojam da zub izlazi iz njega, a time i harmonična crveno-bijela estetika, moramo obratiti pažnju na oblikovanje kontura privremenog nadomjeska. Cervikalni rub privremenih nadomjestaka dizajniran je tako da određuje oblik marginalnog ruba gingive, kao

i poziciju gingivalnog zenita i mora odgovarati željenim konturama nadomjeska. On bi trebao biti identičan cervikalnom rubu zuba kontralateralne strane (48).

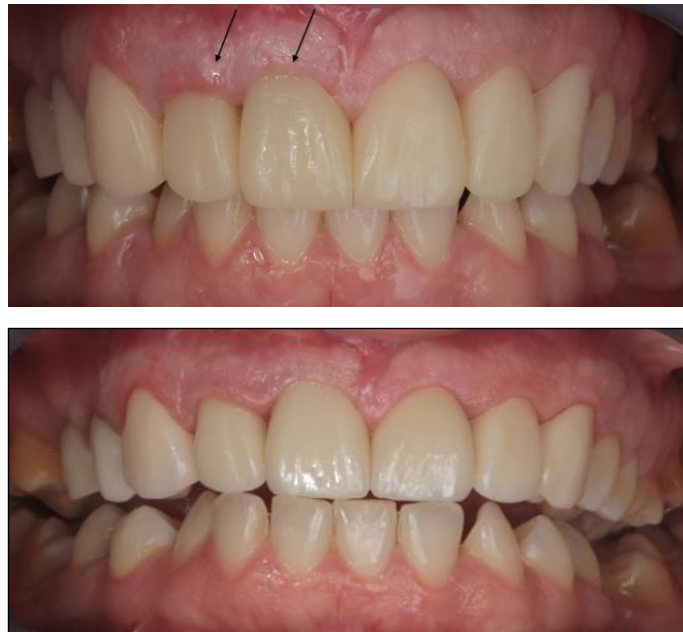

Slika 26. Optički otisak zuba i implantata



Slika 27. Laboratorijski dizajn privremenog nadomjeska

Kako su dva tjedna nakon izrade prvih individualnih privremenih nadomjestaka marginalni rubovi gingive iznad implantata bili podkonturirani u odnosu na susjedne zube, preoblikovani su novim privremenim nadomjescima, kojima su rubovi potisnuti apikalnije i bukalnije (slika 28).



Slika 28. Privremeni nadomjestak prije i nakon modificiranja izlaznog profila

Tranzicijska zona je dinamičan prostor koji se nakon cijeljenja tkiva može modificirati. Transmukozni dio provizorija je u bukalnom smjeru dizajniran tako da njegov promjer bude što uži i postepeno se širi prema marginalnom rubu kako bi se očuvao volumen mekih tkiva koji smo postigli i svim prethodnim postupcima uspjeli zadržati nepromijenjenim. Pritom on može biti konkavan, ravan ili konveksan, ovisno o poziciji implantata u bukooralnom smjeru (49,50). U ovom slučaju s debelim fenotipom i prisutnim *socked shield*-om oblikovan je konkavno s postepenim širenjem 1 mm subgingivno na bukalnoj strani, dok su aproksimalne i palatinalna kontura oblikovane ravno (51).

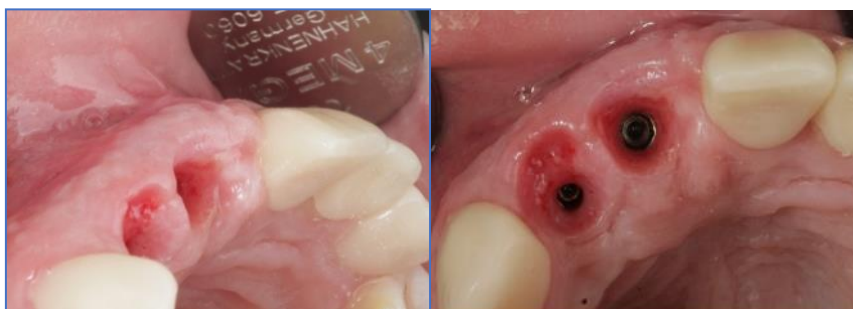

Svojim oblikom privremeni i definitivni nadomjesci moraju davati potporu mekom tkivu (50), pri čemu je optimalni pritisak poželjan kako ne bi došlo do kolapsa tkiva ili recesije uslijed prejakog pritiska na njega. Transmukozni dio je maksimalno ispoliran kako bi se spriječilo nakupljanje plaka (52).

Za postizanje optimalnog izgleda i visine interdentalne papile važno je postojanje kontaktne točke te njena udaljenost od koštanog grebena (53). Kontaktna točka između dva susjedna implantata oblikovana je na udaljenosti od 3,5 mm od koštanog ruba, a između implantata i susjednih zuba na udaljenosti od 4,5 mm od koštanog ruba. Razinu koštanog tkiva između dva susjedna implantata sačuvali smo tako da je prepariran proksimalni (distalno) *socket shield* na zubu 11 te bukalni *socket shield* na zubu 12. Na taj se način podupiralo tkivo kroz *Sharpeyeva* vlakna u aproksimalnim pozicijama, a time i papila. Za stabilnost tkiva važno je što manje odvajanje privremenih i definitivnih nadomjestaka na implantatima. Svako odvajanje izaziva traumu tkiva i odvajanje epitelnih stanica koje se pričvršćuju na nadomjestak

Slika 29 prikazuje izlazni profil četiri tjedna nakon njegovog oblikovanja provizorijem.

Zahvaljujući pravilnom trodimenzionalnom položaju implantata koji je lagano palatinalan, postignuta je dovoljna horizontalna debljina bukalne stijenke koja mora biti bar 2 mm mekih tkiva, a koju smo postigli augmentacijom mekih i tvrdih tkiva u već debelom biotipu. Postignuta je i biološka širina od najmanje 3 mm periimplantatnih mekih tkiva, kao i papile između implantata te između zuba i implantata (51).



Slika 29. Konačni izlazni profil mekog tkiva

Cilj je svake implantoprotetske terapije dugoročno postizanje stabilnog tkiva oko implantata. Znajući da vremenom dolazi do resorpcije koštanih struktura, stabilnost tkiva koju smo postigli u ovom je slučaju osigurana augmentacijom mekih i tvrdih tkiva te tehnikom *socket shield* (37). Nakon oblikovanja i stabilizacije periimplantatnog tkiva mogli smo pristupiti izradi definitivnog nadomjeska.

## **2.8. Izrada definitivnog nadomjeska**

Postoje različite tehnike, konvencionalne i digitalne, kojima se izlazni profil oblikovan privremenim nadomjeskom može prenijeti na definitivni nadomjestak. Konvencionalnim tehnikama izlazni profil najpreciznije možemo otisnuti izradom individualnog transfera (54). Budući da je ovaj slučaj primjer digitalnog tijeka rada, definitivni nadomjestak izrađen je CAD /CAM tehnologijom.

Kako smo s drugim modificiranim provizorijem postigli željeni rezultat u oblikovanju periimplantatnih mekih tkiva, tako je dizajn definitivnog nadomjeska bio identičan prethodnom provizoriju i nije bilo potrebe za dodatnim otiscima. Definitivni nadomjestak je izrađen iz monolitne cirkonij-oksidge keramike s gradijentom boje A2 (Zir CAD Prime, Ivoclar Vivadent, Schaan, Lichtenstein). Na taj je način skraćen laboratorijski i klinički tijek rada te se tkivo zaštitilo od traume prilikom skidanja nadomjeska (Slika 30).

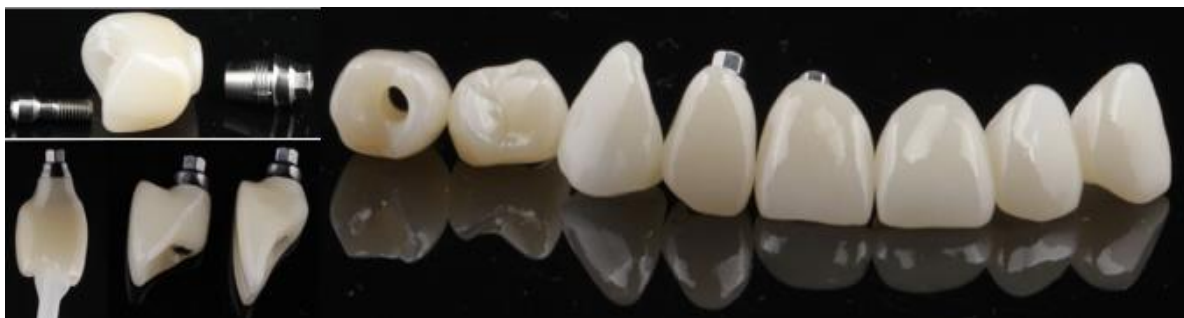Na implantatima su napravljene jednodijelne krunice zalijepljene na titansku bazu i vijčano spojene na implantate (Slika 30). Krunice su stegnute moment ključem silom od 25 Ncm. Otvor za vijak zatvoren je teflonskim čepom i kompozitnim materijalom.

Subgingivni dio cirkonij-oksidge krunice je ispoliran dok je glazura nanescna samo na supragingivni dio, čime se osiguravaju uvjeti za adheziju tkiva, tj. stvaranje epitelnog pričvrška (32). Cirkonij-oksidge keramičke krunice su na prethodno ispjeskarenu titansku bazu cementirane cementom DTK-Kleber (bredent GmbH & Co.KG, Senden, Germany) prema preporukama proizvođača. Korištena je titanska baza visine retencijskog dijela 4 mm te visine gingivnog dijela od 1,5 mm.

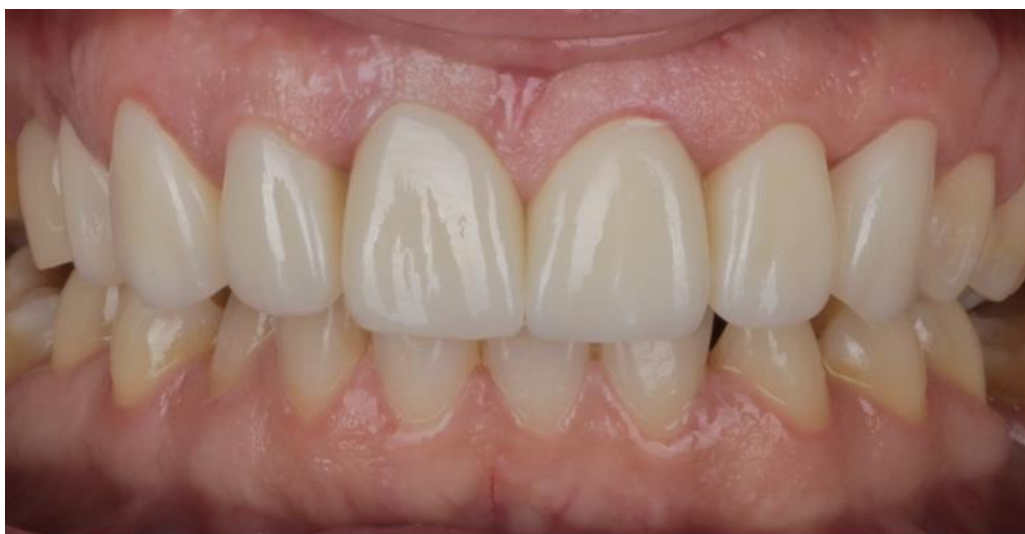Keramičke krunice su na zubima cementirane samoadhezivnim cementom SpeedCEM Plus (Ivoclar Vivadent, Schaan, Lichtenstein). Prethodno su unutarnje površine krunica pjeskarene česticama aluminijske oksida veličine zrna 50  $\mu\text{m}$  pri tlaku od 1 bara, a zatim očišćene u ultrazvučnoj kupelji s 99-postotnim izopropanolom. Preparirani zubi su nakon čišćenja pastom bez fluorida Proxit (Ivoclar Vivadent, Schaan, Lichtenstein) isprani i osušeni. Nakon uklanjanja viška cementa završena je polimerizacija, a rubovi su prekriveni glicerinskim gelom Liquid Strip (Ivoclar Vivadent, Schaan, Lichtenstein) radi sprečavanja sloja inhibicije polimerizacije kisikom. Rubovi restauracija su ispolirani.

Na kraju je napravljena provjera okluzije i funkcijskih kretnji, kao i fotografiranje te radiološka kontrola (Slika 31 - 34).

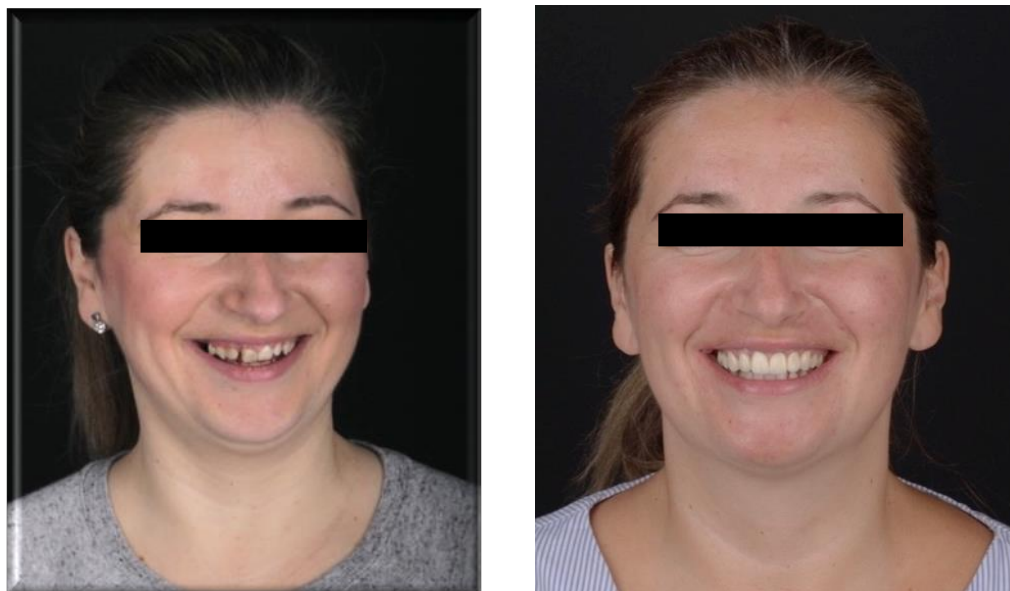Pacijentica je ponovno instruirana o postupcima održavanja oralne higijene koja je izrazito važna nakon implantoprotetske terapije te upućena u važnost praćenja tijekom vremena. Prvi kontrolni pregled uslijedio je šest mjeseci nakon završene terapije kada je izvršeno supragingivno čišćenje, kontrola mekih tkiva i radiološka kontrola. Na slici 35 vidljiva je stabilnost mekih i tvrdih tkiva šest mjeseci nakon završene terapije te dobar estetski rezultat koji nam je i bio cilj na početku terapije.



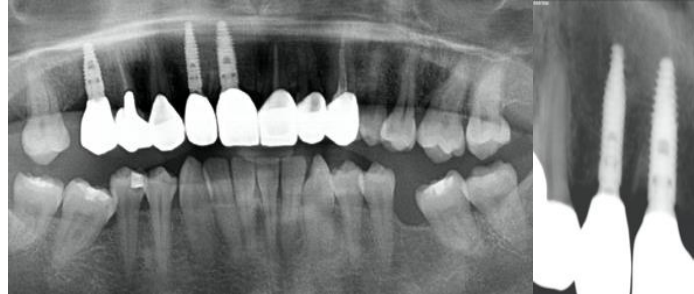
Slika 30. Definitivni nadomjestak iz monolitne cirkonij-oksidge keramike



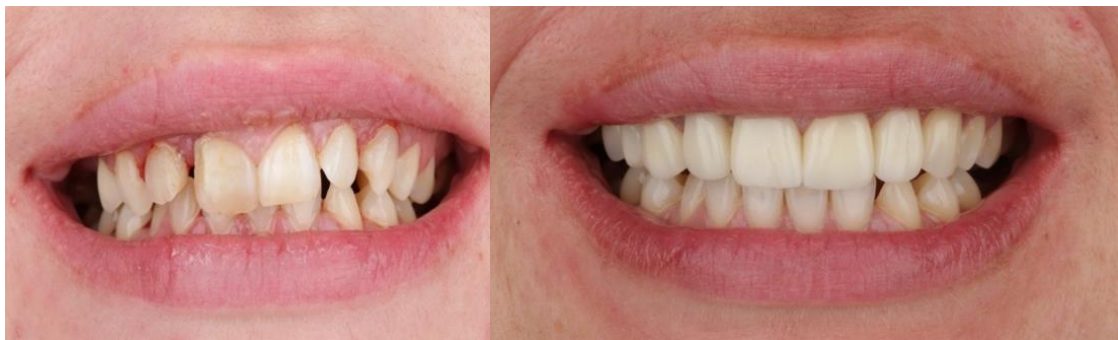Slika 31. Konačan rad nakon cementiranja



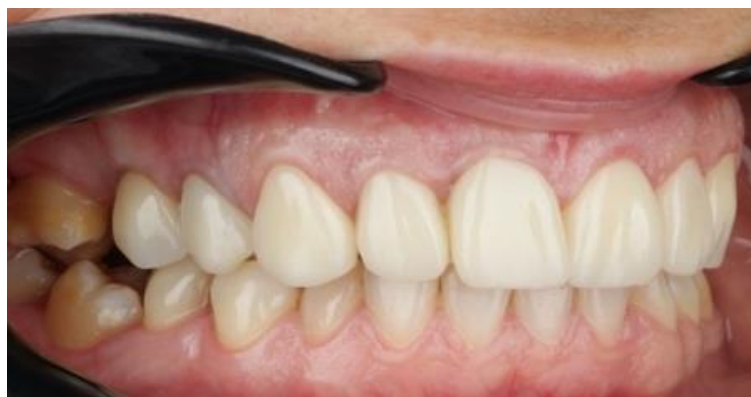Slika 32. Fotografija pacijentice prije i nakon implantoprotetske terapije



Slika 33. Ortopantomogram i radiovisiografija



Slika 34. Fotografija osmijeha prije i nakon implantoprotetske terapije



Slika 35. Konačan rad šest mjeseci nakon cementiranja

### **3. RASPRAVA**

U ovom je radu prikazan slučaj kompleksne implantprotetske rehabilitacije u estetskoj zoni nakon gubitka centralnog i lateralnog sjekutića i drugog pretkutnjaka. Nadoknada centralnog i lateralnog sjekutića s dva implantata i postizanje zadovoljavajuće crveno-bijele estetike izazov je za svakog kliničara i zahtijeva protetski vođen pristup (7). Analizom podataka dobivenih CBCT-on i intraoralnim skeniranjem te izradom virtualnog dizajna u CAD softveru, kliničar na početku terapije donosi odluku o vremenu implantacije, dimenziji i broju implantata, augmentacijskim tehnikama za nadoknadu tvrdih i mekih tkiva kao i restorativnom materijalu. Odluka je donesena nakon sveobuhvatne protetski vođene dijagnostike i izrade plana (44).

U prikazanom je slučaju zbog opsežne koštane dehiscijencije u apikalnoj trećini alveolarnog grebena (tip II B ) nakon ekstrakcije zuba 11 i 12,15 bilo neophodno napraviti istovremenu augmentaciju tvrdih i mekih tkiva u apikalnom dijelu grebena (18) i odgođenu implantaciju. Nadalje, budući da se radi o estetskoj zoni, bilo je potrebno održati i visinu bukalne stijenke jer bi njen gubitak doveo do recesije. Različite su tehnike i materijali za očuvanje tvrdih i mekih tkiva opisane u literaturi, a u ovom je slučaju ona napravljena modificiranom tehnikom (mIVAN). Ovom tehnikom se palatinalno rotiranim peteljkastim vezivnotkivnim transplantatom, koji se ne odvaja od svoje baze, održava vaskularizacija augmentiranog područja. Kako se pri tom i ne odiže periost, tako se povećava rezultat terapije (40). Tehnika je opisana i za imedijatnu i odgođenu implantaciju koja je napravljena u ovom slučaju. Osim opisane tehnike za očuvanje bukalne i interproksimalne kosti, očuvanje kosti između implantata postignuto je i tehnikom *socket shield* (55).

Terapijski postupak je, osim implantološke, uključivao i terapiju *gummy smile*-a i protetsko zbrinjavanje zuba estetske zone, stoga je plan terapije napravljen prema principima DSD-a u programu Trios3 (3SHAPE Kopenhagen, Danemark) te je i potvrđen intraoralnim *mock-up*-om.

Ugradnja implantata prema protetskom planu bila je moguća samo postupkom vođene kirurgije s kirurškom šablonom.

Vođenom kirurgijom postiže se bolji trodimenzionalni položaj platforme implantata za budući protetski nadomjestak. čime se ostvaruje bolji estetski i funkcionalni rezultat, ako je postignuta točnost u planiranju i kirurškom zahvatu (56). Budući da se zahvat radi bez odizanja mukoperiostalnog režnja, štiti se periimplantatna mukoza, keratinizirana gingiva i papila, što je osobito važno za crveno-bijelu estetiku.

Neprecizna implantacija u estetskoj zoni koja nije protetski vođena može imati brojne komplikacije kao što su (15) :

- pogrešna pozicija i dijametar implantata
- defekt tvrdih i mekih tkiva
- prosijavanje implantata i protetskih komponenata kroz meka tkiva
- recesije mekih tkiva zbog pozicioniranja implantata previše bukalno
- gubitak papile
- nemogućnost održavanja higijene koje dovodi do mukozitisa i periimplantitisa

Preciznost virtualnog planiranja položaja implantata i same šablone ovisi o kvaliteti DICOM i STL podataka te načinu na koji se prikupljaju (konvencionalni ili optički otisci) (57). Preciznost šablone ovisi i o tehnologiji izrade u laboratoriju, odnosno kvaliteti i vrsti 3D printera (58).

Tijekom kompjutorski vođene implantacije ipak može nastati razlika između planiranog položaja implantata i konačnog položaja definirana kao netočnost ili devijacija od planiranog položaja. Ona se može utvrditi usporedbom preoperativnog i postoperativnog CBCT-a koje se može izvesti u posebnim programima.

Netočnost može biti izražena kroz četiri parametra: nivou platforme implantata, apeksa , nagibu ili u verikalnom smjeru. U svom preglednom radu Tahmaseb et al. navodi prosječnu devijaciju na nivou platforme implantata od 1,12 mm te 1,39 mm na vrhu implantata (22). Također je utvrđena prosječna devijacija u nagibu od 3,89°. Isti autor navodi da je veća preciznost implantacije postignuta kod parcijalne u odnosu na potpunu bezubost. Vercruyssen et al. nalazi da je najveća devijacija u vertikalnom smjeru, tj. dubini postavljanja implantata (59). Ipak, brojna istraživanja pokazuju da je potpuno vođena ugradnja preciznija od djelomično vođene ugradnje kao i ugradnje implantata bez upotrebe vodilica (60). Nadalje, vođena kirurgija je



sigurniji pristup kojim se sprečava oštećenje vitalnih struktura (61). Zbog tih se razloga preporuča primjena potpuno vođene implantacije kada klinička situacija zahtijeva veliku preciznost (62).

Svi otisni postupci u ovom prikazu slučaja napravljeni su digitalno. Digitalni otisci pojedinačnih implantata i manjih mostova na njima postaju metoda koja može zamijeniti konvencionalne otiske u smislu pouzdanosti i točnosti (63,64). Njihova je prednost smanjeni stres i neugoda za pacijenta, vremenski su učinkovitiji i pojednostavljaju kliničku i tehničku proceduru (65,66). Otisak intraoralnim skenerom u prikazanom je slučaju uzet samo jednom. Napravljen je virtualni model u kojemu se digitalno oblikovao i modificirao izlazni profil s privremenim nadomjeskom, ali i radio definitivni nadomjestak. Oblikovanje izlaznog profila napravljeno je prema pravilima koje ovise o trodimenzionalnom položaju implantata (67). Danas koristimo jako uske nadogradnje u području vezivnog tkiva koji se šire koronalno kako bi se razvio anatomski profil. Postignuti izlazni profil i dizajn privremenih nadomjestaka prenešen je u dizajn definitivnog nadomjeska. Time je skraćen klinički postupak i opetovano skidanje nadomjestaka na implantatima koje može utjecati na stabilnost periimplantatnih tkiva (68).

CAD/CAM tehnologije i razvoj novih keramičkih materijala daju velike mogućnosti odabira materijala za izradu suprastruktura kao i vrsta spojeva na implantatima. Odluka o izboru spoja ostaje na kliničaru, ali se u posljednje vrijeme, posebno u estetskoj zoni, prednost daje vijčano spojenim suprastrukturama (69). Jedan od razloga tomu je i nemogućnost uklanjanja viška cementa, pogotovo u slučaju kada je marginalni rub postavljen 2 do 3 mm subgingivno (70). Wilsonovo istraživanje pokazalo je da je u 81% slučajeva implantata s periimplantitisom, restauriranih keramičkim krunicama na cementiranje bilo prisutno zaostalog cementa (71).

Definitivni protetski nadomjestak izrađen je iz monolitne cirkonij-oksidne *multilayer* keramike u obliku jednodijelne konstrukcije zalijepljene na titansku bazu.

Digitalni tijek rada i CAD/CAM tehnologija omogućuju nam izradu individualnih monolitnih restauracija na titanskoj bazi, koja osigurava precizni dosjed na implantatu. Oblik i visina titanske baze kao i vrsta cementa kojom se ona cementira igraju važnu ulogu u retenciji cirkonij-

keramičkih krunica. Retencija je bolja ako je titanska baza duža (4 ili 6 mm) te kada se koriste originalne komponente (72). Nadalje, retencija se, prema nekim istraživanjima, može povećati pjeskarenjem titanske baze i upotrebom određenih samovezujućih cemenata (73). Monolitna cirkonij-oksida keramika (ZirCAD Prime, Ivoclar Vivadent, Schaan, Lichtenstein) za izradu suprastrukture koja je zalijepljena na titansku bazu predstavlja kombinaciju materijala koja ispunjava estetske i mehaničke zahtjeve u estetskoj zoni, ali i lateralnim regijama (74). Digitalni tijek rada upotrebom CAD/CAM-a i monolitnih restauracija na titanskoj bazi danas je vremenski isplativiji, koristi se manji broj komponenti u izradi nadomjestaka pa je time i učinkovitiji (19).

#### **4. ZAKLJUČAK**

Jedno od glavnih pravila suvremene implantologije je da postupak ugradnje implantata bude protetski vođen.

U prošlosti su se implantati postavljali gdje je bilo kosti, a danas se postavljaju u protetski optimalan položaj uz poštovanje anatomskih struktura te se prema potrebi radi izgradnja mekih i tvrdih tkiva. U tome nam pomažu nove digitalne tehnologije kojima se prikupljaju dijagnostički podaci i dentalni softveri koji omogućuju njihovo spajanje te virtualno planiranje protetske terapije i položaja implantata.

Kombinacija CAD/CAM tehnologije s kompjuterski vođenom kirurgijom ne samo da pojednostavljuje tretman, već poboljšava i konačni protetski rezultat.

Koncept protetski vođene implantoprotetske terapije omogućava previzualizaciju konačnog rezultata terapije pacijentu, informiranje pacijenta na početku terapije o svim planiranim postupcima, što povećava njegovu motivaciju.

Ovakvo digitalno planiranje unatrag ima brojne prednosti u smislu optimizirane kirurške i protetske pripreme te njihove predvidljive i uspješne provedbe.

Za postizanje preciznih i planiranih rezultata potrebna je edukacija i vještina cijelog tima koji sudjeluje u terapiji.

Najveću korist od vođene kirurgije zapravo imaju nejasne i teške kliničke i anatomske situacije, pod uvjetom da je planiranje i izvođenje terapije napravljeno korektno.

## **5. LITERATURA**

1. Buser D, Martin W, Belser UC. Optimizing esthetics for implant restorations in the anterior maxilla: anatomic and surgical considerations. *Int J Oral Maxillofac Implants.* 2004;19(Suppl):43–61.
2. Mangano FG, Hauschild U, Admakin O. Full in-office guided surgery with open selective tooth-supported templates: A prospective clinical study on 20 patients. *Int J Environ Res Public Health.* 2018;15(11).pii: E2361
3. Camargo IB, Van Sickels JE. Surgical complications after implant placement. *Dent Clin North Am* [Internet]. 2015;59(1):57–72. Available from: <http://dx.doi.org/10.1016/j.cden.2014.08.003>
4. Mardinger O, Manor Y, Mijiritsky E, Hirshberg A. Lingual perimandibular vessels associated with life-threatening bleeding: An anatomic study. *Int J Oral Maxillofac Implants.* 2007;22(1):127–31.
5. Diz P, Scully C, Sanz M. Dental implants in the medically compromised patient. *J Dent* [Internet]. 2013;41(3):195–206. Available from: <http://dx.doi.org/10.1016/j.jdent.2012.12.008>
6. Esposito M, Hirsch JM, Lekholm U, Thomsen P. Biological factors contributing to failures of osseointegrated oral implants: (II). Etiopathogenesis. *Eur J Oral Sci.* 1998;106(3):721–64.
7. Buser D, Belser U, Wismeijer D. Treatment Guide Editors : ITI Treatment Guide. *ITI Treat Guid* [Internet]. 2007;(1):236–7. Available from: <http://www.ncbi.nlm.nih.gov/pubmed/15635942>
8. 1. Garber DA BU. No TitleRestoration driven implant placement with restoration-generated site development. *Compend Contin Educ Dent.* 1995;16(8):796–804.
9. Chen S, Beagle J, Jensen S, Chiapasco M, Darby I. Consensus Statements and Recommended Clinical Procedures Regarding Surgical Techniques. *Int J Oral Maxillofac Implants.* 2009;24(Suppl):272–8.
10. Coachman C, Calamita M. Digital Smile Design: A tool for treatment Planning and Communication in Esthetic Dentistry. *Dent Today* [Internet]. 2007;26(5):100, 102, 104–

5. Available from: <http://www.ncbi.nlm.nih.gov/pubmed/17555193>
11. Coachman C, Van Dooren E, Gürel G, Landsberg C, Calamita M, Bichacho N. Smile Design: From Digital Treatment Planning to Clinical Reality. *Interdiscip Treat Planning*, Vol 2. 2012;2(Comprehensive Case Studies):119–74.
12. Schropp L, Wenzel A, Kostopoulos L, Karring T. Bone healing and soft tissue contour changes following single-tooth extraction: A clinical and radiographic 12-month prospective study. *Int J Periodontics Restorative Dent*. 2003;23(4):313–23.
13. Weijden F, Dell’Acqua F, Slot D. Alveolar bone dimensional changes of post-extraction sockets in humans: A systematic review. *J Clin Periodontol*. 2009;36(12):1048–58.
14. Avila-Ortiz G, Chambrone L, Vignoletti F. Effect of alveolar ridge preservation interventions following tooth extraction: A systematic review and meta-analysis. *J Clin Periodontol*. 2019;46(Suppl 2):195–223.
15. Grunder U, Gracis S, Capelli M. Influence of 3-D Bone-to-Implant Relationship on Esthetics. *Int J Periodontics Restorative Dent*. 2005;25(2):113–9.
16. Jung RE, Heitz-Mayfield L, Schwarz F. Evidence-based knowledge on the aesthetics and maintenance of peri-implant soft tissues: Osteology Foundation Consensus Report Part 3-Aesthetics of peri-implant soft tissues. *Clin Oral Implants Res*. 2018;29(Suppl 1):14–7.
17. Linkevicius T, Apse P, Grybauskas S, Puisys A. The influence of soft tissue thickness on crestal bone changes around implants: a 1-year prospective controlled clinical trial. *Int J Oral Maxillofac Implants*. 2009;24(4):712–9.
18. Kan J, Runcharassaeng K, Lozada J. Bilaminar subepithelial connective tissue grafts for implant placement and provisionalization in the esthetic zone. *J Calif Dent Assoc*. 2005;33(11):865–71.
19. Mühlemann S, Kraus RD, Hämmerle CHF, Thoma DS. Is the use of digital technologies for the fabrication of implant-supported reconstructions more efficient and/or more effective than conventional techniques: A systematic review. *Clin Oral Implants Res*. 2018;29(Suppl 1):184–95.

20. Sailer I, Mühlemann S, Zwahlen M, Hämmerle CHF, Schneider D. Cemented and screw-retained implant reconstructions: a systematic review of the survival and complication rates. *Clin Oral Implants Res.* 2012;23(Suppl 6):163–201.
21. El Kholy K, Janner SFM, Schimmel M, Buser D. The influence of guided sleeve height, drilling distance, and drilling key length on the accuracy of static Computer-Assisted Implant Surgery. *Clin Implant Dent Relat Res.* 2019;21(1):101–7.
22. Tahmaseb A, Wu V, Wismeijer D, Coucke W, Evans C. The accuracy of static computer-aided implant surgery: A systematic review and meta-analysis. *Clin Oral Implants Res.* 2018;29(Suppl 16):416–35.
23. Van Assche N, Vercruyssen M, Coucke W, Teughels W, Jacobs R, Quirynen M. Accuracy of computer-aided implant placement. *Clin Oral Implants Res.* 2012;23(Suppl 6):112–23.
24. D'haese J, Ackhurst J, Wismeijer D, De Bruyn H, Tahmaseb A. Current state of the art of computer-guided implant surgery. *Periodontol 2000.* 2017;73(1):121–33.
25. Pjetursson BE, Zarauz C, Strasding M, Sailer I, Zwahlen M, Zembic A. A systematic review of the influence of the implant-abutment connection on the clinical outcomes of ceramic and metal implant abutments supporting fixed implant reconstructions. *Clin Oral Implants Res.* 2018;29(Suppl 18):160–83.
26. Belser U, Buser D, Higginbottom F. Consensus Statements and Recommended Clinical Procedures Regarding Esthetics in Implant Dentistry. *Int J Oral Maxillofac Implants.* 2004;19(Suppl):73–4.
27. Agar JR, Cameron SM, Hughbanks JC, Parker MH. Cement removal from restorations luted to titanium abutments with simulated subgingival margins. *J Prosthet Dent.* 1997;78(1):43–7.
28. Wittneben J, Millen C, Bern U. Clinical Performance of Screw- Versus Reconstructions — A Systematic Review Clinical Performance of Screw- Versus Cement-Retained. *Int J Oral Maxillofac Implant.* 2014;29(Suppl):84–98.
29. Mühlemann S, Truninger TC, Stawarczyk B, Hämmerle CHF, Sailer I. Bending



- moments of zirconia and titanium implant abutments supporting all-ceramic crowns after aging. *Clin Oral Implants Res.* 2014;25(1):74–81.
30. Jung R, Holderegger C, Sailer I, Khraisat A, Suter A, Hammerle C. The effect of all-ceramic and porcelain-fused-to-metal restorations on marginal peri-implant soft tissue color: A randomized controlled clinical trial. *Int J Periodontics Restorative Dent.* 2008;28(4):357–65.
  31. Scarano A, Piattelli M, Caputi S, Favero G, Piattelli A. Bacterial Adhesion on Commercially Pure Titanium and Zirconium Oxide Disks: An In Vivo Human Study. *J Periodontol.* 2004;75(2):292–6.
  32. Linkevicius T, Vaitelis J. The effect of zirconia or titanium as abutment material on soft peri-implant tissues: A systematic review and meta-analysis. *Clin Oral Implants Res.* 2015;26(Suppl 11):139–47.
  33. Sailer I, Asgeirsson AG, Thoma DS, Fehmer V, Aspelund T, Özcan M, et al. Fracture strength of zirconia implant abutments on narrow diameter implants with internal and external implant abutment connections: A study on the titanium resin base concept. *Clin Oral Implants Res.* 2018;29(4):411–23.
  34. Jung RE, Zembic A, Pjetursson BE, Zwahlen M, Thoma DS. Systematic review of the survival rate and the incidence of biological, technical, and aesthetic complications of single crowns on implants reported in longitudinal studies with a mean follow-up of 5 years. *Clin Oral Implants Res.* 2012;23(Suppl 6):2–21.
  35. Elian N, Smith RB. A simplified socket classification. *Pract Proced aesthetic Dent.* 2007;19(2):99–104.
  36. Buser D, Chappuis V, Belser UC, Chen S. Implant placement post extraction in esthetic single tooth sites: when immediate, when early, when late? *Periodontol* 2000. 2017;73(1):84–102.
  37. Hürzeler MB, Zuhr O, Schupbach P, Rebele SF, Emmanouilidis N, Fickl S. The socket-shield technique: A proof-of-principle report. *J Clin Periodontol.* 2010;37(9):855–62.
  38. Kan JY, Rungcharassaeng K. Proximal Socket Shield for Interimplant Papilla

- Preservation in the Esthetic Zone. *Int J Periodontics Restor Dent*. 2013;33(1):e24–31.
39. Fagan MC, Owens H, Smaha J, Kao RT. Simultaneous Hard and Soft Tissue Augmentation for Implants in the Esthetic Zone: Report of 37 Consecutive Cases. *J Periodontol*. 2008;79(9):1782–8.
40. Pohl S, Kurtzman GM. The Modified IVAN Technique: Hard and Soft Tissue Augmentation at Extraction for Delayed Implant Placement. *J Oral Implantol*. 2019;45(1):65–72.
41. Čatović A, Komar D, Čatić A i sur. *Klinička fiksna Protetika - krunice*. 1 izd. Zagreb: Medicinska naklada;2015.p 198
42. Tarnow D, Stahl SS, Magner A, Zamzok J. Human gingival attachment responses to subgingival crown placement Marginal remodelling. *J Clin Periodontol*. 1986;13(6):563–9.
43. Happe A, Fehmer V, Herklotz I, Nickenig H-J, Sailer I. Possibilities and limitations of computer-assisted implant planning and guided surgery in the anterior region. *Int J Comput Dent*. 2018;21(2):147–62.
44. Schubert O, Schweiger J, Stimmelmayer M, Nold E, Güth JF. Digital implant planning and guided implant surgery – workflow and reliability. *Br Dent J* [Internet]. 2019;226(2):101–8. Available from: <http://dx.doi.org/10.1038/sj.bdj.2019.44>
45. Colombo M, Mangano C, Mijiritsky E, Krebs M, Hauschild U, Fortin T. Clinical applications and effectiveness of guided implant surgery: A critical review based on randomized controlled trials. *BMC Oral Health*. 2017;17(1):1–9.
46. Fortin T, Bosson JL, Isidori M, Blanchet E. Effect of flapless surgery on pain experienced in implant placement using an image-guided system. *Int J Oral Maxillofac Implants* [Internet]. 2006;21(2):298–304. Available from: <http://www.ncbi.nlm.nih.gov/pubmed/16634502>
47. Wittneben J-G, Buser D, Belser UC, Brägger U. Peri-implant Soft Tissue Conditioning with Provisional Restorations in the Esthetic Zone: The Dynamic Compression Technique. *Int J Periodontics Restor Dent*. 2013;33(4):447–55.

48. Chu SJ, Tan JHP, Stappert CFJ, Tarnow DP. Gingival zenith positions and levels of the maxillary anterior dentition. *J Esthet Restor Dent*. 2009;21(2):113–20.
49. Huan Su D, Oscar González-Martín D, Arnold Weisgold D, Ernesto Lee D. Considerations of Implant Abutment and Crown Contour 2010. *Int J Periodontics Restorative Dent*. 2010;30(4):335-43
50. Steigmann M, Monje A, Chan H-L, Wang H-L. Emergence Profile Design Based on Implant Position in the Esthetic Zone. *Int J Periodontics Restorative Dent*. 2014;34(4):559–63.
51. Chu S, Kan J, Lee E, Lin G-H, Jahangiri L, Nevins M, et al. Restorative Emergence Profile for Single-Tooth Implants in Healthy Periodontal Patients: Clinical Guidelines and Decision-Making Strategies. *Int J Periodontics Restorative Dent*. 2020;40(1):19–29.
52. Davidi MP, Beyth N, Sterer N, Feuerstein O, Weiss EI. Effect of liquid-polish coating on in vivo biofilm accumulation on provisional restorations: Part 1. *Quintessence Int (Berl)*. 2007;38(7):591–6.
53. Tarnow DP, Cho SC, Wallace SS. The effect of inter-implant distance on the height of inter-implant bone crest. *J Periodontol*. 2000;71(4):546–9.
54. Hinds KF. Custom impression coping for an exact registration of the healed tissue in the esthetic implant restoration. *Int J Periodontics Restorative Dent* [Internet]. 1997;17(6):584–91. Available from: <http://www.ncbi.nlm.nih.gov/pubmed/9497745>
55. Bäumer D, Zuhr O, Rebele S, Hürzeler M. Socket Shield Technique for immediate implant placement – clinical, radiographic and volumetric data after 5 years. *Clin Oral Implants Res*. 2017;28(11):1450–8.
56. Pozzi A, Polizzi G, Moy PK. Guided surgery with tooth-supported templates for single missing teeth: A critical review. *Eur J Oral Implantol*. 2016;9(2):135–53.
57. Flügge T, Derksen W, te Poel J, Hassan B, Nelson K, Wismeijer D. Registration of cone beam computed tomography data and intraoral surface scans – A prerequisite for guided implant surgery with CAD/CAM drilling guides. *Clin Oral Implants Res*. 2017;28(9):1113–8.

58. Sommacal B, Savic M, Filippi A, Kühn S, Thieringer F. Evaluation of Two 3D Printers for Guided Implant Surgery. *Int J Oral Maxillofac Implants*. 2018;33(4):743–6.
59. Vercruyssen M, Coucke W, Naert I, Jacobs R, Teughels W, Quirynen M. Depth and lateral deviations in guided implant surgery: an RCT comparing guided surgery with mental navigation or the use of a pilot-drill template. *Clin Oral Implants Res*. 2015;26(11):1315–20.
60. Vermeulen J. The Accuracy of Implant Placement by Experienced Surgeons: Guided vs Freehand Approach in a Simulated Plastic Model. *Int J Oral Maxillofac Implants*. 2017;32(3):617–24.
61. Schneider D, Sancho-Puchades M, Mir-Marí J, Mühlemann S, Jung R, Hämmerle C. A Randomized Controlled Clinical Trial Comparing Conventional and Computer-Assisted Implant Planning and Placement in Partially Edentulous Patients. Part 4: Accuracy of Implant Placement. *Int J Periodontics Restorative Dent*. 2019;39(4):e111–22.
62. Younes F, Cosyn J, De Bruyckere T, Cleymaet R, Bouckaert E, Eghbali A. A randomized controlled study on the accuracy of free-handed, pilot-drill guided and fully guided implant surgery in partially edentulous patients. *J Clin Periodontol*. 2018;45(6):721–32.
63. Marghalani A, Weber H-P, Finkelman M, Kudara Y, El Rafie K, Papaspyridakos P. Digital versus conventional implant impressions for partially edentulous arches: An evaluation of accuracy. *J Prosthet Dent*. 2018;119(4):574–9.
64. Lee SJ, Gallucci GO. Digital vs. conventional implant impressions: efficiency outcomes. *Clin Oral Implants Res*. 2013;24(1):111–5.
65. Mangano F, Gandolfi A, Luongo G, Logozzo S. Intraoral scanners in dentistry: a review of the current literature. *BMC Oral Health*. 2017;17(1):149.
66. Joda T, Lenherr P, Dedem P, Kovaltschuk I, Bragger U, Zitzmann NU. Time efficiency, difficulty, and operator's preference comparing digital and conventional implant impressions: a randomized controlled trial. *Clin Oral Implants Res*. 2017;28(10):1318–23.
67. González-Martín O, Lee E, Weisgold A, Veltri M, Su H. Contour Management of

- Implant Restorations for Optimal Emergence Profiles: Guidelines for Immediate and Delayed Provisional Restorations. *Int J Periodontics Restorative Dent.* 2020;40(1):61–70.
68. Wang Q-Q, Dai R, Cao CY, Fang H, Han M, Li Q-L. One-time versus repeated abutment connection for platform-switched implant: A systematic review and meta-analysis. *PLoS One.* 2017;12(10):e0186385.
69. Wittneben JG, Joda T, Weber HP, Brägger U. Screw retained vs. cement retained implant-supported fixed dental prosthesis. *Periodontol 2000.* 2017;73(1):141–51.
70. Linkevicius T, Vindasiute E, Puisys A, Peciuliene V. The influence of margin location on the amount of undetected cement excess after delivery of cement-retained implant restorations. *Clin Oral Implants Res.* 2011;22(12):1379–84.
71. Wilson TGJ, Valderrama P, Burbano M, Blansett J, Levine R, Kessler H, et al. Foreign bodies associated with peri-implantitis human biopsies. *J Periodontol.* 2015;86(1):9–15.
72. Gigandet M, Bigolin G, Faoro F, Bürgin W, Brägger U. Implants with original and non-original abutment connections. *Clin Implant Dent Relat Res.* 2014;16(2):303–11.
73. Zahoui A, Bergamo E, Marun M, Silva K, Coelho P, Bonfante E. Cementation Protocol for Bonding Zirconia Crowns to Titanium Base CAD/CAM Abutments. *Int J Prosthodont.* 2020;33(5):527–35.
74. Zarauz C, Pitta J, Pradies G, Sailer I. Clinical Recommendations for Implant Abutment Selection for Single-Implant Reconstructions: Customized vs Standardized Ceramic and Metallic Solutions. *Int J Periodontics Restorative Dent.* 2020;40(1):31–7.

## **6. ŽIVOTOPIS**

Aida Pašić Carrera rođena je 16. ožujka 1975. godine u Trebinju (BiH). Nakon završene osnovne škole u Gacku (BiH), 1989. godine upisuje Prvu riječku hrvatsku gimnaziju u Rijeci koju završava 1993. godine. Iste godine upisuje studij Dentalne medicine na Medicinskom fakultetu u Rijeci. Diplomirala je 1998. godine. Pripravnički staž obavlja u Domu zdravlja Primorsko-goranske županije od 1999. do 2000. godine. Godine 2001. zaposlila se u ordinaciji dentalne medicine Dr. med. dent. Željko Miljanić u kojoj radi do 2004. godine. Od 2004. godine radi u Poliklinici Rident kao voditelj organizacijskog dijela fiksne protetike. Godine 2019. upisuje poslijediplomski specijalistički studij Dentalna implantologija pri Stomatološkom fakultetu u Zagrebu. Aktivno se služi engleskim, talijanskim i njemačkim jezikom.