

# Oblikovanje tranzicijske zone u implantoprotetskoj terapiji

---

Nakić, Ivanka

Professional thesis / Završni specijalistički

2021

Degree Grantor / Ustanova koja je dodijelila akademski / stručni stupanj: **University of Zagreb, School of Dental Medicine / Sveučilište u Zagrebu, Stomatološki fakultet**

Permanent link / Trajna poveznica: <https://um.nsk.hr/um:nbn:hr:127:060976>

Rights / Prava: [Attribution-NonCommercial 4.0 International](#)/[Imenovanje-Nekomercijalno 4.0 međunarodna](#)

Download date / Datum preuzimanja: **2024-08-06**



Repository / Repozitorij:

[University of Zagreb School of Dental Medicine Repository](#)





Sveučilište u Zagrebu

Stomatološki fakultet

Ivanka Nakić

# **OBLIKOVANJE TRANZICIJSKE ZONE U IMPLANTOPROTETSKOJ TERAPIJI**

POSLIJEDIPLOMSKI SPECIJALISTIČKI RAD

Zagreb, 2021.

Rad je ostvaren na Zavodu za fiksnu protetiku Stomatološkog fakulteta Sveučilišta u Zagrebu i u Poliklinici Zubović.

Naziv poslijediplomskoga specijalističkog studija: Dentalna implantologija

Mentor rada: doc.dr.sc. Joško Viskić, Stomatološki fakultet u Zagrebu

Lektor hrvatskog jezika: Jasmina Škoda, prof.

Lektor engleskog jezika: dr.sc. Tea Glavaš, prof.

Sastav Povjerenstva za ocjenu poslijediplomskog specijalističkog rada:

1. \_\_\_\_\_
2. \_\_\_\_\_
3. \_\_\_\_\_

Sastav Povjerenstva za obranu poslijediplomskog specijalističkog rada:

1. \_\_\_\_\_
2. \_\_\_\_\_
3. \_\_\_\_\_

Datum obrane rada: \_\_\_\_\_

Rad sadrži: 43 stranica

15 slika

1 CD

Rad je vlastito autorsko djelo, u potpunosti samostalno napisano, uz naznaku izvora drugih autora i dokumenata upotrijebljenih u radu. Osim ako nije drukčije navedeno, sve ilustracije (tablice, slike i dr.) u radu su izvorni doprinosi autora poslijediplomskog specijalističkog rada. Autor je odgovoran za pribavljanje dopuštenja za korištenje ilustracijama koje nisu njegov izvorni doprinos, kao i za sve eventualne posljedice koje mogu nastati zbog nedopuštenog preuzimanja ilustracija, odnosno propusta u navođenju njihova podrijetla.

Zahvaljujem mentoru doc. dr. sc. Jošku Viskiću na pristupačnosti, pomoći i korekcijama.

Zahvaljujem prijateljici Brezi Paić, dipl. ing. arh., na izradi ilustracija i tehničkoj pomoći.

Zahvaljujem doc. dr. sc. Ivanu Puharu na savjetima.

## Sažetak

### OBLIKOVANJE TRANZICIJSKE ZONE U IMPLANTOPROTETSKOJ TERAPIJI

U modernoj dentalnoj medicini implantološka terapija, kao i njezini brojni izazovi, dio su svakodnevne kliničke prakse. Znamo da je za njezin uspjeh važna oseointegracija implantata i optimalan protetski nadomjestak, a u posljednje se vrijeme sve više skreće pozornost na prijelaznu zonu između implantata i suprastrukture te na njezinu ulogu u očuvanju zdravlja periimplantatnih tkiva, mogućnosti uklanjanja plaka i krajnjem estetskom rezultatu implantoprotetskog rada (crveno-bijela estetika). Tu tranzicijsku zonu čini transgingivni dio implantatne nadogradnje koji mora biti odgovarajućeg oblika, kako bi pružio potporu ili čak oblikovao periimplantatna meka tkiva te ostvario prijelaz između okruglog presjeka vrata implantata prema obliku kakav bi topografski trebao imati zub koji nadoknađujemo.

Svrha rada je pregledno prikazati kakav utjecaj na izgled tranzicijske zone implantata imaju pozicija i promjer implantata, širina pojasa keratinizirane sluznice i debljina sluznice, veza između implantata i nadogradnje i slično. Nadalje, opisać će se tehnike modeliranja mekih periimplantatnih tkiva s pomoću individualiziranih implantatnih nadogradnji ili vijaka za cijeljenje te tehnike prijenosa postignutog oblika tranzicijske zone na konačan protetski rad.

Uvidom u recentnu literaturu prikazat ćemo kojim se metodama može na predvidljiv i dugoročno stabilan način postići optimalna tranzicijska zona implantata u estetskoj, ali i posteriornoj regiji u slučajevima imedijatne implantacije s imedijatnim opterećenjem, kao i kod odgođenog opterećenja.

**Ključne riječi:** izlazni profil, implantatna nadogradnja, periimplantatno tkivo, tranzicijska zona, suprastruktura, položaj implantata

## **Summary**

### **TRANSITIONAL ZONE FORMATION IN IMPLANTPROSTHETIC THERAPY**

Implant therapy has become a part of daily practice in modern dental medicine requiring clinicians to quickly respond to many of its challenges. Even though it is well known that osseointegration is an important factor of success in implant therapy together with optimal prosthetic restorations, greater focus has lately been put on the transitional zone between the implant and the suprastructure. Its role is in preserving peri-implant health, enabling plaque removal and the final aesthetic result of implantprosthetic therapy (pink and white aesthetics). The transitional zone is the transgingival part of implant abutment which needs to be adequately shaped to support or even shape the peri-implant soft tissue and make the transition between the round implant neck diameter and a tooth profile in the specific dental ridge area.

The aim of this paper is to show the effect of various elements on the transitional zone appearance, such as the position and the diameter of the implant, keratinized tissue width and mucosal thickness, implant to abutment connection, etc. Furthermore, the techniques of peri-implant tissue shaping by using individualized implant abutments or healing abutments will also be presented as well as the techniques of transferring the emergence profile on definitive restoration.

The overview of recent literature will examine the methods providing predictable and long-term stable result in shaping the transitional zone in both the aesthetic as well as the posterior region in cases of immediate implant placement with immediate loading or in delayed implant provisionalisation.

**Keywords:** emergence profile, implant abutment, peri-implant tissue, transitional zone, suprastructure, implant position

## SADRŽAJ

1. UVOD .....	1
2. OBLIKOVANJE TRANZICIJSKE ZONE U IMPLANTOPROTETSKOJ TERAPIJI .....	3
2.1. Specijalna anatomija parodontnih i periimplantatnih tkiva .....	4
2.1.1. Parodontna tkiva.....	4
2.1.2. Periimplantatna tkiva.....	5
2.2. Preuvjeti za postizanje optimalnog izgleda tranzicijske zone u implantoprotetskoj terapiji.....	6
2.2.1. Pozicioniranje i promjer implantata .....	6
2.2.2. Karakteristike mekih tkiva .....	7
2.2.3. Karakteristike implantatne nadogradnje.....	8
2.3. Oblik izlaznog profila.....	10
2.3.1. Imedijatni provizorij na imedijatnom implantatu.....	11
2.3.2. Odgođena izrada provizorija nakon sazrijevanja mekih tkiva i oseintegracije .....	11
2.4. Klinički postupci oblikovanja tranzicijske zone.....	13
2.4.1. Oblikovanje tranzicijske zone kod implantata u razini tkiva .....	16
2.4.2. Oblikovanje tranzicijske zone kod implantata u razini kosti .....	17
2.5. Klinički postupci prijenosa oblika izlaznog profila na trajni rad .....	22
2.5.1. Analogni klinički postupci prijenosa izlaznog profila .....	22
2.5.1.1. Modifikacija prijenosnog vijka kompozitom intraoralno .....	22
2.5.1.2. Modifikacija prijenosnog vijka kompozitom ekstraoralno.....	23
2.5.1.3. Otisak s pomoću privremenog nadomjestka.....	24
2.5.2. Digitalni postupci prijenosa izlaznog profila na trajni rad.....	25
2.5.2.1. Direktna metoda .....	25

2.5.2.2. Indirektna metoda .....	26
2.6. Izrada trajnog rada .....	26
2.6.1. Jednodijelne CAD/CAM nadogradnje .....	26
2.6.2. Dvodijelne (hibridne) nadogradnje (CAD/CAM, prešane i hibridne CAD/CAM nadogradnje s krunicom) .....	27
2.6.3. Lijewane individualne nadogradnje .....	28
2.6.4. Titanijske konfekcijske nadogradnje koje se mogu individualizirati brušenjem .....	28
3. RASPRAVA .....	30
4. ZAKLJUČAK .....	34
5. LITERATURA .....	36
6. ŽIVOTOPIS .....	42



## **Popis skraćenica**

PEEK - polietereeterketon

BOPT - *Biologically Oriented Preparation of Teeth*

CBCT - *Cone-Beam Computed Tomography*

CAD/CAM - *Computer-Aided Design/Computer-Aided Manufacturing*

3D - trodimenzionalno

IOS - intraoralno skeniranje

DFT - *Digitally Flip Technique*

STL - *Standard Triangulation Language*

PMMA - polimetilmetakrilat

DICOM - *Digitaly Imaging and Communication in Medicine*

FDT - *Fully Digital Technique*

## **1. UVOD**

Dentalni implantati umjetni su organi kojima nadomještamo izgubljene zube. Od njih se očekuje da se u potpunosti uklope u usnu šupljinu i da funkcioniraju bez ikakvih bioloških ili mehaničkih komplikacija (1).

Većina se istraživanja koncentrirala na probleme vezane za oseintegraciju, ali danas možemo reći da smo to poglavlje savladali i da više razmišljamo o drugim aspektima implantoprotetske terapije, a tranzicijska zona jedan je od njih. Tranzicijska zona je područje implantoprotetskog rada od ramena implantata do ruba gingive zajedno sa svim tkivima koja ga okružuju. Taj dio implantoprotetskog nadomjestka najčešće je dio implantatne nadogradnje i zove se izlazni profil (2).

Karakteristike izlaznog profila, tj. oblika implantatne nadogradnje imaju snažan i znanstveno potkrijepljen utjecaj na zdravlje periimplantatnih tkiva, ali i na estetski rezultat konačnoga rada. Kliničar mora imati dovoljno znanja i iskustva kako bi u određenoj situaciji odabrao optimalno rješenje. Ključ svake implantoprotetske terapije je planiranje i ono mora biti protetski vođeno. Kliničar mora unaprijed znati krajnji protetski rezultat kako bi ispravno izabrao vrstu i promjer implantata, njegovu poziciju i vrstu veze s implantatnom nadogradnjom, kao i karakteristike same nadogradnje (visina, širina, oblik, materijal, način vezanja suprastrukture). Sve su to koraci koji mogu dovesti do savršene reprodukcije izgubljenog zuba, ali i na kojima možemo napraviti pogreške koje će rezultirati komplikacijama u vidu gubitka marginalne kosti, recesije mekih tkiva, razvoja periimplantitisa i lošeg estetskog rezultata (2).

Potrebno je poznavati utjecaj performansi implantatne nadogradnje na formiranje okolnih mekih i tvrdih tkiva, a posebno na uspostavljanje suprakrestalnog tkivnog pričvrstka (po staroj klasifikaciji zvanog biološka širina) kako bismo izbjegli moguće neuspjehe i zadržali povjerenje i zadovoljstvo pacijenta.

Svrha rada je prikazati utjecaj različitih čimbenika na izgled tranzicijske zone, kao i kliničke metode njezina oblikovanja i prijenosa na trajni rad.

## **2. OBLIKOVANJE TRANZICIJSKE ZONE U IMPLANTOPROTETSKOJ TERAPIJI**

## 2.1. Specijalna anatomija parodontnih i periimplantatnih tkiva

Da bismo što bolje razumjeli što se događa s mekim tkivima nakon što se izgubi zub i ugradi implantat i suprastruktura, moramo dobro poznavati biološke karakteristike okolnih tkiva i u čemu se ona razlikuju oko implantata u odnosu na prirodni zub.

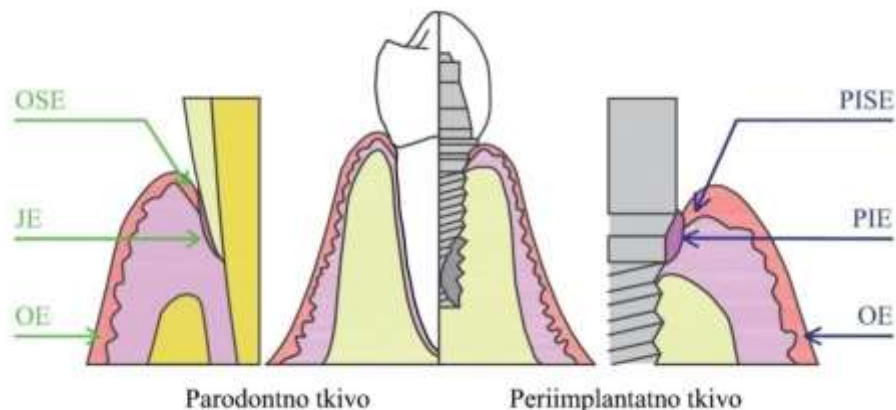
### 2.1.1. Parodontna tkiva

Gingiva je dio mastikatorne sluznice usne šupljine građen od gingivnog vezivnoga tkiva i epitela. Anatomski se dijeli na slobodnu gingivu, pričvrсну gingivu i interdentalnu papilu. Slobodna gingiva uski je pojas gingive uz zube koji je s vanjske strane obložen keratiniziranim višeslojnim pločastim epitelom (oralni gingivni epitel), a prema zubu tvori sulkus prosječne duljine od 0,5 mm prekriven manje keratiniziranim (parakeratiniziranim) sulkusnim epitelom (3). Na dnu sulkusa taj epitel prelazi u nekeratinizirani spojni epitel koji stvara epitelni pričvrstak na površini cakline (u starijoj dobi i uslijed upalnih bolesti parodonta premješta se prema cementu). Spojni epitel prosječno je dug od 1 do 1,5 mm i preko interne bazalne lamine hemidezmosomalnom vezom povezan je s caklinom (epitelni pričvrstak), a eksterna ga bazalna lamina povezuje s vezivom gingive (4). On oko zubi tvori ovratnike čuvajući podležea tkiva od mikrobnih i mehaničkih utjecaja usne šupljine, a u interdentalnim područjima spaja se sa spojnim epitelom susjednih zubi i čini nekeratinizirano interdentalno sedlo. Pričvrсна gingiva proteže se vestibularno i oralno u donjoj čeljusti do granice s pomičnom sluznicom, a prema nepcu prelazi u mastikatornu sluznicu nepca. Preko kolagenih vlakana funkcijskog usmjerenja (supraalveolarna vlakna parodonta) vezana je čvrsto za cement zubi i za alveolarni nastavak, a u području između caklinsko-cementnog spojišta i alveolarnog nastavka tvori supraalveolarni vezivni pričvrstak koji je gotovo stalne visine od 1 mm. Interdentalna papila nastaje između dva zuba koji imaju kontaktnu točku i sastoji se od pričvršćenog i slobodnog dijela. Omeđena je površinama susjednih zubi, njihovom kontaktnom točkom i interdentalnim koštanim septumom. Već spomenuto interdentalno sedlo vestibularno i oralno prelazi u zadebljanje koje nazivamo oralnom papilom. Krvna opskrba svih ovih tkiva potječe od dezmosomalnih, alveolarnih i suprapariostalnih arterija. Izbijanjem zuba kroz barijeru oralne sluznice nastaju vezivni i epitelni pričvrstak kojim sluznica pokušava zaštititi unutrašnja tkiva. Taj je spoj stalnih dimenzija oko 2 mm i naziva se tradicionalno biološkom širinom ili, po novoj klasifikaciji, suprakrestalnim tkivnim pričvrstkom. Ako u gingivni sulkus s rubovima protetskih radova uđemo dublje od tolerancije tkiva (0,2 do 0,6 mm), kod tankog biotipa gingive

izazvat ćemo recesiju tkiva, a kod debelog u pravilu upalne promjene i stvaranje parodontnog džepa. U oba slučaja, dolazi do resorpcije kosti i posljedičnog apikalnijeg formiranja biološke širine. Spojni epitel i supraalveolarni vezivni pričvrstak zajedno s gingivnim sulkusom čine dentogingivni kompleks. On je klinički mjerljiv za razliku od biološke širine i bukalno i oralno je dug oko 3 mm, a aproksimalno oko 4,5 do 5 mm. (3, 4).

### 2.1.2. Periimplantatna tkiva

Gubitkom zuba i postavljanjem implantata dolazi do uspostave novih periimplantatnih tkiva koja su nalik na prethodno opisana parodontna tkiva, ali se u mnogočemu i razlikuju što treba imati u vidu u implantoprotetskoj terapiji. Dva do tri tjedna nakon implantacije uspostavlja se biološka širina (suprakrestalni tkivni pričvrstak) oko implantata (kod dvofazne tehnike, nakon postavljanja implantatne nadogradnje) (4). Slično kao spojni epitel kod zuba, nastaje periimplantatni epitel. Čine ga tri do četiri sloja epitelnih stanica s imunoglobulinima, neutrofilima, limfocitima i plazma-stanicama (4). Dakle, njegova je uloga primarno obrambene prirode. Iako je oralna sluznica u kontaktu i s implantatom i s implantatnom nadogradnjom, periimplantatni epitel vezan je samo s vratom implantata zbog apikalne migracije kosti prilikom remodelacije nakon postavljanja nadogradnje i to također hemidezmosomima preko interne bazalne lamine. Budući da se hemidezmosomi nalaze samo u dubljim dijelovima veze periimplantatnog epitela s titanijem, jasno je da je ta adhezija slabija od one kod zuba. Drugi dio biološke širine, koja je kod implantata nešto veća i ponekad iznosi 3 do 4 mm, vezivni je pričvrstak. On se dominantno sastoji od kolagenih vlakana paralelnih s površinom implantata, a time i manje otpornih na sondiranje. Također sadrži manje fibroblasta nego oko zuba pa slični ožiljkastom tkivu. Ta se vlakna ne vežu na titanijsku površinu, a to vezivo je slabije opskrbljeno krvlju s obzirom na to da nedostaju dezmosomalne krvne žile, a smanjena je i opskrba iz alveolarnih krvnih žila. Dakle, i protektivna i nutritivna vrijednost niža mu je u odnosu na tkivo oko prirodnog zuba (Slika 1.) (3,4).



Slika 1. Razlika u građi parodontnih i periimplantatnih tkiva. (OSE - oralni sulkusni epitel, OE - oralni epitel, JE - spojni epitel, PISE - periimplantatni sulkusni epitel, PIE - periimplantatni epitel)

## **2.2. Preduvjeti za postizanje optimalnog izgleda tranzicijske zone u implantoprotetskoj terapiji**

U svakoj fazi implantoprotetske terapije moramo imati na umu željeni konačni rezultat. Zato je od presudne važnosti planiranje svakog koraka jer se pogreške, koje će utjecati na završni izgled rada, a time i na zadovoljstvo pacijenta, mogu napraviti u kirurškoj fazi, fazi cijeljenja tkiva i pri izradi definitivnog rada.

### **2.2.1. Pozicioniranje i promjer implantata**

Vrijeme postavljanja implantata trebalo bi biti što je ranije moguće nakon ekstrakcije zbog smanjenja resorpcije kosti i kolapsa mekih tkiva (5). Dakle, ili imedijatno ili nakon šest do osam tjedana. Pozicioniranje implantata i odabir idealnog promjera za pojedino mjesto u alveolarnom grebenu iznimno je važno. Vrat implantata trebao bi ležati u apikokoronarnom smjeru 2 mm od caklinsko-cementnog spojišta susjednih zubi, a ako postoji gingivna recesija, onda 3 mm apikalno od ruba gingive. Od bukalne kosti trebao bi biti udaljen barem 1 mm, a od susjednog implantata minimalno 3 mm. Današnja digitalna tehnologija omogućuje nam da se na temelju CBCT snimke pozicija implantata detaljno isplanira te da se, superpozicijom digitalnog otiska čeljusti i CBCT snimke, izradi kirurška šablona kako bi se taj planirani trodimenzionalni položaj prenio u usta

pacijenta. Ako je kost dehiscijentna ili fenestrirana, potrebno ju je augmentirati. Manji defekti mogu se korigirati za vrijeme same implantacije, a kod većih je potreban višefazni pristup kod kojeg se najprije kost augmentira, a kasnije se implantira (5).

Vrsta implantata također utječe na okolna tkiva. Implantati koji imaju vanjsku heksagonalnu vezu s nadogradnjom pokazuju veće vrijednosti gubitka marginalne kosti od onih s unutrašnjom konusnom vezom, što se odražava i na izgled periimplantatnih mekih tkiva. Uzrok je povećana mikromobilnost implantatne nadogradnje kod implantata s vanjskom heksagonalnom vezom koja onda uzrokuje oštećenje tkivnog pričvrstka (1,4). Implantati s unutrašnjom konusnom vezom mogu biti kombinirani i s konceptom promjene platforme nadogradnje (eng. *platform switching*) koji ima brojne prednosti kao što je eliminacija kompresije mekih tkiva oko implantata, olakšano postavljanje nadogradnje bez prevelike ishemije te dovoljno aproksimalnog prostora za interdentalnu četkicu (6). Takvi implantati mogu se postaviti dublje u kost radi poboljšanja estetskih rezultata (5).

#### 2.2.2. Karakteristike mekih tkiva

Gingivni fenotip ima značajan utjecaj na estetiku i potencijalni razvoj periimplantatnih bolesti. Razlikujemo tanki i debeli fenotip. Kod tankog su papile duge i šiljate, a prilikom sondiranja prozire se vrh sonde kroz sulkus te je naglašen girlandiformni tijek gingive. Takva je gingiva sklona recesijama. Kod debelog fenotipa, papile su kraće, gingivni tijek je ravniji, sonda se ne prozire kroz sulkus i puno je povoljniji za implantoprotetsku terapiju. Zato bi bilo dobro poduzeti sve što se može kako bi se tanki fenotip konvertirao u debeli. Periimplantatni fenotip obuhvaća širinu keratinizirane sluznice, visinu sluznice i suprakrestalnu visinu sluznice. Širina keratinizirane sluznice ima ključnu ulogu u prevenciji i liječenju periimplantatnog mukozitisa i mora iznositi minimalno 2 mm. Kad je manja, izraženije je i pacijentovo nezadovoljstvo estetskim rezultatima terapije. Širi pojas povezuje se s boljom kontrolom plaka (7). Veća visina sluznice važna je za estetiku, ali i za stabilnost marginalnog ruba te doprinosi smanjenju pojave gingivnih recesija. Mala suprakrestalna visina tkiva povezana je s povećanim gubitkom periimplantatne marginalne kosti i ovdje može pomoći augmentacija tkiva (7, 8).

Za proširenje pojasa keratinizirane sluznice uspješnima su se pokazale metode augmentacije s pomoću mekotkivnog transplantata, posebno slobodnoga gingivnog transplantata, u kombinaciji s

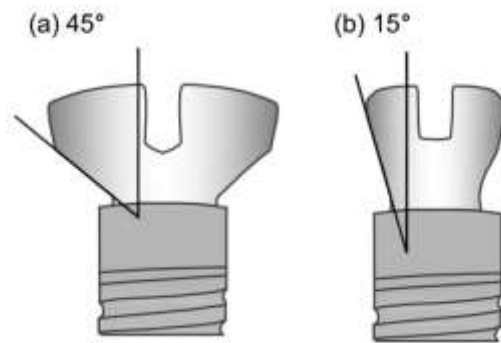


apikalno pomaknutim režnjem. Nakon ovog postupka, tkiva pokazuju manju dubinu sondiranja, niži indeks plaka i smanjenje dehiscijencije periimplantatnih mekih tkiva. Visina sluznice augmentira se kako bi se postigli bolji estetski rezultati i kompenzirao nedostatak volumena tkiva, najbolje vezivnotkivnim transplantatom ili acelularnim dermalnim matriksom. Suprakrestalna visina sluznice augmentirana za vrijeme implantacije (najbolje acelularnim dermalnim matriksom), pokazuje značajno smanjenje gubitka marginalne kosti (8).

### 2.2.3. Karakteristike implantatne nadogradnje

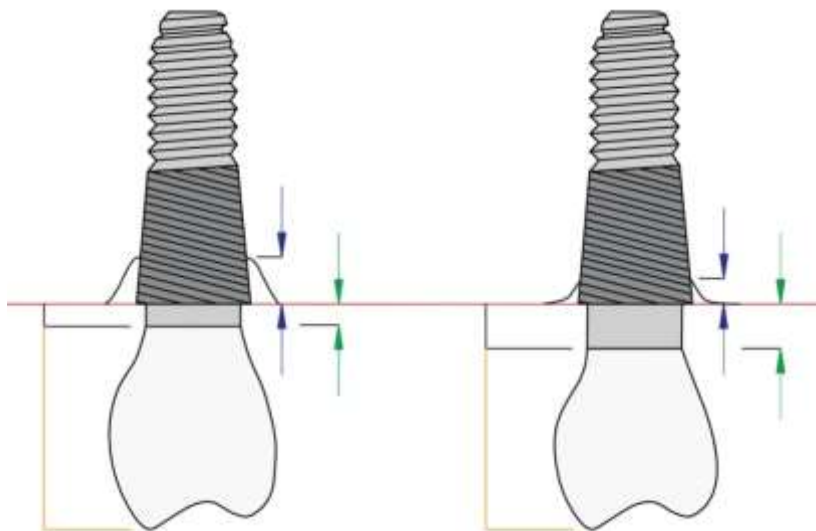
Već smo naglasili važnost kirurške faze i postojanja suficijentnog volumena kosti i mekog tkiva. Protetska faza terapije također ima veliki utjecaj na konačni estetski ishod. Dapače, pravilno oblikovan nadomjestak može ne samo podržavati oblik mekih periimplantatnih tkiva nego ih i modelirati u željenom smjeru. Posebno povoljan utjecaj na očuvanje, pa čak i poboljšanje profila mekih tkiva i njegovu stabilnost, imaju implantati s promjenom širine platforme nadogradnje. Postavljeni malo supkrestalno i 3 do 4 mm apikalno od slobodnoga gingivnog ruba osiguravajući dovoljnu visinu implantatne nadogradnje, imaju povoljan utjecaj na očuvanje marginalne kosti (9). Smanjenjem promjera platforme nadogradnje u odnosu na promjer implantata, pukotina između implantata i nadogradnje s upalnim infiltratom koji može sadržavati, udaljava se od kosti. Sama geometrija ovakvog spoja utječe na dizajn implantatne nadogradnje te ostavlja više prostora za potencijalnu augmentaciju mekih tkiva (10).

Postoje razlike u dimenzijama mekih tkiva ovisno o širini nadogradnje, tj. kutu izlaznog profila. I kod uskog i kod širokog izlaznog profila, dimenzije uspostavljenog suprakrestalnog tkivnog pričvrstka slične su i iznose oko 2 mm za spojni epitel i oko 1,5 mm za vezivni pričvrstak, s tim da je dimenzija vezivnog pričvrstka dosta stabilna, dok dimenzija spojnog epitela varira. Međutim, pokazalo se da kod širokih nadogradnji s velikim kutom izlaznog profila dolazi do apikalne migracije biološke širine s posljedičnim većim gubitkom marginalne kosti (10). To je zato što se pričvrstak veže na područje spoja implantata s nadogradnjom i na rame implantata, a kod veće divergencije unutrašnjeg zida tog spoja, kakva se nalazi kod širokog izlaznog profila, mjesto za ovu biološku zonu suženo je i preblizu kosti koja se posljedično remodelira (10, 11). Studije pokazuju da kod implantatnih nadogradnji s kutom izlaznog profila većim od 30 stupnjeva i kod konveksnog izlaznog profila postoji znatniji rizik od razvoja periimplantitisa. To vrijedi samo za implantate u razini kosti (Slika 2.) (12).



Slika 2. Izgled implantatne nadogradnje s velikim i malim kutom izlaznog profila.

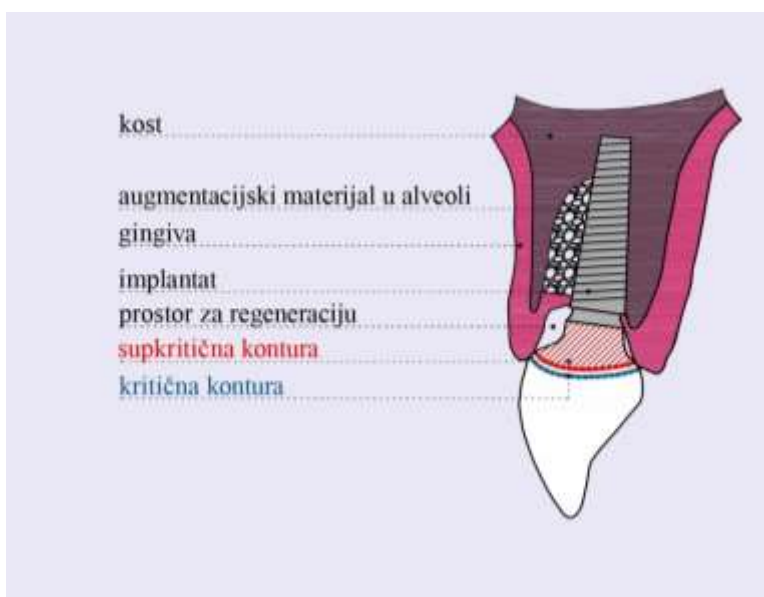
Čini se da veliku važnost ima i visina nadogradnje. Istraživanja upućuju da visina nadogradnje veća od 2 mm kod implantata u razini kosti s promjenom platforme i internom heksagonalnom vezom, čak i kod tanke sluznice, povoljno utječe na smanjenje gubitka marginalne kosti (13). Kod implantata u razini tkiva čini se da nema utjecaja (Slika 3.).



Slika 3. Utjecaj visine implantatne nadogradnje na gubitak marginalne kosti. (Plave strelice – gubitak marginalne kosti, zelene strelice – visina nadogradnje)

### 2.3. Oblik izlaznog profila

Kako bi se implantoprotetski nadomjestak integrirao među prirodne zube, potrebno je premostiti nerazmjer u promjeru i obliku između implantata i prirodnog zuba koji bi se na tom specifičnom dijelu alveolarnoga grebena inače nalazio. Ta je uloga pripala transgingivnom dijelu implantatne nadogradnje (ako imamo krunicu na vijak lijepljenu na titanijsku bazu, onda transgingivni dio same krunice oblikuje prijelaznu zonu). Izlazni profil je onaj dio implantatne nadogradnje koji se nalazi između vrata implantata i marginalnoga gingivnog ruba. Dvije su zone transgingivnog dijela implantatne nadogradnje: kritična i supkritična kontura. Kritična kontura je površnji dio (oko 1 mm ispod marginalnog ruba) odgovoran za marginalno konturiranje i položaj zenita marginalnog ruba, a supkritična je u kontaktu s dubljim tkivima i pruža im potporu te ima utjecaj na volumen i boju bukalnog profila mekih tkiva (Slika 4) (6).



Slika 4. Kritična i supkritična kontura transgingivnog dijela implantatne nadogradnje.

Smatra se da je oblikovanje izlaznog profila privremenom individualiziranom implantatnom nadogradnjom ili individualiziranim vijkom za cijeljenje klinički predvidljiv i ponovljiv postupak. Ovisno o tome jesmo li implantirali jednofazno ili dvofazno, oblikovati meka tkiva možemo imedijatno ili odgođeno, a za sazrijevanje i stabilizaciju tkiva potrebno je tri do dvanaest mjeseci (6).

### 2.3.1. Imedijatni provizorij na imedijatnom implantatu

Imedijatna implantacija i imedijatni privremeni nadomjestak pokazali su se kao metoda kojom se najbolje čuvaju visina i volumen postojećih mekih tkiva te je u kliničkoj primjeni sve popularnija, pogotovo usavršavanjem dizajna implantata koji omogućuju postizanje primarne stabilnosti. Obično se u ovu svrhu primjenjuje privremena nadogradnja načinjena od materijala koji se može konturirati aditivnim ili suptrakcijskim metodama (npr. polietereeterketon ili PEEK) i privremena krunica. Ovako upotrijebljeni nadomjestak mora pružati potporu postojećim tkivima bez kompresije te ostaviti prostora formiranju krvnog ugruška i eventualnom augmentacijskom materijalu, koji će, u procesu cijeljenja bez ishemije, postati novo meko ili koštano tkivo. Krična kontura može pratiti konture zuba koji se nalazio na tom mjestu aproksimalno i oralno, a bukalno se može stanjiti za 0,5 do 1 mm kako bi dozvolila koronalni pomak marginalnog ruba, osobito ako je prije bila prisutna blaga recesija. Supkrična kontura treba biti što konkavnija kako bi omogućila mjesto za koagulum ili augmentacijski materijal. Sam dizajn diktiraju apikokoronalna i bukolingvalna pozicija implantata te visina platforme nadogradnje. Za provizornu krunicu može se upotrijebiti krana izvađenog zuba, konfekcijska krunica ili CAD/CAM dizajnirana krunica te se kompozitom zalijepiti na privremenu nadogradnju. Daljnjim dodavanjem kompozita, implantatna nadogradnja individualizira se do željenog oblika (6).

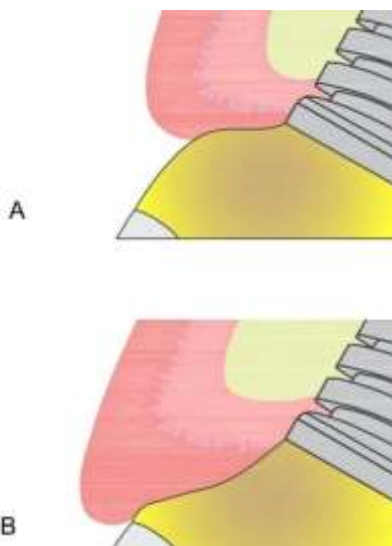
### 2.3.2. Odgođena izrada provizorija nakon sazrijevanja mekih tkiva i oseointegracije

Provizorij se može napraviti i nakon otvaranja implantata. U tom trenutku možemo se susresti s nekoliko scenarija s obzirom na volumen mekih tkiva prisutan oko implantata:

- a) Predimenzionirano tkivo
- b) Tkivo idealnih dimenzija
- c) Deficijentno tkivo s horizontalnom diskrepancijom od 1,5 do 2 mm
- d) Insuficijentno tkivo sa značajnim gubitkom volumena

Kod predimenzioniranih tkiva, gdje je vestibularna granica pomaknuta koronalno, krična kontura može se povećati kako bi potisnula marginalni rub na apikalniju poziciju, a supkrična kontura treba biti ravna ili konkavna kako ne bi pritiskala tkivo. Kada je tkivo idealnih dimenzija, transgingivni dio implantatne nadogradnje treba izgledati kako je izgledao i zub. Kod tkiva s

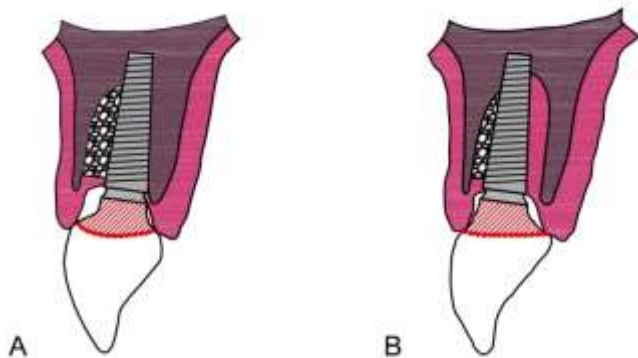
blagom recesijom, kritična kontura može se poddimenzionirati kako bi se pokušala pospješiti koronalna migracija marginalnog ruba, a supkritična kontura može biti blago konveksna kako bi se popravio volumen vestibularnog profila tkiva i izbjegle neestetske sjene na konkavitetima tkiva. Ako je i papila insuficijentna, supkritična kontura može se napraviti konveksnijom, a kritična stanjiti te se tako može dobiti za 0,5 do 1 mm dulja papila i potencijalno izbjeći četvrtasti oblik zuba (6,14). Neki autori ipak smatraju da je taj efekt kratkotrajan i da se s vremenom, zbog pritiska na krvne žile, papila povuče apikalno. Bolji bi se uspjeh mogao postići ako se oslobodi mjesto za papilu pa se, nakon sazrijevanja, zatvore nadomjestkom eventualno zaostali prostori. Sazrijevanje traje bar četiri tjedna, a preporučljivo je ne odvijati nadogradnju prva četiri mjeseca nakon ugradnje implantata, a onda eventualno modificirati profil (Slika 5.) (2).



Slika 5. Povećanje konveksiteta izlaznog profila implantatne nadogradnje uzrokuje apikalnu migraciju tkiva (A). Konkavniji dizajn može pogodovati smještanju marginalnog ruba koronalnije (B).

Ako je potrebno, svaka dva tjedna dodaje se konveksitet dok se ne dođe do rezultata i svaki put polira se površina. Površine moraju biti glatke i polirane kako bi prijelazi bili blagi i kako bi se smanjila kontaminacija. Poliranje ovih površina i čišćenje parom potiču adheziju epitelnih stanica. Svaki put kada dodamo volumen nadogradnji, ona pritiskom na okolna tkiva izazove ishemiju (15). Ako se boja tkiva nakon deset minuta potpuno izjednači s bojom susjednih tkiva, znamo da nismo

ugrozili krvnu opskrbu (16). Iako je najveći problem ako je implantat postavljen previše bukalno, može se dogoditi da postavljanje implantata 3 mm palatinalno od vestibularnoga gingivnog ruba i samo 1,5 do 2 mm apikalno rezultira horizontalnim konveksitetom koji može biti problematičan za čišćenje. (Slika 6.)



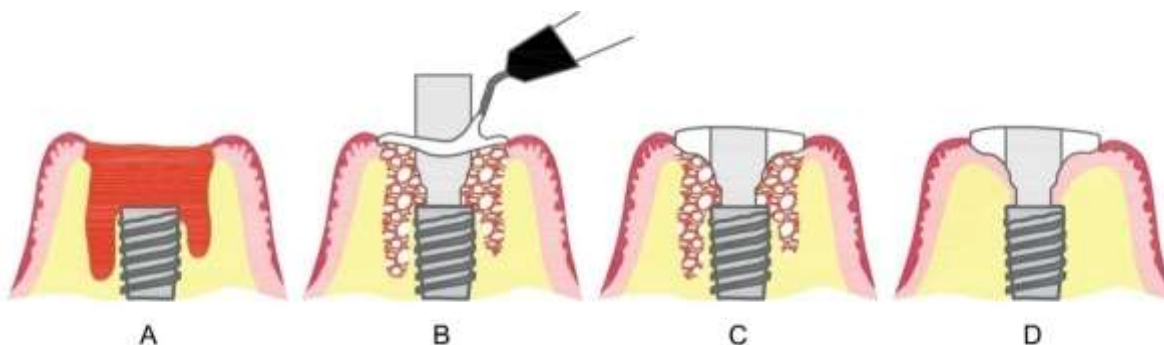
Slika 6. Utjecaj vestibulooralne pozicije implantata na oblik izlaznog profila implantatne nadogradnje.

#### 2.4. Klinički postupci oblikovanja tranzicijske zone

Gubitkom zuba neminovno dolazi do kolapsa tkiva koja ga okružuju, a poseban nam problem predstavlja resorpcija bukalnog dijela marginalne kosti, tzv. *bundle bone* koja je najčešće jako tanka, a gubitkom parodontnog ligamenta ostaje bez opskrbe krvlju. Posljedično tome, dolazi do smanjenja volumena kosti i mekih tkiva, što nam može ugroziti estetski rezultat implantoprotetske terapije. Stoga se sve više truda ulaže u razvoj postupaka kojima pokušavamo minimalizirati gubitak tkiva. Dobri rezultati u tom smislu postižu se atraumatskom ekstrakcijom zuba, imedijatnim postavljanjem implantata bez odizanja režnja i imedijatnim opterećenjem uz izbjegavanje druge kirurške faze (17, 18).

Da bismo smjeli imedijatno opteretiti implantat, moramo imati primarnu stabilnost od 35 Ncm ili 70 ISQ jedinica (eng. *implant stability quotient*). Ako se radi o stražnjoj regiji, najčešći je dvofazni kirurški pristup jer se smatra da bi okluzalne sile mogle ometati oseointegraciju, a iz estetskih razloga nije nužno napraviti provizorij. Međutim, u posljednje vrijeme sve se više govori o upotrebi individualiziranih vijaka za cijeljenje i posteriorno jer oni podupiru alveolarne konture zuba koji

se nalazio na tom mjestu, čuvaju augmentacijski materijal unutar alveole, sprječavaju utiskivanje hrane i ne zahtijevaju drugu kiruršku fazu (Slika 7.) (17).

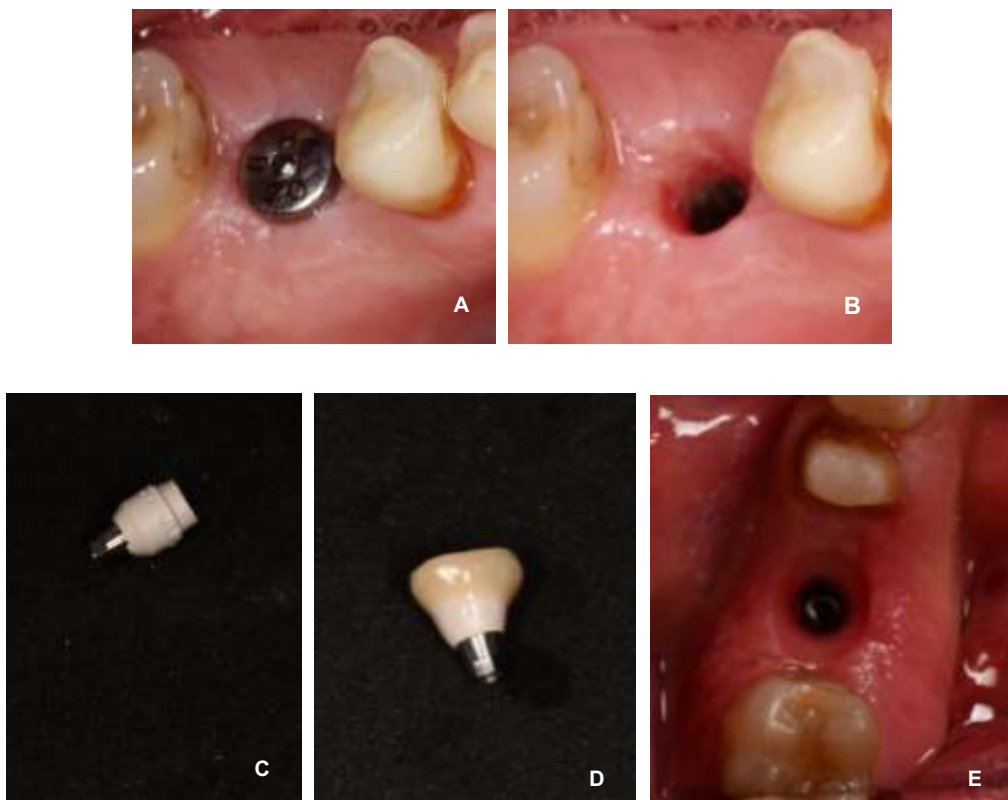


Slika 7. Izrada individualnog vijka za cijeljenje kod imedijatne implantacije. (A - imedijatno postavljen implantat, B - postavljanje PEEK vijka za cijeljenje i njegova individualizacija kompozitnim materijalom, C - konačni izgled individualiziranog vijka za cijeljenje s konkavnom supkričnom i konveksnom kritičnom konturom, D - oseointegriran implantat i sazrela periimplantatna meka tkiva spremna za otisak).

Morfologija tkiva oko implantata ovisi o svojstvima alveolarne kosti i o implantoprotetskoj restauraciji čijim dizajnom možemo očuvati prirodni izgled tkiva u cervikalnom području. Privremeni nadomjestak može poslužiti za adheziju sluznice i stvaranje biološke barijere u fazi cijeljenja, a najbolji se rezultati postižu kad izlazni profil imitira oblik prirodnoga zuba. Za razliku od konvencionalnih privremenih nadomjestaka, individualizirani podupiru postojeća meka tkiva, pružaju štiti za nesmetano cijeljenje u dijelu alveole u kojem se nalazi augmentacijski materijal i ne zahtijevaju upotrebu membrane (19).

Individualizirani izlazni profil privremenog nadomjestka može se izraditi na nekoliko načina i to imedijatno, najčešće zajedno s imedijatnom implantacijom ili odgođeno nakon oseointegracije. Na odluku o tome kada će se postaviti privremeni nadomjestak utječe nekoliko čimbenika: primarna stabilnost implantata, veličina pukotine između bukalne kosti i implantata, defekti mekih i tvrdih tkiva i potreba za njihovom augmentacijom. Već smo naglasili da imedijatni privremeni nadomjestak ima funkciju očuvanja arhitekture postojećih tkiva. S druge strane, odgođenim postavljanjem provizorija nastojimo izmodelirati tkiva kako bi se harmonično uklopila u zubni luk.

To najčešće postizemo suptraktivnim i aditivnim restaurativnim metodama oblikovanja izlaznog profila implantatne nadogradnje, sa ili bez tkivnih transplantata (Slika 8.) (20).



Slika 8. A i B - Tkiva oblikovana konfekcijskim vijkom za cijeljenje, C - PEEK privremena implantatna nadogradnja nadržavana za bolju retenciju kompozitnog materijala, D - individualizirana nadogradnja, E - meka tkiva oblikovana individualiziranom implantatnom nadogradnjom.



Tri su osnovne metode oblikovanja izlaznog profila:

- a) Metoda selektivnog ili adaptivnog pritiska kod koje se primjenjuje jači pritisak na interdentalne papile kako bi ih se poduprlo i stisnulo u interdentalni prostor, a slabiji na bukalnu sluznicu kako bi se dozvolila koronalna migracija marginalnog ruba
- b) Metoda dinamičkog pritiska kod koje se provizorij najprije predimenzionira kako bi potisnuo tkiva, a zatim se sužava tamo gdje želimo da tkiva urastu
- c) Metoda oblikovanja supkritične i kritične konture koju smo prije opisali (16).

Privremeni nadomjestak može se na implantat pričvršćivati vijčanom vezom ili cementiranjem. Ako je implantat u povoljnoj, protetski planiranoj poziciji, možemo upotrijebiti vijčanu vezu i izbjeći mogućnost komplikacija zbog zaostatnog cementa (21, 22).

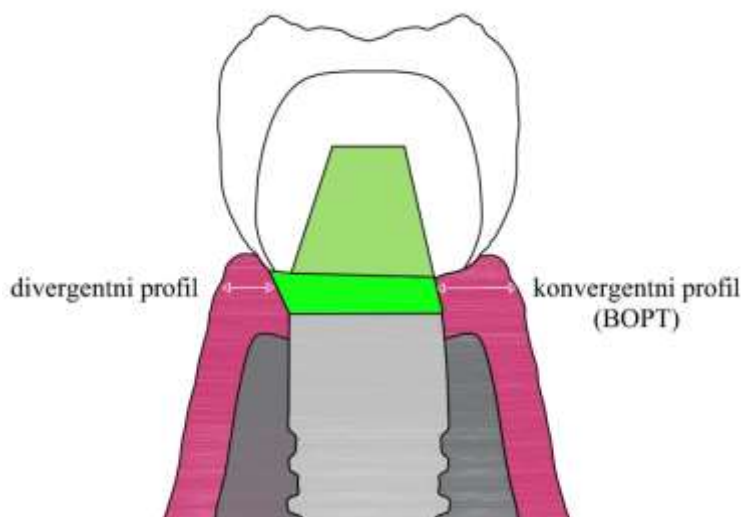
#### 2.4.1. Oblikovanje tranzicijske zone kod implantata u razini tkiva

Izbor implantata također utječe na mogućnost manipulacije mekim tkivima. Kod implantata u razini tkiva, veza implantata i implantatne nadogradnje, a time i pukotina u kojoj se nalaze bakterije, udaljena je od ruba kosti i povoljno utječe na njegovo očuvanje, ali transmukozni dio već je tvornički definiranog oblika, ne možemo ga modelirati pa nemamo puno utjecaja na izgled tranzicijske zone. Postoji mogućnost upotrebe implantatne nadogradnje bez definirane stepenice i oblikovanja transmukoznog dijela po principima tzv. biološki usmjerene preparacije zubi (eng. *Biologically Oriented Preparation of Teeth* (BOPT) kojom se uobičajeno divergentni pretvara u konvergentni oblik. Tako se formira kontinuitet između implantata i protetskih komponenti (nema horizontalne pukotine), a bakterije su zadržane u protetskom dijelu dalje od kosti (23).

Glavni princip BOPT metode je da se tkivo može prilagoditi obliku protetskog nadomjestka na zubu ili implantatu. Upotrebljavaju se konvergentne nadogradnje bez stepenice koje su tanjeg profila u području supkritične zone i na njima se oblikuje nadomjestak sa željenim konturama (bukolingvalno predimenzioniranje i aproksimalno sužavanje) u cervikalnom području. Ovaj koncept djeluje povoljno na suprakrestalni tkivni pričvrstak i periimplantatno brtvljenje sluznice preko kolagenih vlakana koja ostaju dugoročno stabilna i debela čuvajući podležecu kost (24).

Oblikovanje tkiva ovdje sličnije je onom kod parodontnih tkiva nego onom kod implantata u razini kosti ili u razini tkiva s divergentnim vratom. Nakon uzimanja otisaka sintetičkim elastomernim

otisnim materijalom i transferom u žlici, na gipsanom modelu iscrtava se i potom radira željeni profil nadomjestka koji se izrađuje u laboratoriju na implantatnoj nadogradnji. Cijeli se postupak može napraviti i digitalno. Za skeniranje umjesto transfera koristimo *scanbody*, a cijeli postupak oblikovanja nadomjestka može se napraviti digitalno i isprobavati na 3D printanom modelu (Slika 9.) (23, 24).



Slika 9. Formiranje mekih tkiva kod divergentnih nadogradnji i kod konvergentnih modificiranih prema BOPT principima.

#### 2.4.2. Oblikovanje tranzicijske zone kod implantata u razini kosti

Budući da se spoj implantata i implantatne nadogradnje kod implantata u razini kosti nalazi u blizini ruba kosti, terapeut ima slobodu individualnog oblikovanja izlaznog profila, određivanja položaja ruba krunice i zenita marginalnoga gingivnog ruba. Oblikovanju tranzicijske zone možemo pristupiti imedijatno ili odgođeno. Ako se radi o imedijatnoj privremenoj restauraciji, ona mora biti bez funkcijskog opterećenja (20, 25).

##### 2.4.2.1. Analogni klinički postupci oblikovanja tranzicijske zone

Većina vijaka za cijeljenje cilindričnog je oblika, što nije kompatibilno s izgledom mekih tkiva kod prirodnih zubi. Ako želimo postići uvjerljiviji estetski rezultat, možemo oblikovati periimplantatna meka tkiva s pomoću privremene implantatne nadogradnje i privremenog protetskog nadomjestka

odgovarajućeg oblika koji selektivno vrši pritisak na određene dijelove, što je posebno učinkovito kod debelog fenotipa mekih tkiva koja dobro reagiraju na kompresiju. Pritisak na bukalni dio tranzicijske zone mora biti umjeren kako bi marginalni rub bio nešto koronalnije od ruba gingive susjednog zuba, dok se na interdentalno područje aplicira veći pritisak kako bi se papila, ako je zadovoljavajućih dimenzija, poduprla (20, 26).

Klinički se privremeni nadomjestak može izraditi na nekoliko načina.

a) Indirektno u laboratoriju

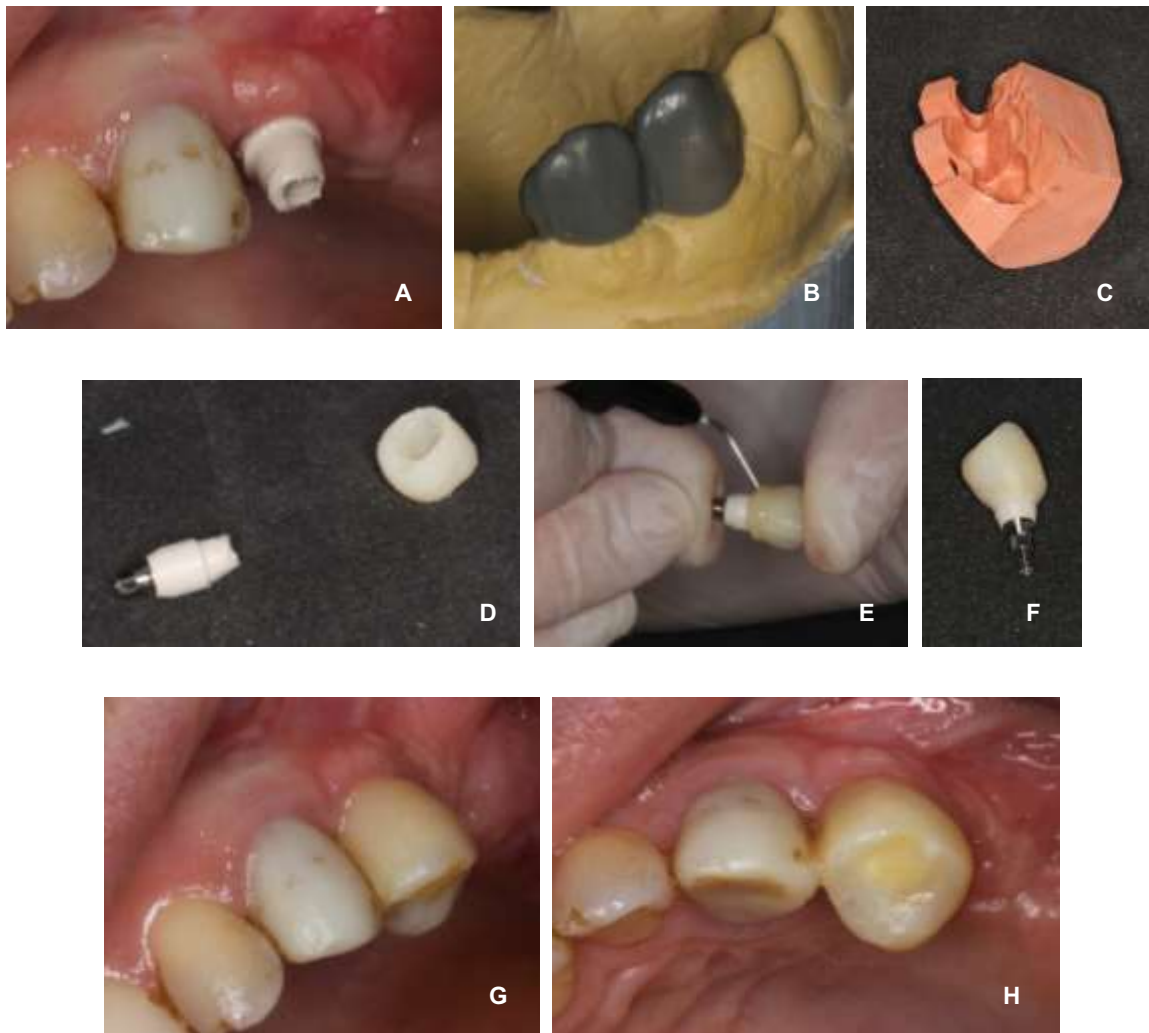Nakon cijeljenja tkiva, može se uzeti otisak sintetskim elastomernim otisnim materijalom s pomoću transfera i na gipsanom modelu se, na temelju navoštavanja idealnog oblika protetskog nadomjestka u laboratoriju, radira željeni izlazni profil. Nakon toga se na privremenoj implantatnoj nadogradnji izrađuje privremeni nadomjestak koji se prenosi u usta i tijekom sljedećih tri do šest mjeseci aditivnim i suptrakcijskim metodama postupno se oblikuje do optimalnog izgleda (20, 26).

Izradom provizorija u laboratoriju dobiva se izlazni profil optimalnog oblika i skraćuje se vrijeme boravka pacijenta u ordinaciji (25).

U laboratoriju se može napraviti i imedijatni provizorij. Prije implantacije uzme se otisak i izlije model te se izdubi mjesto kamo se postavlja implantat. Nakon implantacije, pozicija implantata prenese se akrilatnim ili kompozitnim ključem kojim se registrira položaj transfera. Laboratorijski implantatni analog pričvrsti se na transfer te se fiksira u prethodno napravljeno mjesto u modelu i na njemu se izrađuje provizorij (5).

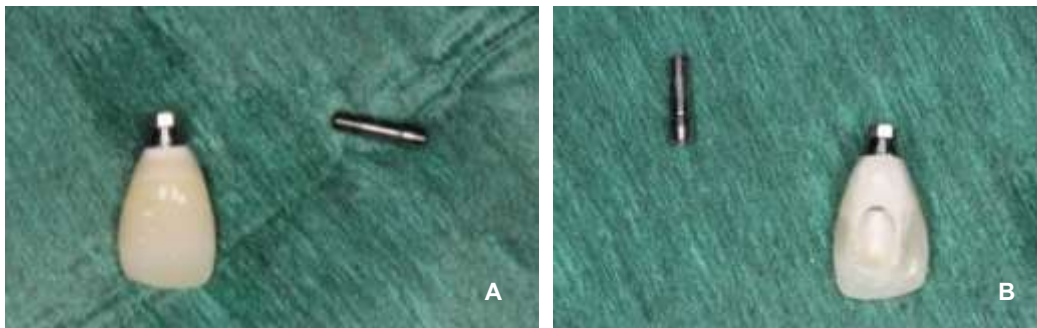
b) Direktno u ustima

Na privremenoj implantatnoj nadogradnji koja se mehanički nahrapavi, na temelju silikonskog ključa napravljenog ili na modelu s navoštanim nadomjestkom ili direktno u ustima prije vađenja zuba, napravi se provizorij s pomoću autopolimerizirajućeg bis-akrilnog kompozitnog materijala. Sve se pažljivo odvije s implantata i oblikovanje se dovrši tekućim kompozitom (Slika 10.) (26).



Slika 10. Izrada provizorija direktno u ustima. (A - PEEK privremena nadogradnja, B - *wax up*, C - silikonski ključ, D - provizorij iz bismetilmetakrilatnog kompozita i nahrenavljena nadogradnja, E- individualizacija tekućim kompozitom, F - gotov provizorij na vijak, G i H - izgled u ustima)

Ovom metodom pacijent može dobiti privremeni nadomjestak isti dan kad i implantat, ali je ovakva izrada provizorija često vremenski zahtjevna. Optimalno je upotrebljavati privremene nadomjestke s vijčanom vezom te ih dobro ispolirati i očistiti 20 sekundi parom prije pričvršćivanja na implantat (Slika 11.) (25,27).



Slika 11. Privremeni nadomjestak na privremenoj PEEK implantatnoj nadogradnji koji se na implantat pričvršćuje vijčanom vezom. (A - labijalna ploha, B - palatinalna ploha)

Moguće je i upotrijebiti krunu izvađenog zuba koja se ispreparira, očisti i kompozitom zaljepi na privremenu nadogradnju s pomoću silikonskog indeksa za pozicioniranje. Budući da se tu radi o imedijatnoj izradi provizorija, on mora biti izvan funkcijskog opterećenja. Treba voditi računa i o pravilima za oblikovanje kritične i supkritične konture (21).

Privremena implantatna nadogradnja može biti PEEK ili titanijska, a na nju se može modelirati ili cijela kruna zuba ili samo transgingivni dio važan za oblikovanje izlaznog profila (28). Ta metoda osobito je praktična kod implantata u stražnjoj regiji (17).

#### 2.4.2.2. Digitalni postupci oblikovanja tranzicijske zone

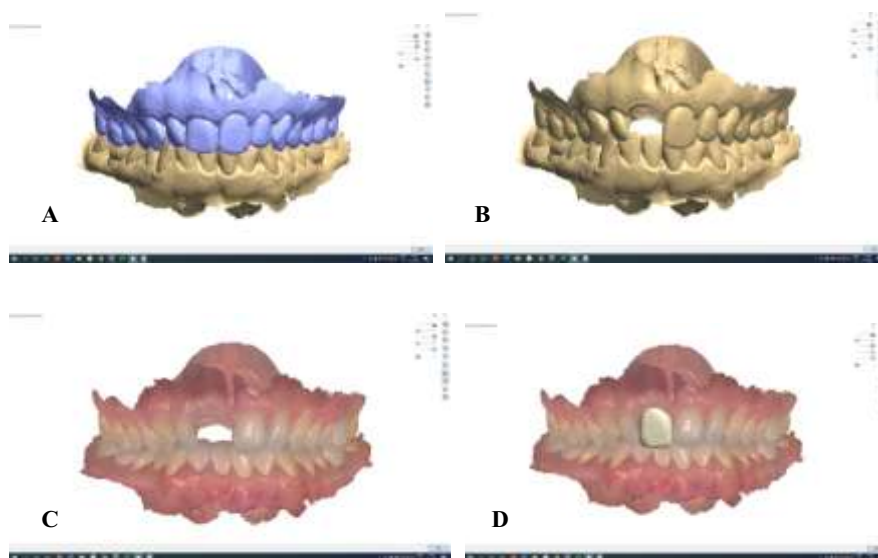
Budući da je za postizanje idealnog izlaznog profila često potrebno nekoliko puta skidati privremeni nadomjestak i modificirati ga, te tako potencijalno traumatizirati osjetljiva periimplantatna tkiva s mogućim posljedičnim recesijama, bilo bi dobro odmah izraditi nadomjestak koji imitira izlazni profil istog zuba suprotne strane čeljusti. Upravo nam to omogućuje digitalna tehnologija (29).

Nakon kompjutorski planirane protetski navođene implantacije s pomoću kirurške šablone, intraoralnim skeniranjem (IOS) *scanbody* komponente odgovarajućeg implantološkog sustava, točan trodimenzionalni položaj implantata prenosi se u dentalni laboratorij u obliku STL (eng. *standard triangulation language*) datoteke. Zub kontralateralne strane poslužit će kao predložak za oblikovanje izlaznog profila (*Digitally Flip Technique-DFT*). DICOM datoteka CBCT snimke koja je služila za planiranje implantacije superponira se IOS snimkom, u softveru za planiranje

virtualno se dizajnira izlazni profil i CAD/CAM tehnikom fabricira obično iz polimetilmetakrilatnog materijala (PMMA). Tako dobiveni profil cementira se na prefabriciranu titanijsku bazu s pomoću posebnog *primera* i kompozitnog cementa. Za razliku od analognih metoda kod kojih zubni tehničar ili terapeut zapravo samo procjenjuju kakav bi trebao biti oblik izlaznog profila, s pomoću DFT-a dobivamo točan izlazni profil kopiran s kontralateralnog zuba (29).

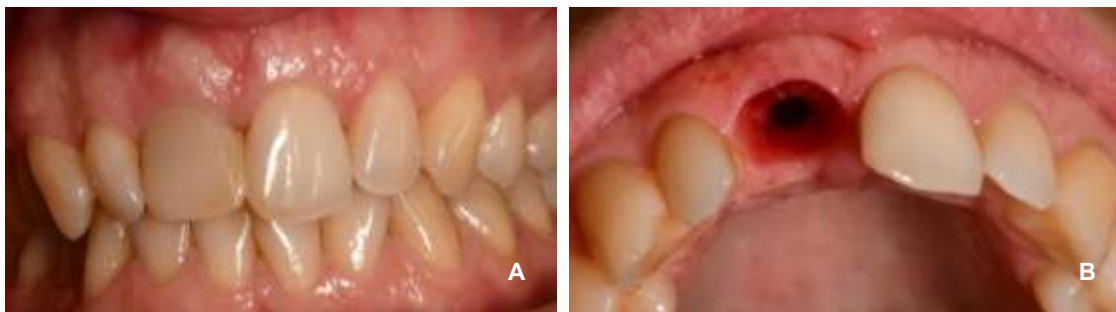
Dimenzije ovako dobivenog izlaznog profila poželjno je smanjiti za 10 % kako bi se smanjila mogućnost nastanka gingivne recesije (30).

Postoji i modificirana digitalna metoda koja ne upotrebljava CBCT snimku, već samo IOS snimku i metodom zrcaljenja kontralateralnog zuba u CAD/CAM softveru dizajnira izlazni profil. On se također izrađuje iz PMMA-e i lijepi na prefabriciranu implantatnu nadogradnju, a u usta se pozicionira s pomoću akrilatnog ključa. Granica mu mora biti 1 mm koronalnije od gingivnog ruba, a provizorij se može izraditi i kao akrilatna krunica u nosaču *Essix*. Naravno, u posljednje vrijeme preferira se napraviti odmah privremenu krunicu na vijak na privremenoj implantatnoj nadogradnji koja nema funkcijske kontakte za vrijeme oseointegracije (Slika 12.) (30).



Slika 12. DFT-om oblikovan privremeni nadomjestak s povoljnijim oblikom od situacije prije vađenja zuba. (A - digitalni otisak prije vađenja zuba, B i C - izbrisan zub 11, D - zrcalna slika zuba 21 na mjestu 11).

Nakon oblikovanja izlaznog profila, sazrijevanje tkiva možemo prepoznati po krvarenju prilikom prvog skidanja privremenog nadomjestka (Slika 13.) (27).



Slika 13. A - privremeni nadomjestak pričvršćen vijkom u istom posjetu kad je i imedijatno postavljen implantat, B - prvo skidanje nadomjestka nakon oseointegracije implantata i sazrijevanja tkiva.

## **2.5. Klinički postupci prijenosa oblika izlaznog profila na trajni rad**

Nakon što se privremenim radom oblikuje idealan izlazni profil kakav želimo zadržati i kod trajnog protetskog nadomjestka, potrebno je u laboratorij egzaktno prenijeti njegov oblik i dimenzije. To se može učiniti na nekoliko načina (31).

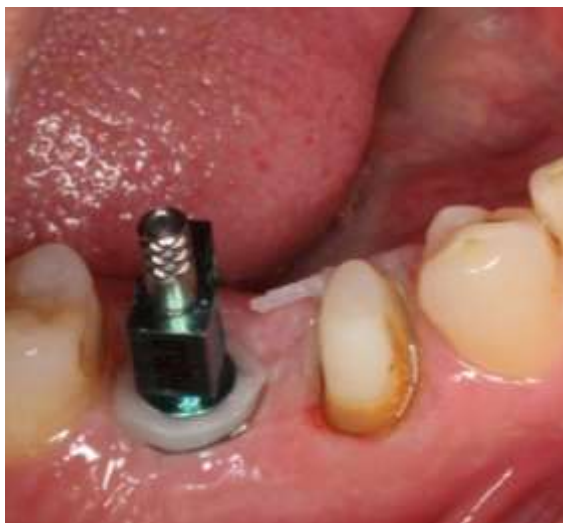### **2.5.1. Analogni klinički postupci prijenosa izlaznog profila**

Tehnike koje će ovdje biti opisane jednostavne su i pristupačne. Ne zahtijevaju visoku tehnološku opremljenost, a znatno poboljšavaju konačni estetski rezultat i pridonose očuvanju zdravlja periimplantatnih tkiva. Kliničar može izabrati koja mu metoda odgovara u pojedinom kliničkom slučaju s obzirom na njihove prednosti i mane (31).

#### **2.5.1.1. Modifikacija prijenosnog vijka kompozitom intraoralno**

Nakon uklanjanja privremenog nadomjestka, u implantat se postavi prijenosni vijak (transfer) i pukotina koja se nalazi između vijka i zidova gingive ispuni se tekućim kompozitom i osvijetli. To se mora napraviti čim se skine provizorij prije nego što tkivo kolabira. Tako modificirani vijak

upotrebljava se za uzimanje otiska sintetskim elastomernim otisnim materijalom u individualnoj žlici (31). (Slika 14.)

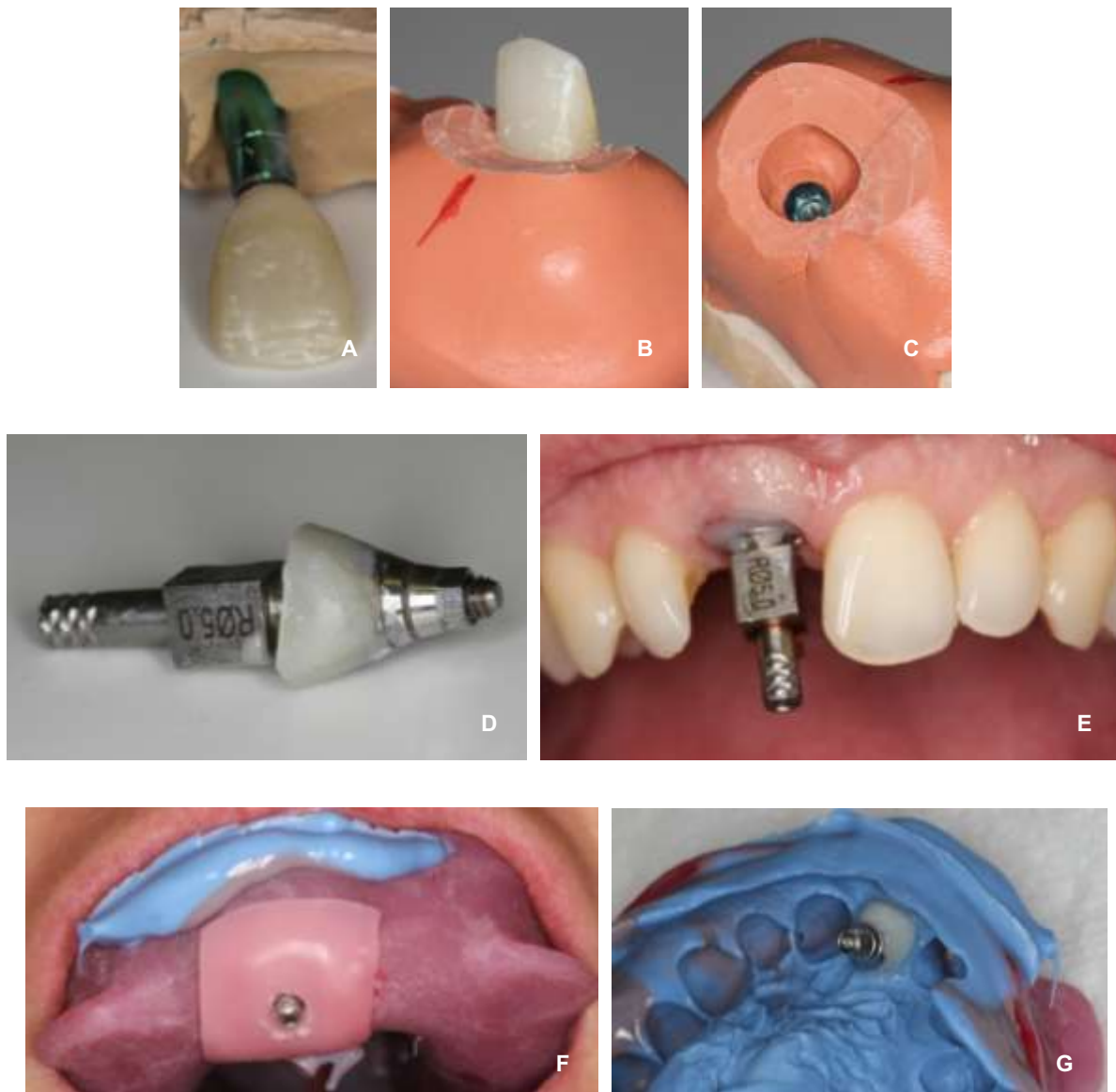


Slika 14. Modifikacija prijenosnog vijka kompozitom intraoralno.

#### 2.5.1.2. Modifikacija prijenosnog vijka kompozitom ekstraoralno

Privremeni nadomjestak vijkom se pričvrsti na laboratorijski analog implantata i sve se skupa uroni u silikonski materijal u kalupu do granice najšire cirkumferencije provizorija. Laboratorijski analog može se i najprije staviti u sadreni kalup, a kad se sadra veže, na njega se pričvrsti provizorij. U području spoja analoga i provizorija stavi se silikonski materijal. Čim se silikon veže, provizorij se skine s analoga i na njegovo mjesto stavi se prijenosni vijak. Pukotina između vijka i obrisa silikona popuni se obično autoakrilatom ili kompozitom i tako individualizirani vijak upotrebljava se za trajni otisak uobičajenom metodom (Slika 15.) (5, 31).





Slika 15. Ekstraoralna modifikacija transfera. (A - provizorij pričvršćen na laboratorijski analog, B i C - silikonski materijal kojim se registrira oblik izlaznog profila provizorija, D - individualizirani transfer, E - individualizirani transfer u implantatu, F i H - otisak).

### 2.5.1.3. Otisak s pomoću privremenog nadomjestka

Privremeni nadomjestak može se upotrijebiti umjesto prijenosnog vijka. Ako imamo provizorij na vijak, onda za otisak upotrebljavamo otvorenu žlicu i dugi vijak kako bismo mogli odviti provizorij nakon stvrdnjavanja otisnog materijala. Ako je provizorij na cementiranje, onda otisak možemo

uzeti u zatvorenoj žlici te implantatnu nadogradnju reponirati u otisak. Eventualne netočnosti kod ove metode mogu se pojaviti zbog nedovoljno točne repozicije nadogradnje u privremenu krunicu ili manje preciznog dosjeda privremene implantatne nadogradnje u odnosu na nadogradnje s titanijskim dosjedom. Kod svih navedenih metoda izljev se radni model iz sadre, a dio individualiziranog izlaznog profila lijeva se u silikonu (31).

### 2.5.2. Digitalni postupci prijenosa izlaznog profila na trajni rad

Otisak na implantatima može se uzeti i digitalno intraoralnim skenerom tako da se na implantat postavi *scanbody* komponenta. Međutim, zbog kolapsa periimplantatnih mekih tkiva nakon skidanja privremenog nadomjestka, to nije dovoljno i ne dobije se točna informacija o izgledu izlaznog profila. Da bismo dobili točan otisak, potrebno je napraviti nekoliko digitalnih otisaka koji se kasnije superponiraju kako bi dali dovoljno informacija za izradu definitivnog rada kojim ćemo zadržati izlazni profil dobiven privremenim nadomjestkom. Potpuno digitalna metoda (eng. *Fully Digital Technique* - FDT) može se napraviti direktnim ili indirektnim pristupom, ovisno o stanju tkiva, implantatnoj platformi te promjeru i dubini periimplantatnih mekih tkiva (32, 33).

#### 2.5.2.1. Direktna metoda

Direktna metoda primjenjuje se u slučaju kad meka tkiva ostaju stabilna nakon skidanja privremenog nadomjestka, kad je izlazni profil koničan i dubine do 4 mm. Dobra je za debela i plitka meka tkiva. Preporučuje se da se upotrebljavaju skeneri koji ne zahtijevaju upotrebu praha za skeniranje jer on može ući u implantat. Visina i promjer implantatne platforme također imaju utjecaj na rezultate skeniranja. Kod šire platforme dosjeda nadogradnje, izlazni profil ima širu bazu pa je tako i povoljniji za skeniranje (32).

Intraoralnim skeniranjem dobiva se STL datoteka. Kod direktnog protokola potrebno je tri puta skenirati. Prvi put skenira se željeno područje dok je privremeni nadomjestak pričvršćen na implantat (STL1). Potrebno je obuhvatiti privremeni nadomjestak, meka tkiva oko njega i dva susjedna zuba kako bi se taj sken mogao superponirati sa sljedećima. Drugim skeniranjem (STL2) prikazuje se sulkularni pogled periimplantatnih mekih tkiva prije njihova kolapsa nakon skidanja privremenog nadomjestka, koji se može dogoditi već i nakon samo deset sekundi. Također se moraju odskenirati dva susjedna zuba. Treće skeniranje (STL3) obuhvaća cijeli zubni luk, a na

implantat je pričvršćen standardizirani *scanbody* koji otkriva trodimenzionalnu poziciju implantata. Ova STL datoteka smatra se referentnim digitalnim otiskom i druge dvije preko nje se superponiraju te u dentalnom softveru spajaju kako bi se dobila glavna datoteka. Dakle, sve informacije o izgledu i volumenu provizorija, vanjskim i unutarnjim konturama gingive i poziciji implantata stapaju se prije dizajniranja definitivnog rada (32).

#### 2.5.2.2. Indirektna metoda

Indirektna metoda indicirana je kod nestabilnih tkiva sklonih brzom kolapsu nakon uklanjanja privremenog nadomjestka. Može se skenirati s prahom ili bez njega. Bolji je odabir kod implantata u razini kosti, kod implantata s užom platformom te kod cilindričnih profila dubljih od 4 mm. Slično kao kod direktne metode, potrebno je napraviti dva digitalna otiska. Najprije se skenira privremeni nadomjestak pričvršćen na implantat zajedno s okolnim mekim tkivima i susjedna dva zuba (STL1). Zatim se skenira cijeli zubni luk sa *scanbody* komponentom na implantatu (STL2). STL3 se skenira ekstraoralno i prikazuje konture privremenog nadomjestka pričvršćenog na laboratorijski analog. Ovaj digitalni otisak predstavlja negativ kontura izlaznog profila. Sve se tri datoteke superponiraju, a izgled izlaznog profila ekstrapolira se iz STL3 (32, 33).

Digitalni pristup omogućuje nam da se zaobiđu analogni koraci na kojima su moguće pogreške kao što su deformacija otisnog materijala, nepreciznosti prilikom pričvršćivanja laboratorijskog analoga na prijenosni vijak u otisku i dimenzionalne promjene sadre, a ordinacijsko i laboratorijsko vrijeme izrade se skraćuje (32).

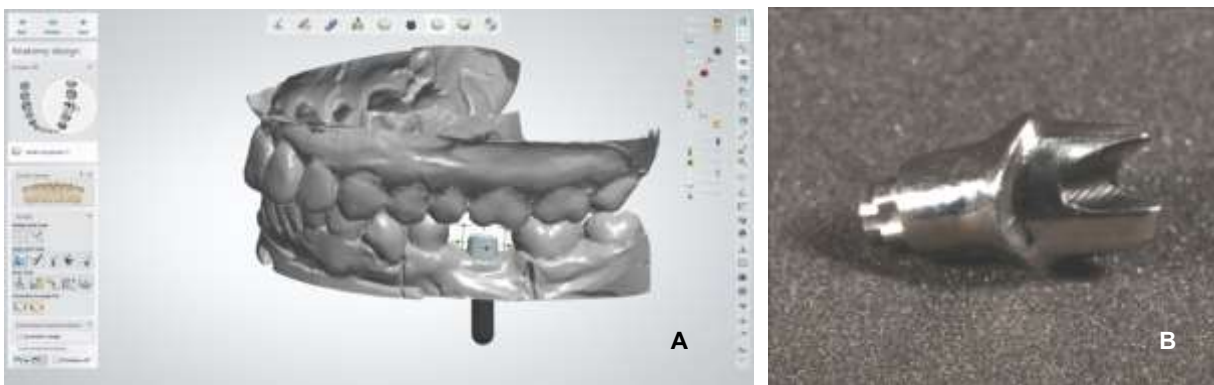
### 2.6. Izrada trajnog rada

Nakon uzimanja otiska jednom od prethodno opisanih metoda, slijedi izrada definitivnog rada. Očuvanje oblikovanog izlaznog profila moguće je samo individualizacijom transgingivnog dijela nadomjestka i na trajnom radu. To se može postići upotrebom individualnih implantatnih nadogradnji.

#### 2.6.1. Jednodijelne CAD/CAM nadogradnje

Jednodijelne CAD/CAM nadogradnje mogu biti cirkonij-oksidge, titanijske ili načinjene od titanijske slitine presvučene slojem titanijeva nitrida. Dosjed na implantat, transgingivni i

supragingivni dio načinjeni su od jednog bloka materijala, čime se zaobilaze spojevi koji mogu biti izvor mehaničkih ili bioloških komplikacija. Na njih se suprastruktura može učvrstiti vijkom ili cementiranjem, a glodaju se iz blokova koji već imaju tvornički izglodan dosjed u implantat (Slika 15.) (34 - 41).



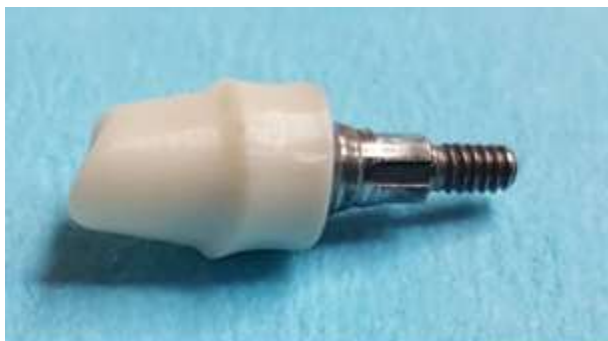Slika 15. A - dizajniranje nadogradnje u softveru, B - jednodijelna titanijska CAD/CAM nadogradnja.

#### 2.6.2. Dvodijelne (hibridne) nadogradnje (CAD/CAM, prešane i hibridne CAD/CAM nadogradnje s krunicom)

Kod dvodijelnih implantatnih nadogradnji, transgingivni i supragingivni dio izrađeni su kompjutorskim dizajnom i glodanjem iz cirkonij-oksidnih, titanijskih ili litij-disilikatnih blokova koji već imaju integriranu geometriju konekcijskog dijela titanijske baze na koju se lijepe. Glodani dio savršeno pristaje na titanijsku bazu i ima antirotacijsku komponentu pa ga je moguće cementirati bez pomaka. Dosjed na implantat i dosjed glave vijka su u titanijskoj bazi, čime se osigurava manje komplikacija. Najčešće služe za prihvata suprastrukture na cementiranje, ali može se upotrijebiti i vijčana veza. Lijepe se posebnim kompozitnim ljepilima za konfekcijsku titanijsku bazu pa im je potencijalni problem kompozit u blizini ramena implantata. Mogu se i izmodelirati u vosku na posebnom polimernom cilindru, skenirati te, nakon spajanja računalnih podataka o geometriji konekcijskog dijela titanijske baze s dizajnom navoštavanja, glodati. Kod *press* tehnike, supraimplantatni dio litij-disilikatnih nadogradnji, koji se lijepi na titanijsku nadogradnju, najprije se navoštava na posebnom cilindru s integriranom geometrijom konekcijskog dijela titanijske baze

pa ulaže i sagorijeva te preša iz litij-disilikatne keramike. Adhezijska veza s titanijskom bazom bolja je nego kod cirkonij-oksidge keramike, ali je biokompatibilnost upitna (Slika 16.) (34, 35).

Na titanijsku konfekcijsku bazu može se i direktno lijepiti najčešće monolitna (cirkonij-oksidge ili litij-disilikatna) krunica s izdizajnim transgingivnim dijelom (hibridna krunica s nadogradnjom) (34, 35).



Slika 16. Dvodijelna glodana cirkonij-oksidge nadogradnja lijepljena na titanijsku konfekcijsku bazu.

### 2.6.3. Lijevane individualne nadogradnje

Lijevane implantatne nadogradnje sastoje se od konfekcijske baze načinjene od zlatne legure s visokim talištem na kojoj se nalazi polimerni cilindar koji služi kao podloga za modelaciju u vosku do punog oblika nadogradnje (može se oblikovati kao bataljak za prihvata krunice na cementiranje ili spajanje vijkom, ali i kao primarna teleskopska krunica). One su prikladne za prihvat suprastrukture na vijak i na cementiranje. Nakon modelacije lijevaju se uglavnom u zlatnoj leguri s nižim talištem od same konfekcijske baze (< 1300 °C) (34 - 41).

### 2.6.4. Titanijske konfekcijske nadogradnje koje se mogu individualizirati brušenjem

Kod ovih nadogradnji zapravo je transgingivni dio konfekcijski i ne individualizira se (34 - 41).

Treba razmišljati i o tome koji se materijal za transgingivni dio nadogradnje primjenjuje. Na zlato i keramiku ne veže se tkivni pričvrstak pa nema obrane podležćih tkiva. S druge strane, na titaniju

i cirkonijevu oksidu dokazan je pričvrstak s tim da je titanij povoljan i zbog jako niske adhezije bakterija (1).

Boja implantatne nadogradnje ima utjecaj na estetski rezultat samo ako je debljina sluznice manja od 2 mm (42).

### **3. RASPRAVA**

O krajnjem rezultatu implantoprotetske terapije treba razmišljati čak i prije ekstrakcije zuba. Prisutna meka i tvrda tkiva treba dobro procijeniti i pokušati očuvati ih ili čak poboljšati. Sama ekstrakcija zuba mora biti atraumatska, a implantaciji treba pristupiti što ranije, po mogućnosti imedijatno i bez odizanja režnja (5). Jako dobre rezultate pokazuje imedijatno postavljanje individualizirane nadogradnje ili vijka za cijeljenje bez funkcijskog opterećenja kojima se podupiru prisutna meka tkiva i brtvi umjetni materijal kojim se augmentirao međuprostor između implantata i bukalnog zida alveole izvađenog zuba bez potrebe za upotrebom membrane (19). Ako ne postoje uvjeti za imedijatno opterećenje, tranzicijska zona oblikuje se odgođeno kako bi estetski rezultati bili što bolji. I u tom slučaju su poželjniji individualizirani vijci od onih konfekcijskih (20).

Implantat je važno postaviti u odgovarajući volumen kosti i mekih tkiva, a njih treba augmentirati ako dimenzije nisu povoljne. Širina pojasa keratinizirane gingive mora biti minimalno 2 mm kako bismo smanjili mogućnost nastanka mukozitisa, a važna je i visina sluznice jer je tanja sluznica sklonija recesijama. Kako bi se kod implantata formirao suprakrestalni tkivni pričvrstak bez gubitka marginalne kosti, prilikom implantacije potrebno je osigurati dovoljnu suprakrestalnu visinu sluznice (7, 8).

Pozicija, promjer i vrsta implantata imaju važan utjecaj na oblikovanje izlaznog profila i o njima može ovisiti konačan rezultat. Treba poštovati sva pravila za trodimenzionalno pozicioniranje implantata kako bismo imali zadovoljavajući rezultat na kraju. To znači da implantat mora biti postavljen barem 1 mm od ruba bukalne kosti, 1,5 mm od susjednog zuba i 3 mm apikalno od marginalnoga gingivnog ruba (5). Tako se stvaraju preduvjeti za maksimalno očuvanje periimplantatnih tkiva, ali i za pravilno oblikovanje implantatne nadogradnje. Loše estetske rezultate kao posljedicu prevestibularno položenog implantata nije lako ispraviti, ali ne treba težiti ni pozicioniranju implantata previše oralno jer u tom slučaju imamo nadogradnju s povećanim vestibularnim konveksitetom i veći rizik za razvoj periimplantatnih bolesti.

Pri odabiru implantata, kliničar mora biti svjestan povećanog rizika od razvoja periimplantitisa koji sa sobom nosi eksterna heksagonalna veza implantata i nadogradnje. Mikromobilnost ovakvog tipa veze dovodi do oštećenja periimplantatnih tkiva koja su ionako puno osjetljivija nego parodontna tkiva. Ako smo još suočeni i s prisutnošću keratinizirane sluznice koja je možda i dovoljno široka, ali nije pričvršćena za alveolarni greben, prednost bi trebalo dati implantatima s unutarnjom vezom



s nadogradnjom koja ima povoljnije rezultate na očuvanje marginalne kosti i zbog stimulirajućeg prijenosa sila na nju (1).

Implantatna nadogradnja mora biti dizajnirana tako da oblikuje ili podržava okolna meka tkiva na željeni način. Njezin profil u području supkritične konture treba biti konkavan ili ravan kako bi se izbjegao pritisak na okolna tkiva, a kritična kontura može biti konveksnija kako bi formirala marginalni rub gingive. Kut izlaznog profila ne smije biti veći od 30 stupnjeva. Ako je veći, a posebno ako je još i kombiniran s konveksnim izlaznim profilom, predstavlja ozbiljan rizik za razvoj periimplantitisa. Kao objašnjenje ovakvih rezultata istraživanja, autori navode smanjenu kontrolu plaka kod široko i konveksno oblikovanih nadogradnji (12). Povećan rizik od parodontitisa spominje se i kod implantata koji su povezani za mezijalni i distalni implantat, a uzroci se također dovode u vezu s otežanim pristupom za čišćenje (43). Ovi se nalazi odnose na implantate u razini kosti. Implantati u razini tkiva ne pokazuju ovakve rizike za razvoj periimplantitisa u ovisnosti o obliku nadogradnje, ali možda baš zato što je kod njihovih nadogradnji kut manji od 30 stupnjeva i izlazni profil konkavan ili ravan (43).

Ovdje svakako treba spomenuti koncept promjene širine platforme implantatne nadogradnje kod koje se primjećuje smanjeni gubitak marginalne kosti i stabilnost volumena periimplantatnih tkiva, posebno u slučajevima kada je takav implantat postavljen supkrestalno (9, 10). Međutim, takav koncept neminovno zahtijeva povećanje kuta izlaznog profila i potrebna su daljnja istraživanja kako bi se razjasnio utjecaj na razvoj periimplantitisa (12).

Visina implantatne nadogradnje ne bi smjela biti manja od 2 mm. U suprotnom dolazi do gubitka marginalne kosti (9-13). Naime, istraživanja su pokazala da je za formiranje suprakrestalnog tkivnog pričvrstka potrebno minimalno 2 mm udaljiti rubove protetskog nadomjestka kako bi gubitak marginalne kosti bio minimalan. To se odnosi na suprastrukture na cementiranje, kao i one s vijčanom vezom bez obzira na visinu sluznice (13).

Postignuti izlazni profil potrebno je egzaktno prenijeti na trajni rad i za to postoje metode kojima na siguran i predvidljiv način postizemo dobre rezultate. Posebno treba istaknuti široku i dobro dokumentiranu upotrebu metode ekstraoralne individualizacije prijenosnog vijka, a budućnost sigurno leži u usavršavanju digitalnog otiska.

Da bismo u definitivnom radu imali savršenu reprodukciju dobivenog izlaznog profila, moramo upotrijebiti individualne nadogradnje. Njihova izrada nezamisliva je bez upotrebe CAD/CAM tehnologije. Prilikom izbora materijala za nadogradnju, prednost treba dati biokompatibilnim materijalima koji ne iritiraju sluznicu nego čak i omogućuju adheziju epitelnih stanica. Izbor svakako trebaju biti titanijske i cirkonij-oksidge nadogradnje (34 - 41).

Uvidom u recentnu literaturu, nađene su dobro opisane metode oblikovanja tranzicijske zone implantata, prijenosa postignutog izlaznog profila na trajni rad i izrade definitivnog rada kako bi se postigao optimalan konačni rezultat. Naglasak je na sve većim mogućnostima primjene CAD/CAM tehnologije u svakoj od spomenutih faza. Digitalna tehnologija pojednostavljuje i skraćuje postupke izrade te ih čini preciznijima, ali još uvijek nije dovoljno ekonomična kako bi bila dostupna svima.

#### **4. ZAKLJUČAK**

Da bismo postigli dugoročno stabilan i estetski zadovoljavajući rezultat implantoprotetske terapije, implantaciji moramo pristupiti što je ranije moguće od gubitka zuba. Implantirati treba u kost dovoljnog volumena, a meka tkiva moraju biti zdrava i dovoljnih dimenzija. Važnost ispravne pozicije implantata ne može se dovoljno naglasiti, a upotrebom kirurške šablone ona se može dovesti do savršenstva, čime se opet naglašava prednost upotrebe digitalnih tehnologija. Tako postavljen implantat preduvjet je za nadogradnju visine veće od 2 mm, kuta manjeg od 30 stupnjeva i konkavnog ili ravnog izlaznog profila koja će omogućiti očuvanje zdravlja periimplantatnih tkiva.

Poznavanje metoda oblikovanja tranzicijske zone i njezina prijenosa na trajni rad ključni su za uspješan rad kliničara koji se bavi implantoprotetskom terapijom. Te su metode u širokoj upotrebi i dobro su dokumentirane te ih možemo primijeniti s predvidljivim rezultatima.

## **5. LITERATURA**

1. Kim JJ, Lee JH, Kim JC, Lee JB, Yeo IL. Biological Responses to the Transitional Area of Dental Implants: Material- and Structure-Dependent Responses of Peri-Implant Tissue to Abutments. *Materials (Basel)*. 2019;13(1):72.
2. Schoenbaum TR. Abutment Emergence Profile and Its Effect on Peri-Implant Tissues. *Compend Contin Educ Dent*. 2015;36(7):474-9.
3. Zuhr O, Hürzler M. Estetska, parodontna, plastična i implantološka kirurgija: Mikrokirurški koncept. 1<sup>st</sup> ed. Zagreb:Media ogled; 2012; 872p.
4. Atsuta I, Ayukawa Y, Kondo R, Oshiro W, Matasuura Y, Furuhashi A, Tsukiyama Y, Koyano K. Soft tissue sealing around dental implants based on histological interpretation. *J Prosthodont Res*. 2016;60(1):3-11.
5. Grizas E, Kourtis S, Andrikopoulou E, Romanos GE. A detailed decision tree to create, preserve, transfer, and support the emergence profile in anterior maxillary implants using custom abutments. *Quintessence Int*. 2018;49(5):349-64.
6. Gonzáles-Martín O, Lee E, Weisgold A, Veltri M, Su H. Contour Management of Implant Restorations for Optimal Emergence Profiles: Guidelines for Immediate and Delayed Provisional Restorations. *Int J Periodontics Restorative Dent*. 2020;40(1):61-70.
7. Giannobile WV, Jung RE, Shwarz F. Evidence-based knowledge on the aesthetics and maintenance of peri-implant soft tissues: Osteology Foundation Consensus Report Part 1- Effects of soft tissue augmentation procedures on the maintenance of peri-implant soft tissue health. *Clin Oral Implants Res*. 2018;29(15):7-10.
8. Tavelli L, Barootchi S, Avila-Ortiz, Urban IA, Giannobile WV, Wang H-L. Peri-implant soft tissue phenotype modification and its impact on peri-implant health. A systematic review and network meta-analysis. *J Periodontol*. 2020. [Epub ahead of print]. doi:10.1002/JPER.19-0716.
9. Saito H, Chu SJ, Zamzok J, Brown M, Smith R, Sarnachiaro G i sur. Flapless Postextraction Socket Implant Placement: The Effects of a Platform Switch-Designed Implant on Peri-implant Soft Tissue Thickness-A Prospective Study *Int J Periodontics Restorative Dent*. 2018;38(Suppl):s9-s15.
10. Souza AB, Alshihri A, Kämmerer W, Araújo MG, Gallucci GO. Histological and micro-CT analysis of peri-implant soft and hard tissue healing on implants with different healing abutments configurations. *Clin Oral Implants Res*. 2018;29(10):1007-15.

11. Geurs NC, Vassilopoluos PJ, Reddy MS. Soft tissue considerations in implant site development. *Oral Maxillofac Surg Clin North Am.* 2010;22(3):387-405.
12. Katafuchi M, Weinstein BF, Leroux BG, Chen YW, Daubert DM. Restoration contour is a risk indicator for peri-implantitis: A cross-sectional radiographic analysis. *J Clin Periodontol.* 2018;45(2):225-32.
13. Spinato S, Stacchi C, Lombardi T, Bernardello F, Messina M, Zaffe D. Biological width establishment around dental implants is influenced by abutment height irrespective of vertical mucosal thickness: A cluster randomized controlled trial. *Clin Oral Implants Res.* 2019;30(7):649-6.
14. Steigmann M, Monje A, Chan H-L, Wang H-L. Emergence profile design based on implant position in the esthetic zone. *Int J Periodontics Restorative Dent.* 2014;34(4):559-63.
15. Luchinskaya D, Du R, Owens DM, Tarnow D, Bittner N. Various Surface Treatments to Implant Provisional Restorations and Their Effect on Epithelial Cell Adhesion: A Comparative In Vitro Study. *Implant Dent.* 2017;26(1):12-23.
16. Yao J-W, Wang H.L. Assessment of Peri-implant Soft Tissue Adaptive Pressure and Time After Provisional Restorations. *Int J Periodontics Restorative Dent.* 2019;39(6):809-15.
17. Ruales-Carrera E, Pauletto P, Apaza-Bedoya K, Volpato CAM, Özcan M, Benfatti CAM. Peri-implant tissue management after immediate implant placement using a customized healing abutment. *J Esthet Restor Dent.* 2019;31(6):533-41.
18. Arora H, Khzam N, Roberts D, Bruce WL, Ivanovski S. Immediate implant placement and restoration in the anterior maxilla: Tissue dimensional changes after 2-5 year follow up. *Clin Implant Dent Relat Res.* 2017;19(4):694-702.
19. Menchini-Fabris G-B, Covani U, Crespi G, Toti P, Brevi B, Crespi R. Customized vs Conventional Implant-Supported Immediate Provisional Crowns for Fresh-Socket Implant: A Medium-Term Cone Beam Computed Tomography Study. *Int J Oral Maxillofac Implants.* 2019;34(6):1505-11.
20. Nam J, Aranyarachkul P. Achieving the Optimal Peri-implant Soft Tissue Profile by the Selective Pressure Method via Provisional Restorations in the Esthetic Zone. *J Esthet Restor Dent.* 2015;27(3):136-44.

21. Ladino LG, Rosselli D. Use of extracted anterior teeth as provisional restorations and surgical guide for immediate multiple implant placement: A clinical case report. *J Esthet Restor Dent.* 2019;31(3):209-12.
22. Oh KC, Kim J-H, Woo C-W, Moon HS. Accuracy of Customized Prefabricated Screw-Type Immediate Provisional Restorations after Single-Implant Placement. *J Clin Med.* 2019;8(4):490.
23. Canullo L, Domenico AD, Marinotti F, Menini M, Pesce P. Soft Tissue Contour Impression with Analogic or Digital Work Flow: A Case Report. *Int J Environ Res Public Health.* 2018;15(12):2623.
24. Canabes-Gumbau G, Soto-Penalosa D, Penarocha-Diago M, Penarocha-Diago M. Analogical and Digital Workflow in the Design and Preparation of the Emergence Profile of Biologically Oriented Preparation Technique (BOPT) Crowns over Implants in the Working Model. *J Clin Med.* 2019;8(9):1452.
25. Witneben J-G, Buser D, Belser UC, Brägger U. Peri-implant soft tissue conditioning with provisional restorations in the esthetic zone: the dynamic compression technique. *Int J Periodontics Restorative Dent.* 2013;33(4):447-55.
26. Parpaiola A, Sbricoli L, Guazzo R, Bressan E, Lops D. Managing the peri-implant mucosa: a clinically reliable method for optimizing soft tissue contours and emergence profile. *J Esthet Restor Dent.* 2013;25(5):317-23.
27. Saito H, Chu SJ, Reynolds MA, Tarnow DP. Provisional Restorations Used in Immediate Implant Placement Provide a Platform to Promote Peri-implant Soft Tissue Healing: A Pilot Study. *Int J Periodontics Restorative Dent.* 2016;36(1):47-52
28. Dixon DR, Yassin A. Sectional Connective Tissue Technique Combined With an Emergence Profile Provisional for Gingival Margin Stabilization During Immediate Implant Placement: A Case Report With a 2-Year Follow-Up. *Clin Adv Periodontics.* 2020;10(3):123-9.
29. Joda T, Ferrari M, Braegger U. A digital approach for one-step formation of the supra-implant emergence profile with an individualized CAD/CAM healing abutment. *J Prosthodont Res.* 2016;60(3):220-3.



30. Wang L, Wang T, Lu Y, Fan Z. A digital approach for 1-step formation of the supraimplant emergence profile at the time of immediate implant placement. *J Prosthet Dent.* 2019;122(2):104-7.
31. Papadopoulos I, Pozidi G, Goussias H, Kourtis S. Transferring the emergence profile from the provisional to the final restoration. *J Esthet Restor Dent.* 2014;26(3):154-61.
32. Monaco C, Scheda L, Baldissara P, Zucchelli G. Implant Digital Impression in the Esthetic Area. *J Prosthodont.* 2019;28(5):536-40.
33. Monaco C, Evangelisti E, Scotti R, Mignani G, Zucchelli G. A fully digital approach to replicate peri-implant soft tissue contours and emergence profile in the esthetic zone. *Clin Oral Implants Res.* 2016;27(12):1511-4.
34. Edelhoff D, Schweiger J, Prandtner O, Stimmelmayer M, Guth J. Metal-free, implant-supported single-tooth restorations. Part II. Hybrid abutment crowns and material selection, *Quintessence Int* 2019;50(3):260-9.
35. Edelhoff D, Schweiger J, Prandtner O, Stimmelmayer M, Guth J. Metal-free, implant-supported single-tooth restorations. Part I. Abutments and cemented crowns, *Quintessence Int* 2019;50(4):176-84.
36. Schepke U, Meijer J-A, Kerdijs W, Raghoobar G, Cune M. Stock versus CAD CAM zirconia customized implant abutment- Clinical and patient-based outcomes in a randomized controlled clinical trial. *Clin Implant Dent Relat Res.* 2017;19(1):74-84.
37. Bauer F, Schweiger J, Edelhoff D, Stimmelmayer M.S. Keramičke nadogradnje za pojedinačne implantate. *Quintessence Int* 2014;1:35-40.
38. Wolfart S. *Implantoprotetika, koncept usmjeren na pacijenta.* 1<sup>st</sup> ed. Zagreb: Quintessence publishing; 2014. 752 p.
39. Drago C. *Implant restorations, A step-by-step guide.* 3<sup>rd</sup> ed. Ames: Blackwell Munksgaard; 2007. 400 p.
40. Prosper L. *Bioesthetics in oral rehabilitation.* 1<sup>st</sup> ed. Milano: Quintessece publishing; 2018. 892 p.
41. Fradeani M, Barducci G. *Esthetic Rehabilitation in Fixed Prosthodontics Vol 2. Prosthetic Treatment: A Systematic Approach to Esthetic, Biologic and Functional Integration.* 1<sup>st</sup> ed. Berlin: Quintessece publishing; 2008. 600 p.

42. Ferrari M, Carrabba M, Vichi A, Goracci C, Crysanti Cagidiaco M. Influence of Abutment Color and Mucosal Thickness on Soft Tissue Color. *J Oral Maxillofac Implants* 2017;32:393-9.
43. Yi Y, Koo K-T, Schwarz F, Amara HB, Heo S-J. Association of prosthetic features and peri-implantitis: A cross-sectional study. *J Clin Periodontol.* 2020;47(3):392-403.

## **6. ŽIVOTOPIS**

Ivanka Nakić, rođena 4. listopada 1980., završava srednju zubotehničku školu 1999. godine kada upisuje Stomatološki fakultet Sveučilišta u Zagrebu i završava ga 2005. godine.

Pripravnički staž odrađuje u Poliklinici Zagreb, a od 2006. do 2019. godine radi u „Ordinaciji dr. Željko Zubović“. Od studenog 2019. godine do danas radi u Poliklinici Zubović.

Područje od posebnog joj je interesa protetska terapija s naglaskom na planiranje, multidisciplinarnu suradnju i rehabilitaciju zagriža uz stabilizaciju temporomandibularnog zgloba, u čemu se educirala na brojnim stručnim tečajevima od kojih treba posebno istaknuti one u centrima za biofunkcionalnu oralnu rehabilitaciju u Španjolskoj.