

# Vrste boli u dentalnoj medicini

---

**Zadro, Diana**

**Master's thesis / Diplomski rad**

**2018**

*Degree Grantor / Ustanova koja je dodijelila akademski / stručni stupanj:* **University of Zagreb, School of Dental Medicine / Sveučilište u Zagrebu, Stomatološki fakultet**

*Permanent link / Trajna poveznica:* <https://um.nsk.hr/um:nbn:hr:127:169837>

*Rights / Prava:* [Attribution-NonCommercial 4.0 International/Imenovanje-Nekomercijalno 4.0 međunarodna](#)

*Download date / Datum preuzimanja:* **2025-03-14**



*Repository / Repozitorij:*

[University of Zagreb School of Dental Medicine Repository](#)





SVEUČILIŠTE U ZAGREBU  
STOMATOLOŠKI FAKULTET

Diana Zadro

# **VRSTE BOLI U DENTALNOJ MEDICINI**

Diplomski rad

Zagreb, 2018.

Rad je ostvaren na Stomatološkom fakultetu Sveučilišta u Zagrebu, Zavodu za endodonciju i restaurativnu stomatologiju.

Mentor: prof. dr.sc. Nada Galić

Zavod za endodonciju i restaurativnu stomatologiju

Stomatološki fakultet Sveučilišta u Zagrebu

Lektor hrvatskog jezika: Marija Šarić, mag. educ. philol. croat. et phil.

Lektor engleskog jezika: Lidija Štefić, mr. sc. lingvistike, profesor engleskog i talijanskog jezika

Sastav Povjerenstva za obranu diplomskog rada:

1. \_\_\_\_\_
2. \_\_\_\_\_
3. \_\_\_\_\_

Datum obrane rada: \_\_\_\_\_

Rad sadrži: 51 stranica

3 slike

CD

Osim ako nije drukčije navedeno, sve ilustracije (tablice, slike i dr.) u radu su izvorni doprinos autora diplomskog rada. Autor je odgovoran za pribavljanje dopuštenja za korištenje ilustracija koje nisu njegov izvorni doprinos, kao i za sve eventualne posljedice koje mogu nastati zbog nedopuštenog preuzimanja ilustracija odnosno propusta u navođenju njihovog podrijetla.

Zahvaljujem mentorici prof dr.sc. Nadi Galić na razumijevanju, pomoći i uloženom trudu koji su neizostavni dio ovog rada. Od srca hvala.

Posebnu zahvalnost dugujem obitelji i prijateljima koji su uvijek bili uz mene i bdjeli nadamnom u svim poteškoćama te me poticali naprijed tako da uloženi trud obilno rodi plodovima, a plod je toga truda i moja zahvalnost kao odgovor na njihovu veliku ljubav.

*Nadi vremena za ljubav, to je darovana Božja povlastica.*

Sv. Majka Terezija

## **Vrste boli u dentalnoj medicini**

### **Sažetak**

Bol je neugodan, subjektivni, osjetni i osjećajni doživljaj povezan sa stvarnim ili potencijalnim oštećenjem tkiva. Bol je najčešći razlog dolaska pacijenta u ordinaciju dentalne medicine i to najčešće bol uzrokovana samim zubom i njegovim potpornim strukturama. Bol orofacijalnog, odnosno kraniofacijalnog područja, može biti odontogenog i neodontogenog podrijetla. Detaljnije, uzroci oralne i kraniofacijalne boli mogu se podijeliti na sljedeće skupine: ekstrakranijalni (zubi i kraniofacijalni organi), intrakranijalni (mozak i pripadajuće strukture), vaskularni (krvožilni sustav), muskuloskeletni / temporomandibularni poremećaji, neuralni (periferni živčani sustav), kauzalgični (autonomni živčani sustav) te psihološki (socijalni i emocionalni čimbenici) uzroci. Kao što je navedeno, ekstrakranijalna skupina obuhvaća zube i kraniofacijalne organe kao izvor boli. Odontogena bol može biti dentinska, pulpna, periradikularna i odražena bol. Bol dentalnog podrijetla ubrajamo u duboku somatsku visceralnu bol, bol paradontnog podrijetla je duboka somatska bol muskuloskeletnog tipa.

Kad se isključe odontogeni uzroci orofacijalne boli treba, kao mogući uzrok boli, razmatrati ostale kraniofacijalne organe: žlijezde slinovnice, sinuse, nos, grlo, tiroidnu žlijezdu, oko, uho, srce, ezofagealni kardijalni sfinkter, pluća. Pritom se pacijenta, prema objektivnim nalazima koji ukazuju na neki od navedenih organa, upućuje na odgovarajući specijalistički pregled.

Ukoliko se ne može dokazati da je ekstrakranijalna skupina uzrok orofacijalne boli, treba se, u svrhu diferencijalne dijagnostike, pomno proučiti sve ostale navedene skupine. Na atipičnu odontalgiju i psihogenu bol može se sumnjati tek kad su isključeni svi, ranije navedeni, mogući organski uzroci boli. Za postavljanje ispravne dijagnoze orofacijalne boli potrebna je dobra anamneza, koju treba potkrijepiti objektivnim dokazima dobivenim kliničkim pregledom i odgovarajućim pretragama.

**Ključne riječi:** odontogena bol, neodontogena bol

## **Types of pain in dental medicine**

### **Summary**

Pain is an unpleasant, subjective, sensational, and emotional piece of experience associated with actual or potential tissue damage. Pain is the most common reason of a patient's arrival for care in the dental office, particularly the pain caused by the tooth itself and its supporting structures. Pain of the orofacial or craniofacial area, could be odontogenic and non-odontogenic. More specifically, causes of orofacial and craniofacial pain can be classified into the following groups: extracranial (cervical and craniofacial organs), intracranial (brain and related structures), vascular (vascular system), musculoskeletal / temporomandibular disorders, neural (peripheral nervous system), causal (autonomic nervous system) and psychological (social and emotional factors) causes. As noted, the extracranial group encompasses the teeth and craniofacial organs as a source of pain. Odontogenic pain can be dentinal, pulpal, periradicular and referred. The pain of dental origin is attributed to deep somatic visceral pain, the pain of periodontal origin is deep somatic pain of musculoskeletal type.

If odontogenic causes of orofacial pain are excluded, it is necessary to consider other craniofacial organs as possible causes of pain: salivary glands, sinuses, nose, throat, thyroid gland, eye, ear, heart, esophageal cardiac sphincter, lungs. The patient, according to objective findings indicating some of the above mentioned organs, is referred to an appropriate specialist examination.

If there is no objective reason for odontogenic pain, other anatomical structures that may give similar symptoms are taken into account. Atypical odontalgia and psychogenic pain can only be suspected when all of the above mentioned possible causes of orofacial pain are excluded. To set a correct diagnosis of orofacial pain, a good health history is needed which is supported by objective evidence obtained by clinical examination and by findings of various tests.

**Keywords:** odontogenic pain, non-odontogenic pain

**Popis skraćenica**

ON – odontoplastički nastavak

CDS – caklinsko-dentinsko spojište

IT – intertubulusni dentin

MNA – mijelinizirani aksoni

SŽS – središnji živčani sustav

PŽS – periferni živčani sustav

NMNA – nemijelinizirani aksoni

KK – korijenski kanal

SAP – simptomatski apikalni parodontitis

AAP – asimptomatski apikalni parodontitis

HEMA - 2-hydroxyethyl methacrylate

## SADRŽAJ

1. Uvod .....	1
2. Histološka građa dentina .....	4
2.1. Odontoblasti .....	5
2.2. Dentinski tubulusi.....	5
2.3. Periodontoblastički prostor.....	5
2.4. Peritubulusni dentin.....	6
2.5. Intertubulusni dentin.....	6
2.6. Predentin.....	6
3. Histološka građa pulpe .....	7
4. Živčani elementi pulpe .....	9
4.1. Inervacija pulpe .....	10
5. Inervacija zubi .....	12
5.1. Organizacija živčanog sustava .....	13
5.2. Nervus trigeminus .....	14
5.3. N. mandibularis .....	17
6. Mehanizam osjeta boli .....	19
6.1. Nociceptori .....	20
6.2. Put boli i pulpno refleksivni luk .....	20
7. Klasifikacija i diferencijalna dijagnostika boli.....	22
7.1. Odontogena bol .....	23
7.1.1. Dentinska bol.....	23
7.1.2. Pulpna bol (pulpalgia) .....	24
7.1.2.1. Zdrava pulpa.....	24
7.1.2.2. Reverzibilni pulpitis .....	25
7.1.2.3. Ireverzibilni pulpitis .....	25
7.1.3. Perradikularna bol .....	27
7.1.3.1. Akutna upala periapeksnog parodonta .....	27
7.1.3.2. Kronična upala periapeksnog parodonta .....	29



7.1.3.3. Odražena ili reflektirana bol iz područja zuba u druge zube i udaljena područja.....	31
7.2. Odražena bol neodontogenog uzroka .....	33
7.2.1. Bol poslije vađenja zuba.....	34
7.2.2. Nekrotizirajuća paradontna bolest.....	34
7.2.3. Bol paranazalnih sinusa.....	35
7.2.4. Bol sluznice nosa.....	35
7.2.5. Zubobolja miofascijalnog podrijetla.....	35
7.2.6. Zubobolja neurovaskularnog podrijetla.....	35
8. Muskuloskeletalni poremećaji, vaskularna grupa orofacijalne boli.....	36
8.1. Temporomandibularna bol .....	37
8.2. Miofascijalna bol .....	38
9. Neuropatska bol, trigeminalna neuralgija, atipična odontalgija.....	39
9.1. Atipična odontalgija .....	40
9.2. Trigeminalna neuralgija.....	40
9.3. Neuropatska bol.....	41
10. Rasprava .....	42
11. Zaključak.....	45
12. Literatura .....	48
13. Životopis .....	51

## **1. UVOD**

Bol je jedan od najkompleksnijih problema s kojima se liječnici svakodnevno susreću. Bol je tjelesni osjet koji obavještava o oštećenju tkiva ili prijeti da će ono nastati. Po definiciji bol je neugodan osjetni i osjećajni doživljaj povezan sa stvarnim ili potencijalnim oštećenjem tkiva. Definicija ističe složenost osjeta boli koji osim percepcije (opažanja boli) ima emotivne (osjećajne) i kognitivne (spoznajne) sastavnice čijom interakcijom nastaje doživljaj boli. Svijest o boli nastaje na talamokortikalnoj razini. Postcentralni girus određuje svijest o lokalizaciji podražaja, temporalni lobus, uz pomoć pamćenja, identificira prirodu podražaja, frontalni lobus i limbički sustav daju emocionalnu reakciju, a hipotalamus i hipofiza kontroliraju autonomni i endokrini odgovor (1,2). Prema postanku, razlikujemo spontanu bol koja nastaje bez ikakve provokacije te trigger bol koja se pojavljuje nakon podražaja, a bolni odgovor nije u skladu s intenzitetom podražaja. Prema trajanju bol može biti trajna ili povremena (intermitentna), a ako ne prolazi uz lijekove tada je neukrotiva. Rekurentna bol ima između napadaja boli mirne intervale ili remisije, a periodična bol se pojavljuje u redovitim razmacima u obliku sličnih epizoda. Prema karakteru bol može biti jasna ili tupa, poput žarenja, svrbeža, uboda, ugriza insekta, udara struje. Orofacijalne boli su klasificirane na somatsku bol (koja se dijeli na površinsku i duboku somatsku bol), neurogenu i konačno psihogenu bol. Većinu somatosenzoričkih informacija iz orofacijalnog sustava prenosi nervus trigeminus koji osjetno inervira kožu i sluznicu lica, a motorički žvačno mišićje. Trigeminalna neuralgija se očituje kao jaka, iznenadna bol poput uboda nožem ili električnog šoka. U početku su boli umjerene jakosti, a stanja mirovanja mogu trajati i nekoliko mjeseci. S vremenom remisije postaju sve kraće, a napadaji boli sve intenzivniji te se pojavljuju svakodnevno kroz nekoliko mjeseci. Temeljno pitanje na koje treba odgovoriti glasi: je li bol odontogenog podrijetla i koji je zub uzročnik odgovoran za bol ili je bol neodontogenog podrijetla? Preporuka je da se sve orofacijalne boli povezuju s dentalnim uzrokom dok se ne dokaže suprotno (3). Utvrđena je razlika između akutne i kronične boli. Somatosenzorički sustav upozorava osobu na stvarno ili potencijalno oštećenje tkiva. Nociceptori, specijalizirani receptori koji signaliziraju o perifernom oštećenju tkiva, šalju bolne signale živčanim vlaknima koja završavaju na stražnjem rogu kraljezničke moždine i u kaudalnom dijelu spinalne jezgre trigeminusa. Informacije se otuda prenose prema kori velikog mozga. Senzorička informacija koja izaziva odgovarajuće motoričke reakcije odvija se na razini kraljezničke moždine. Osjetni signali prolaze kroz stražnje korjenove i ulaze u prednje rogove

gdje aktiviraju motoričke neurone što rezultira nociceptivnim refleksom uklanjanja ili odmak od bolnog podražaja. Ovaj model upućuje na zaštitni aspekt osjeta boli i sukladan je kvalitetama akutne boli. U ustrajnoj boli, naprotiv, nakon ozljede perifernog tkiva ili živca razvija se patološko stanje koje izaziva dugotrajnu bol i nakon cijeljenja ozlijeđenog tkiva. Bol više ne predstavlja signal upozorenja na moguće ili stvarno oštećenje tkiva već i sama postaje bolest (4).

Bol je najčešći razlog dolaska pacijenta u ordinaciju dentalne medicine, a na kliničaru je da uzme dobru anamnezu te postavi točnu dijagnozu, odluči o terapiji i odgovarajućem liječenju pacijenta. Za pravilnu dijagnozu vrlo je bitna anamneza, tj. detaljan subjektivan opis bolesnika o bolnom stanju koji uključuje kvalitetu, jačinu, trajanje, učestalost i pojavnost boli. Svrha rada je sistematizirati sve klasificirane boli orofacijalnog područja te omogućiti lakše i brže snalaženje u dijagnosticiranju te određivanju zuba uzročnika što je osobito bitno kod fenomena reflektirane boli. Stoga je važno razumjeti mehanizam nastanka i širenja boli orofacijalnog područja. Stomatolozi surađuju sa specijalistima različitih medicinskih područja kako bi točno utvrdili uzrok boli u orofacijalnom području, osobito ako se radi o višestrukoj simptomatici i kroničnoj boli.

## **2. HISTOLOŠKA GRAĐA DENTINA**

## **2.1. Odontoblasti**

Odontoblasti su najznačajnije i visokospecijalizirane stanice pulpo-dentinskog kompleksa jer su odgovorne za dentinogenezu tijekom razvoja zuba, ali i na zrelim zubima. Tijekom dentinogeneze odontoblasti formiraju dentinske tubule, a njihova prisutnost unutar tubula razlog je što je dentin živo tkivo. Stanično tijelo odontoblasta nalazi se u pulpi, a protoplazmatski nastavci smješteni su u dentinu. Tijelo odontoblasta pokazuje sve odlike stanice koja je sposobna stvarati organski matriks i izlučivati u nj mineralne ione. U njihovoj citoplazmi nalazi se endoplazmatski retikulum, dobro razvijen golgijev aparat i brojni mitohondriji. Protoplazmatski nastavci su gotovo bez mitohondrija i endoplazmatskog retikuluma, a njihovu citoplazmu obilježava postojanje mikrotubulusa i finih filamenata.

## **2.2. Dentinski tubulusi**

Tubulusi su cjevčice u dentinu u kojima su smješteni odontoblastički nastavci (ON). Pružaju se cijelom debljinom dentina, od pulpe do caklinsko-dentinskog spojišta (CDS). Lagano su sužavaju prema caklinsko-dentinskom spojištu, a šire se prema pulpi. Suženje je rezultat progresivnog stvaranja peritubularnog dentina, koji dovodi do kontinuiranog smanjenja promjera tubulusa prema caklini. Bočni tubulusi sadrže grane glavnih odontoblastičkih nastavaka. Te grane su putevi za prijenos materijala između glavnog nastavka i udaljenog matriksa. Moguće je i da smjer grana utječe na orijentaciju kolagenih fibrila u intertubulusnom dentinu.

## **2.3. Periodontoblastički prostor**

To je prostor između odontoblastičkog nastavka i stijenke tubulusa, ispunjen je tkivnom tekućinom u kojoj se može naći složenih polisaharida (glikoproteoglikana), proteina nekolagenog podrijetla (fosfoproteina i sialoproteina), rijetka kolagena vlakna i ponešto slobodnih kristala. U taj prostor izlaze iz pulpe nemijelinizirana živčana vlakna, ali ne sežu dalje od trećine duljine tubulusa. Dentinska tekućina zauzima 22% ukupnog volumena dentina.

## **2.4. Peritubulusni dentin**

Dentin koji okružuje tubuluse zove se peritubulusni dentin, a njegova debljina i gustoća se povećavaju s približavanjem CDS-u. Prekursori dentinskog matriksa koji se talože oko svakog odontoblastičkog nastavka, sintetizirani su u odontoblastu te se prenose u sekretornim vezikulama van u ON i otpuštaju obrnutom pinocitozom. Mineralizacija peritubulusnog dentina odvija se na matriksnom supstratu intratubulusnog prostora tj. na proteinima i polisaharidima. Mineralni dio čine kristali hidroksilapatita manje veličine od caklinskih. Iako je peritubulusni dentin najjače mineraliziran, osjetljiviji je na djelovanje kiselina od intertubulusnog dentina (IT). Zbog niskog sadržaja kolagena i većeg udjela sulfatnih proteoglikana, kiseline ga brže otapaju u odnosu na IT.

## **2.5. Intertubulusni dentin**

Zauzima prostor između susjednih tubulusa, a nastaje mineralizacijom organskog matriksa koji su izlučili odontoblasti. Odlaze se minerali hidroksilapatita dugi oko 60 nmi široki 2 do 3.5 nm. Kristali se najprije talože uzduž kolagenih vlakana, a zatim se gomilaju, stvarajući kuglaste nakupine (globule), da bi se na kraju globule spojile u jednoličnu masu intertubulusnog dentina. Interglobulusni dentin označava organski matriks koji ostaje nemineraliziran zbog toga što mineralizirane globule nisu srasle. U perifernoj trećini koronskog dentina dio se globula ne spaja, nastaje interglobulusni Czermakov dentin. Interglobulusni prostori ispunjeni su organskom tvari bogatom proteoglikanima.

## **2.6. Predentin**

Predentin je sloj nemineraliziranog matriksa koji se nalazi između sloja odontoblasta i mineraliziranog dentina. Nazočan je za vrijeme dentinogeneze, ali i sve dok je pulpa vitalna (5,6).

### **3. HISTOLOŠKA GRAĐA ZUBNE PULPE**



Zubna pulpa je rahlo vezivno tkivo porijeklom iz zubne papile, smještena je u pulpnoj komori i korijenskom kanalu. Pulpa se dijeli na središnji i periferni dio. Periferni (dentiformni) dio čine: sloj odontoblasta, Weillov bestanični sloj i Höhlov sloj bogat stanicama. Živčana vlakanca ulaze u pulpu kroz apikalne otvore i bočne kanale. Nemijelinizirani živci tvore 70% do 80% od ukupnog broja živaca.

Vlakanca ispod odontoblasta u sloju siromašnom stanicama tvorepleksus Raschkow. Neka vlakanca završe u predentinu, a neka mogu ući i u dentinske tubuluse do 200 mikrona uz nastavak odontoblasta. Živci koji ulaze u dentinske tubuluse nemaju sinapse s ON-om, a oko 27% tubulusa u području roga zuba sadrži intratubularni živac.

Sloj odontoblasta sadrži tijela stanica odontoblasta, kapilare, živčane niti, dendritičke stanice, interodontoblastički pleksus Bradlow. Nalazi se ispod predentina. Odontoblasti u koronalnoj pulpi su gušće poredani nego u radikularnoj te su cilindričnog oblika, dok su u radikularnoj pulpi kuboidni, a prema apeksu cilindrični odontoblasti. Međusobno su vrlo čvrsto povezani različitim membranskim spojevima, uključujući pukotinasti spoj, tijesni spoj i dezmosome. Pukotinasti spojevi pružaju nisku otpornost pa električni potencijal brzo prolazi od stanice do stanice. Ovi spojevi ne tvore neprekinuto okruženje odontoblasta, stoga tekućina i živčana vlakna mogu prolaziti kroz pukotinaste spojeve. Sloj siromašan stanicama je debljine 40 mikrona, sadrži kapilare, nemijelinizirane živčane niti koje tvore subodontoblastični pleksus Rachkow i citoplazmatske nastavke fibroblasta. Zona je ovisna o funkcionalnom statusu pulpe.

Sloj bogat stanicama sadrži fibroblaste, limfocite, makrofage, obrambene stanice i nediferencirane mezenhimske stanice (Maximove) stanice. Histiociti su smješteni uz kapilare dok imje oblik različit i imaju produljke. Proizvode antitijela, putuju prema mjestu upale i razvijaju se u makrofage. Sloj bogat stanicama nastaje kao rezultat periferne migracije stanica iz pulpne srži za vrijeme nicanja zuba, a mitotičkom aktivnošću i migracijom stanica se nadomještaju uništeni odontoblasti.

Središnji dio pulpe sastoji se od osnovne supstance, većih krvnih i limfnih žila i živčanih vlakana te pulpnih stanica. Osnovna tvar je proizvod fibroblasta, a oni su odgovorni i za proizvodnju i degradaciju kolagena (6-9).

#### **4. ŽIVČANI ELEMENTI PULPE**

Pulpa ne može razlikovati različite osjete kao toplo, hladno, dodir, pritisak što znači da bez obzira na karakter podražaja (termički, mehanički, ozljeda tkiva) svi dovodni impulsi iz pulpe rezultiraju osjetom boli. Najviše živčanih vlakana koja ulaze u pulpu ima ovojnica, a živci koji nemaju ovojnica pripadaju simpatičkom živčanom sustavu te reguliraju dilataciju i kontrakciju krvnih žila. To su autonomna vlakna. (6,9).

Senzorni živci koji opskrbljuju pulpu sadrže i mijelinizirane (MNA) i nemijelinizirane (NMNA) aksone, to su dovodni neuroni koji provode osjetilne impulse. Živčana vlakna se klasificiraju prema funkciji, promjeru i brzini provođenja. Brzina provođenja živčanih impulsa ovisi o promjeru živčanog vlakna, veći promjer znači brže provođenje. U pulpi se nalaze mala A $\delta$  vlakna i C vlakna. Mala A $\delta$  vlakna su smještena uglavnom u pulpo-dentinskom spojištu, imaju nizak prag podražljivosti, a njihovim podražajem nastaje trenutna, oštra bol kao odgovor na vanjske podražaje. Vrlo su osjetljiva na hipoksiju stoga uslijedne nedostatka kisika brzo odumiru. Nemijelinizirana C vlakna prenose bolne impulse manjom brzinom, a odgovorna su za dugotrajnu muklu, tupu, slabo lokaliziranu bol koja se širi u susjedna područja. To je jarka bol koja je manje podnošljiva od osjeta koji prenose A $\delta$  vlakna. C vlakna su otpornija na hipoksiju, imaju visok prag podražljivosti te ih, za razliku od A vlakana, uglavnom aktiviraju upalni medijatori oslobođeni ozljedom tkiva (6,9-11).

#### **4.1. Inervacija pulpe**

Osjetilni živci pulpe nastaju prvenstveno od trigeminalnog živca i ulaze u radikularnu pulpu preko apeksnog otvora u bliskoj vezi s arteriolama i venulama. Tijekom razvoja dentalne papile pored osjetilnih živaca, simpatička vlakna iz cervikalnog simpatičkog ganglija se pojavljuju s krvnim žilama. Sva živčana vlakna, koja ulaze kroz apikalni foramen, obavijena su Schwannovim stanicama. Živčana vlakna zajedno s krvnim žilama dolaze do krunskog dijela pulpe te se živčana vlakna podijele i šalju ogranke prema perifernoj pulpi gdje MNA i NMNA tvore plexus Raschkow ispod zone bogate stanicama. A $\delta$  vlakna izlaze iz svojih mijelinskih ovojnica i dok su još uvijek obložena Schwannovim stanicama, razgranaju se u

osam ili deset grana koje tvore mrežu koja leži ispod dentina. Prije nego dosegnu subodontoblastični sloj, živčana vlakna gube svoju mijelinsku ovojnicu (6).

## **5. INERVACIJA ZUBI**

Druga i treća grana trigeminalnog živca omogućuju senzornu inervaciju pulpe maksilarnih i mandibularnih zuba. Pulpa prima simpatičku (motornu) inervaciju iz T1 i do određenog stupnja iz C8 i T2 preko superiornog cervikalnog ganglija, a živci ulaze u pulpu uzduž glavnih pulpnih krvnih žila i održavaju vazomotorni tonus u periapikalnim sfinkterima koji kontroliraju tlak i raspodjelu krvi (8).

### **5.1. Organizacija živčanog sustava**

Središnji živčani sustav (SŽS) sastoji se od mozga i kralježnične moždine. Mozak se morfološki dijeli na veliki mozak, mali mozak i moždano deblo. Moždano deblo (truncus cerebri) čine srednji mozak (mesencephalon), most (pons) i produžena moždina (medulla oblongata). Periferni sustav (PŽS) je nastavak središnjeg živčanog sustava te se morfološki i funkcionalno nastavlja na mozak i kralježničnu moždinu. Živčana vlakna koja vode impuls u SŽS su aferentna vlakna, a ona koja vode impuls iz SŽS-a na periferiju su eferentna vlakna. Živac može imati samo eferentna živčana vlakna, pa ga tada nazivamo motornim živcem, ili može imati samo aferentna vlakna ako je osjetni živac. Često živac ima i osjetna i motorna vlakna, pa ga tada nazivamo mješovitim živcem, a sadrži MNA i NMNA. Živčana vlakna koja prenose impuls za voljno mišićje ili osjet iz periferije su somatska vlakna. Vlakna koja provode osjet iz visceralnih organa ili dovode impuls za kontrolu nevoljnih mišićnih pokreta su visceralna vlakna. Nakupina živčanih vlakana u PŽS-u zove se živac, živci su skupljeni u snop koji ovija vezivna ovojnica, a skup živčanih snopova naziva se splet (plexus). Nakupina živčanih stanica (neurona) naziva se ganglijem (ganglion). Vlakna koja dolaze u ganglij jesu preganglijska, a iz ganglija izlaze postganglijska vlakna. Osjetni gangliji primaju aferentne impulse koje odvede do SŽS. Kranijalni gangliji su povezani s moždanim živcima, dok su spinalni povezani sa stražnjim korjenovima spinalnih živaca. Osjetni gangliji sadržavaju pseudounipolarne neurone dok autonomni gangliji sadržavaju multipolarne neurone. Autonomni živčani sustav je motorički sustav (npr. kontrolira glatke mišićje), njegova motorička vlakna prate i ona vlakna koja primaju osjete nastale u unutrašnjosti organizma. Njegove su funkcije pod utjecajem svjesne aktivnosti, sastoji se od simpatičkog i

parasimpatičkog sustava. Jezgre (tijela živčanih stanica) smještene su u torakalnom i lumbalnom dijelu kralježnične moždine. Aksoni tih neurona čine preganglijska vlakna, napuštaju SŽS putem prednjih korjenova torakalnih i lumbalnih živaca. Parasimpatički sustav ima jezgre u srednjem mozgu, produženoj moždini i sakralnom dijelu kralježnične moždine. Preganglijska vlakna tih neurona odlaze putem kranijalnih živaca (okulomotorijus, facijalis, glosofaringeus i vagus) te nakon prekapčanja u parasimpatičkim ganglijima izlaze kao postganglijska parasimpatička vlakna (12,13).

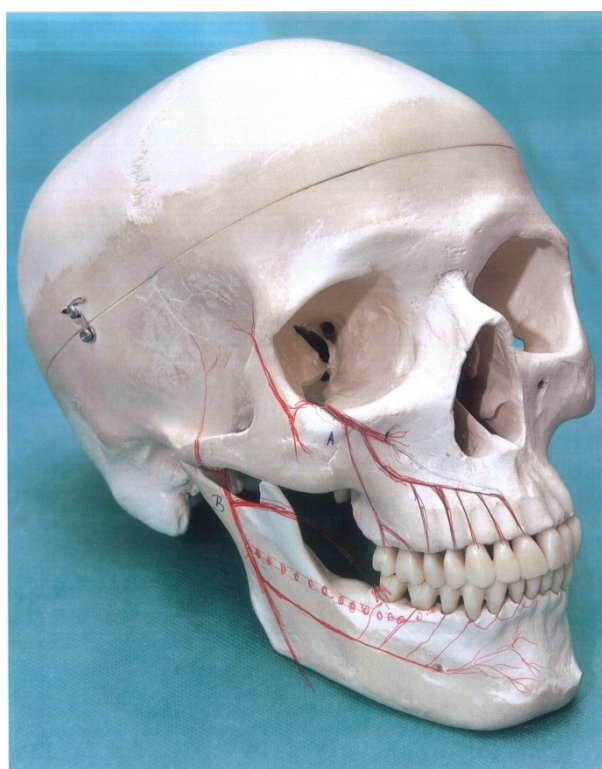
## **5.2. Nervus trigeminus**

Nervus trigeminus sadrži motorne, parasimpatičke i proprioceptivne niti, a sastoji se od većeg senzibilnog dijela (portio major) i manjeg motornog dijela (portio minor). Senzibilni dio prenosi opći osjet (bol, temperatura i dodir) iz kože i sluznica, a vrste vlakana u sastavu živca su opća somatska aferentna. Inervacijsko područje N. trigeminusa koje je senzibilno inervirano obuhvaća kožu lica, orbitu, očnu jabučicu, vjeđe, sluznicu nosa i paranazalnih sinusa, sluznicu usne šupljine i nepca te obraza, prednje dvije trećine jezika. Inervira zube i desni gornje i donje čeljusti, uška, vanjski zvukovod i vanjska strana bubnjića, nazofarinks, tvrda moždana ovojnica, proprioceptivni osjet iz mišića i temporomandibularnog zgloba. Motorični dio inervira žvačne mišiće i neke ždrijelne mišiće (m. tensor tympani i m. tensor veli palatini), a od suprahoidnih mišića inervira m. mylohyoideus i venter anterior m. digastrici. Jezgre trodjelnog živca su najveće i raspoređene su cijelom duljinom moždanog debla, te sva vlakna eksteroceptivnog osjeta iz područja lica, usne šupljine i nosnih sinusa završavaju u tim jezgrama. Osjetne jezgre trigeminusa nalaze se lateralno:

- 1.) nucleus mesencephalicus n. trigemini (proprioceptivni osjet)
- 2.) nucleus pontinus n. trigemini (završavaju vlakna epikritičnog osjeta)
- 3.) nucleus spinalis n. trigemini (završavaju vlakna protopatičkoga osjeta)

Osjetna vlakna polaze od pseudounipolarnih stanica trigeminalnog ganglija. Središnji nastavci pseudounipolarnih stanica odlaze u jezgre trigeminusa. U nucleus pontinus n. trigemini

završavaju vlakna epikritičnoga senzibiliteta (osjet dodira i vibracije za lice i nosnu šupljinu). Osjet boli i temperature za lice i šupljine lica potječe od neurona trigeminalnog ganglija kojega središnji nastavci odlaze u nucleus spinalis nervi trigemini. Vlakna za osjet boli smještena su lateralno, a vlakna za temperaturu medijalno. Tijela primarnih neurona za osjet propriocepcije se nalaze u mezencefaličkoj jezgri trigeminusa, a ne u semilunarnom gangliju gdje vlakna samo prolaze kroz ganglij. To je jedini primjer gdje tijelo primarnog osjetnog neurona tj. osjetni ganglij leži u SŽS-u. Mezencefalička jezgra s informacijama o propriocepciji koji dolaze iz mišića lica, žvačnih mišića i vanjskih očnih mišića, direktno je povezana s motoričkom jezgrom trigeminusa; čini monosinaptički refleksni luk. Motorička vlakna polaze iz velikih multipolarnih živčanih stanica nucleus motorius n. trigemini, koja se nalaze u središnjem dijelu tegmentuma ponsa. To je branhiomotorna jezgra za žvačne mišiće. Živčana vlakna iz te jezgre tvore motorički korijen trodijelnog živca i priključuju se njegovom trećem ogranku n. mandibularisu. Od semilunarnog ganglija polaze ogranaci trodijelnog živca: n. ophthalmicus, n. maxillaris i n. mandibularis.



Slika 1. Grane trodijelnog živca A) N. maxillaris i B) N. mandibularis.  
Preuzeto s dopuštenjem autora: Marin Vodanović.



N.ophthalmicus se dijeli na n. lacrimalis, n.frontalis i n.nasociliaris. Oni prolaze kroz fissura orbitalis superior te ulaze u očnu šupljinu.

N.maxillaris daje granu ramus meningeus i potom prolazi kroz foramen rotundum te ulazi u pterigopalatinsku udubinu gdje se dijeli na n. zygomaticus, rami ganglionares (nervi pterygopalatini), rami alveolares superiores posteriores i n. infraorbitalis. N. infraorbitalis prolazi kroz fissura orbitalis inferior te ulazi u očnu šupljinu i prolazi kroz canalis infraorbitalis gdje daje ogranke r. alveolaris superior medius te rr. alveolares superiores anteriores. Grane međusobno anastomoziraju i zajedno sa rami alveolares superiores posteriores oblikuju plexus dentalis superior. Rr. alveolares superiores posteriores odvajaju se u krilnonepčanoj udubini i ulaze u maksilu kroz foramina alveolaria; inerviraju maksilarni sinus, kutnjake, gingivu gornje čeljusti i dio kože obraza te se pridružuje gornjem zubnom spletu. R. alveolaris superior medius odvaja se u infraorbitalnom kanalu, često i od infraorbitalnog živca i ulazi u maksilarni sinus. Ulazi u gornji zubni splet i inervira pretkutnjake. Rr. alveolares superiores anteriores odvajaju se od infraorbitalnog živca, a inerviraju očajake i sjekutiće gornje čeljusti te ako srednja grana manjka, inerviraju i pretkutnjake. Glavni živci, rr. alveolares superiores anteriores, rr. alveolares superiores posteriores te r. alveolaris superior medius tvore plexus dentalis superior koji svojim ograncima rr. dentales superiores i rr. gingivales superiores inerviraju gornje zube i pripadajuće koštane tvorbe i desni te sluznicu i sinus gornje čeljusti.

Nakon izlaska iz infraorbitalnog kanala, N. infraorbitalis dijeli se u snop debelih ogranaka (mala guščja noga ili pes anserinus minor), koji je ispod potkožnih mišića usmjeren prema nosnim krilima (rr. nasales externi), predvorju nosne šupljine (rr. nasales interni) te gornjoj usnici i predvorju usne šupljine (rr. labiales superiores). Dio ogranaka zavija u luku te inervira donju vjeđu (rr. palpebrales inferiores).

Nn. palatini su grane nastale nakon prekapčanja u pterigopalatinskom gangliju koji je parasimpatički ganglij. Parasimpatički ganglij sadrži parasimpatički korijen, simpatički korijen (postganglijska vlakna čiji se neuroni nalaze u ganglion cervicale superius uzlaze kao plexus caroticus i tvore n. petrosus petrosus profundus, tj. simpatički korijen) i osjetni

korijen(vlakna bez prekapčanja prolaze kroz ganglij). Zbog navedenog, vlakna koja izlaze iz ganglija imaju simpatička, parasimpatička i osjetna vlakna. N. palatinus major ulazi u canalis palatinus major te kroz foramen palatinum major dolazi na tvrdo nepce, medijalno od trećeg kutnjaka. Unutar kanala odvajaju se živčana vlakna koja sitnim koštanim kanalićima dopijevaju na medijalnu stijenku maksilarnog sinusa. Rr. nasales posteriores inferiores su ogranci kojima inervira stražnji dio nosne šupljine. N.palatinus major inervira sluznicu i žlijezde tvrdog nepca u razini kutnjaka i pretkutnjaka te gingivu s palatinalne strane, sluznicu i stijenku maksilarnog sinusa. Nn. palatini minores spuštaju se kroz veliki nepčani kanal i izlaze kroz male otvore na tuberu nepčane kosti. Senzibilno inerviraju meko nepce, a ograncima rr. tonsilares inerviraju nepčanu tonzilu.

### **5.3. N.mandibularis**

N. mandibularis je treća, najveća grana trodijelnog živca, koja daje prednju i stražnju granu.

Prednja grana je pretežno motorička i daje motoričke grane za žvačne mišiće te N. bucalis, koji je senzibilna grana koja se odjeljuje neposredno ispod ovalnog otvora. Živac obraza dopiye na vanjsku stranu mišića obraza te daje grane za kožu obraza i unutrašnje grane koje probijaju mišić obraza i inerviraju sluznicu obraza. U svojem sastavu živac ima i parasimpatička vlakna za žlijezde sluznice obraza, a sudjeluje i u inervaciji obrazne strane gingive mandibule u razini pretkutnjaka i kutnjaka. N. massetericus je motorna grana za istoimeni mišić, inervira i temporomandibularni zglobov. Nn. temporales profundi su motorni ogranci koji inerviraju m. temporalis.

Stražnja grana je pretežno senzibilna i daje živce za medijalni krilasti mišić, meko nepce i bubnjić te aurikulotemporalni živac, donji zubni živac i živac jezika.

N. alveolaris inferior je mješovita grana mandibularnog živca koja polazi zajedno sa živcem jezika te u pterigomandibularnom prostoru daje milohoidnu granu ( N. mylohyoideus) i ulazi u canalis mandibularis. Motorni ogranak N.mylohyoideus prolazi žlijebom sulcus mylohyoideus, dolazi u submandibularni trokut i pruža se usporedno s donjim rubom

mandibule po vanjskoj strani milohioidnog mišića. Osim što inervira istoimeni mišić, živac inervira i prednji trbuh digastričnog mišića. U kanalu donje čeljusti živac daje grane za donje zube rr. dentales inferiores, koji oblikuju donji zubni splet (plexus dentalis inferior). On daje grane za kutnjake i drugi pretkutnjak. Ponekad premolari primaju niti i od N. milohioideusa iako je on ustvari motorička grana. Donji kutnjaci također mogu primati senzibilnu inervaciju od cervikalnih živaca C2 i C3. Završne grane N.alveolaris inferiora su N. incisivus i N.mentalis. N. incisivus nastavlja put u kanalu i završava ispod donjeg središnjeg sjekutića, te daje grane za oba sjekutića, očnjak i prvi pretkutnjak. N. mentalis dijeli se nakon izlaska iz otvora brade na ogranak za kožu donje usne (rr. labiales inferiores) i ogranak za kožu brade (rr. mentales). N. mentalis daje i ogranke za inervaciju vanjske strane desni sjekutića i očnjaka. N. lingualis inervira prednje dvije trećine jezika (parasimpatičkim sekretornim vlaknima što ih prima od korde timpani inervira žlijezde prednjih dviju trećina jezika, a okusno inervira navedeni dio jezika okusnim nitima koje je prethodno N. lingualis primio od korde timpani), dno usne šupljine, područje tonzila i mekog nepca, te sudjeluje u inervaciji desni sa oralne strane. (13-16).

## **6. MEHANIZAM OSJETA BOLI**

,

Mehanizam bolnog osjeta sastoji se od četiri uzastopna procesa: transdukcije, kondukcije, transmisije i percepcije. Transdukcija je pretvaranje podražaja receptora za bol (nociceptora) u akcijski potencijal. Kondukcija je prijenos akcijskog potencijala od nociceptora kroz akson neurona za bol do njegova centralnog završetka u stražnjim rogovima kralježnične moždine. Transmisija je sinaptičko provođenje i modulacija osjeta boli s jednog neurona na drugi. Percepcija je spoznaja boli u somatosenzornoj kori velikog mozga.

### **6.1. Nociceptori**

Nociceptori su slobodni periferni završeci aferentnih mijeliniziranih A $\delta$  vlakana i nemijeliniziranih C vlakana. Mijelinizirana A $\delta$  vlakna provode brzu, dobro lokaliziranu bol, dok nemijelinizirana C vlakna provode slabo lokalizirani, spori osjet boli. Pulpna C vlakna su polimodalna što znači da odgovaraju na različite podražaje koji dođu do pulpe, uzrokuju tupu i dugotrajnu bol. A $\delta$  vlakna su odgovorna za dentinsku preosjetljivost te uzrokuju oštru i kratkotrajnu bol. Receptori nociceptora su kationski kanali koje otvaraju čimbenici (mehanička sila, hladnoća, toplina, kemijski čimbenici) te naviru ioni natrija i kalcija u periferne završetke aksona, što depolarizira membranu s posljedičnim otvaranjem Na-kanala i utokom natrijevih iona u akson što uzrokuje akcijski potencijal (2).

### **6.2. Put boli i pulpno refleksni luk**

Do SŽS-a impulsi se prenose primarnim aferentnim neuronom N. trigeminusa. Prvi neuron senzibilnog puta nalazi se u ganglionu Gasseri, odakle se priključuje na nucleus tractus spinalis N. trigemini, u regiji subnucleus caudalis. Ondje se nalazi prva sinapsa i odatle polazi drugi neuron koji vodi u talamus, u centrum medianum talamusa, centar za bol, gdje se nalazi druga sinapsa i započinje treći neuron (1). Sekundarna A $\delta$  vlakna putuju do talamusa direktno neospinotalamičkim putem za brzu i oštru bol. Ta brza vlakna za bol prenose mehaničku i akutnu termalnu bol. Ako su istodobno podraženi taktilni receptori i receptori za bol, lokalizacija brze boli je vrlo točna. Glutamat je vjerojatno neurotransmitska tvar koju u

kralježničkoj moždini luče završeci živčanih vlakana za bol vrste A $\delta$ . Sekundarna C vlakna putuju paleospinotalamičkim putem za sporu trajnu bol. Tvar P je vjerojatni neurotransmitor živčanih završetaka vrste C za sporu trajnu bol (17).

Put osjeta boli i temperature provode mala živčana vlakna koja polaze od malih živčanih stanica spinalnih ganglija (1. neuron). Njihovi središnji nastavci ulaze kroz lateralni dio stražnjeg korijena u kralježničku moždinu i završavaju na živčanim stanicama substantia gelatinosa stražnjeg roga kralježničke moždine. Sekundarna vlakna se ukrižaju i prelaze na suprotnu stranu te uzlaze prednjim lateralnim snopom gdje oblikuju tractus spinothalamicus lateralis (2. neuron). U produženoj moždini nalazi se tractus spinothalamicus lateralis i dajekolaterale za retikularnu formaciju. Spinothalamička vlakna se u srednjem mozgu priključuju medijalnom lemnisku. Velik broj vlakana završava na nucleus ventralis posterior thalami (3. neuron). Odatle polaze tercijalna vlakna prema postcentralnom području (14) .

Nociceptivni podražaji prenose se iz moždanog debla u retikularnu formaciju i u motoričke jezgre moždanog debla, u područje jezgri lateralnog i medijalnog talamusa, u kortikalna somatosenzorička područja koja su odgovorna za lokalizaciju boli, senzoričku osjetljivost na bol i osjet intenziteta boli (18).

## **7. KLASIFIKACIJA I DIFERENCIJALNA**

### **DIJAGNOSTIKA BOLI**

Klasifikacija oralne i kraniofacijalne boli:

- Ekstrakranijalna (zubi i kraniofacijalni organi)
- Intrakranijalna (mozak i pripadajuće strukture)
- Vaskularna(krvožilni sustav)
- Muskuloskeletna
- Neuralna
- Kauzalgična
- Psihološka

Ekstrakranijalna grupa obuhvaća odontogenu i neodontogenu bol.

### **7.1. Odontogena bol**

Izvor odontogene boli je u pulpodentinskom kompleksu (tu spadaju dentinska bol i bol pulpe) ili u periapikalnom tkivu. Ove dvije strukture su funkcijski i embrionalno različite te se bol iz ovih područja percipira drugačije. Odontogena bol može biti i reflektirana (odražena) bol.

#### **7.1.1. Dentinska bol**

Pacijent nema spontanih boli, a bol je izazvana egzogeno termički, mehanički, kemijski ili osmotski. Pritom se javlja oštra, jaka i kratkotrajna bol. Dentinska hipersenzitivnost je bol kao posljedica eksponiranog dentina. Tri su teoretska mehanizma dentinske osjetljivosti.

Klasična teorija govori da hipersenzitivnost dentina nastaje zbog direktne stimulacije senzornih živaca u dentinskim tubulusima.

Hidrodinamska teorija navodi pokretanje tekućine kao ključni element dentinske osjetljivosti. Unutar tubulusa dolazi do brzog gibanja tekućine kao rezultat vanjskih podražaja. Ovaj poremećaj rezultira aktivacijom nociceptora u unutrašnjosti dentina i perifernoj pulpi. Posljedična distorzija odontoplastičkih nastavaka prenosi se na A $\delta$  živčana vlakna koja se ponašaju kao mehanoreceptori. U podlozi poremećaja nalazi se veći broj otvorenih dentinskih



tubulusa po jedinici površine te veći promjer tubula u usporedbi s neosjetljivim dentinom. Odontoblasti su medijatori između stimulansa i živčanih vlakana, a aktivacija pulpnih živaca povezana je s kemijskim sastavom stimulirajuće otopine.

Dentinska hipersenzitivnost daje sličnu kliničku sliku kao reverzibilni pulpitis. Najzastupljenija je pojava kod osoba između 30 do 40 godina, češće je zastupljena kod žena, što znači da je povezana s četkanjem zubi jer je oralna higijena na višem stupnju kod ženskog spola.

Preosjetljivost dentina može se smanjiti prirodnim procesom zatvaranja tubulusa. Najkorišteniji su fluoridi, a druga grupa materijala koja djeluje slično fluoridima uključuje oksalatne soli kao što su kalij-oksalat i željezo-oksalat. Preparati na bazi 2-hydroxyethyl methacrylat (HEMA)/glutaraldehida okludiraju tubule ili potiču taloženje u njima. Najčešće upotrebljavani preparati su paste za desenzibilizaciju koje sadrže kalijeve soli (nitrate i kloride). Stroncijeve soli (acetati i kloridi) imaju ulogu u blokiranju otvorenih dentinskih tubulusa. Pasta Sensodyne sadrži stroncij-klorid. Smatra se da stroncij u procesu demineralizacije aktivira i vezuje na sebe kalcij, te da zajedno začepuju dentinske tubuluse. Također se misli da stroncij stabilizira podražljivost ovojnice živaca i mijenja njezinu propusnost za ione Na i K (6,8-10,19).

### **7.1.2. Pulpna bol (pulpalgia)**

Prema kliničkoj podjeli razlikujemo zdravu pulpu, reverzibilni pulpitis, ireverzibilni pulpitis i nekrozu pulpe. Pulpitisi se još dijele na akutne (simptomatski) koji se lako dijagnosticiraju te kronične (asimptomatske) koji su teži za dijagnosticiranje.

#### **7.1.2.1. Zdrava pulpa**

Na hladni i topli podražaj reagira umjerenom boli koja traje 1 do 2 sekunde. Kada se na zub s neupaljenom pulpom aplicira toplina, bol dolazi s kašnjenjem, a intenzitet boli raste s

porastom temperature. Nasuprot tome, bolni odgovor zdrave pulpe na hladne podražaje je trenutačan, a intenzitet pokazuje tendenciju opadanja s trajanjem tog podražaja.

### **7.1.2.2. Reverzibilni pulpitis**

Reverzibilni pulpitis je kliničko stanje vezano uz subjektivni i objektivni nalaz blage upale pulpe. Pulpa je upaljena do te mjere da termički podražaji uzrokuju brz i oštar odgovor u vidu preosjetljivosti. Bol koja je značajna za ovu vrstu pulpitisa je kratkotrajna oštra bol. Odgovor prestaje nakon što se ukloni podražaj koji ga je uzrokovao, a bol se u ovom stadiju pulpnih promjena nikad ne javlja spontano. Podražaji mogu biti različiti. Najčešće su to karijes, cervikalne erozije, atricija, parodontni zahvati, ispuni bez podloge, uslijed pregrijavanja zuba, pritiska, isušenja dentina, toksične komponente restaurativnog materijala te rubne pukotine. Pacijent u anamnezi najčešće navodi preosjetljivost na hladno. Histološki, pulpa pokazuje hiperemiju, tj. vazodilataciju pulpnih kapilara s posljedičnim edemom što rezultira povećanim pulpnim tlakom što se zbog pritiska na živčane okončine očituje kao bol.

### **7.1.2.3. Ireverzibilni pulpitis**

Klinička podjela ireverzibilnih pulpitisa uključuje akutne (simptomatske), subakutne, kronične (većinom asimptomatske), hiperplastični pulpitis, interna resorpcija i nekroza pulpe. S obzirom na uzrok može se podijeliti i na pulpitis izazvan mikroorganizmima (infektivni) i na onaj koji je izazvan čimbenicima neinfektivne etiologije (sterilni). Klinički se ne može odrediti je li pulpitis parcijalni ili totalni, a terapija bilo kojeg oblika ireverzibilnog pulpitisa je isključivo endodontska.

#### **a) Akutni ireverzibilni pulpitis (simptomatski)**

Ovisno o stupnju upale bol može biti umjerena do vrlo jaka, po karakteru oštra ili tupa, lokalizirana ili difuzna, kontinuirana ili s prekidima. Bol u početku prenose A $\delta$  i C vlakna. Aplikacijom topline javlja se intenzivna i trenutačna bol na toplo koja perzistira nakon uklanjanja podražaja tijekom čega se bol mijenja prema tupoj i pulsirajućoj jer su A $\delta$  vlakna

prenijela informaciju brzim putem, a C vlakna je još uvijek prenose. Bol se smanjuje na hladno zbog vazokonstrikcije i smanjenja intrapulpnog tlaka. Kontinuirana spontana bol može mijenjati intenzitet promjenom položaja tijela. Dominacijom C vlakana bol dobiva difuzan karakter te se teže locira. Intenzivna i produžena bol može dovesti do referirane boli u uho, temporalnu regiju, obraz. Ireverzibilni pulpitis je teško dijagnosticirati dok upala ne prijeđe u periapikalno tkivo, kada zub postaje osjetljiv na perkusiju i lako se dijagnosticira. To se događa zato što u pulpi nema proprioceptora, za razliku od periapikalnog tkiva.

Akutne upale pulpe mogu biti serozne ili gnojne. Akutna serozna upala je negnojna upala, bol je spontana, iradira u području glave. Pojačava se noću i u ležećem položaju, zbog većeg dovoda krvi u pulpu. To je pulpalgična bol. Zub je osjetljiv na hladno, toplo i pritiske. Pulpitis iz serozne upale prelazi u gnojnu. Tada je bol jaka, spontana, iradira, pojačava se noću, mukla je s pulsiranjem. Pacijent često olakšava bolove tako da drži hladnu vodu u ustima. Velika je osjetljivost pri perkusiji. Karakterističan simptom za gnojni pulpitis su dugotrajni bolovi koje analgetici vrlo malo smanjuju. Liječenje se sastoji u evakuaciji gnoja trepanacijom, zahvatom kojim se pacijentu smanjuju bolovi.

#### b) Kronični ireverzibilni pulpitis

Kada infekt nije jako virulentan i u slučajevima dodatne vaskularizacije može nastati kronična upala. Svaka kronična upala može se ponovno aktivirati pa nastaje subakutno ili akutno stanje. Kronična bol je bol koja traje duže od 6 mjeseci. Kronični pulpitisi podijeljeni su na pulpitise s otvorenom i zatvorenom pulpnom komoricom. Otvoreni se dijeli na ulcerozni i polipozni, a zatvoreni na granulomatozni i clausa. Termičko ispitivanje na toplo ili hladno ne daje rezultate. Prisutna je blaga difuzna bol koja se teško locira, a često uzrokuje i referiranu bol slabog intenziteta.

Hiperplastični pulpitis (polip pulpe) je crvena karfiolasta izraslina koja izrasta iz pulpe kroz i uokolo karijesne lezije. Proliferacija je posljedica dugotrajne kronične iritacije niskog intenziteta uz očuvane obrambene mehanizme u pulpi. Ponekad se javlja blaga prolazna bol tijekom žvakanja, najčešće je bez simptoma.

Ulcerozni pulpitis nastaje kada akutni simptomi prestaju jer je moguća djelomična drenaža. Pacijent navodi bolove pri žvakanju jer pritisak na slobodni ulcerirani dio uzrokuje bolove, a žali se i na neugodan zadah.

Pulpitis chronica clausa je obično bez bakterija jer se takva forma razvija zbog toksičnih ili mehaničkih noksa. Nastaje zbog sekundarnog karijesa ili karijesa sporog toka.

Interna resorpcija je bezbolno patološko stanje pulpnog tkiva kod kojeg dolazi do intenzivne proliferacije klastičnih stanica u krvi koje razaraju dentin, a i cement zuba. Najčešće je posljedica traume. Bolovi se javljaju tek ako dođe do perforacije korijena.

### c) Nekroza pulpe

Pulpa može nekrotizirati uslijed karijesnog procesa, trauma, kemijskih noksa te stomatoloških zahvata. Pulpno tkivo se raspada bez prisutnosti bakterija. Nekroza nastaje na dva načina. Postoji kazeozna nekroza u kojoj je pulpa „sirasta“ i sastoji se od koaguliranih bjelančevina, lipida i vode te likvefakcijska u kojoj se pulpa zbog djelovanja proteolitičkih enzima pretvara u mekanu masu. Nekroza je asimptomatska, bol se obično javlja zbog zahvaćenog periradikularnog tkiva (8-10,20-22).

### **7.1.3. Periradikularna bol**

Lezije kod kojih su prisutni jaki simptomi, poput boli i otoka, zovemo akutnim (simptomatskim), dok one povezane s blagim simptomima ili asimptomatske lezije zovemo kroničnim. Periapikalne promjene možemo podijeliti na: akutni apikalni parodontitis, kronični apikalni parodontitis, akutni periapikalni apsces, kronični periapikalni apsces i kondenzirajući ostitis.

#### **7.1.3.1. Akutna upala periapikalnog parodonta**

Inicijalno širenje upale pulpe kao nastavak ireverzibilnog pulpitisa dovodi do akutnog apikalnog parodontitisa (SAP). Može nastati i zbog nepravilnosti pri endodontskom zahvatu potiskivanjem sredstava za irigaciju i instrumentacijom korijenskog kanala (KK) preko

apeksa te protiskivanjem materijala za punjenje KK ili kao posljedica mehaničke traume koju mogu uzrokovati previsoki ispuni, bruksizam, ortodontska terapija. Nastaje i uslijed sinusitisa i cijeljenja kirurških rana. Klinički simptomi su bol pri zagrizu i perkusiji, a ako se SAP nadovezujeta pulpitis, bit će prisutna osjetljivost na hladno, toplo i električni podražaj.

Pritisak prstom na zub ili perkusija drškom instrumenta može izazvati bol od jasno izražene do nepodnošljive.

U prvom stadiju upale (periapiksni stadij) subjektivni simptomi nisu jače izraženi (osjetljivost pri žvakanju), a objektivni simptomi pokazuju da je zub bolan na jaču perkusiju u horizontalnom i vertikalnom smjeru. U sljedećem stadiju nastaje enostalni apsces i tada su prisutni jači simptomi, pacijent osjeća pulsirajuće bolove, svaki dodir osjeća kao bol, a objektivno je prisutna jača osjetljivost na perkusiju, crvenilo i mala oteklina u predjelu apeksa. Regionalne limfne žlijezde su povećane i bolne na palpaciju, opće raspoloženje pacijenta je loše i često ima povišenu temperaturu. U subperiostalnog stadiju nastaju nepodnošljivi spontani bolovi. Prilikom svakog pomicanja tijela pacijent ima bolove, a pogoršava ih horizontalni položaj tijela, tjelesno naprezanje i hodanje niz stepenice. Toplina u usnoj šupljini povećava bolove, a hladna voda ih ublažuje. Subperiostalni apsces se klinički očituje tvrdom oteklinom. U submukoznom stadiju bolovi se smanjuju. Moguće je kliničkim pregledom vidjeti fluktuaciju otekline, a može se javiti spontana evakuacija gnoja. Terapija SAP sastoji se u usklađivanju okluzije i ekstirpacija pulpe i /ili drenaža eksudata iz periapiksa. Ako proces ne napreduje, često iz enostalnog stadija (drugi stadij akutnog apikalnog parodontitisa ili parodontitis apicalis acuta purulenta) nastaje kronična upala. Ako proces dalje napreduje i razvije se subperiostalni i submukozni stadij te ako gnojenje nije prodrlo pod mukozu, treba drenirati širokom trepanacijom zuba. Preporuča se aplikacija topline i antibiotici. U slučaju submukoznog apscesa (parulis) s jakom fluktuacijom, radi se incizija apscesa i drenaža zuba. Širenje gnojnog procesa kroz mandibulu može uzrokovati paresteziju zbog kompresije N. alveolaris inferiora. Akutni periapikalni apsces može biti lokalizirani proces, ograničen (apsces) ili difuzan proces koji se neograničeno širi kroz tkivo (celulitis). Značajka je odontogene upale da infekcija malokad ostaje i širi se u kosti uzrokujući osteomijelitis, nego najkraćim putem ili putem najmanjeg otpora prodire na površinu kosti,

šireći se u meka tkiva. Smjer širenja ovisi o lokalizaciji i usmjerenosti apeksa korijena. Lokacija apscesa ovisi o hvatištima mišića i njihovih fascija, stoga može biti intraoralno ili ekstraoralno smješten. Progresija odontogene upale područja čeljusnih kostiju u okolna meka tkiva može uzrokovati upalu mekog vezivnog tkiva uzduž mišićnih fascija dubokih prostora glave i vrata, te ugroziti život pacijenta.

Sve ekstraoralne incizije (osim subkutanog apscesa) izvodimo u općoj anesteziji, a koristimo je i u slučajevima proširenosti u susjedne anatomske prostore. Za inciziju submukoznih i subkutanih apscesa, dovoljna je površinska anestezija.

Kod parodontopatija put je ulaska bakterija kroz gingivni ili koštani džep. Gingivalni apsces nastaje mehaničkom traumom i stranim tijelom (npr. drvena čačkalica između donjih kutnjaka pukne i drveni komadić se zaglavi interdentalno i subgingivno). Simptomi su isti kao u akutnom periapikalnom apscesu, ali manje intenzivni. Oteklina i crvenilo smješteni su više gingivalno uz vrat zuba, najčešće s bukalne strane. Parodontni apsces najčešće se pojavljuje kod klimavih višekorijenskih zuba s dubokim gingivnim džepovima. Vitalna pulpa upućuje na parodontni, a ne vitalna na apikalni apsces.

Perikoronarni apsces nastaje kao posljedica upale retrokoronarnog gingivnog džepa oko krune djelomično izniklog zuba, a najčešće se pojavljuje u području donjeg trećeg kutnjaka. Klinički se očituje pulsirajućim bolovima koji se reflektiraju prema uhu i dnu usne šupljine, crvenilom i oteklinom desni te gnojnom sekrecijom. Progresijom upale nastaje trizmus (otežano i ograničeno otvaranje usta), regionalni limfadenitis i temperatura.

Indikacije za primjenu antibiotika u odontogenim upalama su: prodor infekcije kroz kortikalis, povišena temperatura, regionalni limfadenitis ili širenje upale kroz meka tkiva.

### **7.1.3.2. Kronična upala periapiksnog parodonta**

Kronična upala parodontnog tkiva nastaje kao posljedica gangrene pulpe ili nakon nestručno liječenog pulpitisa, a da prije uopće nije postojala upala parodonta. Također nastaje kao sekundarna pojava nakon što akutna upala periapiksnog parodonta prelazi u kronični stadij.

Svaka kronična upala može lako prijeći ponovno u akutni stadij kad se kavitet zatvori, a postoji gangrena i kad se smanji otpornost organizma, odnosno poveća virulentnost bakterija.

Uzroci kronične upale su: infekcija nečistim instrumentima, nedovoljno odstranjeno nekrotično tkivo mehanički ili kemijski oštećen periapikalni dio.

Asimptomatske upalne promjene su: pulpo-osteoskleroza, kronični apikalni parodontitis (asimptomatski), granulomatozni oblik i cista.

Asimptomatski apikalni parodontitis (AAP) ne daje kliničke simptome jer je pulpa nekrotična, nema odgovora ni na električne ni na toplinske iritacije, a može postojati lagana palpatorna osjetljivost koja upućuje na promjene u kortikalnoj kosti i širenje AAP u meko tkivo. Radiološka slika varira od diskontinuiteta lamine dure do opsežne destrukcije periapikalnog i interradikularnog tkiva. AAP se u uznapredovaloj fazi može manifestirati u obliku granuloma, ciste ili apscesa.

Granulom ili parodontitis apicalis chronica granulomatosa ima vezivnu granicu prema koštanom tkivu koju tvori čahura, a unutar nje se nađu fibroblasti, limfociti i plazma stanice. Granulom predstavlja obrambenu reakciju organizma na infekciju. Ponekad je zub osjetljiv pri žvakanju, a radiografski uočavamo proširenu parodontnu pukotinu i granicu između granulomatoznog tkiva i okolne kosti. Korijenski kanal se puni preko apeksa i to punjenje nije bolno za pacijenta.

Parodontitis apicalis chronica cystogranulomatosa predstavlja cističnu tvorbu, koju karakterizira šupljina opkoljena pločastim epitelom. U šupljini je tekućina u kojoj se nađu holesterinski kristalići. Zbog povećanog pritiska tekućine i bujanja vezivnog tkiva, cistična tvorevina raste. Ako se sadržaj ciste inficira, nastaje gnojenje koje uzrokuje veće ili manje bolove. U neupaljenom stadiju radikularna cista ne zadaje pacijentu nikakve bolove.

Kondenzirajući ostitis je varijanta AAP, a predstavlja porast trabekularne kosti kao odgovor na trajnu iritaciju iz korijenskog kanala, a ovisno o uzroku (pulpitis ili nekroza) može biti popraćen bolom ili asimptomatski. Zubi kod kondenzirajućeg ostitisa mogu, ali i ne moraju biti osjetljivi na palpaciju i perkusiju.

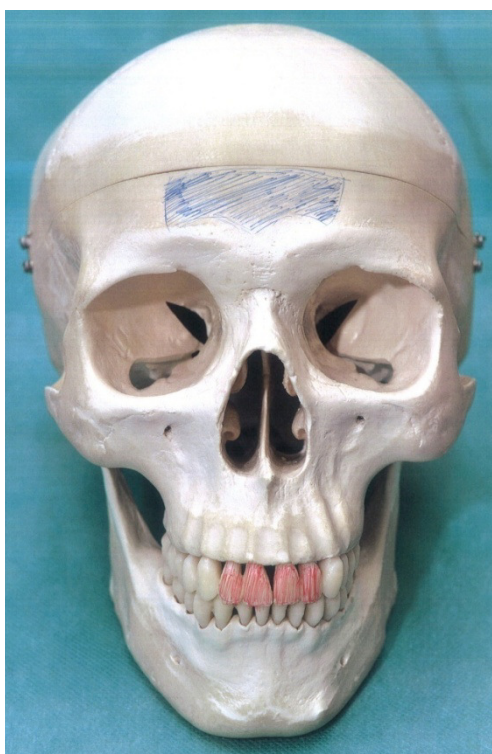
Kod upale parodontitis apicalis chronica diffusa ne može se točno odrediti granica između granulacijskog tkiva i alveolarne kosti. Prisutna je resorpcija alveolarne kosti. Karakteristika tog oblika parodontitisa je pojava fistule na oralnoj sluznici ili rjeđe na koži lica.

Granulacijsko tkivo bujanjem prolazi kroz koštanu strukturu pa na oralnoj sluznici nastaje mali ograničeni čvorić iz kojega izlazi mala količina gnoja.

Kronični apikalni apsces je apsces koji dugo traje i drenira se fistulom, ima patogenezu sličnu onoj u akutnom apikalnom apscesu. Može se drenirati i kroz parodont u sulkus te nalikovati na simptome parodontnog džepa i apscesa. Budući da postoji drenaža, kronični apikalni apsces je asimptomatski, osim ako dođe do zatvaranja fistule, što može uzrokovati bol (8-10,20-23).

### **7.1.3.3. Odražena ili reflektirana bol iz područja zuba u druge zube i udaljena područja**

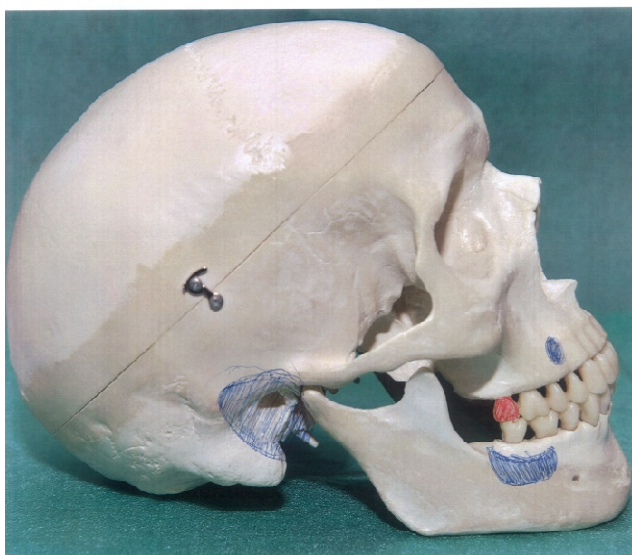Zbog kompleksne građe i funkcije neuromuskularnog sustava glave i vrata, patološka i druga stanja u nekim dijelovima tijela mogu izazvati prenesenu (odraženu bol) oko ili u samom zubu. Bolovi iz gornjih sjekutića mogu se reflektirati u područje frontalne kosti, ali i obrnuto.



Slika 2. Odražena bol. Zubi zahvaćeni patološkim promjenama (crveno) i mjesto odražene boli (plavo). Preuzeto s dopuštenjem autora: Marin Vodanović.



Bolovi iz donjih sjekutića javljaju se u području brade. Bol iz gornjeg drugog i trećeg kutnjaka i donjih kutnjaka može se odraziti u područje temporalne kosti i mastoida. U području jezične kosti reflektirat će se bolovi iz donjih umnjaka. Refleks boli može se javiti i iz oboljelog zuba na druge zube iste, ali i suprotne čeljusti s tim da nikada ne prelazi medijalnu liniju. Prvi ili drugi donji pretkutnjak može izazvati reflektiranu bol u gornjem prvom ili drugom kutnjaku. Bolovi u nosnoj sluznici mogu biti uzrokovani patološkim promjenama prednjih gornjih zubi. Patološke promjene u gornjem očnjaku i u prvom pretkutnjaku mogu se prenositi u nazolabijalno i infraorbitalno područje. Patološke promjene u pulpnom tkivu drugog gornjeg kutnjaka i umnjaka mogu izazvati reflektirane bolove u mandibularnom području i u uhu, a katkad se bol osjeća i u dijelu gornjeg očnjaka iste strane.



Slika 3. Odražena bol. Zubi zahvaćeni patološkim promjenama (crveno) i mjesto odražene boli (plavo). Preuzeto s dopuštenjem autora: Marin Vodanović.

Patološka zbivanja u pulpi drugog gornjeg pretkutnjaka mogu izazvati odraženu bol iznad samog zuba u maksili i u temporalnom području. Gornji prvi kutnjak izaziva bolove samo u dijelu maksile iznad tog zuba. Reflektirana bol od drugog gornjeg kutnjaka odnosno umnjaka odražava se u mandibularnom području i u uhu, a ponekad se bol osjeća u dijelu očnjaka iste strane.

Kod donjih zuba patološke promjene pulpe u području sjekutića, očnjaka i prvih pretkutnjaka mogu izazvati bolne senzacije oko foramena mentale. Drugi donji pretkutnjak može uzrokovati bolove oko mentalnog otvora i u ramusu mandibule. Pulpitis prvog ili drugog kutnjaka može se reflektirati bolovima u uhu, angulusu mandibule, a katkad i u gornjoj čeljusti. Donji umnjak može izazvati reflektiranu bol u uhu i u gornjem laringealnom području.

Otkrivanje zuba uzročnika trebalo bi biti jednostavnije u ranijim stadijima oštećenja tkiva, kada prevladava aktivnost nociceptora. Dulje trajanje simptoma, zbog modulacije, može rezultirati reflektiranom boli. Ključno mjesto fenomena odražene boli je spinalna jezgra N.trigeminusa. Aferentne živčane niti koje vode podražaje iz različitih dijelova glave i vrata konvergiraju u području drugog neurona senzibilnog puta za prijenos boli, u subnukleus kaudalis spinalne jezgre N. trigeminusa. Aferentne niti koje tu konvergiraju pripadaju V.,VII., IX. i X. moždanom živcu i živcima cervikalnog pleksusa C2 i C3. Bolni signali iz područja lica, zubi, temporomandibularnog zgloba, uha, ždrijela, grkljana i drugih popratnih struktura konvergiraju u zajedničko područje neurona lociranih u subnukleus caudalis spinalne jezgre u meduli. Zbog blizine konvergirajućih živčanih završetaka iz različitih izvora dolazi do kompleksne sinaptičke komunikacije u subnukleus kaudalis. Živčani impulsi nastavljaju put u više centre (somatosenzoričko područje odnosno girus postcentralis) koji tada nisu sposobni identificirati izvor bolnih podražaja zbog prethodne konvergencije u neuronima drugog reda (8,9,11).

## **7.2. Odražena bol neodontogenog uzroka**

Ekstrakranijalni uzroci orofacijalne boli koja nije odontogenog porijekla su: bol poslije vađenja zuba, nekrotizirajuća parodontna bolest, ozljede oralne sluznice, žlijezde slinovnice, sinusi, nos, grlo, oko, uho, srce, ezofagealni kardijalni sfinkter i pluća. Neodontogene boli su boli koje se manifestiraju dentalnima, a to nisu. To su boli koje se odražavaju u područje zuba, a uzrok imaju drugdje; u mišićima, neurovaskularnim strukturama, a mogu biti posljedica neuropatskih i psihogenih uzroka. Karakteristični znakovi su: spontani bolovi na

mnogim zubima, stimulirajuća, poput pečenja, nepulsirajuća bol, stalna, nerecidivirajuća bol, perzistentna bol.

### **7.2.1. Bol poslije vađenja zuba**

Bol poslije vađenja zuba može nastati u slučajevima kada se krvni ugrušak nakon ekstrakcije ne stvori, kada stvoreni krvni ugrušak otpadne te ako se krvni ugrušak inficira i putridno raspadne. Ako zarastanje postoperativne rane nije normalno, može se razviti alveolarni osteitis, akutna upala alveole i akutno inficirana alveola. Alveolarni osteitis podrazumijeva perzistirajuću ili rasteću postoperativnu bol u i oko područja ekstrakcije. Bol je popraćena raspadom krvnog ugruška ili praznom alveolom sa ili bez prisutnosti halitoze. Može iradirati u uho. Akutna upala alveole podrazumijeva bol u području postekstrakcijske alveole s jako upaljenim tkivom, ali bez eksudata. Akutno inficirana alveola podrazumijeva bolnu alveolu s bolnim eksudatom, eritemom i edemom. Mehanizam nastanka boli objašnjava se rastrganim živčanim završecima koji su izloženi vanjskim mehaničkim, toplinskim i kemijskim utjecajima ili su podraženi bakterijskim toksinima. Bol poslije vađenja zuba svrstava se u somatsku, duboku bol muskulo-skeletnog tipa. Riječ je o tupoj, probadajućoj, jakoj i konstantnoj boli koja se pojačava noću. U kliničkoj slici prevladava pulsirajuća ili sijevajuća bol i nalazi se prazna i suha alveola ili putridno raspadnuti ugrušak. Bol se javlja 2 do 3 dana nakon ekstrakcije zuba i traje dulje od 24 sata (23-25).

### **7.2.2. Nekrotizirajuća parodontna bolest**

Nekrotizirajući gingivitis, parodontitis i stomatitis svrstavaju se u nekrotizirajuću parodontnu bolest. To je upalno destruktivno stanje karakterizirano ulceriranim i nekrotičnim papilama. Značajno je i krvarenje koje može početi spontano ili na lagani dodir. Prisutna je jaka bol (26).

### **7.2.3. Bol paranazalnih sinusa**

Sinusitis može biti posljedica infekcije zuba kao što se i bolest sinusa može proširiti na zube. Ako se iz sinusa širi na zube prvo zahvati parodont, a tek onda pulpu. Akutni oblik sinusitisa koji je uzrokovan odontogenom upalom daje kliničku sliku u kojoj dominira glavobolja i bol u licu. Iradijacija boli pri maksilarnom sinusu je u infraorbitalnom području, obrazu i gornjim zubima. Na sinusitis kao uzrok neodontogene upale može se posumnjati ako je nekoliko zubi u nizu osjetljivo na perkusiju. Zubobolja se povećava saginjanjem glave.

### **7.2.4. Bol sluznice nosa**

Primarna bol u području donje nosne školjke može se odraziti na zube u maksili. Odražena bol se osjeća kao zubobolja, a sekundarna hiperalgezija kao osjetljivost zuba ili osjetljivost gingive na dodir.

### **7.2.5. Zubobolja miofascijalnog podrijetla**

Zubobolja miofascijalnog podrijetla je nepulsirajuća, dugotrajna bol koja se povećava s funkcijom zahvaćenog mišića (trigger točke). Aktivne trigger točke su izvor duboke boli koja se može odraziti. Lokalna anestezija mišića smanjuje zubobolju. Područje referirane boli iz mišića masetera su gornji i donji molari, a iz temporalnog mišića bol se može odraziti na gornje incizive, gornje kanine i premolare.

### **7.2.6. Zubobolja neurovaskularnog podrijetla**

Karakteristična je spontana i pulsirajuća bol, a nastaje nakon sinusitisa, stomatološkog zahvata, kirurškog zahvata ili traume te djeluje kao komplikacija prethodnog stanja. Primarno se bol osjeća u zubu (maksilarni kanin i premolar), nakon dentalnog zahvata može doći do remisije, ali neurovaskularna bol se vraća. Može se proširiti na susjedne zube, na suprotne zube ili cijelo lice, a može provocirati i mišićnu bol (21,27-29).

**8. MUSKULOSKELETALNI POREMEĆAJI, VASKULARNA**

**GRUPA OROFACIJALNE BOLI**

### **8.1. Temporomandibularna bol**

Lokalizirana je u žvačnim mišićima (miogena bol) i /ili preaurikularnom području te području čeljusnog zgloba (artrogena). Temporomandibularna bol je dubinska somatska (nociceptivna) bol. Općenito se dubinska bol teže lokalizira jer se širi u okolne dijelove tijela. Primjeri artrogene boli su osteoartritis, tj. aktivna faza artroze zglobnih površina, a kao posljedica se javlja bol u području retrodiskalnog tkiva, istežanje zglobne čahure ili upalni proces (kapsulitis). Artrogena bol može nastati i mehaničkom iritacijom krvnih žila i živaca, a uzroci su hiperomobilnost kondila i pomak zglobne pločice, te osteofiti. Mišićna bol se javlja kod bruksizma. Ujutro je jača bol te je lokalizirana. Umor žvačnih mišića i preopterećenje vlakana dovodi do porasta unutarstanične koncentracije Ca iona, a oni aktiviraju ionske kanale osjetljive na K ione. Povećava se izvanstanična koncentracija K iona tespušta prag podražljivosti nociceptora i izaziva bol. Unutarstanični ioni Ca induciraju preko ciklooksigenaze izlazak iz stanice prostaglandina E2 , što također pridonosi senzibilizaciji nociceptora. Nastaju neurogena upala, lokalni edem i ishemija.

Strukturni čimbenik kronične boli predstavlja trigger point. Podražaj iz zgloba može preko SŽS-a uzrokovati mišićni spazam kao da je izvor podražaja u mišiću. Utjecaj nociceptivnih podražaja kroničnog karaktera na razini SŽS-a uzrokuje funkcijske i neuroplastične promjene u vidu opće hiperekscitiranosti nociceptivnih neurona drugog reda. Kronična bol može za posljedicu imati psihičke promjene.

Glavobolje tenzijskog tipa najčešći su popratni bolovi temporomandibularnih poremećaja. Bolovi potječu iz kože na glavi, čeljusnog zgloba, gornjih dijelova vrata. Migrena se pojavljuje jednostrano, bolovi su jaki, pulsirajućeg karaktera, a prati je preosjetljivost na svjetlo, mirise, buku. Tenzijske glavobolje i migrena mogu se zamijeniti s atipičnom odontalgijom. Cluster glavobolja je rijedak i težak tip glavobolje, praćen jednostranom boli u predjelu orbite i sljepoočne kosti (18).

## **8.2. Miofascijalna bol**

Miofascijalna bol se naziva i „trigger point“ mialgija, a uzroci tog mišićnog poremećaja su mala područja čvrstih, hipersenzitivnih tračaka mišića. Smatra se da nociceptori u trigger točkama bivaju senzibilizirani algogenim tvarima što dovodi do povećane osjetljivosti i bolnosti. Ta područja su izvori konstantne duboke boli koja može uzrokovati centralni ekscitacijski efekt. Ako trigger point centralno podraži grupu konvergentnih aferentnih interneurona, nastaje referentna bol u obliku glavobolja ili bolnih područja koja nisu zahvaćena patološkim procesom. Postoji povezanost te vrste boli sa psihičkim i fizičkim traumama, hipovitaminozom, umorom, stresom i virusnim infekcijama. Dijagnostiku olakšava to što su svi simptomi unilateralni. Bol u uhu je često manifestacija duboke somatske boli koja je lokalizirana u maseteru ili sternokleidomastoidnom mišiću. Osim boli uha, česta smetnja odražene boli iz sternokleidomastoidnog mišića je temporomandibularna bol i frontalna glavobolja. Bol iz lateralnog pterigoidnog mišića referira seu temporomandibularni zglob, maksilarni sinus, ispred uha. Referentne zone za trigger točke trapezijusa su posterolateralni dio vrata, iza uha, kuta mandibule i sljepoočnica (6,28).

**9. NEUROPATSKA BOL, TRIGEMINALNA NEURALGIJA,  
ATIPICNA ODONTALGIJA**



### **9.1. Atipična odontalgija**

Vrsta neurogene boli vezana za specifične zahvate kao vađenje zuba, apikotomija i ekstirpacija pulpe. Oblik je fantomske boli koja je po karakteru pulsirajuća i goruća. Naziva se još idiopatskom odontalgijom, periodontalgijom i opisuje se kao zubobolja bez uzroka, tj. trajna bol jednog ili skupine zuba. Bol ne reagira na endodontsku terapiju ili ekstrakciju zuba već ostaje na mjestu ekstrahiranog zuba ili se seli na susjedni zub. Dijagnoza se postavlja na temelju ekskluzije (27,30). Bol se opisuje kao neprekidna tupa bol bez očitog uzroka koji bi se mogao otkriti pregledom. Ponekad je potrebno savjetovanje s drugim specijalistima; otorinolaringolozima, neurolozima ili psihijatrima (4). Atipična odontalgija predstavlja kroničnu zubobolju bez vidljivih znakova patoloških promjena. Uzroci ovog stanja mogu imati psihogenu, vaskularnu, neuropatsku i idiopatsku hipotezu. Diferencijalnodijagnostički se spominju i otorinolaringološki uzroci (sinusitis), odontogena upala, neuralgija nervusa trigeminusa (31).

### **9.2. Trigeminalana neuralgija**

Ova bol spada u najneugodnije boli. Bol je paroksizmalne prirode, siječavajuća, oštra i kratkotrajna jednostrana bol u području distribucije nervusa trigeminusa. Bol se javlja u atakama koje obično traju nekoliko sekundi i ponavljaju se više puta dnevno. U početku se bol javlja spontano, a kasnije biva potaknuta podražavanjem trigger točaka koje se nalaze na koži lica ili sluznici usne šupljine, čija provokacija (brijanje, umivanje, gutanje, govor, žvakanje, pranje zubi, kašljanje) izaziva napad neuralgične boli. N. maxillaris daje bolnu senzaciju gornje usnice, nosnice, sluznice nosa, nepca i zubi gornje čeljusti. Od bolova bolesnik zgrči polovicu lica u bolnu grimasu (tic douloureux). Etiološki se dijeli na primarnu ili idiopatsku i sekundarnu ili simptomatsku neuralgiju. Kod idiopatske je uzrok lociran intrakranijalno (strukturne lezije semilunarnog ganglija ili senzoričkog korijena N. trigeminusa, mehanički pritisci uslijed patološki promijenjenih vaskularnih struktura, ateroskleroze ili tumori), a kod simptomatske neuralgije je poznat uzrok boli (tumori, multipla skleroza, vaskularna kompresija, promjene na kostima lubanje). U liječenju se koriste karbamazepin (antikongulzivni lijek), fenitoin i kirurške metode (32,33).

### **9.3. Neuropatska bol**

Žarišna ili multifokalna oštećenja perifernih živaca uzrokuju neuropatsku bol; pritisak na živac, posttraumatska neuralgija, postherpetična neuralgija, ishemična neuropatija, dijabetična mononeuropatija, fantomska bol (deafertacijska). Neuropatska bol nastaje kao posljedica oštećenja PŽS-a ili SŽS-a, a bez perifernog nociceptivnog podražaja. To je jaka, žareća, probadajuća bol. Njihova patofiziološka osnova je poremećaj aferentnih i eferentnih neuronskih putova udružen s poremećajima SŽS-a. Uzroci mogu biti i vaskularne i neuromuskularne geneze te psihološki čimbenici (2,32).

## **10. RASPRAVA**

Temeljno pitanje na koje treba odgovoriti glasi je li zubobolja uzrokovana zubom ili je ona neodontogenog porijekla. Ukoliko se izvor boli poklapa s mjestom boli, tada govorimo o primarnoj boli. Ako se mjesto boli razlikuje od izvora boli, tada govorimo o heterotopičnoj boli. Pri postavljanju dijagnoze kod pacijenata koji pate od bilo kojeg oblika bolnih senzacija orofacijalnog područja, potrebno je uzeti iscrpnu stomatološku anamnezu s naglaskom na sljedeće: priroda boli: oštra, tupa, kratkotrajna, dugotrajna, pulsirajuća

- 1.) broj osjetljivih zubi i pojavljuje li se bol uvijek na istom mjestu
- 2.) vrijeme početka boli
- 3.) intenzitet boli i promjene intenziteta (pojačavanje, smanjenje ili bez promjene)
- 4.) sprječava li bol spavanje ili rad
- 5.) je li bol snažnija ujutro
- 6.) pojačava li se bol u ležećem položaju
- 7.) stimulus na koji se bol javlja te što pojačava bol (zagriz, toplo, hladno)
- 8.) učestalost i trajanje pojedine epizode boli
- 9.) je li bol kontinuirana, spontana ili intermitentna (povremena)
- 10.) olakšava li nešto bol (hladno, analgetici)

Ako je uz bol prisutno oticanje, u stomatološkoj anamnezi treba pitati:

- 1.) kada je započelo oticanje
- 2.) koliko brzo je narasla oteklina
- 3.) gdje je oteklina smještena
- 4.) kakvih je karakteristika oteklina (meka, tvrda, osjetljiva)
- 5.) postoji li drenaža iz oteklina te da li je oteklina povezana s osjetljivim zubom

Poteškoće pri dijagnosticiranju najčešće se javljaju kada pacijent teško lokalizira izvor boli ili mjesto boli varira, a selektivna anestezija ne upućuje na izvor boli. To se može dogoditi kod upaljene pulpe; tek kada se upala proširi na parodont, lokalizacija postaje očita. Orofacijalni poremećaji koji se mogu zamijeniti sa zuboboljom jesu: trigeminalna neuralgija, trigeminalna neuopatija, atipična odontalgija, cluster glavobolja, akutni i kronični maksilarni sinusitis te miofascijalna bol žvačnih mišića i druga područja koja inerviraju peti, sedmi, deveti i deseti moždani živac te druga i treća cervikalna grana. Simptomi orofacijalne boli koji upozoravaju

na ozbiljne bolesti kao što su srčana ishemija, multipla skleroza, rak infratemporalne jame, nalažu hitno upućivanje pacijenta specijalistima radi utvrđivanja ispravne dijagnoze (4,8,21).

## **11. ZAKLJUČAK**

Bol u dentalnoj medicini je individualna kod svakog pacijenta. Ovisi ne samo o stupnju oštećenja strukture zuba, nego i o pacijentovu pragu tolerancije na bol te psiho-neurosomatskom stanju. Mnogi pacijenti imaju strah od stomatologa zbog prijašnjih neugodnih iskustava. Lijepa riječ i smiješak doktora te pojačavanje dobrog raspoloženja važna je komponenta liječenja, a uz kvalitetnu anesteziju osigurava bezbolan rad i vraća samopouzdanje pacijentu. Postoje situacije koje predstavljaju poteškoće pri postavljanju dijagnoze. Tada obično ne možemo odrediti zub uzročnik jer, primjerice, radiološki nema patoloških promjena ili kliničkim pregledom ne pronalazimo destruirani zub budući da su npr. svi zubi u zubnom nizu intaktni. Stoga je potrebna i opća i stomatološka anamneza i rentgenska slika koja upotpunjuje klinički pregled, iako kod akutne upale pulpe nema radiološki vidljivih promjena. Kao primjer navodim mlađeg pacijenta koji ima sve zube intaktne, a pacijent ima jake bolove u području donje sedmice. Na ortopan slici se vidi impaktirani umnjak koji je horizontalno postavljen te je doveo do eksterne resorpcije distalnog korijena sedmice te prouzročio jake bolove iako je kruna zuba zdrava. Stoga zaključujemo da može boljeti i zub koji vizualno izgleda zdrav, a tome ide u prilog i primjer kada zubi otežano niču te kada niče umnjak koji može prouzročiti cijeli niz problema. U diferencijalnoj dijagnozi orofacijalne idiopatske boli važno je poznavati simptome neodontogene zubobolje kao što su: 1.) duga razdoblja pulsirajuće i žareće boli, 2.) spontane, multiple zubobolje, 3.) stimulirajuća, žareća nepulsirajuća zubobolja 4.) konstantna, nepromjenjiva, trajna i rekurentna zubobolja. Zajedničko im je svojstvo nemogućnost da se utvrdi zub uzročnik, a ni lokalna anestezija ne uklanja bol. Stoga nas orofacijalna bol u diferencijalnoj dijagnozi može upućivati na atipičnu facijalnu bol, atipičnu odontalgiju te poremećaje temporomandibularnog zgloba, a postoje i razlike u strukturi akutne i kronične boli. U akutnoj boli su češće mukogingivalna bol i poslijeoperativna bol, dok u kroničnoj grupi boli prevladavaju orofacijalna idiopatska bol i bol temporomandibularnog zgloba. Odontalgija je, naravno, na prvom mjestu i kod akutne i kod kronične grupe boli. Neodontogene zubobolje mogu imati izvor boli u patološkim stanjima koja se odražavaju na zube ili druga područja orofacijalne regije. Tako izvor boli može biti u mišićima, a odraziti se na zube kao zubobolja kardigenog porijekla, povremene neuropatske zubobolje uzrokovane trigeminalnom neuralgijom, kontinuirane zubobolje koje uzrokuju neuropatska stanja (neuritis, deaferencijacija i simpatički podržavana bol), zubobolja psihogenog porijekla (bol je

kronična) itd. U takvim slučajevima je potreban multidisciplinarni pristup, a ponekad je razgovor i stjecanje pacijentovog pozitivnog stava od velike važnosti.



## 12. LITERATURA

1. Bagatin M, Virag M. Maksilofacijalna kirurgija. Zagreb: Školska knjiga; 1991. 354 p.
2. Gamulin S, Marušić M, Kovač Z. i sur. Patofiziologija. Zagreb: Medicinska naklada; 2011. 1188 p.
3. Knežević G, i sur. Oralna kirurgija. Zagreb: Medicinska naklada; 2003. 292 p.
4. M.S. Greenberg, M.Glick. Burketova oralna medicina-dijagnoza i liječenje. Zagreb: Medicinska naklada; 2006. 658 p.
5. Šutalo J, i sur. Patologija i terapija tvrdih zubnih tkiva. Zagreb: Naklada Zadro, 1994. 538 p.
6. Cohen S, Burns RC. Pathways of the pulp. 8th ed. St Louis London Philadelphia Sydney: CV Mosby Co; 2002. 880 p.
7. Zavod za dentalnu antropologiju. Morfologija zubi s dentalnom antropologijom: histološka građa dentina [Internet]. Zagreb: Stomatološki fakultet; 2011 [uploaded 2012 May 14]. Available from: [http://www.sfzg.unizg.hr/\\_download/repository/2012\\_morfologija\\_vjezba\\_9\\_ljetni\\_DENTIN.pdf](http://www.sfzg.unizg.hr/_download/repository/2012_morfologija_vjezba_9_ljetni_DENTIN.pdf)
8. Walton RE, Torabinejad M. Principles and practice of endodontics. Toronto: WB Saunders Company; 2009. 475 p.
9. Njemirovskij Z, i sur. Klinička endodoncija. Zagreb: Globus; 1987. 293 p.
10. Ingle JJ, Taintor JF. Endodontics. 3rd ed. Philadelphia: Lea & Febiger; 1998.
11. Weine SF. Endodontic Therapy. St. Louis: Mosby; 1996.
12. Junqueira LC, Carneiro J. Osnove histologije. Zagreb: Školska knjiga; 2005. 510 p.
13. Krmpotić-Nemanić J, Marušić A. Anatomija čovjeka. Zagreb: Medicinska naklada; 2007. 665 p.
14. Kahle W. Živčani sustav i osjetila. Zagreb: Medicinska naklada; 2006. 419 p.
15. Miše I. Oralna kirurgija. Zagreb: Jumena; 1991. 443 p.
16. Jalšovec D. Sustavna i topografska anatomija čovjeka. Zagreb: Školska knjiga; 2005. 828 p.
17. Guyton AC, Hall JE. Fiziologija čovjeka i mehanizmi bolesti. Zagreb: Medicinska naklada; 2006. 1116 p.

18. Badel T. Temporomandibularni poremećaji i stomatološka protetika. Zagreb: Medicinska naklada; 2007. 228 p..
19. Puhar I. Dentinska preosjetljivost-suvremeni pristup starom problemu. Sonda. 2004; 6(10): 84-8.
20. Pelivan I. Klinička klasifikacija pulpnih bolesti. Sonda. 2002; 4(6): 107-8.
21. Medvedec Mikić I, Prpić-Mehićić G. Diferencijalna dijagnostika bolesti pulpe i periapiksa. Sonda. 2012; 13(24):71-4.
22. Majdandžić M, Pandurić V. Pulpitisi i periradikularne patoze. Sonda. 2008; 9(16 ): 69-73.
23. Čabov T. Oralnokirurški priručnik. Zagreb: Medicinska naklada; 2009. 109-21.
24. Salarić I, Gabrić Pandurić D. Alveolitis sicca dolorosa. Sonda. 2009. 10(19): 47-50.
25. Vučićević Boras V. Dentalne i parodontalne boli. [Internet]; [cited 2017 Nov 3].  
Available from:  
[https://www.google.hr/search?q=dentalne+i+parodontalne+boli&rlz=1C1EJFA\\_enHR695HR697&oq=dentalne+i+parodontalne+boli&aqs=chrome..69i57j69i59l2.11847j0j8&sourceid=chrome&ie=UTF-8](https://www.google.hr/search?q=dentalne+i+parodontalne+boli&rlz=1C1EJFA_enHR695HR697&oq=dentalne+i+parodontalne+boli&aqs=chrome..69i57j69i59l2.11847j0j8&sourceid=chrome&ie=UTF-8)
26. Lindhe J, Karring T, Lang NP. Klinička parodontologija i dentalna implantologija. Zagreb: Nakladni zavod Globus; 2004. 1340 p.
27. Skripte-MojFaks [database on the internet]. Zagreb: Stomatološki fakultet u Zagrebu; [updated 2011 Dec 6; cited 2017 Nov 8]. Skripta iz boli; Available from:  
<http://www.mojfaks.com/skripte/sfzg/bol>
28. Gnatologija@net [database on the internet]. Zagreb: Stomatološki fakultet Sveučilišta u Zagrebu; 2001 [cited 2005 May 26]. Online priručnik iz gnatologije; [about 50 screens]. Available from: <http://gnato.sfzg.hr/Prirucnik/index.htm>
29. Kalogjera L, Trotić R, Ivkić M. Skripta iz otorinolaringologije za studente stomatologije. [place unknown]: Znanje; [date unknown]. 103 p.
30. Cekić-Arambašin A, i sur. Oralna medicina. Zagreb: Školska knjiga; 2005. 354 p.

31. Perković I, Perić M, Vučićević Boras V, Vagić D. Trajna idiopatska bol u području lica i atipična odontalgija. Sonda. 2012; 13(24):48-50.
32. Demarin V, Trkanjec Z. Neurologija za stomatologe. Zagreb: Medicinska naklada; 2008. 370 p.
33. Blažeković AM. Trigeminalna neuralgija u domeni stomatologije. Sonda. 2004; 6(10): 91-3.

### **13. ŽIVOTOPIS**

Diana Zadro rođena je 07.06.1985. u Zagrebu. Osnovnu školu i Opću gimnaziju završila je u Zagrebu, a 2006. upisuje Stomatološki fakultet Sveučilišta u Zagrebu.