

Endodontski tretman maksilarnog inciziva poslije avulzije

Pavušek, Marija

Professional thesis / Završni specijalistički

2021

Degree Grantor / Ustanova koja je dodijelila akademski / stručni stupanj: **University of Zagreb, School of Dental Medicine / Sveučilište u Zagrebu, Stomatološki fakultet**

Permanent link / Trajna poveznica: <https://um.nsk.hr/um:nbn:hr:127:035456>

Rights / Prava: [Attribution-NonCommercial 4.0 International/Imenovanje-Nekomercijalno 4.0 međunarodna](#)

Download date / Datum preuzimanja: **2024-08-26**



Repository / Repozitorij:

[University of Zagreb School of Dental Medicine Repository](#)





Sveučilište u Zagrebu
Stomatološki fakultet

Marija Pavušek

**ENDODONTSKI TRETMAN
MAKSILARNOG INCIZIVA POSLIJE
AVULZIJE**

POSLIJEDIPLOMSKI SPECIJALISTIČKI RAD

Zagreb, 2020.

Rad je ostvaren u Zavodu za dječju i preventivnu stomatologiju Stomatološkog fakulteta Sveučilišta u Zagrebu.

Poslijediplomski specijalistički studij dentalna medicina

Mentor rada:

Izv. prof. dr. sc. Dubravka Negovetić Vranić, Zavod za dječju i preventivnu stomatologiju Stomatološkog fakulteta Sveučilišta u Zagrebu

Lektor hrvatskog jezika: dr. sc. Kristina Katalinić

Lektor engleskog jezika: Biljana Radanović, prof.

Sastav Povjerenstva za ocjenu poslijediplomskog specijalističkog rada:

1. Izv.prof.dr.sc. Andreja Carek
2. Izv.prof.dr.sc. Dubravka Negovetić Vranić
3. Doc.dr.sc. Tomislav Škrinjarić

Sastav Povjerenstva za obranu poslijediplomskog specijalističkog rada:

1. Izv.prof.dr.sc. Andreja Carek, predsjednica
2. Izv.prof.dr.sc. Dubravka Negovetić Vranić, član
3. Doc.dr.sc. Tomislav Škrinjarić, član

Datum obrane rada: 29.12.2020

Rad sadrži: 56 stranica

15 slika

CD

Rad je vlastito autorsko djelo, koje je u potpunosti samostalno napisano uz naznaku izvora drugih autora i dokumenata korištenih u radu. Osim ako nije drukčije navedeno, sve ilustracije (tablice, slike i dr.) u radu su izvorni doprinos autora poslijediplomskog specijalističkog rada. Autor je odgovoran za pribavljanje dopuštenja za korištenje ilustracija koje nisu njegov izvorni doprinos, kao i za sve eventualne posljedice koje mogu nastati zbog nedopuštenog preuzimanja ilustracija odnosno propusta u navođenju njihovog podrijetla.

Zahvala

Zahvaljujem svojoj mentorici, izv. prof. dr. sc. Dubravki Negovetić Vranić na nesebičnoj pomoći, iskazanom povjerenju, strpljenju te savjetima pri izradi ovog rada.

Hvala mojoj obitelji na ljubavi i podršci.

Sažetak

ENDODONTSKI TRETMAN MAKSILARNOG INCIZIVA POSLIJE AVULZIJE

Cilj ove studije bio je pratiti promjene u resorpciji korijena nakon traume zuba kod 11-godišnje pacijentice promjenom endodontskog liječenja.

Zdrava pacijentica stara jedanaest godina upućena je na Zavod za dječju i preventivnu stomatologiju s poviješću avulzije na središnjem maksilarnom sjekutiću zbog slučajnog pada koji se dogodio 12 mjeseci prije njezinog dolaska. Radiografskim pregledom utvrđena je vanjska i unutarnja resorpcija korijena desnog maksilarnog sjekutića. Zub je bio malo pomičan i pacijentica je imala bolove prilikom normalne funkcije zuba. Prethodna endodontska terapija provedena je tijekom prošle godine s Calasept kalcijevim hidroksidom. Na Zavodu za dječju i preventivnu stomatologiju postavljen je Biodentin (Septodont) u zahvaćeni korijen kako bi se zaustavila resorpcija.

Tijekom razdoblja od 12 mjeseci tretirani zub praćen je klinički i radiografski svaka 2 mjeseca kako bi se nadziralo stanje korijena. Nije bilo komplikacija i resorpcija je zaustavljena. Zacjeljivanje tkiva započelo je zbog osteogenih svojstava materijala i resorpcija korijena je u ovom slučaju bila zaustavljena.

Metoda koja se koristila u ovom kliničkom slučaju bila je upotreba Biodentina i pokazala se uspješnom, povećala je osteogeni potencijal korijena i pospjela formiranje dentinskih mostova. Tijekom 12 mjeseci praćenja nije bilo komplikacija nakon tretmana.

Ključne riječi: avulzija; Biodentin; maksilarni sjekutić

Summary

ENDODONTIC TREATMENT OF A MAXILLARY INCISOR AFTER AVULSION

The aim of this study was to report the management of root resorption after a traumatic dental injury in an 11-year-old female patient by changing endodontic treatment.

An 11-year-old healthy female patient was referred to Paediatric Dentistry Clinic with a history of avulsion to the maxillary right central incisors due to an accidental fall that occurred 12 months before her referral. Radiographic examination showed external and internal root resorption of the root of the maxillary right central incisor. The tooth was slightly movable, and the patient had pain while the tooth was in normal function. Previous endodontic therapy was performed last year with Calasept Calcium Hydroxide. Biodentine (Septodont) endodontic placement in the affected root was performed in the clinic to try to stop the resorption.

Over a period of 12 months the treated tooth was followed clinically and radiographically every 2 months to supervise the state of the root. There were no complications, and the resorption was stopped. The tissue started to heal due to the osteogenic properties of the material and the root resorption was reversed in this case.

The method used in this clinical case was the use of Biodentine which proved to be successful. It increased the osteogenic potential of the root and promoted the formation of dentin bridges. There were no complications after the treatment during the 12-month follow-up.

Key words: avulsion; Biodentine; maxillary incisor

1	UVOD	1
2	TRAUME ZUBA	3
2.1	Klasifikacija trauma zuba	6
2.2	Posljedice trauma zuba	11
2.3	Pregled i dijagnostika traume	13
3	AVULZIJA.....	17
3.1	Mediji za čuvanje izbijenog zuba	19
3.2	Replantacija zuba.....	22
3.3	Endodontski tretman izbijenog zuba.....	25
3.3.1	Zub s nezavršenim rastom i razvojem korijena	25
3.3.2	Zub sa završenim rastom i razvojem korijena	28
3.4	Načini cijeljenja nakon replantacije.....	29
3.5	Uspjeh i prognoza replantiranog zuba	30
4	BIOAKTIVNI MATERIJALI ZA PUNJENJE.....	32
4.1	Mineral trioksid agregat (MTA)	34
4.2	Biodentin.....	36
4.3	Biokeramika.....	38
5	PRIKAZ SLUČAJA	39
6	RASPRAVA	43
7	ZAKLJUČAK	46
8	LITERATURA:.....	48
9	ŽIVOTOPIS	55

Popis skraćenica

MTA – mineral trioksid agregat

CDS – caklinsko-dentinsko spojište

DPP – direktno prekrivanje pulpe

PDL- periodontni ligament

SIC - staklenoionomerni cement

RTG – rendgenska snimka

EDTA - etilendiamintetraoctena kiselina

1 UVOD

Ukoliko kod mladih trajnih zuba dođe do preranog gubitka, najčešće uslijed traume, a posebice kod adolescenata, može doći do mnogih posljedica za dijete kao što su: negativan psihosocijalni razvoj, poremećen razvoj i funkcija lica, nestabilnost u stomatognatom sustavu te promijenjena estetika i fonetika. S obzirom na taj problem u zdravstvu, nije čudno da je upravo to ono čime se duže vrijeme već bave mnogi znanstvenici. Kada je uz sve čimbenike za gubitak zuba prisutna i trauma, izazov za stomatologa još je veći. Svakodnevno se istražuju nove metode i novi materijali koji bi uspjeh liječenja doveli do zadovoljavajuće razine s ciljem unaprjeđenja terapijskih postupaka, kako za pacijenta tako i za stomatologa. Cilj ovog rada je istražiti utjecaj endodontske terapije Biodentinom na resorpciju korijena zuba nakon avulzije.

2 TRAUME ZUBA

U svakodnevnoj stomatološkoj praksi, traumatske ozljede zubnih tkiva vrlo su česta pojava. Trauma zuba negativan je doživljaj za pacijenta stoga stomatolog mora biti spreman za takvog pacijenta te mu pomoći svojim znanjem kako bi se čim prije uspostavila funkcija i estetika te psihološki oporavak oštećenog pacijenta. Kada fizička sila djeluje kratko vrijeme na određeni dio tijela, to smatramo traumom. Dentalne traume su najčešće u dječjoj dobi iako se mogu javiti u svim dobnim skupinama. Traume mliječne denticije najčešće su kod djece u dobi od 2 - 3 godine kada djeca počinju samostalno hodati i istraživati svijet oko sebe pa češće dolazi i do padova. Traume trajne denticije najčešće su u devetogodišnjaka i desetogodišnjaka jer u toj dobi počinju s vanškolskim aktivnostima kao što je sport. Padovi, nasilje, sport i ozljede u prometu su najučestaliji uzroci trauma (1). Dva puta češće su traume u muškoj populaciji nego u ženskoj i to u obje denticije (2). To je upravo tako jer se dječaci više bave kontaktnim sportovima (npr. hrvanje), aktivniji su i agresivniji. Primijećeno je da se dentalne traume češće pojavljuju u određeno doba dana i u određenim dobima godine. O tome nam govori istraživanje koje je provedeno na Zavodu za dječju i preventivnu stomatologiju Stomatološkog fakulteta u Zagrebu od 1976. do 1981. koje je pokazalo da jesen kao godišnje doba ima veću tendenciju za nastanak trauma. Čak su i u različitom vremenskom periodu u danu primijećena kritična razdoblja u kojima se najviše pojavljuju dentalne traume. Ta razdoblja su oko podne te u kasnije poslijepodne kada dolazi do umora djece (posebice kod manje djece jer im je vrijeme popodnevnog spavanja), pada koncentracije i veće razdražljivosti. 65,8 % trauma se dešava u večernjem terminu kada su djeca najumornija. Prednji zubi su najzahvaćeniji traumama, posebno gornji središnji sjekutići jer su prvi na udaru pri padu. Traume mogu biti direktne ili indirektne. Direktnom traumom smatramo izravan sudar zuba i određenog objekta (rubovi stolova, bazena, ceste). Indirektnom traumom smatramo udarac predmeta u mandibulu pri čemu se sila prenese na maksilu te dolazi do oštećenja u jednoj ili u obje čeljusti. Ako uzmemo u obzir ozljede po cijelom tijelu, postotak ozljeda u orofacijalnom području i nije toliko velik te iznosi svega 5% (3). Najviše od toga otpada na traume zuba, odnosno na luksacijske traume te frakture krune. Veliki postotak kao što je 80 % svih trauma otpada na frakture krune zuba. Od toga su 70 % jednostavne frakture zuba s neotvorenom pulpom, a 30 % komplicirane frakture zuba s otvorenom pulpom (4). U trajnoj denticiji, gdje su najčešće zahvaćeni središnji

maksilarni sjekutići, postotak seže do 30% zahvaćenosti. Trauma prednjih zubi, posebice kod adolescenata, može imati brojne posljedice na daljnji razvoj čeljusti i denticije ozlijeđenog djeteta (5). Potporna tkiva zuba također podliježu ozljedama i s obzirom na frakture zuba se češće pojavljuju u mliječnoj denticiji. To je zato što je koštano tkivo kod trajnih zubi veće gustoće i više mineralizirano od koštanog tkiva mliječnih zubi. Stoga potporna tkiva mliječnih zubi može apsorbirati svu silu udarca i učiniti da se ozlijeđeni zub pomakne prema usnoj šupljini bez da frakturira. U trajnoj denticiji dešava se upravo suprotno – kost je čvršća i ne dopušta preveliku apsorpciju sila pa većinu sile apsorbira sam zub koji dobije udarac i onda frakturira (6). Prema istraživanjima, ozljede zuba dvostruko su češće kod djece s ortodontskim anomalijama kao što je protruzija sjekutića, nego u djece bez protruzije. To objašnjavamo time što je protrudirani zub uvijek prvi na udaru pri padu ili drugim ozljedama. Također, češće stradavaju zubi koji su zahvaćeni obilnim karijesnim lezijama ili bolestima, odnosno stanjima zuba koji za posljedicu imaju strukturalnu anomaliju i/ili smanjenu mineralizaciju, kao što su npr. molaro incizivna hipomineralizacija (6). Rizična skupina za dentalne traume su i pacijenti s posebnim potrebama, pacijenti oboljeli od bolesti koji zahvaćaju središnji živčani sustav te slabovidna i (na)gluha djeca. Kod pretila djece, zbog smanjene aktivnosti koja za posljedicu ima onemogućavanje pravilnog razvoja motoričke koordinacije, traume zuba također su sve češće (6). Pravovremenom i primjerenom stručnom pomoći možemo spriječiti i otkloniti mnoge neželjene posljedice, od psihičkog stanja ozlijeđene osobe, koja je uglavnom mlađe životne dobi, pa sve do samog vađenja zuba i ostalih pojava koje su posljedica traume. Upravo je primjereno pružena hitna pomoć nenadoknadiva i nezamjenjiva. Izuzetno je važno da traumatizirani pacijent ili pratnja, prilikom dolaska stomatologu, detaljno objasne kako je do traume došlo i zbog čega dolaze. Bez pravilne i detaljne anamneze ne može biti ni pravilnog postavljanja ispravne dijagnoze te odgovarajućeg liječenja. Kako bi postavili konačnu dijagnozu bitno je napraviti i detaljan ekstraoralni i intraoralni pregled. Ekstraoralnim pregledom provjeravamo postoje li otekline, modrice, oštećenja usana i lica dok intraoralnim pregledom utvrđujemo u kakvom je stanju traumatizirani zub, koliki je prijelom te postoje li druge ozljede sluznice ili alveolnog grebena (7).

2.1 Klasifikacija trauma zuba

Iako postoji veći broj različitih klasifikacija, najčešća koja se upotrebljava je Međunarodna klasifikacija bolesti u stomatologiji određena od strane Svjetske zdravstvene organizacije (8).

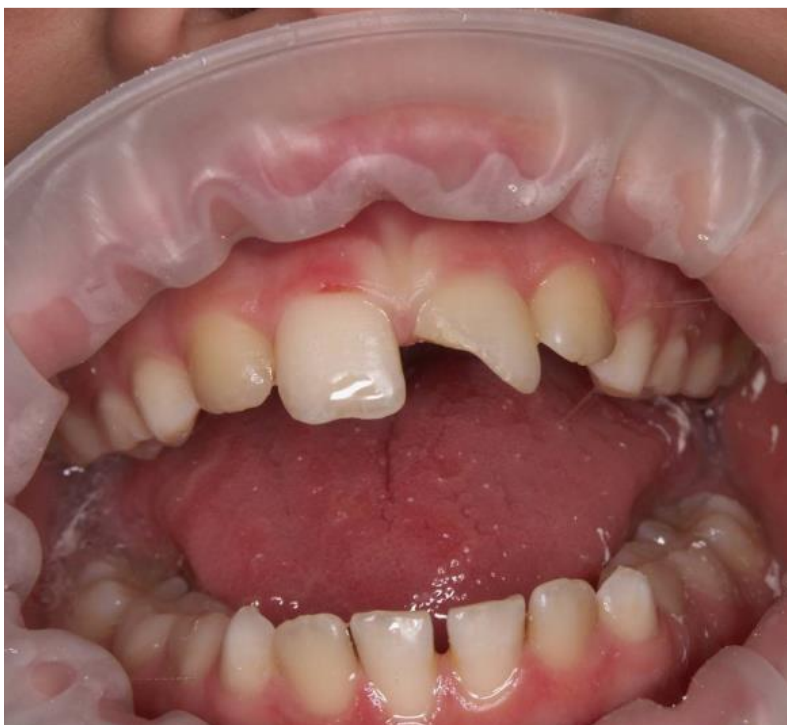Prema toj klasifikaciji traume dijelimo na:

1. frakture zuba
2. ozljede tvrdih zubnih tkiva, pulpe i alveolarnog nastavka
3. ozljede potpornog aparata zuba
4. ozljede usana i usta.

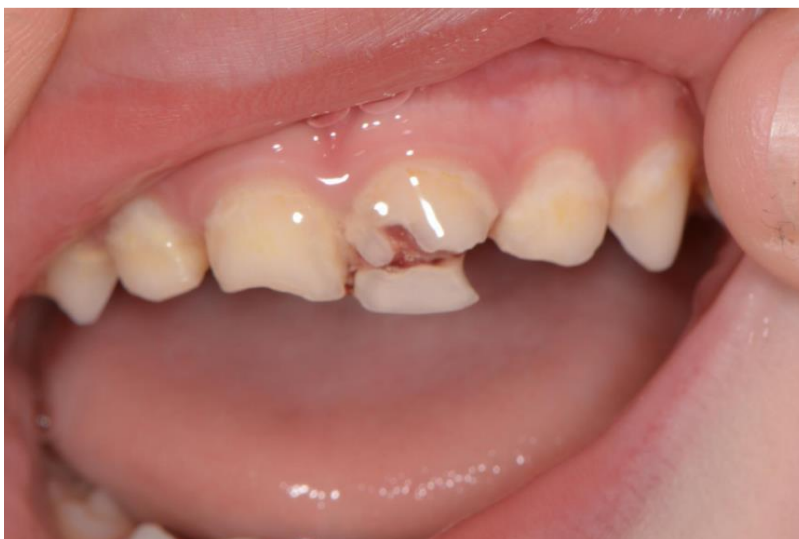Svaku od tih trauma još možemo podijeliti s obzirom na to koji dio je zahvaćen.

1. Frakture zuba dijelimo na:

- a) napuknuće cakline – nepotpuna fraktura, odnosno napuklina cakline bez gubitka zubnog tkiva
- b) frakturu cakline – fraktura s gubitkom zubnog tkiva cakline
- c) frakturu cakline i dentina bez otvorene pulpe (Slika 1.) – nekomplikirana fraktura krune
- d) frakturu cakline i dentina s otvorenom pulpom (Slika 2.) – komplikirana fraktura krune.



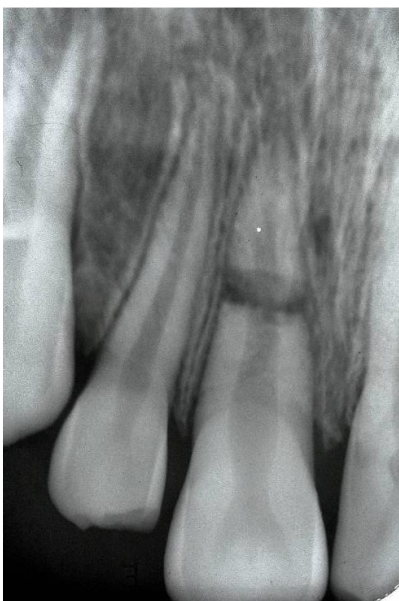
Slika 1. Fraktura cakline i dentina bez otvorene pulpe. Preuzeto uz dopuštenje autora: izv. prof. dr. sc. Dubravka Negovetić-Vranić



Slika 2. Fraktura cakline i dentina s otvorenom pulpom. Preuzeto uz dopuštenje autora: izv. prof. dr. sc. Dubravka Negovetić-Vranić

2. Ozljede tvrdih zubnih tkiva, pulpe i alveolarnog nastavka dijelimo na:

- a) frakturu korijena (*fractura radice dentis*) (Slika 3.) – frakturu dentina i cementa s ozljedom pulpe u korijenskom kanalu
- b) frakturu krune i korijena (*fractura coronae et radice dentis*) – frakturu cakline, dentina i cementa bez otvorene pulpe ili s njom,
- c) višestruku frakturu zuba (*fracturae dentium multiplices*) – višestruku frakturu krune i korijena zuba
- d) frakturu stijenke alveole maksile ili mandibule (*fractura partis alveolaris maxillae/mandibulae*) – frakturu stijenke alveole gornje ili donje čeljusti s frakturom alveolarnog nastavka ili bez nje
- e) frakturu alveolarnog nastavka maksile ili mandibule (*fractura partis alveolaris maxillae/mandibulae*)– frakturu alveolarnog nastavka gornje ili donje čeljusti s frakturom alveole ili bez nje.



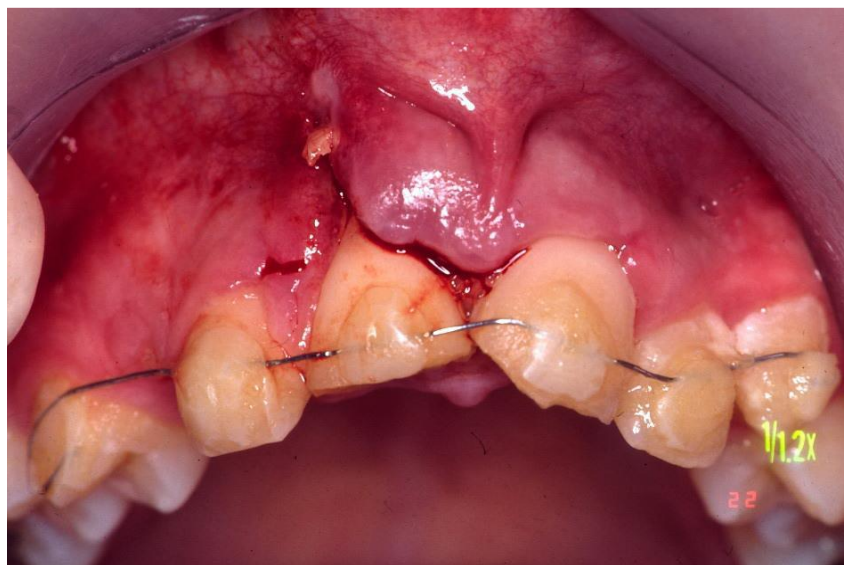
Slika 3. Fraktura korijena. Preuzeto uz dopuštenje autora: izv. prof. dr. sc. Dubravka
Negovetić-Vranić

3. Ozljede parodontnog tkiva (luksacijske ozljede zuba) dijelimo na:

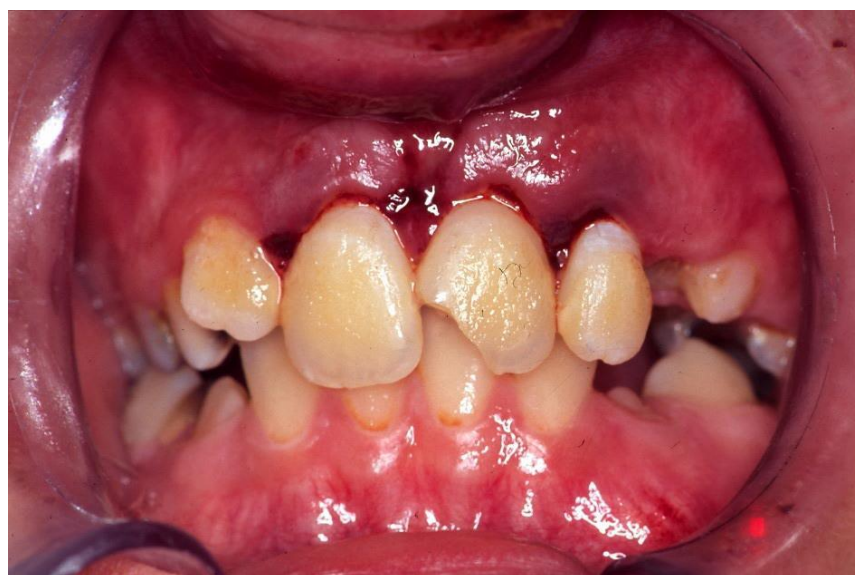- a) potresenost zuba (*contusio dentis*) – ozljedu potpornih tkiva bez abnormalne pomičnosti, zub nije pomaknut iz alveole ali je osjetljiv na perkusiju
- b) subluksaciju (*subluxatio dentis*) – ozljedu potpornih tkiva kod koje je zub pomičan u alveoli, ali nema kliničkog i radiološkog pomaka
- c) ekstruzijsku luksaciju ili istisnuće zuba (*extrusio dentis*) – ozljedu potpornih tkiva s pomakom, zub je aksijalno pomaknut van zubne alveole
- d) lateralnu luksaciju ili bočno istisnuće zuba (*luxatio dentis lateralis*) – ozljedu potpornih tkiva s pomakom skupa s ozljedom stijenke alveole; zub može biti pomaknut u svim smjerovima osim u vertikalnom, zub je nepomičan
- e) intruzijsku luksaciju ili utisnuće zuba (*intrusio dentis*) – ozljedu potpornih tkiva zuba s pomakom i oštećenjem alveolarne kosti, zub je utisnut dublje u alveolarnu kost
- f) avulziju ili izbijanje zuba (*avulsio dentis*) – ozljedu potpornih tkiva zuba s frakturom alveolarne kosti ili bez nje, zub je potpuno ispao iz alveole.

4. Ozljede usana i usta dijelimo na:

- a) otvorene rane usne i usta
- b) laceraciju gingive ili oralne sluznice (Slika 4.) – plitku ili duboku ranu gingive ili oralne sluznice nastalu djelovanjem oštrim predmetom, posljedica razderotine
- c) kontuziju gingive ili oralne sluznice (Slika 5.) – nagnječenje gingive ili oralne sluznice sa submukoznim krvarenjem, ozljeda izazvana obično tupim objektom
- d) abraziju gingive ili oralne sluznice – površinske rane gingive ili oralne sluznice s krvarenjem nastala struganjem



Slika 4. Laceracija gingive. Preuzeto uz dopuštenje autora: izv. prof. dr. sc. Dubravka
Negovetić-Vranić



Slika 5. Kontuzija gingive. Preuzeto uz dopuštenje autora: izv. prof. dr. sc. Dubravka
Negovetić-Vranić

2.2 Posljedice trauma zuba

Posljedice traume zuba nalazimo u vidu raznih komplikacija nastalih ovisno o tipu ozljede, vrsti denticije i starosti pacijenta te početku liječenja. Ako nisu udružene s drugim većim traumama, ne moraju biti opasne po život ali može doći do drugih posljedica kao što su ankiloza, apsces, ozljede zametaka trajnih zuba, poremećaji u nicanju zuba, promjena boje zuba, ortodontske anomalije nastale zbog gubitka prostora u zubnom nizu, nekroza pulpe, infekcije, obliteracija pulpnog kanala, resorpcija korijena, gubitka marginalne potporne kosti i dr.

Promjena boje zuba

Kada se oštete krvne žile u pulpi zuba nastane hematoma te kao njegova posljedica dolazi do promjene boje krune zuba. Traumatska sila koja djeluje na zub začepi ili prekine krvnu stijenku odvodne vene pulpe na apikalnom otvoru. U pulpi dolazi do povećanja krvnog tlaka zbog skupljanja krvi. To povećanje uzrokuje puknuće intrapulparnih žila te dolazi do krvarenja u samoj pulpi zuba. Ta nakupina krvi stvara veliki pritisak u pulpnoj komori te dolazi do oštećenja odontoblastičnog sloja čime potiče da krv prodre u dentinske tubuluse i kao posljedica toga kruna zuba mijenja boju. U sljedeća 2 – 3 tjedna raspada se hemoglobin i zub poprima prvo modru pa sivkasto-plavu boju. Da su eritrociti u dentinu svježi pokazuje ružičasta boja krune zuba. Kod luksiranih mliječnih zubi, intruzije ili ekstruzije trajnih zuba najčešće dolazi do promjene boje zuba (10). Promjena boje zuba je za pacijente najviše estetski problem te i sam razlog dolaska stomatologu.

Nekroza pulpe

Nekroza pulpe kao najučestalija komplikacija ozljede zuba najčešće se pojavljuje kod luksacija zbog prekida neurovaskularnog snopa i neuspjele revaskularizacije. Kod zubi s nezavršenim rastom i razvojem korijena prilikom ozljede apeks korijena ne mora doživjeti veliki pomak i krvne žile mogu proći bez oštećenja te je revaskularizacija moguća kod takvih zubi. Ukoliko je završen rast i razvoj korijena, nekroza će biti češći ishod. Što je osoba starija, sklonost nekrozi je veća. Iako nekroza može biti i sterilna (češće u mliječnoj denticiji), najveći broj nekroza inficiran je bakterijama. Kod nekroze pulpe ona odumire. Inače je

nekroza bez simptoma, ali se pacijent može žaliti na spontanu bol i nelagodu na pritisak. Sigurni znakovi nekroze su periapikalno prosvjetljenje, promjena boje zuba, odsutnost vitaliteta, osjetljivost na perkusiju, zastoj u razvoju korijena, pojava fistule. Na RTG-u možemo vidjeti nekrozu pulpe kao ograničenu i lokaliziranu periapikalnu upalu. Kod nekroze dolazi do resorptivnih promjena u periapikalnom dijelu i tek tada ju možemo uočiti na RTG-u. Dijagnoza se potvrđuje rendgenskom snimkom i testom vitaliteta pulpe (6). Sterilnu nekrozu kod mliječnih zubi ne liječimo dok ne postoje subjektivne tegobe, dok kod trajnih zubi nekrozu inficiranu bakterijama liječimo endodontskom terapijom.

Resorpcija korijena

Resorpcija korijena zuba je fiziološki ili patološki proces kod kojeg dolazi do gubitka dentina, cementa i kosti. Fiziološki ju nalazimo kod izmjene mliječne u trajnu denticiju gdje zametak trajnog zuba resorbira korijen mliječnog zuba, dok patološka najčešće nastaje nakon luksacija, avulzija i fraktura. Dijelimo ju na eksternu i internu, a posljedica je promjena u parodontnom tkivu. Kao takva dolazi do smanjenja zaštitnog sloja kod cementoblasta i epitelnih stanica na samoj površini korijena. Eksterna ili vanjska resorpcija započinje u parodontnom ligamentu dok unutarnja započinje u zubnoj pulpi. Eksterna i interna resorpcija mogu biti: površinska, nadomjesna i upalna.

Reparatornom smatramo eksternu površinsku resorpciju koja je najčešće locirana na lateralnoj površini korijena gdje su vidljive plitke, ograničene, resorptivne lakune koje se obnavljaju novim cementom. Na RTG-u se uočavaju uleknuća i neravnine na površini korijena uz PDL normalne širine. Često dolazi i do skraćivanja apeksa korijena. Resorpcija je reverzibilna i nije potreban nikakav tretman s obzirom da će se nastali kaviteti ispuniti Sharpeyjevim vlaknima i novonastalim cementom.

Eksterna nadomjesna resorpcija korijena posljedica je luksacijske ozljede uz bakterijsku infiltraciju parodontnih tkiva. Može se javiti i nekoliko godina nakon ozljede, ima progresivan tijek, a osim korijena zuba zahvaća i alveolarnu kost. Terapija se sastoji od endodontskog tretmana korijenskog kanala zuba, ali sve češće može završiti vađenjem samog zuba.

Ako je interna resorpcija površinska, znak je reparacije vitalne pulpe. Ako je interna resorpcija upalna, pulpa je nekrotična, a ako je interna resorpcija nadomjesna korijenski kanali su obliterirani. Vanjska resorpcija korijena se češće pojavljuje od unutarnje (6, 9). Na temelju anamneze, kliničkog pregleda i RTG analize možemo postaviti ispravnu dijagnozu. Ovisno o tome kolika je zahvaćenost tvrdog zubnog tkiva te koji je tip resorptivnog procesa, u tom smjeru će i terapija ići.

2.3 Pregled i dijagnostika traume

Ispravan pregled i uzimanje detaljne anamneze su nam iznimno važni za postavljanje točne dijagnoze te za uspjeh terapije.

Stoga je potrebno uzeti što precizniju anamnezu od djeteta (ako je maloljetno onda od roditelja ili pratnje) i zabilježiti sve podatke u traumatski karton koji je standardiziran. Nakon toga je nužno napraviti klinički pregled te RTG snimku (8, 11).

U traumatski karton (Slika 6.), (Slika 7.) upisujemo:

- a) opće podatke pacijenta kao što su ime i prezime, datum rođenja, datum pregleda, adresa stanovanja – ukoliko je pacijent sposoban odgovoriti na ova pitanja možemo pretpostaviti da nije došlo do ozljede centralnog živčanog sustava i da je pacijent dobrog mentalnog statusa
- b) medicinske podatke (kada se ozljeda dogodila, vrijeme koje je proteklo od ozljede do javljanja, gdje je nastala ozljeda, na koji način je ozljeda nastala, ima li pacijent kakve tegobe, kakvog je općeg stanja pacijent, je li već pružena pomoć i kakva) – vrijeme prošlo od ozljede do dolaska pacijenta stomatologu ima velik utjecaj na rezultat liječenja, osobito ako se radi o avulziranom zubu. Da li je potrebna profilaksa tetanusa ćemo saznati iz mjesta gdje se trauma dogodila. Kako se ozljeda dogodila nam govori da li su osim zuba možda ozlijeđena koja druga tkiva. Važno je znati ima li pacijent alergije, epilepsiju ili je sklon krvarenju (hemofilija). Prethodni postupci pokazuju u čemu je pohranjen i transportiran zub.

Ukoliko postoje ozljede mekih tkiva, radi se toaleta rane i to se zapisuje. Također provjeravamo i vitalitet ozlijeđenih zubi te ga upisujemo znakom plus (+) kao normalnu reakciju pulpe, upitnikom (?) nesigurnu reakciju, dok nula (0) ukazuje na to da nema nikakve reakcije pulpe na podražaj. Nakon prvog pregleda, kontrola vitaliteta se ponavlja još tri puta na svakoj sljedećoj kontroli te se sukladno tome svaki put i zabilježi kako bi mogli kvalitetno pratiti razvoj terapije. Također zapisujemo i terapiju za koju smo se odlučili te je li potrebna daljnja ortodontska terapija ili protetska sanacija.

Klinički i radiološki pregled

Klinički pregled pacijenta obuhvaća detaljan pregled mekih tkiva, lica i čeljusti te pregled zuba. Pregled mekih tkiva, lica i čeljusti obavlja se ekstraoralno i intraoralno, inspekcijom i palpacijom. Kliničkim pregledom utvrđujemo i zabilježavamo: ozljede sluznice, ozljede gingive, ekstraoralne rane, prijelome kostiju lica, ozljede krune zubi (da li je pulpa otvorena i koliko je prijelom), pomičnost zubi (u kojem smjeru je zub pomaknut), poremećaj okluzije, patološku pomičnost zubi, patološku pokretljivost alveolarnog nastavka, reakciju na test vitaliteta, osjetljivost zubi na perkusiju, promjenu zvuka perkusije. Perkusijom provjeravamo da li se oštetio parodontni ligament. Perkusija se izvodi lagano jagodicom prsta kod male djece ili drškom stomatološkog instrumenta. Uvijek perkutiramo labijalnu plohu zuba. Ukoliko je zub ankiloziran trebali bi čuti visoki metalni ton (7). Palpacijom se utvrđuje stupanj pomičnosti zuba. Ispitivanje pokretljivosti zuba izvodimo lagano i pažljivo kako zub ne bi dodatno nepotrebno luksirali. Za određivanje stupnja mobilnosti upotrebljava se skala 0 – 3 (1):

1. vrijednost 0 oznaka je za nepomičnosti ili za postojanje fiziološke pomičnosti
2. vrijednost 1 oznaka je za horizontalnu pokretljivost koja je manja od 1 mm
3. vrijednost 2 oznaka je za horizontalnu pokretljivost koja je veća od 1 mm
4. vrijednost 3 oznaka je za aksijalnu ili vertikalnu pokretljivost.

Ukoliko je došlo do frakture alveolarnog grebena, on također može biti pomičan. Kako bi provjerili da li pulpa reagira na vanjski podražaj radimo test preosjetljivosti na toplo toplom gutaperkom ili test na hladno etil-kloridom (5). Također test preosjetljivosti možemo napraviti i električnim testom pulpe kojim se mjeri vrijeme trajanja struje, frekvencija, smjer

stimulansa te jačina. Živčana vlakna direktno stimulira električna struja. Izuzetno je bitno prije samog testiranja zub dobro posušiti kako ne bi bilo sline koja može struju usmjeriti prema parodontnom ligamentu i gingivi te na taj način možemo dobiti lažno pozitivan nalaz. Fiziološka otopina nam može poslužiti kao medij između elektrode i zuba. Elektrodu postavimo na samo frakturno područje, što dalje od gingive. Tako će se dobiti najtočniji rezultati. Pacijent u ruci drži neutralnu elektrodu. Pogrešan rezultat možemo dobiti ukoliko pacijent ima splint ili privremenu krunicu jer oni mogu ometati protok struje (5). Testiranje pulpe neposredno nakon traume može dovesti do pogrešnog rezultata jer su sam pacijent i pulpa u stanju šoka te zbog toga dobivamo negativan rezultat prilikom testiranja vitaliteta, ali ga je važno napraviti radi kasnijeg praćenja te tako odredimo referentnu točku za vrednovanje pulpnog statusa. Kako ne bi mislili da taj negativan nalaz zbog šoka pulpe znači i da moramo odmah krenuti u endodontsku terapiju preporuča se sa zahvatom krenuti tek 6 - 9 tjedana nakon ozljede ukoliko je to potrebno.

RTG snimku radimo nakon kliničkog pregleda kako bi se utvrdilo je li završen rast i razvoj korijena zuba te postoji li ozljeda korijena zuba i/ili periodontalnih struktura. Ako govorimo o avulziji mliječnog zuba, na RTG-u možemo vidjeti stanje trajnog nasljednika. Ako se radi o intruziji, na RTG-u ćemo vidjeti smanjen parodontni prostor, a kod luksacije proširen isti. Ovisno o tome koji i koliki dio zubi je zahvaćeno radimo ortopantomogram, retroalveolarnu snimku ili kompjutersku tomografiju s konusnim zrakama traumatiziranog područja (5). Kod ozljeda pojedinačnih zuba najbolje je upotrebljavati retroalveolarne snimke.

3 AVULZIJA

Avulzija ili traumatsko izbijanje zuba najteža je ozljeda, odnosno dentalna trauma što se tiče samog zuba. Kod avulzije govorimo o potpunom izbijanju zuba iz alveole te kidanju svih vlakana parodonta i neurovaskularnog snopa. Frakture koštanog dijela alveole, razderotine, ogrebotine i krvarenje u području usta i lica često nalazimo prisutne uz avulziju s obzirom da je došlo do većeg udarca. Zbog svog promeniranog položaja u zubnom luku, gornji središnji sjekutić je najčešće zahvaćen. Alveola može biti ispunjena krvnim ugruškom ili prazna. Avulzija se u trajnoj denticiji pojavljuje od 0,5 % do 16 %, a u mliječnoj od 7 % do 13%. S obzirom na postotke, govorimo o niskoj učestalosti. Najčešće razdoblje za izbijanje zubi je od 7. do 9. godine života, a zube češće izbijaju dječaci nego djevojčice s obzirom da se traume češće dešavaju u kontaktnim sportovima kao što su npr. hrvanje, košarka, skupinama ekstremnih sportova te atletici (12). 1 – 3 % svih trauma zuba se odnosi na avulziju. Spremnost stomatologa i hitno liječenje jako su bitni za uspjeh terapije i očuvanje zuba u čeljusti. Mehanička trauma i dehidracija PDL-a posljedica su izbijanja zuba. Očuvanje vitaliteta stanica PDL-a je najbitnije za preživljavanje zuba nakon replantacije (13). Težimo što bržem i potpunijem cijeljenju replantiranog zuba te nam je cilj njegov trajan ostanak u čeljusti. Ukoliko postoji osoba koja je spremna i ima potrebno znanje za vraćanje zuba u alveolu, idealno bi bilo da to napravi na samom mjestu ozljede. Najčešće to bude stomatolog koji se slučajno nađe u blizini jer se rijetko tko usudi vratiti zub u alveolu. Replantirati izbijeni zub ne smijemo u slučajevima ako se radi o mliječnom zubu, ako se izgubio veći dio stijenke alveole, kod djece koja pate od sistemskih bolesti, srčanih mana ili krvnih diskrazija, kod djece oslabljenog imuniteta zbog čestih infekcija, kod ortodontskih anomalija kao što je kompresija, ako je zub prije bio gangrenozan, kod zubi s velikim karioznim defektom, kod avitalnih zubi i zubi s parodontnim bolestima te kod nekooperativnog pacijenta. Inspekcijom i rendgenskim snimkama provjeravamo poziciju zuba koji u ordinaciju dolazi već replantiran. Takav zub nije potrebno ponovo micati iz alveole nego trebamo postaviti fleksibilni splint koji se uklanja nakon 10 – 14 dana. U pulpi zuba i periodontalnom ligamentu dolazi do ishemije te može doći do kontaminacije bakterijama i kemijskim iritansima. Ukoliko dođe do kakve kontaminacije, PDL i pulpne stanice mogu biti skroz uništene, čak i ako je prošlo kratko ekstraalveolarno vrijeme (14). Također, zub ne smije biti pohranjen na suhome, kao što je umatanje u maramicu, gazu i slično jer i u tom slučaju stanice periodontalnog ligamenta

ne mogu preživjeti takve ekstraoralne uvjete duže od pet do petnaest minuta nego dolazi do dehidracije preživjelih stanica na korijenu koje odumiru na suhom. Stoga kada govorimo o hitnoj replantaciji zuba bez držanja zuba u posebnom mediju, moramo biti svjesni da to podrazumijeva replantaciju unutar 5 – 15 minuta nakon avulzije. Vlastita alveola može isto tako poslužiti kao medij za transport. Pacijentu se u tom slučaju sugerira da zagrije u maramicu ili gazu i tako čuva zub sve do dolaska kod stomatologa. To, naravno, možemo preporučiti samo starijoj i kooperativnoj djeci kako kod mlađe ne bi došlo do gutanja ili udisanja ozlijeđenog zuba. Važan čimbenik za uspješnu replantaciju zuba je vrijeme proteklo od avulzije do replantacije. Ukoliko je prošlo manje od 20 min da je zub bio van alveole, govorimo o kratkom vremenu, srednjem ako je prošlo 20 – 60 min te dugom ako je prošlo više od 60 min. PDL održava svoje stanice vitalnim između petnaest i dvadeset minuta (15). Kod ekstraalveolarnog razdoblja kraćeg od 1 h, moguće je djelomično ili potpuno reparirati periodontalni ligament. Do kompletnog isušivanja, smrti periodontalnog ligamenta i resorpcije korijena zuba dolazi ako je prošlo duže od 1h kako je zub bio van alveole (14). Najbolje rezultate ćemo dobiti ako zub trenutno replantiramo na samom mjestu nezgode jer tako skraćujemo ekstraalveolarno vrijeme. To možemo napraviti samo ako zub nije kontaminiran. Izbijeni zub moramo ispirati pod mlazom hladne vode 10 sekundi (16). Nikako ne smijemo strugati po korijenu prilikom replantacije da ne bi maknuli vlakna PDL-a koja su nam bitna za ostanak zuba u čeljusti. Laganim pritiskom prsta držimo zub koji smo reponirali sve dok ne stignemo u ordinaciju gdje se stomatolog može dalje pobrinuti za ozlijeđeni zub. Ako je zub ispao na tlo, pacijent će dobiti antibiotik kao profilaksu i cijepljenje na tetanus.

3.1 Mediji za čuvanje izbijenog zuba

Do dolaska stomatologu, zub je potrebno pohraniti u prikladan medij za čuvanje jer je to ključno kako bi preostale stanice PDL-a na korijenu ostale vitalne te samim time je i ključno za prognozu replantiranog zuba. Medij za pohranu zuba je napravljen kao takav da održi vitalitet stanica PDL-a te se zubu produži vrijeme preživljavanja do vraćanja u alveolu. On bi trebao napraviti uvjete koji su slični onima u alveoli kao što su : prikladna osmolarnost, pH, prehrambeni metaboliti i glukoza (17). Time se ostvaruju najbolji uvjeti za čuvanje zuba. Idealan medij bi bio onaj koji bi sprječavao odumiranje stanica PDL-a. Na taj način bi se u

području korijena zuba ponovo stvarali fibroblasti, a izbjeglo bi se prijanjanje osteoklasta te ne bi došlo do ankiloze. Većina funkcionalnih kapaciteta stanica periodontalnog ligamenta bi trebala biti očuvana (18). Danas se susrećemo s različitim medijima za čuvanje izbijenog zuba, a to su specijalizirani mediji za kulturu tkiva, mediji za kulturu stanica te niz široko dostupnih medija kao što su obična voda, fiziološka otopina, bjelanjak, slina ili mlijeko (19, 20).

Specijalizirane otopine za prijenos izbijenog zuba

HBSS - Hankova izbalansirana otopina

Hankova izbalansirana otopina soli je slana otopina upotrebljavana u biomedicinskim istraživanjima kako bi se potaknuo rast mnogih vrsta stanica. Ona ima uravnotežen pH koji iznosi 7,2, te joj je osmolalnost 320 mOsm/kg. Također je i biokompatibilna sa stanicama površine korijena i stoga predstavlja jedan od najboljih transportnih medija. Preporučuju je mnogi liječnici i istraživači. Može se čuvati i do dvije godine na polici. Nije ju potrebno rashladiti. Istraživanja pokazuju kako je Hankova izbalansirana otopina najučinkovitiji medij za čuvanje zuba do 24 sata na 4 °C. Njezina teža dostupnost na tržištu joj je najveća mana.

DentoSafe

DentoSafe je medij u obliku bočica koje sadrže kulturu tkiva slično kulturi za transplantaciju organa i tkiva. DentoSafe bočice su se pokazale uspješne za očuvanje zuba do 53 sata zato što sadrže kulturu stanica bogatu različitim aminokiselinama, glukozom, solima i vitaminima. Ukoliko kutiju s bočicama držimo na sobnoj temperaturi, rok trajanja joj je tri godine. Ako zub u otopini čuvamo dulje od 24 sata, moramo ga premjestiti u novu bočicu. DentoSafe ima visoki postotak uspješnosti u dugotrajnom očuvanju vitaliteta stanica PDL-a. Mjesta rizična za nastanak dentalnih trauma kao što su vrtići, škole, dječja igrališta i sportski tereni, trebala bi imati dostupne bočice.

ViaSpan medij

Zbog prisutnosti glutaciona, ViaSpan medij ima antioksidativno djelovanje te na taj način omogućuje cijeljenje periodontnog ligamenta i poboljšava prognozu izbijenog zuba (21). Zub

bi se trebao umakati u ViaSpan 30 minuta prije replantacije za pozitivne rezultate replantacije. ViaSpan medij inače služi za transplantaciju organa i tkiva.

S obzirom da još uvijek nismo dovoljno osviješteni po pitanju dentalnih trauma, tako i na mjestima njihova najčešćeg nastanka još uvijek skoro nikada ne nalazimo prikladne medije za pohranu. U tom slučaju podliježemo „preparatima“ koji nam služe u svakodnevnoj upotrebi u kućanstvu i brzo su nam dostupni. To su slina, hladno mlijeko, bjelanjak, obična voda ili fiziološka otopina koju možemo sami pripremiti otapanjem male žlice soli u dva decilitra obične vode. Ti mediji će usporiti odumiranje stanica PDL-a, stoga je potrebno brzo reagirati dalje jer se zub može u njima držati kratko vrijeme.

Slina

Najveća prednost sline je to što je najdostupniji medij. Čak i kada pacijent nije sam u mogućnosti zub držati u svojoj slini (mogućnost gutanja i inhaliranja kod male djece, nekooperativna djeca), to za njega mogu napraviti njegovi roditelji. Slina oštećuje stanice periodontnog ligamenta pa ju kao medij možemo upotrijebiti na što kraće vrijeme, nikako duže od sat vremena. S obzirom da joj je osmolalnost puno niža od fiziološke, a iznosi 60 – 70 mOsm/kg, povećavaju se štetni utjecaji bakterijskih onečišćenja.

Mlijeko

Zbog svojih svojstava te osmolalnosti i pH koji su kompatibilni sa stanicama periodontnog ligamenta, hladno mlijeko smatramo znatno boljim od ostalih medija. Osim toga, sadrži velik broj hranjivih tvari te faktore rasta važnih za preživljavanje stanica kao što su vitamini, aminokiseline i ugljikohidrati. Najbolje bi bilo koristiti trajno punomasno hladno mlijeko jer ono može osigurati proliferaciju stanica PDL-a (22). S obzirom da se mlijeko pasterizira i da nam je izuzetno lako dostupno, smatramo ga jednostavnim načinom za čuvanje zuba. Bitno je samo da nam avulzirani zub ne stoji duže od 20 min u mlijeku do replantacije.

Bjelanjak

S obzirom da je osmolalnost bjelanjka između 251 i 298 mOsm/kg, bjelanjak smatramo boljim medijem za pohranu zuba od mlijeka. Također je i lako dostupan. Zub je bolje čuvati u bjelanjku nego u mlijeku jer u istom vremenskom razdoblju do deset sati ima bolju šansu za oporavak. Broj stanica i kolagenih vlakana u bjelanjku i mlijeku su slični.

Voda

Voda kao medij za čuvanje zuba je izuzetno dostupna ali nije previše poželjna jer u principu samo štiti zub od dehidracije. Hipotonična je te nije kompatibilna sa stanicama na površini korijena zuba i zato ne može očuvati stanice PDL-a.

Fiziološka otopina

Fiziološka otopina je izotonična otopina kojoj je osmolalnost 280 mOsm/kg te predstavlja lako napravljiv medij u kućanstvu pa ju smatramo dobrim medijem za čuvanje zuba. Biokompatibilna je sa stanicama na površini korijena, ali nema dovoljno potrebnih hranjivih tvari kao što su magnezij, kalcij i glukoza. U fiziološkoj otopini se zub ne bi trebao držati dulje od 1h (23).

3.2 Replantacija zuba

Već je spomenuto kako je za uspjeh replantacije bitan čimbenik vrijeme koje zub provede izvan alveole, odnosno vrijeme proteklo od avulzije do replantacije. Ako je apikalni otvor širok u vrijeme replantacije, a replantacija je učinjena neposredno nakon avulzije te je zub bio pohranjen u prikladnom mediju, možemo očekivati revaskularizaciju pulpe. Potrebno je otprilike 35 dana od replantacije kako bi mogli utvrditi je li došlo do funkcionalnog oporavka živčanih vlakana u pulpi. Ako su se vlakna u pulpi oporavila, na testu vitaliteta ispitanoj električnom strujom, možemo očekivati pozitivan odgovor (24). Lokalna anestezija nije potrebna za replantaciju zuba, osim ako nije došlo do ozljede gingive koju treba sašiti. Zub uvijek replantiramo blagim pritiskom kako ga ne bi još više oštetili te on treba imati svoju fiziološku pomičnost u alveoli. Zub imobiliziramo na sedam dana te splint skidamo vrlo pažljivo kako ne bi oštetili periodontalni ligament (25). Nakon dva i nakon tri tjedna od

replantacije rade se RTG kontrole kako bi se uočili eventualni znakovi resorpcije korijena. Ukoliko nije došlo do revaskularizacije pulpe, trepaniramo zub, a korijenski kanal punimo preparatom kalcijevog hidroksida kako ne bi došlo do periapikalne upale i kako bi se zaustavila resorpcija korijena. Ukoliko do resorpcije ne dođe tokom prve dvije godine, vrlo je vjerojatno da se ni neće javiti (26). Mliječni zubi se ne reponiraju kako ne bi došlo do oštećenja zametka trajnog zuba ili kako ne bi ankilozirali te ometali rast alveolarnog grebena. Također, mliječni zubi koji su vraćeni u alveolu nerijetko razviju nekrozu pulpe (15). Izbijeni zub prima se samo za krunu zuba kako se ne bi oštetile stanice periodontalnog ligamenta. Zub stavljamo u fiziološku otopinu prije nego ćemo ga replantirati. Prazna alveola se detaljno pregleda te se odstranjuje strano tijelo ili ugrušak krvi. Alveola se očisti fiziološkom otopinom i sterilnom gazom nježnim pokretima. Struganje i mehaničku manipulaciju po alveoli treba izbjegavati kako se ne bi oštetili ostatci stanica periodontalnog ligamenta (7). Tako pripremljeni zub se laganim pritiskom prstiju vraća u alveolu. Pacijent treba zagristi vaterolicu 15 – 20 minuta kako bi se zub stabilizirao. Nakon toga slijedi splintiranje zubi gdje se povezuje mobilni zub zajedno s ostalim zubima u čeljusti koji nisu podliježli traumi u fiksnu jedinicu koju nazivamo splint. Izuzetno je bitno da splintirani zubi imaju svoju fiziološku pomičnost tijekom cijeljenja jer će se na taj način smanjiti incidencija ankiloze. Splint koji omogućuje lagane pokrete zuba dovodi do izravnavanja i ponovljene funkcije periodontalnih vlakana. Ukoliko je splint kruti i stoji duže vrijeme, periodontalna vlakna postat će nefunkcionalna i paralelna s dužinom korijena te postoji veća mogućnost za ankilozu. Idealan splint se treba jednostavno, brzo i lako postaviti, mora stabilizirati replantirani zub, omogućavati fiziološku pomičnost zuba, omogućavati održavanje dobre oralne higijene i mora osigurati pristup lingvalnoj plohi zuba zbog endodontske terapije i testiranja vitaliteta. Splintovi mogu biti kompozitni ili žičano-kompozitni. Budući da je kompozitni splint teže postaviti smatramo da je bolji izbor žičano-kompozitni splint (7). Također, prilikom izrade žičano-kompozitnog splinta treba pripaziti da zub nije u traumatskoj okluziji nego da je ispravno fiksiran u alveoli. Ukoliko susjedni zubi nisu zdravi i čisti, ovaj splint nam nije pogodan jer mora biti higijenski postavljen kako se ne bi nakupljao plak koji bi mogao ometati zarastanje. Dobra oralna higijena ključan je faktor u toku cijeljenja pa na to treba upozoriti pacijenta. Bitno je dobiti suho radno polje kako bi nam se

splint držao na postavljenom mjestu. Nakon toga slijedi jetkanje labijalne plohe zuba laganim pokretima, posebno na replantiranom zubu kako ga ne bi dodatno pomakli. Na tako pripremljene površine, nakon adhezivnog sustava, nanosi se kompozit koji se polimerizira skupa sa ortodontskom žicom dijametra 0,2 cm. Poželjno je zahvatiti po dva susjedna zuba od replantiranog u splint. Ukoliko to nije moguće, dovoljan je i jedan. Aproksimalne plohe moraju ostati slobodne kako bi se omogućila pravilna oralna higijena. Ukoliko smo zadovoljavajuće postavili splint, potrebno je napraviti RTG snimku kako bi provjerili je li zub ispravno pozicioniran. Splint skidamo nakon 7 – 10 dana, a time potičemo parodontno i pulpno cijeljenje. Nošenje splinta mora biti dovoljno dugo kako bi se učvrstila vlakna periodontnog ligamenta, ali ne predugo kako ne bi došlo do ankiloze, osim u slučajevima kada je oštećena alveolarna kost. Po završetku fiksacije splint se skida, a caklina se lagano polira kako bi se skinuo sav kompozitni materijal i dobila glatka površina. Potporna terapija uključuje dva tjedna jedenja samo meke i kašaste hrane, četkanje zuba nakon jela mekanom četkicom, apstiniranje od sporta te uporabu klorheksidina (0,12 – 0,2 %) za ispiranje usta dva puta dnevno kroz tjedan dana.

3.3 Endodontski tretman izbijenog zuba

3.3.1 Zub s nezavršenim rastom i razvojem korijena

Mladi trajni zub kojem rast i razvoj korijena nije završen nego mu je apeks široko otvoren, može se revaskularizirati samo ako vrijeme provedeno van alveole nije bilo više od pola sata te ako je repozicija učinjena ispravno (27). Ako se pulpa ne revaskularizira, doći će do zaustavljanja rasta i razvoja korijena uz proliferaciju kosti unutar pulpne komore ili obliteraciju pulpnog kanala. Zato kod takvih zubi često radimo test vitaliteta. 35 dana nakon replantacije očekujemo funkcionalnu obnovu živčanih vlakana u pulpi. Stanje korijena i korijenskog dijela pulpe utvrđujemo RTG snimkom koju radimo ukoliko replantirani zub ne reagira ni na termičke ni na električne podražaje. Ako je ekstraalveolarno vrijeme duže od dva sata, revaskularizacija se ne može očekivati pa je potrebno obavezno početi s endodontskim tretmanom. Također, endodonciju bi odmah trebalo započeti ukoliko primijetimo znakove nekroze kao što su apeksna radiolucencija ili eksterna upalna resorpcija korijena. Kako bi se omogućio početak zacjeljivanja PDL-a, a prije medikamentoznog tretmana korijenskog kanala, najbolje je endodontski tretman započeti odmah nakon repozicije zuba (26).

Apeksifikacija

Apeksifikacija je tretman kojim se potiče stvaranje barijere kod široko otvorenog apeksa mladih trajnih zubi (16). Terapijom se odstranjuje nekrotična pulpa, čiste se kanali i postavlja antimikrobni medikamentozni uložak. Najviše korišteni materijali za induciranje zatvaranja apeksa su kalcijev hidroksid ($\text{Ca}(\text{OH})_2$) te bioaktivni materijali kao što su mineralno-trioksidni agregat (MTA), a u novije doba Biodentin.

Kalcijev hidroksid ima antibakterijsko i protuupalno djelovanje. Otapa nekrotično tkivo pa kažemo da djeluje proteolitički. Također, otapa dentinski matriks, potiče dentinogenezu i oslobađa faktor rasta. Kalcijev hidroksid je učinkovit jer disocira na Ca^{2+} i OH^- ione. Njegov pH 12,5 – 12,8 potiče mineralizaciju i utječe na enzimske pufere (28). 7-10 dana nakon stavljanja preparata kalcijevog hidroksida vidimo stvaranje dentinskog mosta, a nakon 30 dana nema znakova upale te između mjesta postavljanja i stvorenog dentinskog mostića ne nalazimo koagulacijsku nekrozu i nekrotičnu pulpu. U dubini je pulpno tkivo vitalnog

karaktera i nema znakova patoloških promjena pulpe. Apliciranjem kalcijeva hidroksida u kanal, dolazi do mineralizacije apikalne barijere koju nazivamo osteodentin jer nastaje aktivnošću odontoblasta i stanica veziva (29). Barijera koju čini osteodentin je porozna. Kalcijev hidroksid stimulira alkalnu fosfatazu, ima sposobnost oslobađanja transformirajućeg čimbenika rasta (TGF β -1) i koštanog morfogenetskog proteina (BMP). Kalcijev hidroksid sprječava aktivnost periapikalnih osteoklasta te ulazak granulacijskog tkiva u korijenski kanal (30). Njegov visoki pH daje mu baktericidni učinak te na taj način može neutralizirati kiseline koje sprječavaju raspad mineraliziranog tkiva. Destrukcijom staničnih membrana i proteinske strukture bakterija, kalcijev hidroksid ostvaruje svoje antibakterijsko djelovanje (28).

Terapijski postupak apeksifikacije

Kavitet izoliramo koferdamom te ga široko otvorimo kako bi se u potpunosti odstranilo svo nekrotično tkivo. Strugačem Hoedstrem iglicom ili ekstirpatorom odstranjuje se nekrotično pulpno tkivo. Određuje se radna dužina koja treba biti malo kraća od radiološkog apeksa kako ne bi došlo do instrumentacije preko apeksa čime se ozljeđuje tkivo koje treba stvoriti barijeru. Instrumentacija započinje širokim instrumentom, a izvodi se blagim pokretima da ne dođe do pucanja iglica u korijenskom kanalu. Potrebno je maksimalno počistiti korijenski kanal uz što veće ispiranje natrijevim hipokloritom i minimalno odstranjivanje čistog dentina (16). Nakon instrumentacije zaostatni sloj uklanjamo ispiranjem 17 %-tnom etilendiamintetraoctenom kiselinom (EDTA). Velikim papirnatim štapićima posušimo korijenski kanal. Nakon ispiranja i sušenja, u korijenski kanal stavljamo nestvrdnjavajuću pastu kalcijevog hidroksida te ju ostavljamo unutra 7 – 14 dana. U tom periodu bi se trebalo formirati granulacijsko tkivo. MTA se postavlja u kanal i potisne. Nalazimo ga u obliku praha ili paste. Postavlja se 1 mm kraće od radne duljine, a ako ga ima 3-4 mm kod apeksa može napraviti odgovarajuću barijeru za punjenje korijenskog kanala. Nakon što smo postavili barijeru, napravimo kontrolu postavljenog RTG snimkom kako bi mogli imati uvid u stanje prije punjenja korijenskog kanala. Kako bi se MTA optimalno stvrdnuo, stavlja se vlažna sterilna vatica u korijenski kanal. Na vaticu ide privremeni ispun. Pri završetku kanal se puni definitivnim punilom. Kalcijev hidroksid stvara biološku barijeru i ima široku primjenu, ali

i nedostatke. Pokazalo se kako preparat kalcijevog hidroksid treba mijenjati svakih tri do šest mjeseci jer oslabljuje dentin. Isto tako, prije završnog punjenja, treba ga odstraniti na nekoliko mjeseci. Ako se tretman kalcijevim hidroksidom pokazao uspješan, pacijente treba kontrolirati tokom 4 godine, svakih 12 mjeseci. Kontrolu provodimo klinički i radiografski (6, 31). Apeksifikacija najčešće ne uspije zbog bakterijske kontaminacije koja može nastati iz kanala ako se nije pravilno očistio ili iz koronarnog dijela te ako završni ispun nije pravilno zabrtvio ulaz. Čak i ako je sve to dobro napravljeno, nekad terapija apeksifikacijom koja je početno bila uspješna može završiti neuspješno zato je izuzetno bitno da se terapija provodi u aseptičkim uvjetima kako ne bi moglo doći do kontaminacije. Može doći i do neprepoznate frakture korijena. Vrlo visoka uspješnost apeksifikacije, čak do oko 95 % četiri godine nakon završetka terapije nam odgovara na pitanje zašto je to i najčešća terapija izbora (32).

Revaskularizacija

Revaskularizacija je terapijski postupak kojim se nastoji postići daljnji rast i razvoj korijena. Provodi se poticanjem krvarenja prelaskom preko apeksa u korijenski kanal i stvaranjem krvnog ugruška. Revaskularizacija će biti najuspješnija kod traumatiziranog zuba čiji je apeks široko otvoren, odnosno ide u širinu minimalno 1,1 mm. Takvi su jako mladi trajni zubi. Nakon prethodne pripreme kanala, apikalni otvor te veličine je dovoljan za omogućavanje lakšeg ulaska nediferenciranih matičnih stanica u korijenski kanal (33). Revaskularizaciju započinjemo sušenjem radnog polja i postavljanjem koferdama, trepanacijom pristupnog kaviteta te čišćenjem inficiranog sadržaja u korijenskom kanalu, uz obilno ispiranje 2,5 %-tnim natrijevim hipokloritom. Važno je naglasiti kako se ne smije primijeniti mehanička instrumentacija da bi postupak uspio. U kanal se postavlja triantibiotska pasta koja sadrži tri različita antibiotika: 200 mg ciprofloksacina, 500 mg metronidazola i 100 mg minociklina. U novije vrijeme se postavlja dvoantibiotska pasta s obzirom da minociklin boji zube. Ako ne postoji mogućnost primjene antibiotske paste, u kanal možemo staviti kombinaciju klorheksidina s kalcijevim hidroksidom. Pomoću lentula unosi se pasta do vrha korijenskog kanala te se potom stavlja sterilna vatica i staklenoionomerni cement (SIC) koji nam je u ovom slučaju privremeni ispun. Udaljenost vaticice do ruba kaviteta ne smije biti više od tri milimetra. Pri sljedećem posjetu koji je za 7

– 14 dana daje se lokalni anestetik bez adrenalina kako bi se moglo izazvati krvarenje u kanalu te se opet izolira i otvara kavitet. Antibiotička pasta se ispiri iz kanala natrijevim hipokloritom i fiziološkom otopinom te se zatim kanal osuši papirnatim štapićima. Pomoću manjeg endodontskog instrumenta izaziva se mikrotrauma koja provocira krvarenje kako se iglicom prolazi do područja periapiksa. Mikrotraumu je lakše izazvati ako uzmemo tanku iglicu kojoj savinemo vrh pod kutom od 90 stupnjeva. Poželjno je što više korijenskog kanala ispuniti krvlju barem 2 – 3 mm od granice caklinsko-cementnog spojišta. Nakon toga se zaustavlja krvarenje pritiskom sterilne vaticice koja se drži 3 do 5 minuta. Krvni koagulum koji se stvori nam služi kao osnova za revaskularizaciju. Njega prekrijemo pastom kalcijevog hidroksida i privremeno zatvorimo na 7 – 14 dana. To se zove stabilizacija ugruška. U sljedećoj posjeti stavlja se MTA na krvni ugrušak u debljini od tri milimetra kojeg prekrivamo vlažnom sterilnom vaticom i SIC ispunom. Sljedeće je uklanjanje vaticice i postavljanje SIC ispuna direktno na stvrdnuti MTA te završno zatvaranje kompozitnim ispunom (6, 34). Zub se klinički i radiološki kontrolira svaka tri mjeseca tokom godine dana sve dok ne dođe do završetka rasta i razvoja korijena.

3.3.2 Zub sa završenim rastom i razvojem korijena

Revaskularizaciju pulpe ne očekujemo kod zuba sa završenim rastom i razvojem korijena jer nemamo dovoljno široko otvoren apikalni otvor. U tom slučaju nam je najbitnije sačuvati stanice periodontalnog ligamenta i zub što prije reponirati. Bilo bi dobro da je ekstraalveolarno vrijeme manje od 2 sata. Kako se ne bi javila upalna resorpcija, endodontski tretman treba učiniti dva do tri tjedna nakon replantacije. Endodontski tretman započinjemo trepanacijom, ekstirpacijom nekrotične pulpe, čišćenjem i ispiranjem korijenskog kanala. Osušeni kanal puni se kalcijevim hidroksidom. Uporaba kalcijevog hidroksida sprečava resorpciju korijena. Zub se privremeno zatvara i redovito kontrolira kliničkim pregledom i RTG snimkom. Zub možemo konačno napuniti i završno zatvoriti ako 6 - 12 mjeseci nakon replantacije nema vidljivih znakova resorpcije korijena.

3.4 Načini cijeljenja nakon replantacije

Formiranjem novog tkiva u slučaju gubitka tkiva ili revaskularizacijom ishemičnog tkiva smatramo uspješnim cijeljenjem. Stanice se koordinirano kreću u oštećeno područje gdje se formira zona popravka makrofazima te ih prate fibroblasti i endotelne stanice. U stromi se formiraju vaskularne petlje gdje se nalaze fibroblasti i nezreli kolagen. Takvo cijeljenje se odvija u pulpi i napreduje do parodontnog tkiva u prosjeku 0,5 mm na dan. Kada govorimo o cijeljenju poslije avulzije, histološke parodontne promjene dijelimo se na četiri različita načina zacjeljivanja vlakana PDL-a: zacjeljivanje normalnim periodontalnim ligamentom, zacjeljivanje s površnom resorpcijom, zacjeljivanje s nadomjesnom resorpcijom odnosno ankilozom te zacjeljivanje s upalnom resorpcijom.

Zacjeljivanje normalnim periodontalnim ligamentom

Između dva dijela oštećenog PDL-a, nakon replantacije, dolazi do formiranja koaguluma. Pukotina u periodontalnom ligamentu se već nakon 3 – 4 dana ispunjava novim vezivom, dok se tjedan dana nakon na caklinsko-cementnom spojištu odvija ponovna epitelizacija. Tako linija puknuća cijeli. Potpuni oporavak periodontalnog ligamenta dogodi se u razdoblju od 2 do 4 tjedna. Ukoliko su unutarnje stanice na površini korijena vitalne, možemo očekivati da se dogodi zacjeljivanje normalnim periodontalnim ligamentom.

Zacjeljivanje s površnom resorpcijom

Histološki je karakterizirano resorptivnim lakunama ograničenim na površini te reparacijom cementa. Površna resorpcija su zapravo ograničena oštećenja PDL-a ili cementa koja su samoograničavajuća i koja se repariraju novim cementom. Ne vidi se na rendgenskoj snimci zbog male veličine.

Zacjeljivanje s nadomjesnom resorpcijom

Ankiloza predstavlja sraštenje površine korijena s površinom alveolne kosti. Ukoliko na periodontalnom ligamentu replantiranog zuba nema dovoljno vitalnih stanica, doći će do ankiloze te će na mjesto oštećenja iz susjedne kosti urasti koštane stanice koje imaju osteogeni potencijal. Postoje progresivna nadomjesna resorpcija koja malo po malo resorbira

cijeli korijen te prolazna nadomjesna resorpcija u kojoj prvo dolazi do ankiloze, međutim ona poslije nestaje. Progresivna ankiloza je posljedica presušenja zuba ili odstranjenja periodontalnog ligamenta prije replantacije. Radiološki se ankiloza vidi kao nestanak periodontalnog prostora. Dva mjeseca nakon replantacije se obično javi nadomjesna resorpcija koja je najčešća u apikalnoj trećini korijena. Klinički uočavamo visoki metalni ton na perkusiju, nepomičan zub koji je kod djece u infrapoziciji.

Zacjeljivanje s upalnom resorpcijom

Upalnu resorpciju obilježavaju kuglasti resorptivni kaviteti u dentinu i cementu, a povezana je s upalnim promjenama u periodontalnom tkivu. Uzrokovana je širenjem upalnih stanica putem dentinskih kanala iz pulpe do periodontalnog ligamenta. Karakteristično je nakupljanje granulacija s limfocitima, plazma stanicama i polimorfonuklearnim leukocitima u području resorptivnih defekata. Upalna resorpcija eksponirat će dentinske tubuluse, a ako se u korijenskom kanalu nalazi zaraženo nekrotično tkivo, toksini od tamo će izazvat upalni odgovor penetriranjem uz dentinske tubuluse sve do periodontalnog tkiva. S obzirom da resorpcija kanala brzo napreduje, korijen može brzo biti skroz resorbiran. Upalna resorpcija česta je kod mladih trajnih sjekutića nakon replantacije u dobi od 6 do 10 godina zbog tankog zaštitnog cementnog sloja i širokih dentinskih tubulusa. Na RTG snimci vidimo prosvjetljenja u području korijena zuba što nam govori u prilog kontinuiranoj resorpciji korijena koja se obično javlja u cervikalnoj trećini korijena. Prvi znakovi se mogu vidjeti već 2 tjedna nakon replantacije zuba.

3.5 Uspjeh i prognoza replantiranog zuba

S obzirom da su avulzije sve češće ozljede, liječenje istih postaje sve bitnije i aktualnije. Pomoću ovih kriterija možemo odrediti je li replantacija prošla uspješno (35):

1. Zub je bez rezidualne upale i fiksiran na svom mjestu.
2. Pri žvakanju ne smiju postojati nikakve neugodnosti za pacijenta.
3. Na RTG snimci *lamina dura* mora biti normalno konfigurirana i kontinuirana te ne smije biti nikakvih znakova patoloških stanja.

4. Gingiva je prirasla u roku od dva do tri tjedna, a kontura gingive i njezina boja trebaju biti normalne.
5. Dubina džepova mora biti u fiziološkim granicama.

4 BIOAKTIVNI MATERIJALI ZA PUNJENJE

Endodontsko liječenje zuba znači uklanjanje svih štetnih agenasa, toksina, nekrotičnog tkiva, i ostataka zubne pulpe iz korijenskog kanala.

Materijali za punjenje korijenskih kanala trebaju zadovoljavati određene uvjete. Te uvjete je postavio Grossman 1967. godine kao svoja načela (36):

1. Materijal se treba jednostavno unositi u korijenski kanal.
2. Materijal treba osigurati dobro lateralno i apikalno punjenje korijenskog kanala.
3. Nesakupljanje materijala nakon postavljanja u korijenski kanal.
4. Neosjetljivost materijala na vlagu.
5. Baktericidno djelovanje.
6. Radiokontrastnost.
7. Ne smije bojati zubne strukture.
8. Materijal ne smije štetiti strukturi zuba ili uzrokovati iritaciju periapikalnog tkiva.
9. Mora biti sterilan ili se može sterilizirati.
10. Mogućnost brzog i lakog micanja iz korijenskog kanala u slučaju revizije.

Istraživanja materijala za punjenje korijenskih kanala su usmjerena na bioaktivnost i biokompatibilnost. Biokompatibilnost materijala je sposobnost istog da u dodiru sa živim tkivom ne izaziva oštećenje tkiva, alergijske i toksične reakcije organizma te kancerogenost (37). Bioaktivnost materijala je sposobnost istog da potiče popravak i obnavljanje tkiva te mu čuva vitalitet, osigurava dobro brtvljenje korijenskog kanala kako ne bi došlo do prodora mikroorganizama i završilo neuspjehom terapije. U bioaktivne materijale ubrajamo mineral trioksid agregat (MTA), Biodentin i biokeramiku.

4.1 Mineral trioksid agregat (MTA)

Kemijski sastav MTA-a čine dikalcijev silikat, trikalcijev silikat, trikalcijev aluminat, tetrakalcijev aluminoferrat, kalcijev sulfat dihidrat i bizmutov oksid (38). Bizmutov oksid dodaje se radi postizanja radiokontrastnosti (39). Na tržištu postoje bijeli i sivi MTA. Bijeli MTA ima finije čestice veličine 1 do 30 μm , dok sivi ima grublje čestice veličine 1 do 10 μm . Prvotni sivi MTA materijali su bili sužene kliničke primjene te su se upotrebljavali u slučajevima gdje je bilo teško održati suho radno polje. Kako je vrijeme prolazilo, poboljšavale su se inačice MTA-a te su se povećavale indikacije za njegovu primjenu. MTA se prvo primjenjivao kod prekrivanja pulpe, apeksifikacije te punjenja korijenskih kanala. Bijeli MTA cement dobiven je smanjenjem udjela željeza u Portland cementu. Kao dvokomponentni sustav možemo ga naći u obliku dviju pasta ili praška i tekućine. U sustavu dviju pasta potrebno je staviti iste količine obiju pasta, dok se u sustavu prašak i tekućina miješa u omjeru 3 : 1. pH vrijednost zamiješanog MTA-a je 10,2, a postupno se povećava te tri sata nakon miješanja dostiže pH od 12,5 te dolazi do poticanja alkalne fosfataze (40). Stvrdnjavanje materijala počinje reakcijom hidratacije gdje nastaje kalcijev hidroksid i hidrirani oblik kalcijeva silikata (41). MTA je hidrofilan i potreban mu je vlažan medij što nam olakšava manipulaciju u usnoj šupljini. Radno vrijeme mu je oko 4 minute pa se MTA cement vrlo teško uklanja iz korijenskog kanala. MTA je dimenzijski stabilan i visokoadhezivan za dentin. Uz prisustvo fosfata, kad dođe u kontakt s dentinom, stvara hidroksiapatit koji prodire u dentinske tubuluse. MTA ne izaziva upalni odgovor organizma već djeluje na metabolizam stanica, potiče osteogenezu, cementogenezu i proliferaciju svih stanica (42). Također potiče stimulaciju imunoloških stanica da oslobode limfokine koji su potrebni za oporavak i obnovu cementa te potiče koštane faktore rasta za remineralizaciju koštanih defekata (43). S obzirom da sadrži željezove ione, boji zube pa mu je to mana, ali pozitivna strana je to što nije toksičan. MTA otpušta kalcijeve ione i formira kalcijeve kristale na površini dentina. Aktivator je prekursorskih i enzimatskih sustava koji potiču cijeljenje i povećanje stanične aktivnosti (44, 45).

MTA možemo primijeniti kod (40):

a) zatvaranja oštećenja na korijenu

- b) prekrivanja pulpe kod apeksogeneze zuba s nezavršenim rastom i razvojem ili očuvanja vitaliteta zuba sa završenim rastom i razvojem korijena
- c) apeksifikacije
- d) retrogradnog punjenje korijena
- e) zatvaranja otvorenih furkacija
- f) popunjavanja defekata nakon interne ili eksterne resorpcije
- g) punjenja korijenskih kanala.



Slika 8. MTA

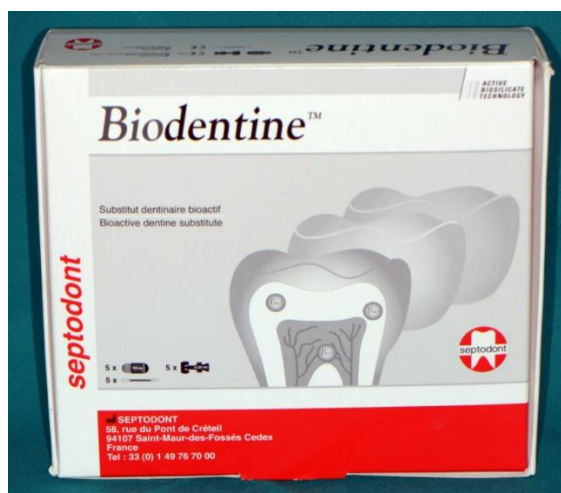4.2 Biodentin

Biodentin, odnosno bioaktivna dentinska zamjena, sastoji se od praha i tekućine, a osnova mu je kalcij-silikat. Prah čine dikalcijev i trikalcijev silikat uz cirkonijev dioksida i kalcijev karbonata. Trikalcijev silikat služi za stvrđnjavanje, za mehanička svojstva kalcijev karbonat, a cirkonijev dioksid dodaje se kao radiokontrastno sredstvo. Tekućina se sastoji od kalcijeva klorida koji služi kao akcelerator i od hidrosolubilnog polimera koji služi za smanjenje količine vode u cementu (46). Biodentin se stvrđjava hidratacijom trikalcijeva silikata gdje su produkti kalcijev hidroksid i kalcijev silikatni gel. Kalcijev silikatni gel dovodi do zasićenja te stvaranja kristala. Također se taloži na površini čestica praha. Početno stvrđnjavanje je 6 – 12 minuta. Poroznosti koje tada nastaju mogu imati utjecaja na mehanička svojstva Biodentina. Dva tjedna, nakon što se materijal u potpunosti stvrđne, poroznosti nestaju (47). Vrijeme stvrđnjavanja materijala se skraćuje aktivnom biosilikatnom tehnikom i to sintetizacijom kalcijeva silikata visoke mehaničke tvrdoće i optimalne čistoće (48). Poticanjem i diferencijacijom odontoblastičnih ćelija kod indirektnog prekrivanja pulpe trikalcij-silikatni cement formira dentin. Zato ga opravdano možemo koristiti u terapiji i regeneraciji pulpo-dentinskog kompleksa. Biodentin u kontaktu s tvrdim zubnim tkivom precipitira hidroksiapatit i prodire ga u dentinske tubuluse. Između dentina i cementa se tada stvara kemijska veza. Biodentin prodire dublje u dentin nego MTA (49). Wang i sur. (2012) došli su do zaključka da trikalcij-silikatni cementi štite tvrdo zubno tkivo od demineralizacije, a još više ako ih kombiniramo s preparatima koji sadrže fluor (50). Što se tiče kompresivne čvrstoće, Biodentin može čak imati veću nego dentin (51). Smatramo da je Biodentin dimenzijski stabilan jer ne sadrži organsku komponentu u svom sastavu. Također ne boji zube te se pokazao dobar u rubnom zatvaranju. Ukoliko Biodentin dođe u kontakt s krvi, njegova fizikalna svojstva će ostati nepromijenjena što nam olakšava manipulaciju (52). Prethodna priprema zuba za Biodentin nije potrebna jer zaostatni sloj jača vezu kalcij-silikatnih materijala (53). Biodentin je bioaktivni materijal, antimikrobnog učinka, koji čuva vitalitet pulpe reakcionarnom genezom dentina. Formira reparatorni dentin na mjestima defekata te potiče diferencijaciju fibroblasta u odontoblaste (54). Predviđen je kao materijal koji treba izdržati mastikatorne i parafunkcijske stresove te temperaturne promjene uz kemijsku postojanost u oralnoj sredini. Biodentin ne možemo uočiti na RTG-u pa mu je to

mana i predmet daljnjih brojnih istraživanja. Dolazi u kapsuliranom obliku koji mu omogućuje savršen odnos praha i tekućine. U uputama je predloženo dodavanje 5 kapi tekućine u kapsulu s prahom, a potom miješanje u mikseru 30 sekundi pri brzini od 4000 – 4200 rotacija/min. Radno vrijeme mu je 6 minuta, a sama aplikacija mora trajati oko jednu minutu. Ukoliko se vrijeme manipulacije i aplikacije produži, može doći do pucanja kristalne strukture što smeta procesu očvršćivanja i rezultira neprikladnim mehaničkim svojstvima materijala. Točan omjer praha i tekućine nije nužan te se količina tekućine može modificirati ovisno o indikaciji. Na osnovi svega možemo zaključiti da je upotreba Biodentina opravdana tamo gdje je dentin oštećen na različitim razinama krune ili korijena zuba. Stoga se s pravom reklamira kao materijal za koji se može reći da je “jedan za sve”.

Biodentin možemo koristiti kod:

- privremenih ispuna u trajanju 6 mjeseci
- zamjene za dentin u sendvič tehnicima
- direktnog i indirektnog prekrivanja pulpe
- prekrivanja perforacija na bilo kojoj razini kavana pulpe i korijenskog kanala
- pulpotomije
- interne i eksterne resorpciju
- endodontske kirurgije kod retrogradno punjenih kanala
- terapije nezavršenog rasta korijena (apeksifikacija).



Slika 9. Biodentin

4.3 Biokeramika

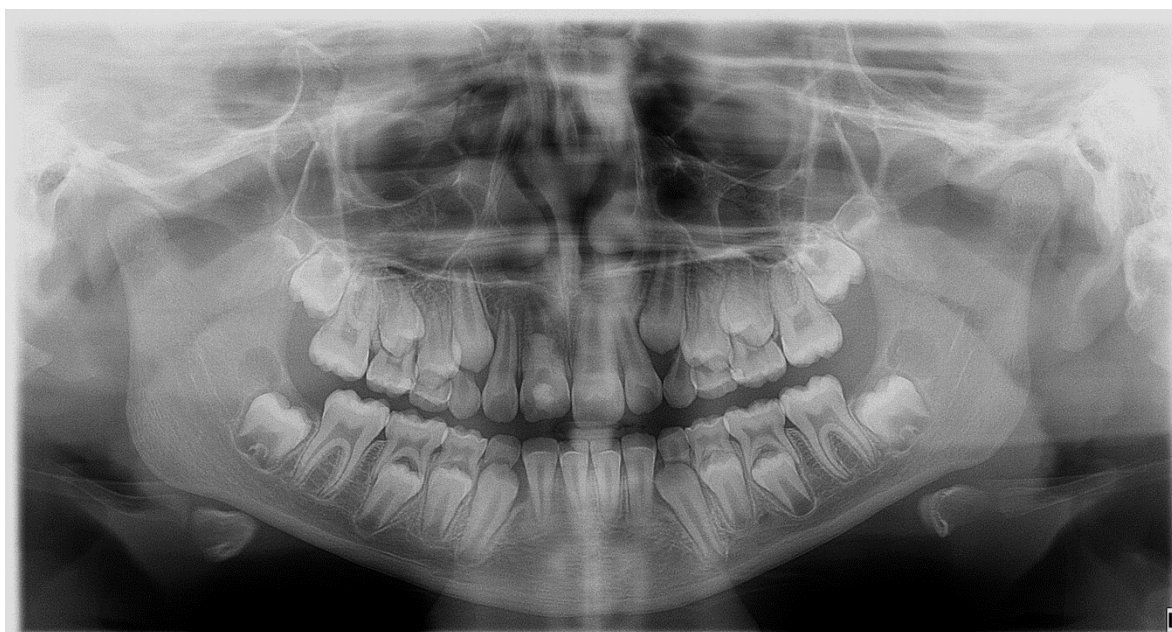
Biokeramika je materijal koji se sastoji od bioaktivnog stakla, cirkonija, aluminija, hidroksiapatita, staklo-keramike, kalcijevog fosfata, kompozita i kalcijevog silikata (55). Prednosti biokeramike su: bioaktivnost, biokompatibilnost, biorazgradivost, netoksičnost i hidrofilnost. Također, dimenzijski i kemijski je stabilna unutar biološkog okoliša. Stvara hidroksiapatit te kemijsku vezu između punila i dentinskih zidova (56). Hidratacijom kalcijeva silikata počinje stvrdnjavanje biokeramike pri čemu nastaje kalcijev silikatni gel i kalcijev hidroksid. Kalcijev hidroksid reagira s fosfatnim ionima te stvara hidroksiapatit i vodu koja ponovo reagira s česticama kalcijeva silikata i precipitira hidrirani kalcijev silikatni gel. Vrijeme stvrdnjavanja je 4 sata. Voda u biokeramici je zaslužna za kontroliranje hidratacije (57). Biokeramika ima dobra mehanička svojstva i veliku kompresivnu čvrstoću (50 – 70 MPa). 24 sata nakon što se stavi u korijenski kanal, pokazuje dobar antimikotični i antibakterijski učinak pri čemu je pH 12,9 (58, 59). Materijali na bazi biokeramike su nanočestice manje od dva mikrometra, homogeno pohranjeni u špricama koje dolaze s kanilom za lakšu primjenu.

Biokeramiku možemo koristiti kod:

- direktnog prekrivanja pulpe
- ortogradnog i retrogradnog punjenja korijenskih kanala
- brtvljenja perforacija korijena
- interne i eksterne resorpcije
- apeksifikacije.

5 PRIKAZ SLUČAJA

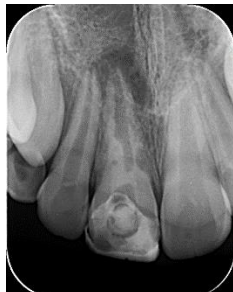Pacijentica, 2009. godište, dolazi na Stomatološki fakultet na Zavod za dječju i preventivnu dentalnu medicinu u pratnji majke. Iz anamneze je doznato kako su je prije dvije godine, za nagradu za školski uspjeh, roditelji vodili u toplice na bazene. Kako se stalno s bratom spuštala niz tobogan, u trenutku kada su krenuli u zadnju vožnju, brat ju je povukao za nogu jer je bila previsoko te je ona pri padu udarila zubima u dno tobogana. Zub je tada cijeli ispao iz alveole u bazen. Majka pacijentice ga je našla i stavila u usta. Odmah su potražili stomatologa u toplicama koji je zub vratio u alveolu te ju je poslao u ambulantu gdje joj je stavljen splint. S obzirom na to da je teta pacijentice također stomatolog, preporučila joj je da odu na Stomatološki fakultet . Učinjen je ortopantomogram te se na temelju kliničkog pregleda, testa vitaliteta koji je bio negativan i rendgenske analize (RTG) kreće u trepanaciju zuba 11 s obilnim ispiranjem natrijevim hipokloritom i stavljanjem uložka kalcijevog hidroksida (Calasept) kako bi se započeo postupak apeksifikacije (Slika 10.).



Slika 10.

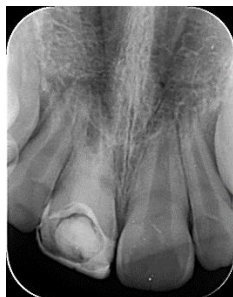Sljedeća tri mjeseca, svakih mjesec dana ponavlja se uložak Calasepta u kanal zuba 11 kako bi se uspjela dobiti apeksifikacija. Međutim, na do tada zadnjoj RTG snimci (Slika 11.)

uočena je resorpcija korijena zuba 11 te se u tom trenutku odlučuje za primjenu Biodentina (Septodont) u kanal kao terapiju resorpcije korijena.



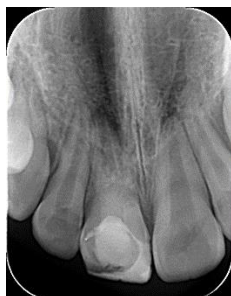Slika 11.

Terapija je započeta obilnim ispiranjem kanala natrijevim hipokloritom te fiziološkom otopinom i postavljanjem triantibiotske paste (Ciprofloksacin, Metronidazol i Minociklin) u kanal korijena zuba 11. Triantibiotska pasta može se dobiti kao gotov proizvod ili izraditi u ljekarni ili ordinaciji neposredno prije primjene. Triantibiotska pasta koja je upotrijebljena bila je izrađena u ordinaciji miješajući sve tri zdrobljene tablete antibiotika s fiziološkom otopinom do odgovarajuće konzistencije kako bi se lijepo mogla aplicirati u korijenski kanal. Pri sljedećoj posjeti ispiru se triantibiotska pasta iz kanala natrijevim hipokloritom, korijenski kanal se suši, Biodentin se postavlja u njega te se zub 11 zatvori staklenoionomernim cementom (Slika 12.).



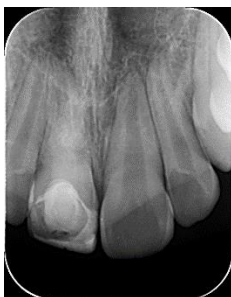Slika 12.

Pacijentica dolazi na kontrolu nakon tri mjeseca te se ponovo radi RTG snimka na kojoj se već tada uočava smanjenje resorpcije korijena zuba 11 (Slika 13.).



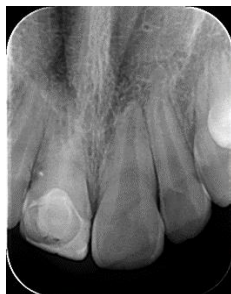Slika 13.

S obzirom na to da se kliničkim pregledom uočila promjena u boji krune zuba 11, a nakon terapije Biodentinom koja se pokazuje kao dobar put prema uspjehu, odlučuje se za izbjeljivanje zuba 30 %-tnim hidrogen perboratom u trajanju od 20 minuta te se mijenja postojeći kompozitni ispun kako bi se dobio estetski potpuno zadovoljavajući učinak. Pacijentica se i dalje kontrolira svaka tri mjeseca klinički i radiološki (Slika 14. i 15.)



Slika 14.

Na slici 17. vidi se daljnje poboljšanje resorpcije korijena zuba 11.



Slika 15.

6 RASPRAVA

Dentalne traume hitno su stanje koje zahtijeva pravodobnu i prikladnu reakciju. Posljedice ozljeda zubi djeluju na psihološko i emocionalno stanje djece te se mogu negativno reflektirati tijekom čitavog života. Pogotovo ako je dijete u osjetljivoj fazi razvoja kao što je adolescencija. Ukoliko je došlo do avulzije (izbijanja) zuba, taj zub treba pohraniti u što bolji i prikladniji medij za čuvanje te ga što prije donijeti u ordinaciju stomatologu. Kako bi zub ostao sačuvan u čeljusti nakon vraćanja u alveolu, najbitnije je očuvati stanice periodontalnog ligamenta koje se nalaze na površini korijena avulziranog zuba vitalnima. Doktor dentalne medicine treba procijeniti može li pacijentu pružiti prikladno liječenje ili ga treba uputiti na Zavod za dječju i preventivnu dentalnu medicinu ako se radi o djeci, odnosno na Zavod za oralnu kirurgiju ako se radi o kompliciranijim frakturama koje zahtijevaju kiruršku sanaciju. Terapija dentalnih trauma iziskuje izrazito znanje doktora, suradljivog pacijenta i multiple dolaske. U 18 – 20 % slučajeva traume zuba su komplicirane traume s otvorenom pulpom. Najčešće su traume na mladim trajnim zubima (60). Kod takvih trauma pulpa zuba je izložena svim vanjskim čimbenicima kao što je djelovanje patogena što može dovesti do nekroze pulpe i neuspjeha liječenja. Zato će terapija biti uspješnija ako je otvor pulpe što manji i ako je vrijeme proteklo od traume do javljanja stomatologu što kraće. Uvijek težimo sačuvati vitalitet zuba, a pogotovo kod mladih trajnih zubi koji su najčešće pogođeni traumom te čiji korijen nije završio svoj rast i razvoj. Ako se nijedna od navedenih metoda nije pokazala uspješnom u očuvanju vitaliteta pulpe i ako se nije dogodila nekroza, može se pokušati s revaskularizacijom. U 23,9 % slučajeva trauma zuba će se dogoditi ljeti (61). Ljeti su djeca razigranija, više posjećuju bazene u koje skaču te općenito više borave na otvorenom gdje imaju i više izbora mjesta gdje bi se trauma mogla dogoditi. Rezultati istraživanja Dua i Sharpe pokazali su kako dentalne traume najčešće uključuju gornje središnje sjekutiće (62). Gornji središnji sjekutići su najizloženiji traumama jer se nalaze se na prominentnom položaju u zubnom luku. Vanjska resorpcija korijena zuba nastaje kod različitih stanja ili je posljedica različitih događaja, među kojima je i replantacija zuba nakon avulzije. Unutarnja resorpcija je rjeđa od vanjske resorpcije. Vanjska resorpcija je uzrokovana djelovanjem dentinoklasta odnosno cementoklasta. Resorpcije korijena mogu se uspješno riješiti pomoću bioaktivnih materijala za punjenje korijenskih kanala u koje se svrstavaju MTA, Biodentin i biokeramika. Svi oni potiču regeneraciju i reparaciju defekata tvrdog zubnog tkiva te teže

očuvanju vitaliteta tkiva. Bioaktivni materijali MTA, Biodentin i biokeramika pošto su hidofilni, stvrdnjavaju se uz prisutnost vlage. U dječjoj dentalnoj medicini se upotrebljavaju kod apeksogeneze i apeksifikacije. Biodentin potiče diferencijaciju fibroblasta u odontoblaste te formira reparatorni dentin (63, 64). Ima i sposobnosti otpuštanja kalcijevih iona te antimikrobni učinak. Primarna klinička prednost Biodentina njegovo je brzo postavljanje (između 12 i 15 min). Biodentin je perspektivan materijal koji pokazuje izvrsna biološka svojstva i brzo kliničko vrijeme postavljanja. Upravo zbog tih prednosti Biodentin (Septodont) odabran je u slučaju avulzije kod predmetne pacijentice. Terapeut, odnosno stomatolog mora postaviti ispravnu dijagnozu, biti upoznat sa svim materijalima i opcijama terapijskih postupaka kako bi pacijentu mogao pružiti ono što je najoptimalnije za njega.

7 ZAKLJUČAK

Razvitkom tehnologije i sve većim znanjem ljudi, svakim se danom pojavljuju novi materijali i nove terapijske metode. Kako bi terapeut mogao ispravno odlučiti što je najbolje za pacijenta, trebao bi ići ukorak s tim novim saznanjima kako bi imao i više iskustva, posebice kad su u pitanju dentalne traume koje su hitno stanje. Stoga stomatolog treba što prije postaviti ispravnu dijagnozu te započeti liječenje kako ne bi došlo do dodatnih komplikacija. Terapija trauma dugotrajan je postupak koji zahtijeva veliku angažiranost stomatologa kao i pacijenta kojega čekaju česti posjeti stomatologu te dugotrajni kontrolni pregledi. Zahvaljujući mnogobrojnim višegodišnjim istraživanjima, naša saznanja o preventivnim, terapijskim postupcima i materijalima su se obogatila te nam omogućuju da možemo osigurati normalan razvoj zuba. Budući da dijagnostika i liječenje mogu biti jako komplicirani, čak iiskusni stomatolozi se mogu susretati s problemima u odabiru odgovarajućeg pristupa. Svaki čovjek je jedinstven i individualan te ima i individualan odgovor organizma koji može dovesti do neuspjeha terapije. Također, nepravilna dijagnostika, nepoznavanje svojstava materijala i tijeka terapijskog postupka, mogu dovesti u konačnici do ekstrakcije zuba. Ispravna dijagnoza je najbitniji početak liječenja, a da bi se ona postavila, potrebno je profesionalno i strpljivo pristupiti svakom pacijentu, uzeti detaljnu anamnezu te napraviti klinički pregled. Nakon ispravne dijagnostike, veliku ulogu igraju i materijali koji se primjenjuju u liječenju trauma. Iz tog razloga, kada konvencionalno liječenje “zakaže”, poželjno je dodatno se educirati i posegnuti za nekim novijim metodama i materijalima, kao što je ovdje učinjeno s Biodentinom (Septodont). U ovom slučaju liječenje resorpcije korijena zuba 11 nakon avulzije stavljanjem Biodentina u korijenski kanal pokazalo se ispravnom odlukom jer se smanjila resorpcija korijena zuba i na taj način produljio vijek trajanja zuba 11 u usnoj šupljini.

8 LITERATURA:

1. Andreasen JO, Andreasen FM, Bakland LK, Flores MT. Traumatske ozljede zubi. Jastrebarsko: Naklada Slap. 2008:18-57.
2. Welbury R, Duggal MS, Hosey MT, editors. Paediatric dentistry. Oxford University press; 2018 Mar 8.
3. Flores MT, Andersson L, Andreasen JO, Bakland LK, Malmgren B, Barnett F, Bourguignon C, DiAngelis A, Hicks L, Sigurdsson A, Trope M. Guidelines for the management of traumatic dental injuries. II. Avulsion of permanent teeth. Dental traumatology. 2007 Jun;23(3):130-6.
4. Škrinjarić IL, Škrinjarić TO, Goršeta KR, Čuković-Bagić IV, Verzak ŽE. Hitni i preventivni postupci kod trauma zuba u djece. Paediatr Croat. 2010;54(Supl 1):154-62.
5. Andreasen JO. Avulsions In Textbook and color atlas of traumatic injuries to the teeth, ed. 4th Andreasen JO, Andreasen FM, Andersson L.
6. Jurić H, Arslanagić-Muratbegović A, Bajrić E, Bakarčić D, Beloica M, Buljan-Flander G. Dječja dentalna medicina. Zagreb: Naklada Slap. 2015:188-91.
7. Škrinjarić I. Traume zuba u djece. Zagreb: Globus. 1988.
8. Ivančić Jokić N, Bakarčić D, Fugosić V, Majstorović M, Škrinjarić I. Dental trauma in children and young adults visiting a University Dental Clinic. Dent Traumatol. 2009;25(1):84-7.
9. Keels MA. Management of dental trauma in a primary care setting. Pediatrics. 2014 Feb 1;133(2):e466-76.
10. Aras MH, Ozcan E, Zorba YO, Aslan M. Treatment of traumatized maxillary permanent lateral and central incisors horizontal root fractures. Indian Journal of Dental Research. 2008 Oct 1;19(4):354.
11. Čuković-Bagić I, Černi K. Traume zuba u dječjoj populaciji. Sonda. 2010;11(20):36-9.
12. Badel T, Jerolimov V, Pandurić J. Dental/Orofacial trauma in contact sports and intraoral mouthguard programmes. Kinesiol. 2007;39(1):97-105.
13. Yadav S, Sisodia S, Jha V, Yadav M. Dental exarticulation. Niger J Clin Pract. 2015;18(3):426-8.

14. Andreasen JO, Andreasen FM, Blakland LK, Flores MT. Traumatic Dental Injuries A Manual 2nd Edition. Munkgaard B, editor. Blackwell Publishing Ltd. 2003;9600:26-30.
15. Katalinić I, Lukša A, Simeon P. Avulzija zuba – znamo li dovoljno? Sonda. 2010;11(20):30-3.
16. Walton RE, Torabinejad M. Endodoncija-Načela i praksa. Zagreb: Naklada Slap. 2009.
17. Poi WR, Sonoda CK, Martins CM, Melo ME, Pellizzer EP, Mendonça MR, Panzarini SR. Storage media for avulsed teeth: a literature review. Braz Dent J. 2013;24(5):437-45.
18. Andreasen JO, Borum MK, Jacobsen HL, Andreasen FM. Replantation of 400 avulsed permanent incisors. 4. Factors related to periodontal ligament healing. Dental traumatology. 1995 Apr;11(2):76-89.
19. Škrinjarić T, Glavina D. Mediji za čuvanje i transport izbijenog zuba. Sonda: list studenata Stomatološkog fakulteta Sveučilišta u Zagrebu.;12:67-9.
20. Pohl Y, Tekin U, Boll M, Filippi A, Kirschner H. Investigations on a cell culture medium for storage and transportation of avulsed teeth. Australian Endodontic Journal. 1999 Aug;25(2):70-5.
21. Hiltz J, Trope M. Vitality of human lip fibroblasts in milk, Hanks Balanced salt solution and ViaSpan storage media. Endodon Dent Traumatol. 1991 Apr;7(2):69-72.
22. Souza BD, Lückemeyer DD, Reyes-Carmona JF, Felipe WT, Simões CM, Felipe MC. Viability of human periodontal ligament fibroblasts in milk, Hank's balanced salt solution and coconut water as storage media. International endodontic journal. 2011 Feb;44(2):111-5.
23. Caglar E, Peker S, Durhan MA, Kulan P, Kuscu OÖ, Pisiriciler R, Ak CE, Kargul B, Sandalli N. Kvantitativna analiza probiotskih medija za pohranu izbijenih zuba. Acta stomatologica Croatica. 2015 Mar 24;49(1):21-6.
24. Grgurević J. Traumatske ozljede zubi. Sonda. 2002;6:39-44
25. Vodanović M. Avulzija ili traumatsko izbijanje zuba. Zdrav život. 2008;7(55):62-5.

26. Trope M. Clinical management of the avulsed tooth: present strategies and future directions. *Dental Traumatology*. 2002 Feb;18(1):1-1.
27. Fisher-Owens SA, Gansky SA, Platt LJ, Weintraub JA, Soobader MJ, Bramlett MD, Newacheck PW. Influences on children's oral health: a conceptual model. *Pediatrics*. 2007 Sep 1;120(3):e510-20.
28. Mohammadi Z, Dummer PM. Properties and applications of calcium hydroxide in endodontics and dental traumatology. *International endodontic journal*. 2011 Aug;44(8):697-730.
29. Cvek M. A clinical report on partial pulpotomy and capping with calcium hydroxide in permanent incisors with complicated crown fracture. *Journal of endodontics*. 1978 Jan 1;4(8):232-7.
30. Tronstad L, Andreasen JO, Hasselgren G, Kristerson L, Riis I. pH changes in dental tissues after root canal filling with calcium hydroxide. *Journal of endodontics*. 1981 Jan 1;7(1):17-21.
31. Shikha D, Mukunda KS, Arun A, Rao SM. Apexification: A review. *J Dent Sci Res*. 2012;3:41-4.
32. Jeeruphan T, Jantarat J, Yanpiset K, Suwannapan L, Khewsawai P, Hargreaves KM. Mahidol study 1: comparison of radiographic and survival outcomes of immature teeth treated with either regenerative endodontic or apexification methods: a retrospective study. *Journal of endodontics*. 2012 Oct 1;38(10):1330-6.
33. Garcia-Godoy F, Murray PE. Recommendations for using regenerative endodontic procedures in permanent immature traumatized teeth. *Dental Traumatology*. 2012 Feb;28(1):33-41.
34. Cantekin K, Herdem G, Delikan E. Regenerative endodontic treatment (revascularization) for necrotic immature premolar. *Journal of Pediatric Dentistry/May-Aug*. 2014;2(2).
35. Andreasen JO, Bakland LK, Andreasen FM. Traumatic intrusion of permanent teeth. Part 3. A clinical study of the effect of treatment variables such as treatment delay, method of repositioning, type of splint, length of splinting and antibiotics on 140 teeth. *Dental Traumatology*. 2006 Apr;22(2):99-111.

36. Torabinejad M, Walton ER. Endodoncija. Zagreb: Naklada Slap; 2009. p. 298-322.
37. Sun ZL, Wataha JC, Hanks CT. Effects of metal ions on osteoblast-like cell metabolism and differentiation. *Journal of Biomedical Materials Research: An Official Journal of The Society for Biomaterials and The Japanese Society for Biomaterials*. 1997 Jan;34(1):29-37.
38. Linčir I i sur. Farmakologija za stomatologe. Zagreb: Medicinska naklada; 2011.
39. Camilleri J. Mineral trioxide aggregate: present and future developments. *Endod Topics*. 2015 May;32(1):31-46.
40. Jens O. Andreasen, Frances M. Andreasen, Lars Andersson. Textbook and Color Atlas of Traumatic Injuries to the Teeth, 4th Edition. Copenhagen: Munksgaard; 2007.
41. Sluyk SR, Moon PC, Hartwell GR. Evaluation of setting properties and retention characteristics of mineral trioxide aggregate when used as a furcation perforation material. *J Endod*. 1998 Nov 1;24(11):768-71.
42. Torabinejad M, Hong CU, Pitt Ford TR, Kariyawasam SP. Tissue reaction to implanted Super-EBA and mineral trioxide aggregate in the mandible of guinea pigs: A preliminary report. *J Endod*. 1995 Nov;21(11):569-71.
43. Bogen G, Kuttler S. Mineral trioxide aggregate obturation: a review and case series. *J Endod*. 2009 Jun;35(6):777-90.
44. Torabinejad M, Hong CU, McDonald F, Ford TP. Physical and chemical properties of a new root-end filling material. *Journal of endodontics*. 1995 Jul 1;21(7):349-53.
45. Roberts HW, Toth JM, Berzins DW, Charlton DG. Mineral trioxide aggregate material use in endodontic treatment: a review of the literature. *Dental materials*. 2008 Feb 1;24(2):149-64.
46. Malkondu O, Kazandag MK, Kazazoglu E. A review on Biodentine, a contemporary dentine replacement and repair material. *Biomed Res Int*. 2014 Jun;2014:1-10.
47. Wang X, Sun H, Chang J. Characterization of Ca₃SiO₅/CaCl₂ composite cement for dental application. *Dent Mater*. 2008 Jan;24(1):74-82.
48. Pradelle-Plasse N, Tran XV, Colon P, Laurent P, Aubut V, About I. Emerging trends in (bio) material research. An example of new material: preclinical multicentric

- studies on a new Ca₃SiO₅-based dental material. Biocompatibility or cytotoxic effects of dental composites, 1st edn. Oxford, UK: Coxmoor Publishing Company. 2009:184-203.
49. Han L, Okiji T. Uptake of calcium and silicon released from calcium silicatebased endodontic materials into root canal dentine. *Int Endod J.* 2011 Dec;44(12):1081-7.
50. Wang Y, Li X, Chang J, Wu C, Deng Y. Effect of tricalcium silicate (Ca₃SiO₅) bioactive material on reducing enamel demineralization: an in vitro pH-cycling study. *J Dent.* 2012 Dec;40(12):1119-26.
51. Craig RG, Peyton FA. Elastic and mechanical properties of human dentin. *J Dent Res.* 1958 Aug;37(4):710-8.
52. Aggarwal V, Singla M, Miglani S, Kohli S. Comparative evaluation of pushout bond strength of ProRoot MTA, Biodentine, and MTA Plus in furcation perforation repair. *J Conserv Dent.* 2013 Sep-Oct;16(5):462–5. Corrected and republished from: *J Conserv Dent.* 2014 Jan;17(1):95.
53. El-Ma'aita AM, Qualtrough AJ, Watts DC. The effect of smear layer on the push-out bond strength of root canal calcium silicate cements. *Dent Mater.* 2013 Jul;29(7):797-803.
54. Zanini M, Sautier JM, Berdal A, Simon S. Biodentine induces immortalized murine pulp cell differentiation into odontoblast-like cells and stimulates biomineralization. *J Endod.* 2012 Sep;38(9):1220-6.
55. Hench L. Bioceramics: From concept to clinic. *J Am Ceram Soc.* 1991 Jul;74(7):1487–510.
56. Kossev D, Stefanov V. Ceramics-based sealers as new alternative to currently used endodontic sealers. *Roots.* 2009 Mar;1:42-8.
57. Koch KA, Brave DG, Nasseh AA. Bioceramic technology: closing the endorestorative circle, Part I. *Dent Today.* 2010 Feb;29(2):100–5.
58. Koch K, Brave D, Nasseh AA. A review of bioceramic technology in endodontics. 2012 Nov;(4):6-12.

59. Lovato KF, Sedgley CM. Antibacterial activity of EndoSequence root repair material and ProRoot MTA against clinical isolates of *Enterococcus faecalis*. *J Endod*. 2011 Nov;37(11):1542-6.
60. Ojeda-Gutierrez F, Martinez-Marquez B, ArteagaLarios S, Socorro Ruiz-Rodriguez M, Pozos-Guillen A. Management and Followup of Complicated Crown Fractures in Young Patients Treated with Partial Pulpotomy. London: Hindawi Publishing Corporation; 2013.p.1- 5.
61. Guedes OA, de Alencar AH, Lopes LG, Pecora JD, Estrela C. A retrospective study of traumatic dental injuries in a Brazilian dental urgency service. *Braz Dent J*. 2010;21(2):153-7.
62. Dua R, Sharma S. Prevalence, causes, and correlates of traumatic dental injuries among seven-to-twelve-year-old school children in Dera Bassi. *Contemporary clinical dentistry*. 2012 Jan;3(1):38.
63. Tran XV, Gorin C, Willig C, Baroukh B, Pellat B, Decup F, et al. Effect of a calcium-silicate-based restorative cement on pulp repair. *J Dent Res*. 2012 Dec;91(12):1166-71.
64. Laurent P, Camps J, About I. Biodentine (TM) induces TGF-beta1 release from human pulp cells and early dental pulp mineralization. *Int Endod J*. 2012 May;45(5):439-48.

9 ŽIVOTOPIS

Marija Pavušek (Šimović) rođena je 24. srpnja 1988. godine u Zagrebu. Upisuje Osnovnu školu Sesvetski Kraljevec te u isto vrijeme i Glazbenu školu Zlatka Grgoševića koju 2000. godine završava za violinu, a 2003. za klavir. Nakon završene osnovne škole upisuje Opću gimnaziju Sesvete. Maturira 2007. godine te upisuje Stomatološki fakultet u Zagrebu, a diplomira prva među studentima 1. srpnja 2013. godine s radom na temu ***Usnice kao sredstvo za identifikaciju u forenzičnoj stomatologiji*** na Zavodu za dentalnu antropologiju pod mentorstvom izv. prof. dr. sc. Marina Vodanovića. Stažiranje odrađuje u Domu zdravlja Zagreb – Istok pod mentorstvom Ive Pende Čupić, dr. med. dent. Državni ispit polaže u studenom 2014. godine te se 2015. godine zapošljava u Domu zdravlja Zagreb-Centar gdje i danas radi. U ožujku 2017. godine upisuje specijalizaciju iz Dječje i preventivne dentalne medicine koja i danas traje te u isto vrijeme i poslijediplomski specijalistički studij dentalne medicine na Stomatološkom fakultetu Sveučilišta u Zagrebu.

Do sada objavila sljedeće radove:

- ***Morfološki obrasci otisaka usnica u hrvatskoj populaciji (Morphologic Patterns of Lip Prints in a Sample of Croatian Population)***; Acta stomatol Croat. 2016;50(1):122-127. DOI: 10.1564/asc50/2/4
- ***Human tooth pulp electrical sensitivity threshold***: Abstracts Research Posters and Wladimir Adlivankine Prize/ Dummer,PHD (ur.). – Lisabon: European Society of Endodontics, 2013. 59-59.
- ***Symmetry of mental foramen in a Croatian archaeological sample***; Bull Int Assoc Paleodont. 2014;8(2):233-243.
- ***Vertikalna fraktura korijena (Vertical root fracture)***; Sonda: list studenata Stomatološkog fakulteta Sveučilišta u Zagrebu (1333-1647) 12(2011),21;51-52.