

# Estetika protetskog rada na jednodijelnim implantatima

---

**Blažeka, Dina**

**Master's thesis / Diplomski rad**

**2020**

*Degree Grantor / Ustanova koja je dodijelila akademski / stručni stupanj:* **University of Zagreb, School of Dental Medicine / Sveučilište u Zagrebu, Stomatološki fakultet**

*Permanent link / Trajna poveznica:* <https://um.nsk.hr/um:nbn:hr:127:956154>

*Rights / Prava:* [Attribution-NonCommercial 4.0 International/Imenovanje-Nekomercijalno 4.0 međunarodna](#)

*Download date / Datum preuzimanja:* **2024-07-04**



*Repository / Repozitorij:*

[University of Zagreb School of Dental Medicine Repository](#)





Sveučilište u Zagrebu

Stomatološki fakultet

Dina Blažeka

# **ESTETIKA PROTETSKOG RADA NA JEDNODIJELNIM IMPLANTATIMA**

DIPLOMSKI RAD

Zagreb, 2020.

Rad je ostvaren na Zavodu za mobilnu protetiku Stomatološkog fakulteta Sveučilišta u Zagrebu.

Mentor rada: dr. sc. Dino Buković, izv. prof., Zavod za mobilnu protetiku Stomatološkog fakulteta Sveučilišta u Zagrebu

Lektor hrvatskog i engleskog jezika: Matea Pelikan, mag. educ. philol. croat. et mag. educ. philol. angl.

Sastav povjerenstva za obranu diplomskog rada:

1. \_\_\_\_\_
2. \_\_\_\_\_
3. \_\_\_\_\_

Datum obrane diplomskog rada: \_\_\_\_\_

Rad sadrži: 38 stranica

16 slika

1 CD

Rad je vlastito autorsko djelo, koje je u potpunosti samostalno napisano uz naznaku izvora drugih autora i dokumenata korištenih u radu. Osim ako nije drukčije navedeno, sve ilustracije (tablice, slike i dr.) u radu su izvorni doprinos autora diplomskog rada. Autor je odgovoran za pribavljanje dopuštenja za korištenje ilustracija koje nisu njegov izvorni doprinos, kao i za sve eventualne posljedice koje mogu nastati zbog nedopuštenog preuzimanja ilustracija odnosno propusta u navođenju njihovog podrijetla.

## **Zahvala**

Zahvaljujem svom mentoru dr. sc. Dini Bukoviću izv. prof. na strpljivosti i pomoći tijekom izrade ovog diplomskog rada.

Hvala mojoj obitelji, osobito mami, tati i bratu, na podršci, razumijevanju i neizmjerljivoj ljubavi koju su mi pružili tijekom studiranja i cijelog života.

Hvala mojim prijateljicama koje su zajedno sa mnom proživljavale svaki trenutak i našle načina da tugu pretvore u sreću. Bez vas ne mogu zamisliti proteklih šest godina.

I za kraj, hvala Darinu. Hvala ti na svakom zagrljaju, smijehu i ljubavi. Hvala ti što si uvijek bio osoba na koju se mogu osloniti. I hvala ti što me guraš naprijed.

Hvala vam svima jer ste vjerovali u mene!

## **ESTETIKA PROTETSKOG RADA NA JEDNODIJELNIM IMPLANTATIMA**

### **Sažetak**

Za normalno funkcioniranje ljudskog stomatognatog sustava potrebno je nadomjestiti izgubljene zube kako bi pacijentu bili omogućeni govor i žvakanje kao osnovne životne funkcije. U današnje vrijeme sve više pažnje usmjeruje se na estetiku u svim granama ljudskog života, pa tako i u dentalnoj medicini. Osmijeh je često prva karakteristika koju okolina primjećuje, stoga je jasno da je uz postizanje funkcije stomatognatog sustava potrebno i postizanje njegove estetike. U dentalnoj implantologiji razlikujemo dva pristupa: konvencionalnu dentalnu implantologiju ili dentalnu implantologiju dvodijelnih implantata i dentalnu implantologiju jednodijelnih implantata. Konvencionalna dentalna implantologija zahtijeva prisutnost dovoljne količine koštane mase za ugradnju dentalnih implantata. To kod nekih pacijenata nije moguće zadovoljiti bez upotrebe dodatnih tehnika kao što su podizanje sinusa i augmentacija kosti. Dentalna implantologija jednodijelnih implantata za razliku od toga zahtijeva prisutnost minimalne količine kosti, pa se ona može primijeniti na većem broju pacijenata i omogućiti nadoknadu izgubljenih zubi estetskim protetskim nadomjestcima.

**Ključne riječi:** estetika, jednodijelni dentalni implantati, protetski rad.

## **AESTHETIC OF PROSTHETIC WORK ON ONE-PIECE IMPLANTS**

### **Summary**

For the normal functioning of the human stomatognathic system, it is necessary to replace lost teeth to allow the patient to speak and chew as basic life functions. Nowadays, more and more attention is focused on aesthetics, in all branches of human life, including dental medicine. A smile is often the first characteristic that other people notice, so it is clear that in addition to achieving the function of the stomatognathic system, it is also necessary to achieve its aesthetics. We distinguish two approaches in dental implantology, the conventional dental implantology or two-piece dental implantology and one-piece dental implantology. Conventional dental implantology requires the presence of a sufficient amount of bone mass for the implantation of dental implants. In some patients, this cannot be met without the use of additional techniques such as sinus lift and bone augmentation. One-piece dental implantology, in contrast, requires the presence of a minimal amount of bone, so it can be applied to a larger number of patients and enable the replacement of lost teeth with aesthetic prosthetic replacements.

**Key words:** aesthetics, one-piece dental implants, prosthetic work.

## SADRŽAJ

1. UVOD .....	1
2. JEDNODIJELNI DENTALNI IMPLANTATI .....	3
2.1. Bikortikalni implantati tipa vijka (BCS) i bazalna dentalna implantologija .....	4
2.2. Kompresijski implantati .....	5
2.3. Mini implantanti .....	6
2.4. Usporedba procesa terapije jednodijelnim i dvodijelnim dentalnim implantatima .....	6
2.5. Primarna stabilnost jednodijelnih dentalnih implantata .....	7
2.6. Prednosti jednodijelnih dentalnih implantata .....	9
3. ESTETIKA .....	11
3.1. Estetika u implantoprotetskoj terapiji .....	12
3.2. Faktori pacijenta koji utječu na estetski ishod terapije .....	12
3.3. Faktori tijekom terapijskog procesa ugradnje jednodijelnih dentalnih implantata koji utječu na estetski ishod terapije .....	14
4. PRIKAZ SLUČAJA .....	17
5. RASPRAVA .....	27
6. ZAKLJUČAK .....	30
7. LITERATURA .....	32
8. ŽIVOTOPIS .....	37

## **Popis skraćenica**

BCS – (eng. *Basal Cortical Screw*) – bikortikalni implantat tipa vijka

CBCT – (eng. *cone beam computed tomography*) – cone beam kompjutorizirana tomograf



## 1. UVOD

Potreba za nadomještanjem izgubljenih zubi i postizanjem estetike ljudskog osmijeha, ali i funkcionalnosti cjelokupnog stomatognatog sustava, seže u daleku prošlost. Postoje brojne situacije kada se fiksnoprotetičkim ili mobilnoproteničkim nadomjestcima estetika i funkcija ne mogu u potpunosti zadovoljiti, pa je to dovelo do razvoja dentalne implantologije kao jedne od vodećih grana u stomatologiji. Dentalni implantati kad su ugrađeni u kost na mjesto gdje je zub bio izgubljen stimuliraju kost kao i korijenovi zuba prilikom žvakanja. Zbog toga ne dolazi do resorpcije kosti nakon gubitka zuba te konture lica pacijenta ostaju sačuvane što uvelike doprinosi konačnoj estetici rada (1). Materijali koji se koriste u dentalnoj implantologiji pripadaju skupini alopastičnih materijala, tj. neživih materijala koji se unose u biološku sredinu. Takvi materijali nazivaju se biomaterijalima jer im je svrha postizanje interaktivne veze s okolnim tkivom (2). Materijali izbora za izradu dentalnih implantata jesu titan i njegove legure. On posjeduje zadovoljavajuća mehanička svojstva, ali je bioinertan. No, zbog njegove brze oksidacije (kako u suhoj tako i u vlažnoj okolini) stvaraju se potrebni uvjeti za oseointegraciju (2). U dentalnoj implantologiji razvila su se dva osnovna implantološka sustava, sustav jednodijelnih i dvodijelnih dentalnih implantata. Osnovna je razlika između tih dvaju implantoloških sustava veza između dentalnog implantata i suprastrukture. U jednodijelnim sustavima dentalni implantat i suprastruktura čine jednu cjelinu te su oni spojeni već u procesu tehnološke izrade, dok u dvodijelnim sustavima oni čine dvije zasebne jedinice koje se naknadno spajaju u jednu. Iz te činjenice proizlaze brojne prednosti, ali i nedostaci i jednog i drugog sustava, kao i njihove indikacije i kontraindikacije u samoj primjeni.

### **Svrha rada**

Zbog brojnih razlika između jednodijelnih i dvodijelnih dentalnih implantoloških sustava javljaju se brojna pitanja, može li estetika protetskog rada na jednodijelnim dentalnim implantatima konkurirati onoj na dvodijelnim? Stoga je svrha ovog diplomskog rada dokazati kako se korištenjem jednodijelnih dentalnih implantata uz poštivanje svih protokola može postići estetika protetskog rada koja je jednaka onoj na dvodijelnim dentalnim implantatima.

## **2. JEDNODIJELNI DENTALNI IMPLANTATI**

Jednodijelni su dentalni implantati vrsta dentalnih implantata kod kojih endoosealno postavljen implantat i njegova suprastruktura čine jedinstvenu cjelinu.

Iako svi jednodijelni dentalni implantati čine jedan sustav te se odlikuju brojnim zajedničkim karakteristikama, između pojedinih vrsta postoje i razlike. Danas su najčešće korištene tri vrste jednodijelnih dentalnih implantata, a to su bikortikalni implantati tipa vijka (BCS), kompresijski implantati i mini implantati (3). Koja će se vrsta jednodijelnih implantata koristiti određuje se individualno prema gustoći i obliku kosti koje se određuju preoperativno na CBCT-u.

## **2.1. Bikortikalni implantati tipa vijka (BCS) i bazalna dentalna implantologija**

Bazalna dentalna implantologija jedinstvena je grana dentalne implantologije koja ujedinjuje znanja dentalne implantologije i ortopedske kirurgije.

Ortopedska kirurgija već dugi niz godina koristi princip imedijatnog opterećenja. Kod fraktura kostiju koštani ulomci povezuju se unutarnjim i vanjskim fiksatorima kako bi se spriječilo pomicanje ulomaka i na taj način ostvarilo primarno cijeljenje kosti. Kad je pacijent opskrbljen umjetnim zglobovima, od njega se traži da ga odmah počne koristiti. Time se dolazi do principa imedijatnog opterećenja u ortopedskoj kirurgiji (4).

Slično je i u bazalnoj dentalnoj implantologiji. Osnovni principi bazalne dentalne implantologije zasnivaju se na iskorištavanju potencijala bazalne kosti za retenciju dentalnih implantata čime je primarna stabilnost dentalnih implantata povećana. Bazalna kost definirana je kao dio maksile i mandibule ispod alveolarnog nastavka koja ima visoku sposobnost podnošenja opterećenja (5). Ona je stabilna i prisutna tijekom cijelog života za razliku od alveolarne kosti koja se nakon vađenja zuba resorbira. Uz to odlikuje se i velikom gustoćom, povećanom otpornošću na resorpciju te se bolje opire infekcijama. Zbog tih karakteristika bazalne kosti princip imedijatnog opterećenja primjenjuje se i u bazalnoj dentalnoj implantologiji. Jednom kad su jednodijelni dentalni implantati ugrađeni u kost oni se moraju odmah uvesti u funkciju (4, 5).

U sklopu bazalne dentalne implantologije koriste se bikortikalni implantati tipa vijka (BCS). Bikortikalni implantati tipa vijka vrsta su jednodijelnih dentalnih implantata koja se ugrađuje bez odizanja mukoperiostalnog reznja kroz gingivu alveolarnog grebena, tj. „flapless“ tehnikom (4, 5). Endoosealna površina tih dentalnih implantata polirana je kako bi se smanjila

adherencija bakterija i plaka čime se smanjuje mogućnost nastanka periimplantatnih bolesti (4). Tijelo implantata tanko je sa širokim navojima čime se povećava vaskularizacija u području oko implantata kao i kontakt između kosti i implantata što doprinosi njegovoj stabilnosti i oseointegraciji (5). Agresivni navoji u apikalnom dijelu omogućavaju sidrenje u kortikalnom dijelu kosti te oni sudjeluju u prijenosu opterećenja. U području vrata ove vrste dentalnih implantata nalazi se zona savijanja, pa se oni po potrebi mogu saviti od 15 do 45 stupnjeva (4 – 6).

Bikortikalni implantati tipa vijka sidre se u kortikalnoj kosti barem na dvama mjestima. Kortikalna je kost visoko mineralizirana, izrazito stabilna te ima smanjenu vaskularizaciju čime je smanjen njezin metabolizam. Zbog navedenih razloga ona se tijekom života vrlo malo resorbira i ima mogućnost imedijatno se opteretiti (7). Samim time augmentacija kosti, podizanje sinusa i transplantati kosti u dentalnoj implantologiji postaju nepotrebni (8).

## **2.2. Kompresijski implantati**

Kompresijski su implantati jednodijelni dentalni implantati koji su bili razvijeni s ciljem uklanjanja najslabije točke dvodijelnih dentalnih implantata, a to je slabost veze između dentalnog implantata i njegove suprastrukture. Time su kod kompresijskih implantata poboljšane čvrstoća i stabilnost protetskog rada nošenog implantatom (9).

Iz te činjenice proizlazi i sličnost u izgledu kompresijskih i dvodijelnih dentalnih implantata s osnovnom razlikom u tome da su kod kompresijskih implantat i suprastruktura spojeni u jednu cijelinu. Tijelo implantata sadržava navoje koji omogućuju apikalnu i lateralnu kondenzaciju kosti te su zaslužni za postizanje dobre primarne stabilnosti ove vrste jednodijelnih dentalnih implantata. Vrat je implantata bez navoja te ima mogućnost savijanja do 20 stupnjeva čime je omogućeno postizanje paralelnosti suprastrukture. Ta vrsta jednodijelnih dentalnih implantata može se postaviti s i bez odizanja mukoperiostalnog režnja (3, 10).

### **2.3. Mini implantanti**

Mini implantati jednodijelni su dentalni implantati smanjenog promjera (manjeg od 3 mm). Uz smanjeni promjer ono što ih razlikuje od kompresijskih i bikortikalnih implantata tipa vijka oblik je glave koji osigurava retenciju protetskog rada. Koriste se u slučajevima kada zbog smanjene širine alveolarnog grebena nije moguće postaviti drugu vrstu dentalnih implantata zbog njihove veličine. Mini implantati mogu se postaviti bez odizanja mukoperiostalnog režnja što ih čini neinvazivnima. Danas se najčešće koriste za retenciju i stabilizaciju totalnih proteza, osobito donje totalne proteze (11, 12).

### **2.4. Usporedba procesa terapije jednodijelnim i dvodijelnim dentalnim implantatima**

Terapija jednodijelnim dentalnim implantatima obuhvaća manje posjeta, manji broj korištenih instrumenata, manji broj kirurških operacija te sveukupno kraće trajanje terapije zbog čega je ona prihvatljivija i jednostavnija i za pacijenta i za doktora dentalne medicine.

Terapija kako jednodijelnim tako i dvodijelnim dentalnim implantatima započinje kliničkim pregledom. Klinički pregled obuhvaća anamnezu, inspekciju i palpaciju koštanog i mekog tkiva te pregled zubi, kako bi se donijela odluka o potrebnim ekstrakcijama avitalnih zuba ili mogućnosti njihova endodontskog liječenja. Bitan je čimbenik kliničkog pregleda utvrđivanje međučeljusnog odnosa te visine zagriža (2).

Sljedeći je korak u fazi pripreme za implantoprotetsku terapiju CBCT snimka. Na njoj se analiziraju anatomske odnose, kakvoća kosti i visina alveolarnog grebena te odlučuje o mogućnostima implantoprotetske terapije (2).

Plan terapije dobro je napraviti u suradnji s pacijentom te mu pri tome objasniti sve mogućnosti terapije i moguće komplikacije. Nakon toga slijedi priprema usne šupljine koja se sastoji od ekstrakcija zuba ili korijenova, restaurativnih i endodontskih postupaka.

Kod korištenja sustava jednodijelnih dentalnih implantata u sljedećem posjetu slijedi njihova ugradnja. Postoje dva načina ugradnje jednodijelnih dentalnih implantata: izravno nakon vađenja u postekstrakcijsku alveolu ili kroz gingivu. Ako se jednodijelni dentalni implantati ugrađuju kroz gingivu, tj. transmukozno, nije potrebno odizanje mukoperiostalnog režnja kao što je to u slučaju dvodijelnih dentalnih implantata pa se stoga jednodijelni dentalni implantati ugrađuju „flapless“ tehnikom (13). U istom posjetu uzimaju se otisci i međučeljusni registrati

te već u sljedećem posjetu pacijent ima gotov privremeni ili trajni protetski rad u ustima. Privremeni rad postavlja se kako bi se oblikovalo meko tkivo, gingiva i interdentalna papila te postigla potpuna estetika trajnog protetskog rada kada će on biti cementiran. Trajanje terapije jednodijelnim dentalnim implantatima iznosi do 3 dana čime se izbjegava period bezubosti pacijenta zbog čega je i resorpcija kosti oko implantata smanjena (14).

Trajanje terapije dvodijelnim dentalnim implantatima duže je zbog potrebnog perioda oseointegracije koji traje od 4 do 6 mjeseci (15). Uz to potrebna je i druga kirurška operacija zbog postavljanja gingiva formera čime se povećava trauma tkiva i mogućnost resorpcije kosti, ali i neadekvatnog cijeljenja. Nakon toga slijede uzimanje otisaka i međučeljusnog registrata te cementiranje protetskog rada. Time se produžuje trajanje terapije koje može iznositi od 4 do 24 mjeseca (16).


## **2.5. Primarna stabilnost jednodijelnih dentalnih implantata**

Postizanje stabilnosti dentalnih implantata jedan je od najvažnijih faktora za predviđanje uspjeha implantoprotetske terapije.

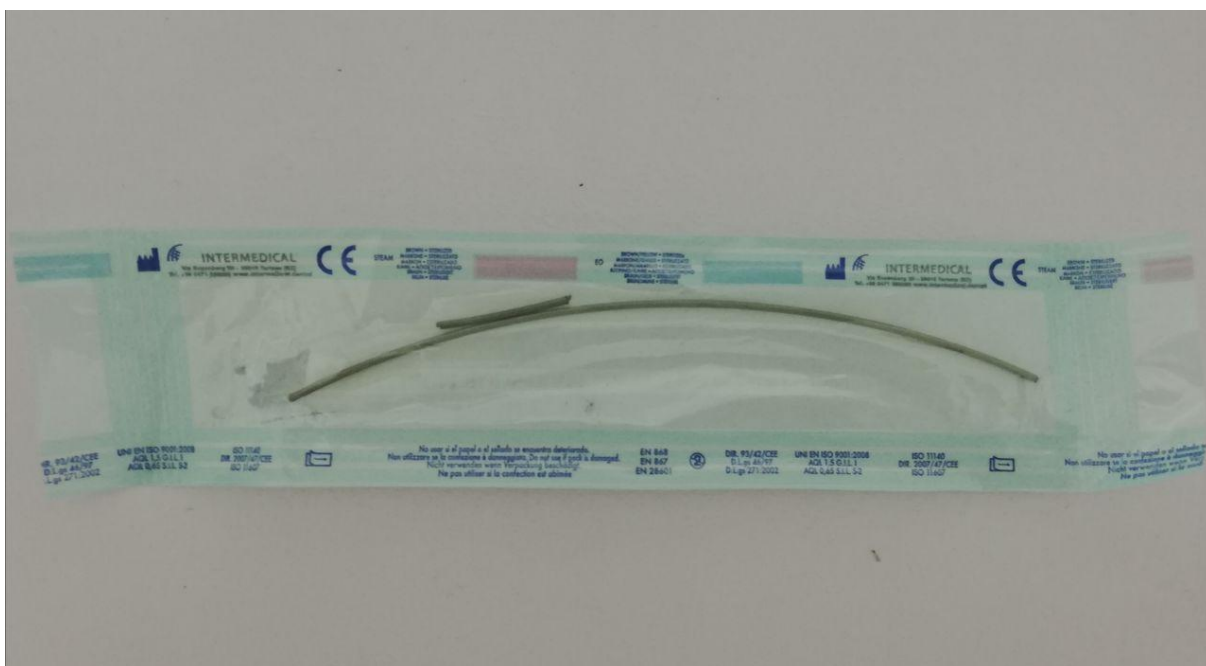
Primarna stabilnost definirana je kao biomehanička stabilnost odmah nakon ugradnje dentalnog implantata. Na primarnu stabilnost utječe velik broj faktora kao što su kvaliteta i količina kosti, oblik dentalnog implantata i kirurška tehnika ugradnje. Ovisno o primarnoj stabilnosti dolazi do stvaranja nove kosti na površini dentalnog implantata te do postizanja sekundarne, biološke stabilnosti dentalnog implantata. (17).

U slučaju jednodijelnih dentalnih implantata primarna stabilnost mora iznositi iznad  $25 \text{ N/cm}^2$  zbog toga što u ovom sustavu, za razliku od sustava dvodijelnih dentalnih implantata, ne treba proći period oseointegracije kako bi se dentalni implantati opteretili (13).

Jedna od tehnika osiguravanja primarne stabilnosti jednodijelnih dentalnih implantata korištenje je intraoralnog zavarivača. Ona se sastoji od povezivanja suprastruktura dentalnih implantata rigidnom titanskom žicom. Na ovaj način sprječavaju se mikropokreti dentalnih implantata i reducira se mehanički stres tijekom perioda oseointegracije i cijeljenja kosti te je osigurana primarna stabilnost jednodijelnih dentalnih implantata (18).

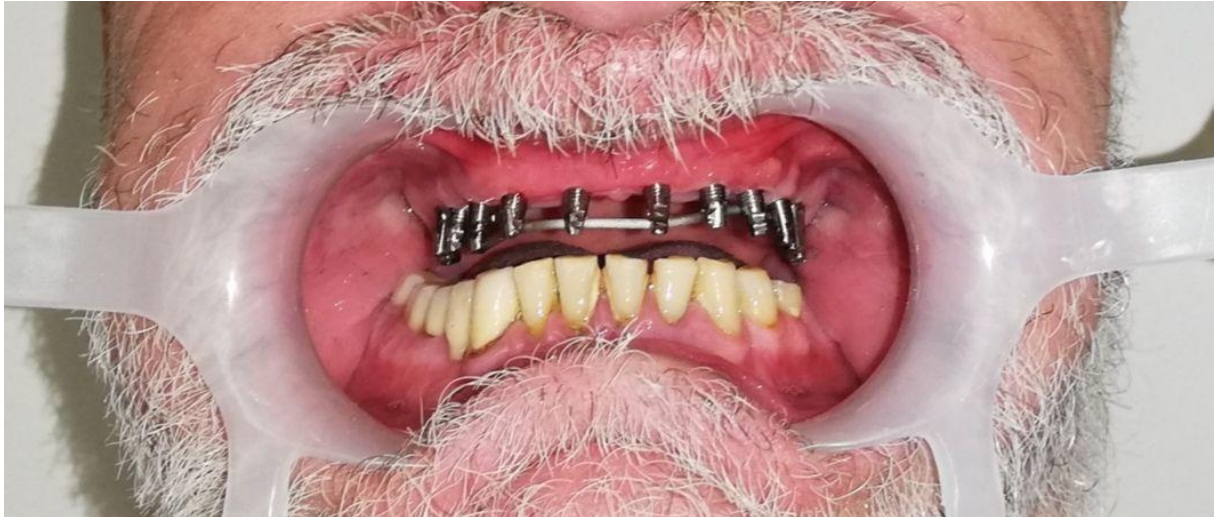

Slika 1. Intraoralni zavarivač. Preuzeto s ljubaznošću dr. sc. Dine Bukovića, izv. prof.



Slika 2. Rigidna titanska žica za povezivanje dentalnih implantata. Preuzeto s ljubaznošću dr. sc. Dine Bukovića, izv. prof.





Slika 3. Jednodijelni dentalni implantati povezani rigidnom titanskom žicom. Preuzeto s ljubaznošću dr. sc. Dine Bukovića, izv. prof.

## 2.6. Prednosti jednodijelnih dentalnih implantata

Jednodijelni dentalni implantati dizajnirani su s ciljem smanjenja komplikacija koje nastaju kod upotrebe dvodijelnih dentalnih implantata (6).

Budući da su dentalni implantat i suprastruktura povezani u jednu cjelinu te zbog poliranosti dentalnog implantata u području vrata, manja je mogućnost nakupljanja plaka i bakterija, tj. mikrocurenje čime se smanjuje učestalost pojave periimplantitisa. Periimplantitis kod dvodijelnih dentalnih implantata predstavlja jedan od vodećih neuspjeha terapije (4). Uz to nema mikropokreta između dentalnog implantata i suprastrukture i komplikacija povezanih s otpuštanjem vijka (koje se mogu pojaviti kod dvodijelnih dentalnih implantata kod kojih su implantat i suprastruktura vijčano povezani.) (6).

Jednodijelne dentalne implantate moguće je ugraditi „flapless“ tehnikom, tj. bez odizanja mukoperiostalnog režnja. Zbog minimalne invazivnosti tog postupka smanjena je mogućnost nastanka postoperativnog edema i komplikacija, dok su cijeljenje i proces oporavka pacijenta brži (4).

Zbog sidrenja jednodijelnih dentalnih implantata u kortikalnoj kosti koja je otpornija na resorpciju i pokazuje veći stupanj stabilnosti od alveolarne kosti, oni se opterećuju imedijatno što znači da pacijent već za 24 h ima gotov rad u ustima (4, 14).

Jednodijelni dentalni implantati zbog svog malog promjera mogu se koristiti u područjima s minimalnom količinom kosti. Zbog toga nije potrebno koristiti augmentaciju kosti, podizanje sinusa ili transplantate kosti (4, 5). Također, zbog malog promjera jednodijelnih dentalnih implantata indicirano je njihovo korištenje u estetskoj zoni jer se može postići dovoljna udaljenost od susjednog zuba čime se postiže očuvanje interdentalne kosti i gingivne papile (19).

Prijenos je mastikatornih sila bolji zbog toga što se sile prenose na kortikalnu kost koja je zbog smanjene vaskularizacije vrlo otporna na resorpciju (4).

Doktor dentalne medicine i dentalni asistent prilikom ugradnje mogu biti opušteniji zbog toga što za postavu jednodijelnih implantata nije potrebno koristiti toliko instrumenata kao kod dvodijelnih. Uz to sve, suprastrukture, jer su povezane s implantatom, jednake su veličine pa nije potreban dodatan odabir njihove odgovarajuće veličine (6).

Preparacija suprastrukture na razini je preciznosti brušenja za fiksoprotetički nadomjestak što znači da ovisi o sposobnosti doktora dentalne medicine. Preparacija se izvodi direktno u ustima posebnim svrdlima pa je individualno prilagođena pacijentu. Time se ostvaruje idealan dosjed protetskog rada (i privremenog i trajnog) i oblikovanje gingive koje u potpunosti zadovoljava estetske zahtjeve.

Jednodijelni dentalni implantati opterećuju se imedijatno što znači da se odmah nakon kirurškog protokola ugradnje dentalnog implantata u kost alveolarnog grebena na implantate mora postaviti protetski rad. Primarna stabilnost implantata, kako bi oni mogli biti imedijatno opterećeni, mora iznositi iznad  $25 \text{ N/cm}^2$ . Za kompresijske dentalne implantate ona iznosi od  $45$  do  $50 \text{ N/cm}^2$ , a za bikortikalne implantate tipa vijka i do  $70 \text{ N/cm}^2$  (13). Što je veći iznos, primarna stabilnost je bolja. Protetski rad koji se postavlja na implantate odmah nakon njihove ugradnje može biti trajni protetski rad ili privremeni ako su implantati međusobno povezani titanskom žicom (20). Time se skraćuje vrijeme trajanja terapije, manje je kirurških operacija u ustima i pacijenti su zadovoljniji.

Zbog mogućnosti imedijatnog opterećenja, skraćivanja samog trajanja terapije, nekorištenja tehnika nadogradnje kostiju, troškovi su manji što pacijentima predstavlja bitan čimbenik odluke za tu vrstu terapije.



Postizanje estetike ljudskog osmijeha ključan je čimbenik uspjeha svake implantološke terapije. Estetika označava „prirodnu ljepotu“, kvalitetu koja dolazi iznutra. Samim time shvaćanje estetike može varirati od osobe do osobe, ovisno o tome što njoj predstavlja prirodnu ljepotu. Može se definirati i kao znanost o ljepoti koja se primjenjuje u brojnim aspektima ljudskog života (21, 22).

Shodno tome, estetika protetskog rada na implantatu trebala bi oponašati izgled prirodnog zuba. I izgled zuba i gingiva služi postizanju harmonije osmijeha te je zbog toga bitan čimbenik estetskog ishoda terapije (21).

### **3.1. Estetika u implantoprotetskoj terapiji**

Postizanje estetike protetskog rada na dentalnim implantatima mnogo je zahtjevnije nego kod konvencionalnih restauracija. Kako bi konačni protetski rad u ustima zadovoljavao estetske kriterije, vrlo je bitno na početku samog tretmana postaviti dobru dijagnozu i izraditi kvalitetan plan terapije u suradnji s pacijentom (23). Konačni je cilj da protetski rad na implantatu bude harmoničan s pacijentovim osmijehom, licem, ali i pacijentom kao individuumom.

### **3.2. Faktori pacijenta koji utječu na estetski ishod terapije**

Estetika konačnog protetskog rada ovisi o brojnim faktorima. Najvažniji faktori pacijenta koje treba uzeti u obzir pri planiranju terapije i tijekom kirurške ugradnje implantata jesu:

- Linija osmijeha - u prosječnom osmijehu vidljivo je od 75 do 100 % gornjih srednjih sjekutića. Na liniju osmijeha najviše utječu aktivnost mišića usne i dužina usne. Kod pacijenata s visokom linijom osmijeha implantoprotetska terapije nešto je teža nego kod pacijenata s niskom linijom osmijeha zbog cjelokupne vidljivosti dentalnog implantata, protetskog rada i gingive. Za tu kategoriju pacijenata uspjeh terapije uvelike ovisi o održavanju periimplantatnih tkiva s dobrim planiranjem terapije, kirurškim protokolom i postavljanjem privremenog rada koji će pomoći u oblikovanju gingive, osobito interdentalne papile (21, 24).
- Biotip gingive – razlikujemo dva biotipa gingive, tanki i debeli biotip (25). Kod tankog biotipa gingive prisutna je manja količina keratinizirane mukoze te je on povezan s

nepovoljnijim ishodom terapije. Često je povezan s dehiscijacijama i fenestracijama kosti kao i povećanom mogućnošću nastanka recesija gingive. Interdentarna papila često ne ispunjava cijeli prostor između susjednih zuba. Kod pacijenata s debelim biotipom gingive prisutna je veća količina keratinizirane mukoze te je zbog toga smanjeno prosijavanje dentalnog implantata i estetika se lakše postiže (21).

- Oblik zuba – oblik zuba povezuje se s biotipom gingive. Kod zuba trokutastog oblika često je prisutan tanki biotip gingive. Kontaktna točka nalazi se u koronarnoj trećini krune, a interdentalna papila tanka je i izdužena. Gubitak interproksimalnih tkiva veći je kod zuba trokutastog oblika pa se pojavljuju „crni trokuti“ na mjestu koje je nekad ispunjavala interdentalna papila. „Crni“ su „trokuti“ neestetski te se povezuju s neuspjehom terapije. Rekonstrukcija jednom izgubljene interdentalne papile vrlo je zahtijevan zahvat s malim postotkom uspjeha (26). Zbog toga je prevencija gubitka interdentalne papile dobrim planiranjem postave dentalnih implantata izrazito bitan korak u terapiji. Kod zuba pravokutnog oblika češće je prisutan debeli biotip gingive, a kontaktna točka smještena je u srednjoj trećini krune pa je interdentalna papila kratka i šira (21). Oblik protetskog rada na implantatu mora korelirati s oblikom zuba koji se nadoknađuje kako bi se pružila adekvatna potpora gingivi, ali bez pritiska na nju, te kako bi se smanjio gubitak tkiva nakon kirurške postave implantata (27). Zbog toga je za postizanje adekvatnog oblika protetskog rada najvažnija dobra komunikacija s dentalnim laboratorijem.
- Pozicija zuba – pozicija zuba prije njegove ekstrakcije treba biti procijenjena u trima prostornim ravninama, apikoronarnoj, faciolingvalnoj i meziodistalnoj. Procjena se određuje na preoperativno napravljenom CBCT-u. Smještaj postojećeg zuba u usnoj šupljini utječe na arhitekturu parodontnih tkiva te samim time i na estetski ishod implantološke terapije. U apikoronarnoj ravnini zub može biti smješten više apikalno, više koronarno ili idealno u zubnom luku. Ako je zub koji je predviđen za ekstrakciju smješten više apikalno, moguća je apikalna migracija slobodnog gingivnog ruba (kod imedijatne postave ona iznosi oko 0,2 mm) apikalno (21). Time je estetski ishod terapije ugrožen jer titanski implantat postaje vidljiv u usnoj šupljini. U faciolingvalnoj ravnini zub može biti smješten više facijalno ili više lingvalno. Kod facijalnog smještaja zuba labijalni koštani zid alveole vrlo je tanak ili nepostojeći. Ekstrakcijom takvih zuba dolazi do velikog vertikalnog gubitka kosti i narušene arhitekture parodontnih tkiva što

ugrožava estetiku (21). Labijalni smještaj zuba povezan je s boljim ishodom terapije jer je labijalna stijenka alveole deblja te nema gubitka tkiva nakon ekstrakcije. Meziodistalno procjenjuje se blizina susjednog zuba koja je potrebna kako bi pružila potporu interdentalnoj papili. Idealna meziodistalna širina zuba jednaka je širini na kontralateralnoj strani kako bi estetika bila u potpunosti zadovoljena (21). Pravilo je da se jednodijelni dentalni implantati postavljaju na mjesto u zubnom luku koje je prije zauzimao prirodni zub. To je najčešće moguće jer je za njihovu postavu dovoljna minimalna količina kosti, a i ako je nema, smještaj dentalnog implantata može se kompenzirati njegovim savijanjem ili postavljanjem ukoso (13).

- Anatomija kosti na mjestu ugradnje implantata – anatomija kosti bitna je odrednica hoće li implantat biti postavljen na određeno mjesto s obzirom na prisutnu količinu i kvalitetu kosti. Kod nedovoljne debljine kosti pri postavljanju dvodijelnih dentalnih implantata potrebne su dodatne tehnike regeneracije kosti. Kod jednodijelnih dentalnih implantata to nije potrebno jer je promjer tih dentalnih implantata manji pa se zbog toga mogu postaviti u područja s minimalnom količinom kosti. Pri planiranju implantološke terapije potrebno je napraviti CBCT snimku kako bi se točno odredila anatomija kosti i adekvatno isplaniralo liječenje. Nadalje, kost određuje i budući izgled mekih tkiva nakon ugradnje implantata o čemu ovisi estetski ishod terapije. Dvije su anatomske strukture važne za izgled mekih tkiva nakon ugradnje implantata, a to su visina i debljina facijalne stijenke alveole i visina kosti u interproksimalnom području. Visina facijalne stijenke alveole određuje položaj slobodnog ruba gingive. Što je veća udaljenost između koštanog grebena i slobodnog ruba gingive, veći je apikalni pomak tkiva nakon ugradnje implantata. Prisutnost kosti u interproksimalnom području određuje prisutnost interdentalne papile. Ona najviše ovisi o visini interproksimalne kosti na susjednom zubu. Ako je udaljenost od vrha interdentalne papile do vrha interproksimalnog alveolarnog grebena 5 mm ili manje, interproksimalna tkiva nakon postave implantata ostat će očuvana. Ako je ta udaljenost veća od 5 mm, postoji mogućnost da će doći do gubitka interdentalne papile i pojave „crnog trokuta“ (21, 28).

### **3.3. Faktori tijekom terapijskog procesa ugradnje jednodijelnih dentalnih implantata koji utječu na estetski ishod terapije**

- Smještaj implantata – smještaj implantata i plan terapije postavljaju se preoperativno na CBCT-u. Budući da se jednodijelni implantati sidre u kortikalnoj kosti koja je vrlo

visoke gustoće i manje vaskularizirana, količina kosti koja je potrebna za njihovu ugradnju manja je nego kod dvodijelnih (29). Kortikalna kost puno je otpornija na resorpciju nego spongiozna, pa su gubitci koštanog tkiva, ali i mekog tkiva, kojem je koštano tkivo potpora, puno manji što utječe na estetski ishod terapije (30).

- Minimalno invazivna tehnika ugradnje – jednodijelni dentalni implantati ugrađuju se bez odizanja mukoperiostalnog režnja te s minimalnim rezanjem kosti, takozvanom „flapless“ tehnikom. Pri tome čuva se periost s bukalne i lingvalne strane zbog čega je osigurana dobra prokrvljenost područja. Na taj je način trauma, kako koštanog tako i mekog tkiva usne šupljine, smanjena, pa se smanjuje i mogućnost neestetskog cijeljenja. Također, zarastanje je puno brže s manje komplikacija koje mogu uzrokovati postoperativni gubitak tkiva (31, 32).
- Obrada suprastrukture – suprastruktura koja je tvornički spojena s implantatom obrađuje se u ustima nakon njegove ugradnje. To znači da je preciznost brušenja suprastrukture jednaka onoj kod brušenja za fiksno protetički nadomjestak (33). Time se postiže individualizacija suprastrukture, uz mogućnost njene angulacije do 45 stupnjeva (4). Na taj način osigurava se adekvatan dosjed protetskog rada i oblikovanje gingive.
- Imedijatno opterećenje – zbog mogućnosti imedijatnog opterećenja period bezubosti pacijenta je skraćen i manji je gubitak tvrdog koštanog tkiva jer mastikatorne sile koje se razvijaju pri korištenju protetskog rada povećavaju prokrvljenost područja i apoziciju kosti (4).
- Protetski rad – privremeni protetski rad postavlja se na jednodijelne dentalne implantate koji su međusobno spojeni titanskom žicom (18). Postavljanjem prvo privremenog rada te njegovim cementiranjem privremenim cementima osigurava se estetsko oblikovanje mekih tkiva, gingive i interdentalne papile. Uz to, privremenim cementiranjem moguće su brze intervencije u slučaju komplikacija ili nezadovoljstva pacijenta protetskim radom.
- Smanjena učestalost periimplantatnih bolesti – zbog poliranosti vrata jednodijelnih implantata i spojenosti implantata sa suprastruktururom u jednu cjelinu manje je

mikrocurenje i olakšana higijena tog područja. Stoga je potencijalno manji i gubitak marginalnog periimplantatnog tkiva pa je estetika tvrdog i mekog tkiva oko implantata održana (34).



#### **4. PRIKAZ SLUČAJA**

Pacijentica u dobi od 43 godine javlja se u ambulantu na kontrolni pregled. Pacijentica je dobrog zdravlja, negira kronične bolesti i alergije. Kontrolnim pregledom posumnjalo se na moguću frakturu gornjeg desnog središnjeg sjekutića. Pacijentica se ne sjeća traume koja je mogla dovesti do ove frakture.

Kliničkim pregledom ustanovljena je fraktura gornjeg desnog središnjeg sjekutića koji je bio endodontski saniran. Za konačnu potvrdu dijagnoze bio je napravljen i ortopantomogram i CBCT snimak na kojem je jasno vidljiva frakturna pukotina na gornjem desnom centralnom sjekutiću iznad kojeg se nalazi i periapikalni proces (vidljivo kao prosvjetljenje kosti iznad apeksa zuba) (slika 4).

Pacijentici je predložen i objašnjen plan terapije u kojem će joj u jednom danu frakturirani zub biti zamijenjen s implantatom i privremenim protetskim radom. Pacijentica je prihvatila predstavljeni plan terapije.

Bezbolnost cijelog postupka osigurana je lokalnom infiltracijskom anestezijom (Ubistesin, 2 % artikain hidroklorid s adrenalinom 1:200 000, 3M ESPE, Njemačka). U istom posjetu pacijentici je ekstrahirani frakturirani zub te ugrađen jednodijelni kompresijski dentalni implantat (3,7 x 12 mm) u postekstrakcijsku alveolu (slika 5 i slika 6). Ležište za dentalni implantat oblikovano je mikromotorom s fiziodispenzerom i svrdlima (slika 7 i slika 8).

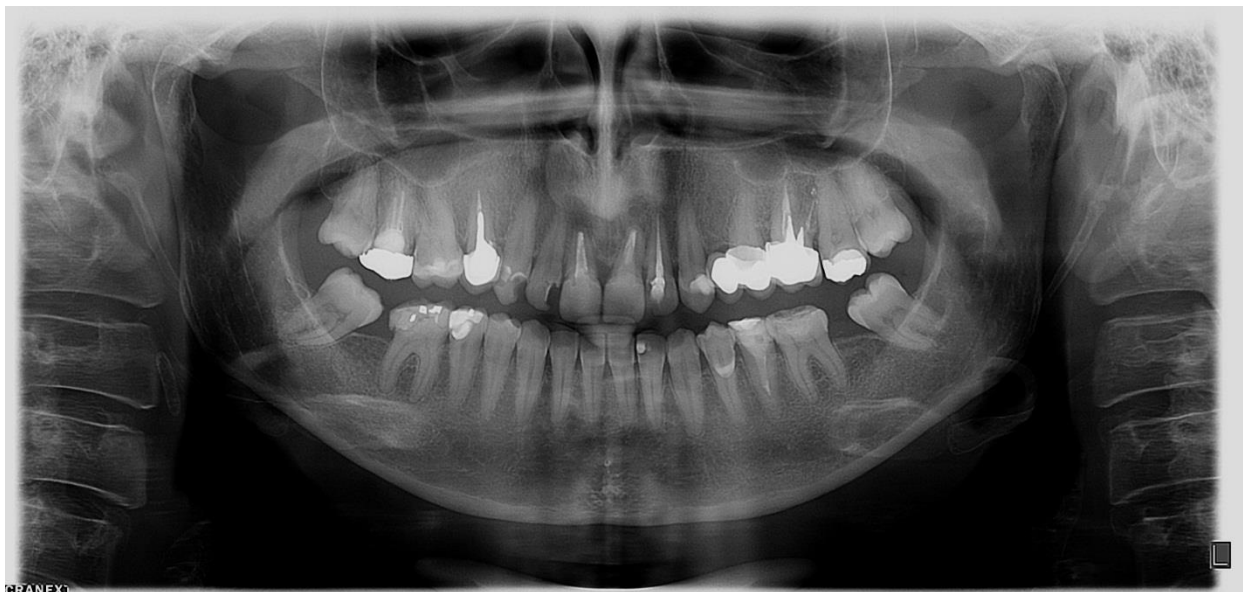Tog istog dana pacijentici je na jednodijelni dentalni implantat postavljena tvornički gotova kapica. Tvornička kapica koristi se za oblikovanje gingivnog ruba kako bi prilijevanje ruba protetskog nadomjestka bilo odgovarajuće i funkcijski i estetski (slika 9).

Na tvorničkoj kapici direktnom tehnikom u ustima modeliran je privremeni protetski rad od kompozita koji je zatim privremeno cementiran (slika 10 i slika 11).

U sljedećem posjetu pacijentici je skinut privremeni protetski rad, suprastruktura je oblikovana brušenjem svrdlima kako bi bio osiguran dobar dosjed trajnog protetskog rada i uzeti su otisci (slika 12 i slika 13). Otisak donje čeljusti uzet je ireverzibilnim hidrokoloidom (alginatom), a gornje čeljusti adicijskim silikonom guste i rijetke konzistencije postupkom korekturnog otiska (slika 14). Uzet je i međučeljusni registrat u vosku.

Sljedeći korak bio je proba metalne konstrukcije trajnog protetskog rada i odabir boje trajnog protetskog rada (slika 15).

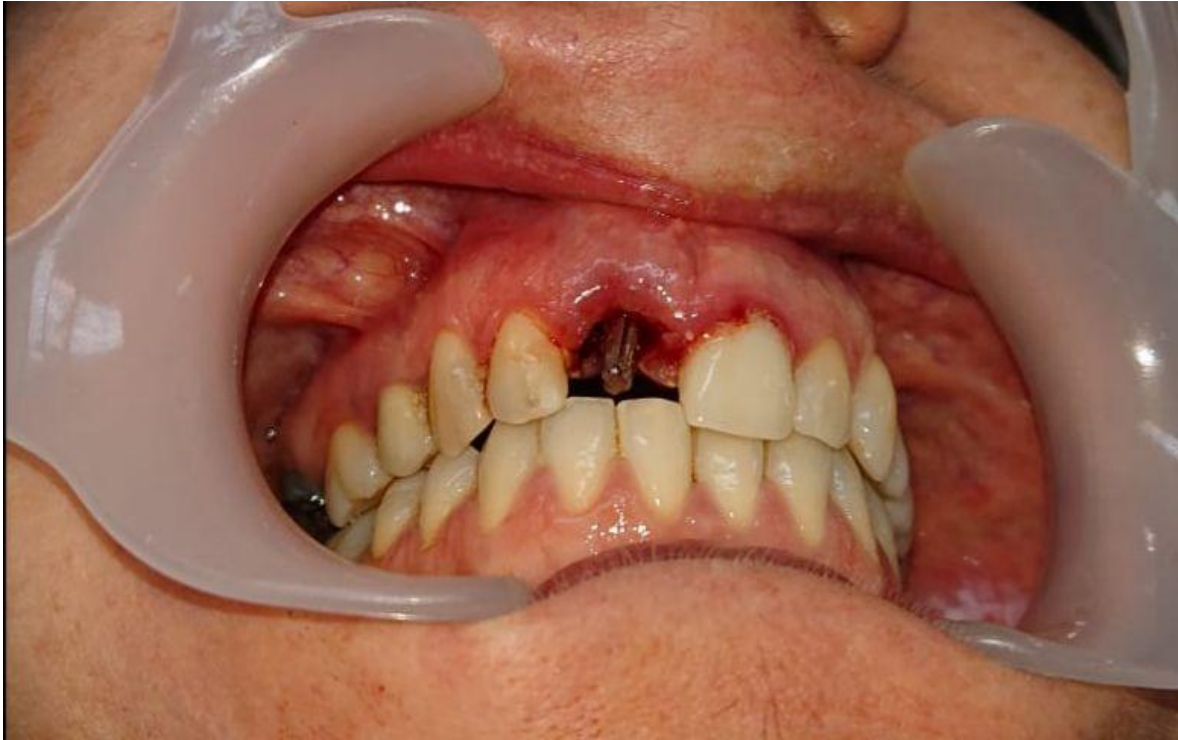Trajni protetski rad cementiran je sljedećeg dana privremenim cementom za implantate kako bi u slučaju komplikacija skidanje protetskog rada bilo olakšano (slika 16).



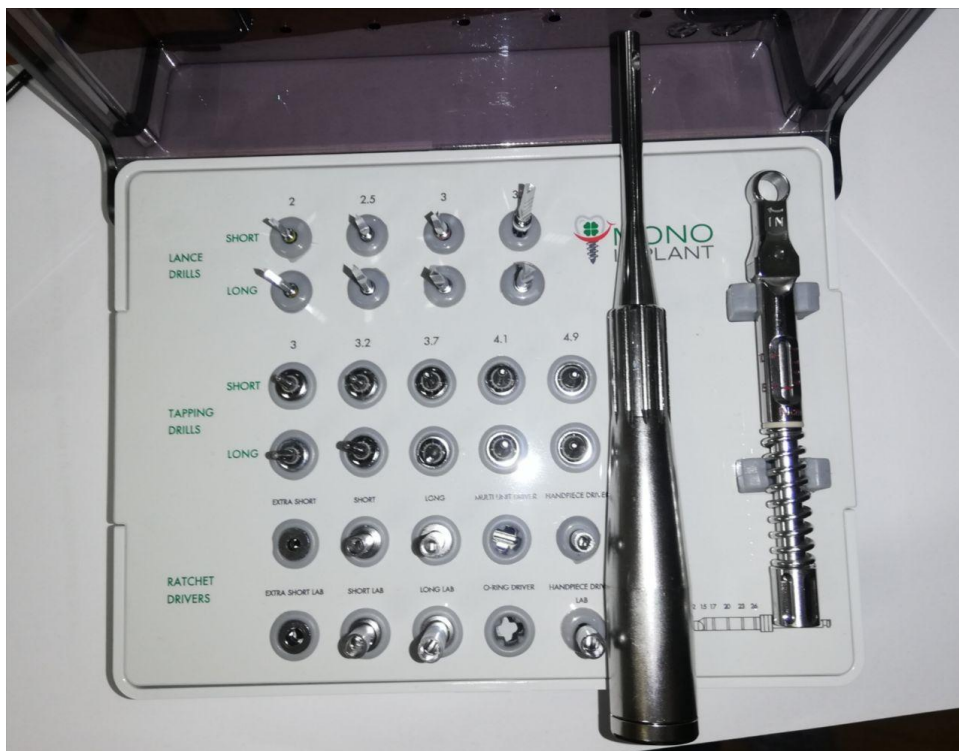Slika 4. Ortopantomogram. Vidljiva fraktura gornjeg desnog središnjeg sjekutića s periapikalnim procesom. Preuzeto s ljubaznošću dr. sc. Dine Bukovića, izv. prof.



Slika 5. Ekstrahirani gornji desni središnji sjekutić. Vidljiva uzdužna fraktura krune i korijena. Preuzeto s ljubaznošću dr. sc. Dine Bukovića, izv. prof.



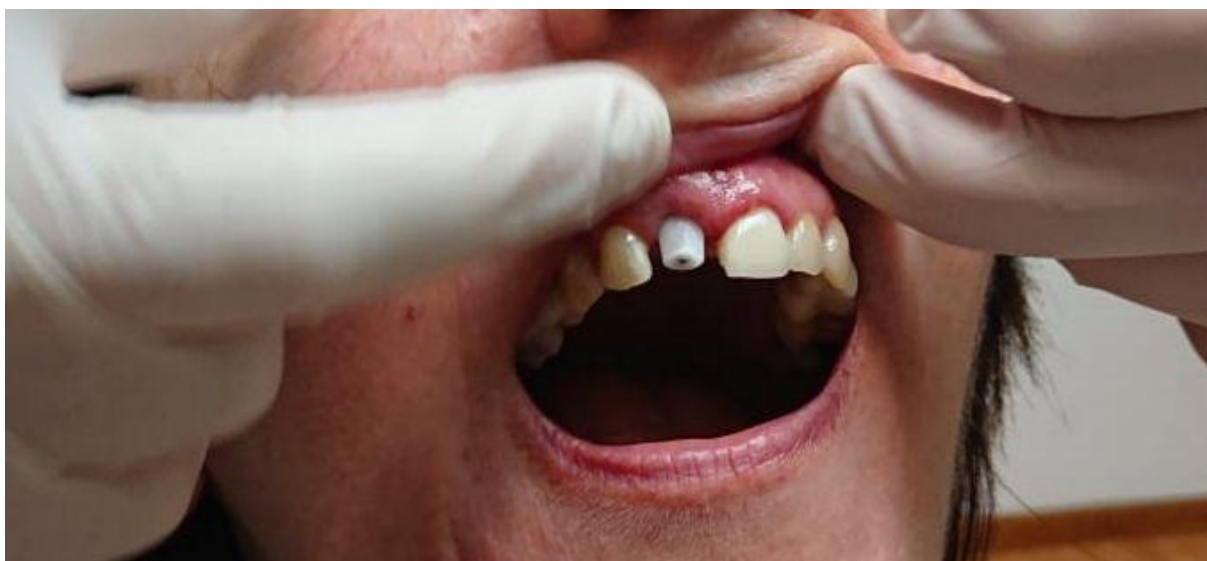Slika 6. Jednodijelni dentalni implantat u postekstrakcijskoj alveoli. Preuzeto s ljubaznošću dr. sc. Dine Bukovića, izv. prof.



Slika 7. Instrumenti za izradu ležišta za jednodijelne dentalne implantate. Preuzeto s ljubaznošću dr. sc. Dine Bukovića, izv. prof.

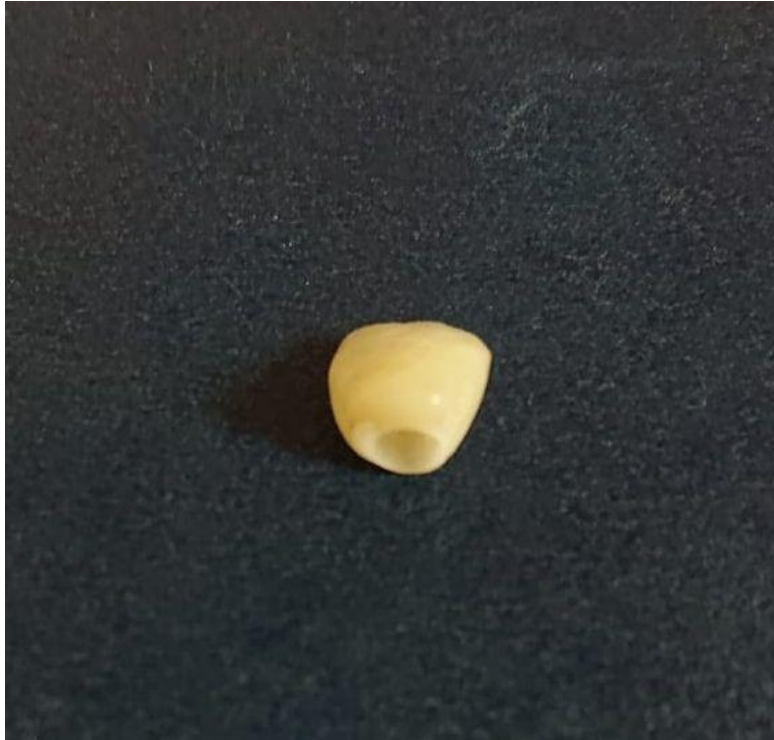

Slika 8. Mikromotor s fiziodispenzerom. Preuzeto s ljubaznošću dr. sc. Dine Bukovića, izv. prof.



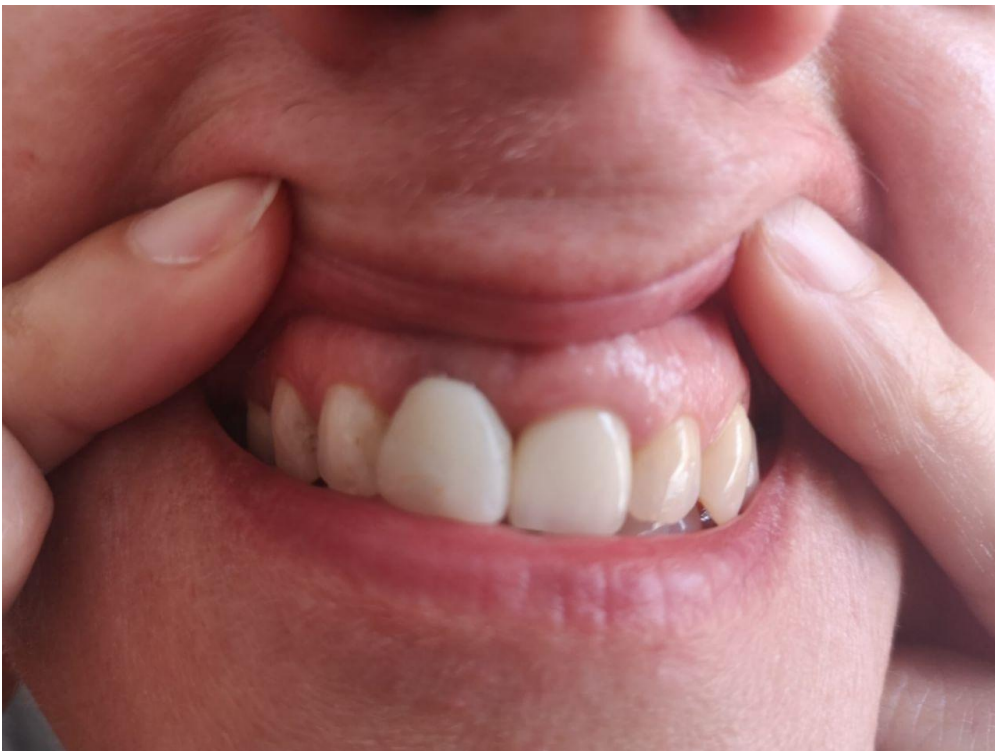Slika 9. Tvornička kapica na jednodijelnom dentalnom implantatu. Preuzeto s ljubaznošću dr. sc. Dine Bukovića, izv. prof.



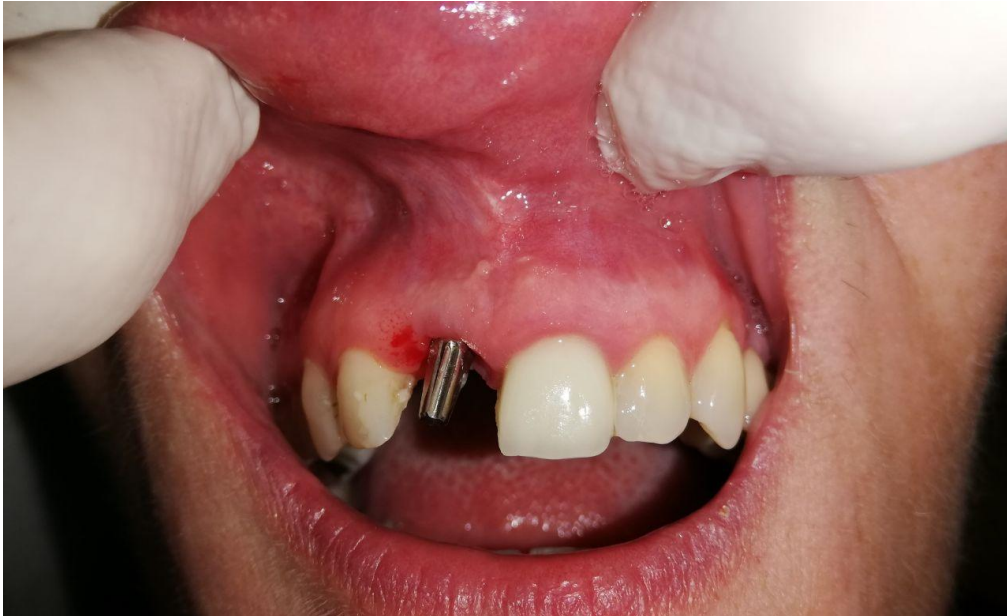

Slika 10. Privremeni protetski rad izrađen direktnom tehnikom u ustima iz kompozita.

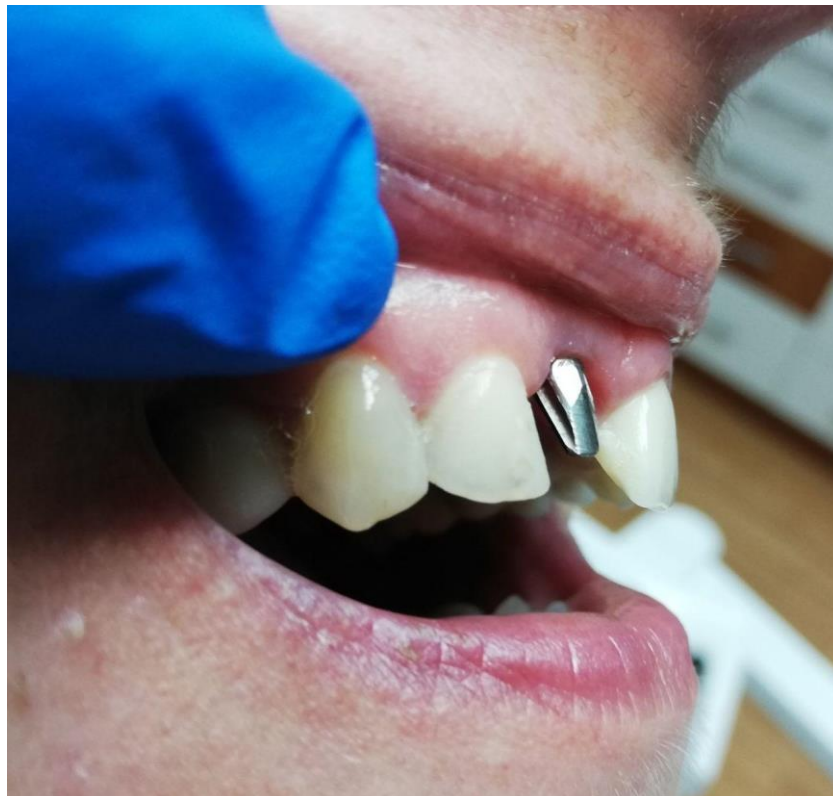Preuzeto s ljubaznošću dr. sc. Dine Bukovića, izv. prof.



Slika 11. Cementirani privremeni protetski rad. Preuzeto s ljubaznošću dr. sc. Dine Bukovića, izv. prof.

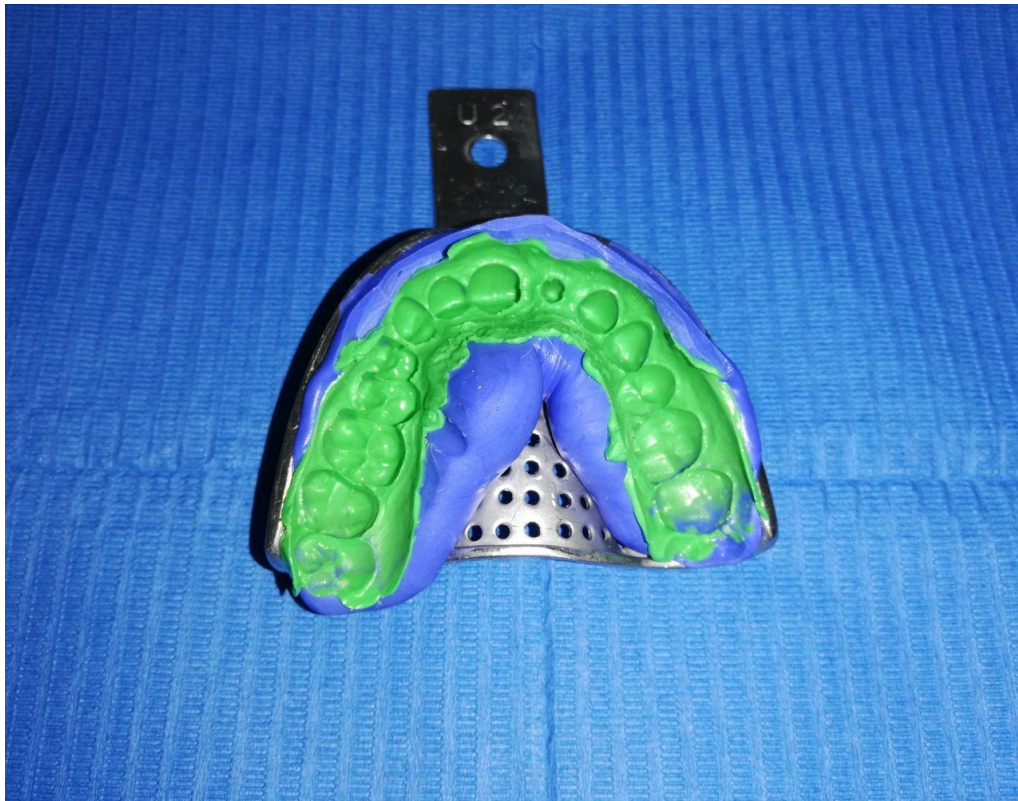


Slika 12. Izgled mekih tkiva nakon skidanja privremenog rada. Vidljivo oblikovanje gingivnog ruba i interdentalne papile. Preuzeto s ljubaznošću dr. sc. Dine Bukovića, izv. prof.

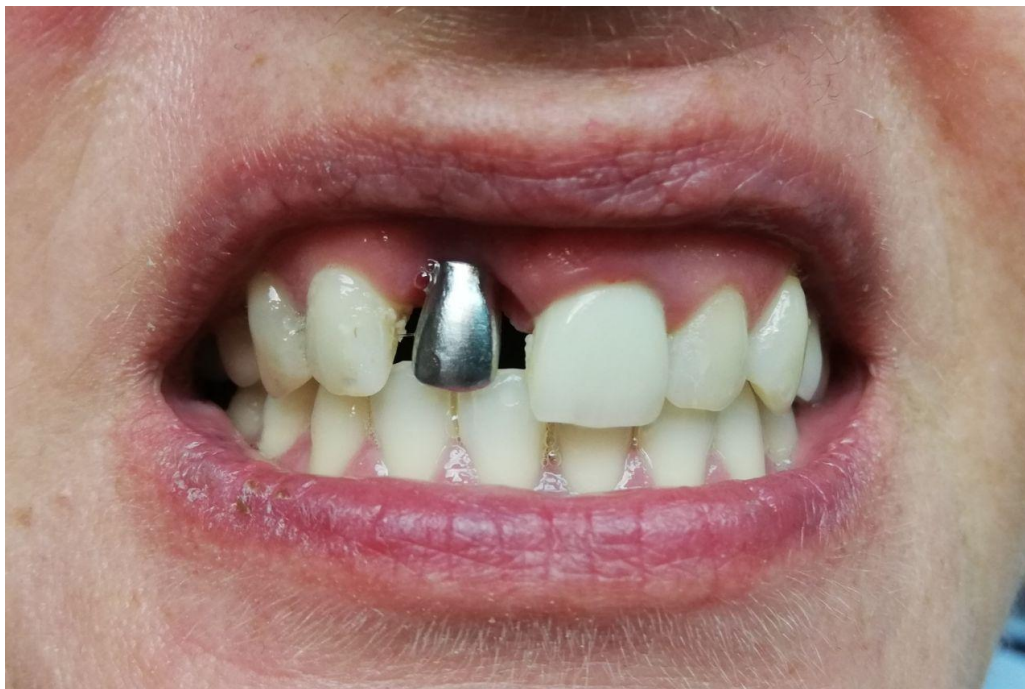

Slika 13. Oblikovana suprastruktura dentalnog imlantata. Preuzeto s ljubaznošću dr. sc. Dine Bukovića, izv. prof.



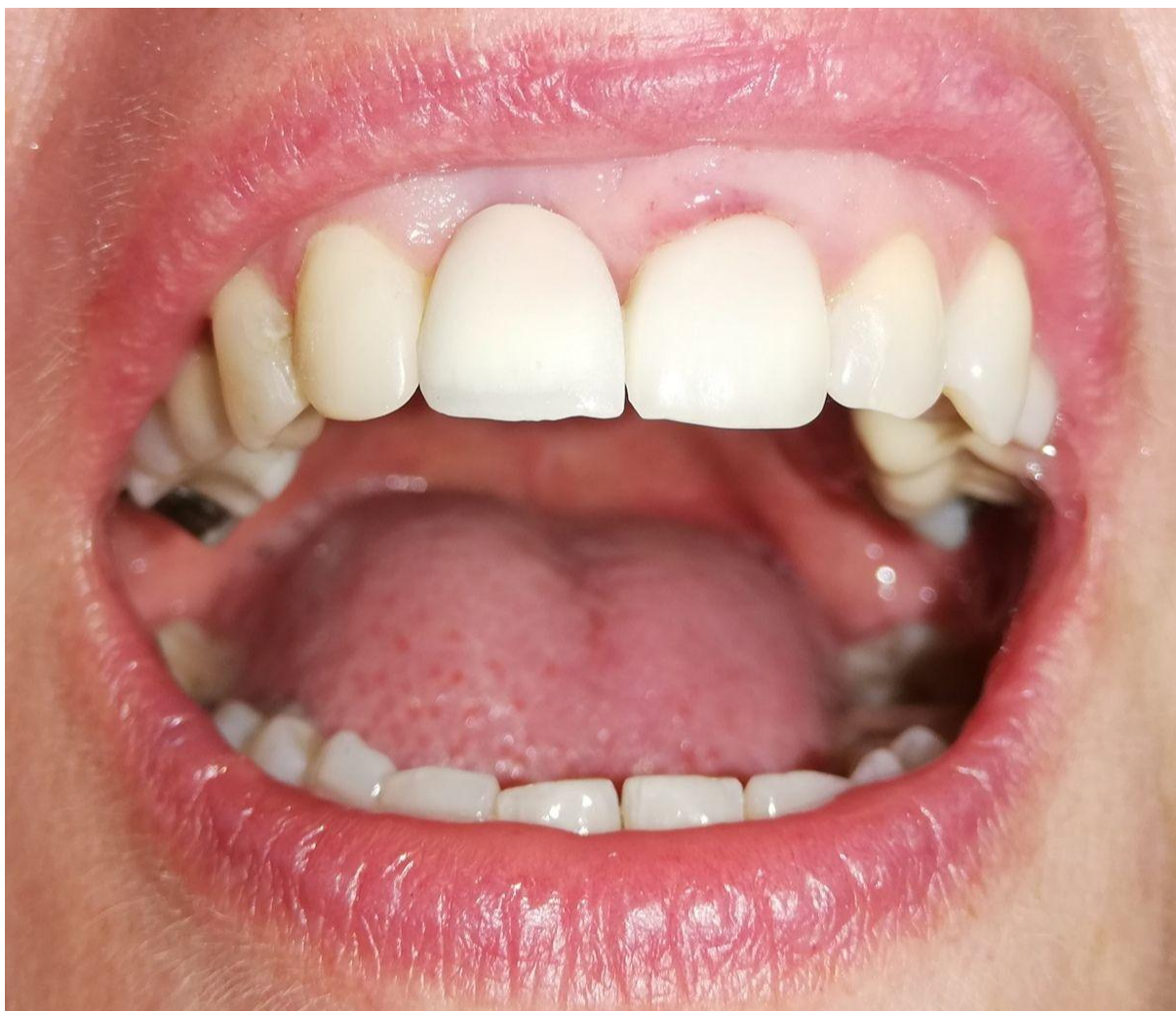

Slika 14. Korekturni otisak gornje čeljusti u adicijskom silikonu. Preuzeto s ljubaznošću dr. sc. Dine Bukovića, izv. prof.



Slika 15. Proba metalne konstrukcije. Preuzeto s ljubaznošću dr. sc. Dine Bukovića, izv. prof.





Slika 16. Cementiran trajni protetski rad. Preuzeto s ljubaznošću dr. sc. Dine Bukovića, izv. prof.



Estetika protetskog rada na jednodijelnim dentalnim implantatima predstavlja dobru konkurenciju estetici protetskog rada na dvodijelnim dentalnim implantatima. I jedan i drugi implantološki sustav imaju svoje prednosti i nedostatke te ovisno o karakteristikama pacijenta izabire se korištenje jednog od tih dvaju osnovnih implantoloških sustava.

Zubi su u usnoj šupljini smješteni u manje zbijenu/komprimiranu kost koja se naziva alveolarna kost. Alveolarna je kost ona koja se iskorištava pri korištenju sustava dvodijelnih dentalnih implantata. Osnovni problem s alveolarnom kosti leži u činjenici da dolazi do njene resorpcije nakon što su zubi izgubljeni. Kost koja ostaje nakon gubitka zubi jest kortikalna kost (bazalna) koja leži ispod alveolarne kosti. Ona je otpornija na resorpciju i infekciju, čvršća i zbijenija te pruža adekvatnu potporu implantatima (35). Zbog toga dentalni implantati koji su sidreni u kortikalnoj kosti mogu biti i više opterećeni i predstavljaju potencijalno dugotrajnije rješenje.

Zbog iskorištavanja sveg potencijala kortikalne kosti pri korištenju sustava jednodijelnih dentalnih implantata oni se mogu imedijatno opteretiti. Imedijatno opterećenje znači da pacijent u periodu do 72 sata ima gotov protetski rad u ustima čime se smanjuje period bezubosti pacijenta, ali i broj posjeta u samom terapijskom procesu. Pacijenti su stoga često naklonjeniji toj vrsti terapije zbog neugodnosti koju im pruža bezubost, ali i zbog smanjenih financijskih troškova.

Kao osnovni negativni utjecaj na estetiku jednodijelnih dentalnih implantata ističe se nemogućnost individualnog izbora suprastrukture i nemogućnost postizanja adekvatne angulacije. Suprastruktura kod jednodijelnih dentalnih implantata nakon njihove ugradnje obrađuje se u ustima posebnim svrdlima te postiže oblik suprastrukture koji je individualiziran na samom pacijentu. Nadalje, jednodijelni dentalni implantati imaju mogućnost postizanja zadovoljavajuće angulacije savijanjem suprastrukture, također nakon ugradnje implantata, do 45 stupnjeva u području vrata dentalnog implantata (4).

Zbog minimalne invazivnosti postupka ugradnje i manje potrebnog broja operacija trauma na tkivo je manja i cijeljenje je brže i bolje uz manji broj postoperativnih komplikacija u obliku edema ili infekcija.

Estetika kao pojam označava reproduciranje prirodnog pa je uz dobar protetski rad za koji je zadužen dentalni tehničar potrebno postići i prirodan izgled mekih tkiva kako bi estetski kriteriji bili u potpunosti zadovoljeni, odnosno potrebno je postići i takozvanu crvenu i bijelu estetiku gotovog protetskog rada (36). Gingiva koja se nalazi oko zuba crvene je do koraljno roze boje s površinom koja se često opisuje kao „narančina kora“. Najvažniji dijelovi gingive koje treba

reproducirati u implantoprotetskoj terapiji jesu slobodna gingiva sa svojim marginalnim rubom koja čini oblik „girlande“ oko zubi te interdentalna papila (37). Ako dođe do gubitka jedne od tih dviju karakteristika, i kod najljepše izrađenog protetskog rada u dentalnom laboratoriju estetika će biti ugrožena.

U prikazu slučaja pacijentice s traumom gornjeg središnjeg sjekutića i ugrađenim implantatom u postekstrakcijsku alveolu te postavom tvorničke kapice i cementiranjem prvo privremenog rada vidljivo je kako je zadržan estetski oblik mekih tkiva (gingivni rub i interdentalna papila) i koštanog tkiva kao njegove potpore.

Stoga, jednodijelni dentalni implantati dobra su alternativa dvodijelnim dentalnim implantatima zbog minimalne invazivnosti postupka, samim time i zadržavanja prirodnog izgleda mekih tkiva, te zbog mogućnosti cementiranja protetskog rada u najkraćem mogućem roku koji, ako je svojim rubom dobro prilagođen, čini dodatnu potporu konačnom oblikovanju tkiva i postizanju estetike protetskog rada.



Postizanje estetike pacijentova osmijeha jedan je od ciljeva svake terapije pa tako i implantoprotetske. Poimanje je estetike za svaku osobu individualno pa je jedan od bitnih čimbenika uspjeha terapije dobra komunikacija i razumijevanje pacijentovih zahtjeva. Nadalje, bitna je i uključenost dentalnog tehničara u cijeli terapijski postupak jer je i on zadužen za postizanje estetike protetskog rada. Sustav jednodijelnih dentalnih implantata pruža brojne prednosti za pacijenta. Trajanje je terapije kraće pa je period pacijentove bezubosti minimalan. Kirurški postupak ugradnje jednodijelnih dentalnih implantata bez odizanja mukoperiostalnog reznja pacijenti puno lakše prihvaćaju jer je manje traumatičan i rijetko praćen komplikacijama. Također, izbjegavaju se operacije u obliku podizanja sinusa ili augmentacije kosti. Uz dobro postavljenu dijagnozu i plan terapije kao i zadovoljavanje svih uvjeta kirurškog protokola sustavom jednodijelnih dentalnih implantata postiže se estetika protetskog rada ekvivalentna onoj na dvodijelnim dentalnim implantatima.



1. Dental Implant Center [Internet]. Basal Implantology [cited 2020 Aug 5]. Available from: <https://www.dentalimplantskerala.com/options/basal-implantology/>
2. Knežević G i suradnici. Osnove dentalne implantologije. Zagreb: Školska knjiga; 2002. 91 p.
3. TRATE Dental Implants [Internet]. Dental Implants, Rootform, Compressive, Basal. TRATE. [cited 2020 Sep 10]. Available from: <https://trate.com/implants/>
4. Yadav RS, Sangur R, Mahajan T, Rajanikant AV, Singh N, Singh R. An Alternative to Conventional Dental Implants: Basal Implants. Rama Univ J Dent Sci. 2015;2(2):22- 8.
5. Tha TP, Ganapathy D, Jain AR. Basal implants - A review. Drug Invention Today. 2018;10(3):3430-3.
6. Nik S, Golab K. Immediate esthetic rehabilitation with one-piece implants. Implant Practice US - Dental Publication [Internet]. 2015 [cited 2020 Aug 6];8(4):3. Available from: <https://implantpracticeus.com/ce-articles/immediate-esthetic-rehabilitation-with-one-piece-implants/>
7. SIMPLADENT Clinics [Internet]. Immediate Loading Implantology Today. [cited 2020 Sep 6]. Available from: <https://simpladentclinics.com/methodology/>
8. Block MS, Haggerty CJ, Fisher GR. Nongrafting implant options for restoration of the edentulous maxilla. J Oral Maxillofac Surg. 2009;67(4):872–81.
9. International Congress of Oral Implantologists [Internet]. One-piece implant. [cited 2020 Aug 21]. Available from: <https://www.icoi.org/glossary/one-piece-implant/>
10. DSI Dental Solutions [Internet]. Compressive Implant. [cited 2020 Aug 25]. Available from: <https://dsisrael.com/implant-select/one-piece/compressive>
11. Upendran A, Gupta N, Salisbury HG. Dental, Mini-Implants. StatPearls [Internet]. Treasure Island (FL): StatPearls Publishing; 2020 [cited 2020 Aug 26]. Available from: <http://www.ncbi.nlm.nih.gov/books/NBK513266/>
12. Bidra AS, Almas K. Mini implants for definitive prosthodontic treatment: a systematic review. J Prosthet Dent. 2013;109(3):156–64.



13. Gause L. Dental Products Report [Internet]. Don't forget about one-piece implants. [cited 2020 Aug 26]. Available from: <https://www.dentalproductsreport.com/view/dont-forget-about-one-piece-implants>
14. Raes F, Eccellente T, Lenzi C, Ortolani M, Luongo G, Mangano C, et al. Immediate functional loading of single implants: a multicenter study with 4 years of follow-up. *J Dent Res Dent Clin Dent Prospects*. 2018;12(1):26–37.
15. Nakahara K, Haga-Tsujimura M, Sawada K, Kobayashi E, Schaller B, Saulacic N. Single-staged vs. two-staged implant placement in vertically deficient alveolar ridges using bone ring technique: Part 2: implant osseointegration. *Clin Oral Implants Res*. 2017;28(7):31–8.
16. Karuppanan S, Satyanarayan A, Nallasivam K, Shanmugam S. Successful Rehabilitation of One Piece Implant in Compromised Sites Versus Two Piece Single Tooth Implant in Adequate Site With Protocol of Delayed Placement and Loading: Two Case Reports. *Bhavnagar University's Journal of Dentistry*. 2015;5(3):47-51.
17. Cobo-Vázquez C, Reininger D, Molinero-Mourelle P, González-Serrano J, Guisado-Moya B, López-Quiles J. Effect of the lack of primary stability in the survival of dental implants. *J Clin Exp Dent*. 2018;10(1):14–9.
18. Fogli V, Camerini M, Lauritano D, Carinci F. Success and High Predictability of Intraorally Welded Titanium Bar in the Immediate Loading Implants. *Case Reports in Dentistry* [Internet]; 2014 [cited 2020 Sep 2]. Available from: <https://www.hindawi.com/journals/crid/2014/215378/>
19. Carinci F. Effectiveness of one-piece implants inserted in cuspid sites. *Dent Res J (Isfahan)*. 2012;9 Suppl 2:147–50.
20. Pasqualini ME, Lauritano D, Rossi F, Dal Carlo L, Shulman M, Meynardi F, et al. Rehabilitations with immediate loading of one-piece implants stabilized with intraoral welding. *J Biol Regul Homeost Agents*. 2018;32(2 Suppl. 1):19–26.
21. Balasubramaniam AS, Raja SV, Thomas LJ. Peri-implant esthetics assessment and management. *Dent Res J (Isfahan)*. 2013;10(1):7–14.
22. Bhuvaneshwaran M. Principles of smile design. *J Conserv Dent*. 2010;13(4):225–32.

23. Jivraj S, Chee W. Treatment planning of implants in the aesthetic zone. *Br Dent J*. 2006;201(2):77–89.
24. Burgueño-Barris G, Cortés-Acha B, Figueiredo R, Valmaseda-Castellón E. Aesthetic perception of single implants placed in the anterior zone. A cross-sectional study. *Med Oral Patol Oral Cir Bucal*. 2016;21(4):488-93.
25. Manjunath RGS, Rana A, Sarkar A. Gingival Biotype Assessment in a Healthy Periodontium: Transgingival Probing Method. *J Clin Diagn Res*. 2015;9(5):66–9.
26. Singh VP, Uppoor AS, Nayak DG, Shah D. Black triangle dilemma and its management in esthetic dentistry. *Dent Res J (Isfahan)*. 2013;10(3):296–301.
27. Meijer HJA, Stellingsma K, Meijndert L, Raghoobar GM. A new index for rating aesthetics of implant-supported single crowns and adjacent soft tissues--the Implant Crown Aesthetic Index. *Clin Oral Implants Res*. 2005;16(6):645–9.
28. Ganz SD. Inside Dentistry [Internet]. The Reality of Anatomy and the Triangle of Bone. 2006. [cited 2020 Sep 2]; 2(5) Available from: <https://www.aegisdentalnetwork.com/id/2006/06/implant-dentistry/the-reality-of-anatomy-and-the-triangle-of-bone>
29. Augat P, Schorlemmer S. The role of cortical bone and its microstructure in bone strength. *Age Ageing*. 2006;35 Suppl 2:27–31.
30. Kadkhodazadeh M, Safi Y, Moeintaghavi A, Amid R, Baghani MT, Shidfar S. Marginal Bone Loss Around One-Piece Implants: A 10-Year Radiological and Clinical Follow-up Evaluation. *Implant Dent*. 2019;28(3):237–43.
31. Oh T-J, Shotwell J, Billy E, Byun H-Y, Wang H-L. Flapless implant surgery in the esthetic region: advantages and precautions. *Int J Periodontics Restorative Dent*. 2007;27(1):27–33.
32. Ihde S, Pałka Ł, Janeczek M, Kosior P, Kiryk J, Dobrzyński M. Bite Reconstruction in the Aesthetic Zone Using One-Piece Bicortical Screw Implants. *Case Rep Dent [Internet]*. 2018 [cited 2020 Sep 3];2018. Available from: <https://www.ncbi.nlm.nih.gov/pmc/articles/PMC5949185/>

33. Raviv E, Raviv R, Hanna J, Harel-Raviv M. Oral Health [Internet] . The One-piece Implant Design: Prospective Case Report. 2013 [cited 2020 Sep 3]. Available from: <https://www.oralhealthgroup.com/features/the-one-piece-implant-design-prospective-case-report/>
34. Axiotis J-P, Nuzzolo P, Barausse C, Gasparro R, Bucci P, Pistilli R, et al. One-Piece Implants with Smooth Concave Neck to Enhance Soft Tissue Development and Preserve Marginal Bone Levels: A Retrospective Study with 1- to 6-Year Follow-Up. *Biomed Res Int.* 2018;2018
35. Park H-S, Lee Y-J, Jeong S-H, Kwon T-G. Density of the alveolar and basal bones of the maxilla and the mandible. *Am J Orthod Dentofacial Orthop.* 2008;133(1):30–7.
36. Vidigal GM, Groisman M, Clavijo VG, Barros Paulinelli Santos IG, Fischer RG. Evaluation of Pink and White Esthetic Scores for Immediately Placed and Provisionally Restored Implants in the Anterior Maxilla. *Int J Oral Maxillofac Implants.* 2017;32(3):625–32.
37. Parrish Foster V. Dentalcare.com [Internet]. An Overview of Dental Anatomy: Anatomy of the Periodontium. [cited 2020 Sep 4]. Available from: <https://www.dentalcare.com/en-us/professional-education/ce-courses/ce500/anatomy-of-the-periodontium>



Dina Blažeka rođena je 25. listopada 1995. godine u Čakovcu. Godine 2010. završila je Prvu osnovnu školu, a 2014. godine opći smjer Gimnazije „Josip Slavenski“ u Čakovcu. Iste godine upisuje Stomatološki fakultet Sveučilišta u Zagrebu. Tijekom svog studija asistira u privatnoj stomatološkoj ordinaciji. Član je Studentske sekcije za oralnu kirurgiju te 2017. i 2018. sudjeluje na Simpoziju studenata dentalne medicine kao voditelj radionica.