

# Kirurške opcije u rješavanju pasivne erupcije zuba

---

**Bašić, Paula**

**Master's thesis / Diplomski rad**

**2020**

*Degree Grantor / Ustanova koja je dodijelila akademski / stručni stupanj:* **University of Zagreb, School of Dental Medicine / Sveučilište u Zagrebu, Stomatološki fakultet**

*Permanent link / Trajna poveznica:* <https://um.nsk.hr/um:nbn:hr:127:399353>

*Rights / Prava:* [Attribution-NonCommercial 4.0 International/Imenovanje-Nekomercijalno 4.0 međunarodna](#)

*Download date / Datum preuzimanja:* **2025-02-12**



*Repository / Repozitorij:*

[University of Zagreb School of Dental Medicine Repository](#)





Sveučilište u Zagrebu

Stomatološki fakultet

Paula Bašić

# **KIRURŠKE OPCIJE U RJEŠAVANJU PASIVNE ERUPCIJE ZUBA**

DIPLOMSKI RAD

Zagreb, 2020.

Rad je ostvaren na Zavodu za parodontologiju Stomatološkog fakulteta Sveučilišta u Zagrebu

Mentor rada: doc. dr. sc. Ana Badovinac, dr. med. dent., Zavod za parodontologiju  
Stomatološkog fakulteta Sveučilišta u Zagrebu

Lektor hrvatskog jezika: Katarina Batinić, magistra hrvatskog i engleskog jezika i književnosti

Lektor engleskog jezika: Paula Jakus, magistra engleskog i talijanskog jezika i književnosti,  
sudski tumač za engleski i talijanski jezik

Sastav Povjerenstva za obranu diplomskog rada:

1. \_\_\_\_\_
2. \_\_\_\_\_
3. \_\_\_\_\_

Datum obrane rada: \_\_\_\_\_

Rad sadržava: 31 stranicu

0 tablica

7 slika

1 CD

Osim ako nije drukčije navedeno, sve ilustracije (tablice, slike i dr.) u radu izvorni su doprinos autorice diplomskog rada. Autorica je odgovorna za pribavljanje dopuštenja za korištenje ilustracija koje nisu njezin izvorni doprinos, kao i za sve eventualne posljedice koje mogu nastati zbog nedopuštenog preuzimanja ilustracija, odnosno propusta u navođenju njihova podrijetla.

## **Zahvala**

Želim se zahvaliti svojim roditeljima jer su me bezuvjetno podržavali i sa mnom proživljavali sve najteže, kao i najbolje trenutke mog studiranja. Ovo postignuće posvećujem njima.

Hvala Arijanu jer bez njega bih zaboravila jesti tijekom ispitnih rokova i zato što je, slušajući me, naučio barem pola mog gradiva.

Hvala svim prijateljima koji su mi uljepšali sve ove godine studiranja – bez vas ovo iskustvo ne bi bilo ni približno tako lijepo.

I za kraj, zahvaljujem se svojoj mentorici, doc. dr. sc. Ani Badovinac dr. med. dent., na njenoj pristupačnosti, pomoći i savjetima u izradi ovog rada.

## **Kirurške opcije u rješavanju pasivne erupcije zuba**

### **Sažetak**

Odgođena pasivna erupcija jedan je od uzroka estetski nepovoljnog odnosa gingive i kliničke krune zuba koji se često manifestira kao *gummy smile*. Karakterizira ga prevelika vidljivost gingive iznad krune zuba, zbog čega pacijenti nerijetko traže terapiju kako bi postigli zadovoljavajuću estetiku osmijeha i lica.

Nije poznat točan mehanizam nastanka odgođene pasivne erupcije, ali u etiologiji se spominju mogući genetski, hormonalni, mehanički i morfološki faktori. Dijagnostičkim postupcima, poput transgingivnog sondiranja, sondiranja kosti i radiološkim metodama, može se pravilno ustvrditi o kojem je tipu odgođene pasivne erupcije riječ. Pritom se koristi klasifikacija po Cosletu koja prepoznaje četiri podtipa pasivne erupcije: 1 A, 1 B, 2 A i 2 B. Metodu liječenja biramo ovisno o podtipu.

Terapija odgođene pasivne erupcije sastoji se isključivo od kirurških metoda kojima se vraća harmoničan odnos mekih i tvrdih tkiva koja čine osmijeh. U slučaju tipa 1 A dovoljna je samo gingivektomija i preporučuje se pritom koristiti pomagala kako bi se postigla što veća preciznost rada. U terapiji ostalih podtipova kombiniraju se ostektomija i osteoplastika uz apikalno repositionirani režanj, s ciljem da se oblikovanjem kosti omogući dovoljna širina keratinizirane gingive kako bi rezultat bio što kvalitetniji i dugotrajniji.

Prije planiranja terapije valja isključiti ostale moguće faktore koji rezultiraju prevelikom vidljivošću gingive kako bismo bili sigurni na koji uzrok moramo djelovati te postoji li više uzroka i potreba za multidisciplinarnim pristupom. Praćenjem dijagnostičkih postupaka uz poznavanje njihovih nedostataka možemo relativno jednostavno doći do precizne dijagnoze svakog zasebnog slučaja i u skladu s tim izabrati metodu liječenja.

**Ključne riječi:** odgođena pasivna erupcija, estetika osmijeha, gingivektomija, ostektomija, osteoplastika, apikalno repositionirani režanj

## **Surgical options in the treatment of altered passive eruption**

### **Summary**

Altered passive eruption is one of the causes of an aesthetically unfavorable relationship between the gingiva and the clinical crown of the tooth, which often manifests itself as a “gummy smile“. It is characterized by excessive visibility of the gingiva above the crown of the tooth, which prompts patients to seek therapy in order to restore pleasing facial and smile aesthetics.

The exact mechanism of altered passive eruption is not known, but possible genetic, hormonal, mechanical, and morphological factors are mentioned in the etiology. Diagnostic procedures such as transgingival probing, bone probing, and radiological methods can correctly determine which type of altered passive eruption one is affected by. In doing so, the Coslet classification is used, recognizing 4 subtypes of altered passive eruption: 1A, 1B, 2A and 2B. The method of treatment is chosen depending on the subtype.

The therapy for altered passive eruption consists exclusively of surgical methods that restore the harmonious relationship between soft and hard tissues making up a smile. In the case of type 1A, gingivectomy is sufficient, and the use of aids in order to achieve the highest possible precision is also recommended. The therapy for other subtypes combines ostectomy and osteoplasty with an apically repositioned flap, with the aim of allowing the bone to form a sufficient width of the keratinized gingiva to make the result as high quality and long-lasting as possible.

Before planning the therapy, other possible factors that result in excessive visibility of the gingiva should be ruled out in order to be sure what cause we need to act on, whether there are multiple causes, and whether there is the need for a multidisciplinary approach. By following diagnostic procedures and keeping their shortcomings in mind, we can relatively easily arrive at an accurate diagnosis in each individual case and choose the method of treatment accordingly.

**Key words:** altered passive eruption, smile aesthetics, gingivectomy, ostectomy, osteoplasty, apically repositioned flap

## SADRŽAJ

1. UVOD .....	1
2. KIRURŠKE OPCIJE U RJEŠAVANJU PASIVNE ERUPCIJE ZUBA .....	3
2.1 Estetska načela osmijeha .....	4
2.1.1 <i>Gummy smile</i> .....	5
2.2 Odgođena pasivna erupcija .....	7
2.2.1 Etiologija odgođene pasivne erupcije .....	8
2.2.2 Klasifikacija odgođene pasivne erupcije .....	9
2.2.3 Dijagnosticiranje odgođene pasivne erupcije .....	10
2.3 Kirurška terapija odgođene pasivne erupcije .....	12
2.3.1 Gingivektomija .....	12
2.3.2 Apikalno repositionirani režanj .....	13
2.3.3 Koštana resekcija .....	16
3. RASPRAVA .....	19
4. ZAKLJUČAK .....	22
5. LITERATURA .....	24
6. ŽIVOTOPIS .....	30

## **Popis skraćenica**

APE (eng. *altered passive eruption*) – odgođena pasivna erupcija

CCS – caklinsko-cementno spojište

CBCT (eng. *cone beam computed tomography*) – konusno kompjutorizirana tomografija





Ljudski um oduvijek je fasciniran ljepotom. Tijekom povijesti, brojna umjetnička djela inspirirana su estetikom simetričnog, proporcionalnog ljudskog tijela i lica. Mnogobrojni su ljudi pokušali definirati ljepotu i pridati joj objektivne parametre, pa je tako Luca Pacioli 1509. godine u svom djelu *De Divina Proportione* prvi put opisao zlatni rez, omjer dviju veličina gdje se zbroj veličina prema većoj odnosi kao veća veličina prema manjoj. Znanstveno se pokazalo kako je taj omjer prisutan i u strukturama naših tijela, stoga se koristi u estetskoj kirurgiji (1).

Mišljenja su podijeljena kad je u pitanju važnost zlatnog reza u doživljaju lica lijepim (1). Različita povijesna razdoblja promicala su različite standarde ljepote, a spomenuti standardi sve su dinamičniji uslijed globalizacije i naglog razvitka medija, društvenih mreža i ostalih nuspojava modernog načina života (2). S poboljšanjem standarda života kroz desetljeća napretka tehnologije, a time i medicine, posebice u razvijenim zemljama svijeta, borba za golo preživljavanje evoluirala je u relativno lagodan način življenja, a želja za postizanjem estetskog sklada proširila se iz umjetnosti i dosega najpovlaštenijih u sve slojeve društva te postala sveprisutna komponenta života. Stoga, logično je da se medicina, kao i stomatologija, značajno promijenila kako bi pratila duh vremena i novonastale potrebe pacijenata (3).

Osim samog liječenja oralnih patoloških stanja, pacijenti u pravilu imaju visoka očekivanja vezana za estetsku vrijednost našeg rada. Sve češće nam se obraćaju zbog nezadovoljstva vezanog za izgled lica, a nerijetko se uspostavi da im dijagnosticirana malfunkcija predstavlja manji problem od nedostatne estetike koju ta malfunkcija uzrokuje. S obzirom na to da je osmijeh jedna od prvih stvari koje primijetimo na ljudima, jedan je od najbitnijih elemenata na licu (4, 5). Trenutni standardi ljepote postavljaju savršeno bijele, velike i ravne zube na pijedestal, zbog čega je prosječna osoba opterećenija svojim osmijehom više nego ikad, a bilo kakvim devijacijama od savršenstva pridaje se veliki značaj, kako u njihovim, tako i u očima ostalih promatrača, što zasigurno takvim pojedincima negativno utječe na samopouzdanje (5, 6).

Jedna takva devijacija ne tiče se samih zubi, već mekog tkiva koje ih okružuje. Naime, 10,57 % populacije ima tzv. *gummy smile*, koji označava prevelika vidljivost gingive iznad gornjih prednjih zubi pri osmijehu, čime je znatno umanjena estetska vrijednost njihovog osmijeha, što utječe i na cjelokupan izgled lica te osobe (7).

Svrha je ovog rada objasniti problem odgođene pasivne erupcije te prikazati kirurške postupke kojima možemo omogućiti pacijentima osmijeh koji zadovoljava estetske standarde i vraća im samopouzdanje.

## **2. KIRURŠKE OPCIJE U RJEŠAVANJU PASIVNE ERUPCIJE ZUBA**

## 2.1. Estetska načela osmijeha

Iako je teško definirati ljepotu i pretvoriti je u niz objektivnih kriterija, ipak postoje opće prihvaćeni estetski parametri poput oblika, vidljivosti, boje, veličine i pozicije zubi, gingive te usana (1,8-10). Kako bismo osigurali estetsku vrijednost stomatološkog rada na pacijentu, prije zahvata moramo analizirati osmijeh pacijenta, kao i njegov odnos prema licu, vodeći se navedenim parametrima. Pomoću njih procjenjujemo postoji li objektivna potreba za našom intervencijom te ih kasnije koristimo kao orijentir pri izvedbi terapije (1).

U analizi zuba važni su boja, oblik, omjer visine i širine zuba, njihov položaj u zubnom luku i incizalna duljina. Uz to, vertikalna os koja prolazi kroz sredinu lica mora se poklapati s vertikalnom osi između srednjih maksilarnih sjekutića jer to utječe na cjelokupan sklad lica (1). Zubi bi trebali biti proporcionalni i barem približno simetričnog izgleda u odnosu na zube kontralateralne strane (8). Garber pak navodi kako harmoničan odnos svih elemenata ima veći utjecaj na percepciju (ne)atraktivnog osmijeha od spomenutih komponenata zasebno (9).

Meka tkiva koja čine osmijeh jesu usne, koje su ujedno granica estetske zone, i gingiva (9). Kad analiziramo pacijentov osmijeh, usna bi trebala biti u razini ili jedan milimetar ispod razine incizalnog brida gornjih prednjih zuba i s njima biti paralelna. Gornja usna svojom pozicijom određuje vidljivost gingive iznad krune gornjih zuba i time utječe na omjer bijelih i rozih tkiva pri osmijehu. Može biti pozicionirana visoko, srednje visoko ili nisko. Uslijed procesa starenja tonus mišića usne slabi, zbog čega će usna prekrivati sve veću površinu krune zuba. Taj proces dovodi do tipične slike staračkog osmijeha gdje su prednji zubi potpuno prekriveni oslabljenom gornjom usnom, a umjesto njih postanu vidljivi mandibularni sjekutići (1).

Istraživanjima su dokazani negativni utjecaji visoko i nisko pozicionirane gornje usne na estetiku osmijeha i lica (1, 9). Kod žena gornja usna najčešće otkriva cijelu krunu prednjih gornjih zuba s interdentalnim prostorima, dok je kod muškaraca cervikalni dio krune zuba češće prekriven gingivom (1). Gill i sur. smatraju da se najbolji estetski efekt postiže kad usna u osmijehu prikazuje cijelu krunu gornjih prednjih zuba uz dva do četiri milimetra gingive, s tim da su zaključili da je kod muškaraca u prosjeku vidljivost gingive manja za jedan do dva milimetra u odnosu na žene (8).

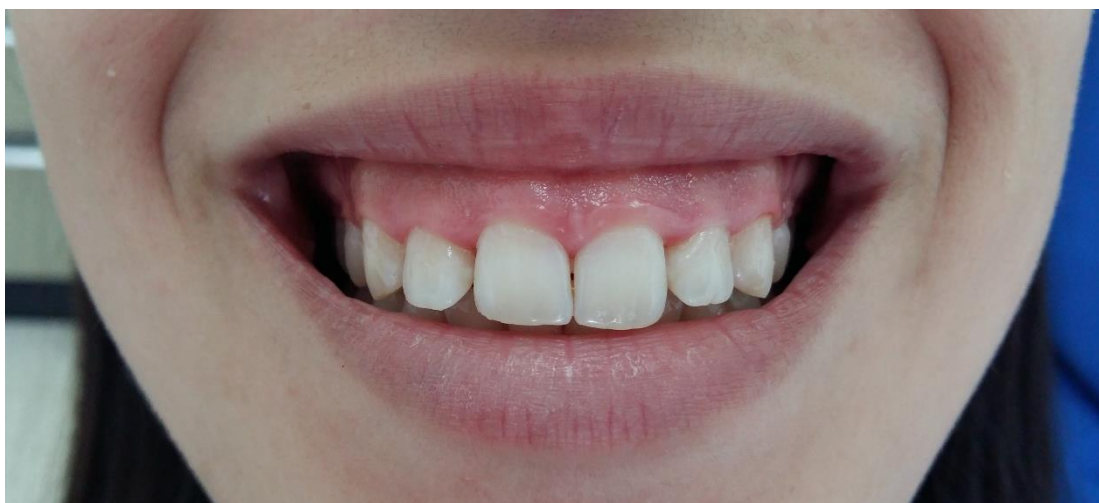Estetika gingive sve je više u fokusu parodontologa jer nepravilnosti u arhitekturi gingive negativno utječu na harmoničnost osmijeha. Činjenica da slobodna marginalna gingiva omeđuje

kliničku krunu zuba potvrđuje njezinu važnost kod estetskih zahvata u usnoj šupljini (9). Iznad donjeg sjekutića i gornjeg lateralnog sjekutića ona bi trebala oblikovati luk, a kod očnjaka i gornjih središnjih sjekutića izgleda poput elipse (1,8). Najviša točka tog luka naziva se gingivni zenit i njezina pozicija mijenja estetiku osmijeha. Naime, položaj najapikalnije točke luka gleda se prema središnjoj liniji zuba u mezio-distalnom smjeru i nije univerzalan za sve zube; svaka skupina zuba ima drukčije smješten zenit (1). Istraživanja na hrvatskoj populaciji pokazala su da između spolova postoje razlike u položajima gingivnog zenita. Prosječne vrijednosti distalnog odstupanja zenita od središnje linije kod gornjih središnjih sjekutića iznose 0,85 milimetara za žene i 1,19 milimetara za muškarce. Nadalje, za lateralne gornje sjekutiće distalni odmak od središnje linije iznosi 0,44 milimetra za žene i 0,66 milimetara za muškarce. Kod očnjaka je spomenuta vrijednost 0,29 milimetara kod žena i 0,10 milimetara kod muškaraca (1).

Apiko-koronarni položaj marginalne gingive također se razlikuje od zuba do zuba: razina gingive iznad gornjeg lateralnog sjekutića trebala bi biti ispod razine gingive gornjih središnjih sjekutića i očnjaka, dok su kod očnjaka i središnjih sjekutića otprilike u razini (1).

### 2.1.1. Gummy smile

*Gummy smile* je pojam koji koristimo za osmijeh u kojem se prikazuje previše gingive iznad gornjih prednjih zuba (11). Zbog poremećenog odnosa roze i bijele boje u njemu, takav osmijeh ne izgleda harmonično (slika 1). Ova klinička slika zahvaća 10 % odraslih do četrdesete godine, a češća je kod žena (14 %), nego kod muškaraca (7 %) (7). *Gummy smile* može biti ograničen na prednji dio zubnog luka ili pak proširen na cijelu usnu šupljinu.



Slika 1. *Gummy smile*, fotografiju ustupila doc. dr. sc. Ana Badovinac

Etiologija je *gummy smilea* raznolika, a često nije prisutan samo jedan uzrok, već se radi o kombinaciji faktora. Faktori mogu biti kratka ili hipermobilna gornja usna, pretjeran vertikalni razvoj maksile, zakašnjela aktivna ili pasivna erupcija zuba te abrazija (12). Najčešći su među njima prevelika vertikalna dimenzija maksile i zakašnjela pasivna erupcija (13).

S obzirom na spektar čimbenika koji mogu rezultirati *gummy smileom*, terapija nije univerzalna za sve pacijente. To nekad zahtijeva multidisciplinarni pristup specijalista iz različitih područja medicine i dentalne medicine (9,13). Kad je uzrok skeletni i odnosi se na preveliku dimenziju maksile, potrebna je ortognatna kirurgija. Slučajevi prekratke usne rješavaju se kirurškim postupkom repozicioniranja usne. Zakašnjela aktivna erupcija i abrazija ispravit će se ortodontskom, parodontološkom i/ili restaurativnom terapijom. Upravo zbog toliko različitih terapijskih postupaka kojima se *gummy smile* može liječiti, valja pravilno dijagnosticirati uzrok (13).

Istraživanje percepcije laika pokazalo je kako se vidljivost gingive od četiri milimetra i više smatra neprivlačnom, dok ostali autori vidljivost gingive veću od dva milimetra smatraju neestetskom (7,14). S obzirom na to da na izgled osmijeha utječe još niz komponenata koje se odnose na zube, gingivu i usnu, postoji šansa da se njima kompenzira negativan efekt prevelike dimenzije gingive i postigne sveukupno zadovoljavajući estetski efekt. Taj stav dijelilo je više autora (5,15), međutim, u praksi je malo vjerojatno da će preostale odrednice osmijeha na pacijentu biti optimalne i time neutralizirati negativan efekt preekspozicirane gingive.

## 2.2. Odgođena pasivna erupcija

Proces erupcije zuba odvija se kroz dvije faze: pasivnu i aktivnu (16). Aktivna erupcija opisuje pomak zuba iz subgingivne pozicije prema okluzalnoj, dok ne dođe u kontakt sa zubom antagonistom i time ostvari funkcijsku okluziju (17, 18). Odvija se kroz šest faza: tri prefunkcijske, koje se odvijaju prije nego zub probije gingivu, i tri postfunkcijske, koje opisuju proces dolaska zuba u funkcijsku okluziju (19). Aktivna erupcija primarno prati doba puberteta i adolescencije, međutim, može se ponovno aktivirati tijekom cijelog života, a u tom slučaju nazivamo je sekundarnom aktivnom erupcijom (20).

Pri trošenju zuba, gubi se okluzalni kontakt s antagonistom, što potakne zub da dodatno „izraste” dok se taj kontakt nanovo ne ostvari (10). Osim samog okluzalnog kontakta, ulogu u erupciji zuba imaju i kompleks suprakrestalnih vlakana te parodontni ligament (21). U trenutku kad je aktivna erupcija završena, gingivno tkivo nije više u pravilnoj poziciji naspram zuba (17).

Pasivna je erupcija apikalna migracija gingive dok se ne nađe u razini cerviksa zuba, čime se postupno prikazuje kruna zuba (10).

Gargiulio je pasivnu erupciju podijelio u četiri faze:

- 1) sulkus i spojni epitel smješteni na caklini
- 2) sulkus je na caklini, a spojni epitel je djelomično na caklini i cementu
- 3) sulkus je na caklinsko-cementnom spojištu (CCS), a spojni epitel je na cementu
- 4) sulkus i spojni epitel su apikalno od caklinsko-cementnog spojišta (22).

Danas se smatra da je samo prva faza fiziološka, dok su ostale tri znak patoloških procesa parodontnog tkiva (22,23). Za slučajeve kad slobodna marginalna gingiva zauzima položaj incizalniji od CCS-a, koriste se termini odgođena (24) ili promijenjena (25) pasivna erupcija. Promijenjena pasivna erupcija (APE) kliničko je stanje u kojem gingivno tkivo nije ostvarilo apikalni pomak, stoga prekriva cervikalni konveksitet krune zuba. Dakle, dio anatomske krune zuba prekriven je gingivom, a klinički vidljivi dio zuba ostaje prekratak u odnosu na pojas gingive (25,26).

Klinički značaj odgođene pasivne erupcije odnosi se na povećani rizik od gingivitisa i parodontitisa. To posebice vrijedi za slučajeve koje prati uski pojas gingive i odsutnost veziva koja bi je podupirala i time sprječavala napredak upale (27). Duboki sulkusi pogoduju stvaranju

anaerobnih uvjeta i nakupljanju anaerobnih parodontopatogena (24) te otežavaju održavanje higijene. Niski položaj gingive na zubu čini je podložnijom i na traumatske ozljede prilikom jela (28). Uz to, stvara probleme stomatologu pri izradi restaurativnih radova i otežava provođenje ortodontske terapije. Međutim, bez obzira na sve navedene rizike, glavni negativni efekt ovog stanja vezan je za estetiku i upravo je nezadovoljstvo manjkavom estetikom osmijeha ono što pacijente navodi na potražnju terapije (29).

### **2.2.1. Etiologija odgođene pasivne erupcije**

U literaturi nema jasno objašnjenog mehanizma zbog kojeg dolazi do odgode u završetku pasivne erupcije i malobrojna su istraživanja rađena o toj temi. Bez obzira na to, razni su faktori dovedeni u vezu s ovom dijagnozom: genetski, hormonalni i morfološki (17).

Preliminarno istraživanje na koje je pristalo dvadeset osoba koji imaju APE pokazalo je da 65 % sudionika ima barem jednog člana obitelji s istom dijagnozom, dok je kod čak 15 % sudionika tu dijagnozu imala cijela obitelj. S obzirom na mali broj sudionika, relevantnost ovog istraživanja nije definitivna, ali daje naslutiti da genetika ima veliki utjecaj u razvitku ovog stanja (30).

Osim urođenih predispozicija, problem mogu raditi i uvjeti unutar usne šupljine. Mehaničke prepreke dovršetku pasivne erupcije mogu biti ankiloza korijena, prekobrojni zubi, ciste, odontogeni tumori te deformiteti krune ili korijena (23,31).

Poveznica između hormonalnih poremećaja i APE opisana je još 1968. godine, kad se našla poveznica između hipotireoidizma i APE. Uloga hormona u pasivnoj erupciji dodatno je potvrđena daljnjim istraživanjima koja su pokazala da djeca s manjkom hormona rasta ujedno imaju usporeni razvoj kostiju i zuba što rezultira manjom biološkom dobi (25,32). Hipopituitarizam i hipogonadizam također izazivaju odgodu pasivne erupcije (23).

Piatelli i sur. koristili su naziv „primarni izostanak erupcije“ za slučajeve APE kojima se ne može odrediti uzrok. U svom radu predložili su promijenjeni metabolizam i krvnu opskrbu parodontnog ligamenta kao etiološki faktor za primarni APE (33).

Ostali autori smatrali su da alveolarni greben, ako je preblizu CCS-a, može onemogućiti pomak gingive tijekom pasivne faze erupcije i na osnovu toga razlikovali su odgođenu aktivnu erupciju



od odgođene pasivne erupcije (34). Njihova teorija sastojala se od dva moguća načina nastanka odgođene pasivne erupcije koja se opisuje kroz dvije morfološke varijacije dento-gingivnog spojišta. APE tipa 1 određena je isključivo greškom u pasivnoj fazi erupcije. Anatomska kruna zuba prekrivena je gingivnim tkivom, dok je udaljenost alveolarnog grebena do CCS-a normalna. APE tipa 2 uzrokovana je primarno greškom u aktivnoj erupciji zuba, čime zub ne eruptira dovoljno u odnosu na alveolarnu kost, a CCS ostane blizu razine koštanog grebena. Takva situacija nepovoljno djeluje na apikalni pomak gingive tijekom pasivne faze erupcije i time ona ostaje nedovršena. Iako su mnoga istraživanja pokušala dokazati takav mehanizam nastanka APE, tek je mali broj onih koji su povezali to stanje s morfološkim varijacijama koronarnog parodonta (33).

### **2.2.2. Klasifikacija odgođene pasivne erupcije**

Danas se u dijagnostici odgođene pasivne erupcije koristimo klasifikacijom koju su osmislili Coslet i suradnici 1977. godine i određuje se pomoću dva parametra:

I. Odnos gingive i anatomske krune zuba određuju tip 1 i 2:

- tip 1 obuhvaća slučajeve kod kojih je rub slobodne gingive incizalno u odnosu na CCS, a mukogingivno spojište nalazi se apikalno od grebena kosti, što rezultira širim pojasom keratinizirane gingive u usporedbi s prosjekom koji iznosi 3,0 – 4,2 milimetra u maksili i 2,5 – 2,6 milimetara u mandibuli (26,35)
- tip 2 karakterizira manja širina keratinizirane gingive; slobodni rub gingive nalazi se incizalno ili okluzalno od CCS-a, a mukogingivno spojište pozicionirano je u razini CCS-a.

II. Odnos alveolarnog grebena i caklinsko-cementnog spojišta, koji ih dalje razvrstava u podtip A i podtip B:

- podtip A – alveolarni greben nalazi se 1,5 – 2 mm od CCS-a
- podtip B – alveolarni greben u razini je CCS-a (27,34).

### 2.2.3. Dijagnosticiranje odgođene pasivne erupcije zuba

Pregledom istraživanja na temu prevalencije APE, koje je radio Mele, ispostavilo se da se u različitim radovima koriste drukčiji kriteriji u postavljanju ove dijagnoze. Uz to, rade se i različiti dijagnostički postupci, koje ćemo ovdje opisati. Osim ekstraoralnog pregleda i anamneze, opisuju se i intraoralni postupci, kao i radiografske metode (31).

S obzirom na to da pasivna erupcija prati rast i razvoj, dob pacijenta ključna je u odvajanju tranzitorne faze sazrijevanja od stvarne dijagnoze zakašnjele pasivne erupcije (34). To posebice vrijedi za tipove 1 B i 2 B koji su češći u adolescentskoj, nego u odrasloj dobi (29). Problem u praksi proizlazi iz činjenice da ne postoji fiksna dob koju možemo koristiti kao apsolutni kraj razvoja. Istraživanja koja su obrađivala ovaj problem nisu uspjela pronaći graničnu dob, ali skup njihovih rezultata daje zaključiti da se pozicija marginalne gingive, a time i duljina kliničke krune, mijenja do dvadesete godine (36,37). U obzir je potrebno uzeti i rezultat Evianovog istraživanja koje je pokazalo da se kod stražnjih zubi pasivna erupcija može protegnuti i u treće desetljeće (34).

Pri ekstraoralnom pregledu, važno je uočiti eventualne nesimetričnosti u estetici gingive i osmijeha. Pacijenta je potrebno promotriti u mirovanju i u osmijehu te ako zaključimo da je gingivna dimenzija prevelika, a kliničke krune zuba prekratke, naš pacijent mogao bi imati odgođenu pasivnu erupciju. Pritom gledamo i oblik marginalne gingive; ako je više zaravnan nego polukružan, a papile imaju širu bazu od svoje visine, to nam ukazuje na APE. Usporedbom širine i duljine kliničke krune zuba dobijemo omjer koji nam pomaže doći do dijagnoze. Ako je omjer širine u odnosu na duljinu oko 78 %, a duljina središnjih sjekutića oko 10,5 milimetara bez znakova abrazije, pacijent nema dijagnozu APE (29). Osim dimenzija zuba, mjeri se i duljina gornje usne kako bismo isključili hipermobilnost ili premalu dimenziju usne kao pravi uzrok kliničke slike *gummy smilea* (38). Uzimanjem anamneze potrebno je isključiti ostale uzročnike gingivne hiperplazije, poput trudnoće i nekih lijekova (39).

Kod intraoralnog pregleda u literaturi se navodi mjerenje dubine džepova, transgingivno sondiranje i sondiranje kosti. Određeni autori smatrali su da je gingivni džep dubine preko tri milimetra, a bez patoloških stanja, indikativan za dijagnozu odgođene pasivne erupcije (31). Međutim, to se pokazalo kao nepouzdan parametar u dijagnosticiranju APE jer pacijenti koji imaju tu dijagnozu ne moraju imati dubinu džepa veću od prosjeka (23,29).

Transgingivno sondiranje podrazumijeva subgingivno korištenje sonde u svrhu lociranja CCS-a. U slučaju da se utvrdi da je CCS unutar sulkusa, pacijent nema APE. Ako se unutar sulkusa ne može utvrditi prisutnost CCS-a, tad se može pretpostaviti da je dijagnoza APE ispravna. Iako se ova metoda doima jednostavnom i efikasnom, valja imati na umu da pacijenti s ovom dijagnozom imaju širok pojas spojnog epitela koji prelazi na caklinu i otežavat će prolaz sonde. Ako im je uz to i koštani greben u razini ili blizini CCS-a, služiti će kao prepreka pri izvođenju sondiranja i time ovaj postupak ostaviti bez jasnog rezultata (40).

Sondiranje kosti izvodi se pod anestezijom koristeći se parodontološkom sondom. Njome izmjerimo dubinu sulkusa, a potom je gurnemo preko dna sulkusa, sve dok ne dođemo do kosti i u tom položaju još jednom izmjerimo dubinu sondiranja. Dno sulkusa trebalo bi odgovarati položaju CCS-a, što nam koristi kako bismo mogli odrediti njegovu udaljenost od koštanog grebena. Postupak sondiranja kosti ujedno i pomaže odrediti tip odgođene pasivne erupcije; ako sondiranjem unutar sulkusa osjetimo prijelaz koji bi odgovarao CCS-u, radi se o podtipu A. Pretpostavit ćemo da je u pitanju podtip B ako sondom dođemo do koštanog grebena bez detekcije prijelaza iz cakline u cement. S obzirom na male dimenzije subgingivnog prostora i činjenicu da nemamo jasan vizualni prikaz situacije, teško je odrediti da je sondirani prijelaz baš CCS, a ne kost te u većini slučajeva nećemo ni osjetiti obje anatomske tvorbe (40).

Ahmad, s druge strane, koristi udaljenost marginalne gingive u odnosu na koštani greben – kad iznosi preko tri milimetra, a mukogingivno spojište nalazi se apikalnije, dijagnoza odgovara tipu 1 A. Ako je mukogingivno spojište normalno pozicionirano, radi se o tipu 2 A. U slučaju kad je udaljenost slobodnog ruba gingive od alveolarnog grebena manja ili jednaka tri milimetra, dijagnosticiramo tip 1 B uz apikalno pozicionirano mukogingivno spojište, a 2 B ako je normalno pozicionirano (29).

Uz prethodno opisane metode, s vremenom su se razvili radiografski postupci za dijagnosticiranje i klasificiranje APE. Svrha je bila usporediti duljinu anatomske i kliničke krune zuba koristeći se radioopaknim sredstvima za označavanje ruba marginalne gingive i širine keratinizirane gingive. U slučaju da gingiva prekriva 20 % ili više duljine anatomske krune, dijagnoza je potvrđena (23). Ako se uz to na radiografskoj snimci vide dvije linije koje predstavljaju CCS i koštani greben, možemo zaključiti da se radi o podtipu A i izmjeriti njihovu međusobnu udaljenost. Ni ova metoda nije savršena jer ne možemo biti sasvim sigurni da je na snimci bukalna, a ne palatinalna strana koštanog grebena, kao ni da je koronarna linija CCS, a ne bukalni koštani greben (40).

Druga radiografska metoda koja se koristi u ovu svrhu je *cone beam computed tomography* (CBCT). Njome možemo dokazati zadebljanje alveolarnog grebena i točnu lokaciju CCS-a (17,29,41).

### **2.3. Kirurška terapija odgođene pasivne erupcije**

Nakon pažljivo odrađene dijagnostike slijedi planiranje terapije kojom nam je cilj produžiti krunu zuba i time postići željenu estetiku. Opcije za terapiju odgođene pasivne erupcije malobrojne su i isključivo kirurške. Metode izbora su gingivektomija i koštana resekcija uz apikalno repositionirani režanj, a često se koriste u kombinaciji. Uz pomoć ranije opisane klasifikacije Cosleta, dolazimo do odluke o točnom postupku koji je potreban, a svi postupci rade se pod lokalnom anestezijom (9,42).

APE tip 1 A, s obzirom na dostatnu količinu keratinizirane gingive, možemo liječiti gingivektomijom ako uzmemo u obzir da je dovoljno ostaviti tri milimetra prostora između ruba slobodne gingive i alveolarne kosti za održavanje potrebne biološke širine (29).

U slučaju APE tipa 2 A, 1 B i 2 B, terapija će se sastojati od gingivektomije kako bi se uklonio višak gingive, u kombinaciji s koštanom kirurgijom i apikalno repositioniranim režnjem kako bi se omogućio prostor za pravilno cijeljenje gingive i formiranje odgovarajućeg pojasa keratinizirane gingive (40,43).

Terapija bi trebala započeti predkirurškom fazom, koja se sastoji od struganja i poliranja korijena i davanja uputa o oralnoj higijeni (34). Uklanjanje mekih i tvrdih zubnih naslaga dovodi do smanjenja znakova upale, što dovodi do smanjenja dimenzije gingive i omogućuje nam pouzdanu evaluaciju odgođene pasivne erupcije (44). Ako procijenimo da je potrebna i restaurativna ili protetska terapija, potrebno je isplanirati ju prije kirurške faze terapije (31).

#### **2.3.1. Gingivektomija**

U slučajevima kad utvrdimo da je bukalni koštani greben udaljen minimalno jedan milimetar od CCS-a, indicirana je gingivektomija (16). Takva situacija odgovara APE tipu 1 A.

Inicijalna incizija mora biti precizna i simetrična, imitirajući normalnu arhitekturu gingive pazeći i na smještaj zenita gingive distalnije od srednje linije zuba. Potrebno je voditi računa i da rub

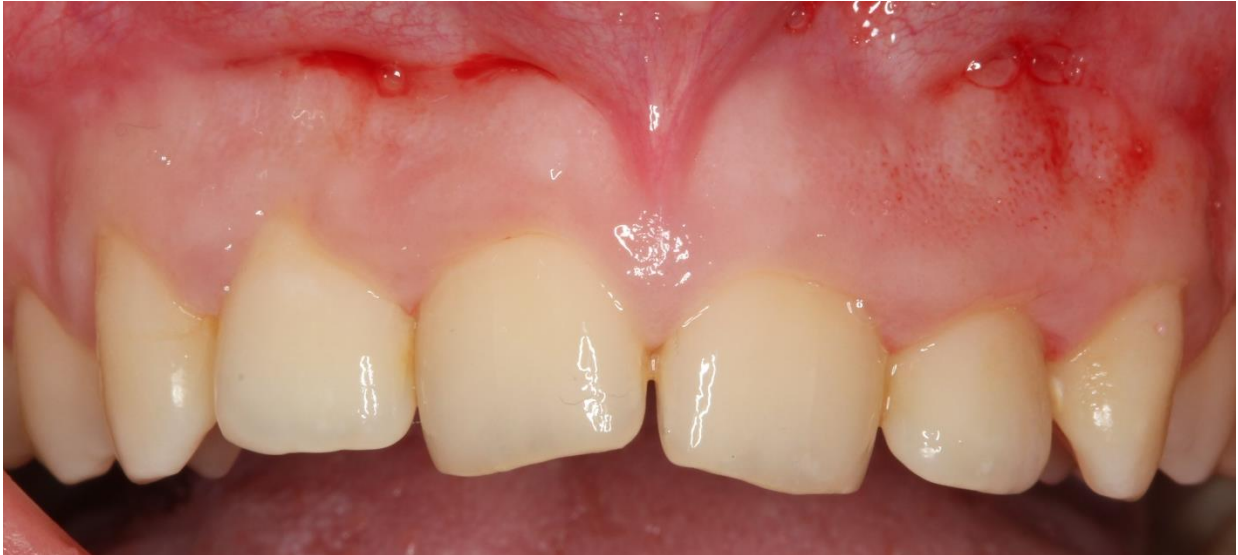gingive lateralnih sjekutića mora biti koronarnije u odnosu na središnje sjekutiće i očnjake (45). S obzirom na preciznost koju ovakva incizija iziskuje, preporučljivo je prvo napraviti plitku markacijsku inciziju i pritom sjediti ispred pacijenta (31,38). Potiče se i korištenje pomoćnih sredstava (npr. stentovi od kompozita, crni marker) za lakšu kontrolu incizije. Nakon toga, napravi se kosa incizija pune debljine, prateći markaciju (38).

Druga incizija radi se u sulkusu svakog zuba, čime oko svakog zuba ostaje gingivni pojas koji potom ekscidiramo parodontološkom kiretom i tako otkrijemo novu dimenziju gingive (12). U cijelom procesu interdentalne papile ostaju intaktne osim u svrhu postupnog stanjivanja incizije od bukalno prema njima (31,43).

Gingivektomija se može izvoditi skalpelom, elektrokauterom ili laserom. Laseri su sve zastupljeniji u dentalnoj medicini, a prednost im je što reduciraju krvarenje unutar radnog polja (46,47).

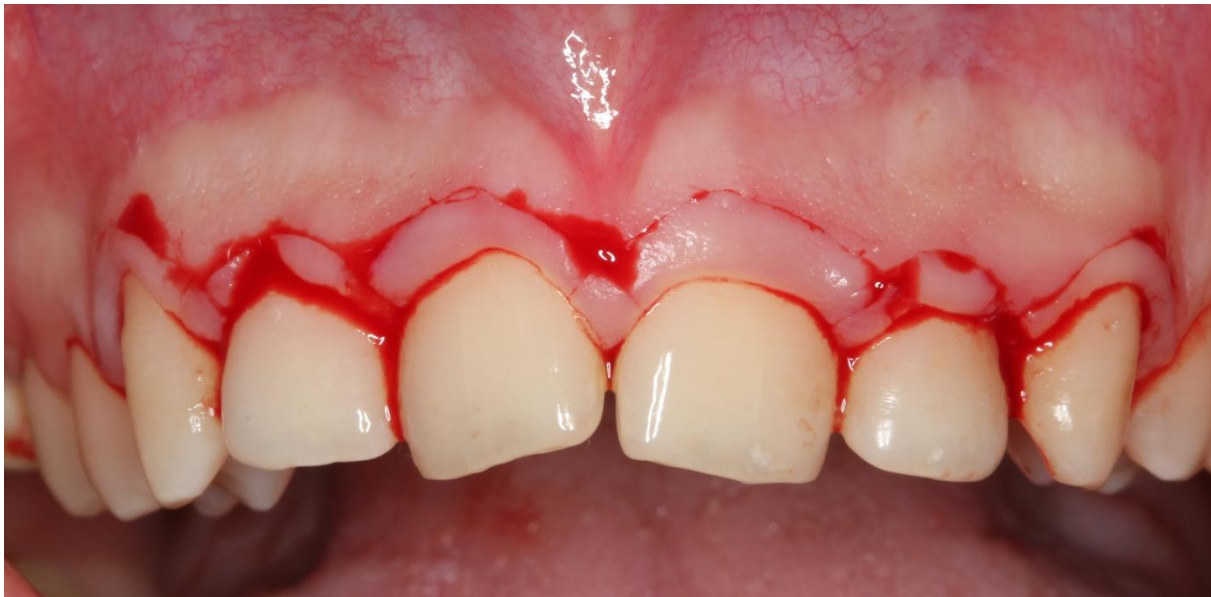### **2.3.2. Apikalno repositioniranje režnja**

U slučajevima kad je pojas keratinizirane gingive manji od tri milimetra, gingivektomija bi rezultirala nedovoljnom širinom keratinizirane gingive, a time i neželjenim estetskim nepravilnostima. Da bismo to izbjegli, indicirano je u takvim situacijama odizati režanj (10,46). Cilj takvog zahvata jest pomaknuti pojas keratinizirane gingive do razine CCS-a i omogućiti stabilne i zadovoljavajuće rezultate. Apikalno repositionirani režanj koristi se i u kombinaciji s koštanom resektivnom kirurgijom jer kliničar na taj način ima vizualni pregled kosti i bolju kontrolu pri zahvatu (Slika 2).

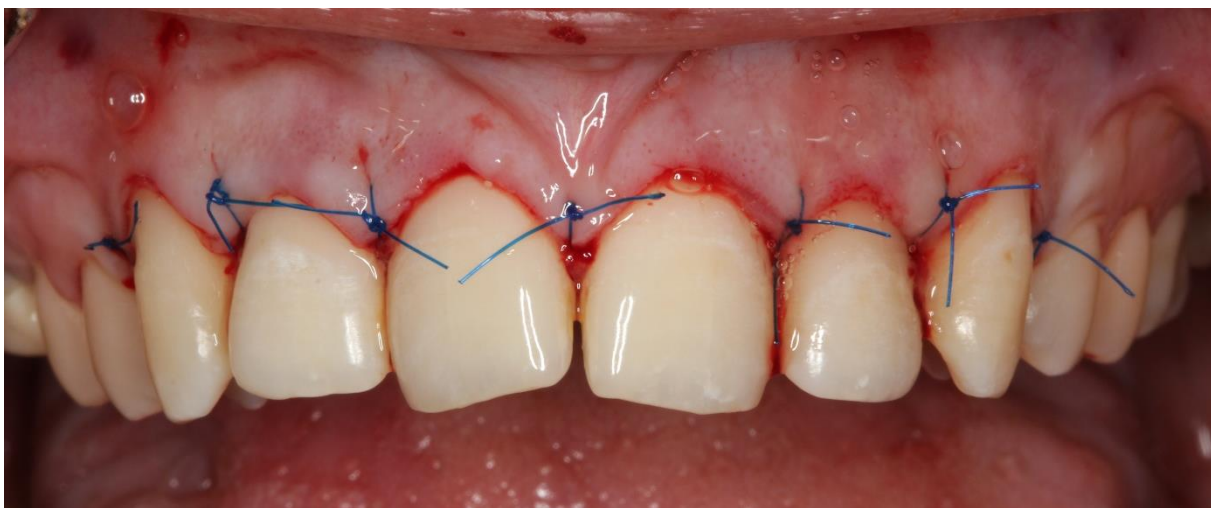


Slika 2. Klinička slika pacijentice prije apikalnog repozicioniranja režnja, fotografiju ustupila doc. dr. sc. Ana Badovinac

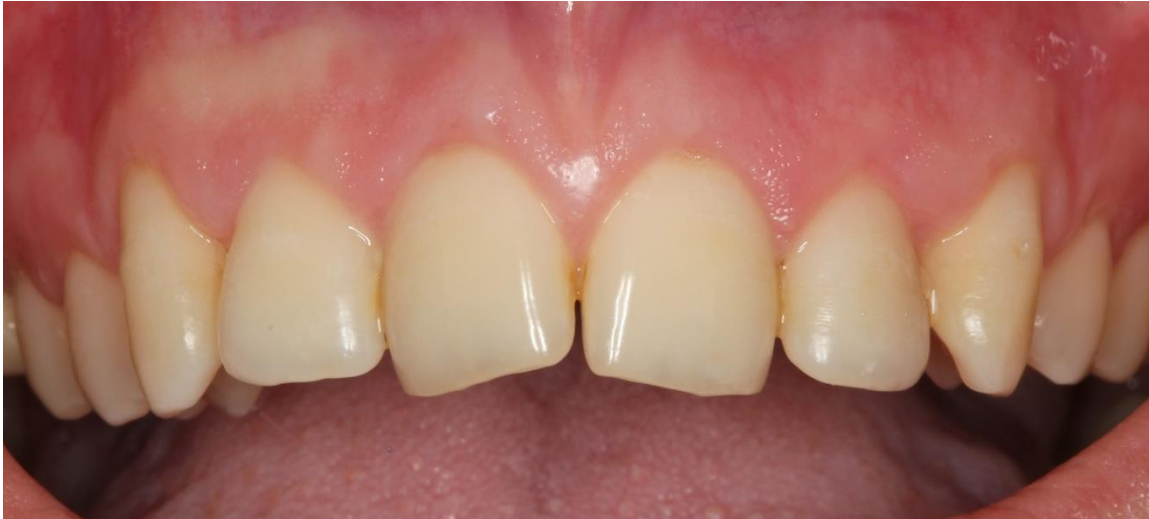Početna incizija može se napraviti kao što je prethodno opisana za gingivektomiju ili sulkularnom incizijom (31). Mjesto incizije ovisit će o širini keratinizirane gingive, položaju CCS-a, količini zuba koju trebamo prikazati i topografiji korijena zuba (10,31). Što je širina keratinizirane gingive veća, inciziju je potrebno pozicionirati više paramarginalno. S druge strane, što su koštani greben i CCS apikalnije od ruba gingive, rez se radi submarginalnije. Oblik reza mora biti polukružan kako bi imitirao zaobljeni oblik CCS-a jer time omogućujemo primarno cijeljenje interdentalnog prostora (31). Incizija kreće s bukalne strane interdentalne papile, iznad razine CCS-a, a ispod vrha papile. Nastavljamo je preko bukalnog dijela interproksimalnog koštanog grebena do bukalne gingive zuba gdje prelazi u režanj pune debljine. Interproksimalno papile ostaju potpuno očuvane i to nam omogućuje održavanje visine papile, kao i stabilizaciju režnja pri šivanju (slika 3.) (31). Bukalno se odigne režanj pune debljine do razine mukogingivnog spojišta i prikažu se CCS i koštani greben (31,43,48). U slučajevima kad je koštani greben posebice voluminozan, režanj se može odignuti nešto apikalnije (31). Po završetku oblikovanja kosti, režanj je potrebno repozicionirati do razine CCS-a i zašiti pojedinačnim šavovima, intrapapilarnim madrac šavom ili kontinuiranim intrapapilarnim šavom (slika 4.) (10,49,50). Šavovi se vade nakon tjedan dana, a rezultati se zahvata prate (slika 5.) (43,48).



Slika 3. Preklapajuće paramarginalne incizije prije apikalnog repozicioniranja režnja, fotografiju ustupila doc. dr. sc. Ana Badovinac



Slika 4. Pojedinačni šavovi nakon apikalnog repozicioniranja režnja, fotografiju ustupila doc. dr. sc. Ana Badovinac



Slika 5. Stanje gingive jedan mjesec nakon apikalnog repozicioniranja reznja, fotografiju ustupila doc. dr. sc. Ana Badovinac

### 2.3.3. Koštana resekcija

Koštana resekcija obuhvaća ostektomiju kao uklanjanje potporne kosti i osteoplastiku kao uklanjanje nepotporne kosti i oblikovanje kosti (51). Ako, nakon što smo odignuli režanj, izmjerimo da je udaljenost između koštanog grebena i CCS-a manja od jednog milimetra, indicirana je ostektomija (slika 6.).

Svrha je uklanjanja kosti u takvom slučaju stvaranje dostatnog prostora između koštanog grebena i CCS-a. To je ključno za postizanje adekvatne biološke širine, o kojoj ovisi obrambena moć parodonta. Autori nisu složni po pitanju količine kosti koju je potrebno ukloniti za optimalan rezultat. Količine se kreću od jednog milimetra (40,48), dva milimetra (44,52,53), do tri milimetra i više (41,54). Neki autori, poput Camarga i sur., ne odstranjuju jednaku količinu kosti kod svih pacijenata, već se koriste iznosom biološke širine na zubima pacijenta koji nisu zahvaćeni odgođenom pasivnom erupcijom i pokušavaju ga reproducirati na zubima s APE (52). Tek u slučaju kad su svi zubi zahvaćeni odgođenom pasivnom erupcijom, navode dva milimetra kao dovoljnu udaljenost između CCS-a i koštanog grebena kao univerzalno rješenje. Osim opisane metode, možemo se poslužiti i granicama reznja kao referencom. U tom slučaju računa se da između novostvorene marginalne gingive i koštanog grebena bude minimalno tri milimetra prostora (55).

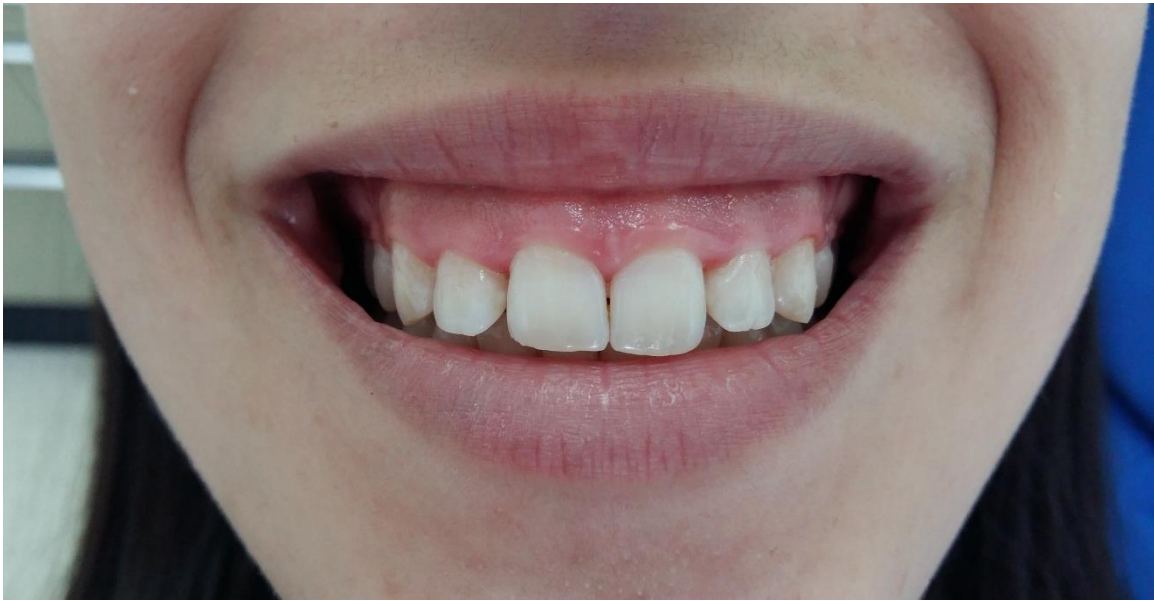

Osteoplastika se radi kad je nakon ostektomije potrebno oblikovati kost kako bismo omogućili bolju estetiku i cijeljenje gingive. Najčešće se kost uklanja s njezinih interradikularnih dijelova dok ne dobiju konkavni oblik, što omogućava repoziciju stanjenih kirurških papila (31,40). Tijekom osteoplastike potrebno je što više imitirati prirodnu arhitekturu kosti, uzimajući u obzir i paradontni fenotip. To znači da dio koštanog grebena koji prelazi preko korijena zuba mora biti zadebljano-plosnata ili tanko-zaobljena izgleda, ovisno o obliku gingive i kosti prije operacije (53). Određeni autori su, u namjeri da dobiju što prirodnije rezultate, oblikovali rub koštanog grebena prateći liniju paralelnu s CCS-om.

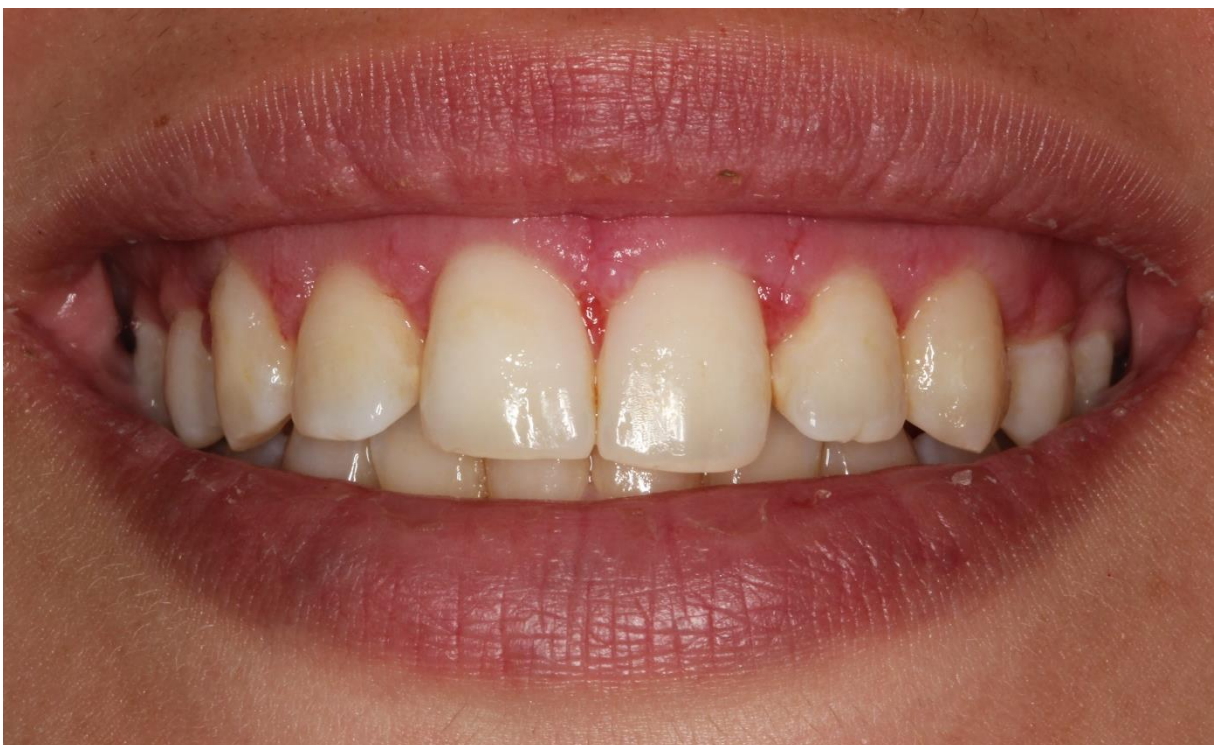Ostektomija i osteoplastika mogu se raditi ručnim instrumentima – Oschenbein ili Weidelstadt kliještima, piezoelektričnim rezačima ili rotirajućim instrumentima s dijamantnim i karbidnim svrdlima uz obavezno vodeno hlađenje kako bismo spriječili termička oštećenja koštanog tkiva (51).

Po završetku oblikovanja kosti, režanj je potrebno repozicionirati u razini ili koronarno od razine CCS-a uz opciju da najkoronarniji dio interdentalne papile depiteliziramo prije tog koraka (40). Osim gore opisane tehnike koja zahtijeva odizanje režnja, Ribeiro i sur. opisali su minimalno invazivnu tehniku za terapiju odgođene pasivne erupcije prema kojoj se koštana resekcija izvodi bez repozicioniranja režnja. U tom postupku ne odiže se režanj kako bi se kost prikazala, već se kost odstranjuje i preoblikuje malim svrdlima kroz inciziju. Njihovo istraživanje o rezultatima minimalno invazivnog postupka pokazalo je jednako uspješne rezultate kao i kod klasične tehnike s režnjem. Prednost tehnike bez režnja u manjoj je invazivnosti i uštedi vremena, a negativna strana jest kontraindiciranje za odgođenu pasivnu erupciju tipa 2 B, a upitna je i kontrola rada bez prikaza koštanog grebena i ostalih struktura (49).

Po završetku zahvata pacijentu se daju naputci o higijeni: četrnaest dana nakon operacije potrebno je izbjegavati četkanje područja koje je obuhvaćeno terapijom i ispirati usta vodicom s 0,12 % klorheksidina. Šavovi se uklanjaju sedam dana nakon operacije, a pacijenta se redovito prati do potpunog cijeljenja i stabilizacije dimenzije gingive (slika 7.) (43,48).



Slika 6. Klinička slika pacijentice prije koštane resekcije i apikalnog repositioniranja režnja, fotografiju ustupila doc. dr. sc. Ana Badovinac



Slika 7. Klinička slika pacijentice tjedan dana nakon koštane resekcije i apikalnog repositioniranja režnja, fotografiju ustupila doc. dr. sc. Ana Badovinac



Precizno izvedeni dijagnostički postupci ključni su za pravilno planiranje terapije APE s povoljnim ishodom. Opisano je nekoliko dijagnostičkih postupaka koji se koriste u dijagnostici i klasifikaciji APE, međutim, većina nije potpuno pouzdana. Sondiranje kosti i transgingivno sondiranje u teoriji bi trebali rezultirati točnim mjerama o udaljenosti CCS-a i marginalne gingive od kosti, međutim teško je procijeniti što točno sondiramo bez vizualnog prikaza (40). Radiografska metoda uz korištenje radioopaknog materijala za označavanje ruba gingive nepouzdana je zbog nemogućnosti razlučivanja bukalne od palatinalne strane alveolarnog grebena (40). Jedina metoda koja se smatra idealnom za jasan prikaz svih odnosa struktura i dimenzije koštanog grebena je CBCT, kojem je mana što nije lako dostupan kao prethodno navedeni postupci (43).

Odgođena pasivna erupcija samo je jedan u nizu mogućih etioloških čimbenika u razvoju *gummy smilea*, međutim, jako se malo zna o mehanizmu nastanka APE, a kriteriji koji se koriste pri njezinoj dijagnostici razlikuju se od autora do autora. Čak i kad pričamo o graničnoj dobi u kojoj možemo sa sigurnošću reći da je pasivna erupcija zakašnjela, nema suglasnosti, a time ni jasnog kriterija (34,36,37). Općenito, istraživanja su dosad bila više fokusirana na djecu i mlade ljude, čime smo dogurali do zaključka da se pasivna erupcija normalno odvija do dvadesetih, pa čak i tridesetih godina života (34). Međutim, to je jako širok vremenski spektar koji je teško primjenjiv u kliničkoj praksi. Stoga, potrebno je pokušati odrediti faktor po kojem bismo mogli znati kad je pasivna erupcija pacijenta odgođena, bez da uključuje višegodišnje praćenje dimenzija kliničke krune i gingive.

Postoje i rezultati preliminarnog istraživanja o ulozi genetike u razvoju APE i bilo bi korisno dokazati to na većem uzorku jer bi nam olakšalo procjenu o tome koji pacijent je kandidat za terapiju, a kojem je vjerojatnije da proces pasivne erupcije još nije prekinut (30).

Do danas još nema nekirurške terapije za ovo stanje, a sigurno je dijelom razlog što ne znamo dovoljno o etiologiji pa onda ne možemo tu etiologiju niti spriječiti. Terapijski postupci za liječenje APE isključivo su kirurški, a određene razlike između autora odnose se na različite stavove o količini kosti koju je potrebno ukloniti za optimalan rezultat. Naime, preopšedno uklanjanje kosti može uzrokovati ponovno prerastanje gingive preko krune zuba, a preopsežna osteoplastika može rezultirati rezidualnom recesijom gingive (48). Kao poseban izazov spominje se APE tipa 1, koji karakterizira prevelika dimenzija pričvrstne gingive i koji se liječi resekcijom kosti uz repositioniranje režnja kako bismo kontrolirali položaj marginalne gingive. U slučaju da se režanj pogrešno pričvrsti ili se previše kosti ukloni, moguć je razvoj rezidualne gingivne recesije. S druge strane, ako ne odstranimo dovoljno kosti, APE se neće potpuno razriješiti, iz čega proizlazi da ni

estetski rezultat zahvata neće biti zadovoljavajući (48). U literaturi se navodi i rijetko spominjana metoda resekcije kosti bez upotrebe režnja koja bi trebala imati jednako predvidljive i uspješne rezultate kao i klasična resekcija uz odizanje režnja, ali uz gore spomenute poteškoće dijagnostike, odizanje režnja kliničaru prikazuje situaciju i omogućuje mu direktno mjerenje odnosa CCS-a, marginalne gingive i alveolarnog grebena, stoga bi se kod planiranja ove metode trebala koristiti CBCT dijagnostika.

Nakon odrađene terapije preporučuje se pacijenta pratiti redovito i dugoročno, sve dok se dimenzija gingive ne stabilizira, međutim, nema jasno navedenih smjernica o tome je li potrebno i na koji način održavati postignuti rezultat (43,48).



Unatoč svim nepoznanicama vezano za APE, kirurški terapijski postupci koji su opisani u ovom radu daju zadovoljavajuće i predvidljive ishode, međutim, nije dokazano u kolikom su postotku pacijenti zadovoljni rezultatima terapije. S pacijentom valja razgovarati o rizicima od razvitka recesija ili ponovnih prerastanja gingive preko krune zuba i njegovoj motiviranosti. S obzirom na to da ljepotu čini primarno harmonija svih komponenata koje čine cjelinu, ne mora se nužno svaki *gummy smile* smatrati neestetskim. Pri dijagnozi APE-a terapija nije nužna ako je sveukupan izgled lica i osmijeha pacijenta skladan.

Prije planiranja terapije potrebno je prvo isključiti preostale moguće faktore koji rezultiraju prevelikom vidljivosti gingive (trajanje razvoja, lijekovi, prevelika vertikalna dimenzija maksile, hipermobilna ili prekratka usna, odgođena aktivna erupcija, abrazija) kako bismo bili sigurni na koji uzrok moramo djelovati te postoji li više uzroka i potreba za multidisciplinarnim pristupom. Praćenjem dijagnostičkih postupaka te poznavanjem njihovih nedostataka možemo relativno jednostavno doći do precizne dijagnoze svakog zasebnog slučaja i prema klasifikaciji APE izabrati metodu liječenja.





1. Zlatarić D, Aurer A, Meštrović S, Pandurić V, Čelić R. Osnove estetike u dentalnoj medicini. Zagreb: Hrvatska komora dentalne medicine; 2013. 206 p.
2. Theobald AH, Wong BK, Quick AN, Thomson WM. The impact of the popular media on cosmetic dentistry. *N Z Dent J.* 2006;102(3):58–63.
3. Blatz MB, Chiche G, Bahat O, Roblee R, Coachman C, Heymann HO. Evolution of aesthetic dentistry. *J Dent Res.* 2019;98(12):1294–304.
4. Peck S, Peck L. Selected aspects of the art and science of facial esthetics. *Semin Orthod.* 1995;1(2):105–26.
5. Van der Geld P, Oosterveld P, Van Heck G, Kuijpers-Jagtman AM. Smile attractiveness. Self-perception and influence on personality. *Angle Orthod.* 2007;77(5):759–65.
6. Dong JK, Jin TH, Cho HW, Oh SC. The esthetics of the smile: a review of some recent studies. *Int J Prosthodont.* 1999;12(1):9–19.
7. Tjan AH, Miller GD, The JG. Some esthetic factors in a smile. *J Prosthet Dent.* 1984;51(1):24–8.
8. Gill DS, Naini FB, Tredwin CJ. Smile aesthetics. *Dent Update.* 2007;34(3):152–8.
9. Garber DA, Salama MA. The aesthetic smile: diagnosis and treatment. *Periodontol 2000.* 1996;11:18–28.
10. Cohen E. Atlas of cosmetic and reconstructive periodontal surgery. 3rd ed. Hamilton: BC Decker; 2007. 405 p.
11. Kokich VG. Esthetics: the orthodontic-periodontic restorative connection. *Semin Orthod.* 1996;2(1):21–30.
12. Longo E, Frosecchi M, Marradi L, Signore A, de Angelis N. Guided periodontal surgery: a novel approach for the treatment of gummy smile. A case report. *Int J Esthet Dent.* 2019;14(4):384–92.
13. Pavone AF, Ghassemian M, Verardi S. Gummy smile and short tooth syndrome-part 1: Etiopathogenesis, classification, and diagnostic guidelines. *Compend Contin Educ Dent.* 2016;37(2):102–7.
14. Lukez A, Pavlic A, Trinajstić Zrinski M, Spalj S. The unique contribution of elements of smile aesthetics to psychosocial well-being. *J Oral Rehabil.* 2015;42(4):275–81.

15. Geron S, Atalia W. Influence of sex on the perception of oral and smile esthetics with different gingival display and incisal plane inclination. *Angle Orthod.* 2005;75(5):778–84.
16. Weinberg MA, Eskow RN. An overview of delayed passive eruption. *Compend Contin Educ Dent.* 2000;21(6):511–4.
17. Alpiste-Illueca F. Morphology and dimensions of the dentogingival unit in the altered passive eruption. *Med Oral Patol Oral Cir Bucal.* 2012;17(5):e814-20.
18. Moss-Salentijn L, Hendricks-Klyvert M. *Dental and oral tissues: An introduction.* Lippincott Williams & Wilkins; 1990. 327 p.
19. Steedle JR, Proffit WR. The pattern and control of eruptive tooth movements. *Am J Orthod.* 1985;87(1):56–66.
20. Compagnon D, Woda A. Supraeruption of the unopposed maxillary first molar. *J Prosthet Dent.* 1991;66(1):29–34.
21. Simon JH, Lythgoe JB, Torabinejad M. Clinical and histologic evaluation of extruded endodontically treated teeth in dogs. *Oral Surg Oral Med Oral Pathol.* 1980;50(4):361–71.
22. Gargiulo AW, Wentz FM, Orban B. Dimensions and relations of the dentogingival junction in humans. *J Periodontol.* 1961;32(3):261–7.
23. Alpiste-Illueca F. Altered passive eruption (APE): a little-known clinical situation. *Med Oral Patol Oral Cir Bucal.* 2011;16(1):e100-4.
24. Volchansky A, Cleaton-Jones PE. Delayed Passive Eruption - A predisposing factor to Vincent's Infection ? [Internet]. *Semanticscholar.org.* [cited 2020 Sep 8]. Available from: <https://pdfs.semanticscholar.org/8aea/4b70c3b64df6b2adaa6ed15edfc1f76e083f.pdf>
25. Goldman HM, Cohen DW. *Periodontal therapy.* 4th ed. St. Louis: CV Mosby Company; 1968. 360 p.
26. Ainamo J, Löe H. Anatomical characteristics of gingiva. A clinical and microscopic study of the free and attached gingiva. *J Periodontol.* 1966;37(1):5–13.
27. Coslet JG, Vanarsdall R, Weisgold A. Diagnosis and classification of delayed passive eruption of the dentogingival junction in the adult. *Alpha Omegan.* 1977;70(3):24–8.

28. Prichard JF. *Advanced periodontal disease*. 2nd ed. Philadelphia, PA, USA: Saunders; 1979. 420 p.
29. Ahmad I. Altered passive eruption (APE) and active secondary eruption (ASE): differential diagnosis and management. *Int J Esthet Dent*. 2017;12(3):352–76.
30. Rossi R, Brunelli G, Piras V, Pilloni A. Altered passive eruption and familial trait: a preliminary investigation. *Int J Dent*. 2014;2014:874092.
31. Mele M, Felice P, Sharma P, Mazzotti C, Bellone P, Zucchelli G. Esthetic treatment of altered passive eruption. *Periodontol 2000*. 2018;77(1):65–83.
32. Barbería Leache E, Marañes Pallardo JP, Mourelle Martínez MR, Moreno González JP. Tooth eruption in children with growth deficit. *J Int Assoc Dent Child*. 1988;19(2):29–35.
33. Piattelli A, Eleuterio A. Primary failure of eruption. *Acta Stomatol Belg*. 1991;88(3):127–30.
34. Evian CI, Cutler SA, Rosenberg ES, Shah RK. Altered passive eruption: The undiagnosed entity. *J Am Dent Assoc*. 1993;124(10):107–10.
35. Bowers GM. A study of the width of attached gingiva. *J Periodontol*. 1963;34(3):201–9.
36. Volchansky A, Cleaton-Jones P, Fatti LP. A 3-year longitudinal study of the position of the gingival margin in man. *J Clin Periodontol*. 1979;6(4):231–7.
37. Gillen RJ, Schwartz RS, Hilton TJ, Evans DB. An analysis of selected normative tooth proportions. *Int J Prosthodont*. 1994;7(5):410–7.
38. Dolt AH 3rd, Robbins JW. Altered passive eruption: an etiology of short clinical crowns. *Quintessence Int*. 1997;28(6):363–72.
39. Seymour RA. Calcium channel blockers and gingival overgrowth. *Br Dent J*. 1991;170(10):376–9.
40. Zucchelli G. *Mucogingival esthetic surgery*. Italy: Quintessence Publishing; 2013. 826 p.
41. Batista EL Jr, Moreira CC, Batista FC, de Oliveira RR, Pereira KK. Altered passive eruption diagnosis and treatment: a cone beam computed tomography-based reappraisal of the condition. *J Clin Periodontol*. 2012;39(11):1089–96.

42. Schluger S. Osseous resection; a basic principle in periodontal surgery. *Oral Surg Oral Med Oral Pathol.* 1949;2(3):316–25.
43. Aroni MA, Pigossi SC, Pichotano EC, de Oliveira GJ, Marcantonio RA. Esthetic crown lengthening in the treatment of gummy smile. *Int J Esthet Dent.* 2019;14(4):370–82.
44. Rossi R, Benedetti R, Santos-Morales RI. Treatment of altered passive eruption: periodontal plastic surgery of the dentogingival junction. *Eur J Esthet Dent.* 2008;3(3):212–23.
45. Rufenacht CR. *Fundamentals of esthetics.* Chicago, IL, USA: Quintessence Publishing; 1990. 373 p.
46. Ariaudo AA, Tyrrell HA. Repositioning and increasing the zone of attached gingiva. *J Periodontol.* 1957;28(2):106–10.
47. Research. Science and Therapy Committee of the American Academy of Periodontology. Lasers in periodontics. *J Periodontol.* 2002;73(10):1231–9.
48. Cairo F, Graziani F, Franchi L, Defraia E, Pini Prato GP. Periodontal plastic surgery to improve aesthetics in patients with altered passive eruption/gummy smile: a case series study. *Int J Dent.* 2012;2012:1-6.
49. Ribeiro FV, Hirata DY, Reis AF, Santos VR, Miranda TS, Faveri M, et al. Open-flap versus flapless esthetic crown lengthening: 12-month clinical outcomes of a randomized controlled clinical trial. *J Periodontol.* 2014;85(4):536–44.
50. Robbins JW. Differential diagnosis and treatment of excess gingival display. *Pract Periodontics Aesthet Dent.* 1999;11(2):265–72.
51. Hempton TJ, Dominici JT. Contemporary crown-lengthening therapy: a review. *J Am Dent Assoc.* 2010;141(6):647–55.
52. Camargo PM, Melnick PR, Camargo LM. Clinical crown lengthening in the esthetic zone. *J Calif Dent Assoc.* 2007;35(7):487–98.
53. Chu SJ, Karabin S, Mistry S. Short tooth syndrome: diagnosis, etiology, and treatment management. *J Calif Dent Assoc.* 2004;32(2):143–52.
54. Boyle WD Jr, Via WF Jr, McFall WT Jr. Radiographic analysis of alveolar crest height and age. *J Periodontol.* 1973;44(4):236–43.

55. Abou-Arraj RV, Souccar NM. Periodontal treatment of excessive gingival display. *Semin Orthod.* 2013;19(4):267–78.



Paula Bašić rođena je 8. 12. 1993. u Splitu, gdje pohađa Osnovnu školu „Split-3“ uz Glazbenu školu „Josip Hatze“ (smjer klavir) i natjecateljski se bavi skijanjem u Ski klubu „Split“. Godine 2008. upisuje gimnaziju Gimnazijski kolegij „Kraljica Jelena“, s pravom javnosti. Maturira 2012. godine te iste godine upisuje studij dentalne medicine na Stomatološkom fakultetu Sveučilišta u Zagrebu. Položila je Cambridge English Qualifications ispit razine C1 (CAE). U slobodno vrijeme bavi se plesom.