

Autologni koštani graft u estetskoj zoni gornje čeljusti

Atelj, Alenka

Master's thesis / Diplomski rad

2020

Degree Grantor / Ustanova koja je dodijelila akademski / stručni stupanj: **University of Zagreb, School of Dental Medicine / Sveučilište u Zagrebu, Stomatološki fakultet**

Permanent link / Trajna poveznica: <https://um.nsk.hr/um:nbn:hr:127:912956>

Rights / Prava: [Attribution-NonCommercial 4.0 International/Imenovanje-Nekomercijalno 4.0 međunarodna](#)

Download date / Datum preuzimanja: **2024-11-26**



Repository / Repozitorij:

[University of Zagreb School of Dental Medicine Repository](#)





Sveučilište u Zagrebu

Stomatološki fakultet

Alenka Atelj

AUTOLOGNI KOŠTANI GRAFT U ESTETSKOJ ZONI GORNJE ČELJUSTI

DIPLOMSKI RAD

Zagreb, 2020.

Rad je ostvaren na Zavodu za oralnu kirurgiju Stomatološkog fakulteta Sveučilišta u Zagrebu.

Mentor rada: prof. dr. sc. Berislav Perić

Lektor hrvatskog jezika: mag. philol. educ. croat. Doris Babić

Lektor engleskog jezika: mag. philol. educ. angl. & mag. paed. Petra Volarević

Sastav Povjerenstva za obranu diplomskog rada:

1. _____
2. _____
3. _____

Datum obrane rada: _____

Rad sadrži: 50 stranica

2 tablice

8 slika

1 CD

Rad je vlastito autorsko djelo, koje je u potpunosti samostalno napisano uz naznaku izvora drugih autora i dokumenata korištenih u radu. Osim ako nije drukčije navedeno, sve ilustracije (tablice, slike i dr.) u radu su izvorni doprinos autora diplomskog rada. Autor je odgovoran za pribavljanje dopuštenja za korištenje ilustracija koje nisu njegov izvorni doprinos, kao i za sve eventualne posljedice koje mogu nastati zbog nedopuštenog preuzimanja ilustracija odnosno propusta u navođenju njihovog podrijetla.

ZAHVALA

Zahvaljujem se svom dragom mentoru prof. dr. sc. Berislavu Periću na znanju i strpljenju kojim me vodio tijekom rada. Hvala svim zaposlenicima Zavoda za oralnu kirurgiju na susretljivosti. Najviše zahvaljujem svojim roditeljima i prijateljima na potpori i vjeri tijekom studiranja.

AUTOLOGNI KOŠTANI GRAFT U ESTETSKOJ ZONI GORNJE ČELJUSTI

Sažetak

Fiziološka ili patološka resorpcija kosti stvara nepovoljne uvjete kod implantoprotetske rehabilitacije pacijenata. Ukoliko je potrebno rehabilitirati estetsko područje maksile, moraju se zadovoljiti određeni estetski parametri u svrhu postizanja uspješne terapije. Osim očuvanja visine mekih tkiva i konveksnosti kontura alveolarnog grebena, prilikom terapije potrebno je i poštovati estetske zahtjeve pacijenata.

Koštanom augmentacijom moguće je ispraviti koštane defekte i stvoriti povoljnu strukturu i volumen kosti, stabilnu estetiku i razinu periimplantnog tkiva. Obnovu koštanih deficita moguće je postići autognim, alogenim, ksenogenim ili aloplastičnim koštanim biomaterijalima. Takvi materijali mogu biti osteogenetski, osteoinduktivni ili osteokonduktivni.

Zbog vrlo dobrih rezultata autogni koštani transplantat predstavlja zlatni standard u izboru za augmentativne tehnike u estetskoj zoni. Donorska mjesta za takav transplantat mogu biti intraoralna (simfiza ili ramus mandibule, tuber maksile i zigomatikomaksilarni greben) ili ekstraoralna (ilijačna kost, tibija, fibula i kalvarija lubanje).

Estetska zona određuje se individualno prema svakom pacijentu. S obzirom da svaki pacijent ima specifični deficit kosti, postoji više tehnika u kojima se uporaba autognog koštanog grafta pokazala zadovoljavajućom. GBR – vođena koštana regeneracija, augmentacija koštanim blokom (horizontalna i vertikalna), trodimenzionalna *ring* augmentacija i modificirana *shell* tehnika kirurške su tehnike kojima je moguće rekonstruirati deficite estetskog područja u svrhu daljnje terapije. U svrhu postizanja boljih konačnih rezultata, različite tehnike mogu se upotpuniti korištenjem membrana i faktora rasta. Uspješnost pojedine tehnike moguće je procijeniti klinički i radiološki prema količini resorpcije augmentiranog područja prije i nakon postave implantata.

Ključne riječi: augmentacija alveolarnog grebena, autogni koštani transplantat, donorsko mjesto, autogni, blok, graft

AUTOLOGOUS BONE GRAFT IN AESTHETIC AREA OF THE UPPER JAW

Summary

Physiological or pathological bone resorption creates unfavorable conditions for implant-prosthetic rehabilitation of patients. Certain aesthetic parameters must be met when treating the aesthetic region of the maxilla in order to successfully rehabilitate the patient. During therapy, it is important to respect the aesthetic requirements of patients, as well as to manage shape, volume and height of soft and hard tissues of the alveolar ridge.

Using bone augmentation techniques, it is possible to reverse bone defects and create a favorable bone structure and volume, appropriate aesthetics and periimplant tissue levels. Restoration of bone deficits can be achieved using autologous, allogenic, xenogeneic or alloplastic biomaterials. Such materials may be either osteogenic, osteoinductive or osteoconductive.

Due to very good results, autologous bone transplant is the therapy of choice for augmentative techniques in the aesthetic area. Donor sites for such a transplant may be located either intraorally (symphysis or ramus of the mandibula) or extraorally (iliac bone, tibia, fibula or skull calvary).

The aesthetic area is determined individually for each patient. Given the broad range of bone defects there are many techniques which use the autologous bone graft. These include GBR-guided bone regeneration, bone block augmentation, (horizontal and vertical) three-dimensional ring augmentation and the modified Shell technique, which all offer a predictable reconstruction of the aesthetic deficits for further therapy. For improved results, these techniques can be modified with usage of membranes and growth factors. The success of a particular technique can be assessed clinically and radiologically by the amount of resorption of the augmented area before and after implant placement.

Key words: alveolar ridge augmentation; autologous bone graft; donor site; autologous; block; graft.

SADRŽAJ

1. UVOD.....	1
2.1. ANATOMIJA GORNJE ČELJUSTI	2
2.2. ESTETSKA ZONA	4
2.2.1. Meka tkiva estetske zone	8
2.3. DEFEKTI ALVEOARNOG GREBENA.....	7
2.4. BIOMATERIJALI ZA KOŠTANU AUGMENTACIJU	10
2.4.1. Autologni koštani transplantat	15
2.4.2. Alogeni koštani materijali.....	16
2.4.3. Ksenogeni materijali	17
2.4.4. Aloplastični materijali.....	17
2.4.5. Membrane	18
2.5. DONORSKA MJESTA ZA UZIMANJE AUTOLOGNOG KOŠTANOG GRAFTA.....	15
2.6. AUGMENTACIJA AUTOLOGNIM KOŠTANIM MATERIJALOM	22
2.6.1. GBR - <i>guided bone regeneration</i>	28
2.6.2. Autologni koštani blokovi.....	29
2.6.4. Vertikalna blok augmentacija	33
2.6.5. Trodimenzionalna <i>ring</i> augmentacija	34
2.6.6. Modificirana <i>shell</i> tehnika	35
2.7. CIJELJENJE KOSTI	27
3. RASPRAVA	36
4. ZAKLJUČAK	39
5. LITERATURA	41
6. ŽIVOTOPIS	43

Popis skraćenica:

PES (engl. Pink Esthetic Score) – roza estetski indeks

WES (engl. White Esthetic Score) – bijeli estetski indeks

BMP (engl. bone morfogenetic protein) – koštani morfogenetski protein

FDBA (engl. freeze-dried bone allograft) – mineralizirani transplantat suho smrznute kosti

DFDBA (engl. demineralised freeze-dried bone allograft) – demineralizirani suho smrznuti koštani transplantat

β -TCP (engl. β - tricalcium phosphate) – β trikalcij-fosfat

e-PTFE (engl. expanded polytetrafluoroethylene) – ekspanzirani politetrafluoretilen

d-PTFE (engl. dense polytetrafluoroethylene) – zbijeni politetrafluoretilen

PDGF (engl. platelet derived) – trombocitni faktor rasta

TGF – β (engl. transforming growth factor – β) – transformirajući faktor rasta

IGF – 1,2 (engl. insulin like growth factor – 1, 2) – inzulinu slični faktor rasta 1 i 2

VEGF (engl. vascular endothelial growth factor) – vaskularni endotelni faktor rasta

FGF (engl. fibroblast growth factor) – fibroblastni faktor rasta

β TGF - (engl. transforming growth factor – α) – transformirajući faktor rasta

PRF (engl. platelet rich fibrin) – trombocitima obogaćen fibrin

PRP-a (engl. Platelet Rich Plasma) – trombocitima bogate plazme

PRGF (engl. platelet rich growth factor) – plazma bogata faktorima rasta

GBR (engl. Guided bone regeneration) – vođena koštana regeneracija

S-GBR (engl. Screw-Guided Bone Regeneration) – vijkom vođena koštana regeneracija

CBCT (engl. Cone Beam Computer Tomography) – kompjuterska 3D tomografija

1. UVOD

Augmentacija alveolarnog grebena suvremena je terapija u rješavanju bezubog područja. S vremenom je, osim uspješne augmentacije, oseointegracije i funkcijski optimalnog krajnjeg protetskog nadomjestka, jednako važna postala i estetika rehabilitiranog područja.

Ukoliko se terapija provodi u području estetske zone, veliku ulogu u uspjehu terapije određuje i sama estetska prihvatljivost pacijenta. Stoga je u početku rada definiran pojam estetske zone, njene karakteristike i anatomske odnose te je objašnjena klasifikacija promjena alveolarnoga grebena koja predstavlja početnu prepreku u cjelokupnoj rehabilitaciji.

Gubitkom zubi dolazi do promjena izvorne strukture kosti i mekog tkiva koje je potrebno ili spriječiti ili kompenzirati augmentacijom. Spomenut ćemo i različite biomaterijale koji se koriste u augmentaciji te usporediti njihovu uspješnost u terapiji, kao i postupke dobivanja pojedinih materijala.

Rekonstrukcija tvrdih i mekih tkiva frontalnog područja čeljusti može se postići različitim suvremenim tehnikama augmentacije. Uspješnost svakog kirurškog postupka evaluirana je konačno dobivenom morfologijom i dimenzijom tvrdih i mekih tkiva te uspješnim završnim cijeljenjem.

Svrha ovog rada je pregledno i sustavno prikazati recentne mogućnosti u terapiji augmentacije u estetskoj zoni gornje čeljusti kojima se pokušava postići optimalan funkcijski i estetski rezultat, njihove indikacije i kontraindikacije, uspješnost samih postupaka i konačno cijeljenje operativnog područja.

2.1. ANATOMIJA GORNJE ČELJUSTI

Koštana struktura lubanje sastoji se od nepokretnih kostiju povezanih suturama i pokretne donje čeljusti povezane temporomandibularnim zglobovom (1). Gornja čeljust je najveća i parna kost viscerokranija te, zbog prisutne obilne vaskularizacije i inervacije, važno anatomske područje. Sastoji se od trupa *corpus mandibulae* i četiriju koštanih nastavaka: *processus frontalis*, *processus zygomaticus*, *processus alveolaris* i *processus palatinus* (2).

Najveći dio gornje čeljusti ispunjava pneumatizirani prostor *sinus maxillaris* koji se prema medijalno otvara u srednji nosni hodnik preko otvora *hiatus maxillaris* (2). Zbog bliskog odnosa s pretkutnjacima i prvim kutnjakom postoji mogućnost prenošenja infekcije iz korjenova u sinus, a moguća je i perforacija sinusa prilikom ekstrakcije zuba (1). Iako je pneumatizirana, zbog svoje specifične građe gornja čeljust dobro podnosi velike tlačne sile koje se mastikacijom preko zubi mandibule prenose na maksilarne stupove te konačno na ostatak lubanje.

Prednja ploha gornje čeljusti, *facies anterior* oblikuje središnji dio lica i tvori udubinu, *fossa cannini*. Ploha se prema dolje produžuje u alveolarni nastavak, *processus alveolaris* s osam zubnih pretinaca, *alveoli dentales* koji su međusobno odijeljeni pregradama, *septa interalveolaria*. Alveole višekorijenskih zubi sadrže i međukorijenske pregrade, *septa interradicularia*. Korjenovi zubi odižu okomite koštane izbočine, *juga alveolaria* (1, 2). Medijalno završava urezom, *incisura nasalis* i tako čini lateralno i donje omeđenje piriformnog otvora *apertura piriformis*, kruškoliko formiranog ulaza u donju nosnu šupljinu. U njegovom donjem rubu nalazi se *spina nasalis anterior*, koštani trn na koji se veže hrskavica nosne pregrade (1, 2).

Medijalna ili nosna ploha maksile, *facies nasalis* dio je lateralne stijenke nosne šupljine i sadrži *hiatus maxillaris*, otvor sinusa gornje čeljusti. Iza frontalnog nastavka nalazi se suzna brazda, *sulcus lacrimalis* koja s donjom nosnom školjkom i suznom kosti oblikuje suznonosni kanal, *canalis nasolacrimalis*. Straga je smješten veliki nepčani žlijeb, *sulcus palatinus maior* koji s odgovarajućom brazdom na kosti tvori veliki nepčani kanal, *canalis palatinus maior* (1, 2).

Gornja ploha trupa maksile, *facies orbitalis* tvori medijalni dio dna očne, a svojim prednjim rubom oblikuje medijalni dio donjeg ruba orbite, *margo infraorbitalis*. U stražnjem dijelu započinje žlijeb, *sulcus infraorbitalis*, koji se prema naprijed nastavlja u koštani kanal, *canalis infraorbitalis*. Kanal se na prednjoj plohi otvara u *foramen infraorbitale*, a od njega se također odjeljuju i *canales alveolares*, alveolarni kanali za živce i krvne žile prednjih zubi (1, 2).

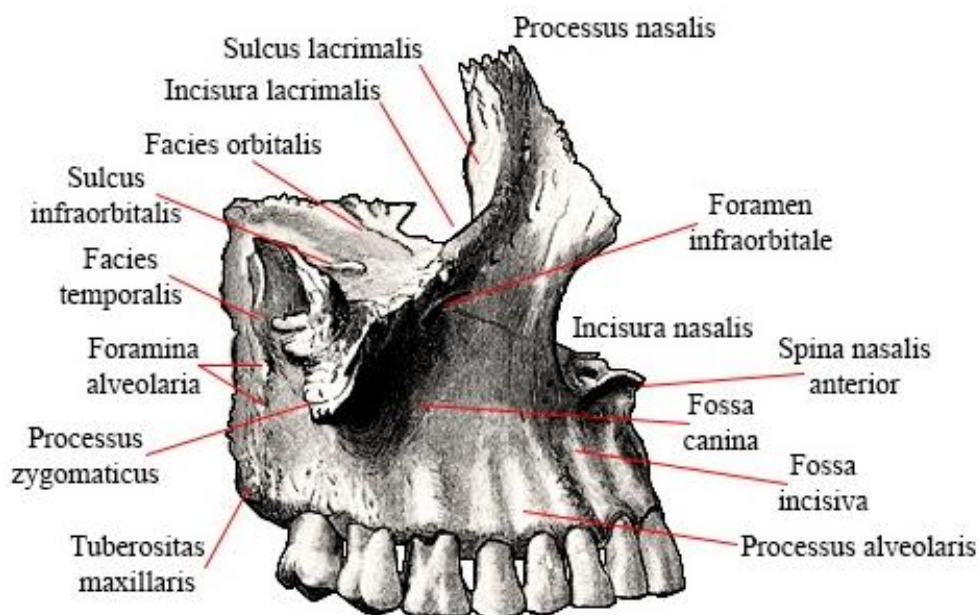
Stražnja ploha, *facies infratemporalis* omeđuje infratemporalnu i pterigopalatinsku udubinu i sadrži koštano izbočenje, *tuber maxillae* s više malih koštanih otvora, *foramina alveolaria*. Oni se

dalje nastavljaju u *canales alveolares posteriores*, alveolarne kanale koji su usmjereni koso prema dolje i naprijed dovodeći kutnjacima krvne žile i živce (1, 2).

Čeoni nastavak, *processus frontalis* tvori lateralni dio korijena nosa, dio lateralne stijenke nosne šupljine i prednji dio medijalne stijenke očne šupljine. Na medijalnoj strani je etmoidni greben, *christa etmoidalis*, na koji se priključuje prednji kraj srednje nosne školjke (1, 2).

Jagodični nastavak, *processus zygomaticus*, spaja se s jagodičnom kosti i čini čvrsto uporište na koji se prenose žvačne sile. Granicu facijalne i infratemporalne plohe čini koštani greben, *crista zygomaticoalveolaris* koji se pruža okomito prema dolje u razini prvog kutnjaka. Grebenom se prenosi tlak pri žvakanju, a on istodobno priječi prolaz anestetiku pa za anesteziju prvog kutnjaka anestetik valja uštrcati u područje drugog kutnjaka (1, 2).

Nepčani nastavak, *processus palatinus* čini prednji dio tvrdog nepca i dno nosne šupljine. Pri spajanju s istim nastavkom suprotne strane nastaje nosni greben *crista nasalis*. Blizu prednjeg kraja grebena nalazi se gornji otvor incizivnog kanala, *foramen incisivus*, s istoimenim krvnim žilama i živcima. Prednji rub nepčanog nastavka spaja se s kosti koja nosi sjekutiće, *os incisivum*, preko šava, *sutura incisive*. Straga se nepčani nastavak spaja s vodoravnom pločom nepčane kosti što oblikuje koštano nepce, *palatum osseum* (1, 2).



SLIKA 1. Anatomija gornje čeljusti

2.2. ESTETSKA ZONA

Osim važnosti funkcionalnosti dentalnih nadomjestaka, estetika postaje neizostavan parametar pri evaluaciji rezultata postignutih pojedinim terapijskim postupkom. Estetska zona može se definirati kao dentoalveolarni segment koji je vidljiv pri punom osmijehu, odnosno područje koje je od estetske važnosti za pacijenta, a obuhvaća različit raspon zuba kod različitih pacijenata (3). Za razliku od ostalih područja usne šupljine, implantoprotetska rehabilitacija u estetskoj zoni zahtjevnija je zbog već postojećeg određenog neidealnog anatomskog stanja i estetskih očekivanja pacijenta (4). Važno je razumjeti pacijentove želje. Estetski rizični faktori trebaju se prepoznati i objasniti pacijentu prije početka same terapije kako bismo izbjegli njegovo kasnije nezadovoljstvo. Preoperativna analiza pacijenta trebala bi uključiti opsežnu medicinsku i dentalnu povijest bolesti, dijagnostičke fotografije, analizu mjesta, *wax up* i nužnu radiografiju koja može uključivati CBCT i digitalno planiranje putem prikladnih softvera (3).

Ukupna estetska vrijednost implantoprotetskog nadomjestka može se kvantitativno i objektivno evaluirati pomoću parametara PES („Pink Esthetic Score“ – „roza estetski indeks“) i WES („White Esthetic Score“ – „bijeli estetski indeks“). Parametri koji obilježavaju PES jesu: prisutnost mezijalne papile, prisutnost distalne papile, zaobljenost i oblik bukalnog mekog tkiva (izlazni profil zuba), razina bukalnog mekog tkiva, boja i tekstura mekog tkiva (konveksitet korijena). WES također čini pet parametara: oblik, volumen i boja krunice, tekstura površine te translucencija krunice. Ukoliko želimo postići estetski zadovoljavajući rezultat prilikom rekonstrukcije gornjeg frontalnog segmenta, nužno je ostati u granicama prirodnih prosječnih morfoloških dimenzija zuba. Varijable se uspoređuju s kontralateralnim zubom i njegovim okolnim tkivom te se ovisno o međusobnoj sličnosti i estetskom dojmu numeriraju brojevima 0, 1 i 2. Maksimalan iznos PES i WES indeksa može biti ukupno 20. Što je zbroj veći, to je nadomjestak objektivno ljepši i simetričniji, odnosno sličniji zubu antagonistu. Simetrija uvelike utječe na harmoničan izgled pacijenata, stoga je mjerenje pomoću prethodnih indeksa neposredan pokazatelj estetskog aspekta određenog nadomjestka (5).

Analiza jednog ili višestrukog bezubog područja započinje temeljnim ekstraoralnim i intraoralnim pregledom. Ekstraoralni pregled započinje inspekcijom pacijentovog osmijeha. Velik utjecaj na vidljivost fronte ima oblik i debljina gornje i donje usne (3). Prilikom intraoralnog pregleda potrebno je utvrditi linije osmijeha, središnju liniju, asimetrije usana i zubnih lukova, oblik, veličinu i boju prisutnih zuba, zbijenost zubi, nedostatak jednog ili više zuba te asimetričnost, višak ili nepravilnosti mekih tkiva (4).

2.2.1. Meka tkiva estetske zone

Meko tkivo koje okružuje implantat ovisi o anatomiji alveolarnog grebena, a njegovo oblikovanje nužno je u svrhu postizanja harmonične gingivalne strukture te estetski uspješnog nadomjestka. Veliku ulogu pri planiranju mjesta postave implantata ima biotip gingive. Zbog minimalnog rizika pojave recesije gingive i uspješnog prekrivanja metalnog prosijavanja implantata, debeli biotip gingive pogodniji je od tankog. Tanki biotip u kombinaciji s visokom linijom osmijeha relativan je rizik za estetski uspješnu terapiju. U tom slučaju poželjnija je palatinalnija i dublja (unutar apikokoronarne sigurnosne zone) pozicija implantata kako bi se osigurao pravilan izlazni profil. Pacijenti s višestrukim bezubim područjima imaju veći rizik za pojavu tkivne diskoloracije i nastanka recesije te posljedične pojave „crnih trokuta“ (4).

Koncept biološke širine može se primijeniti i na oseointegrirani implantat. Biološka širina periimplantne mukoze obuhvaća zonu suprakrestalnog vezivnog tkiva (1.5 mm) i epitelne strukture, uključujući spojni i sulkularni epitel (2 mm). Epitel je za površinu zuba/implantata povezan hemidezmosomima, a pruža celularnu imunološku zaštitu, dok oralni keratinizirani epitel pruža mehaničku zaštitu. Gingiva i periimplantna mukoza imaju nekoliko zajedničkih osobina, ali se razlikuju u sastavu vezivnog tkiva, smjeru snopova kolagenih vlakana i rasporedu vaskularnih struktura. Glavna pričvrсна vlakna ulažu se u cement korijena zuba, ali kod implantata vlakna nastaju iz periosta nasuprotne alveolarne kosti i idu paralelno s površinom kosti. Za razliku od zuba, kod implantata vezivno tkivo pričvršne zone sadrži više kolagena, ali manje fibroblasta i vaskularnih struktura. Opskrba gingive krvlju dolazi iz dvaju neovisnih izvora, suprapariostalnih krvnih žila i vaskularnog pleksusa parodontnog ligamenta. Posljedično manjku parodontnog ligamenta, vaskularni sustav periimplantne mukoze potječe jedino od ogranaka suprapariostalnih krvnih žila. Takvo je tkivo manje otporno na mehaničke utjecaje i bakterijsku infekciju (6).

Estetski izgled periimplantnog mekog tkiva ovisi o visini alveolarnog grebena susjednih zubi te visini i debljini bukalnog koštanog zida. Visina kosti susjednih zuba također određuje prisutstvo periimplantne papile budući da ono najviše ovisi o udaljenosti alveolarnog grebena i kontaktne točke. Stoga, ukoliko je prisutan bilo kakav koštani deficit, potrebno ga je augmentirati i na taj način osigurati dugotrajnu stabilnost estetike i razinu periimplantnog tkiva (4).

2.3. DEFEKTI ALVEOARNOG GREBENA

Nakon gubitka zuba posljedična resorpcija alveolarnog grebena utječe na postizanje uspješne protetske restauracije koja se mora uklopiti s prisutnom prirodnom denticijom. Adekvatan volumen i zadovoljavajuća arhitektura alveolarne kosti nužni su za postizanje optimalne funkcije i estetike (7). Nakon ekstrakcije zuba, alveola i koštano tkivo susjednih zuba uglavnom cijeli nejednako. Ekstrahirano područje podliježe procesu remodelacije u svojim bukopalatinalnim i apikokoronarnim dimenzijama. Proces je najizraženiji u prvih 6 mjeseci, ali se nastavlja cijeli život sporijim tijekom i konačno rezultira gubitkom velikog dijela strukture čeljusti (7, 8). Proces cijeljenja alveole odvija se u 3 uzastopne i često preklapajuće faze: upalna, proliferativna i faza modeliranja/remodeliranja.

U upalnoj fazi neposredno nakon ekstrakcije zuba javlja se krvarenje koje ispunjava alveolu. Krvni ugrušak začepљуje ozlijeđene krvne žile i ostvaruje hemostazu. U roku od 2 do 3 dana velik broj upalnih stanica migrira u ranu kako bi „očistile“ mjesto prije nego što se novo tkivo može početi formirati. Kombinacija upalnih i endotelnih stanica i nezrelih fibroblasta tvore granulacijsko tkivo. Kada mjesto postane sterilno, granulacijsko tkivo zamjenjuje se postupno privremenim vezivno-tkivnim matriksom bogatim kolagenim vlaknima i stanicama nakon čega započinje proliferativna faza cijeljenja rane (9).

Proliferativna faza obilježena je intenzivnim i brzim formiranjem tkiva. Nakon što se odloži primarni matriks, u njega prodiru krvne žile i osteoprogenitorne stanice. Fibrozna kost odlaže se oko krvnih žila i tako nastaje primarni osteoid koji se s vremenom ojačava paralelnom vlaknastom kosti. Fibrozna kost može se identificirati u alveoli najranije 2 tjedna nakon ekstrakcije i ostaje prisutna nekoliko tjedana. Fibrozna kost je provizorna vrsta kosti i stoga se mora zamijeniti zrelim koštanim tkivom (9).

Koštano modeliranje i remodeliranje treća je i zadnja faza cijeljenja alveole koja rezultira kvalitativnim i kvantitativnim promjenama na bezubom području, odnosno redukcijom dimenzija alveolarnog grebena. Remodelacija kosti očituje se zamjenom fibrozne kosti s lamelarnom kosti ili koštanom srži, dok je resorpcija kosti na zidovima alveole, koja dovodi do dimenzijske i strukturalne promjene grebena, rezultat modelacije kosti. Remodelacija kosti kod ljudi može trajati nekoliko mjeseci i pokazuje značajnu varijabilnost među pojedincima. Nekoliko tjedana nakon ekstrakcije zuba prisutna je pojačana osteoklastična aktivnost (9).

Bukalna koštana stijenka građena je samo od alveolarne kosti, za razliku od palatinalne koja sadrži dodatni sloj lamelarne kosti i stoga podliježe većoj redukciji vertikalne dimenzije. Marginalni dio

bukalne kosti nalazi se 2 mm apikalnije od marginalnog završetka lingvalnog zida. Gubitak visine popraćen je i horizontalnim gubitkom uzrokovanim osteoklastima prisutnim u lakunama na vanjskim površinama koštanih zidova. Gubitak je veći na bukalnom zidu s obzirom da je uočljivo tanji od lingvalnog. Anatomiju defekta može dodatno zakomplicirati već prisutan gubitak koštane mase zbog parodontne bolesti, endodontskih lezija ili postojećih trauma (7).

Zacijeljena alveola u konačnici se ispuni novoformiranom kosti i alveolarni greben se kontrahira. Redukcija grebena je veća u molarnoj regiji, ali postaje kritična u anteriornoj regiji zbog estetskih zahtjeva. Anteriorna maksilarna regija sadrži jako tanke zidove alveola koji se često sastoje samo od alveolarne kosti. Kako je alveolarna kost zubno ovisna struktura, postupno se resorbira sukladno s ekstrakcijom (9).

Defekti alveolarnog grebena mogu biti uzrokovani traumom, ekstrakcijom, parodontnom bolešću, upalnim ostitičkim procesima, cistama čeljusti, malignim tumorima ili osteoradionekrozom te kongenitalnim deformacijama poput rascjepa usne ili nepca. Ukoliko je planirana implantoprotetska rehabilitacija, takve defekte potrebno je klasificirati i pažljivo evaluirati. Postoji nekoliko klasifikacija koštanih defekata prema anatomski i klinički važnim značajkama (10). Prema Seibertu (1983) defekti alveolarnog grebena u bezubim regijama mogu se podjeliti u tri razreda:

Klasa I: bukolingvalni defekt uz normalnu visinu u apikokoronarnom smjeru.

Klasa II: apikokoronarni defekt uz normalnu širinu u bukolingvalnom smjeru.

Klasa III: kombinacija 1 i 2 razreda (gubitak visine i širine).

Lekhom i Zarb (1985) predstavili su klasifikaciju oblika i kvalitete kosti čeljusti koja se koristi za analizu sidrišta implantata. Klasifikacija pomaže razjasniti odnos odabira kirurških tehnika i koštanog oblika i kvalitete pojedine čeljusti. Također određuje poziciju i broj implantata koji se mogu ugraditi kao i potrebu za dodatnim kirurškim procedurama (10).

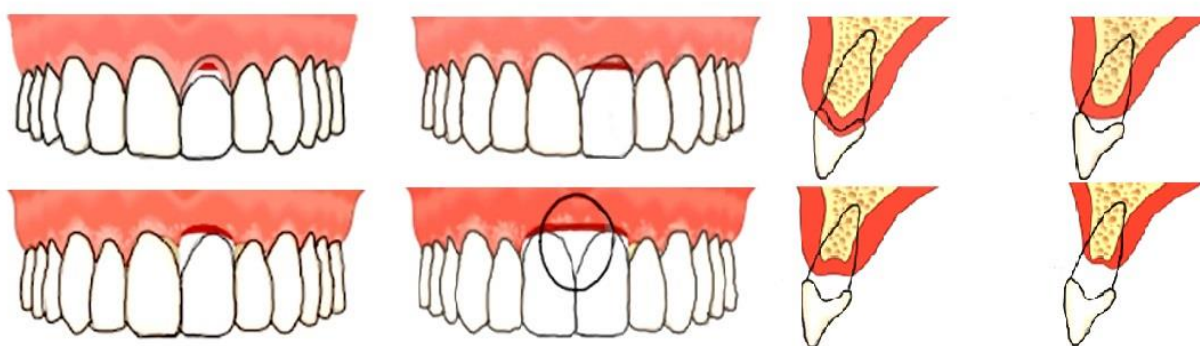
Tablica 1. Klasifikacija oblika i kvalitete kosti čeljusti koja se koristi za analizu sidrišta implantata, Lekhom i Zarb (1985).

Oblik presjeka čeljusti		Kvaliteta kosti	
A	Većina alveolarnog grebena je prisutna.	1.	Skoro cijela čeljust sastavljena je od homologne kompaktne kosti.
B	Prisutna je umjerena resorpcija rezidualnog grebena.	2.	Gust sloj kortikalne kosti oblaže gustu trabekularnu kost.
C	Prisutna je uznapredovala resorpcija rezidualnog grebena (preostala je bazalna kost).	3.	Tanki sloj kortikalne kosti oblaže jezgru guste trabekularne kosti.
D	Resorpcija nekih dijelova bazalne kosti je započela.	4.	Tanki sloj kortikalne kosti okružuje jezgru niske gustoće trabekularne kosti.
E	Ekstremna resorpcija bazalne kosti je prisutna.		

Klasifikacija oblika anteriornog područja maksile, odnosno estetske zone (uključujući i meko tkivo) omogućuje procjenu anatomskih uvjeta prilikom postavljanja implantata. Palacci-Ericson klasifikacija alveolarnog grebena temelji se na količini vertikalnog i horizontalnog gubitka tvrdog tkiva, mekog tkiva ili oboje te se može iskoristiti i u drugim područjima čeljusti (10).

Tablica 2. Palacci-Ericson klasifikacija alveolarnog grebena

vertikalni gubitak		horizontalni gubitak	
Klasa I	intaktna i zdrava papila	Klasa A	intaktno/blago reducirano bukalno tkivo
Klasa II	umjereni gubitak papile (< 50 %)	Klasa B	umjereni gubitak bukalnog tkiva
Klasa III	uznapredovali gubitak papile (> 50 %)	Klasa C	značajni gubitak bukalnog tkiva
Klasa IV	nedostatak papile	Klasa D	uznapredovali gubitak bukalnog tkiva (ograničena količina pričvrstne gingive)



SLIKA 2. Prikazane su klase I, II, III i IV koje predstavljaju stupanj vertikalnog gubitka i klase A, B, C i D koje predstavljaju stupanj horizontalnog gubitka kod Palacci-Ericsson klasifikacije koštanih defekata.

2.4. BIOMATERIJALI ZA KOŠTANU AUGMENTACIJU

Atrofija ili gubitak kosti zbog parodontoloških bolesti, trauma ili postekstrakcijske resorpcije predstavlja estetski i funkcionalni problem u implantoprotetskoj rehabilitaciji. Koštana augmentacija je postupak dodavanja kosti u anatomske ili funkcionalno deficitna područja. Cilj koštane augmentacije je osigurati organizmu koštanu osnovu koja omogućuje obnovu izgubljene kosti i reparaciju koštanih defekata. Svrha novostvorene kosti je osigurati stabilnost i potporu budućem dentalnom implantatu. Materijali za koštanu augmentaciju mogu djelovati osteogenetski, osteoinduktivno i osteokonduktivno (11).

Osteogeneza je sposobnost koštanog materijala da proizvede novu kost. Ako su u koštanom transplantatu prisutne osteoprogenitorne stanice, one se mogu diferencirati u osteoblaste i kasnije osteocite te na taj način oblikovati novu kost. Samo koštani transplantati svježe autologne kosti, zbog prisutnosti živih stanica potrebnih za proliferaciju osteoprogenitornih stanica, imaju osteogeno svojstvo (12).

Sposobnost koštanog transplantata da inducira diferencijaciju nediferenciranih mezenhimalnih stanica u osteoblaste ili hondroblaste, zrele koštane stanice, naziva se osteoindukcija. Endogeni ili egzogeni koštani morfogenetski protein (BMP) najpoznatiji je faktor rasta koji stimulira osteogenezu i koštanu obnovu (12).

Osteokondukcija je svojstvo koštanog materijala da služi kao osnova oko koje će se oblikovati nova koštana masa iz okolne postojeće kosti ili iz periosta. Zbog svoje poroznosti, takav materijal omogućuje infiltraciju osteoprogenitornih stanica i kapilara (11, 12).

Augmentacija alveolarne kosti može se postići pomoću različitih vrsta koštanih materijala. Ovisno o izvoru, dijelimo ih na autologne, alogene, ksenogene i aloplastične (11).

2.4.1. Autologni koštani transplantat

Autologni koštani graft trenutno je zlatni standard u koštanoj augmentacijskoj kirurgiji zbog uspješne integracije prisutne i transplantirane kosti te kratkog vremena zacjeljivanja. Autologna kost cijeli u tri preklapajuće faze: osteogenezom, osteoindukcijom i osteokondukcijom (11). Donorsko mjesto koštanog grafta može biti intraoralno i ekstraoralno. U oba slučaja on potječe od samog pacijenta pa je u potpunosti biokompatibilan. Ukoliko se radi o ograničenoj atrofiji ili manjem defektu, dovoljnu količinu kosti za transplantaciju možemo prikupiti u usnoj šupljini. U

intraoralna donorska mjesta spadaju ramus mandibule, simfiza mandibule i crista zigomaticoalveolaris. Ako se radi o većem deficitu kosti ili jače izraženoj atrofiji, koristimo ekstraoralna donatorska mjesta. U tom slučaju mjesta uzimanja transplantata su crista iliaca i calvaria. S obzirom da postupak prikupljanja grafta zahtijeva drugo operacijsko polje, postoperativni oporavak je teži (13).

Uzeti koštani graft može se koristiti u obliku bloka ili u obliku strugotina dobivenih pomoću koštanog mlinca. Ukoliko prilikom ugradnje implantat nije u potpunosti okružen s kosti ili su prisutni fenestracijski defekti ili dehiscijencije, strugotine se mogu aplicirati na površinu implantata. Također se mogu kombinirati s aloplastičnim i ksenogenim osteokonduktivnim materijalima kod GBR tehnike u svrhu uspješnijeg cijeljenja i ubrzanog stvaranja kosti (14, 15).

Resorpcija autolognog koštanog grafta ovisi o nekoliko faktora: a) vrsti koštanog grafta (zbog svoje arhitekture, spongiozna kost se brže revaskularizira u odnosu na kortikalni transplantat), b) podrijetlu grafta (ilijačna kost nastala endohondralnom osifikacijom ima bržu stopu resorpcije od kostiju glave nastale intramembranoznom osifikacijom), c) stabilnosti grafta (rigidna fiksacija grafta je optimalnija), d) primarnom zatvaranju rane (dehiscijencija tkiva omogućuje prolaz bakterija i može uzrokovati infekciju) (13). Autogeni koštani transplantat može biti izgrađen od spongiozne ili kortikalne kosti ili kombinacije obaju. Čvrstoća kortikalnog transplantata s vremenom se smanjuje i u periodu od 6 mjeseci nakon implantacije transplantat je 40 – 50 % mekši u odnosu na normalnu kost. Spongiozna kost u početku je mekša zbog porozne arhitekture. S vremenom biomehaničkom stimulacijom dobiva na čvrstoći i stabilnosti (16).

2.4.2. Alogeni koštani materijali

Alogeni koštani transplantat materijal je ljudskog podrijetla, dobiven od preminulog darivatelja. Ovaj biomaterijal dolazi u obliku mineraliziranog transplantata suho smrznute kosti FDA (*freeze-dried bone allograft*) i demineraliziranog suho smrznutog koštanog transplantata – DFDBA (*demineralised freeze-dried bone allograft*). Iako alogeni materijali prolaze brojne temeljite obrade prije uporabe, rizik od poticanja imunološke reakcije organizma i prijenosa infekcije kontaminiranim materijalom i dalje postoji. Na tržištu su dostupni u obliku kortikalnih strugotina, kortikalnih granula ili praha (16).

2.4.3. Ksenogeni materijali

Ksenogeni koštani nadomjesci životinjskog su podrijetla. Biokompatibilni su i imaju veća osteokonduktivna svojstva za razliku od sintetičkih materijala. Komercijalno dostupna goveđa kost kemijski je i mehanički prerađena kako bi se odstranila organska komponenta. Preostala anorganska komponenta sastoji se od mikroporozne i makroporozne hidroksiapatitene strukture kortikalne i spužvaste kosti. Materijal dolazi u obliku koštanih granula ili blokova te se uspješno koristi za augmentaciju grebena i u terapiji intrakoštanih defekata. Međutim, zbog svoje slabe čvrstoće i povećane lomljivosti često pucaju za vrijeme fiksacije što čini kirurški postupak osjetljivijim, a period cijeljenja dužim (16). Ksenogeni koštani materijal ne resorbira se u potpunosti, već ostaje inkorporiran u okolnom novonastalom koštanom matriksu čime poboljšava mehanička svojstva i gustoću same kosti. Time onemogućuje normalnu remodelaciju kosti i povećava stopu preživljavanja implantata (13).

2.4.4. Aloplastični materijali

Aloplastični koštani transplantati su sintetski materijali proizvedeni kako bi upotpunili nedostatke vezane uz autologne materijale. Uglavnom su osteokonduktivni bez osteogenetskog ili osteoinduktivnog potencijala. Dostupni su u velikim količinama, nemaju rizika od transmisije bolesti i imaju jako nisku antigenost. Dostupni su u resorptivnom i neresorptivnom obliku s različitim razinama poroziteta (16).

Prema sastavu ih dijelimo na polimerne (prirodne i sintetske), biokeramičke (od bioaktivnog stakla, kalcij-sulfata, kalcij-fosfata) i kalcij-fosfat keramičke (sintetički hidroksiapatit i β - TCP) vrste. Danas su već razvijene metode 3D printanja kalcij-fosfatnih kostura za svaki specifični slučaj. Ova tehnologija nudi velike prednosti za kliničku primjenu zbog lakše adaptacije i fiksacije, manje utrošenog kirurškog vremena i boljih rezultata. 3D printani dikalcij-fosfatni blokovi mogu se proizvesti sa sličnom tlačnom čvrstoćom kao što je i spužvasta kost (17).

Ovisno o indikaciji, materijali postoje u obliku granula, u štrcaljki kao injektabilni granulati ili u bloku. Resorpcija ovog materijala ovisi o veličini granula (što su one veće, potrebno je više vremena da se resorbiraju), o porozitetu (veća poroznost materijala omogućuje veći prostor za

nastanak nove kosti, ali se zato i brže resorbira) te o gustoći (gušća kristalna struktura usporava resorpciju) (13).

2.4.5. Membrane

Uloga membrane je stvaranje fizičke barijere između biomaterijala u augmentiranom području i vezivnog tkiva gingive i epitela sluznice kako bi spriječila njihovu tendenciju urastanja u augmentirani materijal. Stvorena barijera omogućuje stabilizaciju krvnog ugruška i biomaterijala te pruža mehaničku zaštitu od ulaska mikroorganizama iz usne šupljine i tako sprječava infekciju u slučaju dehiscijencije rane (13). Membrane se dijele na resorptivne i neresorptivne membrane.

Neresorptivne membrane zadržavaju stalan oblik i građu u tkivima, ali njihovo uklanjanje zahtijeva dodatni operativni postupak koji ugrožava uspjeh i remeti cijeljenje defekta te može oštetiti svježe regenerirano tkivo. Neresorptivne membrane su politetrafluoretilen i titanska mrežica. Politetrafluoretilen se dijeli na ekspanzirajući i politetrafluoretilen visoke gustoće. Najzastupljenije su e-PTFE (*expanded polytetrafluoroethylene, Gore-Tex*), titanski ojačane membrane koje pokazuju povećanu mehaničku čvrstoću i bolje očuvanje volumena u augmentiranom području (18). Membrane od politetrafluoretilena visoke gustoće (d-PTFE) sadrže pore manje od 0.3 μm . Stoga membrane ne zahtijevaju prekrivanje režnjem tkiva jer je eliminirana mogućnost bakterijske kontaminacije, dok je difuzija kisika i dalje moguća (19). Titanske mrežice su biokompatibilne neresorptivne membrane. Titanska rigidnost osigurava održavanje prostora, elastičnost sprječava kompresiju mukoze, stabilnost prevenira pomicanje augmentiranog područja, a plastičnost dopušta savijanje i adaptaciju svakom pojedinom koštanom defektu. Iako pokazuju najvišu mehaničku stabilnost, imaju visoku stopu ekspozicije membrane što može izazvati iritaciju mukoze. Njegova makroporoznost omogućuje bolju opskrbu krvlju, ali s druge strane otvara put mikrobiološkoj kontaminaciji područja cijeljenja (20).

Resorptivne membrane nije potrebno vaditi nakon aplikacije na augmentirano područje čime je opasnost od kirurških komplikacija smanjena pa se češće koriste u augmentativnoj kirurgiji. Brzina resorpcije varira između pojedinih membrana, pogotovo pri uporabi materijala koji se enzimski razgrađuju, poput kolagena. Resorptivne membrane dijelimo na prirodne i sintetske (18). Prirodne kolagene membrane su biokompatibilne i imaju slabu imunogenost, izazivaju hemostazu i mogu augmentirati debljinu tkiva. Kolagen se dobiva iz životinjske kože, tetive ili iznutrica. Kemijskom

modifikacijom smanjuje se apsorpcija vode, utječe na topljivost, brzinu razgradnje i povećava čvrstoća (18). Membrana se može sastojati od kolagena tipa I i tipa III. Otpornost kolagene membrane na resorpciju ovisi o gustoći križno povezanih sveza između kolagenih molekula. Veća umreženost membrane znači i bolju mehaničku potporu i stabilnost, sporiju resorpciju, ali i smanjenu integraciju tkiva i vaskularizaciju. Zbog sporije resorpcije membrane češće dolazi do upalne reakcije i resorpcije augmentiranog područja (19). Dokazano je da osteoblasti znatno bolje adheriraju na površinu kolagenih, nego neresorbirajućih membrana (18). Ovisno o kirurškom postupku, koriste se razne membrane s različitim vremenom resorpcije. Vrijeme potrebno za resorpciju kolagenih membrana iznosi od 4 do 32 tjedna, a izbor materijala ovisi o samom kirurškom postupku. Kod GBR tehnike češće se koriste membrane s duljim periodom resorpcije (*OsseoGuard Collagen Matrix Inc*, 6 – 9 mjeseci), dok se za potrebe ostvarivanja hemostaze koriste membrane s kraćim periodom resorpcije (*CollaTape*, *CollaPlug*, *CollaCote*, *Integra LifeSciences Corp*, 10 – 14 dana) (21). Sintetske resorptivne membrane izrađene su od poliestera, poliglikolida, polilaktida ili njihovih kopolimera. Razgrađuju se hidrolizom i uklanjaju iz organizma ciklusom limunske kiseline u obliku vode i ugljikovog dioksida, stoga za njihovo uklanjanje nije potrebna dodatna operacija. S obzirom da polilaktid posjeduje dugo vrijeme resorpcije (oko 4 godine), razvijeni su brojni kopolimeri kako bi se ono skratilo. Kako raspadom polimera nastaju promjene pH, dolazi do upalne reakcije u tkivu. Danas je razvijena membrana s B-TCP koji regulira lokalni pH i dulje održava mehaničku čvrstoću (22).

2.4.6. Faktori rasta

Faktori rasta reguliraju stanične procese uključene u regeneraciju tkiva. Oslobađaju se iz citoplazmatskih granula aktivacijom trombocita. Koštano tkivo cijeli dugotrajnije i sporije, nego meko tkivo. Faktori rasta koji se oslobađaju pri koštanoj cijeljenju su: trombocitni faktor rasta (PDGF), transformirajući faktor rasta (TGF - β), inzulinu sličan faktor rasta (IGF-1, 2), koštani morfogenetski protein (BMP), vaskularni endotelni faktor rasta (VEFG), i FGF (fibroblastni faktor rasta). Oni potiču mitozu matičnih stanica, sintezu izvanstaničnog matriksa, morfogenezu tkiva te kemotaksiju i proliferaciju fibroblasta i osteoblasta (23, 24). TGF - β inhibira formiranje osteoklasta i koštanoj resorpciju i tako omogućuje koštano cijeljenje, dok je BMP ključan u ranoj fazi cijeljenja kosti (25). U procesu koagulacije krvi fibrinogen u prisutnosti fiziološkog

pacijentovog trombina prelazi u fibrin koji se umrežuje i formira fibrinsku mrežicu. Ona omogućuje prekrivanje rane, ubrzava angiogenezu i migraciju neutrofila, posljedično i brži upalni odgovor (24).

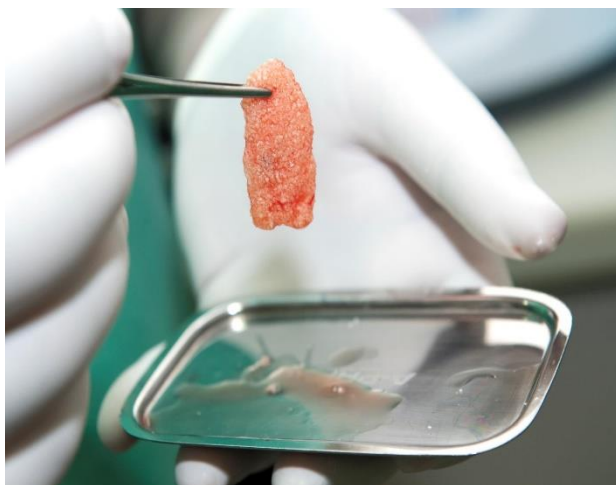PRF je druga generacija autoložnih trombocitnih koncentrata koji se dobivaju centrifugiranjem pacijentove krvi. Nasljednik je PRP-a (engl. *Platelet Rich Plasma*), trombocitima bogate plazme. Ubrzava cijeljenje mekog i tvrdog tkiva stimulirajući proliferaciju fibroblasta, vaskularizaciju tkiva, stvaranje kolagena te mitozu mezenhimalnih matičnih stanica i osteoblasta. Njegova je prednost u sporijem, dugotrajnijem i kvalitetnijem otpuštanju faktora rasta (7 - 10 dana) u odnosu na naglo i masivno otpuštanje kod PRP-a (26). Zbog imedijatne koagulacije krvi pri dodiru sa stijenkom epruvete izvađeni uzorak krvi obvezno je što prije prenijeti u uređaj za centrifugiranje. Također, zbog tendencije brzog raspadanja nužna je imedijatna postava preparata u defekt, u suprotnom preparat nije klinički upotrebljiv (23). Danas postoje poboljšane inačice A-PRF, A-PRF+ i I-PRF koji je tekuće strukture, stoga i pojednostavljene aplikacije. Takvi su preparati porozniji što poboljšava migraciju stanica, sadrže veći udio trombocita i leukocita, a faktore rasta otpuštaju kroz dulje vrijeme i tako povećavaju regenerativni potencijal samog preparata (27). PRF se koristi kao samostalan preparat koji se aplicira direktno u ranu ili se kombinira s drugim biomaterijalima. Kod augmentativnih postupaka u kombinaciji s koštanim nadomjesnim materijalom potiče neoangiogenezu, proliferaciju matičnih stanica i migraciju osteoprogenitornih stanica u centar transplantata. Prilikom prezervacije alveole preparat PRF-a aplicira se u alveolu do ruba gingive, a rubovi rane se zašiju. Time je mogućnost postoperativnih komplikacija svedena na minimum, a volumen koštanog tkiva, izgled i stabilnost mekog tkiva maksimalno očuvani što omogućuje daljnju implantoprotetsku rehabilitaciju (23).

PRGF je 100 % autologna tehnologija primjene trombocitnih koncentrata kod koje do danas nisu zabilježene nikakve nuspojave. Kod ovog krvnog preparata izostavljeni su leukociti čime su lokalna upalna reakcija, postoperativna bol i nelagoda svedeni na minimum (28). Zbog veće koncentracije trombina, PRGF je stabilan čak i nakon 8 dana od formiranja ugruška, a rigidnija struktura mu omogućuje bolje brtvljenje bioloških tkiva. Tijekom prvih triju dana PRGF otpušta 70 % faktora rasta, a preostalih 30 % zadržava i do tjedan dana nakon formiranja ugruška (29). Nakon primjene PRGF-a stimulirana je proliferacija alveolarnih osteoblasta i sinteza osteokalcina i alkalne fosfataze, enzima uključenog u mineralizaciju koštanog matriksa (30). Kombiniranje PRF/PRGF-a s koštanim graftom povećava osteogenetsko, osteoinduktivno i osteokonduktivno

djelovanje augmentativnih koštanih materijala. Prilikom augmentacije koštanih defekata u svrhu bržeg cijeljenja PRF/PRGF se kombinira s granuliranim materijalom te se u obliku membrane postavlja preko augmentata (31).



SLIKA 3. Izoliranje PRF ugruška (preuzeto s dopuštenjem autora dr. sc. Marka Granića)



SLIKA 4. Priprema PRF membrane pomiješane s umjetnim koštanim nadomjestkom (preuzeto s dopuštenjem autora dr. sc. Marka Granića)

**2.5.DONORSKA MJESTA ZA UZIMANJE AUTOLOGNOG KOŠTANOG
GRAFTA**

Pri rekonstrukciji alveolarnih defekata uporaba autolognog koštanog grafta ima najuspješnije ishode u usporedbi s drugim koštanim materijalima. Donorsko mjesto autolognog koštanog grafta može biti intraoralno ili ekstraoralno, a važno je eliminirati trajne ili dugotrajne posljedice u donatorskoj regiji (32).

Rekonstrukcija grebena i postava implantata izborna je terapija. Stoga pacijenti trebaju biti informirani o rizicima, nuspojavama, postotku uspješnosti te prisutnosti boli tijekom i nakon operacije. Iako odluku o takvoj terapiji donosi pacijent, odluku o najprikladnijem donorskom mjestu donosi sam operater. Odluka se uglavnom bazira na količini i kvaliteti kosti, potencijalnim komplikacijama, vrsti pristupa i potrebnom volumenu kao i iskustvu samog kirurga (33). Potreba za sekundarnim donorskim operativnim područjem najveći je nedostatak ove kirurške tehnike jer produljuje vrijeme cjelokupnog rehabilitacijskog plana, uzrokuje veću postoperativnu nelagodu i češće komplikacije. Primjena antibiotika jedan do dva dana prije operacije smanjuje mogućnost kontaminacije novoformiranog krvnog ugruška oko grafta (14). Iako je uzimanje grafta intraoralno ili ekstraoralno povezano s pojavom boli, ekstraoralna donorska mjesta uzrokuju pojavu boli većeg intenziteta. U svrhu dobivanja željenog volumena kosti, potrebno je uzeti kost u suvišku zbog fenomena resorpcije grafta (14, 33).

2.5.1. Ekstraoralna donorska mjesta

Ekstraoralna donorska mjesta mogu biti ilijačna kost, tibija, fibula i kalvarija lubanje. Transplantati uzeti s ovih mjesta količinski zadovoljavaju u slučaju većih i složenijih koštanih deficita. Koriste se u obliku koštanih blokova koji se vijkom pričvršćuju za površinu kosti u primajućoj regiji ili kao samljeveni materijal u koštanom mlincu. Uspjeh terapije ovisi o resorpciji transplantata koja je određena različitom strukturom i embrionalnim podrijetlom. Manji stupanj resorpcije zabilježen je kod transplantata membranoznog podrijetla (kalvarija) u odnosu na one enhondralnog podrijetla (ilijačna kost). Membranozne kosti građene su od čvrste kortikalne ploče s tankom i čvrstom spongiozom što rezultira slabijom resorpcijom, ali i znatno sporijom revaskularizacijom i integracijom (32).

Kortikalna kost lubanje ima visoku mineralnu gustoću te je otporna na resorpciju. Kalvarijalni transplantat najčešće se uzima s parijetalne kosti i to uglavnom samo vanjski kortikalni sloj. Koristi se kao blok koji se naslanja na atrofičnu površinu alveolarnog grebena. Ovakva vrsta transplantata

sličnog je embrionalnog podrijetla kao i primajuća regija te omogućuje brzi postoperativni oporavak. S druge strane, postoji rizik od frakture transplantata, a uzimanje s donorskog mjesta i modeliranje transplantata je zahtjevnije (14, 32).

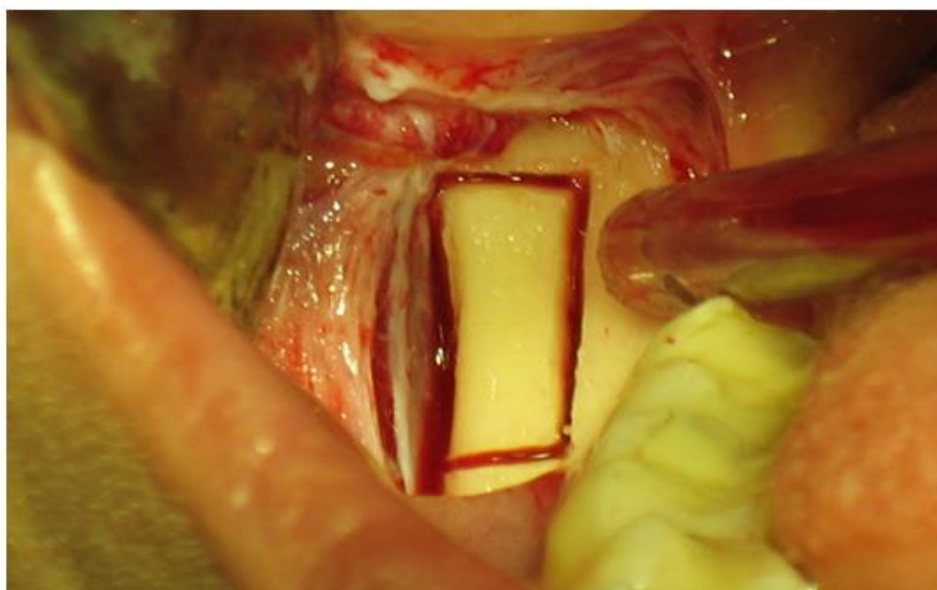
Crista iliaca sadrži velike količine koritkospongiozne kosti. Transplantati uzeti iz ovog donorskog mjesta omogućuju rekonstrukciju velikih atrofija i vrlo izraženih defekata poput uznapredovale resorpcije maksile ili bilateralnog sinus lifta. Transplantat se najčešće uzima u obliku bloka s prednje strane kriste ilijake koji se vijkom pričvrsti za atrofičnu kost primajuće regije. S obzirom da je bogat spongiozom, ovakav transplantat ima slabiju otpornost prema resorpciji i slabiji strukturalni rigiditet (32, 34). Ovo područje osigurava najveću količinu kosti dostupne za transplantaciju koja može iznositi i do 140 mL (19).

2.5.2. Intraoralna donorska mjesta

Autologni koštani transplantat može se prikupiti s više intraoralnih mjesta, a najčešće su to simfiza ili ramus mandibule. Tuber maksile i zigomatikomaksilarni greben se također koriste. Kod većine pacijenata zabilježene su blaže postoperativne nelagode pri uzimanju grafta s intraoralnog područja za razliku od ekstraoralnog (14). Uzimanje transplantata s tubera maksile indicirano je u slučaju skraćenog zubnog niza maksilarne distalne regije prilikom čega se uzeti komad kosti koristi za augmentaciju mezijalne regije ili elevaciju dna sinusa. U suprotnom se tuber maksile kao donorsko mjesto izbjegava zbog nedostupnosti i lošije kakvoće kosti za augmentaciju (13). Intraoralna donorska mjesta mogu osigurati 5 - 10 ml svježih autolognih kosti ukoliko se ona prikuplja s ramusa mandibule, odnosno do 5 mL s područja simfize mandibule (19).

Prikupljanje kosti s ramusa mandibule ograničeno je na vanjski kortikalni dio jer se time eliminira rizik ozljede mandibularnog kanala ili bilo kojeg zuba smještenog unutar spužvastog dijela mandibule (14). Ovo donorsko mjesto može osigurati dovoljnu količinu volumena kortikalne kosti za augmentaciju triju do četiriju regija zuba (35). Ako su prisutni molari, moguća su dva pristupa distalnoj molarnoj regiji – marginalna i paramarginalna incizija. Marginalna incizija započinje intrasulkularno u području prvog molara i nastavlja se distalno u retromolarno područje s kratkim kosim rasteretnim rezom prema uzlaznom kraku. Paramarginalna incizija započinje 3 mm bukalno od mukogingivalnog spoja prvog molara te nastavlja preko vanjskog kosog grebena distalno prema koronoidnom nastavku. Ako molari nedostaju, započinje se sulkularnom incizijom na preostalom

zubu i produžuje se distalno na krestalni dio grebena. Manipulacija kosti ispod intaktnog periosta smanjuje rizik ozljede neurovaskularnih struktura, stoga je nužno podići mukogingivalni režanj pune debljine. Nakon odizanja režnja, osteotomija započinje s dva vertikalna i paralelna reza po lateralnoj kortikalnoj stijenci koji određuju dužinu i visinu grafta. Rezove je moguće napraviti s tankim Lindemannovim svrdlima ili piezotomom. Dubina preparacije ide samo kroz kortikalni dio mandibule i završava pri prvom znaku krvarenja. Početak krvarenja indicacija je ulaska preparacije u spongiozni dio i mogućeg oštećenja mandibularne neurovaskularne mreže. Stoga širina grafta ovisi o širini kortikalne kosti. Nakon procjene debljine kortikalne ploče, osteotomija se nastavlja spajanjem vertikalnih rezova sa superiorne strane pomoću okruglih svrdla. Na taj način definira se visina kortikalnog koštanog bloka i osigurava kontrolirano odlomljavanje bloka. Blok se odlomi pomoću dljeta ili tupog elevatora. Nakon odvajanja bloka vidljiv je spužvasti dio mandibule, a u rijetkim slučajevima i intaktni alveolarni živac. Kolagena spužvica ili slični biomaterijal može se aplicirati u područje rane s ili bez dodatka antibiotika. Rana se zatvara u slojevima (14).



Slika 5. Uzimanje koštanog grafta s ramusa mandibule (preuzeto s dopuštenjem autora prof. dr. sc. Berislava Perića)

Koštani blok dobiven s područja simfize sadrži prosječno 64 % kortikalne i 36 % spongiozne kosti zbog čega se brže revaskularizira i sporije resorbira. Prosječne dimenzije grafta koji se može prikupiti s ovog područja su 14 mm dužine, 9 mm visine i 6 mm debljine što je dostatno za

augmentaciju regije jednog do tri zuba. Prilikom prikupljanja koštanih blokova sa simfize valja poštovati 5 x 5 x 5 pravilo. Brojevi predstavljaju sigurnosnu minimalnu udaljenost i odgovaraju udaljenosti od 5 mm od svakog foramena, 5 mm od apeksa donjih inciziva i 5 mm od apikalnog dijela korteksa mandibule (36, 37). Osim zaštite mentalnih otvora i živaca, potrebno je očuvati insercije mentalnih mišića te osigurati pravilno zatvaranje rane (14).

Vrsta incizije za prikupljanje kosti s područja simfize ovise o parodontnom statusu, lokalnoj muskulaturi i estetskim značajkama. *Intrasulkularni rez* indiciran je kod pacijenata s plitkim vestibulumom, zdravim parodontom te kratkim i napetim mentalnim mišićem. Smanjeno krvarenje, minimalna trauma i lakša retrakcija režnja prednosti su ovakvog pristupa. Moguće komplikacije su atrofija alveolarnog grebena i posljedična recesija, hipersenzitivnost, cervikalni karijes te otežano šivanje rane. *Rez po pričvrstnoj gingivi* indiciran je u slučajevima kad postoji barem tri milimetra pričvrstne gingive i zahtijeva vertikalne rasteretne rezove u području kanina ili premolara kako bi se prevenirao rizik od ozljede tkiva. Ovakav pristup ne uzrokuje pojavu recesija i osigurava minimalnu traumu i manju postoperativnu oteklinu u odnosu na mukozni rez. *Vestibularni rez* se preporuča kod dubokog vestibuluma, kod gubitka alveolarne kosti oko donjih inciziva ili prisutnih fiksnih restauracija na donjim incizivima čiji rubovi mogu biti eksponirani u slučaju pojave recesija. Kod ovakvog postupka krvarenje je obilnije, veća je incidencija dehiscijencije, izraženiji je postoperativni edem i ožiljci, a šivanje je složenije (37).

Odizanjem mukoperiostalnog režnja eksponira se anteriorni dio mandibule. Prilikom preparacije valja imati na umu rizik oštećenja incizivnog ogranka donjeg alveolarnog živca. Gubitak senzibiliteta donjih inciziva često je prisutan postoperativno, a kod nekih pacijenata on se očituje i do nekoliko godina. Kost se obično uzima s trepanacijskim svrdlima različitih promjera (7 - 12 mm) uz obveznu obilnu irigaciju fiziološkom otopinom. Ovisno o traženim dimenzijama grafta, postoje koštani cilindri različitih dijametara i dubine (14). Kod preparacije bloka trebala bi se izbjegavati središnja linija brade koja je najanteriorniji dio simfize. Ako se ukaže potreba za većom količinom kosti, osteotomija dvaju manjih blokova radi se obostrano, čuvajući barem tri milimetra kosti između kojih će osigurati potporu za profil brade (16). Laganom luksacijom ravnim polugom po Beinu rasklima se blok i separira od mandibule. Defekt se ispunjava kolagenom spužvom ili sličnim resorptivnim materijalom. Bitno je ranu zašiti u slojevima čime se eliminira pojava ptoze brade i donje usne te smanjuje osjetljivosti donjih inciziva (18).

2.6. AUGMENTACIJA AUTOLOGNIM KOŠTANIM MATERIJALOM

Postoji nekoliko kirurških tehnika augmentacije u kojima je indicirana uporaba autolognog koštanog grafta u svrhu rekonstrukcije alveolarnog grebena estetske zone: 1) GBR - vođena koštana regeneracija, 2) augmentacija koštanim blokom (horizontalna i vertikalna), 3) trodimenzionalna ring augmentacija, 4) modificirana shell tehnika.

2.6.1. GBR - *guided bone regeneration*

Vođena regeneracija kosti je kirurška tehnika augmentacije koja koristi membrane u svrhu očuvanja prostora koštanog defekta koji se želi rekonstruirati s ili bez koštanih nadomjestaka. Koštana regeneracija GBR-om omogućuje migraciju pluripotetntinih i osteogenih stanica u mjesto koštanog defekta, a isključuje proliferaciju i migraciju epitelnih stanica i fibroblasta koje ometaju formiranje kosti. Kako bi se postigla regeneracija kosti, brzina osteogeneze mora premašiti stopu fibrinogeneze, odnosno urastanja okolnog mekog tkiva u područje defekta. Kako bismo osigurali uspješnost vođene regeneracije kosti, četiri principa trebaju biti zadovoljena: isključenje epitela i vezivnog tkiva, očuvanje prostora, stabilnost krvnog ugruška i primarno zatvaranje rane. GBR se može izvoditi pomoću autolognih koštanih graftova, alografta, ksenografta ili aloplastičnih materijala te resorptivnih ili neresorptivnih membrana (19).

GBR je uspješna, dobro istražena i široko korištena metoda u terapiji defekata alveolarnog grebena s naknadnom implantacijom. Studije su zabilježile 95 % -tno preživljavanje implantata nakon horizontalne ili vertikalne GBR terapije (38). Smatra se kako bi pristup postave implantata nakon augmentacije mogao imati manji rizik za gubitak krestalne kosti u usporedbi s istovremenom augmentacijom i postavom implantata (39). Istovremena postava implantata uz GBR omogućuje kraće trajanje kirurške terapije. No u slučajevima kad je deficit kosti prevelik da bi osigurao primarnu stabilnost i pravilno pozicioniranje implantata, preporuča se odgođena postava implantata (40).

Izbor materijala ovisi o veličini i morfologiji koštanog defekta. Horizontalni defekti u većini se slučajeva tretiraju resorptivnim membranama i česticama koštanog alografta. Neresorptivne membrane rjeđe se koriste zbog veće stope ekspozicije membrane. Vertikalni koštani defekti bolje se tretiraju s neresorptivnim membranama i kombinacijom autologne kosti i ksenografta (19, 38). Trombocitni preparati također se koriste u GBR tehnikama, a služe kao autologna osnova za aplikaciju koštanih materijala. S obzirom da imaju potencijal sekrecije različitih faktora rasta i

citokina, mogu ubrzati zarastanje rane. PRF se također koristi kao bioaktivna membrana u GBR tehnici (38). Kod vertikalne GBR tehnike mogući dobitak kosti iznosi 2 do 7 mm, a kod horizontalne 2 do 4.5 mm. Neuspjeh GBR tehnike uglavnom je vezan za ekspoziciju membrane što može uzrokovati infekciju i eventualni parcijalni ili totalni gubitak rekonstruiranog tkiva.

S obzirom da tenzija mekog tkiva često uzrokuje dehiscijenciju i posljedični pomak ili resorpciju grafta rezultat vertikalne augmentacije nije predvidiv. Stoga je razvijena posebna tehnika nazvana S-GBR (*Screw-Guided Bone Regeneration*) koja koristi titanske vijke za održavanje prostora. Vijci za osteosintezu, promjera 1.5 mm, pozicioniraju se u bukalne zidove koštanog defekta stvarajući trodimenzionalni prostor koji je zaštićen od mehaničkih sila i kontrakcija gingive tijekom cijeljenja defekta. Prostor se ispuni koštanim materijalom i prekrije membranom. Vrste augmentata i membrane su proizvoljni, a sve je češća uporaba L-PRF membrane s obzirom na čestu dehiscijenciju mekog tkiva (41).

Završna protetska terapija mora biti isplanirana prije odabira prikladne GBR tehnike, pogotovo u estetskoj zoni gdje su vertikalni i horizontalni defekti naglašeniji. Ukoliko se tretiraju veći koštani defekti s izraženim vertikalnim gubitkom kosti, uporaba autologne kosti je od značajne važnosti.

2.6.2. Autologni koštani blokovi

Koštani autologni blok osigurava volumen, mehaničku potporu i stabilnost augmentiranog područja te prevenira kolaps mekog tkiva u defekt. Kortikalni koštani blokovi rezistentniji su na osteoklastičnu resorpciju, za razliku od spongioznih. Takva rezistencija poželjna je pogotovo u estetskoj zoni zbog dugotrajno nepromjenjivih koštanih dimenzija. Ovisno o debljini i kortiko-spongioznom udjelu, blokovi se mogu koristiti kao onlay blokovi za augmentaciju cijelog defekta ili u obliku tanjih ljuski za manje defekte (14). U slučajevima gdje je potrebna manja količina kosti, dovoljno je prikupiti komadiće kosti pomoću koštanih sakupljača gdje onda takav koštani graft nema stabilizacijski efekt, već služi za poboljšanje estetske komponente grebena (34). Uporaba onlay autolognih blokova indicirana je kada je potrebna nadoknada širine ili visine grebena, ali i za deformitete u grebenu i prekrivanje dehiscijencija nakon traumatske ekstrakcije zuba.

Prije započinjanja terapije augmentacijom, preoperativno se na mjestu primanja određuje precizan oblik potrebnog grafta te dimenzije defekta. Tek se nakon adekvatne pripreme mjesta primanja

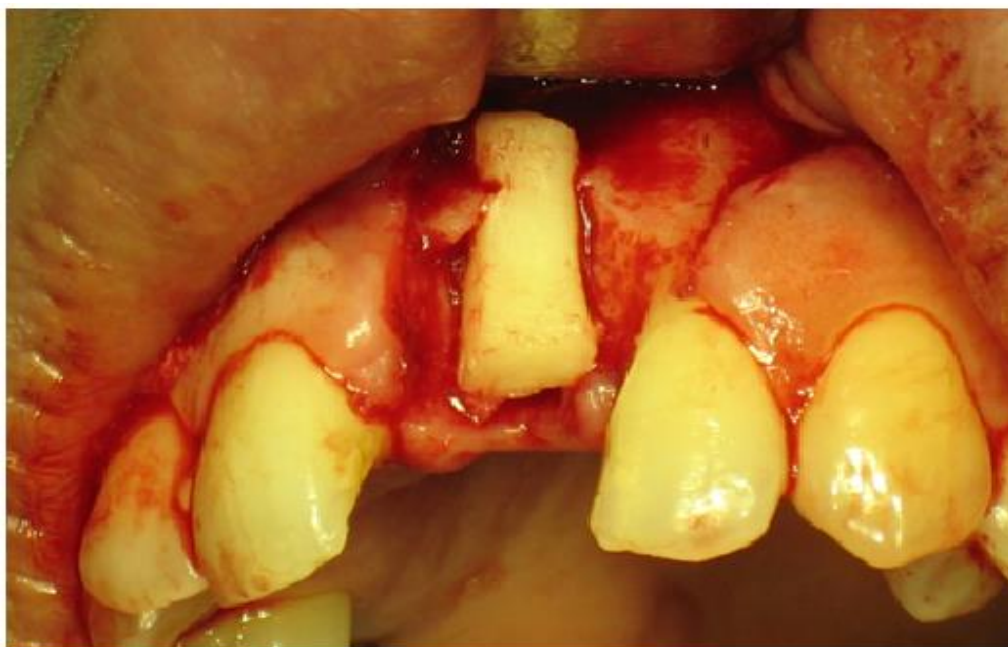kosti započinje s operativnim postupcima u donorskom mjestu, odnosno prikupljanjem kosti i transportom do mjesta defekta i to u minimalno potrebnom vremenu. Najčešći defekti maksile prisutni su na labijalnim dijelovima grebena. Udaljena palatinalna incizija (otprilike 1 cm od vrha grebena) koristi se kako bi se prikazao defekt grebena i labijalni dio maksile. Režanj se podiže prema bukalno pomoću savijenog elevatora kako bi se prikazao vrh grebena. Fini periostalni elevator služi za podizanje periosta, a papile se podižu pomoću elevatora papila. Pri augmentaciji estetske zone, odizanje bukalno baziranog režnja produljuje se prema spini nasalis anterior i rimi piriformis. Izvođenje vertikalnih oslobađajućih incizija u blizini infraorbitalnog otvora treba biti pažljivo zbog mogućnosti ozljede struktura koje izlaze iz njega. Palatinalne incizije trebaju se izvoditi s oprezom kako ne bi došlo do presijecanja palatinalnih krvnih žila ili živaca (44).

Nakon što je prikupljen s donorskog mjesta, transplantat se isproba na prihvatnom mjestu. Ukoliko je potrebno, naprave se modifikacije ili na mjestu prihvata ili na samom transplantatu. U području estetske zone ručni instrumenti poput dljeta koriste se za oblikovanje ležišta u kojem će transplantat što idealnije prilijegati. Površina mjesta primanja kosti očisti se od mekotkivnih ostataka pomoću okruglog svrdla te je poželjno učiniti dekortikaciju, odnosno utore kako bi se stimuliralo krvarenje i poboljšalo cijeljenje rane. Transplantat se može modelirati pomoću rotacijskih instrumenata u svrhu osiguravanja glatkih zaobljenih rubova i pravilnog potrebnog oblika transplantata. Kako bismo omogućili ranu primarnu fiksaciju, u svrhu boljeg cijeljenja rane, potrebno je ostvariti maksimalan kontakt transplantata i kosti. Poželjno je da transplantat bude malo većih dimenzija kako bi se kompenzirala kasnija remodelacija (otprilike 20 – 25 %). Također je nužno odrediti buduću poziciju implantata (34, 44).

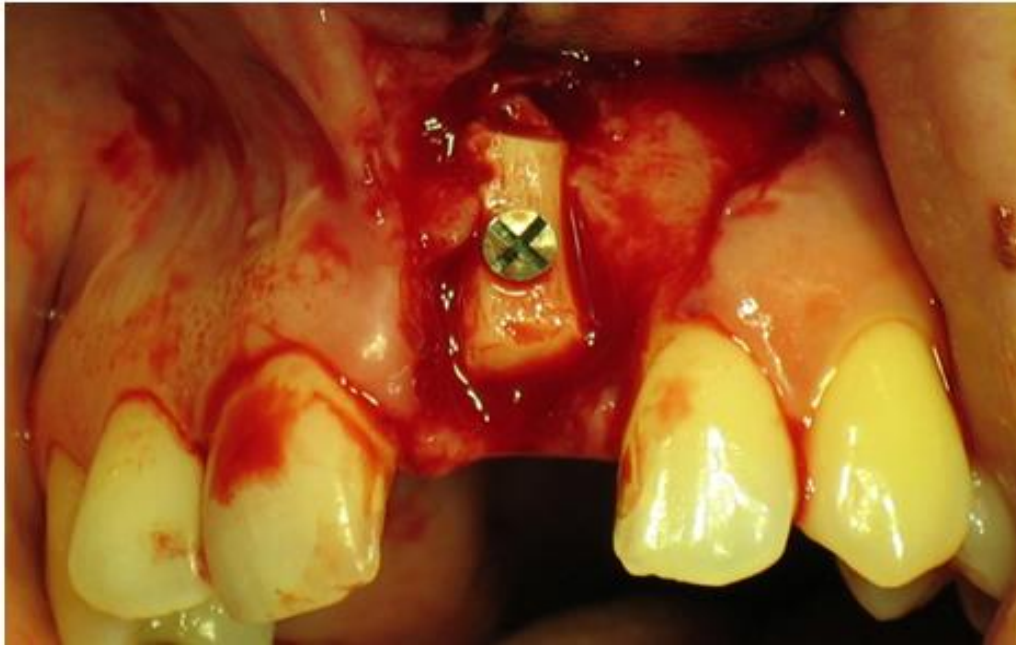
Nakon što se osigura stabilnost transplantata, graft se može vezati s ostatkom kosti pomoću titanskih vijaka ili implantata. Obično se radi preparacija nešto veće dimenzije nego što je sam vijak tako da se omogući njegov prolazak kroz tvrdi kortikalni dio transplantata bez postraničnog pritiska i rizika moguće frakture ili rotiranja transplantata. Spiralnim svrdlom napravi se preparacija kroz transplantat izravno u prihvatnu kost, a dio preparacije u kortikalnom dijelu transplantata se proširi. Kod manjih transplantata fiksacija se obično postiže s minimalno dva titanska vijka jer se tako prevenira rotiranje bloka, a za veće se upotrebljavaju dodatni vijci. Ukoliko se pomoću transplantata korigira nedostatak visine, vijak se može postaviti u položaju budućeg transplantata. Vijci se uklanjaju prije postave implantata. Kortikalna kost najbolje se koristi kao onlay graft, ali može koristiti i u obliku smrvljene autologne kosti kao filer oko onlay

grafta. Nakon fiksacije transplantata poželjno je sve praznine ispuniti spongioznom kosti ili strugotinama kortikalne kosti, a ukoliko nam za to nije dostupna autologna kost, praznine se mogu popuniti i sintetskim biomaterijalima. Ukoliko se želi spriječiti urastanje epitela, poželjno je koristiti membrane. U tom slučaju prekida se opskrba krvlju transplantata iz površinskih mekih tkiva te kontakt s prihvatnom kosti postaje jedini izvor revaskularizacije (14, 34).

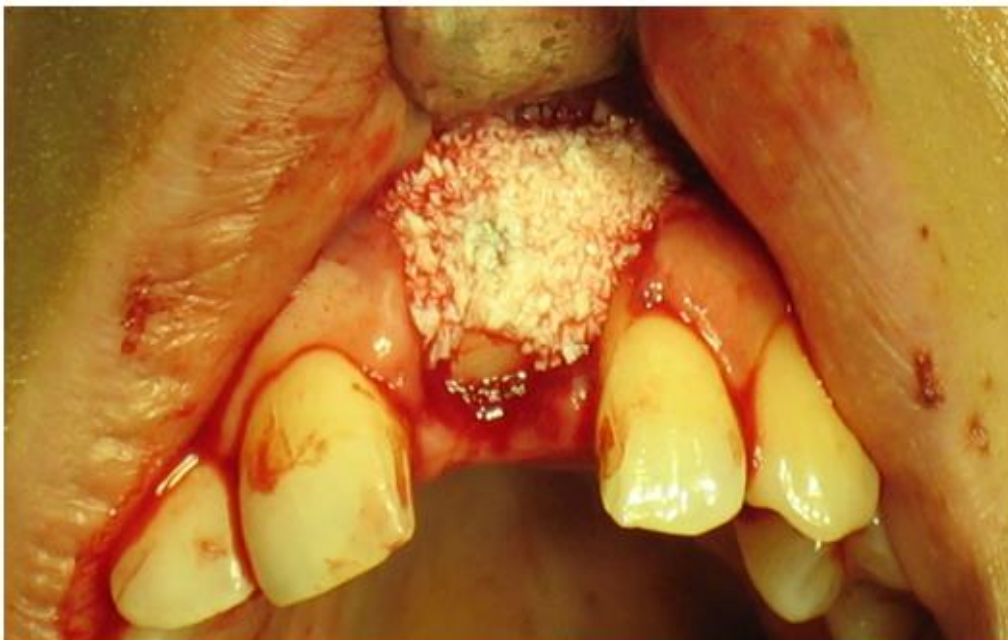Bitno je osigurati dobro zatvaranje rane kako bismo spriječili kontaminaciju grafta slinom i bakterijama iz usne šupljine (34). Prije ispunjavanja koštanog defekta režanj se mora repositionirati i osigurati pasivno zatvaranje rane bez ikakvih tenzija. U suprotnom su potrebne periostalne oslobađajuće incizije prije postave materijala i membrane u područje defekta. Maksilarni palatinalni režnjevi i interdentalne papile susjednih zuba pričvršćuju se pojedinačnim šavovima. Labijalne oslobađajuće incizije zatvaraju se finijim koncima. Krestalna incizija zatvara se pomoću horizontalnih madrac šavova kako bi se spriječilo uvrtnje rubova i nadopunjuje pojedinačnim šavovima. Bitno je osigurati pravilno prilijevanje tkiva preko transplantata (44).



Slika 6. Prilagodba koštanog grafta u estetskoj zoni (preuzeto s dopuštenjem autora prof. dr. sc. Berislava Perića)



Slika 7. Definitivna fiksacija koštanog grafta vijkom (preuzeto s dopuštenjem autora prof. dr. sc. Berislava Perića)



Slika 8. Postavljanje umjetnog materijala (preuzeto s dopuštenjem autora prof. dr. sc. Berislava Perića)

2.6.3. Horizontalna blok augmentacija

Lateralna ili onlay blok augmentacija autolognim koštanim blokom indicirana je pri defektima u kojima postoji očuvana visina grebena, no rezidualna širina manja je od 4 mm. Povećanje koštanog volumena augmentacijom koštanim blokom nakon urednog zacjeljivanja bez komplikacija u horizontalnoj dimenziji iznosi 4 do 5 mm, ovisno o veličini bloka (14, 45).

Najčešća komplikacija koja se javlja kod augmentacije koštanim blokom jest dehiscijencija mekih tkiva koja se može javiti u 6 % slučajeva. Očekivana stopa preživljavanja implantata kod horizontalne blok augmentacije iznosi 98 %. Vrijeme cijeljenja nakon augmentacije u prosjeku iznosi 5 do 6 mjeseci, a srednji dobitak kosti u horizontalnom smjeru iznosi 4.3 mm. Prosječna širina rekonstruiranog grebena prilikom postave implantata iznos 7.5 mm (42, 45, 46).

Stupanj resorpcije koštanog bloka ovisi o podrijetlu grafta (introralno ili ekstraoralno), vremenu postavljanja implantata te vremenu cijeljenja. Resorpcija kosti najveća je u prvih godinu dana od augmentacije, odnosno postave implantata, a kasnije je njena stopa manja. Kako je resorpcija neizbježna, preporuča se upotreba predimenzioniranog koštanog bloka (39). Stupanj resorpcije može se reducirati prekrivanjem koštanog transplantata membranom i komadićima koštanih materijala koji se sporije resorbiraju (14).

2.6.4. Vertikalna blok augmentacija

Vertikalna augmentacija indicirana je kada postoji nedovoljna visina za ugradnju implantata, odnosno kada je potrebno nadoknaditi minimalno 4 mm visine grebena. Iako se kod takvog slučaja mogu ugraditi kraći implantati, postotak uspješnosti istih je smanjen. Vertikalne augmentacije zahtjevnije su od horizontalnih zbog prisutne velike tenzije mekog tkiva nakon zatvaranja rane i mehaničkog opterećenja grafta oralnom funkcijom. Onlay blok augmentacija metoda je izbora pri vertikalnoj rekonstrukciji grebena. Slobodni gingivalni transplantati i vestibuloplastike često se izvode kao sekundarne operacije kako bi se rekonstruirala keratinizirana mukoza oko implantata. Zbog potrebne izrazite mobilizacije mekog tkiva kod ovakvih terapija česte su vertikalne resorpcije kosti. One se ne mogu predvidjeti, a nastavljaju se godinama nakon terapije. Ukoliko je postavljen implantat za vrijeme augmentacije, a ne nakon, stalna resorpcija može dovesti do

estetskog i funkcijskog neuspjeha zbog eksponiranja implantata oralnoj šupljini. Stoga se uvijek preporuča postepena terapija koja uključuje postavu implantata nakon augmentacije (14, 45). Kako kortikalna debljina i gustoća bloka utječu na stopu resorpcije, najbolji rezultati u vertikalnoj rekonstrukciji dobiveni su s kalvarijalnim blokovima gdje je zabilježen postotak resorpcije iznosio od 0 do 15 %. Pri odabiru autologne kosti najbolje je odabrati kortiko-spongiozne koštane blokove. Spongiozna kost sama ili smrvljena, ukoliko nije poduprta titanskim membranama, neće osigurati dovoljni rigiditet koji se može suprotstaviti tenzijama mekog tkiva i kompresiji različitih privremenih nadomjestaka, odnosno oralnim funkcijama. Preporuča se odgođena postava implantata iz nekoliko razloga: 1) u slučaju dehiscijencije rane može doći do ekspozicije grafta i posljedične infekcije/nekroze te djelomičnog ili potpunog gubitka augmentata, 2) ako je ugradnja implantata imedijatna, oni su postavljeni u avaskularnu kost što smanjuje uspjeh za oseointegraciju. Ukoliko se implantat postavlja u vaskulariziranu kost, veća je integracija i stabilnost implantata. Uzimajući u obzir različitu makro, mikro i nano geometriju implantata, većina kliničara preporuča njihovo opterećenje 3 do 6 mjeseci nakon ugradnje, kao što je to i kod implantata postavljenih u nerekonstruirana područja grebena. Duži periodi čekanja besmisleni su jer implantat u kosti daje isti funkcijski stimulans kao i zub u alveoli (46). Stopa preživljavanja implantata iznosi do 96 %. Vrijeme cijeljenja kosti augmentacije je uglavnom do 6 mjeseci, a prosječni dobitak vertikalne kosti je 4.75 mm (45).

2.6.5. Trodimenzionalna *ring* augmentacija

Tehniku trodimenzionalne augmentacije predstavio je 2004. godine Dr. Giesenhagen te je dosad učinio više od 900 augmentacija s uspješnošću od 98 %. Osim koštane augmentacije u sve tri dimenzije, u istoj se operaciji obavlja i postava implantata što u odnosu na klasične autologne blok koštane augmentacije značajno skraćuje trajanje liječenja. *Ring* augmentacijska tehnika pokazala se kao vrlo uspješna metoda u terapiji velikih defekata alveolarnog grebena (45). Zamjena ekstrahiranog zuba oseointegriranim implantatom predstavlja važan napredak u stomatologiji. Ova tehnika omogućuje imedijatnu postavu takvog implantata u istom posjetu u kojem se obavlja ekstrakcija zuba. Time je smanjena potreba za dodatnim kirurškim operacijama.

Preoperativnim CBCT-om izmjere se dimenzije potrebnog augmentata, odnosno moguća dužina i promjer implantata koji će se koristiti. Nakon ekstrakcije zuba i odizanja mukoperiostalnog režnja

pune debljine prikaže se defekt. Dijametar grafta određen je veličinom trepanacijskog rezača koji je uvijek za jednu veličinu veći od defekta prisutnog na mjestu primanja kosti. Dok je graft još vezan uz kost, napravi se preparacija za implantat. Nakon toga se graft u obliku prstena odvoji od donorskog mjesta pomoću turpije za kost ili klina.

Mjesto primanja pripremi se također pomoću trepanacijskog rezača tako da se graft može tijesno postaviti u defekt. Prstenasti augmentat postavlja se u defekt na način da njegov spongiozni dio priliže u apikalni dio defekta, dok kortikalni dio obuhvaća vrat implantata. Primarna stabilnost implantata ostvarena je apikalnim dijelom implantata integriranim u kost na mjestu primanja, a krestalni dio implantata odgovoran je za održavanje stabilnosti grafta. Dodatna spongiozna kost prikupljena s donorskog mjesta može se koristiti za dodatnu augmentaciju. Augmentirano područje prekrije se PRF membranom i osigura zatvaranje rane bez tenzije (46).

2.6.6. Modificirana *shell* tehnika

Uznapredovani trodimenzionalni defekti mogu se rekonstruirati koristeći intraoralne autologne koštane graftove modificiranom *shell* tehnikom. Tehnika obećava dugotrajnu stabilnost periimplantnog tkiva i visoki postotak uspješnosti implantata. Koncept tehnike temelji se na preparaciji koštanog ormarića čime se stvara potreban prostor za augmentaciju mljevenim koštanim materijalom. Koštana ljuska dobije se od intraoralne autologne kosti koja se oblikuje ovisno o veličini i poziciji defekta. Takve ljuske fiksiraju se oseointegrirajućim titanskim vijcima na određenoj daljini od lokalne kosti osiguravajući tako strukturalnu potporu autolognim koštanim strugotinama. Osim vertikalne i horizontalne rekonstrukcije, ova tehnika omogućuje trodimenzionalne augmentacije velikih koštanih defekata. Nakon što je prikupljen s donorskog mjesta, autologni se koštani blok stanji na debljinu od 1 mm i koristi kao koštana ljuska dok se preostale koštane strugotine koriste za augmentaciju. Donorsko mjesto popuni se kolagenom membranom i zatvori pojedinačnim šavovima. Ljuska služi kao prirodna barijera i tako održava prostor i prevenira mekotkivno urastanje. Koštane strugotine ispunjavaju defekt između ljuske i preostalog alvelarnog grebena, a preživljavaju zahvaljujući opskrbi krvlju i nutrijentima iz lokalne kosti. Augmentirano se područje prekrije membranom, a režanj se zatvori pomoću horizontalnih madrac i akcesornih pojedinačnih šavova (49, 50).

2.7. CIJELJENJE KOSTI

Uspjeh augmentacije ovisi o biokemijskim i biomehaničkim osobitostima autolognog koštanog nadomjestka. Broj živih stanica i njihovih staničnih produkata, sposobnost grafta da inicira osteogenetski odgovor okolnog tkiva i mogućnost da potiče urastanje nove kosti iz okolnog tkiva bez prisutne antigeneosti neki su od faktora koji utječu na krajnji rezultat terapije augmentacijom. Mehanički pomaci na površini između nadomjestka i lokalne kosti mogu ugroziti revaskularizaciju koštanog materijala.

Transplantaciju koštanog materijala možemo usporediti s cijeljenjem frakture. Kod obaju procesa dolazi do ozljede vaskularnih struktura i formacije hematoma. Aktivira se kaskada stvaranja ugruška i posljedične formacije fibrinske mrežice. U sljedećih sedam dana razvija se akutni upalni odgovor s invazijom neutrofila, limfocita i plazma stanica. Na kraju prvog tjedna ugrušak je organiziran u fibrozno granulacijsko tkivo koje ujedinjuje augmentiranu kost s okolnom lokalnom kosti. Granulacijsko tkivo privlači fagocite poput makrofaga, multinuklearnih stanica i osteoklasta koji su odgovorni za uklanjanje mrtve kosti i zaostatnog debrisa. Na kraju drugog tjedna započinje proces angiogeneze. U prvih su nekoliko tjedana razlike između kortikalnih i spongioznih graftova male. Za preživljenje stanica i integraciju koštanog materijala najbitnija je revaskularizacija. Spongiozna kost većinom se revaskularizira unutar nekoliko sati od transplantacije, uglavnom zbog anastomoze između ozlijeđenih krvnih žila domaćina i grafta, ali i zbog moguće revaskularizacije kroz mnoge otvorene koštane prostore u spužvastoj kosti. Potpuna revaskularizacija spongiozne kosti postiže se nakon drugog tjedna. Suprotno tome, revaskularizacija kortikalne kosti je sporija. Nakon drugog tjedna kortikalni nadomjesci prožeti su kanalima koje stvaraju osteoklasti kako bi omogućili urastanje vaskularnih struktura. Ti prostori smanjuju čvrstoću transplantirane kortikalne kosti za 50 % u odnosu na okolnu lokalnu kost. Također, unutar godinu dana od transplantacije augmentirane spongiozne strugotine će biti u potpunosti zamijenjene s novom kosti za razliku od kortikalnih (34, 51).

Interval vremena između rekonstrukcije grebena i ugradnje implantata trebao bi biti dovoljno dug kako bi omogućio integraciju transplantiranog nadomjestka i formaciju nove vitalne kosti. Potrebno vrijeme za cijeljenje grafta varira od 3 do 12 mjeseci, ali ono ovisi o prirodi grafta, tehnikama augmentacije i tipu membrane koja se i ako koristi. Implantati se mogu ugraditi istovremeno s augmentacijom, ali se preporuča ostaviti kost da cijeli prije ugradnje implantata, pogotovo ukoliko je dimenzija originalnog grebena bila pretanka. Dokazano je da integracija implantata traje duže u svježijim koštanim graftovima. Onlay koštani blokovi podložni su

značajnoj površinskoj resorpciji ukoliko je period ugradnje implantata dulji od 4 do 6 mjeseci od procesa augmentacije. Čekanje manje od 4 mjeseca se ne preporuča jer može doći do odvajanja bloka od okolne lokalne kosti tijekom ugradnje implantata. Postoji i komplikacija od gubitka implantata tijekom faze cijeljenja. Duži period cijeljenja od 9 do 12 mjeseci potreban je kod velikih rekonstrukcija GBR tehnikom. Fiksacijske titanske vijke i ostale neresorptivne materijale poput titanske mrežice ili neresorptivne membrane preporučeno je ukloniti 4 mjeseca nakon augmentacije tijekom postave implantata. S obzirom da odizanje režnja pune debljine uvijek izaziva površinsku resorpciju bitno je izbjeći veliku ekspoziciju kosti, pogotovo u estetskoj zoni (14, 34).

Kako bi se poboljšala integracija autolognih kortikalnih blokova, preporuča se izraditi perforacije na unutarnjoj strani blokova i na površini ležišta. Perforacije povećavaju površinu bloka i time olakšavaju ugradnju tkivnih i vaskularnih struktura i potiču proces cijeljenja, odnosno osteogenezu. Kliničke studije dokazale su bolju stabilnost i održavanje volumena grafta koji je perforiran. Veći je dio takvog grafta u direktnom kontaktu s koštanim ležištem. Stupanj njegove integracije s okolnom lokalnom kosti je veći, a udio vezivnog tkiva u tom području je manji (51).

3. RASPRAVA

S obzirom da anatomija i morfologija alveolarnog defekta određuje konačni funkcijski i estetski uspjeh implantoprotetske rehabilitacije, provedena su brojna istraživanja o procesu resorpcije bezubog alveolarnog grebena. Van der Weijden i suradnici su 2009. godine evaluirali postekstrakcijske promjene alveole u području anteriornih zuba i premolara. Postekstrakcijska redukcija u širini grebena iznosila je 3.87 mm, dok je promjena u visini iznosila 1,67 - 2,03 mm. Radiološki je promjena visine iznosila 1.53 mm. Srednja vrijednost promjene na aproksimalnim mjestima susjednih zuba iznosila je gubitak od 1.67 mm. Tijekom postekstrakcijskog perioda cijeljenja, izmjerena srednja vrijednost promjene na temelju podataka dobivenih iz pojedinačnih odabranih studija pokazuje veći klinički gubitak u širini nego u visini, procijenjeno kako klinički, tako i radiološki (8).

Terapija koštanih defekta u estetskoj zoni augmentacijom česta je tema brojnih kliničkih studija i preglednih radova. Iako su na tržištu prisutni različiti materijali, autologna kost pokazala se kao klinički uspješno primjenjivan i biološki najadekvatniji materijal. Stručna literature opisuje brojne tehnike augmentacije estetskog područja, međutim, svaka je indicirana ovisno o individualnom stanju pacijenta.

Primarni pokazatelj uspješnosti augmentacije je količina resorpcije augmentiranog područja prije postave implantata i nakon njihovog opterećenja. Sekundarno treba procijeniti količinu dobivene kosti, uspješnost oseointegracije implantata i potrebu za vestibuloplastikom. Klinički uspješna augmentacija zahtijeva nekoliko pokazatelja: odsutstvo ekspozicije grafta tijekom cijeljenja, odsutstvo infekcije i radiolucencije, integraciju i imobilizaciju transplantata na mjestu primanja, prisutno krvarenje prilikom preparacije ležišta za implantat i prisutan adekvatan volumen kosti za implantaciju. Komplikacije poput ekspozicije membrane, upale, gubitka dijela kosti i neurosenzornih ispada također su pokazatelji neuspjeha kirurške terapije.

Procjene dobitka kosti, odnosno razlika preoperativne i postoperativne širine ili/i visine kosti radi se pomoću CBCT-a. Snimke valja uzeti prije i nakon 3 tjedna te nakon 3 ili 6 do 9 mjeseci od operacije, ovisno o terapijskoj metodi i završnom opterećenju implantata (52).

4. ZAKLJUČAK

Rehabilitacija estetske zone složena je terapija koja je individualna za svakog pacijenta. Optimalan krajnji rezultat moguće je postići ukoliko je dobro utvrđen plan terapije. Prije svakog početka terapije doktor dentalne medicine treba biti upoznat sa suvremenim tehnikama rješavanja problema bezubosti, njihovim indikacijama, kao i dostupnim augmentacijskim materijalima. Svaka implantoprotetska terapija zahtijeva povoljnu koštanu i mekotkivnu morfologiju tretiranog područja. Terapija augmentacijom indicirana je kod terapije koštanih defekata jer je bez koštane potpore ugrožena estetika i funkcija implanto-protetske rehabilitacije. Kompleksnost u izboru terapije bezubog područja estetske zone dodatno otežavaju visoki estetski kriteriji pojedinog pacijenta što je izazov za svakog doktora dentalne medicine. Svakom slučaju treba pristupiti na individualan način uzimajući u obzir predložene smjernice temeljene na novijim saznanjima iz stručne literature.

5. LITERATURA

1. Miše I. Oralna kirurgija. Zagreb: Medicinska naklada; 1991.
2. Jalšovec D. Sustavna i topografska anatomija čovjeka: Školska knjiga; 2005.
3. Sadowsky S J, ed. Evidence-based Implant Treatment Planning and Clinical Protocols. John Wiley & Sons, 2017.
4. Buser D, Martin W, Belser U C. Optimizing esthetics for implant restorations in the anterior maxilla: anatomic and surgical considerations. *Int J Oral Maxillofac Implants.* 2004;19(7):43-61.
5. Belser UC, Gr Grütter L, Vailati F, Bornstein MM, Weber HP, Buser D. Outcome evaluation of early placed maxillary anterior single-tooth implants using objective esthetic criteria: a cross-sectional, retrospective study in 45 patients with a 2- to 4-Year follow-up using pink and white esthetic scores. *J Periodontol.* 2009;80(1):140-51.
6. Lindhe J T, Karring T, Lang N P. ed. Klinička parodontologija i dentalna implantologija. Zagreb: Nakladni zavod Globus, 2004.
7. Araújo M. G. & Lindhe J. Dimensional ridge alterations following tooth extraction. An experimental study in the dog. *J Clin Periodontol.* 2005;32(2):212-18.
8. Van der Weijden F, Dell'Acqua F, Slot D E. Alveolar bone dimensional changes of post-extraction sockets in humans: a systematic review. *J Clin Periodontol.* 2009;36(12):1048-58.
9. Araújo M G, Silva C O, Misawa M, Sukekava F. Alveolar socket healing: what can we learn?. *Periodontol 2000.* 2015;68(1):122-34.
10. Misch C. Horizontal Alveolar Ridge Augmentation in Implant Dentistry. *Implant dentistry* 26(1). 2017.
11. Chavda S, Levin L. Human studies of vertical and horizontal alveolar ridge augmentation comparing different types of bone graft materials: A systematic review. *Int J Oral Implantol.* 2018;44(1):74-84.
12. Marx R E. Bone and bone graft healing. *Oral and maxillofacial surgery clinics of North America.* 2007;19(4):455-66.
13. Krhen T. Indikacije i tehnike koštanih augmentacija kod implanto-protetske terapije u estetskoj zoni [master's degree]. Zagreb: Stomatološki fakultet Sveučilišta u Zagrebu; 2015. 104 p.

14. ITI Treatment Guide Series, Volume 7: Ridge Augmentation Procedures in Implant Dentistry: A Staged Approach. Berlin: Quintessence Publishing; 2014.
15. Sclar A. Soft Tissue and Esthetic Considerations in Implant Therapy. Chicago: Quintessence Publishing; 2003.
16. Sheikh Z, Sima C, Glogauer M. Bone replacement materials and techniques used for achieving vertical alveolar bone augmentation. *Materials*. 2015;8(6): 2953-93.
17. Alghamdi H, Jansen J, editors. *Dental Implants and Bone Grafts: Materials and Biological Issues*. Woodhead Publishing, 2019.
18. Aurer A, Jorgić-Srdjak K. Membranes for periodontal regeneration. *Acta Stomatologica Croatica* 2005;39(1):107-12.
19. Liu J, Kerns D G. Mechanisms of guided bone regeneration: a review, *Open Dent.J.* 2014;8:56-65.
20. Rakhmatia Y D, Ayukawa Y, Furuhashi, A, Koyano, K. Current barrier membranes: titanium mesh and other membranes for guided bone regeneration in dental applications." *J. Prosthodont. Res.* 2013;57(1): 3-14.
21. Almazrooa S A, Noonan V, Woo S B. Resorbable collagen membranes: histopathologic features. *Oral Surg Oral Med Oral Pathol Oral Radiol.* 2014;118(2): 236-40.
22. Kinoshita Y, Matsuo M, Todoki K, Ozono S, Fukuoka S, Tsuzuki H, et al. Alveolar bone regeneration using absorbable poly (L-lactide-co-ε-caprolactone)/β-tricalcium phosphate membrane and gelatin sponge incorporating basic fibroblast growth factor *Int J Clin Oral Maxillofac Surg* 2008;37(3): 275-81.
23. Borie E, Oliví DG, Orsi IA, Garlet K, Weber B, Beltrán V, et al. Platelet-rich fibrin application in dentistry: a literature review. *Int J Clin Exp Med.* 2015;8(5):7922-9.
24. Choukroun J, Diss A, Simonpieri A, Girard MO, Schoeffler C, Dohan SL, et al. Platelet-rich fibrin (PRF): a second-generation platelet concentrate. Part IV: clinical effects on tissue healing. *Oral Surg Oral Med Oral Pathol Oral Radiol Endod.* 2006;101(3):56-60
25. Chen G, Deng C, Li Y P. TGF-β and BMP signaling in osteoblast differentiation and bone formation." *International journal of biological sciences* 8.2 (2012): 272. Anitua E, Orive G. Endogenous regenerative technology using plasma- and platelet-derived growth factors. *J Control Release.* 2012;157:317-20.

26. Singh S, Singh A, Singh S, Singh R. Application of PRF in surgical management of periapical lesions. *Natl J Maxillofac Surg.* 2013;4(1):94-9.
27. Miron RJ. Platelet rich fibrin in regenerative dentistry: biological background and clinical indications. Choukroun J, editor. John Wiley & Sons, 2017. 268 p.
28. Blašković M, Gabrić Pandurić D, Katanec D, Brozović J, Gikić M, Sušić M. Primjena trombocitima obogaćenog fibrina u oralnoj kirurgiji. *Medix: specijalizirani medicinski dvomjesečnik.* 2012;18(103).
29. Anitua E, Zalduendo M M, Alkhraisat M H, Orive G. Release kinetics of platelet-derived and plasma-derived growth factors from autologous plasma rich in growth factors. *Ann Anat* 2013;195(5): 461-66.
30. Anitua E, Tejero R, Zalduendo M M, Orive G. Plasma rich in growth factors promotes bone tissue regeneration by stimulating proliferation, migration, and autocrine secretion in primary human osteoblasts. *J Periodontol.*2013; 84(8):1180-90.
31. Giannini S, Cielo A, Bonanome L, Rastelli C, Derla C, Corpaci F et al. Comparison between PRP, PRGF and PRF: lights and shadows in three similar but different protocols. *Eur Rev Med Pharmacol Sci.* 2015;19(6): 927-30.
32. Cerović R, Juretić M, Belušić Gobić M, Rogić M. Korištenje ekstraoralnog autolognog koštanog transplantata u augmentaciji alveolarnog grebena. *Medicina Fluminensis: Medicina Fluminensis.* 2014;50(2):176-80.
33. Reissmann D R, Poxleitner P, Heydecke G. Location, intensity, and experience of pain after intra-oral versus extra-oral bone graft harvesting for dental implants. *J Dent.* 2018;79:102-6.
34. Kahnberg, K E, Rasmusson L, Zellin G. Bone grafting techniques for maxillary implants. Ames, Iowa: Blackwell Munksgaard, 2005.
35. Pikos M A. Mandibular block autografts for alveolar ridge augmentation. *Atlas of the oral and maxillofacial surgery clinics of North America.* 2005;13(2): 91-107.
36. Neiva R F, Gapski R, Wang H L. Morphometric analysis of implant-related anatomy in Caucasian skulls. *J Periodontol.* 2004;75(8):1061-67.
37. Gapski R, Wang H L, Misch C E. Management of incision design in symphysis graft procedures: a review of the literature. *J Oral Implantol.* 2001;27(3): 134-42.

38. Elgali I, Omar O, Dahlin C, Thomsen P. Guided bone regeneration: materials and biological mechanisms revisited. *Eur J Oral Sci.* 2017;125(5):315-37.
39. Chiapasco M, Zaniboni M, Boisco M. Augmentation procedures for the rehabilitation of deficient edentulous ridges with oral implants. *Clinical oral implants research.* 2006;17(S2):136-59.
40. Khojasteh A, Kheiri L, Motamedian S R, Khoshka V. Guided bone regeneration for the reconstruction of alveolar bone defects. *Ann. Maxillofac. Surg.* 2017;7(2):263.
41. Toeroek R, Ehrenfest D D. The concept of screwguided bone regeneration (S-GBR). Part 2: S-GBR in the severely resorbed preimplant posterior mandible using bone xenograft and Leukocyte-and platelet-rich fibrin (L-PRF): a 5-year follow-up. *Poseido.* 2003;1(2):85-92.
42. Tolstunov L., Hamrick J F E, Broumand, V, Shilo D, Rachmiel A. Bone augmentation techniques for horizontal and vertical alveolar ridge deficiency in oral implantology." *Oral and Maxillofacial Surgery Clinics.* 2019;31(2):163-91.
43. Greenberg J A, Wiltz M J, Kraut R A. Augmentation of the anterior maxilla with intraoral onlay grafts for implant placement." *Implant dentistry.* 2018;21(1):21-4.
44. Sethi, Ashok, and Thomas Kaus. *Practical Implant Dentistry: The Science and Art.* Quintessence publishing, 2019.
45. Milinkovic I, L Cordaro. Are there specific indications for the different alveolar bone augmentation procedures for implant placement? A systematic review. *Int J Clin Oral Maxillofac Surg.* 2014;43(5):606-25.
46. Kuchler U, von Arx T. Horizontal ridge augmentation in conjunction with or prior to implant placement in the anterior maxilla: a systematic review. *Int J Oral Maxillofac Implants.* 2014;29.
47. Salarić I, Brajdić D. Sažeci 6. Međunarodnog kongresa Hrvatskoga društva za dentalnu implantologiju. *Acta Stomatologica Croat.* 2015;4(49):351-65.
48. Giraddi G B, Saifi A M. Bone ring augmentation around immediate implants: A clinical and radiographic study. *Ann Maxillofac Surg.* 2017;7(1):92.
49. Stimmelmayer M, Beuer F, Schlee M, Edelhoff D, Güth, J F. Vertical ridge augmentation using the modified shell technique—a case report. *J Stomatol Oral Maxillofac Surg.* 2014;72(2):286-91.

50. Stimmelmayr M, Gernet W, Edelhoff D, Gueth J F, Happe A, Beuer F. Two-stage horizontal bone grafting with the modified shell technique for subsequent implant placement: a case series. *Int J Periodontics Restorative Dent.* 2014;34(2):269-76.
51. de Avila E D, de Oliveira Ramalho L T, Real Gabrielli M F, Pereira Filho V A. Alveolar ridge augmentation with the perforated and nonperforated bone grafts. *J Periodontal Implant Sci.* 2014;44(1):33-8.
52. Gultekin B A, Cansiz E, Borahan M O. Clinical and 3-dimensional radiographic evaluation of autogenous iliac block bone grafting and guided bone regeneration in patients with atrophic maxilla. *J Stomatol Oral Maxillofac Surg.* 2017;75(4):709-22.

6. ŽIVOTOPIS

Alenka Atelj rođena je 14. svibnja 1996. u Zadru. Završava Gimnaziju Jurja Barakovića u Zadru, a 2014. godine upisuje Stomatološki fakultet Sveučilišta u Zagrebu. Tijekom studija volontira na Zavodu za dječju i preventivnu stomatologiju te Zavodu za oralnu kirurgiju. Članica je Studentske sekcije za endodonciju i oralnu kirurgiju, a na dva simpozija sudjeluje kao voditelj radionica „Primjena faktora rasta u oralnoj kirurgiji“ i „Strojna endodoncija“. Tijekom studiranja bila je demonstrator na Katedri za histologiju i embriologiju te na Zavodu za fiksnu protetiku.

Objavljeni radovi:

1. Alvir M, Atelj A, Bago I. CBCT u endodonciji. Sonda. 2019.