

Planiranje fiksno protetičke terapije

Svich, Sara

Master's thesis / Diplomski rad

2020

Degree Grantor / Ustanova koja je dodijelila akademski / stručni stupanj: **University of Zagreb, School of Dental Medicine / Sveučilište u Zagrebu, Stomatološki fakultet**

Permanent link / Trajna poveznica: <https://um.nsk.hr/um:nbn:hr:127:868457>

Rights / Prava: [Attribution-NonCommercial 4.0 International/Imenovanje-Nekomercijalno 4.0 međunarodna](#)

Download date / Datum preuzimanja: **2024-07-23**



Repository / Repozitorij:

[University of Zagreb School of Dental Medicine Repository](#)





Sveučilište u Zagrebu
Stomatološki fakultet

Sara Svich

PLANIRANJE FIKSNOPROTETIČKE TERAPIJE

DIPLOMSKI RAD

Zagreb, 2020.

Rad je ostvaren na Zavodu za fiksnu protetiku Stomatološkog fakulteta Sveučilišta u Zagrebu
Mentor rada: prof. dr. sc. Ketij Mehulić, Zavod za fiksnu protetiku Stomatološkog fakulteta
Sveučilišta u Zagrebu

Lektor hrvatskog jezika: Marijeta Matijaš, profesorica hrvatskog jezika i književnosti

Lektor engleskog jezika: Lučana Banek, profesorica engleskog i talijanskog jezika i
književnosti

Sastav Povjerenstva za obranu diplomskog rada:

(za svakog člana Povjerenstva naknadno se rukom na za to predviđeno mjesto upisuju ime i prezime, akademsko zvanje i ustanova)

1. _____

2. _____

3. _____

Datum obrane rada: _____ (upisuje se naknadno rukom)

Rad sadrži: 45 stranica

20 slika

1 CD

Rad je vlastito autorsko djelo, koje je u potpunosti samostalno napisano uz naznaku izvora drugih autora i dokumenata korištenih u radu. Osim ako nije drugačije navedeno, sve ilustracije (tablice, slike i dr.) u radu izvorni su doprinos autora diplomskog rada. Autor je odgovoran za pribavljanje dopuštenja za korištenje ilustracija koje nisu njegov izvorni doprinos, kao i za sve eventualne posljedice koje mogu nastati zbog nedopuštenog preuzimanja ilustracija odnosno propusta u navođenju njihova podrijetla.

Zahvala

Zahvaljujem svojoj mentorici prof. dr. sc. Ketij Mehulić na ljubaznosti, savjetima i pomoći tijekom studija i pisanja diplomskog rada.

Također zahvaljujem svojoj obitelji na strpljenju i podršci tijekom studija, posebice svojoj majci.

PLANIRANJE FIKSNOPROTETIČKE TERAPIJE

Sažetak

Planiranje fiksnoprotetičke terapije složen je postupak koji zahtijeva znanje i iskustvo doktora dentalne medicine. Prije izrade definitivnog plana terapije potrebno je postaviti ispravnu dijagnozu i provesti pretprotetičku pripremu pacijenta s obzirom na to da je izrada protetičkog nadomjeska u zdravoj usnoj šupljini ključna za njegovu dugotrajnost. Tijekom planiranja terapije potrebno je uzeti u obzir pacijentove želje i financijske mogućnosti.

Terapijske opcije kod nedostatka zuba su izrada mosta na uporišnim zubima ili izrada fiksnoprotetičkog nadomjeska na implantatima, čime se osigurava estetska, fonetska i funkcijska rehabilitacija stomatognatog sustava.

U današnje vrijeme, pacijenti često dolaze u ordinaciju dentalne medicine zbog nezadovoljstva sa svojim osmijehom. Planiranje terapije u estetskoj zoni zubnog niza olakšano je uvođenjem digitalizacije u dentalnu medicinu i danas nam na raspolaganju stoji računalni program za digitalno dizajniranje osmijeha. On nam pruža mogućnost analize fotografija pacijentova osmijeha i ucrtavanje kontura zubi, oblikujući tako s pacijentom dvodimenzionalan izgled njegova budućeg osmijeha. To ga čini odličnim sredstvom za komunikaciju s pacijentom, a također olakšava i komunikaciju sa zubnim tehničarom koji tako dobiva detaljan uvid u izgled budućeg nadomjeska i pacijentove želje. Tehničar zatim vrši dijagnostičko navoštavanje (*wax-up*) i izradu dijagnostičke maskice (*mock-up*) što omogućava trodimenzionalnu vizualizaciju izgleda budućeg nadomjeska i njegovu funkcijsku analizu. Ovakav način planiranja pruža uvid u mogući ishod terapije i daje smjernice za poboljšanje konačnog fiksnoprotetičkog rada prije početka protetičkog zahvata.

Ključne riječi: planiranje fiksnoprotetičke terapije, komunikacija, digitalno dizajniranje osmijeha

PLANNING OF PROSTHODONTIC TREATMENT

Summary

Treatment planning for fixed prosthodontics is a complex procedure that requires knowledge and experience. Before making a definitive treatment plan, it is necessary to make the correct diagnosis and carry out pre-prosthetic mouth preparation, since healthy oral cavity is crucial for prosthetic restoration longevity. Patient wishes and financial capability needs to be considered upon therapy planning.

Therapeutic options in the absence of teeth include construction of a bridge on the abutment teeth or a fixed prosthetic restoration on implants, which ensures aesthetic, phonetic and functional rehabilitation of the stomatognathic system.

Nowadays, patients often come to the dental office dissatisfied with their smile aesthetics. Treatment planning in the aesthetic zone has been facilitated by the introduction of digitalisation in dentistry. A digital smile design software provides an opportunity to analyse photographs of patient smile and to draw dental contours and hence provide a two-dimensional smile design together with the patient. This makes it an excellent means of communication with the patient, as well as with the laboratory technician, providing them with a comprehensive insight into the appearance of the future replacement and the patient's wishes. The technician produces a diagnostic wax-up and creates a diagnostic mock-up, which enables three-dimensional visualisation of the appearance of the future restoration and its functional analysis. This method of planning provides an insight into the possible therapeutic outcome, as well as the guidelines for improving the final fixed prosthetic restoration before the beginning of the prosthodontic treatment.

Keywords: treatment planning for fixed prosthodontics, communication, digital smile design

SADRŽAJ

1. UVOD	1
1.1. Svrha rada	2
2. PLANIRANJE FIKSNOPROTETIČKE TERAPIJE	3
2.1. Prvi pregled i dijagnostika	4
2.1.1. Anamneza	4
2.1.2. Klinički pregled	5
2.1.3. Radiološka analiza	6
2.1.4. Analiza okluzije	6
2.1.5. Analiza studijskih modela	7
2.2. Pretprotetička priprema pacijenta	9
2.3. Planiranje konvencionalne fiksnoprotetičke terapije	11
2.3.1. Planiranje mostova	12
2.3.1.1. Odabir zuba nosača	12
2.3.1.2. Određivanje smjera unošenja mosta	14
2.3.1.3. Odabir gradivnog materijala	14
2.3.1.4. Odnos uporišnih zuba prema međučlanovima mosta	15
2.3.1.5. Nedostatak jednog zuba	16
2.3.1.6. Nedostatak dvaju ili više zubi	19
2.3.2. Planiranje implantoprotetičke terapije	22
2.4. Planiranje fiksnoprotetičke terapije u estetskoj zoni zubnog niza	24
2.4.1. Dijagnostičko navoštavanje (<i>wax-up</i>)	24
2.4.2. Izrada dijagnostičke maskice (<i>mock-up</i>)	25
2.4.3. Digitalno planiranje osmijeha	27
2.4.3.1. Koncept digitalnog planiranja	27
2.4.3.2. Protokol snimanja	28
2.4.3.3. Faze dizajniranja	29
2.4.3.4. Prednosti i nedostaci digitalnog planiranja	34
3. RASPRAVA	35
4. ZAKLJUČAK	38
5. LITERATURA	40
6. ŽIVOTOPIS	44

Popis skraćenica

CAD (engl. *Computer Aided Design*) – računalno potpomognuti dizajn

CAM (engl. *Computer Aided Manufacturing*) – računalno potpomognuta izrada

CBCT (engl. *Cone Beam Computer Tomography*) – *cone beam* kompjutorizirana tomografija

CT (engl. *Computed tomography*) – kompjutorizirana tomografija

DSD (engl. *Digital Smile Design*) – digitalni dizajn osmijeha

RED (engl. *Reoccurring esthetic dental proportion*) – ponavljajuća estetska dentalna proporcija

3D – trodimenzionalno

4D – četverodimenzionalno

1. UVOD

Planiranje fiksno protetičke terapije složen je postupak kojim terapeut na temelju znanja i iskustva, u suradnji s dentalnim tehničarom, predlaže terapijske postupke koji su u skladu s pacijentovim željama i financijskim mogućnostima. Prije početka terapije, pacijent je obavezan potpisati suglasnost za provođenje protetičke terapije u pisanoj formi (1).

Dostupnost informacija u medijima dovodi do bolje informiranosti pacijenata o novim dijagnostičkim i terapijskim mogućnostima, što rezultira njihovim visokim očekivanjima. Doktor dentalne medicine pacijentu mora jednostavnim i razumljivim jezikom pružiti informacije o stanju njegove denticije, postupcima koje je potrebno provesti, trajanju i cijeni terapije. Ponekad se pacijent ne slaže s terapeutovim preporukama, stoga mora biti informiran o alternativnim terapijskim postupcima te njihovim mogućim komplikacijama, nedostacima i prednostima, troškovima i očekivanim ishodima. Omjer rizika i dobiti mora biti takav da osigura najbolje za pacijenta (2).

Ishod terapije može se vizualizirati kako bi se poboljšala komunikacija s pacijentom i laboratorijem, ostvarila kvalitetnija dijagnostika te povećala predvidljivost tijekom liječenja. To je moguće analogno pomoću *wax-upa* na sadrenim modelima i *mock-upa* u ustima pacijenta ili digitalno pomoću računalnog programa (1).

Načela na temelju kojih se provodi terapija jesu: korekcija postojećeg stanja, prevencija budućeg poremećaja, uspostava narušene funkcije i poboljšanje estetike (1, 3).

Svaka faza terapije mora biti pravilno provedena kako bi se osigurao uspjeh, u protivnom, krajnji rezultat mogao bi biti razočaravajući za pacijenta i terapeuta (3).

1.1. Svrha rada

Svrha ovog rada je ukazati na važnost pomnog planiranja terapije u fiksnoj protetici jer ono čini osnovu uspješnog ishoda terapije i zadovoljstva pacijenta. U radu će biti opisan konvencionalan postupak planiranja fiksno protetičke terapije u slučaju nadoknade izgubljenih zubi, kao i suvremene metode planiranja zahvata u estetskoj zoni pomoću računalnog programa.

2. PLANIRANJE FIKSNOPROTETIČKE TERAPIJE

2.1. Prvi pregled i dijagnostika

Dijagnostičku obradu u sklopu pripreme za fiksoprotetičku terapiju čine anamneza, klinički pregled, analiza rendgenograma, okluzije i studijskih modela. Nacrt plana terapije sastavlja se na temelju prikupljenih dijagnostičkih podataka (4).

2.1.1. Anamneza

Anamnezom se dobivaju opći osobni podatci pacijenta, razlog dolaska, opći zdravstveni status i zdravstveno stanje stomatognatog sustava. Ako je pacijent ispunjavao anamnestički upitnik, s njim provjeravamo odgovore i ispravljamo eventualne pogreške (3).

Uzimanje anamneze započinje prikupljanjem općih osobnih podataka o pacijentu. Pri uzimanju anamneze bitno je saznati pacijentovo zanimanje jer ono može utjecati na plan terapije. Tako će na primjer kod glumaca postizanje vrhunske estetike i fonetike biti od iznimne važnosti (5). Nakon toga definira se glavna tegoba zbog koje pacijent dolazi u ordinaciju, a podatci se bilježe pacijentovim riječima (3).

Također, potrebno je uzeti kratku i preciznu medicinsku anamnezu kako bi se procijenilo pacijentovo opće zdravstveno stanje prije bilo kakvog stomatološkog zahvata, zato što pojedine sustavne bolesti mogu utjecati na postupak liječenja. To također omogućava terapeutu da procijeni rizike i smanji moguće komplikacije za vrijeme terapije (6). Pojedini zahvati moraju se odgoditi ako bi se njima pacijentovo zdravlje moglo dovesti u rizik. Medicinska anamneza uključuje pitanja o sistemskim bolestima različitih organskih sustava, preboljenim infektivnim bolestima, lijekovima koje pacijent uzima, alergijama, zračenju, kemoterapiji i operacijama (4). Stomatološka terapija modificira se pri radu s pacijentima koji uzimaju antikoagulantnu terapiju, kortikosteroide, imaju alergije na lijekove ili stomatološke materijale. Poseban oprez potreban je pri radu s pacijentima koji su zračeni u području glave, onima s hemoragičnom dijatezom i terminalno bolesnima (3).

Stomatološka anamneza obuhvaća informacije o učestalosti posjeta stomatologu i dosadašnjim vrstama provedene terapije iz različitih područja stomatologije. Ako nedostaje zub, potrebno je upitati za razlog i vrijeme gubitka zuba. Naposljetku, pacijenta valja upitati kada je zadnji put bio na protetičkoj terapiji i kakvo je iskustvo stekao (7).

2.1.2. Klinički pregled

Nakon anamneze prelazi se na klinički pregled pacijenta koji uvijek započinje ekstraoralnim, a potom se nastavlja intraoralnim pregledom. Metode koje se koriste pri pregledu su inspekcija, palpacija, perkusija i auskultacija (8).

Palpacijom se vrši pregled mekih tkiva, uz mogućnost otkrivanja patoloških promjena. Perkusijom se procjenjuje stanje potpornih tkiva zuba. Također, potrebno je napraviti detaljan pregled parodontalnom sondom (1). Auskultacija se primjenjuje pri dijagnostici temporomandibularnih poremećaja (8).

Ekstraoralnim pregledom vide se i palpiraju sve promjene nastale perioralno i šire, kao što su otekline, asimetrije i promjene na koži. Također, potrebno je palpirati žlijezde slinovnice i temporomandibularne zglobove (8). Vrši se pregled usana i usnih kutova, obraćajući pozornost na tonus mišića. Naposljetku, procjenjuje se proporcionalnost trećina lica i vidljivost gingive pri govoru i smijanju (1).

Intraoralnim pregledom promatra se čitava usna šupljina, labijalna i bukalna mukoza, gingiva, područje tvrdog i mekog nepca, dno usne šupljine i uvula. Navedeno je važno radi prepoznavanja i dijagnosticiranja oralnih bolesti te radi preventivnog pregleda i mogućnosti rane dijagnoze oralnog karcinoma. Na gingivi je važno uočiti crvenilo, ulceracije, recesije, oticanje i hiperplaziju. Potom slijedi pregled zubi. Pomoću osnovnog instrumentarija, sonde i ogledala, vrši se detaljan pregled čitave denticije. Uočava se nedostatak zuba, karijes, pigmentacije, atricija i abrazija, pomičnost, okluzalna trauma, patološka migracija zubi i naslage plaka (8).

Funkcijska analiza uključuje ispitivanje pomičnosti donje čeljusti, mjerenje iznosa otvaranja usta, lateralne i protruzijske kretnje, ispitivanje aktivnosti mišića, čeljusnih zglobova te ispitivanje okluzije. Svi podatci dobiveni kliničkim pregledom upisuju se u pacijentov karton (1). Za potpuniji klinički nalaz pacijent se upućuje na radiološki pregled (8).

2.1.3. Radiološka analiza

Analizom rendgenogramskih snimki nadopunjuju se informacije dobivene anamnezom i kliničkim pregledom (4). Zlatni standard bez kojega se ne smije upustiti u protetičku rehabilitaciju pacijenta jest ortopantomogram (1). Na ortopantomogramu analizira se dentoalveolarno, maksilarno i mandibularno područje te temporomandibularni zglobovi (9). Ovisno o planu terapije, radiološka dokumentacija može se upotpuniti intraoralnim snimkama, *bite-wing* snimkama te *cone beam* kompjutoriziranom tomografijom (CBCT-om) pri planiranju i provođenju implantoprotetičke terapije.

Na radiološkim snimkama mogu se uočiti nadomjesci, karijes, patološki procesi na zubima i koštanim tkivima, periapikalne promjene, ciste, zaostali korjenovi, impaktirani zubi, omjer krune i korijena, stupanj resorpcije kosti, prisutnost paradontnih džepova i endodonska punjenja (1).

Analiza pojedinačnih snimki zubi započinje analizom krune. Pregledava se caklina, dentin i komorica pulpe, obraćajući pozornost na njezinu veličinu. Zatim se analizira položaj korjenova, njihova dužina, oblik, broj korjenova i stanje kanala pulpe. Važno je procijeniti razinu alveolarne kosti koja okružuje zub. Pregled se završava analizom periapikalnih i drugih alveolarnih promjena (9).

2.1.4. Analiza okluzije

Okluzalna harmonija predstavlja odsutnost okluzalnih interferentnih dodira. Ona omogućava slobodne pokrete mandibule u svim smjerovima bez naprezanja ili nelagode, pri čemu ne dolazi do oštećenja zuba i potpornih struktura. Okluzalna stabilnost postoji kada su prisutni zadovoljavajući posteriorni kontakti koji sprječavaju kolaps okluzije i posljedični gubitak vertikalne dimenzije. Stabilna okluzija je karakterizirana odsutnošću erupcija, nagibanja i klizanja zuba koja bi dovela do novih interferentnih dodira (10).

Potpuni zubni niz od 32 ili čak 28 trajnih zuba nije potreban da bi postojala okluzalna harmonija. Koncept skraćenog zubnog luka dobro je utvrđen. Očuvani sjekutići, očnjaci i pretkutnjaci u obje čeljusti udovoljavaju funkcionalnim i estetskim zahtjevima većine starijih

pacijenata i stabilnost okluzije pritom je dobro očuvana. Dva su para kutnjaka potrebna samo za poboljšano žvakanje jako tvrde hrane (11).

Parafunkcije su nesvjesne kretnje u žvačnom sustavu, a najčešće se javljaju škripanje i stiskanje zubi (bruksizam) te guranje zubi jezikom. One skraćuju vijek trajanja fiksnih nadomjestaka i dovode do oštećenja preostalih zubi. Kod pacijenata s bruksizmom poželjna je izrada udlage koju će nositi noću jer je dokazano da se time može produžiti trajnost nadomjestaka (12).

Visina međučeljskih odnosa određena je vertikalnom dimenzijom okluzije, koja predstavlja vertikalnu udaljenost između gornje i donje čeljusti dok se zubi nalaze u maksimalnoj interkuspidaciji. Promjene u vertikalnoj dimenziji mogu uzrokovati pojavu patoloških simptoma u obliku temporomandibularnih poremećaja, miopatija i parodontopatija. Snižena vertikalna dimenzija očituje se sniženjem donje trećine lica. Može biti uzrokovana ekstrakcijama, naginjanjem ili klizanjem zuba, gubitkom posteriornih kontakata ili pretjeranim trošenjem tvrdih zubnih tkiva. Povećanje vertikalne dimenzije može biti uzrokovano izradom predimenzioniranog fiksnog ili mobilnog nadomjeska, kao i neadekvatnog ispuna u supraokluziji. Ako je uzrok poremećenih međučeljskih odnosa djelomična bezubost, terapija se može provesti kombiniranim radom, fiksnoprotetičkim radom i implantoprotetičkom rehabilitacijom. Ako je do gubitka visine međučeljskih odnosa došlo uslijed abrazije, atricije ili frakture krune zuba, izgubljeno tvrdo zubno tkivo potrebno je nadoknaditi nadogradnjom, krunicama ili izradom *inlaya* i *overlaya* (10).

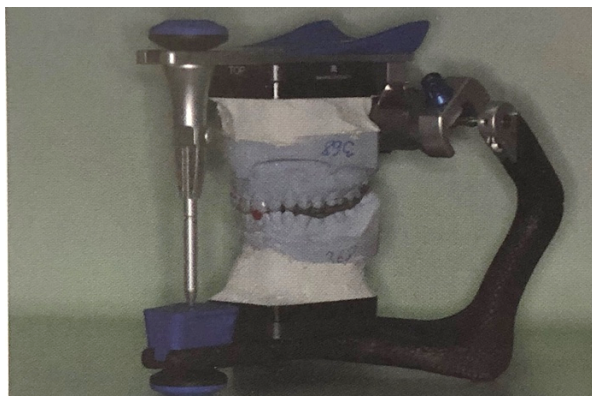2.1.5. Analiza studijskih modela

Studijski modeli su anatomske modeli gornje i donje čeljusti. Postavljeni u artikulator daju doktoru dentalne medicine kompleksniju sliku pacijenta (Slika 1.) (13). Dobivaju se uzimanjem otisaka, najčešće metalnim konfekcijskim žlicama s ireverzibilnim hidrokoloidom i izlivanjem u mekoj ili tvrdoj sadri. Nakon stvrdnjavanja sadre modeli se obrađuju na trimera aparatu. Pomoću njih moguć je nesmetan pogled na gornji i donji zubni niz, a bez zaštitnih neuromuskularnih mehanizama koji su prisutni pregledom u ustima. Osim u dijagnostičke svrhe, mogu se koristiti i za planiranje terapije (8).

Pažljiva analiza okluzije na studijskim modelima obavezna je kod planiranja svih fiksnih nadomjestaka, uključujući i one nošene implantatima (11). Studijski modeli trebaju artikulirati u centričnoj relaciji kako bi se mogli uočiti okluzalni interferentni dodiri i kliz mandibule iz centrične relacije u položaj maksimalne interkuspidacije pri okluziji (3). Centrična relacija definirana je kao najdistalniji nenasilni položaj mandibule prema maksili iz kojega su moguće nesmetane lateralne kretnje, u određenoj vertikalnoj dimenziji. Pri tome se kondili nalaze u najdistalnijem i najkranijalnijem položaju u zglobojnoj jamici. Moguće ga je opetovano odrediti bez poteškoća i s velikom sigurnošću (14).

Plan terapije u sklopu kojega se točno određuje u kojem iznosu se mora mijenjati vertikalna dimenzija također se izrađuje nakon analize modela u artikulatoru. Za određivanje međučeljsnih odnosa kao referentna vrijednost koristi se položaj fiziološkog mirovanja. Ovaj položaj mandibule je ponovljiv i zbog toga koristan za određivanje vertikalne dimenzije okluzije. Nakon što su međučeljsni odnosi određeni, prenose se obraznim lukom u artikulator i uzima se zagrizni registrat (10).

Na studijskim modelima može se izvršiti procjena prostora koji je na raspolaganju za izradu nadomjestaka. Bezubi prostori među zubima nosačima mogu biti suviše mali ili veliki za izradu mosta ili ugradnju implantata. U takvim će slučajevima biti potrebno ortodontski pomaknuti zube ili ih preoblikovati brušenjem i krunicama kako bi se dobilo dovoljno prostora za nadomjestak (11).



Slika 1. Studijski modeli u artikulatoru. Preuzeto uz dopuštenje urednice prof. dr. sc. Ketij Mehulić: (1)

2.2. Pretprotetička priprema pacijenta

Fiksnoprotetička terapija ima sigurniji ishod ako se provodi u zdravoj usnoj šupljini, stoga je pretprotetička priprema pacijenta neophodna prije donošenja definitivnog plana terapije (15). Priprema pacijenta prije fiksnoprotetičke terapije često je vrlo zahtjevna i obuhvaća suradnju s nizom drugih stomatoloških disciplina, posebice ako se radi o složenoj oralnoj rehabilitaciji. Sanacija obuhvaća sva tkiva usne šupljine (8). Prije izrade plana terapije zubi s beznadnom prognozom trebaju biti ekstrahirani. Sljedeći korak je uklanjanje supragingivnih i subgingivnih naslaga, davanje uputa o provođenju oralne higijene i restaurativni zahvati na zubima s karijesom. Zatim se provodi endodonska terapija i ubrušavanje okluzije ako je to potrebno. U pripremu pacijenta spada i ortodonska terapija. Nakon postizanja optimalnog oralnog zdravlja, može se započeti s izradom plana fiksnoprotetičke terapije (16).

a) Restaurativna i endodonska terapija

Svi karijesi moraju biti uklonjeni do zdravog, tvrdog zubnog tkiva, a tkivo nadoknađeno odgovarajućim materijalima za ispune (8). Prioritet su duboki karijesi kod kojih postoji mogućnost zahvaćanja pulpnog tkiva, dok će manje površinske lezije biti odstranjene brušenjem ako su zubi predviđeni za brušenje. Idealno je promijeniti sve postojeće ispune na zubima koji će biti uključeni u protetičku rehabilitaciju (1). Ako granica kaviteta seže do ili ispod ruba gingive, potrebno je procijeniti potrebu za endodontskom terapijom i izradom nadogradnje ili pak za vađenje zuba (7).

Potrebno je endodontski sanirati sve zube osjetljive na perkusiju te zube kod kojih pacijenti navode spontanu bol ili bol na provocirajuće čimbenike. To je potrebno učiniti čak i kada za to ne postoje radiološki dokazi poput periapikalno vidljive transparencije, prekida kontinuiteta lamine dure ili kondenzirajućeg osteitisa (8). Zubi na kojima je provedena endodonska terapija trebaju biti posebno evaluirani kako ne bi kompromitirali uspjeh protetičke terapije (1). Zube s proširenjem paradontne pukotine ili periapikalnim prosvjetljenjem potrebno je endodontski ili kirurški obraditi bez obzira na kvalitetu punjenja. Kada kvaliteta punjenja nije zadovoljavajuća, ali nema periapikalnih promjena i subjektivnih smetnji, nema potrebe za dodatnom obradom. Endodonska terapija može se provoditi i planski, kada se predviđa da će se brušenjem malpozicioniranih zubi otvoriti pulpna komora (7). Endodontski liječen zub s djelomičnim ili potpunim gubitkom kliničke krune protetički se sanira individualnim lijevanim ili češće

konfekcijskim nadogradnjama koje se intraradikularnim dijelom sidre u korijenu zuba, a ekstraradikularnim dijelom nadomještaju dijelove ili cijelu kliničku krunu izbrušenog zuba (17).

b) Oralnokirurški zahvati

Najčešći oralnokirurški zahvat jest ekstrakcija zuba. Potrebno ju je obaviti što prije kako bi se osiguralo dovoljno vremena za cijeljenje rana i pravilno koštano oblikovanje (7). Zubi koji se ne mogu spasiti vrlo često su rezultat dugotrajnog neliječnog karijesa, traume i/ili neliječene parodontne bolesti. Oni se ne mogu iskoristiti kao nosači i moraju se ukloniti iz usne šupljine jer su izvor infekcije koja može ozbiljno ugrožavati pacijentovo zdravlje (8). Kirurški se također zbrinjavaju ciste i tumori, retinirani i impaktirani zubi, vade se zaostali korjenovi te oblikuje tvrdo i meko tkivo u pripremi za protetičke nadomjeske i implantološku terapiju (1, 7).

c) Parodontološka terapija

Prije svake protetičke sanacije, potreban je parodontološki pregled kojim se utvrđuje stanje parodonta, naslaga na zubima i eventualna prisutnost gingivitisa i parodontitisa. Uklanjanje supragingivnih i subgingivnih naslaga na zubima obavezno je prije protetičke terapije (18). Navedene zahvate doktor dentalne medicine može samostalno provoditi u ordinaciji, uz davanje uputa o provođenju i održavanju oralne higijene. Ako se kliničkim pregledom otkrije prisutnost parodontitisa, obavezno se pacijent upućuje specijalistu (1). Uz sanaciju upala i naslaga, parodontološka priprema prije protetičke sanacije može uključivati produljenje kliničke krune zuba ili korekciju recesija. U slučaju provođenja takvih zahvata konačna protetička terapija ponekad se odgađa i do godinu dana nakon zahvata. Svaki protetički rad, a pogotovo estetski, valja prolongirati do stanja stabilne i zdrave gingive koja do otiska mora biti takva najmanje 2 – 4 tjedna (18).

d) Terapija bolesti oralne sluznice

Oralne bolesti mogu zahvatiti usnice, jezik, nepce ili čitavu sluznicu pa se govori o heilitisu, glositisu, palatitisu i stomatitisu. Bolest koja zahvaća sluznicu usne šupljine otežava manipulaciju u tom području za vrijeme provođenja terapije i otežava prilagodbu pacijenta na nadomjestak. Vrlo čest simptom u usnoj šupljini je osjećaj pečenja, a mogu biti prisutni i bol, suhoća usta i poremećaj osjeta okusa. Oralne bolesti manifestiraju se određenim

makroskopskim i mikroskopskim promjenama oralne sluznice. Etiologija može biti infektivna, alergijska, odraz autoimunih imunoloških poremećaja ili odraz neke druge sistemske bolesti (8). Detaljan pregled sluznice usne šupljine potrebno je provesti u svih pacijenata, a posebice u pušača kako bi se rano otkrio karcinom usne šupljine (1).

e) Ortodonska terapija

Ortodonskom terapijom treba liječiti bilo kakav oblik anomalije položaja zuba. Pacijentu uvijek treba predložiti takvo rješenje, osobito ako se radi o mlađim osobama. Jako nagnute zube nije moguće uključiti u fiksnoprotetički rad bez devitalizacije. Fiksnoprotetičkom terapijom mogu se ublažiti manje ortodonske anomalije. Ortodonskom terapijom otvara se prostor za smještaj fiksnog nadomjeska. Osigurava se pravilan smjer uvođenja nadomjeska te omogućava pravilan prijenos sila na fundament. Za pretprotetičku pripremu pacijenta preporučuje se fiksni ortodonski aparat jer se pričvrsti na zube na duži period i njime se u puno kraćem roku postiže željeni cilj. Sile konstantno djeluju na zube i sprječavaju neželjene pomake i vraćanje zubi u prvobitan položaj. Nakon što se postigne željeni cilj, aparat se uklanja i time se završava aktivna faza terapije. Slijedi period prilagođavanja svih oralnih struktura novonastaloj situaciji. To se postiže upotrebom fiksnih ili mobilnih retainera. Starije osobe rjeđe posežu za navedenim oblikom pretprotetičke pripreme dijelom zbog dugotrajnosti terapije, ali i financijskih ograničenja (8).

2.3. Planiranje konvencionalne fiksnoprotetičke terapije

Unatoč naporima stomatologa o educiranju pacijenata o pravilnoj higijeni usne šupljine te liječenju zubnog karijesa i parodontnih bolesti, gubitak zuba i dalje predstavlja velik problem (19). Gubitak zubi može biti posljedica traume ili je njihov nedostatak prirođen (11). Djelomična ili potpuna bezubost vrlo je neugodna jer utječe na aktivnosti poput govora i hranjenja, ali i na izgled pojedinca (19). Utjecaj gubitka zuba na kvalitetu života varira kod pojedinaca. Izostanak ili gubitak zuba kod nekih osoba može imati ozbiljne socijalne i profesionalne posljedice i biti psihološki snažno povezan s gubitkom samopoštovanja (11). Potpuna bezubost mogla bi se doživjeti i kao gubitak vitalnosti te znak starenja. U osnovi, gubitak zuba utječe na međuljudske odnose i dnevne aktivnosti, ali i kvalitetu života (19).

Nakon gubitka zuba kod mlađih bolesnika, najčešće prvih trajnih kutnjaka, može nastati okluzalna nestabilnost uzrokovana migracijom i naginjanjem zuba u blizini mjesta ekstrakcije,

kao i zbog supraerupcije antagonističkih zuba (11). Osim okluzalne nestabilnosti, nesanimirani gubitak zuba može rezultirati i povećanim rizikom za nastanak temporomandibularnih poremećaja i smanjenom sposobnošću mastikacije (20).

Fiksni nadomjesci pri nadoknadi zuba pacijentu pružaju veće zadovoljstvo od mobilnih nadomjestaka zbog veće sličnosti s prirodnim zubima kada su u pitanju funkcija i komfor (21).

2.3.1. Planiranje mostova

Most je fiksnoprotetičko sredstvo za rekonstrukciju stomatognatog sustava. Mosnu konstrukciju čine sidra i tijelo mosta. Sidro je dio mosta koji leži na zubu nosaču i povezuje ga s tijelom mosta. Tijelo mosta je dio konstrukcije kojim se nadoknađuju zubi koji nedostaju, a svaki zub koji se nadoknađuje nazivamo međučlanom (22).

Postoji više načina sidrenja mosta na zub nosač. Najčešći način sidrenja je potpunom krunicom. Djelomična krunica koristi se kao sidro kod bočnih mostova malih raspona, u pacijenata s malom predispozicijom za karijes te parodontalno zdravim zubima s masivnim, dugačkim i intaktnim krunama. Djelomična krunica je kontraindicirana kod kratkih i gracilnih zubi, kao i kod karijesom ili abrazijom oštećenih zubi. *Inlay* se također može koristiti kao sidro kod mostova s jednim međučlanom. Upotrebljava se radi poštude zubnog tkiva, a nosač mora biti masivan i zdrav. *Inlay* se uvijek postavlja mezijalno (1).

Terapija mostom indicirana je kada nedostaje jedan zub ili više njih. Zubi koji nedostaju nadoknađuju se mostom koji je dizajniran tako da ispunjava funkcijske i estetske zahtjeve zuba koji nedostaje. Ako su okluzalne sile na most usmjerene aksijalno i ako pacijent održava optimalnu oralnu higijenu, vjerojatnost za dugoročan uspjeh mosta je velika (23).

2.3.1.1. Odabir zuba nosača

Kod procjene zuba nosača, zubi se klasificiraju kao zubi s dobrom ili upitnom prognozom. Zubi s upitnom prognozom dijele se na izlječive i na beznadne zube koji trebaju biti ekstrahirani (24). Nosači mosta mogu biti primarni, kada se nalaze uz bezubi prostor, ili sekundarni kada se nosači podvostručuju u slučaju slabog biološkog čimbenika primarnog nosača. Time se stvara

funkcijska cjelina kao kod dvokorijenskog zuba i veća površina parodontnog ligamenta preko kojega se sile prenose na alveolarnu kost (1).

Odabir i broj zuba nosača ovisi o sposobnosti svakog zuba da podnese žvačne sile, kao i o jačini žvačnih sila u stomatognatom sustavu (25). Zubi nosači moraju se oduprijeti silama koje djeluju na njih same, kao i na sile koje djeluju na zube koje most nadomješta (26). Sposobnost pojedinog zuba da podnese žvačne sile ovisi o broju korjenova, njihovu obliku, dužini i položaju u kosti, kao i o razini alveolarne kosti. Što su korjenovi kraći i uži, tj. što je njihova površina manja, bit će lošiji nosači. Idealan omjer krune i korijena je 1 : 2, dok je najmanji omjer 1 : 1 (25). Molari s divergentnim korjenovima i jednokorijenski zubi s eliptičnim presjekom korijena najbolji su nosači (23).

Parodontopatični zubi nisu dobri nosači (5). Obavezno treba na rendgenogramu analizirati razinu alveolarne kosti i klinički ispitati pomičnost zuba. Kratki korjenovi ne mogu podnijeti žvačno opterećenje i potrebno je uključiti dodatni nosač u konstrukciju (15). Ante je 1926. godine donio pravilo koje glasi: zbroj površina korjenova nosača trebao bi biti jednak ili veći od zbroja površina korjenova zubi koji se nadomještaju (23). Uz to, parodontni ligament najbolje prenosi sile koje su aksijalno usmjerene na zub (25). Pritom zubi koji su nagnuti više od 25 stupnjeva ne bi trebali biti uporišni zubi jer se žvačne sile na takvim zubima ne prenose aksijalno, već lateralno. To će dovesti do oštećenja parodontnog ligamenta na mezijalnoj strani korijena takvog zuba (15).

Kada god je to moguće, za nosača se odabire vitalan zub (26). Svi budući zubi nosači moraju biti podvrgnuti testovima vitaliteta, termičkim i električnim. Avitalni zubi sa zadovoljavajućim endodontskim punjenjem također mogu poslužiti kao nosači (5). Stopa preživljavanja vitalnih uporišnih zuba obično je viša od one za avitalne endodontski liječene uporišne zube, posebno kod mostova dugog raspona (11).

Zubi nosači trebaju imati dovoljno visoku kliničku krunu za postizanje retencije. Ponekad je potrebno pacijenta uputiti parodontologu radi produženja kliničke krune (26). To se postiže gingivektomijom ili apikalno pomaknutim režnjem (5). Ti se zahvati, osim za retenciju, provode i za estetiku u fronti (26). Ako se planira most na zubima s niskom kliničkom krunom, moraju se paralelizirati nasuprotne stijenke u zubnom vratu u visini od 1 do 2 mm. Potrebno je služiti se intrakoronarnim retencijama kako bi se povećala retencijska površina zuba nosača i

definirao smjer uvođenja nadomjeska na uporišne zube (1). Ako su zubi izrasli u bezubi prostor, moraju biti skraćeni do okluzalne ravnine prije nego što se uključe u terapiju kao nosači (5). Kod takvih zubi ponekad će biti indicirana endodontska terapija jer će njihovo skraćivanje biti neizbježno bez devitalizacije (26).

2.3.1.2. Određivanje smjera unošenja mosta

Paralelnost se u protetičkom smislu može definirati kao odnos dviju ili više ploha čiji položaj služi kao vodilja nadomjesku. Svi nadomjesci moraju biti izrađeni po strogom principu paralelnosti koji će osigurati njihovu funkciju i trajnost. Instrument koji omogućava ostvarivanje principa paralelnosti u stomatološkoj protetici naziva se paralelometar. Pomoću paralelometra analiziraju se studijski modeli pri planiranju protetičke terapije. Moguće je izvesti analizu zubi i njihovih međusobnih odnosa te probno brušenje studijskih modela kako bi se odradila priprema i proučili uvjeti u usnoj šupljini. Nakon kliničkog brušenja zubi, izrađuju se modeli i uvode se u paralelometar kako bi se analiziralo brušenje bataljaka. Kod disparelnih nosača koje nije moguće izbrusiti da budu paralelni ili bi njihovo uključivanje u fiksnoprotetički rad vrlo brzo naštetilo potpornom aparatu zuba nosača, nužno je upotrijebiti neke druge metode rehabilitacije (27).

2.3.1.3. Odabir gradivnog materijala

Odabir gradivnog materijala za određeni klinički slučaj od velike je važnosti za tehnološku, ali i funkcijsku trajnost fiksnoprotetičke terapije. Na raspolaganju su plemenite i neplemenite dentalne legure, polimeri, keramički sustavi i vlaknima ojačani kompoziti (1).

Plemenite dentalne legure najčešće su u upotrebi za dvoslojne nadomjeske gdje metalna osnovna konstrukciji daje čvrstoću, trajnost i stabilnost, a estetski obložni materijal boju i konačan oblik. Zlatne legure su indicirane i za izradu galvanizirane krunice, kao i kod alergija na neplemenite legure. Neplemenite legure koje se koriste u protetici za izradu fiksnoprotetičkih nadomjestaka jesu nikal-kromove, kobalt-kromove, titan i legure titana (28).

Polimeri se u fiksnoj protetici koriste za izradu faseta krunica i mostova te privremenih krunica i mostova (28).

Prema kemijskom sastavu, dentalna keramika dijeli se na silikatnu i oksidnu keramiku. Silikatne keramike dijele se na glinične i staklokeramike, dok se oksidne keramike dijele na aluminij-oksidne i cirkonij-oksidne. Krunice mogu biti izrađene iz obje navedene skupine keramičkih materijala, iako se zbog estetskih i mehaničkih svojstava preporučuje primjena staklokeramike pri izradi nadomjestaka u prednjem dijelu zubnog niza, dok se cirkonij-oksidna keramika zbog iznimne čvrstoće preporučuje u stražnjem dijelu zubnog niza. Za izradu estetskih ljuskica upotrebljava se glinična keramika, staklokeramika ojačana leucitima te litij-disilikatna staklokeramika. Mostovi u prednjem dijelu zubnog niza mogu se izraditi iz litij-disilikatne, infiltracijske aluminij-oksidne i cirkonij-oksidne keramike. U stražnjem dijelu zubnog niza mostovi se izrađuju od polikristaliničnih keramika, osobito od cirkonij-oksidne keramike. Estetske obloge na čvršćim osnovnim konstrukcijama, metalnim ili keramičkim, izrađuju se od glinične keramike i staklokeramike. *Inlayi* i *onlayi* se izrađuju od glinične keramike i staklokeramike. Litij-disilikatne i oksidne keramike mogu se koristiti za individualne keramičke korijenske kolčiće (29).

Vlaknima ojačani kompoziti rabe se u fiksnoj protetici za izradu krunica, mostova kratkog raspona s jednim međučlanom, intraradikularno sidrene nadogradnje te za ojačanje privremenih krunica i mostova (7).

2.3.1.4. Odnos uporišnih zuba prema međučlanovima mosta

Sa stajališta opterećenja pri planiranju mosta vrijedi pravilo da bi most trebao imati toliko nosača koliko i međučlanova, tj. na svaki zub nosač dolazi po jedan međučlan u odnosu 1 : 1. Gubitak jednog zuba u stražnjoj regiji iz statičkih se razloga uvijek rješava s dva nosača u odnosu 2 : 1. Pri gubitku zuba u prednjoj regiji zubnog niza odnos je najčešće 2 : 1, iako može biti i 1 : 1 ako nedostaje bočni sjekutić. Kod dubokog zagrizanja odnos je 3 : 1. Pri gubitku dva zuba u prednjoj regiji zubnog niza odnos je najčešće 4 : 2, a pri gubitku dva zuba u stražnjoj regiji odnos može biti 3 : 2. Pri gubitku triju zuba odnos može biti 2 : 3, uz uvjet da je biološki čimbenik uporišnih zubi dobar, a najčešće je odnos 3 : 3. Pri gubitku četiriju zuba u prednjoj regiji zubnog niza odnos je 2 : 4 ili 4 : 4 u slučaju velike zakrivljenosti zubnog luka. Pri gubitku više od 4 zuba odnos je 3 : 6, 4 : 8 i 4 : 10 kod polukružnih mostova (1, 22).

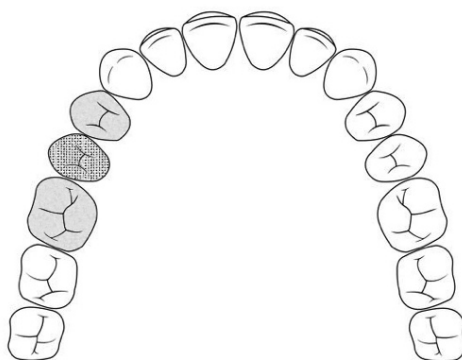
2.3.1.5. Nedostatak jednog zuba

Nadomjestak jednog zuba u prednjem dijelu usne šupljine indiciran je iz estetskih, fonetskih, a zatim iz žvačno-funkcijskih razloga. U slučaju gubitka prednjeg zuba, pacijent se najčešće odmah javlja stomatologu (22). Kod gubitka stražnjeg zuba, pacijent se obično javlja kada nastupi bol ili teže narušenje funkcije žvačnog sustava (1).

Terapijske mogućnosti pri gubitku jednog zuba jesu implantat ili most. Most može biti obostrano sidren, što je statički najpovoljnije. Dodatkom još jednog nosača produžuje se sustav sidrenja te sprječava djelovanje transverzalnih sila. Jednostrano sidreni privjesni most ima kompromitiranu statiku. Nosač treba biti vitalan i velikoga biološkog čimbenika, a u slučaju dubokog zagriža poželjno je dodati *inlay* koji će neutralizirati vertikalno opterećenje privjeska i horizontalne sile koje okreću nosač. Time se postiže manji štetni učinak na stražnje zube. Dvostruko jednostrano sidrenje postiže se podvostručenjem nosača. Još jedna opcija je i most na lijepljenje (1).

a) Obostrano sidreni most

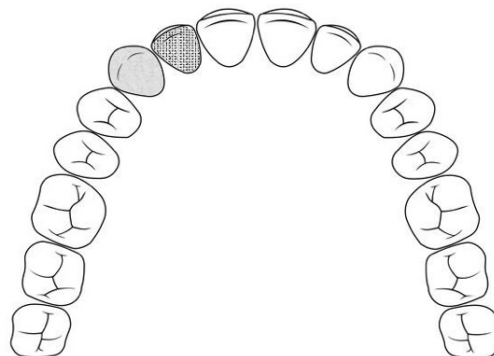
Nedostatak jednog zuba može biti nadoknađen tročlanim mostom koji ima jedan mezijalni i jedan distalni nosač (Slika 2.). Tročlani most sastoji se od jednog međučlana koji nadomješta izgubljeni zub i dva sidra koja su spojena na zube nosače (23).



Slika 2. Tročlani most za nadoknadu drugog pretkutnjaka obostrano sidren na prvom pretkutnjaku i prvom kutnjaku

b) Privjesni most

Most koji samo s jedne strane ima nosač naziva se privjesnim mostom. Dugoročna prognoza ovakvog mosta je nepovoljna zbog toga što sile nisu aksijalno usmjerene na zub nosač, već na njega djeluju lateralne sile. To može dovesti do naginjanja i rotacije zuba nosača. Sigh i sur. tvrde da privjesni most sidren na implantatu ima bolju dugoročnu prognozu (23). Primjer privjesnog mosta je nadoknada lateralnog gornjeg sjekutića sidrenjem na očnjaku (Slika 3.). Takav nadomjestak se pokazao uspješnijim zbog masivnog korijena očnjaka. Kada se aplicira vertikalna sila na privjesni most, postoji tendencija odizanja nosača koji je najudaljeniji od međučlana. Zbog djelovanja tlačnih i vlačnih sila na tijelo mosta, konstrukcija treba biti rigidna i otporna na djelovanje tih sila. Veza mosta sa zubima nosačima mora biti podjednako jaka. Iako se *inlay* mogu koristiti kao sidra za privjesni most, preporučuje se korištenje cementirane krunice (30).



Slika 3. Privjesni most za nadoknadu lateralnog sjekutića sidren na očnjaku

c) Dvostruko jednostrano sidrenje

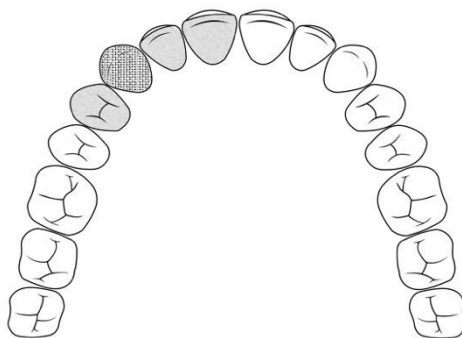
Odluka o dvostrukom jednostranom sidrenju umjesto obostranog sidrenja donosi se ako bi se brušenjem za obostrano sidrenje oštetilo intaktan zub. Uvijek je bolje brusiti avitalan zub ili zub s višestrukim ispunima (22).

d) *Inlay* most

Inlay most na jednom ili na svim zubima nosačima ima *inlay* kao sidro. Ima biološku prednost nad klasičnim mostom jer se čuva velika količina zdrave zubne supstance, uspostavlja prekinuti prijenos opterećenja i ne zadire u parodont. Izrađuje se iz slitine i odgovarajućeg estetskog obložnog materijala, potpune keramike i vlaknima ojačanih kompozita. Ovisno o vrsti gradivnog materijala, nadomjestak se cementira klasično ili adhezijski. Indiciran je za nadoknadu jednoga zuba ili uključenje neparalelnih zuba nosača nagnutih za više od 24 stupnjeva u mosnu konstrukciju bez devitalizacije, a kontraindiciran je kod opsežnih ispuna u kruni zuba nosača, endodontski liječenih zubi, cervikalnih defekata tvrdih zubnih tkiva, niskih kliničkih kruna i rotiranih zubi (31). Most na lijepljenje je minimalno invazivan način nadoknade izgubljenog zuba. Izrađuje se iz potpunih keramika i cementira adhezivno. Može se primijeniti i kod mladih ljudi s nezavršenim rastom kao privremeno terapijsko rješenje uz česte kontrole i korekcije (32).

e) Nadomjestak očnjaka

Predstavlja poseban problem zbog jako izraženog zubnog luka i djelovanja sila izvrtanja na most. Most od prvog pretkutnjaka do lateralnog sjekutića dovoljan je samo ako su povoljni okluzijski odnosi. Pri dubokom zagrizu treba dodati još i središnji sjekutić kao nosač (Slika 4.) (22).

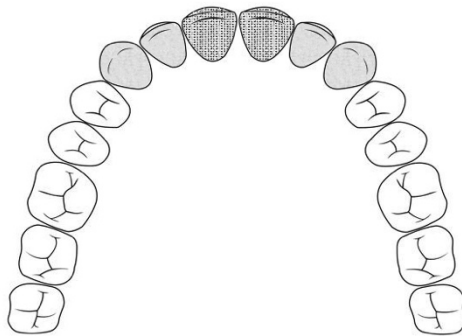


Slika 4. Četveročlani most za nadoknadu očnjaka s mezijalno podvostručnim nosačima

2.3.1.6. Nedostatak dvaju ili više zubi

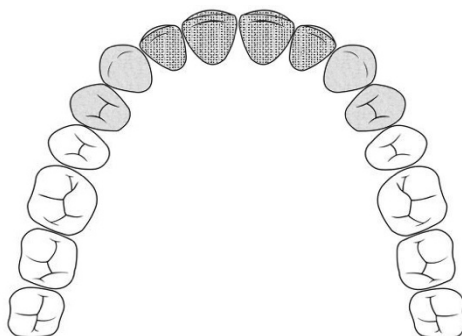
Za zatvaranje dužega bezubog prostora potrebna su najmanje dva nosača koji imaju biološki faktor jednak ili veći od zubi koji se nadomještaju. Podvostručenje nosača kompenzirat će djelovanje horizontalnih, sagitalnih i transverzalnih sila. Najpovoljnije je ako tijelo mosta leži među nosačima. Jedan nosač s dva privjeska nikada ne dolazi u obzir.

Nadomjestak gornjih središnjih sjekutića sa sidrenjem na lateralnim sjekutićima teoretski je dovoljan samo ako su zubi klinički dobri, ako je luk plitak i zagriz normalan. U kliničkoj praksi češće je podvostručenje nosača uključivanjem očnjaka (Slika 5.) (22).



Slika 5. Šesteročlani most za nadoknadu gornjih središnjih sjekutića, obostrano sidren na lateralnim sjekutićima i očnjacima

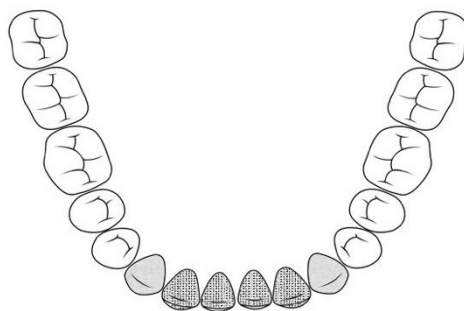
Slobodan prostor od tri do četiri zuba stvara znatne poteškoće u sanaciji. Kod lučnog spajanja postoji opasnost od nefiziološkog opterećenja nosača zbog jakog utjecaja horizontalnih transverzalnih sila (22). Kada se mostom nadomještaju četiri maksilarna sjekutića, sile koje djeluju na most nastojat će izvrnuti most zbog zaobljenosti zubnog luka. Zato kod nadomještaja gornjih sjekutića kao sidra treba koristiti očnjake i pretkutnjake (Slika 6.) (23).



Slika 6. Osmeročlani most za nadoknadu središnjih i lateralnih gornjih sjekutića obostrano sidren na očnjacima i prvim pretkutnjacima

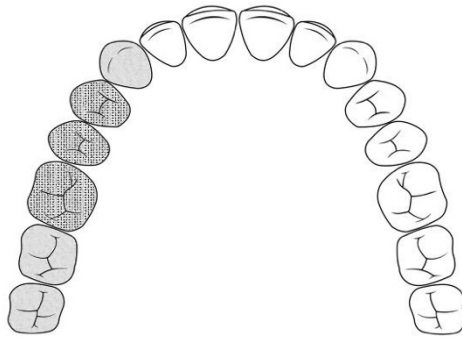
Sidrenje samo na očnjacima u ovoj je situaciji dozvoljeno samo ako se radi o skoro linijskom spoju zuba nosača, fiziološkoj okluziji i zdravoj potpori zuba. Ako je strelica izbačenog luka duga, parodontna potpora oslabljena, zbog učinka izvrtanja kao i torzije očnjaka u funkciji, nosači se podvostručuju uključivanjem pretkutnjaka (22).

Kod nadoknade sva četiri donja inciziva, dovoljno je most sidriti samo na očnjacima zbog manje zaobljenosti donjeg zubnog luka (Slika 7.) (23).



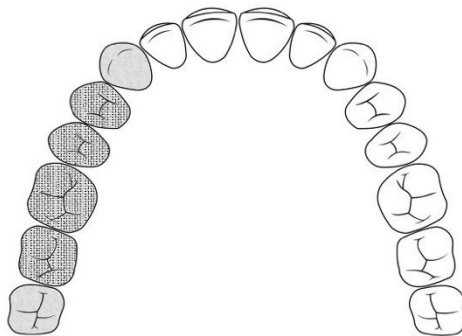
Slika 7. Šesteročlani most za nadoknadu donjih središnjih i lateralnih sjekutića, obostrano sidren na očnjacima

Manjak dva pretkutnjaka i prvog kutnjaka rješava se izradom mosta od očnjaka do drugog kutnjaka. Ako je prisutan i treći kutnjak, a radi se o gornjoj čeljusti, treba ga obavezno uključiti u mosnu konstrukciju kako ne bi došlo do njegove distalizacije i stvaranja džepova koji bi doveli do retencije hrane i upale (Slika 8.) (22).



Slika 8. Šesteročlani most za nadoknadu oba pretkutnjaka i prvog kutnjaka, sidren na očnjaku i distalno podvostručenim nosačima

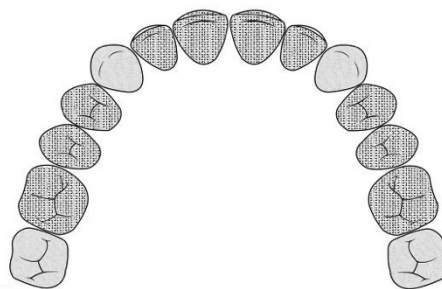
Gubitak četiri lateralna zuba terminalna je indikacija za most (Slika 9.). Izradit će se fiksni rad samo ako je treći kutnjak dovoljno velike kliničke krune, zdravog paradonta i ako postoje normalni okluzijski odnosi (22).



Slika 9. Terminalna indikacija za most. Gubitak četiri zuba u nizu nadoknađen sidrenjem na trećem kutnjaku i očnjaku

Ako je prisutan gubitak više od četiri zuba u nizu, indicirana je proteza (22).

Polukružnim mostom često se mogu ispraviti nepovoljni okluzijski odnosi i povisiti okluzija. Ako je raspored preostalih zubi poligonalan, površinsko spajanje djeluje kao imobilizacija u transverzalnom i obostrano sagitalnom smjeru. Često se radi o očnjacima i prvim ili drugim kutnjacima kao jedinim preostalim zubima (Slika 10.) (22).



Slika 10. Polukružni most sidren obostrano na očnjacima i prvim kutnjacima

2.3.2. Planiranje implantoprotetičke terapije

Upotreba dentalnih implantata za nadoknadu izgubljenih zubi sve je zastupljenija u ordinacijama dentalne medicine (11). Posebice se često koristi u situacijama pri kojima su susjedni zubi intaktni, nepogodni za uporabu kao uporišni zubi ili pacijent ne dopušta njihovo brušenje (7).

Prednost implantoprotetičke terapije u odnosu na klasičnu nadoknadu izgubljenog zuba mostom je rekonstrukcija prirodnog položaja, oblika, izgleda i funkcije zubi bez potrebe za brušenjem susjednih zubi, čime se oni nepovratno oštećuju. Također dovodi do funkcijskog podražaja alveolarnog nastavka, čime se sprječava njegova resorpcija. Zadržavanjem kosti zadržava se i arhitektura mekih tkiva. Tako se zub nadomješta na način sličan prirodnom (7).

Još jedna od prednosti implantata jest nemogućnost nastanka karijesa uporišnog zuba (11).

Ova vrsta terapije posebno je pogodna u lateralnom segmentu kada zbog nedostatka distalnog zuba nosača nije moguća izrada konvencionalnog mosta. Rasponi od dva do šest zubi nadoknađuju se većim brojem implantata opskrbljenih pojedinačnim krunicama ili manjim brojem implantata koji služe kao nosači mosta. Implantat se može koristiti i kao središnji nosač u bezubom rasponu od tri ili više zubi (10).

Uspjeh protetičke terapije implantatom ovisi o pravilno izvršenoj kirurškoj fazi (33). Pri implantoprotetičkoj terapiji nužna je dobra komunikacija između kirurga i protetičara radi potrebne preciznosti ove vrste rada (10). Položaj, promjer i broj implantata određuju se protetičkim zahtjevima i anatomskim ograničenjima (33).

Mnogo je biofizičkih razlika između prirodnog zuba i unutarkošanog zubnog implantata, koje zahtijevaju pažljive procjene žvačnog opterećenja implantata i dizajna protetičke nadogradnje (11). Veličina, smjer i trajanje djelovanja funkcijskih i parafunkcijskih sila utječu na odabir vrste implantoprotetičkog sustava i modalitet terapije. Na uspjeh implantoprotetičke terapije u biomehničkom smislu u pacijenata bez simptoma i znakova temporomandibularnih poremećaja ne utječe bitno vrsta i dimenzije implantata, vrijeme implantacije i način opterećenja, dok u pacijenata sa znakovima i simptomima funkcijskih poremećaja navedeni čimbenici mogu bitno utjecati na uspjeh terapije. Stoga su manualna i funkcijska analiza bitni čimbenici u dijagnostici i planiranju implantoprotetičke terapije (7).

U fazi planiranja implantoprotetičke terapije biomehnička procjena ključna je za funkcijsku trajnost terapije i cilj joj je smanjenje rizika od preopterećenja i posljedičnog neuspjeha terapije. Uspjeh terapije povećava se ako je osigurano opterećenje po uzdužnoj osi implantata. Nadomjestak treba imati smanjen nagib kvržica i široke fose. Pri implantoprotetičkoj nadoknadi u lateralnom segmentu treba izbjegavati kontakte tijekom kretnji donje čeljusti. Pri nadoknadi jednog zuba preporučuje se 10 μ m slobode u antagonističkom kontaktu krunice nošene implantatom u položaju maksimalne interkuspidacije neovisno o njezinu položaju u čeljusti (7).

Kao dio postupka planiranja liječenja preporučuje se CBCT trodimenzionalno radiografsko snimanje i korištenje softvera za planiranje liječenja kako bi se postigao optimalan unutarkoštani smještaj različitih veličina i oblika zubnih implantata (11).

U estetskom segmentu zubnog niza potrebno je provesti estetsku analizu koja se sastoji od izrade digitalnih fotografija i njihove računalne analize te izrade kompozitnih probnih nadomjestaka (7).

Tijela dentalnih implantata građena su uglavnom od komercijalno čistog titana i analogna su zubnom korijenu. Ugrađuju se u preparirano koštano ležište i postupkom oseintegracije tvore čvrst spoj s okolnom kosti (7).

Protetička opskrba implantata može se vršiti unutar 48 sati od implantacije. Tada se govori o imedijatnom opterećenju. To je moguće samo ako postoji dostatna primarna stabilnost implantata, koja se definira kao mehanička čvrstoća implantata neposredno nakon implantacije. Rano opterećenje implantata odnosi se na period od 48 sati do 8 tjedana nakon implantacije, prije završetka oseintegracijskog perioda. Odgođeno opterećenje vrši se nakon 3 mjeseca od

implantacije, kada je završen period oseintegracije. Implantat tada posjeduje biološku stabilnost zbog apozicije kosti oko tijela implantata (7).

Protetički nadomjestak može se fiksirati na bataljak implantata na dva načina. Fiksacija cementom stvara hermetički zatvoren prostor između bataljka i nadomjeska koji ne može biti koloniziran bakterijama. Pruža se i mogućnost uporabe individualnih bataljaka od cirkonijeva oksida te primjena visokoestetskih potpuno keramičkih nadomjestaka. Fiksacija vijkom omogućava jednostavno uklanjanje i servisiranje nadomjeska. Ta tehnika zahtijeva potpuno pasivan dosjed nadomjeska na bataljke i iznimnu preciznost rada, posebice u zubotehničkom laboratoriju. Između bataljka i nadomjeska postoji slobodan prostor koji može biti koloniziran bakterijama (7).

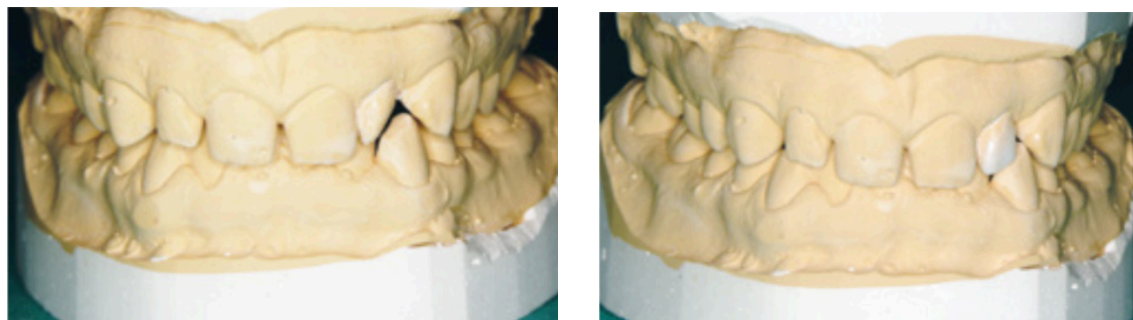2.4. Planiranje fiksnoprotetičke terapije u estetskoj zoni zubnog niza

U današnje vrijeme, pacijent može biti nezadovoljan čak i zdravim stomatognatim sustavom ako je narušena estetika njegova osmijeha (34). To rezultira smanjenim samopouzdanjem, a samim time i smanjenom kvalitetom života. Jedan od vodećih uzroka velike zainteresiranosti pacijenata za estetske zahvate jest utjecaj medija (35). Harmoničan osmijeh važan je čimbenik privlačnosti i percepcije ličnosti. Često se povezuje s uspješnom, inteligentnom i susretljivom osobom (36). Lijep osmijeh rezultat je simetrije i međusobnog sklada u proporcijama i međuodnosu zubi, usana i gingive. Na estetiku utječu vidljivost i konture gingive pri osmijehu, pomak sredine, dijasteme, bukalni koridori, luk osmijeha te proporcije, položaj i boja zubi (35).

2.4.1. Dijagnostičko navoštavanje (*wax-up*)

U svrhu postizanja estetskog i funkcionalnog sklada, plan terapije obično se vizualizira pomoću dijagnostičkog navoštavanja (*wax-up*) (Slika 11.) (37). Dijagnostičko navoštavanje služi u planiranju terapije kada je potrebno promijeniti položaj, oblik i veličinu zuba (7). Trodimenzionalni voštani model koji oponaša željeni oblik zubi može se modificirati u skladu s pacijentovim željama do potpunog prihvaćanja predložene terapije (38). Izrađuje ga dentalni tehničar na modelu te stoga kliničar mora uzeti otisak u ustima pacijenta te usmeno i pomoću oznaka na otisku prenijeti tehničaru što više podataka za izradu *wax-upa* kako bi mu olakšao rad (38). Zubi se preoblikuju voskom ili se, ako za to postoji potreba, model ubrušava na određenim područjima. Time se vrši procjena raspoloživog prostora i određuje najpovoljniji

oblik i položaj nadomjeska. On je i dijagnostička informacija koja doprinosi postavljanju plana terapije jer ukazuje na potrebu za prethodnim endodontskim ili ortodontskim liječenjem (38).



Slika 11. Dijagnostičko navoštavanje modela. Preuzeto s dopuštenjem autorice prof. dr. sc. Ketij Mehulić: (38)

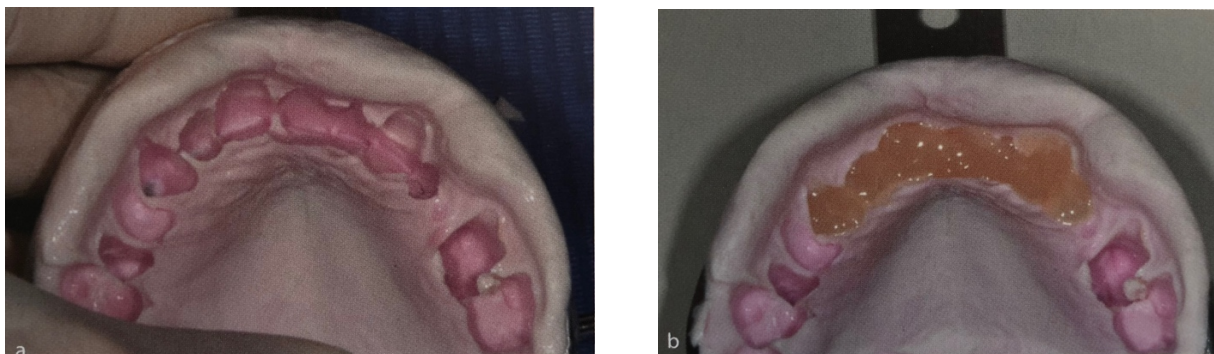
2.4.2. Izrada dijagnostičke maskice (*mock-up*)

Izrada dijagnostičke maskice (*mock-up*) jest izrada privremenog nadomjeska (provizorija) na temelju dijagnostičkog navoštavanja (1). Omogućava intraoralnu trodimenzionalnu vizualizaciju budućeg nadomjeska, što ovoj metodi daje prednost u odnosu na dvodimenzionalnu vizualizaciju pomoću računalnog programa za dizajniranje osmijeha (39).

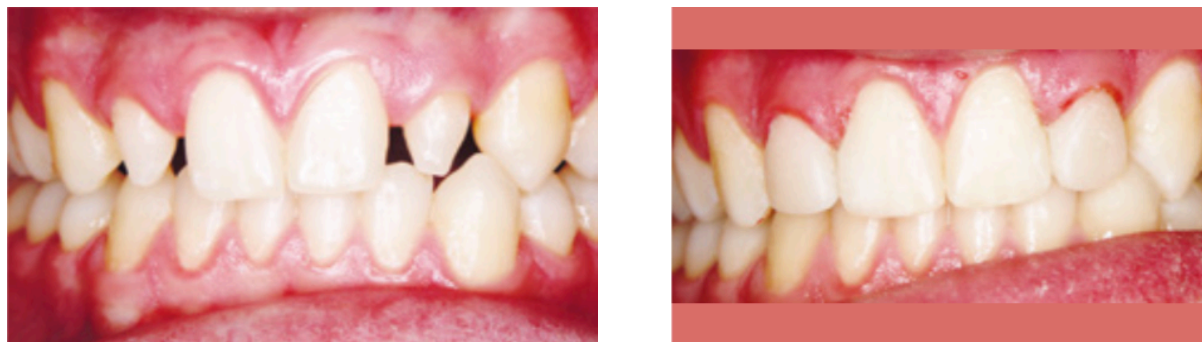Direktni *mock-up* doktor dentalne medicine izrađuje direktno u ustima pacijenta, dok indirektni *mock-up* izrađuje dentalni tehničar u laboratoriju. *Mock-up* se može izrađivati na nebrušenim, kao i na djelomično ili potpuno brušenim zubima (38). Dijagnostički *mock-up* modelira se intraoralno pomoću materijala u boji zuba, najčešće kompozita, do postizanja željena oblika. To se čini bez jetkanja i nanošenja adheziva kako bi se nakon evaluacije nadomjestak mogao jednostavno ukloniti. Ako se koristi adhezijska tehnika *mock-up* može poslužiti i kao privremeni nadomjestak, što je osobito korisno kada se radi o ljuskicama jer je provizorij kod te vrste nadomjestaka relativno nestabilan zbog loše retencije. Privremeni rad može se izraditi i na temelju otiska uzetog preko *mock-upa* koji služi kao kalup za izradu provizorija od odgovarajućeg materijala. Otisak se može uzeti i preko dijagnostičkog *wax-upa*. U silikonski ključ aplicira se autopolimerizirajuća smola te se sve zajedno unosi u usta pacijenta i postavlja preko postojećih zubi (Slika 12.). Nakon polimerizacije i uklanjanja silikonskog ključa na pacijentovim zubima reproduciran je *mock-up* (Slika 13.).

Nakon izrade *mock-upa* budući nadomjestak provjerava se funkcijski i estetski. Provjerava se duljina zubi, položaj u odnosu na usnicu i fonetika (38). Preporučuje se da doktor dentalne medicine pri izradi *mock-upa* ima i dublirani model u nepromijenjenom stanju kao referenciju za usporedbu s početnim stanjem kada pacijentu treba objasniti plan terapije (1). Pacijent može otići kući s privremenim radom, isprobati ga u funkciji, procijeniti estetiku i fonetiku te zatražiti mišljenje od svojih bližnjih. Prilikom izrade pacijent aktivno sudjeluje u svakoj fazi iznoseći vlastite predodžbe i tako dijeli odgovornost za konačan izgled nadomjeska (38). Pacijent mora odobriti konačan izgled budućeg nadomjeska prije nego što se započne terapija koja će dovesti do ireverzibilnih promjena na zubima (39). Kod izrade estetskih ljustki *mock-up* prethodi preparaciji zubi (1).

Kada je u estetskoj rehabilitaciji pacijenta potrebno produljiti kliničku krunu zuba, *mock-up* služi kao vodilja kirurgu ili parodontologu za precizno rezanje gingive uz rub već postavljenog *mock-upa* koji je za vrijeme zahvata stabilan jer je poduprt zubima. Učini se rez u gingivi uz rub *mock-upa* te se ukloni dio gingive i kosti koji se nalaze ispod *mock-upa*. Nakon perioda cijeljenja od 8 tjedana, ponovno se uzima otisak i izrađuje novi *wax-up* i *mock-up* prema novim konturama gingive (40).



Slika 12. Postavljanje materijala za provizorij u otisak. Preuzeto uz dopuštenje urednice prof. dr. sc. Ketij Mehulić: (1)



Slika 13. *Mock-up* središnjih i lateralnih sjekutića. Preuzeto s dopuštenjem autorice prof. dr. sc. Ketij Mehulić: (38)

2.4.3. Digitalno planiranje osmijeha

Dijagnostičke informacije dobivene kliničkim pregledom pacijenta ponekad mogu biti nedostatne za planiranje složenih estetskih rehabilitacija. Suvremene tehnologije i digitalizacija u dentalnoj medicini olakšavaju dijagnostiku tako što kliničaru omogućavaju analizu fotografija u računalnom programu. Tako je moguće uočiti i detaljno analizirati estetske nedostatke pacijentova osmijeha. Samim time olakšano je planiranje i provođenje terapije i osigurana je jednostavna komunikacija s pacijentom i članovima tima. Sve navedene pogodnosti doktoru dentalne medicine omogućava računalni program Digital Smile Design (DSD) (1, 41).

2.4.3.1. Koncept digitalnog planiranja

Brazilski doktor dentalne medicine i dentalni tehničar Christian Coachman osmislio je 2007. godine koncept digitalnog planiranja osmijeha. Ovaj sustav ne zahtijeva posebnu aparaturu, već su potrebni samo fotoaparat i računalo. Pomoću fotografija i videozapisa napravljenih prije početka terapije analizira se pacijentovo lice i proporcije zubi. Ucertavanjem referentnih linija na fotografijama lakše se uočava asimetrija i neharmoničnost postojećeg stanja, što olakšava dijagnostiku i planiranje terapije. Na računalu se ucrtavaju konture budućeg nadomjeska, a pacijent tijekom digitalnog planiranja rada iskazuje svoje želje i mišljenje te tako postaje aktivan sudionik u planiranju. Kada je pacijent zadovoljan, terapeut šalje tehničaru model, sve slike te DSD plan terapije kako bi on mogao napraviti *wax-up* prema zadanim smjernicama. Tako je komunikacija između ordinacije i laboratorija ubrzana i olakšana. Daljnji dio terapije

je istovjetan klasičnom gdje se na temelju *wax-upa* izrađuje *mock-up*, nakon kojega slijedi brušenje. Također, postoji i mogućnost izrade *mock-upa* direktno u ordinaciji u CAD/CAM sustavu koji je sinkroniziran s DSD-om (42).

2.4.3.2. Protokol snimanja

Za pravilno digitalno planiranje ključno je slijediti protokol fotografije. Snimljene fotografije trebaju biti vrhunske kvalitete i preciznosti, s ispravnim držanjem i standardiziranim tehnikama jer se na njima označavaju referentne crte lica koje čine osnovu dizajna osmijeha. Loša fotografija pogrešno prikazuje referentnu sliku i može dovesti do nepravilne dijagnoze i planiranja (43). Jako je važno da pacijent prilikom slikanja sjedi na stabilnoj podlozi te ne miče glavu, a fotograf slika fotografije pod istim kutom kako bi se kasnije u programu mogle pravilno preklapati bez rubne distorzije (42).

Potrebno je snimiti dvije *en face* fotografije, jednu sa širokim osmijehom i jednu s retraktorima. Fotoaparata se mora nalaziti u visini pacijentovih očiju, a udaljenost između fotoaparata i pacijenta prilikom snimanja obje fotografije mora biti jednaka. Pacijent za vrijeme snimanja obostrano grize na silikonski *jig* koji se nalazi u molarnoj regiji. To je važno radi boljeg prikazivanja estetskog područja, što kasnije olakšava crtanje i simulaciju u DSD programu. Zatim slijedi snimanje dviju profilnih fotografija, jedne tijekom osmijeha, a druge u mirovanju (Slika 14.) (1). Jedna od najvažnijih fotografija u dizajniranju osmijeha je tzv. *12 o'clock*. Na njoj se jasno moraju vidjeti oči, brada i kutovi mandibule, a nos ne smije prekrivati zube. Terapeut snima fotografiju tako da stoji iza pacijenta dok je on u ležećem položaju ili obojica sjede, a pacijent se laktovima naslanja na koljena i lice mu gleda prema dolje (1).



Slika 14. *En face* i profilna fotografija osmijeha

Za kraj, snimaju se intraoralne fotografije koje obuhvaćaju frontalni prikaz okluzije, lateralni prikaz incizalne stepenice, lijevu i desnu lateralnu snimku u okluziji te okluzalnu snimku gornje i donje čeljusti. Tom prilikom preporučljivo je koristiti se retraktorima, ogledalima i specijalnim intraoralnim crnim podlogama (42).


Kako statična fotografija snimljena u određenom trenutku ne može jamčiti pravi maksimalan položaj punog osmijeha, videozapisi su korisni kako bi se omogućio izbor fotografije u savršenom trenutku. Videozapisi se mogu pauzirati i pretvoriti u fotografiju tako da se pod željenim kutom napravi snimak najboljeg zabilježenog trenutka (43). Videozapis pacijenta u svakodnevnim radnjama kao što su govor i smijanje, planu terapije dodaje i dinamičnu komponentu osmijeha (1, 42). Najprije se snima *en face* videozapis koji registrira pacijentovo smijanje, osmijeh i mirovanje. U drugom videozapisu pacijent broji od nula do deset, a između brojenja se nasmije i zatim opusti. Bitno je registrirati izgovaranje slova "F", "S" i "V". Na zadnjem videozapisu pacijent izvodi protruzijsku i laterotruzijsku kretnju (1).

2.4.3.3. Faze dizajniranja

Bez obzira na to kojim se programom u dizajniranju osmijeha koristili, koncept je uvijek isti i sadrži određene faze rada (1):

a) Pravilna orijentacija slike:

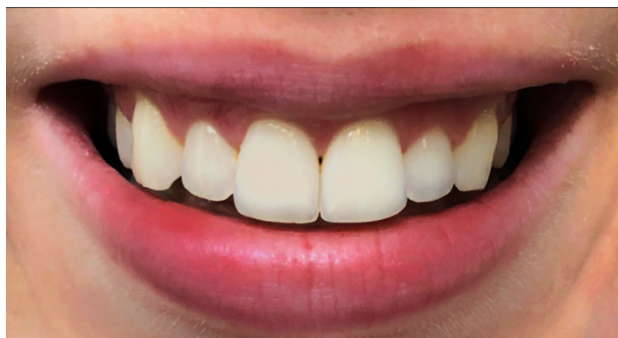U koordinatnom sustavu programa povuku se dvije linije tako da tvore križ te se slika lica poravnava prema njima (Slika 15.). Horizontalna linija prolazi kroz bipupilarnu liniju, koja je u pravilu paralelna s horizontalom. Kod nekih ljudi bipupilarna linija nije paralelna s horizontalom i tada se kao referentne točke uzimaju *tragusi* jer su prema istraživanjima stabilniji prema horizontali u odnosu na oči. Vertikalna linija prolazi sredinom lica, a pritom se za referentne točke uzimaju *glabela* i *filtrum*. Ako pacijent prilikom fotografiranja nije držao glavu potpuno ravno, ovim postupkom fotografija se izravnala i centrirala za daljnje korake (1, 42). Incizalni rubovi prednjih zuba trebaju biti paralelni s interpupilarnom linijom i okomiti na srednju liniju lica (44).



Slika 15. Pravilna orijentacija slike

b) Analiza osmijeha:

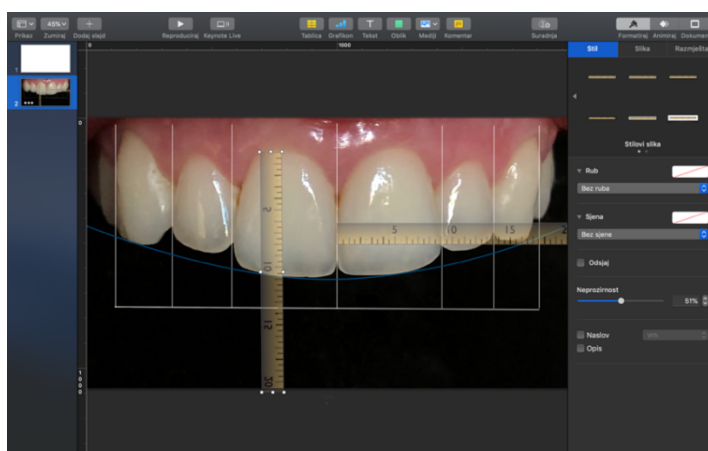
Nakon analize lica radi se dentogingivalna analiza (Slika 16.). Provjerava se duljina gornje usne u mirovanju i u osmijehu kako bi se odredila vidljivost gingive i duljina sjekutića. Dugačka gornja usnica prekriva gingivu u potpunosti i gingivna arhitektura pri planiranju terapije u takvim slučajevima ne predstavlja estetski problem. Idealan osmijeh opisuje se kao onaj kod kojega je vidljiv cijeli središnji sjekutić i 1 mm gingive apikalnije od njega. *Gummy smile* smatra se neestetskim i definiran je vidljivošću više od 3 mm gingive pri osmijehu (44). Krivulja osmijeha uspostavlja se povezivanjem zakrivljenosti incizalnih bridova prednjih zuba maksile i mora pratiti liniju donje usnice u osmijehu (43). Obraća se pozornost na bukalne koridore jer oni daju informaciju o tome treba li proširiti ili suziti zubni luk. Analizira se i odnos dužine stražnjih zubi s donjom usnom. Linije usana treba uzeti kao referentne linije i njima se valja prilagoditi (1).



Slika 16. Analiza osmijeha

c) Kalibracija digitalnog ravnala i određivanje interdentalne širine:

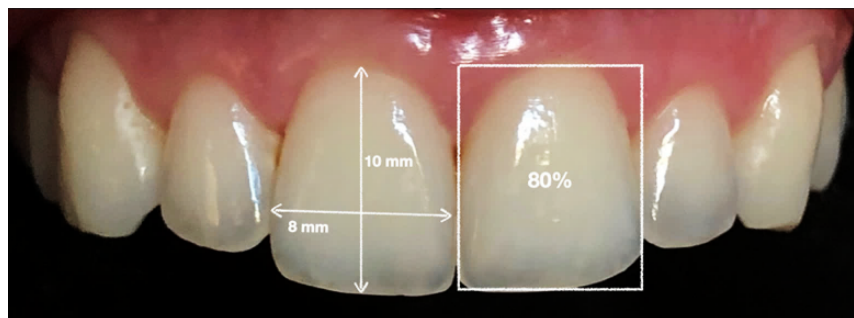
Budući da se planiranje izvodi na 2D digitalnim fotografijama koje nisu nužno slikane u omjeru 1 : 1, potrebna je kalibracija digitalnog ravnala (1, 42). To se čini tako što se duljina središnjeg sjekutića izmjerena na modelu prenosi na intraoralnu fotografiju, a zatim se prema njoj kalibrira digitalno ravnalo (Slika 17.) (41). Nakon toga može se određivati interdentalna širina prema pravilu Recurring Esthetic Dental Proportion (RED). Pravilo kaže da, ako su središnji sjekutići “X”, lateralni bi sjekutići trebali biti “0,7 X”, a očnjaci “0,5 X” (1).



Slika 17. Kalibriranje digitalnog ravnala

d) Mjerenje proporcija zuba:

Mjerenjem središnjeg sjekutića od gingivnog zenita do incizalnog brida i udaljenosti kontaktnih točaka zuba izračunava se omjer čiji se prihvatljiv raspon nalazi između 70 % i 90 %, a idealno iznosi 80 % (Slika 18.). Omjer širine i duljine znatno utječe na estetiku osmijeha. Zubi s velikim postotkom izgledat će veoma zdepasto (bruksizam), a s malim postotkom duguljasto (parodontne bolesti i recesije) (1). U ovoj fazi u programu se mogu iscrtati pravokutnici sa željenim omjerom te se njihovom translacijom planira na koji način će se težiti ostvarenju plana terapije: produženjem kliničke krune na račun gingive gingivoplastikom ili produživanjem krune prema incizalno protetičkim nadomjeskom. U nekim sustavima ti zamišljeni pravokutnici osim u postotcima mogu se izražavati i broičano kao meziodistalni omjeri frontalnih zubi, kako bi se moglo kontrolirati pravilno primjenjivanje zlatnog omjera na incizivima. Takva gradacija zubnom nizu također daje prirodan skladan izgled (42).

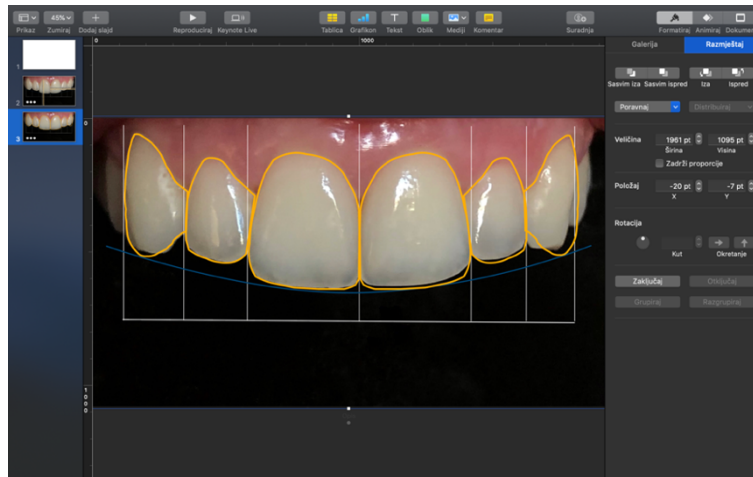


Slika 18. Mjerenje proporcija zuba

U nadolazećem koraku planira se terapija i dizajnira digitalni *mock-up*, poštujući sva protetička pravila. Treba paziti na dob pacijenta, veličinu pregriza, dubinu zagriža, dužinske osi zuba, treba analizirati rendgensku sliku kako bismo dobili uvid u stanje kosti, voditi računa o biološkoj širini i biotipu gingive, kako bismo mogli pravilno isplanirati pojedini zahvat (gingivoplastiku i osteoplastiku) ako je to potrebno ili ako je moguće i u skladu sa željama pacijenta. Svi ti parametri ne mogu biti uneseni u računalo i prilikom plana terapije doktor ih mora uračunati kako bi budući rad bio zadovoljavajući za pacijenta (42).

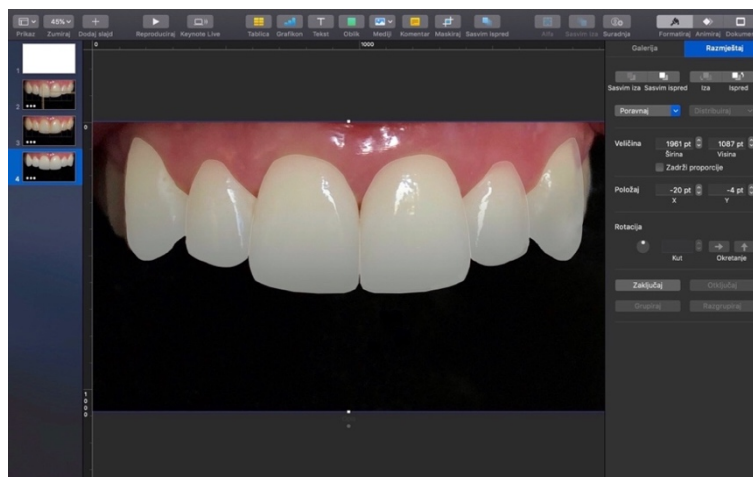
e) Konturiranje zubi:

Kliničar može u programu individualno iscrtavati konture preko svakog zuba ili može preko fotografije pacijentovih zubi zalijepiti već gotove šablone s različitim oblicima zuba (Slika 19.). Odabir oblika zuba ovisit će o pacijentovim željama, obliku lica, dobi i spolu. Simulacije mogu biti učinjene kako bi promijenili položaj incizalnog ruba, proporcije zuba i liniju gingive (41). U ovoj fazi treba voditi računa i o nekim estetskim parametrima da bi rezultat DSD-a bio što bolji. Tu se prvenstveno misli na nagibe uzdužnih osi zuba koji donekle diktiraju pojedine mogućnosti, paralelnost linije donje usne s linijom koja spaja incizalne bridove gornjih zubi, pravilan smještaj gingivnih zenita i vidljivost gingive (42).



Slika 19. Iscrtavanje kontura zuba

Vrlo važnu ulogu u percepciji budućeg nadomjeska, osim oblika, ima i boja zuba. Važno je naglasiti da se koncept digitalnog planiranja u pravilu ne bavi bojom, nego preoblikovanjem zubi prema određenim proporcijama i pravilima estetike kako bi se dobio skladan osmijeh te kako bi tehničar mogao dobiti precizne mjere i bolji uvid u želje pacijenta. U tom vidu boja odabrana u računalnom programu služi isključivo kao važna stimulativna komponenta za pacijenta kod digitalnog *mock-up*a i predodžbe budućeg izgleda (Slika 20.) (42).



Slika 20. Digitalni *mock-up*

2.4.3.4. Prednosti i nedostaci digitalnog planiranja

Iako je DSD odlično dopunsko sredstvo u planiranju terapije, ono nikako ne zamjenjuje klasične protokole. Na digitalnu simulaciju ne treba se oslanjati u potpunosti jer se u računalu može ispraviti puno više defekata nego što je to u moguće u ustima pacijenta. Također, digitalna simulacija ne može zamijeniti klasični *mock-up* u ustima pacijenta na kojem imamo priliku ispitati sve kontakte, dodire antagonista u različitim kretnjama, fonaciju pacijenta te konačan estetski sklad (42).

Kako plan dijagnoze i liječenja ovisi o fotografskoj i videodokumentaciji, neadekvatnost u njima može narušiti referentnu sliku i može rezultirati pogrešnom dijagnozom i planiranjem. Za potpuni 3D digitalni tijek rada potrebni su 3D softveri s redovitim ažuriranjima, intraoralni skener, 3D printer i CAD/CAM tehnologija što ga čini skupim (43). Digitalno planiranje terapije vremenski je dugotrajno, nekim pacijentima možda i teško razumljivo, potrebno je više vremena za razgovor i konzultaciju, a neki pacijenti ga ne mogu niti financijski pratiti (1).

Digitalno planiranje osmijeha pomaže pacijentima da vizualiziraju očekivani konačan rezultat prije samog liječenja, što povećava predvidljivost liječenja. Ono poboljšava dijagnostiku i plan liječenja digitalnom analizom parametara lica, gingive i zuba. DSD omogućava sudjelovanje pacijenta u njegovu dizajnu osmijeha. Pacijent može procijeniti, dati mišljenje i odobriti konačan oblik novog osmijeha prije nego što se provode bilo kakvi postupci liječenja. Ne ostavlja mogućnost žaljenja nakon provedene terapije gdje se nepovratni postupci koji se jednom učine ne mogu više poništiti. Pomaže procijeniti i usporediti promjene prije i nakon liječenja. Pomoću digitalnog ravnala, crteža i referentnih linija lako se mogu usporediti fotografije prije i nakon obrade. Također, njegova primjena ne poboljšava samo komunikaciju između kliničara i pacijenta, već i među članovima interdisciplinarnog tima te između kliničara i laboratorijskog tehničara. Svi članovi tima mogu pristupiti prikupljenim podacima kad god je to potrebno kako bi pregledali, promijenili ili dodali komponente tijekom dijagnostičke i terapijske faze. U konačnici se time ostvaruje bolji timski rad kao i efikasnije planiranje interdisciplinarnog postupanja. Zubni tehničar također prima povratna očekivanja pacijenata vezana uz oblik, raspored i boju zuba kako bi se omogućile sve željene modifikacije. Ova uporna dvostruka provjera osigurava kvalitetu konačnog rezultata (43).

Svrha ovog rada bila je ukazati na važnost pomnog planiranja terapije u fiksnoj protetici kao osnove za postizanje uspješnog terapijskog ishoda, osiguravanja dugotrajnosti nadomjeska i zadovoljstva pacijenta. Pregledom postojeće literature (1 – 44) može se zaključiti da je planiranje fiksnoprotetičke terapije kompleksan postupak. Za njegovo pravilno provođenje ključne su komunikacijske vještine, znanje i iskustvo koje posjeduje doktor dentalne medicine.

Cilj stomatološke brige za pacijenta nije samo odsutnost oralnih bolesti, nego i njegovo duševno i socijalno blagostanje. Oralno zdravlje važan je dio općeg zdravlja jer oralne bolesti mogu utjecati na dnevne aktivnosti, a time i na kvalitetu života (19). Protetička terapija može varirati od restauracije jednog zuba krunicom pa sve do oralne rekonstrukcije koja uključuje suradnju sa specijalistima drugih stomatoloških disciplina (16). Priprema pacijenta prije fiksnoprotetičke terapije često je vrlo zahtjevna i obuhvaća sva tkiva usne šupljine jer se nadomjestak može izraditi isključivo na zdravim, saniranim zubima i sluznici (8).

Nesaniran gubitak zubi može rezultirati nestabilnošću okluzije, povećanim rizikom za nastanak temporomandibularnih poremećaja i smanjenom sposobnošću mastikacije (20). Pri nadoknadi izgubljenih zubi mostom statički je najpovoljnije obostrano sidrenje. Kod određenih indikacija može se izraditi i privjesni most (npr. semicirkularni most), što je statički manje povoljno zbog jednostranog sidrenja. Može se izraditi i *inlay* most čija izrada ne iziskuje brušenje velikog dijela krune zuba. Pri planiranju mosta važan je odabir zuba nosača, topografski raspored preostalih zubi te odabir vrste gradivnog materijala mosta. Nedostatak ove vrste terapije je mutilacija osnovnog morfološkog oblika uporišnih zubi u svrhu preoblikovanja za prihvatanje sidra mosta (22). Implantoprotetička rehabilitacija danas predstavlja zlatni standard kod gubitka zubi. Prednosti ovog terapijskog rješenja su očuvanje pacijentovih zubi, bolja mogućnost higijene i bolja estetika (10).

Stomatologija se razvija kako bi ispunila visoke estetske zahtjeve i očekivanja pacijenata. Terapijski postupci postaju precizniji, minimalno invazivni, ugodniji i brži. Da bi se postigao takav napredak, mora se prijeći granica tradicionalne stomatologije i steći skup umjetničkih i komunikacijskih vještina i vizije, a u tome tehnologija igra ključnu ulogu. Digitalna pomagala nadopunjuju niz tradicionalnih stomatoloških zahvata, s potencijalom za poboljšanje estetskih rezultata i stvaranje zdravih, prirodnih, lijepih i samouvjerenih osmijeha. Digitalna tehnologija postaje višenamjenski alat za planiranje i liječenje u dentalnoj medicini, olakšava se dijagnostika, poboljšava komunikacija, edukacija i predvidljivost terapije (34).

Digitalno planiranje još se uvijek ne koristi u većini ordinacija, ali u budućnosti sigurno hoće. S poboljšanjima softvera u sljedećih nekoliko godina, bit će moguće analizirati estetiku lica u zahtjevnim slučajevima gdje je potrebno postavljati implantate upotrebom datoteka CT ili CBCT snimke, datoteka 3D intraoralnog otiska ili skena lica i fotografije. Također postoji mogućnost integriranja 4D koncepta u kojem se digitalnom dizajnu osmijeha može dodati pokret. Uz stalni napredak tehnologije, može doći vrijeme kada će se digitalno dizajnirani osmijeh moći projicirati u naočale virtualne stvarnosti kako bi se simulacija željenog osmijeha mogla vidjeti uživo (43).

Tehnologija mijenja našu profesiju nabolje i budućnost digitalno poboljšane estetske stomatologije čini se svijetlom i uzbudljivom (34). Međutim, ne smijemo zaboraviti na to da tehnologiji moramo pristupiti s dozom kritičkog razmatranja te njome oplemenjivati svoj rad i svoje znanje, a ne se njome koristiti isključivo kao njihovom zamjenom (42).

- Planiranje fiksnoprotetičke terapije provodi se nakon pravilno postavljene dijagnoze i provedene pretprotetičke pripreme pacijenta kojom se saniraju patološka stanja u usnoj šupljini, uspostavljajući tako optimalne uvjete za provedbenu fazu terapije.
To je bitno zato što se fiksnoprotetički nadomjesci mogu izraditi samo u stomatognatom sustavu bez patoloških stanja.
- Komunikacija je jedan od ključnih aspekata pri planiranju terapije. Doktor dentalne medicine dužan je pacijenta informirati o stanju njegove usne šupljine, postupcima koje je potrebno provesti u svrhu pretprotetičke pripreme usta te konačno predstaviti nacrt, cijenu i dužinu trajanja terapije. Važno je pri planiranju uzeti u obzir pacijentove želje, a pogotovo kod planiranja terapije u estetskoj zoni.
- Digitalno dizajniranje osmijeha omogućava uključenost pacijenta u dizajniranje vlastitog osmijeha i time pridonosi boljoj komunikaciji i većem zadovoljstvu ishodom terapije.

1. Mehulić K. i sur. Dentalna medicina – vodič za praktičare. Zagreb: Medicinska naklada; 2020.
2. Kapetanović G, Prskalo K. Komunikacija u stomatologiji: Poziv ili zanimanje. Sonda. 2014;15:88-90.
3. Rosenstiel SF, Land MF, Fujimoto I. Contemporary Fixed Prosthodontics. 4rd ed. St. Louis: Mosby Inc; 2006.
4. Schillingburg H T, Hobo S, Whitsett L, Jacobi R, Brackett S. Osnove fiksne protetike. 3rd ed. Chicago, Berlin, Rio de Janeiro, Tokyo: Quintessence Publishing Co; 1997.
5. Brehm T W. Diagnosis and treatment planning for fixed prosthodontics. J Prosthet Dent. 1973;30(6):876-81.
6. Inceoğlu B, Yakar EN, Cura N, Eren H. Importance of Taking Anamnesis in Dentistry and Assessment of Knowledge and Attitudes of Dental Students. ACM J Comp Doc. 2014;4:87-91.
7. Čatović A, Komar D, Čatić A i sur. Klinička fiksna protetika – krunice. 1. izdanje. Zagreb: Medicinska naklada; 2015.
8. Mehulić K, Mehadžić K. Pretprotetska priprema pacijenta u fiksnoj protetici. Sonda. 2014;15(28):25-8.
9. Zadravec D, Krolo I. Dentalna radiologija. 1. izdanje. Zagreb: Medicinska naklada; 2016.
10. Bešlić A, Komar K, Viskić J, Mehulić K. Rekonstrukcija visine međučeljusnih odnosa u fiksnoj protetici. Sonda. 2013;14(26):45-8.
11. McCord F, Smales R. Oral diagnosis and treatment planning: part 7. Treatment planning for missing teeth. Br Dent J. 2012;213(7):341-51.
12. Alharby A, Alzayer H, Almahlawi A, Alrashidi Y, Azhar S, Sheikho M et al. Parafunctional behaviors and its effect on dental bridges. J Clin Med Res. 2018;10(2):73-6.
13. Čimić S, Kraljević-Šimunković S, Čatić A. Modeli u stomatološkoj protetici- II. dio. Sonda. 2011;12(21):40-2.
14. Kraljević K, Kraljević S, Pandurić J. Potpune proteze. 1. izdanje. Zagreb: Areagrafika; 2001.
15. Young A. Indications and the Diagnosis for Fixed Partial Denture Prosthesis. J Am Dent Assoc. 1950;41(3):289-95.
16. Drago CJ. Clinical and laboratory parameters in fixed prosthodontic treatment. J Prosthet Dent. 1996;76(3):233-8.
17. Mehulić K, Šuligoj B. Protetska sanacija endodontski liječenih zuba. Sonda. 2009;9(17):23-5.

18. Drobec I, Hulenčić K, Jakovac M, Aurer A. Važnost parodontološke terapije u izradi fiksno-protetskog rada (1. dio). *Sonda*. 2014;15(28):40-2.
19. Kranjčić J, Mikuš A, Peršić S, Vojvodić D. Factors affecting oral health-related quality of life among elderly Croatian patients. *Acta Stomatol Croat*. 2014;48(3):174-82.
20. Omar R. The evidence for prosthodontic treatment planning for older, partially dentate patients. *Med Princ Pract*. 2003;12(1):33-42.
21. Rehman P, Podhorsky A, Schaaf D, Rudel K, Wostmann B. Long-span fixed dental prostheses not meeting Ante's law: a retrospective analysis. *Quintessence Int*. 2015;46(1):51-7.
22. Čatović A. Klinička fiksna protetika. Zagreb: Sveučilište u Zagrebu, Stomatološki fakultet; 1999.
23. Singh S, Singh N. Treatment planning for fixed partial dentures. *Int J Oral Health Med Res*. 2015;2(2):99-101.
24. Zitzmann NU, Krastl G, Hecker H, Walter C, Waltimo T, Weiger R. Strategic considerations in treatment planning: deciding when to treat, extract, or replace a questionable tooth. *J Prosthet Dent*. 2010;104(2):80-91.
25. Reynolds JM. Abutment selection for fixed prosthodontics. *J Prosthet Dent*. 1968;19(5):483-8.
26. Prasad DK, Hegde C, Bardia A, Prasad DA. Questionable abutments: general considerations, changing trends in treatment planning and available options. *J Interdis Dent*. 2013;3(1):12-7.
27. Vidaković A, Pelivan I. Paralelometar. *Sonda*. 2010; 11(20):64-5
28. Mehulić K. i sur. Dentalni materijali. Zagreb: Medicinska naklada; 2017.
29. Menđušić M, Jelić K, Viskiće J, Milardović Ortolan S, Mehulić K. Dentalne keramike – kako, kada i zašto. *Sonda*. 2014;16(29):51-3.
30. Schweitzer J, Schweitzer R, Schweitzer J. Free-end pontics used on fixed partial dentures. *J Prosthet Dent*. 1968;20(2):120-38.
31. Bergman L, Milardović Ortolan S, Viskiće J, Mehulić K. Inlay mostovi. *Sonda*. 2012;13(24):27-9.
32. Kuijs R, van Dalen A, Roeters J, Wismeijer D. The Resin-Bonded Fixed Partial Denture as the First Treatment Consideration to Replace a Missing Tooth. *Int J Prosthodont*. 2016;29(4):337-9.
33. Taylor TD, Belser U, Mericske-Stern R. Prosthodontic considerations. *Clin Oral Implants Res*. 2000;11 Suppl 1:101-7.

34. Coachman C, Paravina RD. Digitally enhanced esthetic dentistry – From treatment planning to quality control. *J Esthet Restor Dent*. 2016;28(1):3-4.
35. Armalaite J, Jarutiene M, Vasiliauskas A, et al. Smile aesthetics as perceived by dental students: a cross-sectional study. *BMC Oral Health*. 2018;18(1):225.
36. Zanardi PR, Laia Rocha Zanardi R, Chaib Stegun R, Sesma N, Costa BN, Cruz Laganá D, et al. The use of the digital smile design concept as an auxiliary tool in aesthetic rehabilitation: A Case report. *Open Dent J*. 2016;10(1):28-34.
37. Miranda ME, Olivieri KA, Rigolin FJ, de Vasconcellos AA. Esthetic challenges in rehabilitating the anterior maxilla: A Case report. *Oper Dent*. 2016;41(1):2-7.
38. Radić T, Sablić V, Milardović Ortolan S, Mehulić K. Wax up i mock up u fiksnoprotetskoj terapiji. *Sonda*. 2012;13(24):57-9.
39. Reshad M, Cascione D, Magne P. Diagnostic mock-ups as an objective tool for predictable outcomes with porcelain laminate veneers in esthetically demanding patients: A clinical report. *J Prosthet Dent*. 2008;99:333-9.
40. Gurrea J, Bruguera A. Wax-up and mock-up. A guide for anterior periodontal and restorative treatments. *Int J Esthet Dent*. 2014;9(2):146-62.
41. Coachman C, Calamita M. Digital Smile Design: A tool for treatment planning and communication in esthetic dentistry. *Quintessence Dent Technol*. 2012;9:1-9.
42. Geštakovski D, Pleše D, Carev T, Knezović Zlatarić D. Digital Smile Design. *Sonda*. 2016;17(32):68-71.
43. Jafri Z, Ahmad N, Sawai M, Sultan N, Bhardwaj A. Digital Smile Design-An innovative tool in aesthetic dentistry. *J Oral Biol Craniofac Res*. 2020;10(2):194-8.
44. Naylor CK. Esthetic treatment planning: the grid analysis system. *J Esthet Restor Dent*. 2002;14(2):76-84.

Sara Svich rođena je 16. svibnja 1995. godine u Puli, gdje je završila osnovnu školu i opću gimnaziju. Godine 2014. upisala je studij dentalne medicine na Stomatološkom fakultetu Sveučilišta u Zagrebu. Dobitnica je Dekanove nagrade za najbolji uspjeh u akademskoj godini 2017./2018. i 2018./2019. Tijekom studija bila je članica pjevačkog zbora Stomatološkog fakulteta „Z(u)bor“.