

Uporaba hijaluronske kiseline u regeneraciji parodonta

Hercigonja, Mihaela

Master's thesis / Diplomski rad

2020

Degree Grantor / Ustanova koja je dodijelila akademski / stručni stupanj: **University of Zagreb, School of Dental Medicine / Sveučilište u Zagrebu, Stomatološki fakultet**

Permanent link / Trajna poveznica: <https://um.nsk.hr/um:nbn:hr:127:206427>

Rights / Prava: [Attribution-NonCommercial 4.0 International/Imenovanje-Nekomercijalno 4.0 međunarodna](#)

Download date / Datum preuzimanja: **2024-07-23**



Repository / Repozitorij:

[University of Zagreb School of Dental Medicine Repository](#)





Sveučilište u Zagrebu

Stomatološki fakultet

Mihaela Hercigonja

UPORABA HIJALURONSKE KISELINE U REGENERACIJI PARODONTA

DIPLOMSKI RAD

Zagreb, 2020.

Rad je ostvaren u Zavodu za parodontologiju Stomatološkog fakulteta Sveučilišta u Zagrebu.

Mentor rada: izv. prof. dr. sc. Darko Božić, dr. med. dent., spec. parodontolog, Zavod za parodontologiju Sveučilišta u Zagrebu

Lektor hrvatskoga jezika: Diana Herak, prof. hrvatskoga jezika

Lektor engleskoga jezika: Mirela Andreis, prof. engleskoga jezika i književnosti

Sastav Povjerenstva za obranu diplomskog rada:

1. _____
2. _____
3. _____

Datum obrane rada: _____

Rad sadrži: 37 stranica

2 tablice

5 slika

CD

Rad je vlastito autorsko djelo, koje je u potpunosti samostalno napisano uz naznaku izvora drugih autora i dokumenata korištenih u radu. Osim ako nije drukčije navedeno, sve ilustracije (tablice, slike i dr.) u radu izvorni su doprinos autora diplomskog rada. Autor je odgovoran za pribavljanje dopuštenja za korištenje ilustracija koje nisu njegov izravni doprinos, kao i za sve eventualne posljedice koje mogu nastati zbog nedopuštenog preuzimanja ilustracija odnosno propusta u navođenju njihovog podrijetla.

Zahvala

Zahvaljujem svojem mentoru prof. dr. sc. Darku Božiću na stručnoj pomoći i savjetima tijekom izrade diplomskoga rada.

Hvala mami, tati, sestri Pauli i ostalima koji su vjerovali u mene i bili mi podrška tijekom studija. Veliko hvala dečku Dorianu koji je uvijek bio uz mene, i kad je bilo najteže.

Želim zahvaliti svojoj grupi, a posebice kolegici Luciji, na svim lijepim trenucima koje smo proveli zajedno tijekom studija.

UPORABA HIJALURONSKE KISELINE U REGENERACIJI PARODONTA

Sažetak

Hijaluronska kiselina sastavni je dio izvanstaničnog matriksa vezivnog tkiva i identificirana je u svim parodontnim tkivima: gingivi, parodontnom ligamentu, cementu i alveolarnoj kosti. Riječ je o biokompatibilnoj, bioresorbilnoj, neantigenoj i neimunogenoj molekuli zbog čega se smatra optimalnim biomaterijalom. *In vitro* istraživanja pokazala su da hijaluronska kiselina omogućuje visoku stopu preživljavanja stanica parodontnog ligamenta te da dovodi do njihove proliferacije i migracije, a svoje djelovanje ostvaruje putem CD44 receptora. Budući da čini ključnu komponentu tijekom cijeljenja tkiva, provedene su studije o njezinoj kliničkoj primjeni u regeneraciji parodonta. U kliničkim istraživanjima pokazala je antibakterijsko, antiedematozno i protuupalno djelovanje. Hijaluronska kiselina može se koristiti u nekirurškoj terapiji gingivitisa i parodontitisa, regenerativnoj kirurškoj parodontnoj terapiji te mukogingivalnoj kirurgiji. Većina autora pokazala je pozitivan učinak hijaluronske kiseline kao dodatka mehaničkoj terapiji parodontitisa, iako nekoliko istraživanja nije dokazalo značajne rezultate. Hijaluronska kiselina povoljno je djelovala na cijeljenje intrakoštanih defekata nakon kirurške terapije što se očitovalo poboljšanjem parodontnih parametara i radiološki dokazanim dobitkom kosti. Nekoliko studija proučavalo je djelovanje hijaluronske kiseline u kirurškoj terapiji recesija i rezultati su pokazali da je postotak prekrivenosti korijenova bio značajno veći u testnim skupinama. S obzirom na to da su određene studije pokazale oprečne rezultate, potrebno je provesti daljnja istraživanja koja će uključiti histološke preparate i dugogodišnje praćenje kako bi se ustvrdila uloga hijaluronske kiseline u regeneraciji parodonta.

Ključne riječi: hijaluronska kiselina; CD44 receptor; cijeljenje; regeneracija; parodont

USE OF HYALURONIC ACID IN PERIODONTAL REGENERATION

Summary

Hyaluronic acid is a normal part of the extracellular matrix in the connective tissue and has been identified in all periodontal tissues: gingiva, periodontal ligament, cementum and alveolar bone. It is a biocompatible, bioresorbable, non-antigenic and non-immunogenic molecule, which is why it is considered as an optimal biomaterial. In vitro studies have shown that hyaluronic acid maintains a high level of cell viability and enhances cell proliferation and migration by binding to a specific CD44 receptor. Since hyaluronic acid is a key component during wound healing, studies have been made about its clinical application in periodontal regenerative therapy. Clinical trials have shown that it has anti-bacterial, anti-oedematous and anti-inflammatory properties. Hyaluronic acid can be used in non-surgical therapy of gingivitis and periodontitis, regenerative and mucogingival surgical therapy. Most authors have shown that hyaluronic acid has a positive effect as an adjunct to mechanical periodontal therapy, although some studies have not proven significant results. A positive outcome was recorded in the treatment of intrabony defects when hyaluronic acid was applied, which was proven by increased periodontal parameters and radiographic bone gain. Several studies have examined the usage of hyaluronic acid in the gingival recession surgical treatment and results have shown that the percentage of root coverage was significantly improved in test groups. Since some studies have shown contrary results, further investigations that will include histological analysis and long-term follow-ups are necessary to prove the role of hyaluronic acid in periodontal regeneration.

Keywords: hyaluronic acid; CD44 receptor; wound healing; regeneration; periodontium

SADRŽAJ

1. UVOD.....	1
2. PRIMJENA HIJALURONSKE KISELINE U REGENERACIJI PARODONTA.....	3
2.1. Anatomija parodonta	4
2.1.1. Gingiva.....	4
2.1.2. Parodontni ligament	5
2.1.3. Cement	6
2.1.4. Alveolarna kost	7
2.2. Biološke osnove hijaluronske kiseline	8
2.2.1. Karakteristike hijaluronske kiseline.....	8
2.2.2. Modifikacija hijaluronske kiseline.....	9
2.2.3. Uloga hijaluronske kiseline tijekom cijeljenja.....	9
2.2.4. Hijaluronska kiselina u parodontnom tkivu.....	11
2.2.4.1. Receptori za hijaluronsku kiselinu	11
2.2.4.2. Djelovanje hijaluronske kiseline na stanice parodontnog ligamenta.....	12
2.3. Klinička primjena hijaluronske kiseline.....	14
2.3.1. Nekirurška parodontna terapija.....	14
2.3.1.1. Uporaba hijaluronske kiseline u mehaničkoj terapiji	14
2.3.1.2. Uporaba hijaluronske kiseline u rekonstrukciji interdentalne papile	16
2.3.2. Kirurška parodontna terapija.....	17
2.3.2.1. Uporaba hijaluronske kiseline u regenerativnoj kirurgiji	17
2.3.2.2. Uporaba hijaluronske kiseline u mukogingivalnoj kirurgiji.....	22
3. RASPRAVA.....	24
4. ZAKLJUČAK.....	28
5. LITERATURA	30
6. ŽIVOTOPIS.....	36

Popis skraćenica

Da – Dalton

CD44 – engl. *Cluster Determinant 44*

ICAM (engl. *intercellular adhesion molecule*) – međustanična adhezijska molekula

RHAMM (engl. *receptor for hyaluronian-mediated motility*) – receptor za pokretljivost posjedovanu hijaluronom

FGF (engl. *fibroblast growth factor*) – fibroblastni faktor rasta

BMP (engl. *bone morphogenic protein*) – koštani morfogogenetski protein

BDNF (engl. *brain-derived neurotrophic factor*) – moždani neurotrofni čimbenik

L-PRF (engl. *leucocyte and platelet rich fibrin*) – fibrin bogat leukocitima i trombocitima

PI (engl. *plaque indeks*) – plak indeks

BOP (engl. *bleeding on probing*) – krvarenje pri sondiranju

PD (engl. *probing depth*) – dubina sondiranja

CAL (engl. *clinical attachment level*) – razina pričvrstka

mL – mililitar

mm – milimetar

GTR (engl. *guided tissue regeneration*) – vođena tkivna regeneracija

Rec (engl. *recession depth*) – dubina recesije

KT (engl. *keratinized tissue*) – keratinizirano tkivo

RecRed (engl. *recession reduction*) – smanjenje recesije

1. UVOD

Hijaluronska kiselina posljednjih nekoliko desetljeća postala je biomaterijal koji se koristi u kliničke i istraživačke svrhe. Njezina prisutnost u mnogim tkivima te mogućnost kemijske modifikacije učinili su ju atraktivnim materijalom za široku primjenu, uključujući regenerativnu medicinu, prijenos lijekova te tkivno inženjerstvo (1). Egzogeno primjena hijaluronske kiseline i biomaterijala temeljenih na hijaluronskoj kiselini pokazala je uspješnost u ubrzanju cijeljenja zbog čega se primjenjuje u raznim medicinskim granama poput oftalmologije, dermatologije i reumatologije (2). Zahvaljujući svojim jedinstvenim fizikalno-kemijskim svojstvima počela se koristiti u dentalnoj medicini, a posebice je zanimljiva njezina uloga u parodontologiji (2,3). Moguća primjena u parodontologiji seže od nekirurške terapije gingivitisa i parodontitisa sve do regenerativnih kirurških postupaka kako bi se iskoristilo njezino protuupalno djelovanje radi bržeg i boljeg cijeljenja i regeneracije tkiva (3). Glavni cilj regenerativne parodontne terapije jest obnavljanje strukture i funkcije parodonta, što uključuje gingivu, parodontni ligament, cement i alveolarnu kost (4). Primjena hijaluronske kiseline u brojnim istraživanjima pokazuje obećavajuće rezultate.

Svrha je ovoga rada prikazati svojstva hijaluronske kiseline, način njezinog djelovanja u parodontnim tkivima te mogućnost primjene u nekirurškoj i kirurškoj parodontnoj terapiji na temelju do sada objavljenih istraživanja.

2. PRIMJENA HIJALURONSKE KISELINE U REGENERACIJI PARODONTA

2.1. Anatomija parodonta

2.1.1. Gingiva

Gingiva je dio sluznice usne šupljine i istodobno najperiferniji dio parodonta. Započinje na mukogingivalnom spojištu i prekriva koronarne dijelove alveolarnog nastavka. Razlikuju se tri dijela gingive: pričvrсна gingiva, slobodna gingiva i interdentalna papila. Zdrava gingiva je nepomična, blijedoružičaste je boje i različite konzistencije. Površina joj je keratinizirana i ima izgled narančine kore (5).

Mikroskopski, gingiva se sastoji od stratificiranog skvamoznog epitela kojeg podupire tanak sloj fibroznog vezivnog tkiva. Gingivni epitel može se podijeliti na oralni epitel koji prekriva vanjsku površinu gingive, sulkusni epitel u gingivnom sulkusu i nekeratinizirani spojni epitel (6). Pomoću spojnog epitela koji tvori epitelni pričvrstak gingiva je pričvršćena za zub. Epitelni pričvrstak sastoji se od hemidezmosoma i interne bazalne lamine te ima gust kapilarni plekus i različitu količinu upalnih stanica. Tvoreći barijeru, štiti parodont od vanjskih utjecaja (7).

Prevladavajuća tkivna komponenta gingive i parodontnog ligamenta vezivno je tkivo koje većinom tvore kolagena vlakna (60 %), fibroblasti, krvne žile, živci i matriks. Kolagena vlakna dominiraju u gingivalnom vezivnom tkivu, a mogu se pronaći i retikulinska, oksitalanska te elastična vlakna. Matriks vezivnog tkiva uglavnom proizvode fibroblasti, a sastoji se od proteoglikana i glikoproteina. Proteoglikani sadržavaju glikozaminoglikane poput dermatan – sulfata, hondroitin – sulfata i hijaluronske kiseline (8). Raspodjela i molekulska masa glikozaminoglikana u gingivi mogu se vidjeti u tablici 1.

Tablica 1. Glikozaminoglikani u gingivi (9)

GLIKOZAMINOGLIKAN	RASPODJELA		MOLEKULSKA MASA	
	epitelno tkivo	vezivno tkivo	epitelno tkivo	vezivno tkivo
hijaluronska kiselina	5 %	15 %	860 000	360 000
heparan - sulfat	60 %	7 %	12 300	15 000
dermatan - sulfat	15 %	60 %	27 000	25 000
hondroitin - sulfat	20 %	15 %	25 000	21 000

2.1.2. Parodontni ligament

Parodontni ligament gusto je vezivno tkivo s brojnim vezivnim vlaknima koja ulaze u zubni cement i povezuju ga s koštanom stijenkom zubnog ležišta. Sadrži mnogo metabolički aktivnih stanica i krvnih žila. U parodontnom ligamentu razlikuju se tri neoštro ograničena područja: područje uz cement s vezivnim stanicama i cementoblastima, središnje područje bogato fibroblastima te područje uz alveolarnu kost s osteoblastima, osteoklastima i brojnim Sharpeyevim vlaknima (10).

Stanice parodontnog ligamenta odgovorne su za njegovu sintezu i održavanje, ali i za sintezu cementa i alveolarne kosti. Glavne stanice koje vrše sintezu jesu osteoblasti, fibroblasti i cementoblasti. Osim njih, mogu se naći progenitorne stanice koje imaju sposobnost diferencijacije, Malassezovi epitelni ostaci i makrofagi (11).

Prevladavajuća vlakna parodontnog ligamenta jesu kolagena vlakna većinom građena od kolagena tipa I i, manjim dijelom, od kolagena tipa III. Ona se pružaju od alveolarne kosti do cementa i mogu se podijeliti u pet skupina s obzirom na položaj u parodontnom ligamentu: krestalna, horizontalna, kosa, apikalna i interradikularna. Vlakna koja ulaze u cement i alveolarnu kost postaju mineralizirana i nazivaju se Sharpeyeva vlakna. Osim kolagenih vlakna, mogu se pronaći i oksitalanska vlakna koja se pružaju u aksijalnom smjeru (12). Glikozaminoglikani koji se nalaze u parodontnom ligamentu jesu hijaluronska kiselina, heparan-sulfat, dermatan-sulfat te hondroitin-sulfat. Dermatan-sulfat glavni je glikozaminoglikan u tkivu parodontnog ligamenta što je u skladu s njegovom visoko vlaknastom prirodom (9).

Krvna opskrba parodontnog ligamenta obilna je i složena. Arteriole potječu od superiornih i inferiornih alveolarnih grana maksilarne arterije (13). One daju dentalne arterije kao ogranke, koje zatim prelaze u arterije interseptalis čiji krajnji ogranci probijaju laminu duru na svim razinama alveole. Nakon što uđu u parodontalni ligament, krvne žile anastomoziraju i stvaraju poliedralnu mrežu koja okružuje korijen zuba (8).

Parodont ima autonomnu i senzornu inervaciju. Autonomni simpatički živci potječu od superiornog cervikalnog ganglija i završavaju u glatkim mišićima parodontnih arteriola inducirajući stezanje krvnih žila. Ne postoje dokazi o parasimpatičkoj inervaciji. Senzorni živci potječu od druge i treće grane trigeminalnog ganglija (13).

2.1.3. Cement

Cement je specijalizirano mineralizirano tkivo koje prekriva površinu korijena i, katkad, male dijelove krune. Iako ima mnogo zajedničkih karakteristika s koštanim tkivom, on ne sadrži krvne i limfne žile, nije inerviran i ne podliježe fiziološkoj resorpciji i pregradnji (8).

Stanice koje su odgovorne za formiranje cementa su cementoblasti. Fibroblasti parodontnog ligamenta pridonose formaciji cementa sekrecijom ekstrinzičnih vlakana (14). Cementoblasti proizvode izvanstanični matriks koji podliježe mineralizaciji. Izvanstanični matriks cementa sastoji se od organske i anorganske komponente. Organski dio čine kolagena vlakna tip I i osnovna tvar. Anorgansku komponentu čini uglavnom hidroksiapatit (15).

Histološki, cement se može podijeliti na acelularni i celularni s obzirom na prisutnost cementocita u matriksu. Postoje četiri tipa cementa s obzirom na prirodu organskog matriksa: acelularno-afibrilarni, acelularno-fibrilarni, celularno-fibrilarni i celularno-fibrilarni miješani (14).

Acelularno-afibrilarni cement katkad se može vidjeti kako se preklapa preko cakline i nema ulogu u pričvršćivanju parodontnih vlakana.

Acelularno-fibrilarni cement proteže se od cervikalnog ruba do cervikalne trećine zuba, a kod nekih zuba okružuje cijeli korijen (sjekutići i očnjaci). Jače je mineraliziran na površini nego uz dentin i sadrži kolagen koji su inicijalno proizveli cementoblasti, a kasnije fibroblasti.

Celularno-fibrilarni cement najčešće se pojavljuje na apikalnom dijelu korijena pretkutnjaka i kutnjaka. Izgledom je sličan kosti i ima minimalnu ulogu u pričvršćivanju vlakana.

Celularno-fibrilarni miješani cement varijabilan je po svojoj raspodjeli, a prepoznaje se po inkluzijama cementocita, lamelarnom izgledu i prisutnosti cementoidea na njegovoj površini. Riječ je o adaptacijskom tipu cementa koji inkorporira parodontna vlakna dok se ona razvijaju (13).

2.1.4. Alveolarna kost

Alveolarna kost podupire zube vežući vlakna parodontnog ligamenta (16). Alveolarni nastavak dio je maksile i mandibule koji tvori i podupire zubne alveole (13). Razlikuju se tri tvorbe na alveolarnom nastavku: prava alveolarna kost, spongiozna kost i vanjska kompaktna kost. Vanjska kompaktna kost prekriva alveolarni nastavak, a na ulazu u alveolu ona prelazi u pravu alveolarnu kost, tj. *lamina cribiformis*. Između kompaktne i prave alveolarne kosti nalazi se spongiozna kost (5).

Kao i druga koštana tkiva, alveolarna kost građena je od vode, organske tvari koju većinski čini kolagen te anorganske tvari koju tvore hidroksiapatit i amorfni kalcijev fosfat (15). Poput drugih parodontnih tkiva, dominantnu organsku komponentu čine kolagen tipa I i III te aktivni polipeptidi poput sijaloproteina i osteopontina. Glavni proteoglikan ovog tkiva je hondroitin-sulfat. Celularnu komponentu čine osteoblasti koji se diferenciraju iz pluripotentnih stanica, osteociti zarobljeni u lakunama te osteoklasti koji su odgovorni za resorpciju kosti (17).

2.2. Biološke osnove hijaluronske kiseline

2.2.1. Karakteristike hijaluronske kiseline

Hijaluronska kiselina nesulfatni je glikozaminoglikan velike molekulske mase od 4000 do 20 000 000 Daltona (Da). Sastoji se od disaharida D-glukuronske kiseline i N-acetil-D-glukoamina koji tvore linearni polisaharid. John Palmer i Karl Meyer izolirali su ju 1934. godine iz staklastog tijela kravljeg oka. Riječ je o molekuli koja je prirodna komponenta izvanstaničnog matriksa vezivnog tkiva, sinovijalne tekućine i ostalih tkiva (18). Njezina je funkcija povezivanje ostalih molekula matriksa i održavanje viskoelastičnosti vezivnog tkiva. Hijaluronska kiselina kontrolira hidrataciju i prijenos vode u tkivima. Uključena je i u mnoge biološke procese poput embrionalnog razvoja, adhezije, migracije, diferencijacije i proliferacije stanica, angiogeneze, upale, cijeljenja rana i regeneracije (19).

Sintezu hijaluronske kiseline omogućuju sintetaze hijaluronske kiseline (19). One su odgovorne za polimerizaciju i translokaciju hijaluronske kiseline iz stanice u izvanstanični matriks (20). Za razliku od ostalih glikozaminoglikana koji se sintetiziraju u Golgijevom aparatu, hijaluronska kiselina sintetizira se na unutrašnjoj strani plazmatske membrane fibroblasta, hondroblasta i osteoblasta (20,21).

Hijaluronska kiselina jedna je od najhigroskopnijih molekula u prirodi. Kada se nalazi u vodenoj otopini, dolazi do stvaranja vodikovih veza između karboksilnih i N-acetilnih skupina. Zbog higroskopne prirode ima funkciju popunjavanja prostora, podmazivanja i apsorpcije šoka. Zahvaljujući viskoelastičnim svojstvima može usporiti penetraciju virusa i bakterija. Također, utječe na razne stanične funkcije vezane uz mikro i makrookoliš (18).

Zbog visoke biokompatibilnosti i bioresorbilnosti hijaluronska kiselina smatra se optimalnim biomaterijalom u tkivnom inženjerstvu, posebice kao nosač faktora rasta (22). Ona je neantigena i neimunogena molekula zbog strukturne homologije među vrstama i male interakcije s krvnim komponentama. Može se koristiti bez straha od upale ili odbacivanja (23).

2.2.2. Modifikacija hijaluronske kiseline

Biomaterijali u svojem prirodnom obliku imaju neke karakteristike koje ograničavaju njihovu primjenu, poput topljivosti u vodi, brze resorpcije i kratkog vremena boravka na mjestu primjene. Kako bi se dobio stabilniji materijal, modificira se njegova molekulska struktura. Za dobivanje stabilnijeg oblika hijaluronske kiseline najčešće se koristi umreživanje (24). U usporedbi s prirodnom, umrežena hijaluronska kiselina pokazuje bolja mehanička svojstva i manje je osjetljiva na enzimsku razgradnju. U tkivnom inženjerstvu najčešće se koriste hidrogel, mikrogel i nanogel hijaluronske kiseline. Hidrogel se sastoji od nasumično povezanih lanaca hijaluronske kiseline. On stvara mikrokoliš koji omogućuje staničnu proliferaciju, migraciju i sintezu izvanstaničnog matriksa i tako dovodi do rasta funkcionalnog tkiva (25). Biokompatibilan je i omogućuje optimalnu izmjenu hranjivih tvari, kisika i otpadnih tvari sa stanicama. Tkivno inženjerstvo nadilazi mane autogenih i alogenih transplantata, poput sekundarne operacije, infekcije i upale te imunoreakcije. Omogućuje regeneraciju i reparaciju tkiva putem kombinacije stem stanica, faktora rasta i biomaterijala kao skele. *In vitro* istraživanja pokazala su da primjena hijaluronske kiseline kao skele zajedno s multipotentnim stromalnim stanicama ima važnu ulogu u regeneraciji hrskavice, kosti i vezivnog tkiva te ostalih tkiva poput mišićnog (26).

2.2.3. Uloga hijaluronske kiseline tijekom cijeljenja

Hijaluronska kiselina ključna je komponenta tijekom cijeljenja mineraliziranih i nemineraliziranih parodontnih tkiva, posebice tijekom upalne faze, stvaranja granulacijskog tkiva i remodeliranja epitelnih stanica (27).

U upalnoj fazi cijeljenja dolazi do znatnog porasta hijaluronske kiseline velike molekulske mase (iznad 1000 Da) koja veže fibrinogen, djeluje antiangiogeno i imunosupresivno, olakšavajući pristup polimorfonuklearnim leukocitima. Oni uklanjaju nekrotično tkivo i bakterije. U granulacijskoj se fazi zbog djelovanja hijaluronidaza ili oksigenacije formiraju fragmenti hijaluronske kiseline male molekulske mase (ispod 700 Da). Oni djeluju angiogeno i induciraju proizvodnju proinflamatornih citokina poput interleukina i nekrotizirajućeg tumorskog faktora u fibroblastima, cementoplastima, osteoplastima i keratinocitima (19). Hijaluronska kiselina

indirektno utječe na stabilizaciju tkiva tijekom upalne faze i faze formiranja granulacijskog tkiva. Ona prevenira otpuštanje enzima proteaza iz upalnih stanica koji razgrađuju izvanstanični matriks. U ranoj fazi formiranja granulacijskog tkiva izvanstanični matriks bogat je hijaluronskom kiselinom što čini pogodan okoliš za migraciju i proliferaciju stanica te formiranje granulacijskog tkiva (28). Tijekom remodeliranja epitela koncentracija hijaluronske kiseline prolazno je povišena zbog njezine povećane sinteze u fibroblastima i keratinocitima (27).

Funkcije hijaluronske kiseline tijekom cijeljenja detaljnije se mogu vidjeti u tablici 2.

Tablica 2. Hijaluronska kiselina tijekom cijeljenja (28)

STADIJ	PROCES	MEHANIZAM
Upalna faza	Aktivacija upale	Povećanje stanične infiltracije, proinflatronih citokina i adhezije limfocita za endotel.
	Kontroliranje upale	Uklanjanje slobodnih radikala i inhibicija upalnih proteaza.
Faza formiranja granulacijskog tkiva	Proliferacija stanica	Sinteza hijalurona olakšava staničnu mitozu.
	Migracija stanica	Povećana sinteza hijalurona dovodi do povećane migracije stanica.
	Angiogeneza	Oligosaharidi hijaluronske kiseline male molekulske mase djeluju angiogeno.
Reepitelizacija	Funkcija keratinocita	Bogat matriks hijaluronom dovodi do povećane proliferacije i migracije keratinocita.
Remodeliranje	Stvaranje ožiljka	Hijaluronom bogat matriks smanjuje odlaganje kolagena što dovodi do smanjenog stvaranja ožiljka.

2.2.4. Hijaluronska kiselina u parodontnom tkivu

Hijaluronska kiselina identificirana je u svim parodontnim tkivima. Više je prisutna u nemineraliziranim tkivima – gingivi i parodontnom ligamentu u odnosu na cement i alveolarnu kost. Interakcija hijaluronske kiseline s proteoglikanima i kolagenom daje stabilnost i elastičnost izvanstaničnom matriksu, posebice u gingivi. Održavajući integritet tkiva čini barijeru koja sprječava invaziju mikroorganizama (27).

2.2.4.1. Receptori za hijaluronsku kiselinu

Cluster Determinant 44 (CD44) transmembranski je glikoprotein koji veže hijaluronsku kiselinu u većini stanica. Hijaluronska kiselina veže se za N-kraj CD44 i njihova interakcija regulira brojne biološke procese poput migracije i adhezije stanica (29). Isti tip receptora uključen je u interakciju gingivnih fibroblasta i T i B-limfocita, a njegovo stvaranje stimuliraju bakterijski endotoksini (20). CD44 snažno je izražen kod odontoblasta, presekretornih ameloblasta, osteoblasta, fibroblasta i cementocita parodontnog ligamenta. Istraživanja su pokazala da se njegova ekspresija smanjuje nakon što se stanice diferenciraju (30). Putem CD44 receptora hijaluronska kiselina utječe na zarastanje tkiva. Olakšava proizvodnju upalnih faktora i tako omogućuje migraciju stanica tijekom oblikovanja granulacijskog tkiva. Također, olakšava migraciju mezenhimalnih stem stanica. Regulacija stanične pokretljivosti odvija se vezanjem hijaluronske kiseline i za receptore poput međustanične adhezijske molekule (ICAM) i receptora za pokretljivost posjedovanu hijaluronom (RHAMM) (31).

Važnost CD44 receptora za stanice parodontnog ligamenta istražili su Yeh i sur. U studiji je dokazano da CD44 ima ekspresiju na stanicama parodontnog ligamenta te je važan za njegove biološke funkcije, uključujući proliferaciju i mineralizaciju. Kada je ekspresija CD44 u stanicama parodontnog ligamenta smanjena, proliferacija i mineralizacija stanica bile su osjetno manje. Također, tri molekule: fibroblastni faktor rasta-1 (FGF-1), košani morfogenetski protein-2 (BMP-2) i ICAM-1 pokazale su manju aktivnost kada je utišana ekspresija CD44 na stanicama parodontnog ligamenta. FGF-1 regulira proliferaciju, migraciju i diferencijaciju mezodermalnih stanica i povećava cijeljenje rane i regeneraciju oralnih tkiva. BMP-2 čine skupina proteina koji

imaju sposobnost inducirati formiranje kosti i hrskavice, a ICAM-1 jedan je od staničnih markera multipotentnih stromalnih stanica (30).

2.2.4.2. Djelovanje hijaluronske kiseline na stanice parodontnog ligamenta

In vitro istraživanja dokazala su da stanice parodontnog ligamenta pokazuju ekspresiju CD44 te da hijaluronska kiselina visoke molekulske mase putem tog receptora regulira funkciju stanica i djeluje na regeneraciju parodonta. Takeda i sur. dokazali su da hijaluronska kiselina povećava adheziju i lagano stimulira proliferaciju stanica parodontnog ligamenta. Budući da su to procesi koji se zbivaju u početku regeneracije tkiva, hijaluronska kiselina važna je u početnom stadiju regeneracije dok u kasnijim stadijima ne djeluje na diferencijaciju stanica. U studiji je također ispitan učinak moždanog neurotrofnog čimbenika (BDNF) koji se može naći u stanicama parodontnog ligamenta. Dokazano je da BDNF stimulira ekspresiju proteina vezanih uz cement i kost te na taj način ima važnu ulogu u regeneraciji (32).

Napravljeno je još nekoliko istraživanja o utjecaju hijaluronske kiseline na stanice parodontnog ligamenta. Asparuhova i sur. istraživali su utjecaj dvaju preparata hijaluronske kiseline na gingivalne i palatalne fibroblaste. Korištene su dvije formulacije hijaluronske kiseline: prirodna neumrežena hijaluronska kiselina molekulske mase od 2500 kDa i umrežena hijaluronska kiselina od 1000 kDa. Rezultati su pokazali da su oba preparata hijaluronske kiseline omogućili stanicama fibroblasta da prežive. Kod prirodne hijaluronske kiseline ono je posljedica optimalne viskoelastičnosti, biokompatibilosti i produljenog djelovanja. S druge strane, umreživanje hijaluronske kiseline s butandiol - diglicidil eterom nije negativno utjecalo na preživljavanje stanica. Snažan prolifativan i migracijski učinak hijaluronske kiseline na stanice zabilježen je bez značajne razlike između dvaju preparata. Obje formulacije hijaluronske kiseline dovele su do ekspresije gena povezanih s cijeljenjem bez ožiljka (33).

Slično istraživanje proveli su Peck i sur. o djelovanju fibrina bogatog leukocitima i trombocitima (L-PRF-a) te umrežene hijaluronske kiseline na stanice fibroblasta. Rezultati su pokazali da je utjecaj L-PRF-a na preživljavanje i proliferaciju bio najveći unutar 24 sata, a kasnije je bio jednak kontrolnoj grupi. Vahabi i sur. također su dokazali povećanu proliferaciju stanica unutar 24 sata, međutim u tom je istraživanju nakon 72 sata došlo do smanjenog preživljavanja stanica. Umrežena

hijaluronska kiselina dovela je do veće stope proliferacije ako je razrijeđena. To se može objasniti smanjenom viskoznošću nakon razrjeđivanja što je omogućilo bolju interakciju između faktora rasta i kulture stanica. S druge strane, nerazrijeđena hijaluronska kiselina u početku je smanjila proliferaciju i tek je nakon 8 dana uočena povišena proliferacija fibroblasta u odnosu na kontrolnu grupu. Kombinacija L-PRF-a i umrežene hijaluronske kiseline nije pokazala bolji učinak u odnosu na njihovo pojedinačno djelovanje (34).

Fujioka-Kobayashi i sur. također su proveli istraživanje o utjecaju hijaluronske kiseline na stanice parodontnog ligamenta. Kao što je dokazano u prethodnim istraživanjima, neumrežena i umrežena hijaluronska kiselina u raznim koncentracijama omogućile su visoku stopu preživljavanja stanica. Dokazana je i povećana proliferacija onih stanica koje su tretirane razrijeđenom hijaluronskom kiselinom, što sugerira pozitivan efekt za regeneraciju parodontnog tkiva (35).

Studije o utjecaju hijaluronske kiseline visoke molekularne mase na diferencijaciju stanica su kontroverzne. Određene studije pokazuju osteogeni učinak i osteogenu diferencijaciju mezenhimalnih stem stanica. S druge strane, neka istraživanja pokazala su suprotni učinak. Iz ovog istraživanja vidljivo je da se hijaluronska kiselina može koristiti u svrhu diferencijacije stanica ako se u kulturu dodaju mediji za osteogenu diferencijaciju (35). Hijaluronska kiselina pokazala je sposobnost nositi i otpuštati faktore rasta, poput BMP9, što znatno povećava diferencijaciju osteoblasta koji su odgovorni za stvaranje zrele kosti. Daljnja istraživanja potrebna su kako bi se ova saznanja potvrdila *in vivo* (22).

2.3. Klinička primjena hijaluronske kiseline

2.3.1. Nekirurška parodontna terapija

2.3.1.1. Uporaba hijaluronske kiseline u mehaničkoj terapiji

Budući da je parodontna bolest uzrokovana plakom, potrebno je profesionalno uklanjanje supragingivnih i subgingivnih naslaga. Antiinfektivna terapija podrazumijeva mehanički i kemoterapeutski pristup kako bi se uklonio biofilm. Mehanička terapija sastoji se od struganja i poliranja korijenova radi odstranjivanja plaka, kamenca i ostalih plak retentivnih mjesta (36). Kemoterapeutski pristup ima važnu ulogu u parodontnoj terapiji zbog značajnog smanjenja plaka. Najčešće se koriste klorheksidin, esencijalna ulja i antibiotici (37).

Topikalno primijenjena hijaluronska kiselina može se koristiti kao pomoćno sredstvo u tretmanu gingivitisa, kroničnog parodontitisa te u postoperativnom periodu za brže cijeljenje. Preliminarna klinička istraživanja o primjeni hijaluronske kiseline u stomatologiji provedena su 1997.godine. Hijaluronska kiselina pokazala je antibakterijsko, antiedematozno i protuupalno djelovanje u tretmanu gingivitisa i parodontitisa. Najveći bakteriostatski efekt ima visoka koncentracija hijaluronske kiseline srednje i velike molekulske mase, posebice na *Aggregatibacter actinomycetemcomitans*, *Prevotella oris* i *Staphylococcus aureus*. Stoga primjena hijaluronske kiseline u obliku gela, membrana i spužvi može smanjiti kontaminaciju rane i tako umanjiti rizik od postoperativne infekcije (38).

Klinička istraživanja pokazala su da kombinacija struganja i poliranja korijenova te topikalne primjene hijaluronske kiseline ima pozitivan učinak na parodontno zdravlje u kroničnom parodontitisu (39). Johannsen i sur. proveli su istraživanje o utjecaju lokalno primijenjene hijaluronske kiseline na rezultate inicijalne terapije. Svim pacijentima na početku izmjereni su plak indeks (PI), krvarenje pri sondiranju (BOP), dubina sondiranja (PD) i razina pričvrstka (CAL). U kontrolnim kvadrantima napravljeno je samo struganje i poliranje korijenova, a u eksperimentalnim kvadrantima nakon mehaničke terapije aplicirano je 0.2 mL 0.8 %-tnog gela hijaluronske kiseline na odabrana mjesta te je on reapliciran tjedan dana kasnije. Nakon 12 tjedana PI bio je značajno smanjen, bez značajne razlike između kontrolne i testne skupine. BOP smanjio se u obje grupe, a statistički značajno smanjenje zabilježeno je u testnoj grupi, za 52.5 % u odnosu

na kontrolnu, za 33 %. Smanjenje PD-a bilo je statistički značajno veće kod testne (1.0 ± 0.3 mm) nego kod kontrolne skupine (0.8 ± 0.2 mm), a mjerenje CAL-a nije pokazalo značajnu razliku (40).

Kliničku i mikrobiološku studiju proveli su Polepalle i sur. o djelovanju subgingivno primijenjene hijaluronske kiseline uz mehaničku terapiju. Na početku su izmjereni PI, BOP, PD i CAL te su uzeti uzorci za mikrobiološku analizu. Nakon 12 tjedana PI značajno je reduciran u testnoj skupini. BOP smanjio se za 75 % u testnoj grupi, a u kontrolnoj za 7 %. Redukcija PD-a iznosila je 2.54 mm u skupini gdje je korišten gel hijaluronske kiseline dok je u kontrolnoj iznosila 0.71 mm. Zabilježena je i statistički značajno smanjenje vrijednosti CAL-a i kolonija bakterija u kulturi kod testne skupine (41). Slični rezultati dobiveni su u studiji Rajana i sur. gdje je također došlo do poboljšanja kliničkih parametara PI-a, statistički većeg smanjenja BOP-a i PD-a te je izmjeren dobitak pričvrstka (42).

Topikalna primjena klorheksidinskog gela kao dodatka struganju i poliranju korijenova koristi se radi postizanja boljih rezultata terapije. Usporedbu kliničkog djelovanja klorheksidinskog i hijaluronskog gela u tretmanu kroničnog parodontitisa napravili su Chauhan i sur. Ispitanici su podijeljeni u tri grupe i izmjerena im je početna vrijednost PI-a, PD-a i CAL-a. Pacijenti u grupi I primili su samo mehaničku terapiju, u grupi II nakon struganja i poliranja korijenova subgingivno je apliciran 0.2 %-tni hijaluronski gel, a u grupi III 1.5 %-tni klorheksidinski gel. Mjerenja nakon 3 mjeseca pokazala su smanjenje PI-a u sve tri grupe, bez značajnih razlika. PD smanjio se u grupi I za 1.60 ± 0.27 mm, u grupi II za 2.50 ± 0.42 mm, a u grupi III za 2.48 ± 0.32 mm. Vrijednost CAL-a smanjila se u svim grupama, ali najviše u grupi II što pokazuje blagu superiornost hijaluronskog nad klorheksidinskim gelom (43).

Nakon struganja i poliranja korijenova uobičajeno dolazi do redukcije broja parodontopatogenih bakterija, ali nakon nekoliko tjedana i mjeseci njihov broj ponovno poraste. Hijaluronska kiselina pokazala je antibakterijsko djelovanje u kliničkoj primjeni. U istraživanju Eicka i sur., osim pozitivnog učinka na smanjenje PD-a nakon subgingivne primjene 0.2 %-tnog i 0.8 %-tnog gela hijaluronske kiseline tijekom 2 tjedna, prevenirana je rekolonizacija patogenih bakterija: *Campylobacter*, *Prevotella intermedia* i *Porphyromonas gingivalis*. Budući da neke bakterije poput *T.denticole* posjeduju enzim hijaluronidazu, važna je kontinuirana primjena hijaluronske kiseline kako bi se bakterijski enzimi zasitili (44).

Protuupalno djelovanje topikalno primijenjene hijaluronske kiseline proučavali su Gontiya i sur. Uz mjerenje standardnih parametara, analizirani su i uzorci biopsije kako bi se ustvrdila prisutnost upalnog infiltrata. Rezultati su pokazali pozitivan učinak hijaluronske kiseline na gingivne parametre poput BOP-a, no parodontni parametri nisu pokazali značajne razlike među skupinama. U histološkim uzorcima eksperimentalnih skupina pronađeno je znatno manje upalnog infiltrata u odnosu na kontrolne skupine (45).

Nekoliko istraživanja nije pokazalo velik utjecaj hijaluronske kiseline na kliničke parametre. Xu i sur. dokazali su poboljšanje vrijednosti BOP-a, PD-a i CAL-a, no većih razlika između testne i kontrolne skupine nije bilo. Također, hijaluronski gel nije pokazao antibakterijsko djelovanje u ovoj studiji (46). Slične rezultate dobili su Sasaki i sur. Proveli su studiju o primjeni BDNF-a i hijaluronske kiseline u nekirurškoj terapiji parodontitisa kod pasa. Prosječna promjena PD-a i CAL-a te vrijednost BOP-a iznosili su 0.125 mm, -0.17 mm i 100 % u kontrolnoj skupini, -0.25 mm, 0.25 mm i 62.5 % u skupini s mehaničkom terapijom, -0.54 mm, 0.5 mm i 37.5 % u skupini s mehaničkom terapijom i dodatkom hijaluronske kiseline te -1.08 mm, 1.29 mm i 20.8 % u skupini s mehaničkom terapijom i dodatkom BDNF-a i hijaluronske kiseline. Studija je pokazala veće smanjenje PD-a i dobitak CAL-a u skupini gdje je primijenjena hijaluronska kiselina, no bez statistički značajne razlike u odnosu na mehaničku terapiju. S druge strane, dodatak BDNF-a rezultirao je najboljim kliničkim parametrima te akumulacijom osteopontina na ogoljeloj površini korijenova. Budući da osteopontin ima važnu ulogu u remodelaciji kosti, cementogenezi i oblikovanju cementa, njegova akumulacija na površini korijenova smatra se primarnim korakom u formiranju reparativnog cementa. Također, supresija apikalne migracije epitelnog tkiva uočena je u skupini gdje je primijenjen BDNF, što se objašnjava njegovim apoptotičkim i citostatičkim učinkom na epitelne stanice (47).

2.3.1.2. Uporaba hijaluronske kiseline u rekonstrukciji interdentalne papile

Gubitak interdentalne papile najčešće je uzrokovan parodontnom bolesti te dovodi do stvaranja tzv. crnih trokuta koji predstavljaju funkcionalni i estetski problem. Nekoliko objavljenih prikaza slučajeva sugerira primjenu hijaluronske kiseline u rekonstrukciji interdentalne papile nekirurškim pristupom. Injiciranje gela hijaluronske kiseline može se upotrijebiti za obnavljanje izgubljenog

volumena i strukture interdentalne papile. Velika prednost gela jest bezbojnost čime se otklanja mogućnost diskoloracije tkiva. Siguran je za korištenje i ne pokazuje interakcije s drugim lijekovima (48). Unatoč tome što nije dokazana citotoksičnost i škodljivost, ne preporučuje se upotreba gela kod pacijenata s alergijama (49).

Tanwar i sur. u prikazu slučaja pokazali su da nekirurški pristup injiciranjem 0.2 %-tnog gela hijaluronske kiseline daje zadovoljavajuće rezultate u regeneraciji izgubljene papile. Postupak je minimalno invazivan te je smanjena postoperativna nelagoda. Naravno, količina izgubljenog tkiva važna je jer je u nekim slučajevima potreban kirurški pristup (49).

2.3.2. Kirurška parodontna terapija

2.3.2.1. Uporaba hijaluronske kiseline u regenerativnoj kirurgiji

Cilj je regenerativne parodontne terapije kompletna obnova potpornog aparata zuba koji je izgubljen zbog parodontne bolesti ili ozlijede. Regeneracija je karakterizirana formiranjem novog cementa s ugrađenim kolagenim vlaknima, novim parodontnim ligamentom i novom alveolarnom kosti. Konvencionalna nekirurška i kirurška parodontna terapija rezultiraju poboljšanjem kliničkih parametara, poput PD-a i CAL-a, međutim cijeljenjem nastaje dugačak spojni epitel s nepredvidljivom parodontnom regeneracijom. Stoga se istražuju materijali i kirurške tehnike s ciljem postizanja predvidljivije regeneracije i rezultata terapije (50).

U istraživanju Briguglia i sur. korišten je resorbirajući biopolimer hijaluronske kiseline u terapiji intrakoštanih defekta. U kontrolnoj grupi napravljeno je samo otvoreno struganje i poliranje korijenova, a u testnoj grupi postavljena su vlakna hijaluronske kiseline u koštani defekt. Rezultati su pokazali dobitak CAL-a tijekom 2 godine od 1.9 ± 1.8 mm u testnoj grupi, a u kontrolnoj 1.1 ± 0.7 mm. Smanjenje PD-a u testnoj grupi bilo je za 1.6 ± 1.2 mm, a u kontrolnoj za 0.8 ± 0.5 mm. Nije bilo većih razlika u vrijednostima PI-a i BOP-a između skupina. Studija je pokazala biokompatibilnost, jednostavnost upotrebe, osteokonduktivnost i mogućnost upotrebe hijaluronske kiseline kao nosač za faktore rasta poput BMP-2 (51).

Osteoinduktivno djelovanje esterificirane hijaluronske kiseline niske molekulske mase dokazali su Ballini i sur. u tretmanu intrakoštanih defekata. Hijaluronska kiselina stimulira osteoprogenitorne

stanice u defektu čime dolazi do njihove diferencijacije u osteoblaste i do formiranja nove kosti. U studiji je nakon otvorenog struganja i poliranja korijenova korištena autologna kost u kombinaciji s hijaluronskom kiselinom. Postoperativno nije došlo do bakterijske kontaminacije. Radiografske snimke pokazale su popunjenje intrakoštanih defekata, a dobitak CAL-a prosječno je iznosio 2.6 mm (52).

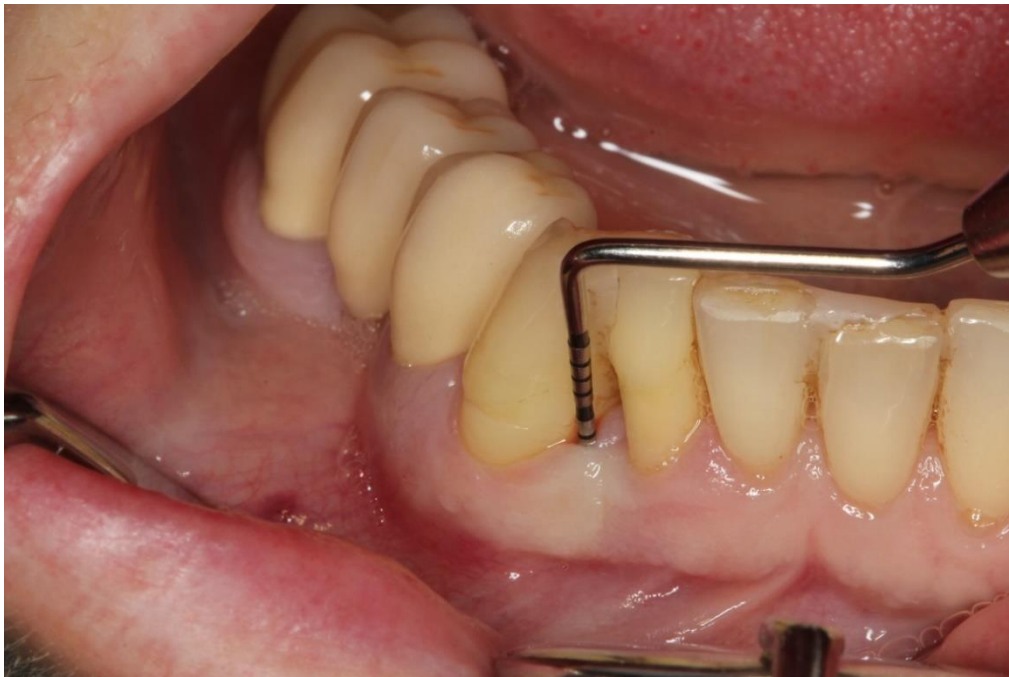Vođena tkivna regeneracija (*guided tissue regeneration* – GTR) koristi se u tretmanu intrakoštanih defekata radi formiranja nove kosti, cementa i vezivnotkivnog pričvrstka. Regeneracija parodontnog tkiva omogućena je jer je prirodna sposobnost regeneracije mehanički vođena membranom. Ona sprječava druge strukture poput epitela da urastaju u ranu. Engström i sur. ispitivali su učinkovitost hijaluronske kiseline u vođenoj tkivnoj regeneraciji intrakoštanih defekata. Nakon otvorenog struganja i poliranja postavljena je membrana, a na testnim stranama ispod membrane aplicirana je hijaluronska kiselina. Poslije 12 mjeseci PD smanjio se za 4.0 ± 0.7 mm kod testnih strana te za 3.0 ± 1.4 mm kod kontrolnih strana što pokazuje da topikalna primjena hijaluronske kiseline ima pozitivan učinak tijekom cijeljenja parodonta (53).

U animalnoj studiji Takeda i sur. tretirali su furkacije klase III koronarno pomaknutim režnjem i dodatkom BDNF-a razrijeđenog u hijaluronskoj kiselini velike molekulske mase. U područjima koja su tretirana samo hijaluronskom kiselinom epitelne stanice invadirale su vrh furkacije, osteopontin je bio lokaliziran na ogoljeloj površini korijena, no nije se formirao novi cement. U skupini gdje je korišten BDNF došlo je do stvaranja novih vlakana vezivnog tkiva umetnutih u novoformirani cement i velikog broja kapilara što pokazuje da je regeneriran parodontni ligament. Na ogoljeloj površini korijena pronađen je osteopontin zbog sposobnosti BDNF-a da stimulira ekspresiju proteina povezanih s kosti i cementom poput osteopontina, osteokalcina i BMP-2. Također, uočena je manja upala i epitelne stanice nisu invadirale furkaciju. Studija je pokazala da hijaluronska kiselina sama ne povećava regeneraciju parodontnog tkiva, ali može pomoći aktivnosti BDNF-a u regeneraciji (32).

Za razliku od regeneracije, reparacija parodonta lakše je dostižan cilj. Razne kirurške tehnike se zagovaraju kako bi se povećao reparativni odgovor parodontnog tkiva. Iako većina tehnika rezultira dobitkom pričvrstka, modificirani Widmanov režanj pokazao je najbolje rezultate. Fawzy El-Sayed i sur. primijenili su 0.8 %-tni gel hijaluronske kiseline nakon operacije modificiranim Widmanovim režnjem. Ova operativna tehnika odabrana je kako bi se svježje vezivno tkivo

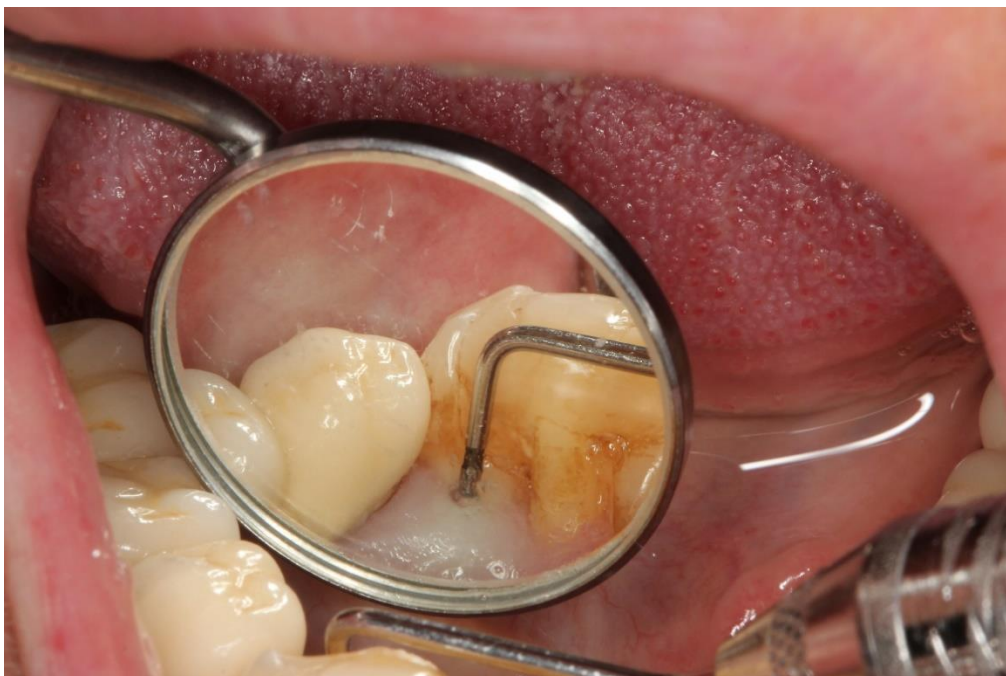eksponiralo djelovanju hijaluronske kiseline. Rezultati su pokazali statistički značajne razlike između testnih i kontrolnih strana u dobitku CAL-a nakon 3 i 6 mjeseci. Između skupina nije bilo veće razlike u vrijednostima PI-a, BOP-a i PD-a. Do kraja studije kod 86 % testnih i 50 % kontrolnih strana dobitak CAL-a iznosio je 3 mm ili više. Rezidualnih PD-a od 4 mm ili više bilo je samo kod 7 % testnih strana (54).

Klinički slučaj u kojem je primijenjena hijaluronska kiselina u kirurškoj terapiji parodontitisa može se vidjeti na sljedećim fotografijama (slika 1, 2, 3, 4 i 5).

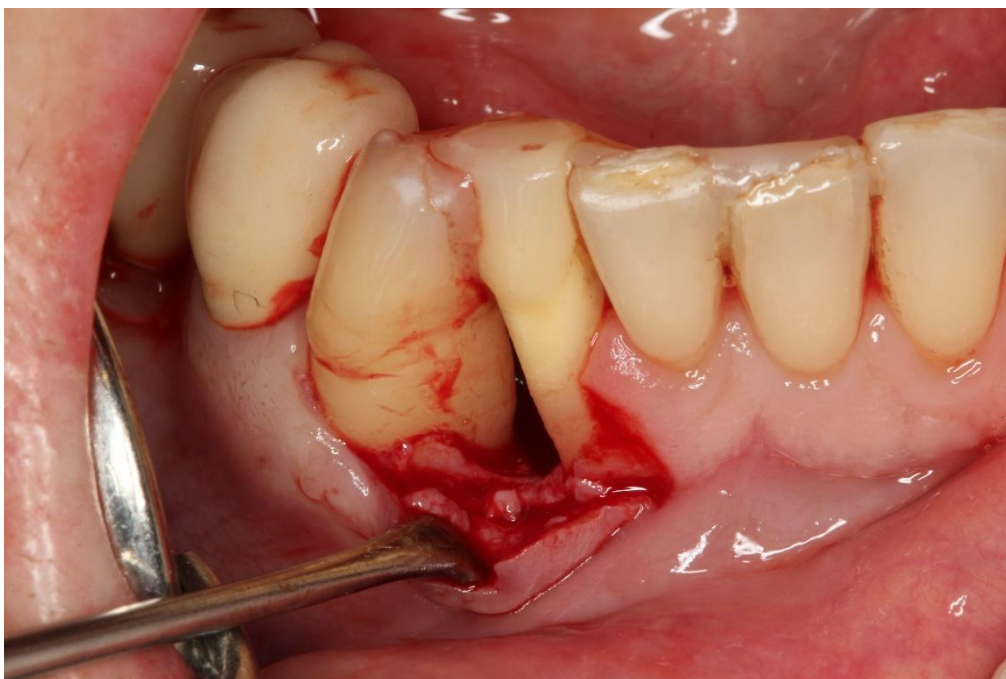


Slika 1. Predoperativno mjerenje PD mezijalno.

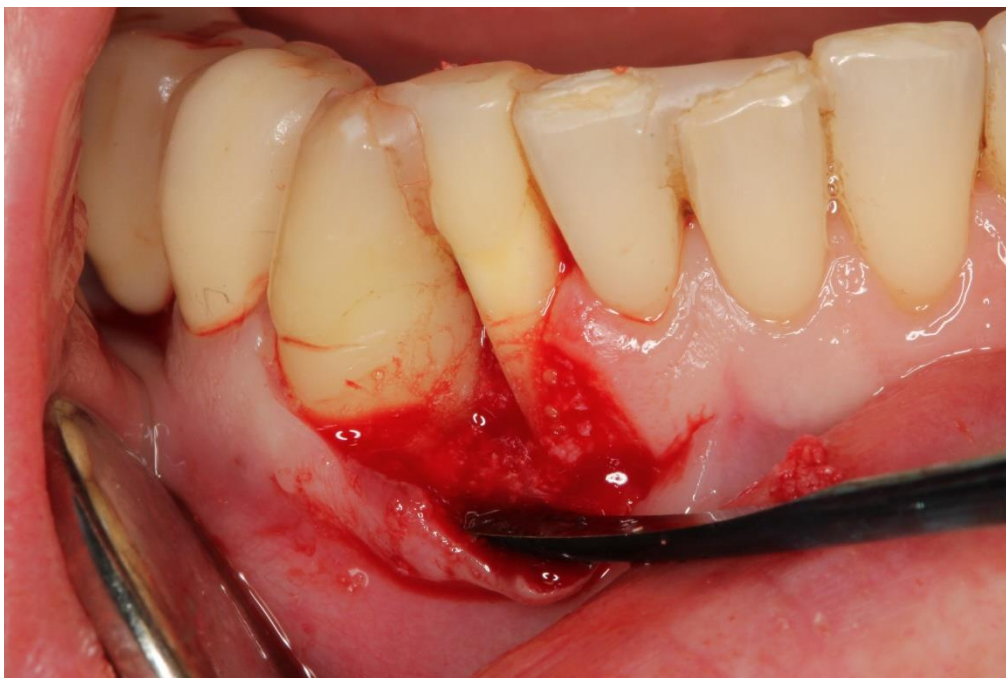Preuzeto s dopuštenjem autora: izv. prof. dr. sc. Darko Božić.



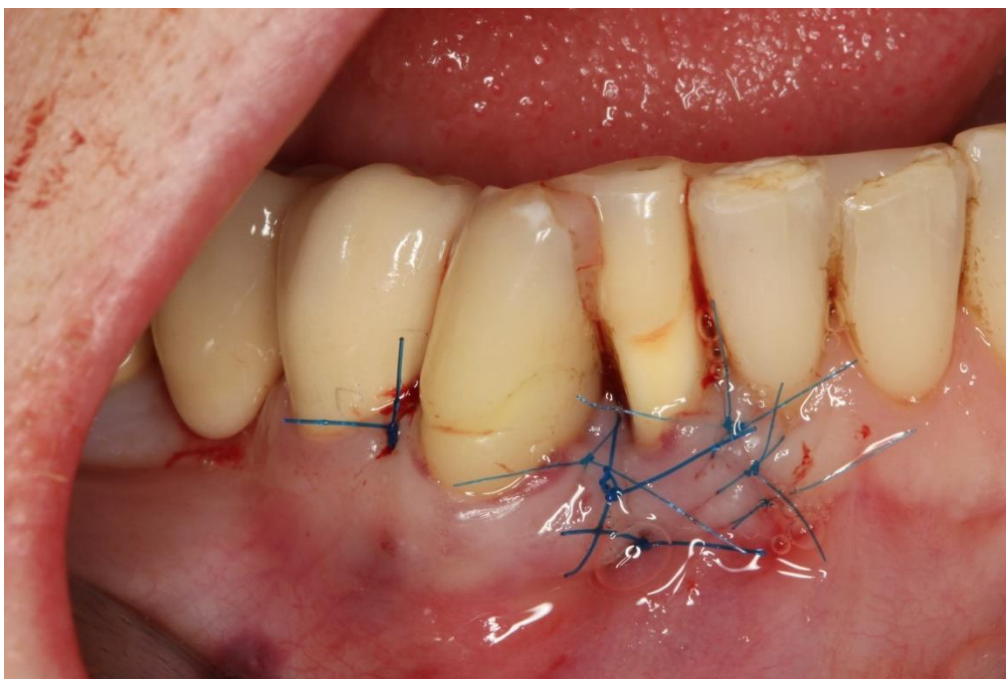
Slika 2. Predoperativno mjerenje PD lingvalno.
Preuzeto s dopuštanjem autora: izv. prof. dr. sc. Darko Božić.



Slika 3. Odizanje mukoperiostalnog reznja i prikaz intrakoštanog defekta.
Preuzeto s dopuštanjem autora: izv. prof. dr. sc. Darko Božić.



Slika 4. Primjena hijaluronske kiseline u području defekta.
Preuzeto s dopuštanjem autora: izv. prof. dr. sc. Darko Božić.



Slika 5. Zašiveni mukoperiostalni režanj.
Preuzeto s dopuštanjem autora: izv. prof. dr. sc. Darko Božić.

2.3.2.2. Uporaba hijaluronske kiseline u mukogingivalnoj kirurgiji

Mukogingivalna kirurgija koristi se radi očuvanja pričvrstne gingive, uklanjanja frenuluma, povećanja dubine vestibuluma i u terapiji gingivnih recesija. Razlozi nastanka recesija najčešće su parodontna bolest i neadekvatna tehnika četkanja, zajedno s predisponirajućim faktorima poput tankog biotipa, prominentne površine korijena, bukalno pozicioniranih zuba, vlaka frenuluma i koštane dehiscijencije (55). U terapiji recesija koriste se peteljasti režnjevi, slobodni vezivnotkivni i gingivalni transplantati te derivati caklinskog matriksa. Najbolji rezultat u terapiji recesija klase I i II po Milleru pokazali su slobodni vezivnotkivni transplantat i derivati caklinskog matriksa u kombinaciji s koronarno pomaknutim režnjem (55,56). Pilloni i sur. uspoređivali su dva modaliteta terapije recesija klase I po Milleru: koronarno pomaknuti režanj sam i u kombinaciji s hijaluronskom kiselinom. Parametri koji su se mjerili jesu dubina recesije (Rec), PD, CAL i keratinizirano tkivo (KT). Tjedan dana nakon operacije oticanje i nelagoda bili su osjetno manji u testnoj skupini. Nakon 18 mjeseci smanjenje recesije (RecRed) iznosilo je 2.7 mm u testnoj skupini, a u kontrolnoj 1.9 mm. Dobitak CAL-a bio je 3.0 mm u testnoj skupini te 2.0 mm u kontrolnoj skupini. Statistički značajnih razlika između skupina nije bilo u vrijednostima PD-a i KT-a. Zbog svojeg djelovanja tijekom cijeljenja, hijaluronska kiselina mogla bi smanjiti pacijentov morbiditet i dati bolji klinički rezultat (56).

Sličnu kliničku studiju proveli su Kumar i sur. o primjeni 0.2 %-tnog gela hijaluronske kiseline u kombinaciji s koronarno pomaknutim režnjem. Nakon 24 tjedana RecRed iznosio je 2.1 mm u eksperimentalnoj skupini, a u kontrolnoj 1.9 mm. Prosječni postotak prekrivenosti korijena iznosio je 68.33 % za eksperimentalnu te 61.67 % za kontrolnu grupu. Statistički značajnih razlika između skupina nije bilo u vrijednostima PD-a i CAL-a, iako je dobitak CAL-a bio značajan (57).

Upotreba GTR tehnike u terapiji recesija pozitivno djeluje na meko tkivo što se očituje poboljšanim kliničkim parametrima. Nandanwar i sur. usporedili su učinak hijaluronske kiseline u kombinaciji s resorbirajućom membranom i slobodnog vezivnotkivnog transplantata u terapiji višestrukih recesija. Rezultati nakon 6 mjeseci pokazali su RecRed za 2.55 mm u testnoj i za 2.11 mm u kontrolnoj grupi. Dobitak CAL-a iznosio je 3.03 mm kod testne skupine, a kod kontrolne 2.35 mm. Nije bilo veće razlike u PD-u između skupina, kao u prethodnim istraživanjima. Hijaluronska kiselina u kombinaciji s resorbirajućom membranom pokazala je učinkovitost u

prekrivanju recesija, s prosječno 92.93 %-tnom prekrivenošću korijenova, za razliku od slobodnog vezivnotkivnog transplantata gdje je prekrivenost korijenova iznosila 84 % (58).

Predvidljivost u prekrivanju korijena mogla bi se pripisati angiogenim svojstvima hijaluronske kiseline, njezinoj ulozi hidratantnog sredstva i sposobnosti povećanja pokretljivosti stanica poput leukocita tako što se veže na CD44 receptore na tim stanicama. Rajan i sur. zabilježili su 9 mjeseci postoperativno postotak prekrivenosti korijenova od 77.84 % u kontrolnoj skupini gdje je upotrijebljen slobodni vezivnotkivni transplantat te 82.15 % u testnoj skupini gdje je uz koronarno pomaknuti režanj primijenjen gel hijaluronske kiseline. Također, veće razlike uočene su u vrijednostima CAL-a i PD-a testne skupine (59).

Prekrivanje izoliranih mandibularnih recesija klase I i II po Milleru moguće je upotrebom modifikacija tunelske tehnike, poput modificirane koronarno napredne tunelske tehnike i lateralne zatvorene tunelske tehnike. Evaluacija učinkovitosti modificiranih tunelskih tehnika u kombinaciji s hijaluronskom kiselinom i slobodnim vezivnotkivnim transplantatom napravljena je u prikazima slučajeva Guldenera i sur. Nakon odizanja mukoperiostalnog režnja, na površine korijenova apliciran je gel hijaluronske kiseline. Zatim je postavljen slobodni vezivnotkivni transplantat i nakon šivanja primijenjen je gel hijaluronske kiseline na površinu mekog tkiva. Postoperativna bol i nelagoda bili su neznatni te nije došlo do postoperativnog krvarenja, alergijske reakcije ili pojave apscesa. Rezultati su mjereni u prosjeku nakon 19 mjeseci. Potpuna prekrivenost korijenova zabilježena je u 50 % slučajeva, a srednja vrijednost iznosila je 96.09 %. Izmjeren je prosječni dobitak KT-a 3.3 ± 1.6 mm, dok većih razlika u vrijednostima PD-a nije bilo. Istraživanje je pokazalo pozitivno djelovanje hijaluronske kiseline tijekom cijeljenja (60).

Zanimljivo istraživanje provedeno je o primjeni hijaluronske kiseline u augmentaciji gingive pomoću tkivnog inženjerstva. Studija se sastojala od nekoliko koraka. Napravljena je biopsija gdje je odrezan komadić gingive i postavljen u hranjivi medij. Fibroblasti su izolirani iz tkiva i kultivirani na matriks esterificirane hijaluronske kiseline tijekom 15 dana. U kirurškom postupku odignut je režanj i postavljena je membrana s fibroblastima direktno na periost. Nakon 3 mjeseca povećanje KT-a iznosilo je 3.0 mm. Histološka analiza pokazala je keratinizirani epitel poduprt gustim vezivnim tkivom u svim tretiranim područjima. Ovim načinom izbjegla se potreba za uzimanjem transplantata s nepca i postoperativna nelagoda, postignuti su zadovoljavajući estetski rezultati i adekvatna količina keratiniziranog tkiva (61).

3. RASPRAVA

Hijaluronska kiselina ima nekoliko karakteristika koje ju čine korisnim biomaterijalom u kliničkoj primjeni i tkivnom inženjerstvu, uključujući biokompatibilnost, biorazgradivost i neimunogenost. Njezina uloga u reguliranju stanične pokretljivosti, signalizacije i interakcije s ostalim makromolekulama ovisi o molekulskoj masi i koncentraciji. U prirodnom obliku hijaluronska kiselina prisutna je kao polimer velike molekulske mase te ima veću viskoznost i biokompatibilnost u odnosu na onu male molekulske mase. Ona pokazuje protuupalno djelovanje i inhibira angiogenezu. Hijaluronska kiselina male molekulske mase koja nastaje u upalnim uvjetima stimulira staničnu proliferaciju, migraciju, angiogenezu i cijeljenje putem aktivacije specifičnih receptora CD44 i RHAMM (23). *In vitro* istraživanja pokazala su da prirodna i umrežena hijaluronska kiselina omogućuju stanicama parodontnog ligamenta preživljavanje te dovode do proliferacije i migracije stanica što ima važnu ulogu tijekom cijeljenja. Također, hijaluronska kiselina potiče ekspresiju gena vezanih uz faktore rasta, proinflamatorne citokine i cijeljenje bez ožiljka (33, 34, 35). Studije o utjecaju na diferencijaciju stanica su kontroverzne. Nekoliko studija dokazalo je da hijaluronska kiselina dovodi do osteogene diferencijacije stanica ako se dodaju mediji za osteogenu diferencijaciju (35). S druge strane, hijaluronska kiselina pokazala je mogućnost nositi faktore rasta poput BMP9 i inducirati diferencijaciju osteoblasta (22).

Budući da ima važnu ulogu tijekom cijeljenja, hijaluronska kiselina može se upotrijebiti u liječenju gingivitisa i parodontitisa. Nekoliko istraživanja napravljeno je na temelju primjene hijaluronske kiseline kao dodatka mehaničkoj terapiji kroničnog parodontitisa. Johannsen i sur. dokazali su pozitivan učinak gela hijaluronske kiseline na parodontno zdravlje uz statistički značajno smanjenje BOP-a i PD-a u testnim skupinama. Smanjenje BOP-a moglo bi biti posljedica protuupalnog djelovanja hijaluronske kiseline jer ona reducira proliferaciju gingivalnih epitelnih stanica, fibroblasta i limfocita te odvodi prostaglandine, metaloproteinaze i ostale bioaktivne molekule (40, 41, 42). Prosječno smanjenje PD-a u istraživanjima variralo je između 0.2 i 0.9 mm. Manje vrijednosti PD-a rezultat su antibakterijskog djelovanja hijaluronske kiseline, posebice na parodontopatogene bakterije. Važno je istaknuti da smanjenje PD-a nije bilo posljedica dobitka CAL-a jer je statistički značajan dobitak CAL-a zabilježen u samo jednoj studiji. Prosječan dobitak CAL-a u ostalim studijama varirao je između 0.0 i 1.31 mm. Pozitivan učinak hijaluronske kiseline u istraživanjima nije bio povezan s načinom (supragingivno/subgingivno) i frekvencijom primjene (62).

Unatoč dokazanom pozitivnom djelovanju na gingivalne i parodontne parametre, neki autori pokazali su drugačije rezultate. Xu i sur. u svojem istraživanju dobili su vrijednosti BOP-a, PD-a i CAL-a bez statistički značajnih razlika između testnih i kontrolnih skupina (46). Gontiya i sur. zaključili su da hijaluronska kiselina ima pozitivan učinak na gingivalne parametre poput BOP-a, no parodontni parametri nisu se značajno razlikovali između skupina (45). U nedavno objavljenom istraživanju Sasaki i sur. iznijeli su zaključak da hijaluronska kiselina u kombinaciji s mehaničkom terapijom ne pokazuje statistički značajne razlike u odnosu na kontrolnu skupinu (47). Takeda i sur. zaključili su da hijaluronska kiselina u kombinaciji s mehaničkom terapijom ne povećava parodontnu regeneraciju, ali daje izvrsne rezultate u kombinaciji s BDNF-om (32).

Uloga hijaluronske kiseline u smanjenju potrebe za kirurškom terapijom nije u potpunosti jasna. Iako su rezidualni džepovi u istraživanjima bili ispod vrijednosti 5-6 mm, što je granica za kirurški tretman, daljnja istraživanja su potrebna kako bi se dobili precizniji postoci manjih i većih rezidualnih džepova (62).

Nekoliko istraživanja objavljeno je o primjeni hijaluronske kiseline u regenerativnoj kirurgiji. Dobitak CAL-a varirao je između 1.9 i 3.5 mm kada se hijaluronska kiselina kombinirala s modificiranim Widmanovim režnjem ili otvorenim struganjem i poliranjem korijenova. Također, aplikacija gela hijaluronske kiseline u GTR tehnici rezultirala je radiološkim dobitkom kosti u odnosu na kontrolnu skupinu. Unatoč pozitivnim parodontnim parametrima poput smanjenja PD-a i dobitka CAL-a, studije imaju određena ograničenja jer su u potpunosti bazirane na kliničkim parametrima, a postignuta parodontna regeneracija može se dokazati jedino histološkom evaluacijom. Studije s većim brojem ispitanika i boljom statističkom obradom potrebne su u budućnosti kako bi se istražila i uspostavila upotreba hijalurona kao dodatka parodontnoj terapiji (57, 62).

Prikazi slučajeva Taneje i Tanwar i sur. predlažu upotrebu hijaluronske kiseline u nekirurškoj rekonstrukciji interdentalne papile. Dobiveni su zadovoljavajući klinički rezultati, a metoda injiciranja hijaluronske kiseline neinvazivna je i smanjuje potrebu za kirurškim postupcima u regeneraciji mekih tkiva. Ograničavajući je faktor količina izgubljene papile jer je u određenim situacijama potrebna kirurška terapija (48,49).

Hijaluronska kiselina može se koristiti u mukogingivalnoj plastičnoj kirurgiji u prekrivanju recesija. Istraživanja su pokazala dobre kliničke rezultate s visokim postotkom prekrivenosti korijenova u odnosu na kontrolne skupine. Piloni i sur. pokazali su da je primjena hijaluronske kiseline u kombinaciji s koronarno pomaknutim režnjem sigurna i daje predvidljive rezultate u terapiji recesija klase I po Milleru. Predvidljivost u prekrivanju korijenova objašnjava se angiogenim svojstvima hijaluronske kiseline kao i mogućnošću mobilizacije upalnih stanica i stanica vezivnog tkiva. Hijaluronska kiselina, osim poboljšanih kliničkih rezultata, omogućila je smanjenje morbiditeta pacijenata (56). U studiji Nandanwar i sur. hijaluronska kiselina u kombinaciji s membranom ostvarila je prilično veću prekrivenost korijenova, dobitak CAL-a i povećanje širine keratinizirane gingive (58). Druga istraživanja nisu pokazala statistički značajne razlike što ne znači da postoji ekvivalentnost između testnih i kontrolnih skupina (59). U prikazima slučajeva koje su objavili Guldener i sur. teško je donijeti zaključak o pozitivnom učinku hijaluronske kiseline u kombinaciji sa slobodnim gingivalnim transplantatom jer kontrolna skupina nije postojala. Unatoč tome, izvrsni rezultati pokazuju kliničku stabilnost i opisani tretman čini vrijedan pristup u tretmanu izoliranih recesija (60). O primjeni hijaluronske kiseline u terapiji recesija potrebno je provesti istraživanja s većim brojem ispitanika kako bi se dobili precizniji rezultati. Također, višegodišnja praćenja potrebna su kako bi se postignuti rezultati pokazali dugoročnima.

4. ZAKLJUČAK

Hijaluronska kiselina kandidat je za uspostavljanje parodontnog integriteta zbog složenih interakcija s izvanstaničnim matriksom i njegovim sastavnicama, protuupalnog te antibakterijskog djelovanja. Budući da ima važnu ulogu u cijeljenju i regeneraciji tkiva nakon upale i ozlijede, u parodontologiji može se koristiti kao dodatak mehaničkoj terapiji gingivitisa, parodontitisa, u regenerativnoj kirurškoj terapiji, terapiji recesija i kod gubitka interdentalne papile. Provedena istraživanja o primjeni hijaluronske kiseline heterogena su i ne daju konzistentne rezultate i zaključke. Određeni autori sugeriraju pozitivne učinke hijaluronske kiseline, dok drugi ne navode veće razlike u kliničkim rezultatima između kontrolnih i testnih skupina. Ono što je evidentno jest da primjena hijaluronske kiseline nije dovela do pogoršanja kliničkih parametara i nije imala negativne učinke u nekirurškoj i kirurškoj parodontnoj terapiji. Potrebno je napraviti daljnja istraživanja na većem broju ispitanika s dugogodišnjim praćenjem kako bi se mogli iznijeti konkretniji zaključci o ulozi hijaluronske kiseline u regeneraciji parodonta.

5. LITERATURA

1. Wolf KJ, Kumar S. Hyaluronic Acid: Incorporating the Bio into the Material. *ACS Biomater Sci Eng.* 2019;5:3753–65.
2. Sukumar S, Dřízhal I. Hyaluronic acid and periodontitis. *Acta Med.* 2007;50(4):225-8.
3. Mišković I, Plančak D, Prpić J, Kuiš D. Primjena hijaluronske kiseline u parodontologiji. *Acta stomatol Croat.* 2017;51(1):265-6.
4. Bosshardt DD, Sculean A. Does periodontal tissue regeneration really work? *Periodontol 2000.* 2009;(51):208–19.
5. Wolf HF, Rateitschak-Plüss EM, Rateitschak KH. *Parodontologija.* Zagreb: Naklada Slap; 2009. 8p.
6. Walmsley AD, Walsh TF, Burke FJ, Lumley PJ, Hayes-Hall R, Shortall AC, Pretty I. *Restorative Dentistry.* Edinburgh: Churchill Livingstone; 2007. 9p.
7. Saha AP, Saha S, Mitra S. Junctional Epithelium: A dynamic seal around the tooth. *J appl dent med sci.* 2018;4(3):22-4.
8. Lindhe J, Karring T, Lang NP. *Klinička parodontologija i dentalna implantologija.* Zagreb: Nakladni zavod Globus; 2004. p. 19-23
9. Barlold PM: Proteoglycans of the periodontium: Structure, role and function. *J Periodontal Res.* 1987;22:431-44.
10. Knežević G. *Oralna kirurgija 2.dio.* Zagreb: Medicinska naklada; 2003. 71p.
11. Hall DA, Jackson DS. *International Review of Connective Tissue Research Volume 10.* New York: Academic Press; 1983. p. 212-4
12. De Jong T, Bakker AD, Everts V, Smit TH. The intricate anatomy of the periodontal ligament and its development: Lessons for periodontal regeneration. *J Periodontal Res.* 2017;00:2-4.
13. Torabinejad M, Walton RE. *Endodoncija.* Zagreb: Naklada Slap; 2009. p. 17-9
14. Hughes FJ. *Stem Cell Biology and Tissue Engineering in Dental Sciences.* Boston: Academic Press; 2015. p. 435-6
15. Vodanović M. *Osnove stomatologije.* Zagreb: Naklada Slap; 2015. p. 63-70
16. Gulabivala K, Ng YL. *Endodontics.* London: Mosby; 2014. 31p.
17. Buduneli N. *Biomarkers in Periodontal Health and Disease.* Cham: Springer; 2020. 5p.
18. Mani A, Pawar B, Pendyala G, Mustilwar R, Bhosale A, Bhadange S. Hyauronic acid – A Boon To Periodontal Therapy. *Pravara Medical Rev.* 2016;8(1):8-13.

19. Al-Khateeb R, Prpic J. Hyaluronic Acid: The Reason for Its Variety of Physiological and Biochemical Functional Properties. *Appl Clin Res Clin Trials Regul Aff.* 2019;6(2):112-59.
20. Lee JY, Spicer AP. Hyaluronan: a multifunctional, megaDalton, stealth molecule. *Curr Opin Cell Biol.* 2000;12:581–6.
21. Mueller A, Fujioka-Kobayashi M, Mueller HD, Lussi A, Sculean A, Schmidlin PR, Miron RJ. Effect of hyaluronic acid on morphological changes to dentin surfaces and subsequent effect on periodontal ligament cell survival, attachment, and spreading. *Clin Oral Invest.* 2017;21(4):1013-9.
22. Fujioka-Kobayashi M, Schaller B, Kobayashi E, Hernandez M, Zhang Y, Miron RJ. Hyaluronic Acid Gel-Based Scaffolds as Potential Carrier for Growth Factors: An In Vitro Bioassay on Its Osteogenic Potential. *J Clin Med.* 2016;5(12):112.
23. Miron RJ, Zhang Y. Next generation Biomaterials for Bone & Periodontal Regeneration. Batavia: Quintessence Publishing. 2019. p. 284-95
24. Campoccia D, Doherty P, Radice M, Brun P, Abatangelo G, Williams DF. Semisynthetic resorbable materials from hyaluronan esterification. *Biomaterials.* 1998;19(23):2101-7.
25. Xu X, Jha AK, Harrington DA, Farach-Carson MC, Jia X. Hyaluronic Acid-Based Hydrogels: from a Natural Polysaccharide to Complex Networks. *Soft Matter.* 2012;8(12):3280-94.
26. Dai Pre E, Conti G, Sbarbati A. Hyaluronic Acid (HA) Scaffolds and Multipotent Stromal Cells (MSCs) in Regenerative Medicine. *Stem Cell Rev Rep.* 2016;12:664-81.
27. Radojkova Nikolovska V, Popovska M, Minovska A, Belazelkoska Z. Influence of Hyaluronic Acid in Periodontal Tissue Regeneration. *Balk J Stom.* 2013;17:61-4.
28. Chen WYJ, Abatangelo G. Functions of hyaluronan in wound repair. *Wound Repair Regen.* 1999;7(2):79–89.
29. Senbanjo LT, Chellaiah MA. CD44: A Multifunctional Cell Surface Adhesion Receptor Is a Regulator of Progression and Metastasis of Cancer Cells. *Front Cell Dev Biol.* 2017;5:18.
30. Yeh Y, Yang Y, Yuan K. Importance of CD44 in proliferation and mineralization of periodontal ligament cells. *J Periodontal Res.* 2014;49:827-35.
31. Zhai P, Peng X, Li B, Liu Y, Sun H, Li X. The application of hyaluronic acid in bone regeneration. *Int J Biol Macromol.* 2020;151:1224-39.

32. Takeda K, Sakai N, Shiba H, Nagahara T, Fujita T, Kajiya M, Iwata T, Matsuda S, Kawahara K, Kawaguchi H, Kurihara H. Characteristics of High – Molecular – Weight Hyaluronic Acid as a Brain – Derived Neurotrophic Factor Scaffold in Periodontal Tissue Regeneration. *Tissue eng.* 2011;17(7,8):955-67.
33. Asparuhova MB, Kiryak D, Eliezer M, Mihov D, Schulean. Activity of two hyaluronan preparations on primary human oral fibroblasts. *J Periodont Res.* 2019;54:33-45.
34. Peck MT, Hiss D, Stephen L, Olivier A. The in vitro effect of leukocyte-and-platelet-rich fibrin (L-PRF) and cross-linked hyaluronic acid on fibroblast viability and proliferation. *SADJ.* 2018;73(6):395-9.
35. Fujioka-Kobayashi M, Muller HD, Mueller A, Lussi A, Sculean A, Schmidlin PR, Miron RJ. In vitro effects of hyaluronic acid on human periodontal ligament cells. *BMC Oral Health.* 2017;17:44.
36. Drisko CH. Nonsurgical periodontal therapy. *Periodontol 2000.* 2001;25:77–88.
37. Ciando SC. Chemotherapeutic Agents and Periodontal Therapy: Their Impact on Clinical Practice. *J Periodontol.* 1986;57(2):108-11.
38. Bansal J, Kedige SD, Anand S. Hyaluronic acid: A promising mediator for periodontal regeneration. *Indian J Dent Res.* 2010;21:575-8.
39. Casale M, Moffa A, Vella P, Sabatino L, Capuano F, Salvinelli B, Lopez MA, Carinci F, Salvinelli F. Hyaluronic acid: Perspectives in dentistry. A systematic review. *Int J Immunopathol Pharmacol.* 2016;29(4):572-82.
40. Johannsen A, Tellefsen M, Wikesjö U, Johannsen G. Local delivery of hyaluronan as an adjunct to scaling and root planing in the treatment of chronic periodontitis. *J Periodontol.* 2009;80(9):1493-7.
41. Polepalle T, Srinivas M, Swamy N, Aluru S, Chakrapani S, Chowdary BA. Local delivery of hyaluronan 0.8% as an adjunct to scaling and root planing in the treatment of chronic periodontitis: A clinical and microbiological study. *J Indian Soc Periodontol.* 2015;19(1):37-42.
42. Rajan P, Baramappa R, Rao NM, Aavaluri AK, Indeevar P, Ur Rahaman SM. Hyaluronic Acid as an Adjunct to Scaling and Root Planing in Chronic Periodontitis. A Randomized Clinical Trail. *J Clin Diagn Res.* 2014;8(12):11–4.

43. Chauhan AS, Bains VK, Gupta V, Singh GP, Patil SS. Comparative analysis of hyaluronan gel and xanthan-based chlorhexidine gel, as adjunct to scaling and root planing with scaling and root planing alone in the treatment of chronic periodontitis: A preliminary study. *Contemp Clin Dent*. 2013;4(1):54–61.
44. Eick S, Renucci A, Heinicke M, Pfister W, Stratul SI, Jentsch H. Hyaluronic Acid as an adjunct after scaling and root planing: a prospective randomized clinical trial. *J Periodontol*. 2013;84(7):941-9.
45. Gontiya G, Galgali SR. Effect of hyaluronan on periodontitis: A clinical and histological study. *J Indian Soc Periodontol*. 2012;16(2):184–92.
46. Xu Y, Höfling K, Fimmers R, Frentzen M, Jervøe-Strom PM. Clinical and Microbiological Effects of Topical Subgingival Application of Hyaluronic Acid Gel Adjunctive to Scaling and Root Planing in the Treatment of Chronic Periodontitis. *J Periodontol*. 2004;75(8):1114–8.
47. Sasaki S, Takeda K, Takewaki M, Ouhara K, Kajiya M, Mizuno N, Fujita T, Kurihara H. BDNF/HMW – HA complex as an adjunct to nonsurgical periodontal treatment of ligature – induced periodontitis in dogs. *J Periodontol*. 2019;90:98-109.
48. Taneja N, Kudva P, Singh K. Hyaluronic Acid: Glimmer of Optimism for Black Triangles. *Int J Contemp Med Res*. 2020;7(5):8-12.
49. Tanwar J, Hungund SA. Hyaluronic acid: Hope of light to black triangles. *J Int Soc Prevent Communit Dent*. 2016;6:497-500.
50. Hägi TT, Laugisch O, Ivanovic A, Sculean A. Regenerative periodontal therapy. *Quintessence Int*. 2014;45(3):185-92.
51. Briguglio F, Briguglio E, Briguglio R, Cafiero C, Isola G. Treatment of infrabony periodontal defects using a resorbable biopolymer of hyaluronic acid: A randomized clinical trial. *Quintessence Int*. 2013;44(3):231-40.
52. Ballini A, Cantore S, Capodiferro S, Grassi FR. Esterified hyaluronic acid and autologous bone in the surgical correction of the infra-bone defects. *Int J Med Sci*. 2009;6(2):65-71.
53. Engström PE, Shi XQ, Tronje G, Larsson A, Welander U, Frithiof L, Engstrom GN. The Effect of Hyaluronan on Bone and Soft Tissue and Immune Response in Wound Healing. *J Periodontol*. 2001;72(9):1192–200.

54. Fawzy El-Sayed KM, Dahaba MA, Aboul-Ela S, Darhous MS. Local application of hyaluronan gel in conjunction with periodontal surgery: a randomized controlled trial. *Clin Oral Investig.* 2012;16(4):1229-36.
55. Prato GP, Clauser C, Cortellini P. Periodontal plastic and mucogingival surgery. *Periodontol 2000.* 1995;9:90-105.
56. Pilloni A, Schmidlin PR, Sahrman P, Sculean A, Rojas MA. Effectiveness of adjunctive hyaluronic acid application in coronally advanced flap in Miller class I single gingival recession sites: a randomized controlled clinical trial. *Clin Oral Investig.* 2019;23(3):1133-41.
57. Kumar R, Srinivas M, Pai J, Suragimath G, Prasad K, Polepalle T. Efficacy of hyaluronic acid (hyaluronan) in root coverage procedures as an adjunct to coronally advanced flap in Millers Class I recession: A clinical study. *J Indian Soc Periodontol.* 2014;18(6):746–50.
58. Nandanwar J, Bhongade ML, Puri S, Dhadse P, Datir M, Kasatwar A. Comparison of effectiveness of hyaluronic acid in combination with polylactic acid/polyglycolic acid membrane and subepithelial connective tissue graft for the treatment of multiple gingival recession defects in human: A clinical study. *J Datta Meghe Inst Med Sci Univ.* 2018;13:48-53.
59. Rajan P, Rao NM, Nera M, Rahaman SM. Hyaluronon As An Adjunct To Coronally Advanced Flap For The Treatment Of Gingival Recession Defects: Hyaluronon As An Adjunct To Coronally Advanced Flap For The Treatment Of Gingival Recession Defects. *NJIRM.* 2015;6(2):95-101.
60. Guldener K, Lanzrein C, Eliezer M, Katsaros C, Stähli A, Sculean A. Treatment of single mandibular recessions with the modified coronally advanced tunnel or laterally closed tunnel, hyaluronic acid, and subepithelial connective tissue graft: a report of 12 cases. *Quintessence Int.* 2020;51(6):456-63.
61. Pini Prato GP, Rotundo R, Magnani C, Soranzo C, Muzzi L, Cairo F. An Autologous Cell Hyaluronic Acid Graft Technique for Gingival Augmentation: A Case Series. *J Periodontol.* 2003; 74(2):262-7.
62. Bertl K, Bruckmann C, Isberg PE, Klinge B, Gotfredsen K, Stavropoulos A. Hyaluronan in non – surgical and surgical periodontal therapy: a systematic review. *J Clin Periodontol.* 2015;42:236-46.

6. ŽIVOTOPIS

Mihaela Hercigonja rođena je 11. rujna 1995. godine u Zagrebu. Nakon završene Gimnazije Lucijana Vranjanina upisuje Stomatološki fakultet u Zagrebu 2014. godine kao treća na upisnoj listi. Nagrađena je Dekanovom nagradom za najbolji uspjeh u akademskoj godini 2014/15. Tijekom studija primala je Stipendiju Sveučilišta u Zagrebu u kategoriji 10% najboljih studenata i Stipendiju Grada Zagreba za izvrsnost. Asistirala je u privatnoj stomatološkoj ordinaciji od 2017. godine do završetka studija.