

Rizični čimbenici i uzroci u nastanku medikamentozne osteonekroze čeljusti

Kovačević, Antun

Master's thesis / Diplomski rad

2020

Degree Grantor / Ustanova koja je dodijelila akademski / stručni stupanj: **University of Zagreb, School of Dental Medicine / Sveučilište u Zagrebu, Stomatološki fakultet**

Permanent link / Trajna poveznica: <https://um.nsk.hr/um:nbn:hr:127:146644>

Rights / Prava: [Attribution-NonCommercial 4.0 International/Imenovanje-Nekomercijalno 4.0 međunarodna](#)

Download date / Datum preuzimanja: **2024-07-23**



Repository / Repozitorij:

[University of Zagreb School of Dental Medicine Repository](#)





Sveučilište u Zagrebu

Stomatološki fakultet

Antun Kovačević

**RIZIČNI ČIMBENICI I UZROCI U
NASTANKU MEDIKAMENTOZNE
OSTEONEKROZE ČELJUSTI**

DIPLOMSKI RAD

Zagreb, 2020.

Rad je ostvaren na Stomatološkom fakultetu Sveučilišta u Zagrebu, Zavodu za oralnu kirurgiju

Mentor rada: dr. sc. Dragana Gabrić, izv. prof., Zavod za oralnu kirurgiju, Stomatološki fakultet Sveučilišta u Zagrebu

Lektor hrvatskog jezika: Isidora Vujošević, mag. educ.

Lektor engleskog jezika: Adriana Čudina Ružić, prof. engleskog i njemačkog jezika i književnosti

Sastav Povjerenstva za obranu diplomskog rada:

1. _____
2. _____
3. _____

Datum obrane rada: _____

Rad sadrži: 50 stranica

1 tablicu

21 sliku

1 CD

Rad je vlastito autorsko djelo koje je u potpunosti samostalno napisano uz naznaku izvora drugih autora i dokumenata korištenih u radu. Osim ako nije drukčije navedeno, sve ilustracije (tablice, slike i dr.) u radu su izvorni doprinos autora diplomskog rada. Autor je odgovoran za pribavljanje dopuštenja za korištenje ilustracija koje nisu njegov izvorni doprinos, kao i za sve eventualne posljedice koje mogu nastati zbog nedopuštenog preuzimanja ilustracija odnosno propusta u navođenju njihovog podrijetla.

Zahvala

Zahvaljujem svojoj obitelji, rodbini i prijateljima na velikoj podršci i ohrabrenju tijekom studiranja.

Zahvaljujem svojoj mentorici dr. sc. Dragani Gabrić, izv. prof., na susretljivosti, savjetima i pomoći u pisanju diplomskog rada.

RIZIČNI ČIMBENICI I UZROCI U NASTANKU MEDIKAMENTOZNE OSTEONEKROZE ČELJUSTI

Sažetak

Medikamentozna osteonekroza čeljusti označava odumiranje koštanog dijela čeljusti kod pacijenata koji uzimaju antiresorptivnu terapiju, antiangiogene lijekove ili druge novije lijekove čija se povezanost s nastankom osteonekroze čeljusti još istražuje. Lijekovi koji se najčešće dovode u vezu s nastankom osteonekroze čeljusti su antiresorptivni lijekovi: bisfosfonati i denosumabi. Mehanizam djelovanja ovih lijekova je inhibicija funkcije osteoklasta, uz očuvanje funkcije osteoblasta i samim time povećanje koštane mase. Koriste se u liječenju koštanih poremećaja, najčešće osteoporoze, kod multiplog mijeloma ili kod pacijenata oboljelih od malignih bolesti. Medikamentozna osteonekroza isključivo pogađa čeljusne kosti, najvjerojatnije zbog visoke stope remodelacije kosti, tanke sluznice i prisutnosti velikog broja mikroorganizama u usnoj šupljini. Postoje različite teorije o nastanku MRONJ-a, to su inhibicija resorpcije i remodelacije, upala i infekcija, inhibicija angiogeneze, toksičnost mekih tkiva, imunološka disfunkcija i niske vrijednosti pH. Rizični čimbenici za nastanak MRONJ-a su način primjene lijeka, doza, potentnost lijeka i trajanje terapije, a uvjetovani su osnovnom bolesti pacijenta. Ostali su sistemski čimbenici: osnovna bolest, kemoterapija, radioterapija, terapija kortikosteroidima, šećerna bolest, anemija i drugo. U rizične lokalne faktore ubrajamo ekstrakciju zuba, parodontitis, ugradnju dentalnih implantata i neadekvatno izrađene proteze. Bitan su također faktor navike pacijenata poput pušenja te održavanje oralne higijene. S obzirom na kliničku sliku postoje četiri stadija MRONJ-a o kojima ovisi liječenje bolesti. Glavni je cilj liječenja podići kvalitetu pacijentova života. Nekrotični se dio kosti najčešće odstranjuje kirurškim putem, u terapiju se uključuju antibiotici, a nastali defekt sanira se na različite načine. Danas se koriste i adjuvantne terapije kao što su primjena lasera, autolognih faktora rasta i hiperbarične oksigenacije.

Ključne riječi: medikamentozna osteonekroza čeljusti; bisfosfonati; faktori rasta; dijagnostika; liječenje

RISK FACTORS AND CAUSES OF THE OCCURRENCE OF MEDICATION-RELATED OSTEONECROSIS OF THE JAW

Summary

Medication-related osteonecrosis of the jaw (MRONJ) represents dying of the jawbone tissue in patients receiving antiresorptive therapy, anti-angiogenic drugs or other newer medicines whose link to the development of osteonecrosis of the jaw is still being investigated. Drugs most commonly associated with osteonecrosis of the jaw are antiresorptive drugs: bisphosphonates and denosumab. The mechanism of action of these drugs is to inhibit osteoclast function, while preserving osteoblast function and, consequently to increase bone mass. They are used in the treatment of bone disorders, most commonly osteoporosis, multiple myeloma or with patients with malignant diseases. Medication-related osteonecrosis exclusively affects the jawbone, most likely due to high rates of bone remodelling, thin mucous membranes and the presence of a large number of microorganisms in the oral cavity. There are different theories about MRONJ occurrence, and some of them are as follows: resorption and remodelling inhibition, inflammation and infection, angiogenesis inhibition, soft tissue toxicity, immune dysfunction, and low pH levels. Risk factors for the onset of MRONJ are the mode of drug administration, dose, potency of the drug and the duration of therapy, conditioned by the patient's underlying illness. Other systemic factors include: primary disease, chemotherapy, radiotherapy, corticosteroid therapy, diabetes, anemia, etc. Local risk factors include tooth extraction, periodontitis, dental implants placement, ill-fitting dentures. The patient's habits, such as smoking and maintaining oral health, are regarded as an important factor. According to the clinical manifestations, there are four stages of MRONJ, which the treatment of the disease depends on. The main goal of treatment is to raise the quality of the patient's life. The necrotic part of the bone is usually surgically removed, antibiotics are used in therapy, and the resulting defect is repaired in various ways. Adjuvant therapies are also used today, including laser, autologous growth factors and hyperbaric oxygenation.

Keywords: medication-related osteonecrosis of the jaw; bisphosphonates; growth factors; diagnosis; therapy

SADRŽAJ

1. UVOD	1
1.1. Svrha rada.....	2
2. ETIOLOGIJA.....	3
2.1. Osteoklastogeneza	4
2.1.1. M-CSF.....	5
2.1.2. RANKL.....	5
2.2. Primjena u liječenju koštanih i malignih bolesti	5
2.2.1. Bisfosfonati	5
2.2.1.1. Peroralni bisfosfonati	6
2.2.1.2. Parenteralni bisfosfonati.....	6
2.2.2. Antiresorptivni lijekovi	6
2.2.3. Antiangiogeni lijekovi.....	7
2.2.4. Biološki imunomodulatori.....	7
3. MEHANIZAM NASTANKA	9
3.1. Teorije nastanka osteonekroze	10
3.2. Rizični čimbenici i uzroci za nastanak osteonekroze.....	11
3.2.1. Način primjene lijeka	11
3.2.2. Potentnost lijeka	11
3.2.3. Doza lijeka.....	11
3.2.4. Trajanje terapije.....	12
3.2.5. Sistemske faktori.....	12
3.2.6. Lokalni faktori.....	13
3.2.7. Anatomske faktori.....	13
3.3. Biomarkeri za procjenu rizika	14
3.4. Farmakogenomika	14

3.4.1. GWAS (engl. genome-wide association studies).....	14
3.4.2. WES (engl. whole-exome sequencing)	15
4. KLINIČKA SLIKA I DIJAGNOSTIKA	16
4.1. Dijagnostika i diferencijalna dijagnostika.....	17
4.2. Klinička slika.....	18
4.3. Klasifikacija osteonekroze čeljusti.....	20
4.3.1. Stadij 0.....	20
4.3.2. Stadij 1.....	21
4.3.3. Stadij 2.....	21
4.3.4. Stadij 3.....	21
5. LIJEČENJE	22
5.1. Preporučeni protokol terapije pojedinog stadija.....	24
5.1.1. Stadij 0.....	24
5.1.2. Stadij 1.....	24
5.1.3. Stadij 2.....	24
5.1.4. Stadij 3.....	25
5.2. Terapija laserima	25
5.3. Piezokirurgija	25
5.4. Faktori rasta.....	26
5.4.1. PRP.....	26
5.4.2. PRF.....	26
5.4.3. PRGF.....	26
5.5. Hiperbarična oksigenacija	35
6. PREVENCIJA.....	36
7. RASPRAVA.....	39
8. ZAKLJUČAK	41

9. LITERATURA.....	43
10. ŽIVOTOPIS	49

Popis skraćenica

anti-TNF α – engl. *anti-tumor necrosis factor alpha*

anti-CD20 – engl. *anti-B lymphocyte antigen CD20*

ARONJ – osteonekroza čeljusti uzrokovana antiresorptivnim lijekovima

ATP – adenzin trifosfat

BRONJ – osteonekroza čeljusti uzrokovana bisfosfonatima

CBCT – *cone beam* kompjuterska tomografija

CFU-M – engl. *colony forming unit-monocyte*

CTX – C-terminalni telopeptid

GWAS – engl. *genome-wide association studies*

HBO – hiperbarična oksigenacija

LIL – engl. *low-intensity laser*

M-CSF – stimulirajući faktor kolonije makrofaga

M-CSFR – receptor za stimulirajući faktor kolonije makrofaga

MRONJ – medikamentozna osteonekroza čeljusti

NF κ B – engl. *nuclear factor kappa-light-chain-enhancer of activated B cells*

NTX – N-terminalni telopeptid

PET/CT – engl. *positron emission tomography with computed tomography*

pH – lat. *potentia hydrogenii*, snaga vodika

PRF – engl. *platelet rich fibrin*

PRGF – engl. *plasma rich in growth factor*

PRP – engl. *platelet rich plasma*

RANKL – ligand receptora za aktivaciju jezgrinog faktora

SPECT – engl. *single-photon emission computed tomography*

WES – engl. *whole-exome sequencing*

Prvi slučajevi osteonekroze čeljusti datiraju još s kraja 19. stoljeća kada je prvi puta opisana pod nazivom *phossy jaw* kod radnika, primarno žena u tvornicama za izradu šibica. Godine 2003. objavljen je prvi članak u kojemu je opisano 36 slučajeva osteonekroze čeljusti kod pacijenata oboljelih od karcinoma koji su liječeni visokim dozama intravenskih bisfosfonata. Prvi naziv „BRONJ“ ili bisfosfonatima uzrokovana osteonekroza čeljusti odnosio se na komplikaciju uzrokovanu bisfosfonatnim lijekovima. Kasnije je promijenjen u naziv „ARONJ“ jer su otkriveni i drugi antiresorptivni lijekovi koji uzrokuju osteonekrozu čeljusti kao npr. denosumabi. Danas se koristi kratica „MRONJ“, odnosno naziv medikamentozna osteonekroza čeljusti jer su opisani novi lijekovi koji također mogu izazvati osteonekrozu čeljusti (1). Pojam osteonekroze označava odumiranje koštanog tkiva u tijelu. Avaskularna nekroza kosti je povezana sa smanjenom ili potpunom odsutnosti krvne opskrbe. Radioterapija (zračenje) također može negativno djelovati na koštana tkiva zbog kompromitirane angiogeneze, što rezultira avaskularnom nekrozom s hipoksičnim, hipocelularnim i hipovaskularnim lezijama, a naziva se osteoradionekroza (2).

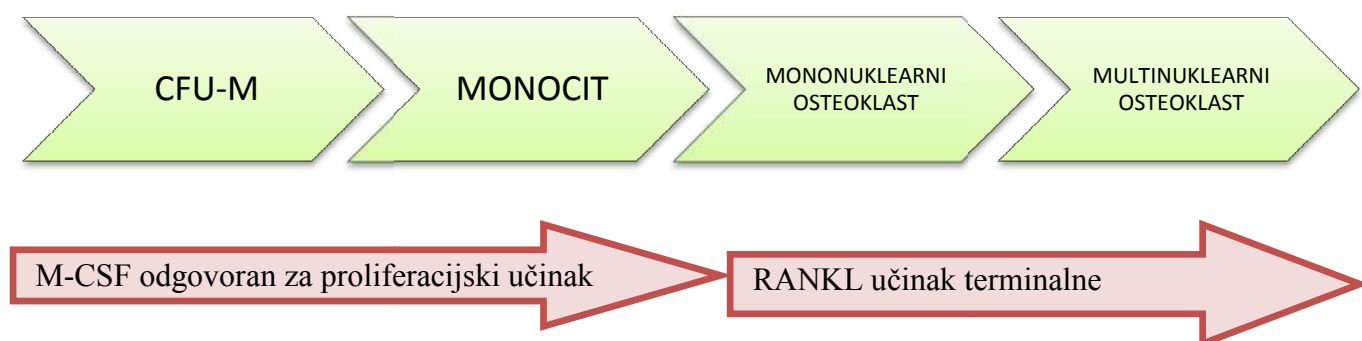
1.1. Svrha rada

Svrha rada je opisati medikamentoznu osteonekrozu čeljusti, mehanizam nastanka bolesti, dijagnostiku, kliničku sliku i liječenje. Također, navesti rizične čimbenike i uzroke koji dovode do nastanka osteonekroze čeljusti.

Fiziologija kosti oslanja se na ravnotežu između resorpcije i formiranja novog tkiva. Osteoblasti su stanice odgovorne za stvaranje kosti smještene u koštanom tkivu koje se suprotstavljaju aktivnosti osteoklasta. Zajednička aktivnost osteoklasta i osteoblasta sudjeluje u procesu koji se zove ciklus remodeliranja kosti i cilj mu je zamjena stare ili oštećene kosti s novom i zdravom. Ta aktivnost je podijeljena u pet koraka: aktivacija, resorpcija, promjena, stvaranje i završetak.

2.1. Osteoklastogeneza

Osteoklasti su stanice kojima je zadaća resorpcija kosti i pripadaju lozi monocita i makrofaga te nastaju procesom diferencijacije koji se zove osteoklastogeneza. Prve stanice koje se formiraju tijekom osteoklastogeneze su kolonije jedinice monocita (CFU-M) i preteče su koje borave u koštanoj srži te potječu iz pluripotentnih matičnih stanica hematopoeze. CFU-M stvara veći diferencirani prekursor, nazvan monoblast koji se zatim diferenciraju u monocite. Inicijalna faza osteoklastogeneze zove se diferencijacija monocita ili monocitopoeza. Nakon njihovog otpuštanja u krvni protok, monociti migriraju u koštano tkivo gdje se transformiraju u mononuklearne osteoklaste (3, 4). Te se stanice mogu zatim spojiti i formirati višenuklearne osteoklaste koji imaju izraženiji kapacitet izazivanja resorpcije kosti od prethodnih. Osteoklastogeneza se sastoji od četiri glavna koraka: formiranje CFU-M-a, stvaranje monocita, zatim mononuklearnih osteoklasta i na kraju formiranje višenuklearnih osteoklasta. Inicijalna faza osteoklastogeneze podržana je od strane stimulirajućeg faktora kolonije makrofaga (M-CSF), dok su preostali događaji potaknuti ligandom receptora za aktivaciju NF κ B-a (RANKL) (5). Shematski prikaz procesa je na Slici 1.



Slika 1. Diferencijacija osteoklasta pod kontrolom M-CSF-a i RANKL-a

2.1.1. M-CSF

Stvaranje osteoklasta regulirano je M-CSF-om. M-CSF se veže za njegov receptor (M-CSFR), tirozin kinaza receptor i odgovoran je za učinak proliferacije i opstanak osteoklasta tijekom osteoklastogeneze (5). Bisfosfonati dovode do blokiranja M-CSF puta te posljedično do apoptoze osteoklasta, a također je mogu uzrokovati i blokiranjem energetske rezervi ATP-a u stanici osteoklasta (6).

2.1.2. RANKL

S druge strane, osteoklastogeneza regulirana je RANKL-om. RANKL određuje svoj učinak djelujući kroz tzv. NF κ B put (7). Denosumab je monoklonsko antitijelo usmjereno protiv RANKL-a i aktivno djeluje formirajući kompleks s RANKL-om te tako inhibira aktivaciju njegovog puta (8).

2.2. Primjena u liječenju koštanih i malignih bolesti

Inhibicija osteoklastogeneze danas se primjenjuje kao terapijski cilj u liječenju koštanih metaboličkih poremećaja kao što su osteoporoza i Pagetova bolest te koštanih metastaza i multiplog mijeloma. Lijekovi korišteni za inhibiranje aktivnosti osteoklasta su antiresorptivni lijekovi u koje ubrajamo bisfosfonate i denosumabe (5).

2.2.1. Bisfosfonati

Bisfosfonati su lijekovi koji se koriste u liječenju koštanih displazija kao što su *osteogenesis imperfecta* ili Pagetova bolest, osteoporoza, prevencija hiperkalcemije te koštane metastaze (9). Analogi su pirofosfata, prirodnog inhibitora koštanog mehanizma, a teorija inhibicije aktivnosti osteoklasta najbliža je opisu njihova mehanizma djelovanja. Uzrokujući apoptozu osteoklasta smanjuju proces koštane pregradnje, osteoplastična aktivnost ostaje sačuvana pa dolazi do povećanja koštane mase. Glavna je nuspojava bisfosfonatna osteonekroza čeljusti (10). Karakteristika bisfosfonata je brzo odlaganje i duga retencija u kostima (11). Bisfosfonati su klasificirani i podijeljeni u dvije glavne skupine: lijekovi koji sadrže dušik i lijekovi u kojima nema dušika. Mogu se primjenjivati peroralno i parenteralno (9).

2.2.1.1. Peroralni bisfosfonati

Peroralni bisfosfonati koriste se najčešće u terapiji osteoporoze i osteopenije. Također su lijek izbora i za neke rjeđe koštane bolesti kao što su fibrozna displazija, Pagetova bolest, *osteogenesis imperfecta*, kronični rekurentni multifokalni osteomijelitis te za prevenciju heterotopičnih okoštavanja (leđne moždine) (12, 13). Predstavnici ove skupine su Etidronat (etidronatna kiselina) i Klodronat (klodronatna kiselina), a riječ je o bisfosfonatima koji ne sadrže dušik i primjenjuju se peroralno. Oni su otkriveni ranije, ali su manje aktivni i zbog toga je njihova upotreba bitno ograničena na metaboličke poremećaje kostiju. Djeluju antiresorbirajuće, blokirajući energetske rezervu ATP-a u stanici osteoklasta (5). U ovu skupinu ubrajamo i Risedronat (risedronatna kiselina), Ibandronat (ibandronatna kiselina) te Alendronat (alendronatna kiselina) koji se primarno koriste za liječenje osteoporoze. Njihova potentnost je deset do sto puta veća od prvih spomenutih. Svi oralni bisfosfonati slabije su potentni za nastanak osteonekroze čeljusti u odnosu na parenteralne bisfosfonate (9).

2.2.1.2. Parenteralni bisfosfonati

Parenteralni bisfosfonati koriste se u liječenju različitih stanja povezanih s malignim bolestima kao što je hiperkalcijemija uzorkovana karcinomima, u liječenju koštanih metastaza te u liječenju litičkih lezija kod multiplih mijeloma. Bisfosfonati inhibiraju rast, migraciju i stvaranje metastaza najčešće kod karcinoma dojke i prostate (14, 15). Aredia (pamidronatna kiselina) i Zometa (zoledronatna kiselina) intravenski su bisfosfonatni lijekovi koji sadrže dušik. Potentnost lijeka je sto do tisuću puta veća nego kod bisfosfonata koji ne sadrže dušik (9). Oni dovode do blokiranja putanje M-CSF-a, a konačan učinak sličan je onome opaženom kod nedušičnih bisfosfonata i predstavljen je apoptozom osteoklasta (5). Zadržavaju se dugo u kostima, poluvrijeme zoledronatne kiseline je 11,2 godine u kostima te je ona najpotentniji bisfosfonat (11).

2.2.2. Antiresorptivni lijekovi

U skupinu antiresorptivnih lijekova spadaju prethodno opisani bisfosfonati i denosumabi. Imaju sličan mehanizam djelovanja i potentnost izazivanja osteonekroze.

Denosumabi su humanizirana monoklonska antitijela usmjerena na RANK ligand koja inhibiraju osteoklaste i tako smanjuju resorpciju te povećavaju gustoću kosti. Koriste se u liječenju osteoporoze, smanjujući rizik od frakture zdjelice i kralježnice te u liječenju koštanih

lezija kod malignih bolesti (16, 17). Za razliku od bisfosfonata, denosumabi se ne akumuliraju u kostima, njihov efekt na remodelaciju je reverzibilan i traje približno šest mjeseci. Visoko su potentni za nastanak osteonekroze. Denosumab se primjenjuje subkutano (18).

2.2.3. Antiangiogeni lijekovi

Antiangiogeni lijekovi sprečavaju stvaranje novih krvnih žila. Zbog svog svojstva uglavnom se koriste u onkologiji s obzirom na to da je neoangiogeneza ključni proces za rast tumora i za razvoj metastaza u nekim solidnim tumorima. Točna etiopatogeneza osteonekroze povezane s antiangiogenim lijekovima nije dobro poznata, no inhibicija angiogeneze negativno utječe na sposobnost regeneracije kosti, odgađajući remodeliranje, zacjeljivanje i povećavajući osjetljivost na infekciju (9). U antiangiogene lijekove ubrajaju se sunitinib (Sutent) i bevacizumab (Avastin).

Sunitinib (Sutent) je inhibitor tiroksin kinaze. On kao i ostali tiroksin kinaza inhibitori može inhibirati diferencijaciju osteoklasta i ostalih stanica monocitnog/makrofagnog sustava. Koristi se u liječenju gastrointestinalnih tumora, metastatskih karcinoma bubrega te neuroendokrinih tumora gušterače (19).

Bevacizumab (Avastin) je humanizirano monoklonsko antitijelo, selektivno se veže za protein koji je nazvan humani krvožilni endotelni čimbenik rasta (engl. *vascular endothelial growth factor*, VEGF), koji se nalazi na ovojnici krvnih i limfnih žila. Koristi se u liječenju glioblastoma, karcinoma pluća, bubrega i gastrointestinalnog trakta (20, 21).

2.2.4. Biološki imunomodulatori

Biološki imunomodulatori su lijekovi, općenito humanizirana monoklonska antitijela, posebno oblikovana tako da se selektivno vežu za jednog od posrednika upalnog odgovora. Njihovo uključivanje u terapiju dovelo je do velikog napretka u kvaliteti života i smanjenju ozbiljnih nuspojava drugih alternativnih načina liječenja za pacijente koji boluju od Chronove bolesti, reumatoidnog artritisa, ulceroznog kolitisa, ankilozirajućeg spondilitisa ili psorijatičnog artritisa. Osim što su indicirani za ovu upotrebu, oni su ujedno i korisni u liječenju nekih karcinoma. Nedavno su opisani procesi osteonekroze povezane s liječenjem nekim od tih lijekova kao što su npr. infliximab (anti-TNF α), adalimumab (anti-TNF α) ili rituximab (anti-CD20). S obzirom na to da je riječ o novim lijekovima i da trenutno postoji

malo znanja o etiopatogenom mehanizmu djelovanja, njihova povezanost s nastankom osteonekroze trebala bi biti dodatno istražena (9).

3. MEHANIZAM NASTANKA

Nastanak MRONJ-a smatra se kompliciranim spojem uzajamnog djelovanja spomenutih lijekova koji uzrokuju poremećaj koštanog i angiogenog metabolizma uz prisutnost mikrobiološke kontaminacije područja te lokalne traume tkiva.

3.1. Teorije nastanka osteonekroze

Inhibicija resorpcije i remodelacije kosti jedna je od teorija nastanka osteonekroze. Čeljusne su kosti najviše podložne remodelaciji, stoga se osteonekroza specifično pojavljuje na tim dijelovima (22). Antiresorptivni lijekovi inhibiraju diferencijaciju i funkciju osteoklasta, dovode do njihove apoptoze, što rezultira smanjenom koštanom resorpcijom i pregradnjom (23). Osim djelovanja na osteoklaste, bisfosfonati također smanjuju biološku aktivnost osteoblasta, keratinocita i fibroblasta (24).

Upala/infekcija ima važnu ulogu na mjestu nastanka MRONJ-a. Nekrotični dijelovi pokazuju kontaminiranje različitim bakterijama, posebice s *Actinomyces speciesa* u 70 – 100 % slučajeva (25). U oralnom mediju prisutno je oko 750 različitih vrsta bakterija koje imaju sposobnost stvaranja rezistentnog biofilma. *Prevotella*, *Bacteroides*, *Fusobacterium*, *Peptostreptococcus* pojačavaju djelovanje i nakupljanje visokopatogenih bakterija kao što su *Actinomyces*, *Prevotella intermedia*, gljivica *Candida spp.* i *Histoplasma capsulatum*, različitih virusa i parazita (25, 26). Bisfosfonati djeluju sinergistički jer pojačavaju adheziju bakterija na hidroksiapatit u kostima. Kost bogata mikroorganizmima postaje avaskularna i nekrotična.

Inhibicija angiogeneze svojstvo je lijekova koji uzrokuju MRONJ. Oni dovode do ishemije, odnosno nedostatka krvne opskrbe koja rezultira nastankom osteonekroze.

Toksičnost za meka tkiva odnosno oralne sluznice izravnim djelovanjem na fibroblaste još je jedna teorija u nastanku MRONJ-a. U *in vitro* istraživanjima kod mnogih je vrsta stanica zabilježena povećana apoptoza, posebno kod stanica oralnog epitela nakon primjene bisfosfonata (27).

Imunološka disfunkcija nastala primjenom imunosupresivnih lijekova kao što su kortikosteroidi ili kemoterapija u kombinaciji s antiresorptivnim lijekovima povećava incidenciju nastanka MRONJ-a (28).

Niske vrijednosti pH uzrokuju otpuštanje bisfosfonata iz kosti i aktiviraju ih. Bisfosfonati se vežu za osteoklaste i inhibiraju ih. Ako pH dulje ostane na niskim vrijednostima, npr. kod upale ili otežanog cijeljenja rana, tada dolazi do potencijalno toksične razine bisfosfonata koji osim na osteoklaste negativno djeluju i na druge stanice. Djelovanjem na različite tipove stanica bisfosfonati suprimiraju remodelaciju, angiogenezu, pojačavaju toksičnost oralne mukoze te pridonose stvaranju infekcije sa stvaranjem osteonekroze (27).

3.2. Rizični čimbenici i uzroci za nastanak osteonekroze

3.2.1. Način primjene lijeka

Način primjene lijeka je najznačajniji faktor za procjenu rizika. Peroralni bisfosfonati su se pokazali benignijima u odnosu na intravenske (28, 29). Prevalencija MRONJ-a kod oralnih bisfosfonata kreće se od 0,1 % do 0,05 % u liječenju osteoporoze, povećava se nakon invazivnog kirurškog zahvata i trajanja terapije (30). Prevalencija kod primjene intravenskih bisfosfonata i denosumaba kreće se od 2 % do 10 %, dok se nakon invazivnog kirurškog zahvata povećava do 20 % (31).

3.2.2. Potentnost lijeka

Peroralni bisfosfonati koji ne sadrže dušik i najčešće se koriste u liječenju osteoporoze imaju sto do tisuću puta slabiju potentnost nego intravenski bisfosfonati koji sadrže dušik poput Zomete (zoledronatna kiselina) i Aredie (pamidronatna kiselina), primarno korištenih u liječenju pacijenata oboljelih od karcinoma. Prevalencija osteonekroze čeljusti kod prvospomenutih iznosi između 0,1 % i 0,21 % s time da se rizik značajno povećava od četvrte godine liječenja, dok je kod intravenskih između 0,7 % i 6,7 % (9). Studije su pokazale da denosumabi i zoledronatna kiselina imaju sličnu potentnost u izazivanju osteonekroze čeljusti, no razlikuju se po akumulaciji u tijelu. Denosumabi se ne vežu za kost i potpuno se eliminiraju iz tijela nakon šest mjeseci, dok se bisfosfonati akumuliraju i dugo ostaju u kostima (poluvrijeme života je duže od deset godina) (11, 18).

3.2.3. Doza lijeka

Povećana incidencija MRONJ-a javlja se kod veće doze primijenjenog lijeka. Korištene doze u liječenu pacijenata oboljelih od karcinoma veće su 12 do 25 puta nego kod pacijenata

oboljelih od osteoporoze. Stoga nije iznenađujuće da se MRONJ češće pojavljuje kod pacijenata oboljelih od karcinoma nego u bolesnika s osteoporozom.

3.2.4. Trajanje terapije

Trajanje terapije također je važan faktor u nastanku osteonekroze. Studije su pokazale da je kod pacijenata oboljelih od karcinoma u prvoj, drugoj i trećoj godini liječenja incidencija MRONJ-a iznosila redom 0,5 % – 1,1 %, 1,2 % – 3,7 % i 1,4 % – 4,6 %, ističući povećan rizik za nastanak osteonekroze kod duljeg trajanja terapije (32).

U Tablici 1. prikazan je rizik za nastanak MRONJ-a s obzirom na karakteristike terapije primarne bolesti.

Tablica 1. Rizik za nastanak MRONJ-a

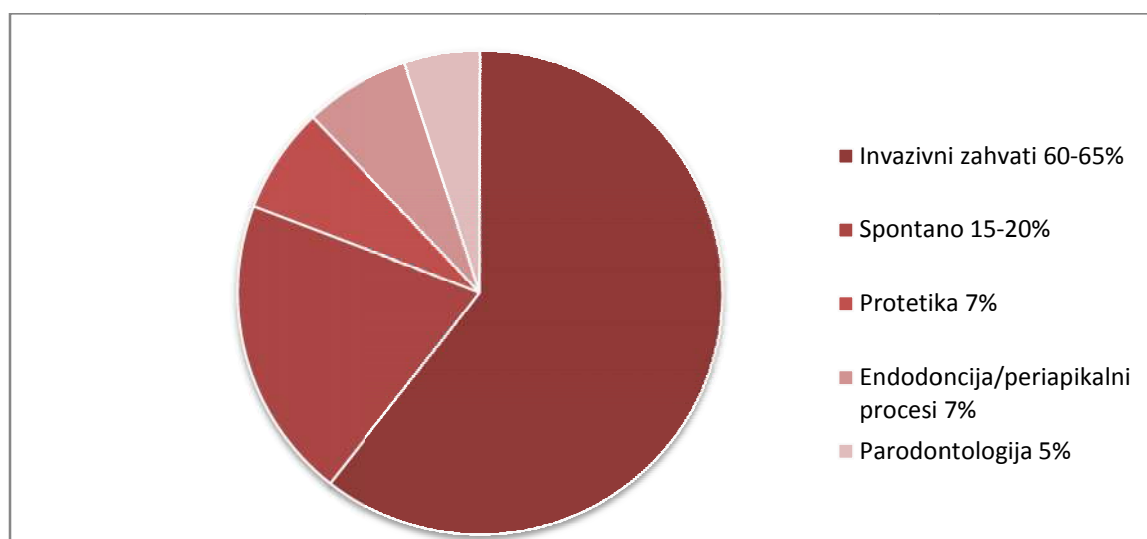
Nizak rizik	Visok rizik
Benigna primarna bolest	Maligna primarna bolest
Lijekovi niskog stupnja potentnosti	Lijekovi visokog stupnja potentnosti
Peroralna primjena	Parenteralna primjena
Kratko vrijeme uzimanja lijeka	Dugo vrijeme uzimanja lijeka
Bez primjene drugih lijekova	Primjena drugih lijekova (kemoterapija, kortikosteroidi)

3.2.5. Sistemski faktori

Prosječna dob za razvoj MRONJ-a je 65 godina. Povećan se rizik pokazao kod žena, najviše zbog osteoporoze ili karcinoma dojke. Osnovna bolest je bitan faktor rizika; ako se uz antiresorptivnu terapiju prepisuju dodatni lijekovi kao kortikosteroidi ili kemoterapeutici koji djeluju imunosupresivno, to povećava rizik za nastanak osteonekroze (27). Povećanom riziku pridonose: dijabetes, anemija, pušenje, insuficijencija bubrega, hipertenzija, sistemski lupus i reumatoidni artritis (33, 34).

3.2.6. Lokalni faktori

Dentoalveolarna kirurgija smatra se najrizičnijim faktorom za nastanak osteonekroze. U 61,7 % slučajeva uzrok je ekstrakcija zuba, 14,8 % nastaju spontano, 7,2 % uzrokuju oralnokirurški zahvati, 7,4 % protetski razlozi, 5 % parodontologija i 3,9 % ugradnja dentalnih implantata. U nekim studijama dentalna infekcija se navodi kao glavni lokalni faktor rizika za nastanak osteonekroze (5). Invazivni dentalni zahvati kao dentoalveolarna kirurgija povećavaju rizik za nastanak MRONJ-a pet do sedam puta (28). Prijašnje bolesti kao parodontitis, periapikalni procesi, periimplatititis, upalna stanja čeljusti te loša oralna higijena i hiperokluzija dodatni su rizični faktori koji pogoduju nastanku MRONJ-a (35). Nošenje proteze dvostruko povećava rizik za nastanak nekroze, posebice kod neadekvatno izrađenih proteza (27). Na Slici 2. prikazani su najčešći uzroci osteonekroza čeljusti (35, 36).



Slika 2. Najčešći uzroci osteonekroza čeljusti prikazani na grafikonu

3.2.7. Anatomski faktori

MRONJ se češće javlja na mjestima gdje je sluznica tanja kao što su lingvalna strana donje čeljusti, egzostoze, milohioidni greben, torus palatinus ili torus mandibularis. Češće se javlja u donjoj čeljusti (73 %) nego u gornjoj (23 %), a u obje čeljusti istodobno javlja se u 4,5 % slučajeva (28, 36).

3.3. Biomarkeri za procjenu rizika

Koštani markeri C-terminalni telopeptid (CTX) i N-terminalni telopeptid (NTX) mjere aktivnost, odnosno razgradnju osteoklasta i osteoblasta i u početku su se pokazali korisni za procjenu rizika u nastanku osteonekroza. CTX marker jedino se preporuča kod pacijenata na peroralnim bisfosfonatima jer kod malignih bolesti ne daje točne rezultate. Pacijenti koji imaju vrijednost CTX markera iznad 150 pg/ml imaju minimalan rizik za nastanak osteonekroze, vrijednost 100 – 150 pg/ml predstavlja umjeren rizik, a manja od 100 pg/mL visok rizik za razvoj osteonekroze (36).

3.4. Farmakogenomika

Farmakogenomika pomaže u individualizaciji lijekova prema genomu pojedinca kako bi se poboljšala učinkovitost lijeka i njegovi štetni učinci sveli na minimum. Neki autori povezuju i genetsku predispoziciju s rizikom za stvaranje osteonekroze (1).

Studije su pokazale da estrogen ima važnu ulogu u pregradnji kostiju inhibirajući stvaranje i diferencijaciju osteoklasta. Estrogen također povećava inhibicijsku aktivnost bisfosfonata na osteoklaste, izazivajući tako apoptozu osteoklasta (37).

Neke su studije pokazale povezanost gena FDPS (engl. *farnesil diphosphate synthase gene*) koji kodira ključni enzim mevalonatnog puta i nastanka osteonekroze čeljusti. Tako su testirali rs2297480, SNP regije na genu FDPS. Istraživanja su provedena kod pacijenata koji su oboljeli od multiplog mijeloma ili metastatskih karcinoma, a liječeni su zoledronatnom kiselinom (38).

3.4.1. GWAS (engl. genome-wide association studies)

GWAS je metoda istraživanja koja identificira genetičke inačice povezane s rizikom od bolesti ili reakcije na lijekove. Ovom metodom istraživala se povezanost gena CYP2C8 SNP (rs1934951) s osteonekrozom čeljusti. U jednoj je studiji bila dokazana povezanost heterozigotnog genotipa ovog gena s lokalizacijom osteonekroze te je bio veći rizik za mandibulu nego za maksilu, homozigoti nisu pokazali značajnu razliku u lokalizaciji. Istom metodom u drugoj studiji dokazana je povezanost RBMS3 gena SNP (rs17024608) s osteonekrozom (1).

3.4.2. WES (engl. whole-exome sequencing)

WES određuje redoslijed svih gena koji kodiraju proteine u ljudskom genomu. Ovom metodom također se istražuje povezanost nekih gena s nastankom osteonekroze čeljusti, no s obzirom na mali broj provedenih istraživanja danas još nema čvrstih dokaza o njihovoj povezanosti (1).

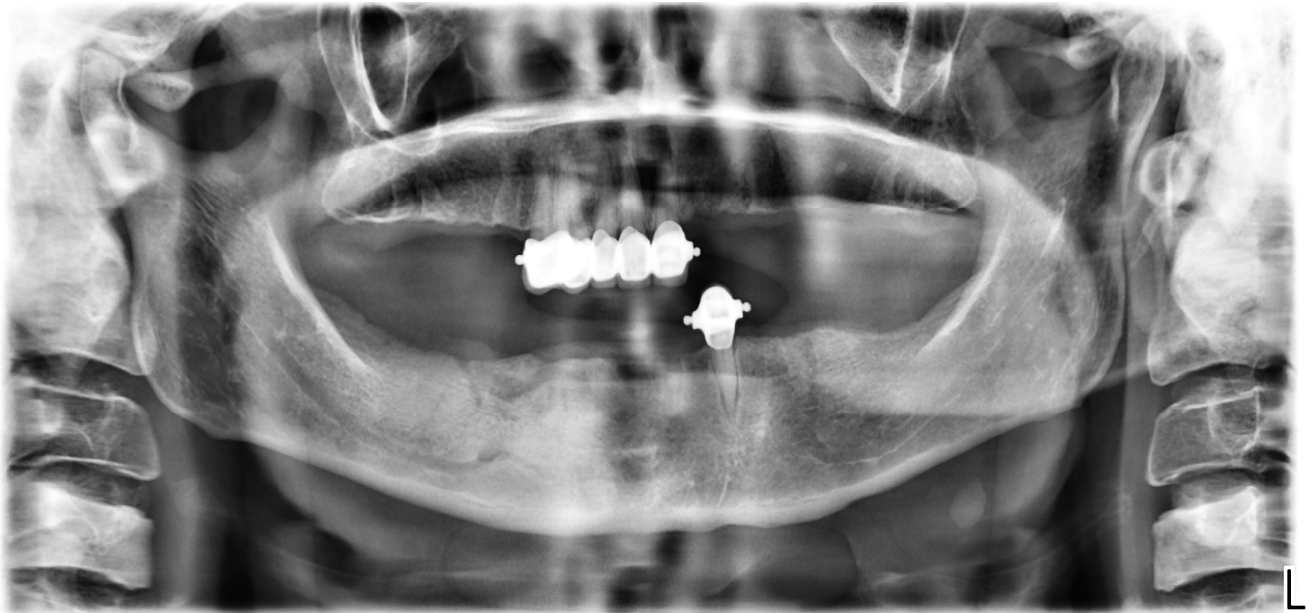
Neke su studije pokazale da je rizik za razvoj osteonekroze čeljusti veći kod pacijenata europskog podrijetla nego kod drugih populacija (39).

4. KLINIČKA SLIKA I DIJAGNOSTIKA

4.1. Dijagnostika i diferencijalna dijagnostika

Radiološkom se analizom procjenjuje zahvaćenost regije nekrozom, korisna je za praćenje tijeka bolesti te za otkrivanje komplikacija bolesti kao što su patološke frakture, sinusitis i dr.

Dvodimenzionalne panoramske snimke preporučuju se kao inicijalna radiološka tehnika. Najčešća je radiološka promjena kod rizičnih pacijenata sklerozacija lamine dure alveolarnog dijela kosti. Može se pojaviti sklerozacija rubnih dijelova čeljusti, sužavanje mandibularnog kanala, otežani ili potpuni izostanak cijeljenja postekstrakcijske alveole, radiolucetne regije oko kosti koje odgovaraju osteolizi te u kasnijim fazama sekvestri nekrotične kosti (40, 41). Ortopantomogram na Slici 3. prikazuje MRONJ kod pacijenta oboljelog od multiplog mijeloma i liječenog zoledronatnom kiselinom (Zometa).



Slika 3. MRONJ kod pacijenta oboljelog od multiplog mijeloma

Ljubaznošću dr. sc. D. Gabrić, izv. prof.

Za precizniji prikaz lezije preporuča se trodimenzionalni prikaz. Kompjuterizirana tomografija ili kompjueterizirana tomografija na bazi konične zrake (CBCT) pomažu u otkrivanju ranih promjena u kortikalnoj i trabekularnoj strukturi čeljusti (32). Za ranu dijagnostiku osteonekroze također se koriste magnetska rezonancija, SPECT (engl. *single-*

photon emission computed tomography), PET/CT (engl. *positron emission tomography with computed tomography*), koja se pokazala odličnom u otkrivanju osteonekrotičnih lezija.

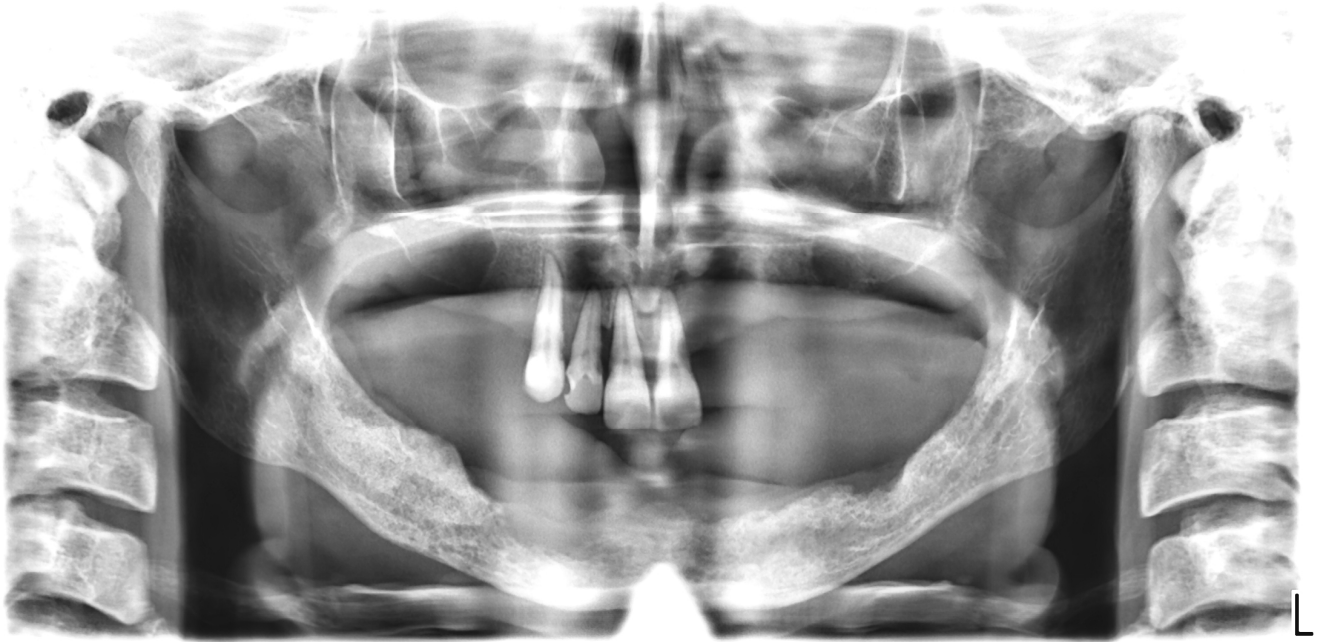Pogrešno se osteonekroza može protumačiti kao koštana metastaza, alveolarni osteitis, sinusitis, gingivitis, parodontitis, periapikalni proces, razne fibrozealne lezije, kronični sklerozirajući osteitis, bolesti temporomandibularnog zgloba (27).

4.2. Klinička slika

Kriteriji za dijagnozu MRONJ-a su:

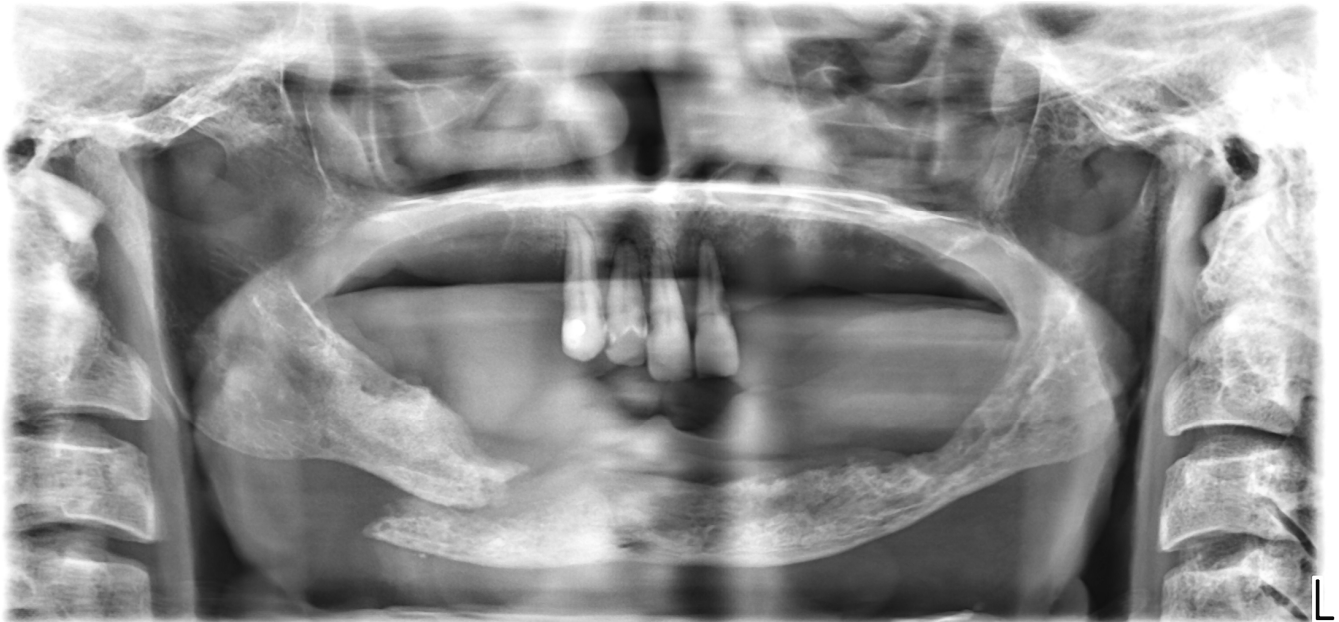1. Trenutačna ili prijašnja terapija antiresorptivnim ili antiangiogenim lijekovima.
2. Ekspozirana kost ili pojava fistule u čeljusti (intraoralna ili ekstraoralna) koja traje dulje od osam tjedana.
3. Pacijent nije zračen i nema dokazanih metastaza u kostima čeljusti (32).

U gotovo 94 % pacijenata oboljelih od MRONJ-a prisutna je ekspozirana kost (42). Nekrotična kost može obuhvatiti manje dijelove čeljusti poput rubova ili dijelove oko prazne alveole, ili sve do kompletnog dijela jedne ili obje čeljusti (43). Uz ekspoziranu leziju često se javljaju znakovi upale kao otekline okolnog mekog tkiva, fistula ili formiranje ograničene gnojne upale. Lezije su većinom asimptomatske, a bol se može javiti u slučajevima akutne infekcije. Donja čeljust je češće zahvaćena u odnosu na gornju zbog slabije opskrbe krvlju i tanje mukoze (44). Tijek bolesti varira od ograničene lezije u stanju mirovanja do rapidnog širenja u okolne strukture, tako da može zahvatiti mandibularni kanal i uzrokovati parestezije živca ili širenjem u maksilarni sinus uzrokuje oroantralnu komunikaciju. Jedna od komplikacija osteonekroze čeljusti je i patološka fraktura koja se javlja u 3 % slučajeva (28). Na slikama 5. i 6. prikazana je spontana jednostrana te zatim obostrana fraktura mandibule kod pacijentice oboljele od karcinoma paratireoidne žlijezde sa sekundarizmom pluća. Liječenje se sastojalo od totalne tireoidektomije uz ekstirpaciju tumora i disekciju vrata; u šest navrata je operativno liječena u regiji vrata, a u tri navrata operacijama sekundarizma pluća. Pacijentica je zračena te liječena nizom medikamentozne terapije koja uključuje i intravenske bisfosfonate te visoke doze denosumaba. Slika 4. prikazuje MRONJ kod iste pacijentice.



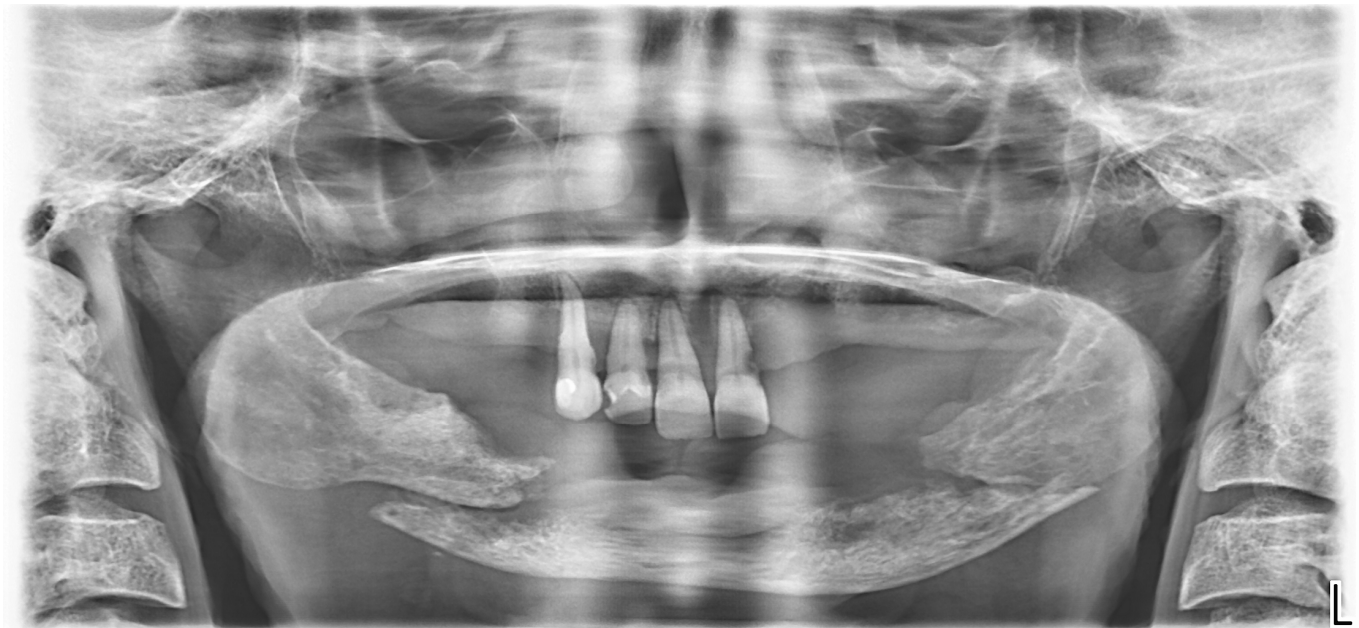
Slika 4. Osteonekroza mandibule kod pacijentice oboljele od karcinoma paratireoidne žlijezde i sekundarizma pluća

Ljubaznošću dr. sc. D. Gabrić, izv. prof.



Slika 5. Fraktura desne strane tijela donje čeljusti

Ljubaznošću dr. sc. D. Gabrić, izv. prof.



Slika 6. Spontana obostrana fraktura mandibule

Ljubaznošću dr. sc. D. Gabrić, izv. prof.

4.3. Klasifikacija osteonekroze čeljusti

Većina kliničkih slika MRONJ-a uključuje znakove upale i eksponiranu kost. Prema kliničkim simptomima i radiološkim nalazima razlikujemo četiri stadija osteonekroze čeljusti (32).

4.3.1. Stadij 0

Pacijenti nultog stadija klinički nisu razvili osteonekrozu, neki autori navode prisutnost nekrotične kosti ispod zdravog i nepromijenjenog epitela. U kliničkom nalazu mogu biti prisutni: gubitak zuba koji nije povezan s parodontološkim bolestima, periapikalna ili parodontna fistula koja nije povezana s karijesom ili nekrozom pulpe, otok gingive nepoznatog uzroka. Nema eksponirane ili nekrotične kosti, moguće su ulceracije oralne mukoze, trizmus, hipoestezija, Vincentov znak, neodontogena bol (9). Radiološki su znakovi: gubitak alveolarne kosti ili resorpcija koja nije povezana s kroničnim parodontitisom, promjene u sastavu trabekula, otežano ili izostalo cijeljenje rane nakon vađenja zuba, sklerozacija alveolarnog ili okolnog dijela kosti (45, 46).

4.3.2. Stadij 1

Kod bolesti stadija 1 prisutna je klinički eksponirana nekrotična kost ili pojava fistule koja se stvara iz kosti. Pacijenti nemaju simptoma i ne postoje znakovi akutne infekcije. Vrijeme potrebno za dijagnostiku iznosi osam tjedana od pojave eksponirane kosti ili fistule (28).

4.3.3. Stadij 2

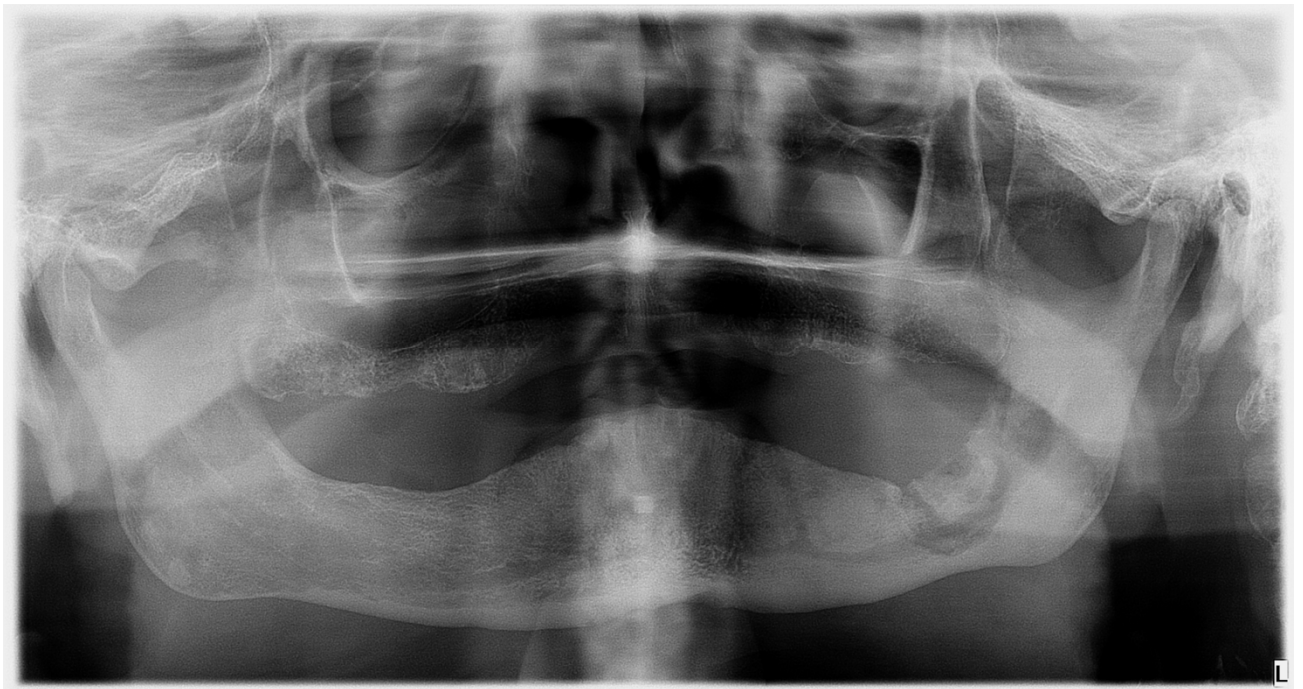
U stadiju 2 bolesti nalazimo klinički eksponiranu nekrotičnu kost ili fistulu koja se stvara iz kosti sa znakovima akutne infekcije praćene bolovima (28).

4.3.4. Stadij 3

Stadij 3 bolesti obuhvaća simptome klinički eksponirane nekrotične kosti ili pojave fistule koja se stvara iz kosti sa znakovima akutne infekcije praćene bolovima. Potreban je još najmanje jedan od sljedećih simptoma: širenje nekroze izvan zubne alveole, pojava ekstraoralne fistule, osteoliza donje granice donje čeljusti i dna maksilarnog sinusa s pojavom oroantralne komunikacije te pojava patoloških fraktura (28).

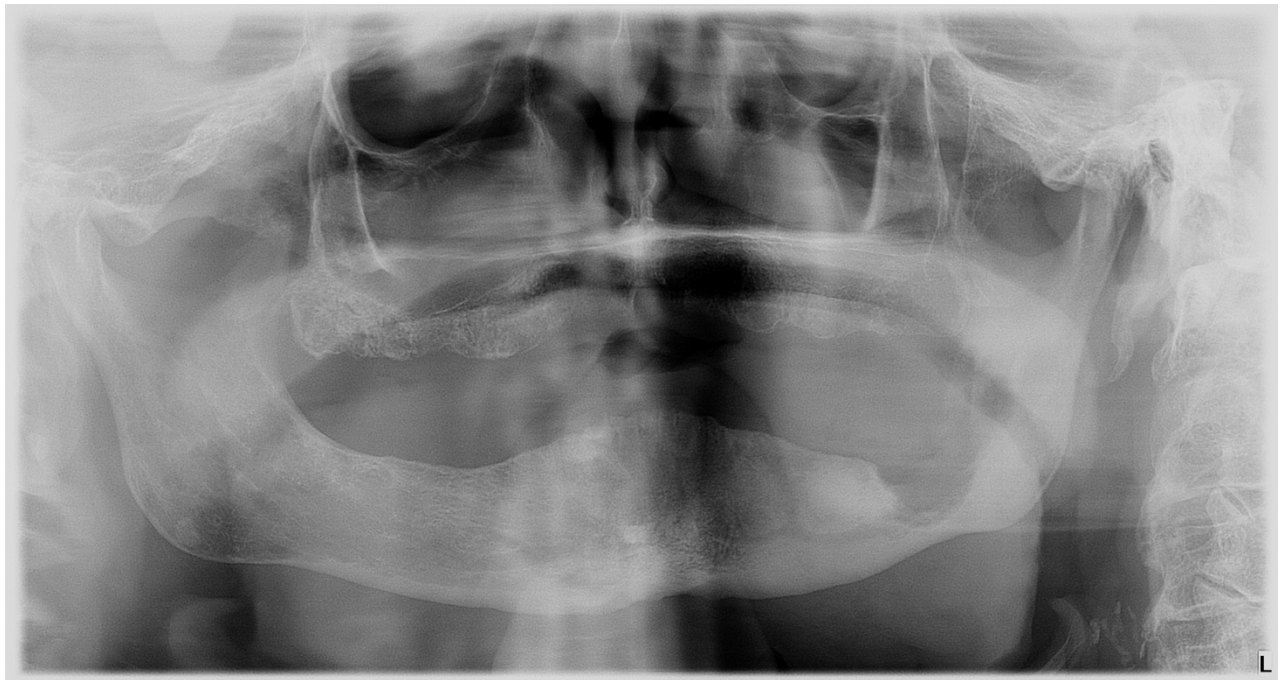
U literaturi je prikazano nekoliko različitih terapijskih tretmana, samostalnih ili međusobno kombiniranih, uključujući antibiotike, lokalno ispiranje antimikrobnim sredstvima, sekvestromiju i kirurške resekcije. Nedavna istraživanja fokusirana su na adjuvantne terapije poput hiperbarične oksigenacije, primjene lasera i autolognih faktora rasta, primjerice PRP-a (engl. *platelet rich plasma*) (47).

Na slikama 7. i 8. prikazan je ortopantomogram pacijenta oboljelog od MRONJ-a prije i nakon kirurškog zahvata.



Slika 7. MRONJ lijeve strane donje čeljusti prije kirurške terapije

Ljubaznošću dr. sc. D. Gabrić, izv. prof.



Slika 8. Prikaz donje čeljusti nakon provedene kirurške terapije

Ljubaznošću dr. sc. D. Gabrić, izv. prof.

5.1. Preporučeni protokol terapije pojedinog stadija

5.1.1. Stadij 0

Terapija nultog stadija je simptomatska i konzervativna, a usmjerena je na sanaciju predisponirajućih stanja koja mogu uzrokovati osteonekrozu (saniranje parodontne bolesti, karijesa, neadekvatno izrađenih proteza). Pacijente je potrebno educirati o bolesti, o važnosti oralne higijene i potaknuti ih na učestalije kontrolne preglede (svaka dva mjeseca).

5.1.2. Stadij 1

Terapija prvog stadija usmjerena je na praćenje lezije, a pacijente je također potrebno educirati i motivirati na redovne kontrolne dolaske. Nekrotične sekvestre kosti ili oštre koštane rubove potrebno je kirurški ukloniti.

5.1.3. Stadij 2

Početak terapije usmjeren je na saniranje upale propisivanjem antibiotika i antimikrobnih sredstava za ispiranje usne šupljine, najčešće klorheksidinom. Nakon saniranja upale, potrebno je kirurški ukloniti nekrotični dio kosti i upalno promijenjenu sluznicu.

5.1.4. Stadij 3

Terapija ovog stadija je palijativna koja uključuje resekciju lezije u kombinaciji s antibiotskom terapijom s ciljem uklanjanja akutne infekcije i bolova. U ovom stadiju bolesti bitan čimbenik nam je osnovna bolest pacijenta i njegovo zdravstveno stanje. Kod većih kirurških resekcija potrebno je napraviti rekonstrukcije s izradom ili bez izrade opturatora (27).

5.2. Terapija laserima

Primjena LIL-a (engl. *low-intesity laser*) samostalno ili u kombinaciji s drugim tretmanima za liječenje MRONJ-a postala je sve raširenija posljednjih godina zbog spoznaja o korisnim učincima na zarastanje tkiva. Neinvazivna metoda s antibakterijskim i biostimulativnim efektom na meka i tvrda tkiva smatra se obećavajućom adjuvantnom terapijom za MRONJ jer prilagođava metabolizam stanica, poboljšava cijeljenje rana i ublažava bol. Biostimulacija laserom može biti od pomoći u unapređivanju zacjeljivanja kosti i sluznice, posebno kada se LIL koristi u liječenju ranih lezija. Često je korišten laser tipa Nd:YAG, opisana je i visoka antibakterijska aktivnost primjenom GaAs diodnog lasera. Kombinacija Er:YAG lasera i biostimulacije s LIL-om može potaknuti potpuno cijeljenje sluznice i smanjenje mikrobne komponente smanjujući simptome i time rezultirajući boljom kvalitetom života. LIL je našao također primjenu kod pacijenata koji ne mogu biti podvrgnuti kirurškoj terapiji, primijenjen sam ili u kombinaciji s antibiotskom terapijom. Najbolje rezultate u liječenju LIL terapijom dala je kombinacija s kirurškom terapijom uklanjanja nekrotičnog dijela kosti (47).

5.3. Piezokirurgija

Osteotomije izvedene pomoću piezokirurških instrumenata (ultrazvučnih uređaja) pokazuju naprednije faze zarastanja kostiju u usporedbi s rotacijskim instrumentima (5). Debridman ili resekcija piezokirurgijom ima prednost u liječenju zbog svoga antibakterijskog učinka, manje traume, manjeg krvarenja i selektivnog reza koštanog tkiva (48).

5.4. Faktori rasta

Koncentrati trombocita (engl. *platelet concentrates*, PC) biološki su autologni proizvodi dobiveni iz pacijentove venske krvi i sastoje se uglavnom od suprafiziološke koncentracije trombocita i faktora rasta. S obzirom na to da faktori rasta imaju protuupalna svojstva te pomažu u cijeljenju mekog i koštanog tkiva, koriste se u liječenju osteonekroze čeljusti. Postoje dvije glavne vrste koncentrata, a to su plazma bogata trombocitima (engl. *platelet-rich plasma*, PRP) i fibrin bogat trombocitima (*platelet-rich fibrin*, PRF). PC sadrži visoku koncentraciju faktora rasta (engl. *growth factors*, GF) i citokina koji igraju bitnu ulogu u cijeljenju različitih tkiva, koristi se samostalno ili kao dodatni tretman za poboljšanje regeneracije mekog i tvrdog tkiva u dentoalveolarnoj i maksilofacijalnoj kirurgiji (49).

5.4.1. PRP

PRP je prva generacija PC-a. Njegova je upotreba raširena jer igra važnu ulogu u biologiji kostiju, poboljšavajući koštano cijeljenje stimulirajući angiogenezu i ubrzavajući proces cijeljenja (49). Na temelju rezultata iz različitih studija kombinacija antibiotske terapije, kirurgije i primjena PRP-a pokazala je odlične rezultate za pacijente oboljele od MRONJ-a. PRP je autologan i biokompatibilan, njegova upotreba je posebno korisna jer je nedostatak vaskularizacije jedan od glavnih čimbenika u etiopatogenezi MRONJ-a (47).

5.4.2. PRF

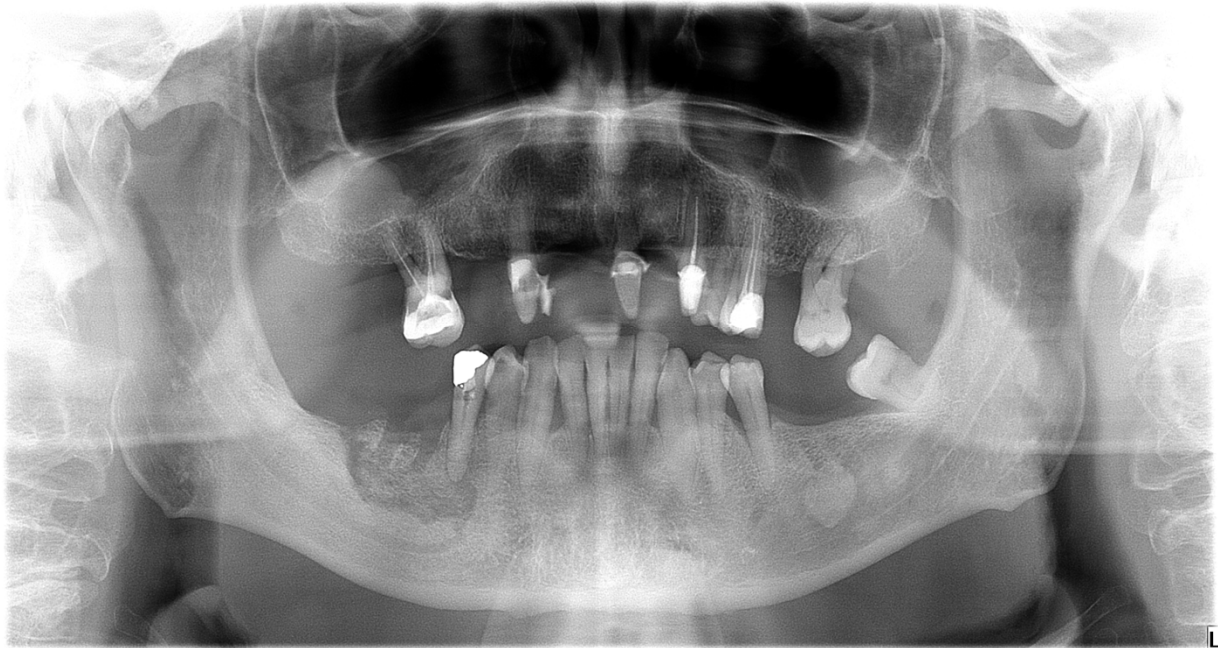
PRF je druga generacija PC-a. Češće se koristi PRF bogat leukocitima L-PRF (engl. *PRF rich in leucocytes*), nego P-PRF (engl. *PRF pure in leucocytes*) koji ih sadrži manje. Može se pripremiti jednostavnim postupkom bez dodavanja antikoagulansa, jednim procesom centrifugiranja tijekom 10 minuta (3000 o/min). Stvorena fibrinska mreža djeluje kao rezervoar trombocita, leukocita i faktora rasta. Nakon centrifugiranja, u epruveti se nalazi površinski sloj PPP-a (engl. *platelet poor plasma*), zatim sloj PRF-a i na dnu sloj eritrocita, RBC (engl. *red blood cells*) (49).

5.4.3. PRGF

PRGF je krvna plazma bogata faktorima rasta. Također se dobiva procesom centrifugiranja periferne venske krvi. Kao antikoagulans koristi se natrijev citrat, nakon osam-minutnog centrifugiranja najgornja frakcija plazme proizvest će autologni fibrin. Za proizvodnju PRGF-

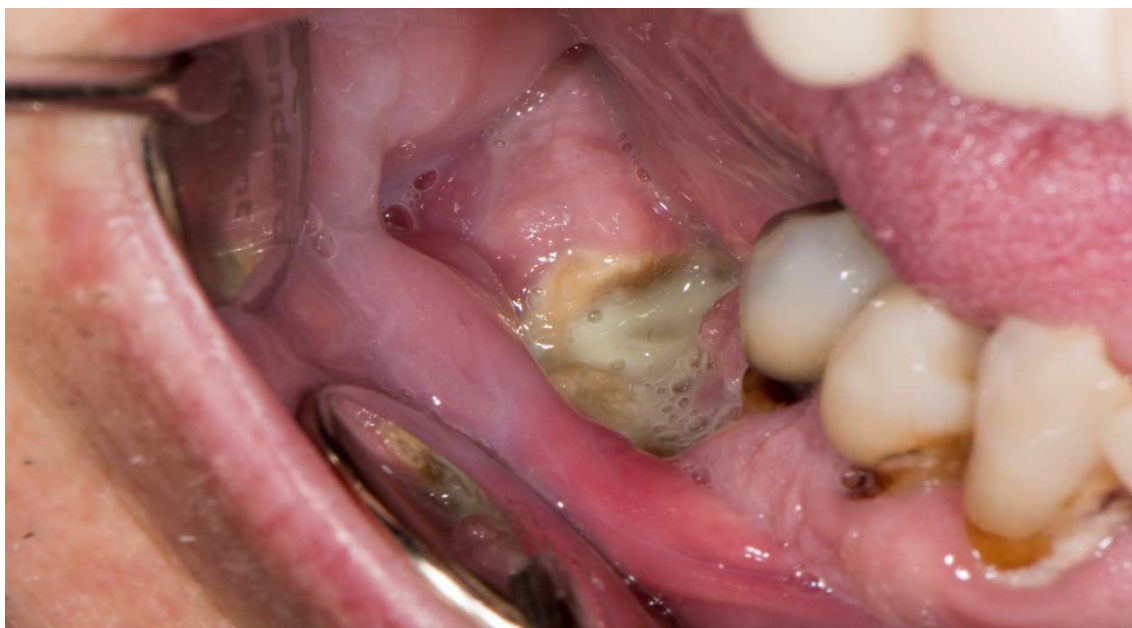a potrebno je pipetirati 0,5 ml frakcije plazme iznad crvenog dijela krvi, izbjegavajući leukocite koji su prisutni u tom dijelu. Za razliku od PRF-a, PRGF ne sadrži leukocite. Aktivacija PRGF-a završena je pet minuta nakon dodavanja kalcijevog klorida. Kalcij potiče konverziju fibrinogena u fibrin, odnosno stvaranje ugruška. Fibrin predstavlja kontinuirani sistem otpuštanja faktora rasta (50).

Slika 9. prikazuje ortopantomogram pacijenta oboljelog od karcinoma prostate i liječenog zoledronatnom kiselinom (Zometa). Liječenje pacijenta sastojalo se prvo od ručno izvedene sekvestromije (Slika 11.), zatim izvedene čeličnim svrdlom (Slika 12.) i završna je obavljena piezokirurškim instrumentima. Nakon toga je napravljena antimikrobna fotodinamska terapija niskoenergetskim diodnim laserom (Slika 13.) te augmentacija PRGF tehnikom, prvo F2, a zatim F1 faza u dva oblika.



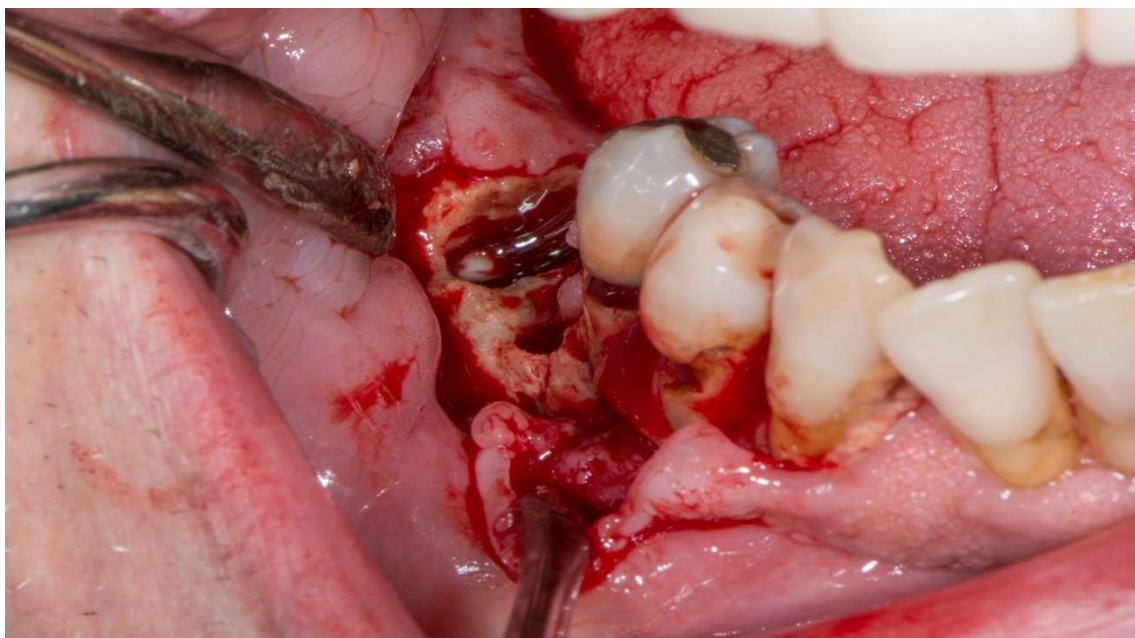
Slika 9. MRONJ desne strane donje čeljusti kod pacijenta liječenog zoledronatnom kiselinom (Zometa)

Ljubaznošću dr. sc. D. Gabrić, izv. prof.



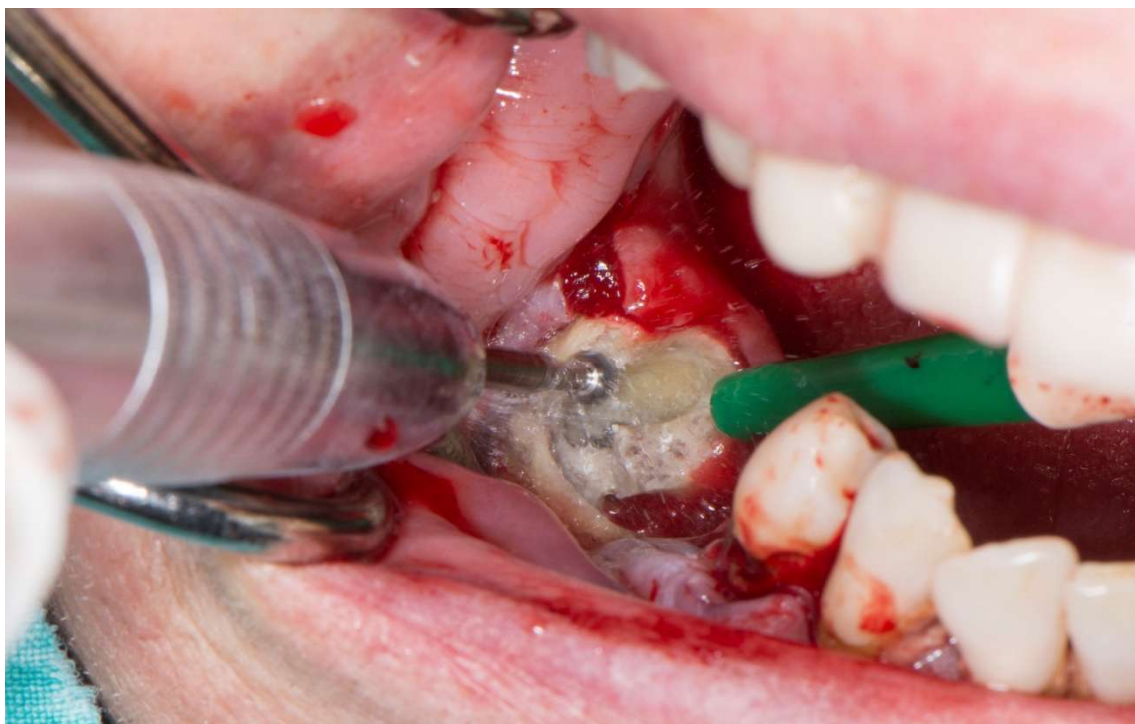
Slika 10. Klinička slika kod istoga pacijenta

Ljubaznošću dr. sc. D. Gabrić, izv. prof.



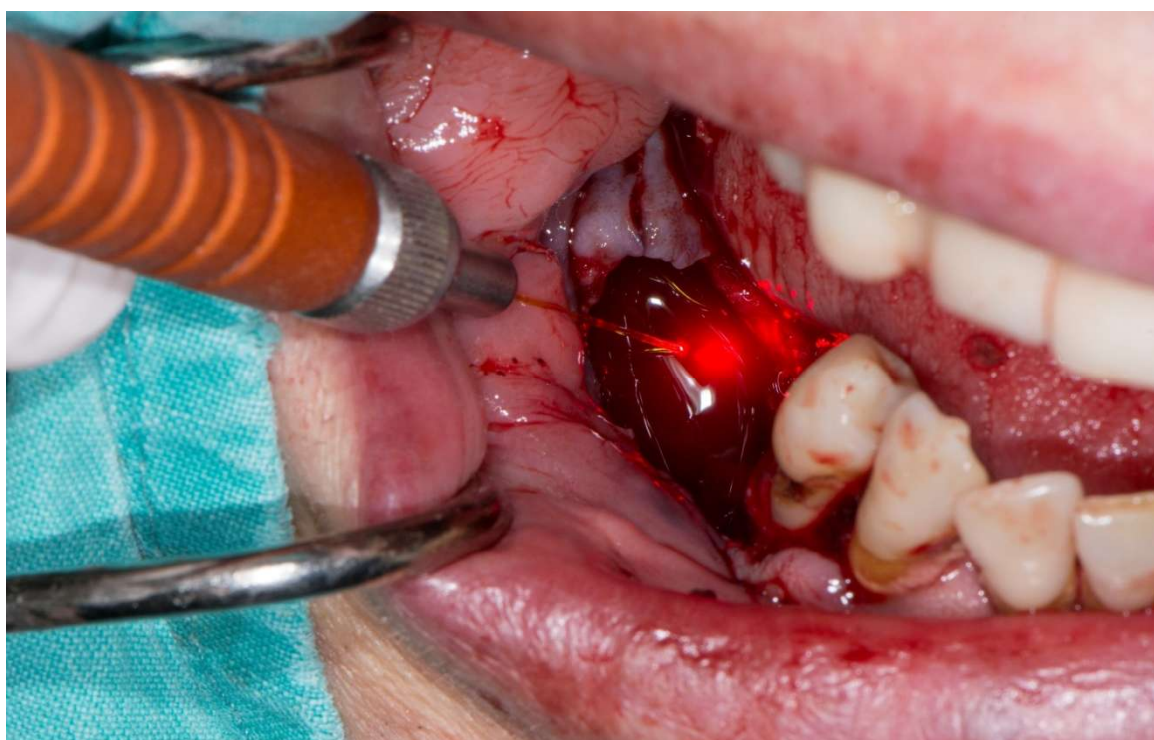Slika 11. Stanje nakon izvedene manualne sekvestromije

Ljubaznošću dr. sc. D. Gabrić, izv. prof.



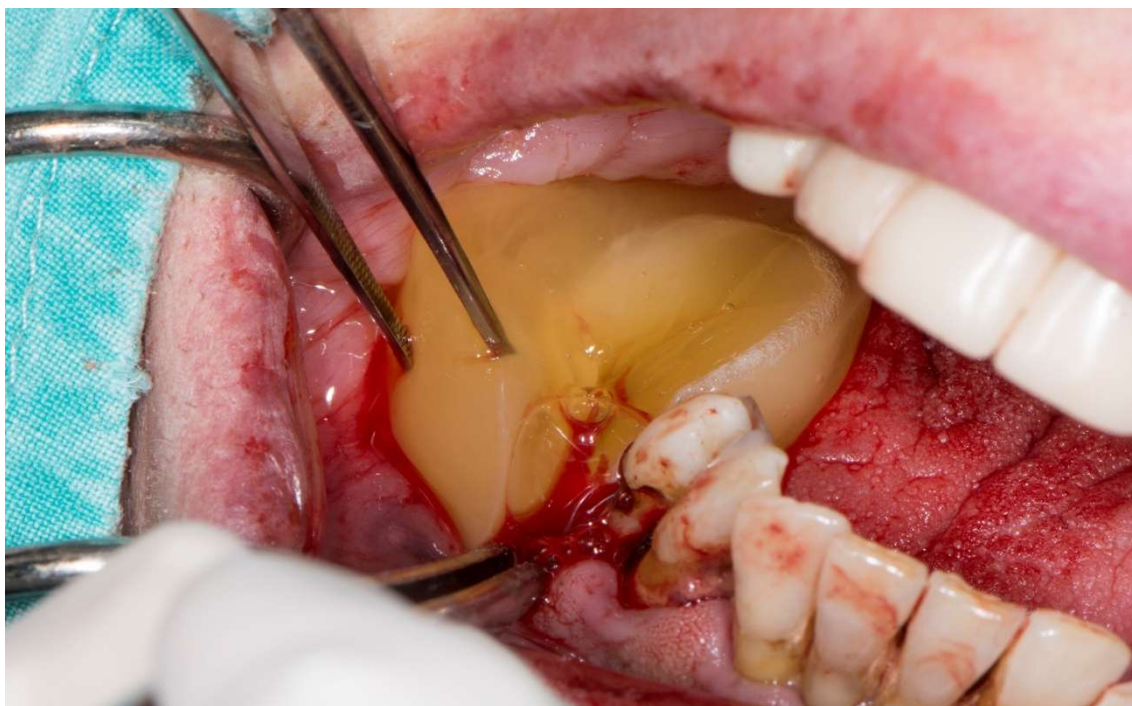
Slika 12. Primjena čeličnog svrdla kod uklanjanja nekrotičnog dijela kosti

Ljubaznošću dr. sc. D. Gabrić, izv. prof.



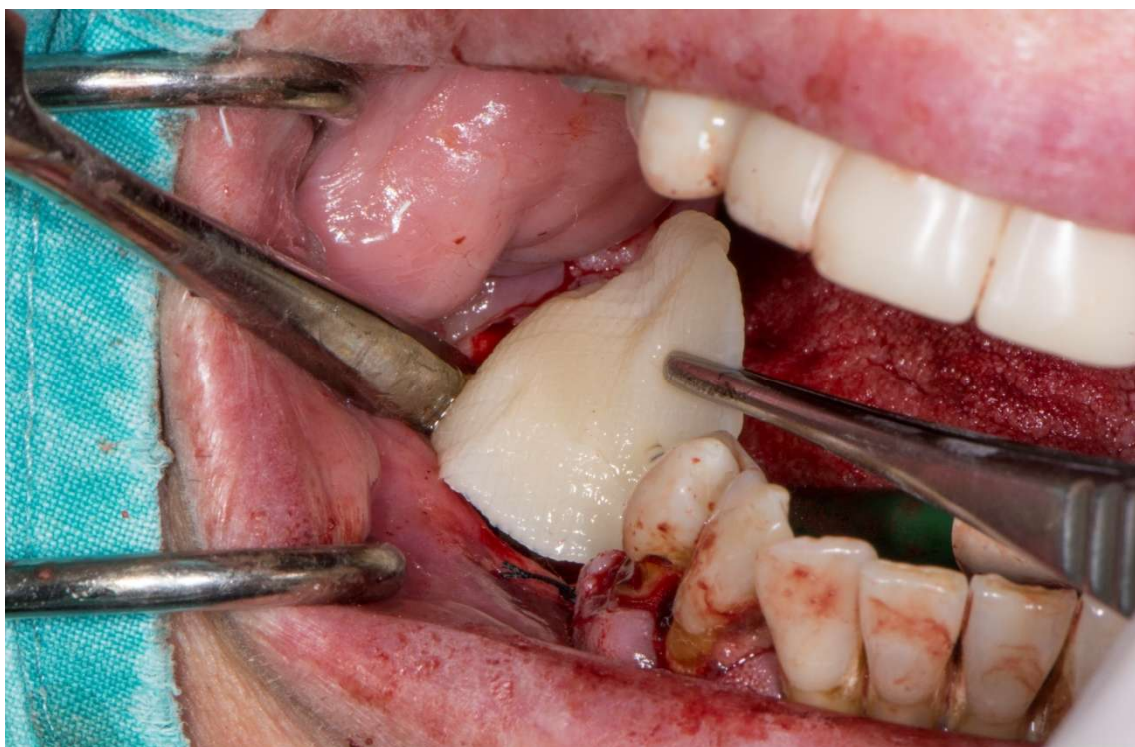
Slika 13. Antimikrobna fotodinamska terapija niskoenergetskim diodnim laserom

Ljubaznošću dr. sc. D. Gabrić, izv. prof.



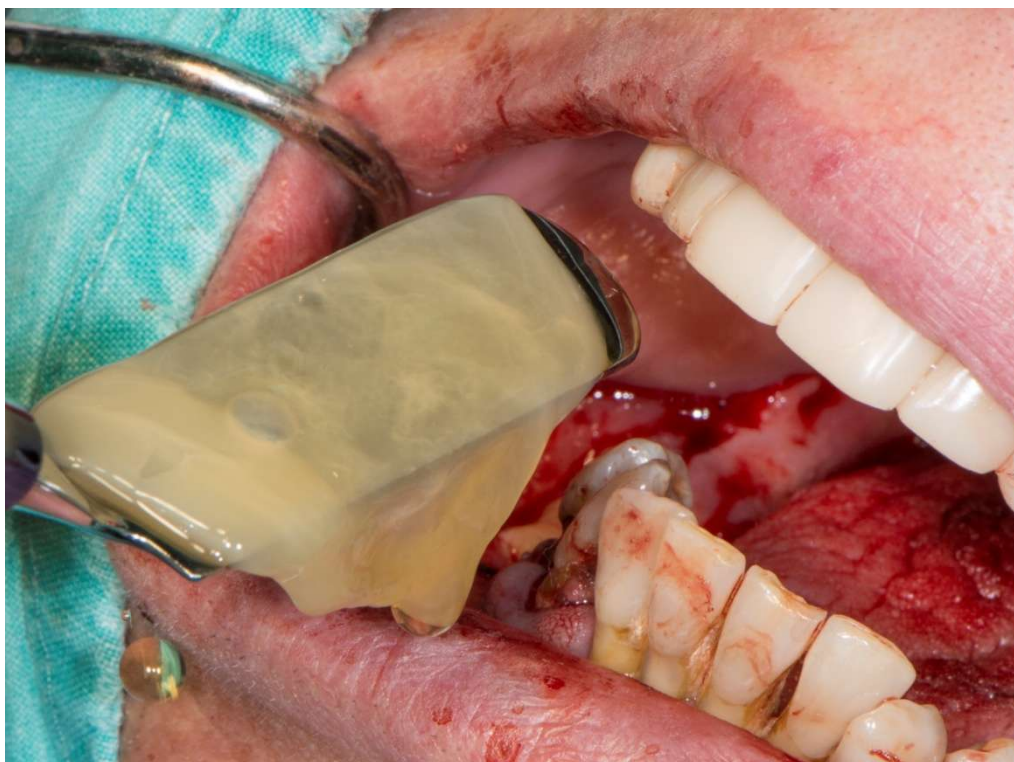Slika 14. PRGF tehnika, F2 faza

Ljubaznošću dr. sc. D. Gabrić, izv. prof.



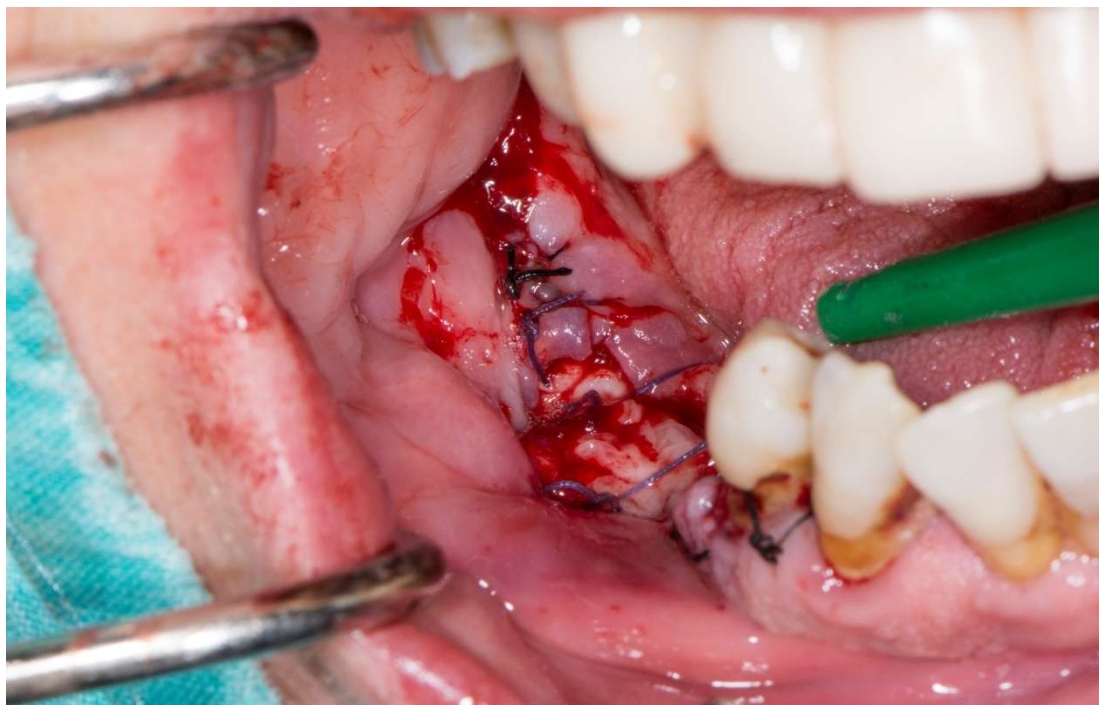
Slika 15. PRGF tehnika, F1 faza, prešani oblik

Ljubaznošću dr. sc. D. Gabrić, izv. prof.



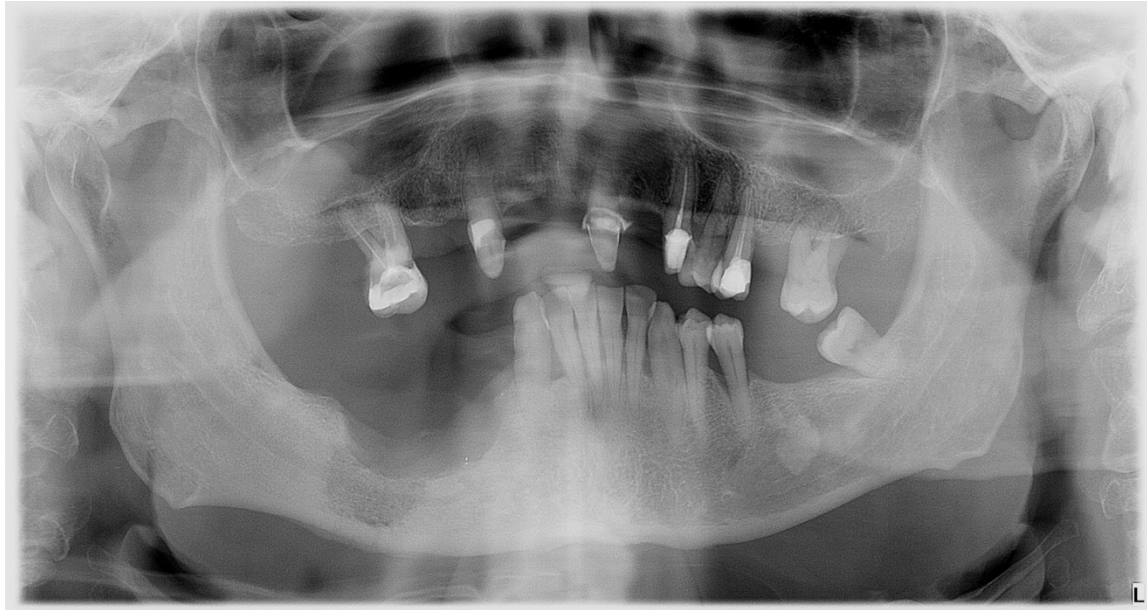
Slika 16. PRGF tehnika, frakcija F1 kao fibrinska membrana

Ljubaznošću dr. sc. D. Gabrić, izv. prof.



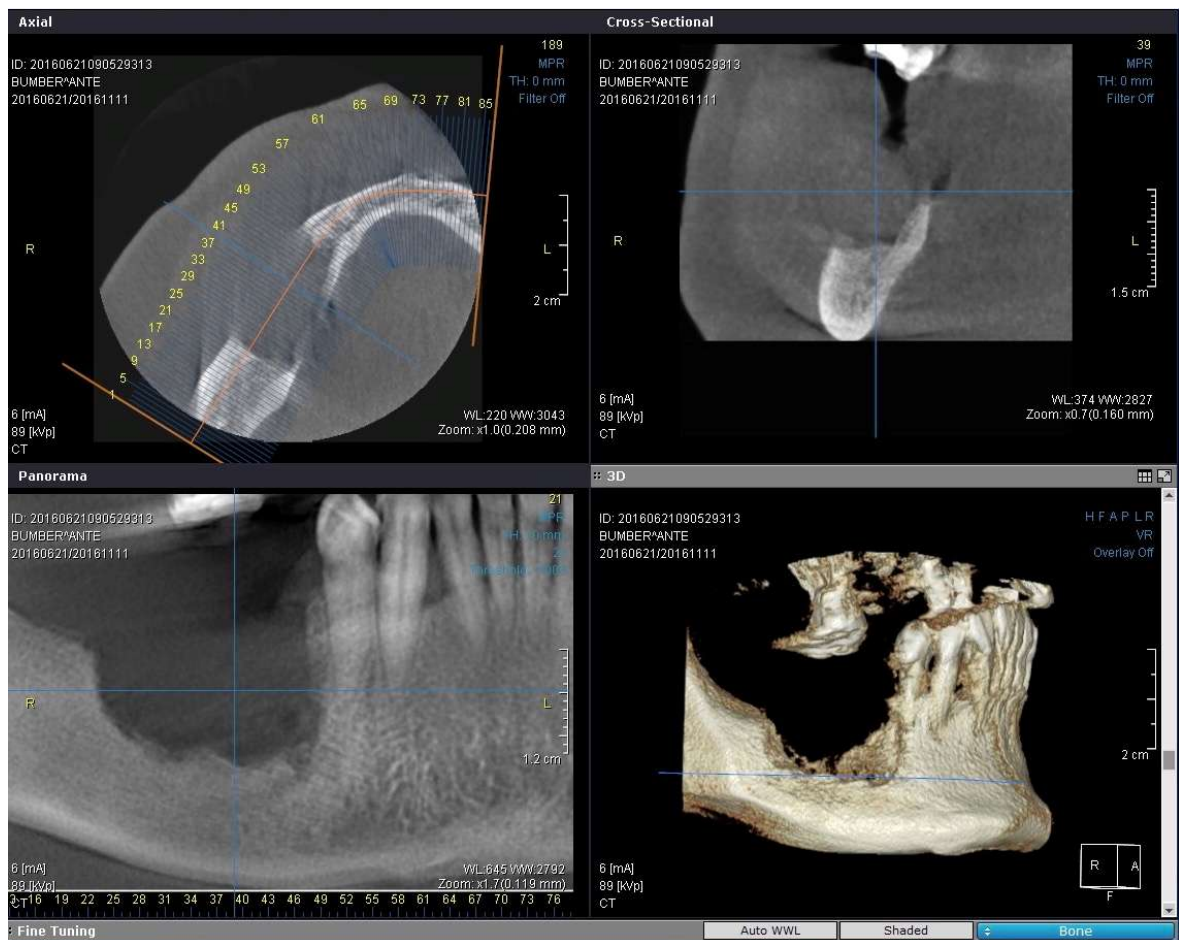
Slika 17. Pacijent nakon završene kirurške terapije, šivanje resorptivnim koncem

Ljubaznošću dr. sc. D. Gabrić, izv. prof.

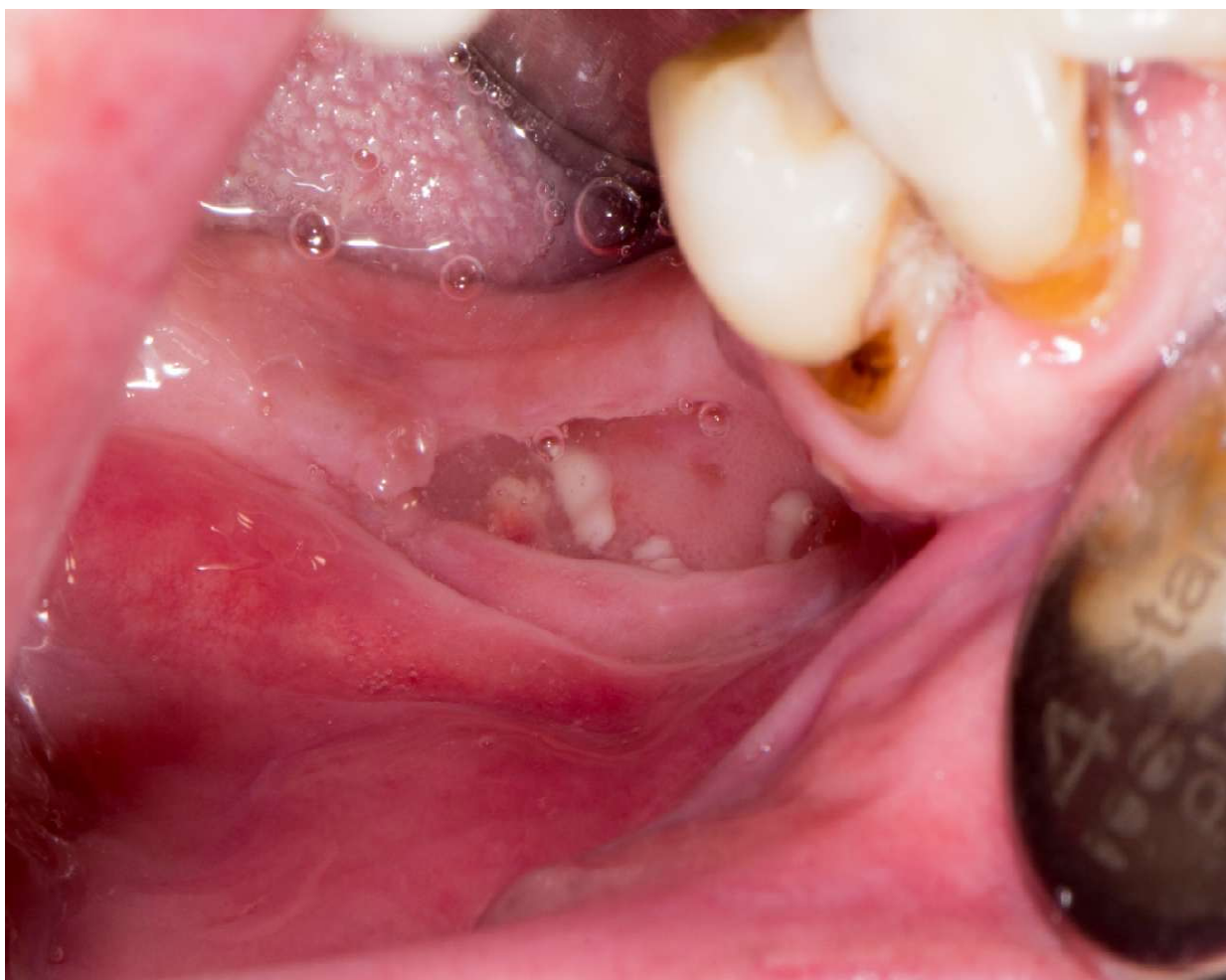


Slika 18. Ortopantomogram pacijenta nakon kirurške terapije

Ljubaznošću dr. sc. D. Gabrić, izv. prof.

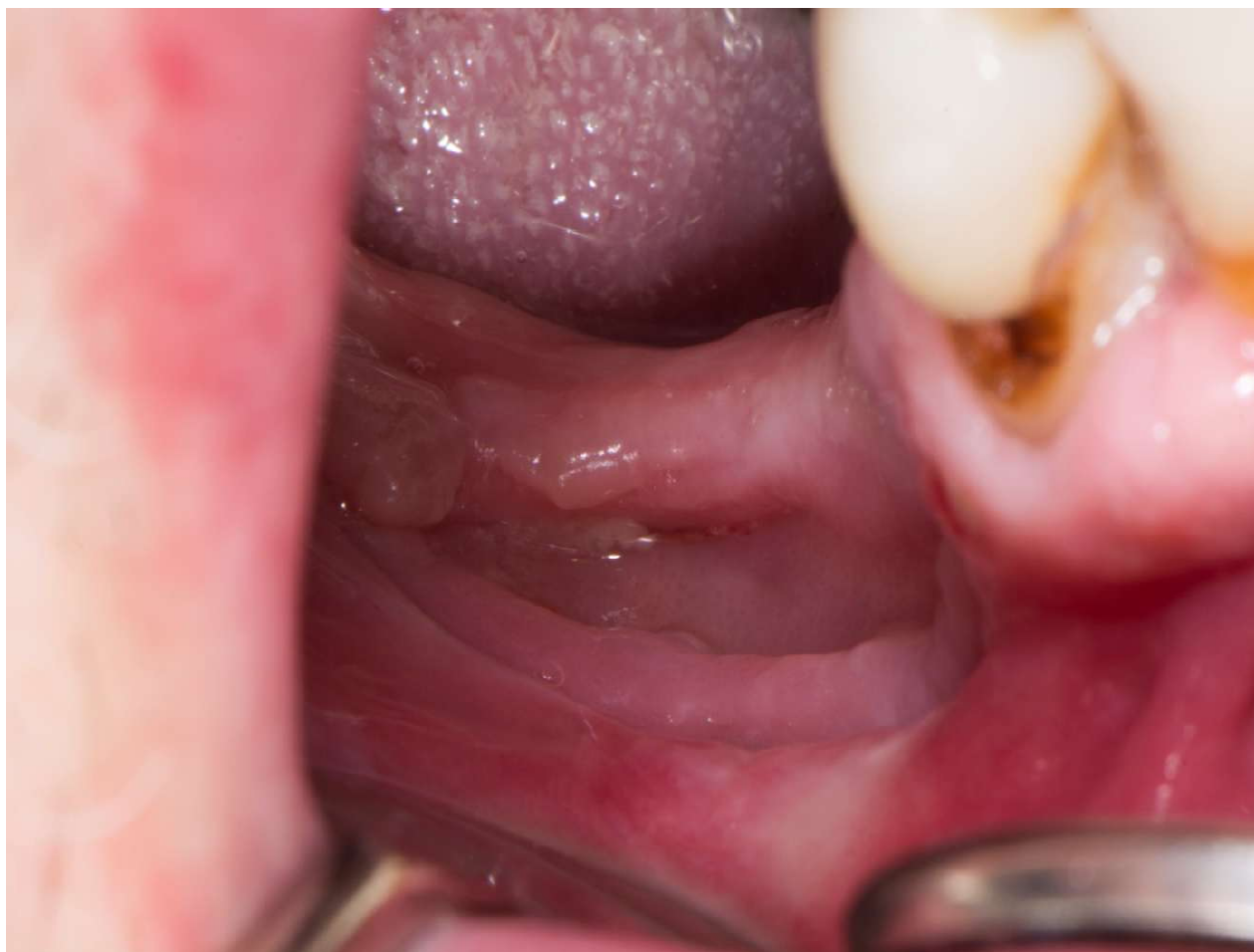

Slika 19. Kontrolni CBCT nakon kirurške terapije. Ljubaznošću dr. sc. D. Gabrić, izv. prof.



Slika 20. Stanje pacijenta i cijeljenje rane na kontroli, nakon mjesec i pol od kirurškog zahvata

Ljubaznošću dr. sc. D. Gabrić, izv. prof.



Slika 21. Stanje na završnoj kontroli, dva mjeseca nakon zahvata

Ljubaznošću dr. sc. D. Gabrić, izv. prof.

5.5. Hiperbarična oksigenacija

Hiperbarična oksigenacija je terapija koja koristi stopostotni kisik pri tlaku većem od atmosferskog, stvarajući reaktivni kisik i dušik koji djeluju na koštano cijeljenje. Aktivira mobilizaciju matičnih stanica, smanjuje edem i upalu, povećava antimikrobno djelovanje, vaskulogenezu i obnovu tkiva. Ovi mehanizmi i uloga HBO-a u liječenju drugih lezija oralne sluznice sugeriraju da je HBO korisna adjuvantna terapija u liječenju MRONJ-a. Studije su pokazale remisiju lezija ili poboljšanje tijekom korištenja HBO-a, međutim, pokazalo se da samostalna terapija HBO-om ne može osigurati potpuno cijeljenje MRONJ-ovih lezija, već treba biti dio multimodalne terapije (47).

Budući da je etiologija MRONJ-a multifaktorska, jedna terapija u liječenju neće biti dovoljna. Adjuvantne terapije npr. HBO, PRP i LIL čine se obećavajuće, međutim, još nema točnog protokola liječenja za njihovu primjenu. One su pokazale pozitivne učinke u liječenju, sigurne su i pacijenti ih dobro podnose. Znatno bolji rezultati primijećeni su u kirurškoj terapiji zajedno s njihovom primjenom nego kod samostalno provedene kirurške terapije. Antibiotička terapija svakako treba biti dio terapije u liječenju MRONJ-a; u kombinaciji s kirurškom terapijom najučinkovitiji je način liječenja (47).

Prije početka terapije važno je obaviti inicijalni stomatološki pregled. Cilj je preventivnog pregleda ukloniti sva potencijalna stanja koja bi mogla dovesti do stvaranja osteonekroze tijekom terapije. Bitno je educirati pacijente o važnosti održavanja oralne higijene i motivirati ih na redovne kontrolne dolaske. Potrebno je ukloniti sve neizlječive zube ili zube s lošom prognozom, izliječiti akutne i kronične infekcije, ciste i tumore, a ako pacijent nosi protezu, potrebno je odstraniti oštre rubove ili mjesta žuljanja koja mogu negativno djelovati na sluznicu. Invazivne stomatološke zahvate potrebno je učiniti minimalno tri, a najbolje četiri do šest tjedana prije početka antiresorptivne terapije (28). Uzroke infekcija kao što su karijes, dentalni plak, parodontitis i periapikalne procese potrebno je liječiti konzervativnim postupcima. Doktori dentalne medicine trebali bi poznavati povijest bolesti pacijenta, uzeti detaljnu medicinsku i stomatološku anamnezu, konzultirati se s nadležnim liječnikom i procijeniti rizik od nastanka MRONJ-a. Ako je liječenje već započelo, treba utvrditi dozu bisfosfonata ili denosumaba koju pacijent prima, trajanje liječenja, potentnost lijeka te koristiti li se neki drugi lijek koji bi mogao povećati rizik za nastajanje MRONJ-a. Kod pacijenata visokog rizika, ako je moguće, invazivne dentalne zahvate treba izbjegavati (32).

Pacijenti koji su već na antiresorptivnoj terapiji i kod kojih je potrebno učiniti invazivni stomatološki zahvat, trebali bi se liječiti prema navedenim smjernicama (28).

Peroralni bisfosfonati

Ako je pacijent na terapiji kraćoj od četiri godine i nije na dodatnoj terapiji koja povećava rizik nastanka osteonekroze kao što su npr. kortikosteroidi ili angiogenetski lijekovi, tada antiresorptivnu terapiju nije potrebno prekinuti.

Ako je pacijent na terapiji kraćoj od četiri godine i navodi dodatnu terapiju (kortikosteroidi ili angiogenetski lijekovi) ili je na terapiji duljoj od četiri godine sa ili bez dodatne terapije, tada je potrebna konzultacija s nadležnim liječnikom oko prekida terapije bisfosfonatima barem dva mjeseca prije kirurškog zahvata i nastavak bisfosfonatne terapije kada se postigne adekvatno cijeljenje, najčešće tri mjeseca nakon zahvata.

Intravenski bisfosfonati

Kod intravenske primjene bisfosfonata nije znanstveno dokazano da prekid terapije smanjuje rizik nastanka osteonekroze. Takvi pacijenti najčešće boluju od malignih bolesti pa je prekid terapije teško ostvariv. U takvoj se situaciji preporuča pacijente uputiti u specijalističku

ustanovu kako bi se spriječile moguće komplikacije. Često su takvi pacijenti i na kemoterapiji pa je kod njih otežano mekotkivno cijeljenje, posebno tri do četiri tjedna nakon kemoterapije.

Denosumabi

Denosumabi se najčešće uzimaju svakih šest mjeseci subkutano. Izrazito su potentni lijekovi za nastajanje osteonekroze, ali se oni za razliku od bisfosfonata nakon šest mjeseci eliminiraju iz tkiva. Ako je potreban invazivan kirurški zahvat, preporučljivo je izvesti ga tri tjedna prije iduće aplikacije lijeka.

Invazivne stomatološke zahvate treba izbjegavati kod visoko rizičnih pacijenata. Ekstrakcija zuba glavni je lokalni faktor koji pridonosi rastućoj incidenciji osteonekroze kod pacijenata na antiresorptivnoj terapiji. Zbog toga se preporučuje liječenje teško oštećenih zuba primjenom endodontskog tretmana. Čišćenje korijenskog kanala i koronektomija prihvaćeniji su nego ekstrakcija zuba. Zube koji pokazuju prvi i drugi stupanj pomičnosti bolje je povezati nego ekstrahirati. Predložena je i upotreba ortodontske terapije za promicanje atraumatske ekstrakcije (32). Endodontsko liječenje zuba predstavlja minimalan rizik za nastanak osteonekroze. Kod visoko rizičnih pacijenata preporuča se antibiotska profilaksa prije završnog punjenja korijenskog kanala radi sprečavanja komplikacija u vidu otekline i upale. Od iznimne je važnosti protetska sanacija; pacijenti s mobilnom protezom imaju veću učestalost nastanka osteonekroze od pacijenata s fiksnim ili kombiniranim protetskim radom (43). Rizik za nastanak MRONJ-a kod ugradnje dentalnih implantata je isti kao kod vađenja zuba (28). Kod parenteralnih bisfosfonata ne preporučuju se ugradnja implantata i augmentativne metode (27).

S obzirom na širok spektar bolesti indiciranih za primjenu antiresorptivnih i antiangiogenih lijekova, sve češće se susrećemo s nastankom MRONJ-a kod pacijenata koji ih uzimaju. Najznačajniji rizični čimbenici vezani za navedene lijekove su doza lijeka, potentnost lijeka i trajanje terapije. Najrizičnija skupina su pacijenti oboljeli od malignih bolesti kod kojih se osteonekroza čeljusti najčešće javlja. Doza zoledronatne kiseline za liječenje malignih bolesti deset je puta veća, nego u slučajevima kada se koristi za liječenje osteoporoze (51). Povezanost osteonekroze čeljusti s novijim lijekovima poput bioloških imunomodulatora trebala bi biti dodatno istražena jer velik broj pacijenata koji uzima lijekove iz te skupine, prethodno je liječen antiresorptivnim lijekovima. Oni su lijekovi koji se dugo zadržavaju u kostima te imaju visok rizik za nastanak osteonekroze čeljusti. Pacijentima oboljelima od malignih bolesti narušena je kvaliteta života, simptomi MRONJ-a koji obuhvaćaju nekrotičnu kost, bolnu i otečenu sluznicu otežavaju im svakodnevne radnje kao što su prehrana, žvakanje i govor te je zbog toga važno pokušati prevenirati nastanak osteonekroze. Iako je većina takvih pacijenata najviše zaokupljena liječenjem i brigom oko primarne bolesti, doktori dentalne medicine trebali bi ih educirati o prevenciji nastanka osteonekroze. Postoje brojne teorije za nastanak medikamentozne osteonekroze čeljusti, nastanak se smatra kompliciranim spojem uzajamnog djelovanja spomenutih lijekova. Lijekovi uzrokuju poremećaj koštanog i angiogenog metabolizma uz prisutnost mikrobiološke kontaminacije područja i lokalne traume tkiva. Pojedine studije navode ekstrakciju zuba i infekciju kao glavne čimbenike za nastanak MRONJ-a. S jedne strane postoji snažna tendencija izbjegavanja invazivnog stomatološkog liječenja, a s druge strane pokazalo se da to dovodi do zanemarivanja izvora infekcije, što je rezultiralo učestalom pojavom MRONJ-a. Invazivni stomatološki zahvati za koje se procijeni da su potrebni sa stomatološkog i medicinskog stajališta ne bi se trebali izbjegavati zbog pretjerane zabrinutosti (51). Najbolje bi bilo pacijente sanirati prije primjene antiresorptivne terapije kako bi se izbjeglo što više rizičnih čimbenika koji bi mogli dovesti do nastanka osteonekroze čeljusti. U suprotnom, ako su pacijenti već na terapiji i postoji mogućnost njenog prekida, međusobna koordinacija između specijalista za liječenje primarne bolesti i doktora dentalne medicine apsolutno je nužna. Liječenje ovisi o kliničkoj slici i stadiju bolesti, nekrotični se dio kosti najčešće odstrani kirurškim putem, u terapiju se uključuju antibiotici, a koriste se i adjuvantne terapije kao što su primjena lasera, autolognih faktora rasta i hiperbarične oksigenacije. Kombinacija tih terapija s kirurškom terapijom pokazuje odlične rezultate.

Iako je prvi puta opisana tek 2003. godine, MRONJ je bolest s kojom se doktori dentalne medicine danas sve češće susreću. Potrebno je poznavati faktore rizika i uzroke koji dovode do nastanka osteonekroze te na taj način prevenirati nastanak komplikacije. Oralnokirurški zahvati predstavljaju najveći rizik za nastanak osteonekroze čeljusti. Iako su se u početku samo bisfosfonati doveli u vezu s nastankom MRONJ-a, daljnje istraživanje pokazalo je da ga i drugi lijekovi mogu uzrokovati. Iznimno je važno educirati pacijente i motivirati ih na redovne kontrolne dolaske. S obzirom na to da više čimbenika igra ulogu u nastanku bolesti, i liječenje treba biti u tome smjeru.

1. Yang G, Singh S, Chen Y, Hamadeh I, Langae T, McDonough C, et al. Pharmacogenomics of osteonecrosis of the jaw. *Bone*. 2019;124:75-82.
2. Marx RE. Osteoradionecrosis: a new concept of its pathophysiology. *J Oral Maxillofac Surg*. 1983;41(5):283-8.
3. Boyle WJ, Simonet WS, Lacey DL. Osteoclast differentiation and activation. *Nature*. 2003;423(6937):337-42.
4. Edwards JR, Mundy GR. Advances in osteoclast biology: old findings and new insight from mouse models. *Nat Rev Rheumatol*. 2011;7(4):235-43.
5. Anesi A, Generali L, Sandoni L, Pozzi S, Grande A. From Osteoclast Differentiation to Osteonecrosis of the jaw: Molecular and Clinical Insights. *Int J Mol Sci*. 2019;20(19):4925.
6. Gong L, Altman RB, Klein TE. Bisphosphonates pathway. *Pharmacogenet Genomics*. 2011;21(1):50-3.
7. Boyce BF, Xiu Y, Li J, Xing L, Yao Z. NF-Kb-Mediated Regulation of Osteoclastogenesis. *Endocrinol Metab (Seoul)*. 2015;30(1):35-44.
8. Baron R, Ferrari S, Russell RG. Denosumab and bisphosphonates: different mechanisms of action and effects. *Bone*. 2011;48(4):677-92.
9. Eguia A, Bagan-Debon L, Cardona F. Review and update on drugs related to the development of osteonecrosis of the jaw. *Med Oral Patol Oral Cir Bucal*. 2020;25(1):e71-83.
10. Marx RE. Pamidronate (Aredia) and zoledronate (Zometa) induced avascular necrosis of the jaws: a growing epidemic. *J Oral Maxillofac Surg*. 2003;61(9):1115-7.
11. Lasseter KC, Porras AG, Denker A, Santhanagopal A, Daifotis A. Pharmacokinetic considerations in determining the terminal elimination half-lives of bisphosphonates. *Clin Drug Investig*. 2005;25(2):107-14.
12. Hampson G, Fogelman I. Clinical role of bisphosphonate therapy. *Int J Womens Health*. 2012;4:455-69.
13. Abdelmoula LC, Ben Mbarek R, Ben Hadj Yahia C, Tekaya R, Testouri N, Chaabouni L, et al. Bisphosphonates: indications in bone diseases other than osteoporosis. *Tunis Med*. 2011;89(6):511-6.

14. Berenson JR, Hillner BE, Kyle RA, Anderson K, Lipton A, Yee GC, et al. American Society of Clinical Oncology clinical practice guidelines: the role of bisphosphonates in multiple myeloma. *J Clin Oncol.* 2002;20(17):3719–36.
15. Hillner BE, Ingle JN, Berenson JR, Janjan NA, Albain KS, Lipton A, et al. American Society of Clinical Oncology guideline on the role of bisphosphonates in breast cancer. American Society of Clinical Oncology Bisphosphonates Expert Panel. *J Clin Oncol.* 2000;18(6):1378–91.
16. Van den Wyngaert T, Claeys T, Huizing MT, Vermorken JB, Fossion E. Initial experience with conservative treatment in cancer patients with osteonecrosis of the jaw (ONJ) and predictors of outcome. *Ann Oncol.* 2009;20(2):331-6.
17. Henry DH, Costa L, Goldwasser F, Hirsh V, Hungria V, Prausova J, et al. Randomized, double-blind study of denosumab versus zoledronic acid in the treatment of bone metastases in patients with advanced cancer (excluding breast and prostate cancer) or multiple myeloma. *J Clin Oncol.* 2011;29(9):1125-32.
18. Rx List Inc. Denosumab. Available at: www.rxlist.com/prolia-drug/clinicalpharmacology.htm. Accessed Jan 2016.
19. Estilo CL, Fornier M, Farooki A, Carlson D, Bohle 3rd G, Huryan JM. Osteonecrsis of the jaw related to bevacizumab. *J Clin Oncol.* 2008;26(24):4037-8.
20. Troeltzsch M, Woodlock T, Kriegelstein S, Steiner T, Messlinger K. Physiology and pharmacology of nonbisphosphonate drugs implicated in osteonecrosis of the jaw. *J Can Dent Assoc.* 2012;78:c85.
21. Ortega J, Vigil CE, Chodkiewicz C. Current progress in targeted therapy for colorectal cancer. *Cancer Control.* 2010;17(1):7-15.
22. Walter C, Klein MO, Pabst A, Al-Nawas B, Duschner H, Ziebart T. Influence of bisphosphonates on endothelial cells, fibroblasts, and osteogenic cells. *Clin Oral Investig.* 2010;14(1):35-41.
23. Marx RE, Sawstari Y, Fortin M, Broumand V. Bisphosphonate-induced exposed bone (osteonecrosis/osteoporosis) of the jaws: risk factors, recognition, prevention, and treatment. *J Oral Maxillofac Surg.* 2005;63(11):1567-75.

24. Walter C, Pabst A, Ziebart T, Klein M, Al-Nawas B. Bisphosphonates affect migration ability and cell viability of HUVEC, fibroblasts and osteoblasts in vitro. *Oral Dis.* 2011;17:194-9.
25. Hansen T, Kunkel M, Springer E, Walter C, Weber A, Siegel E, et al. Actinomycosis of the jaws-histopathological study of 45 patients shows significant involvement in bisphosphonate-associated osteonecrosis and infected osteoradionecrosis. *Virchows Arch.* 2007;451(6):1009-17.
26. Sedghizadeh PP, Kumar SK, Gorur A, Schaudinn C, Shuler CF, Costerton JW. Identification of microbial biofilms in osteonecrosis of the jaws secondary to bisphosphonate therapy. *J Oral Maxillofac Surg.* 2008;66(4):767-75.
27. Granić M. *Medikamentozna osteonekroza čeljusti*. 1. izd. Zagreb: 2017. 17 p.
28. Ruggiero SL, Dodson TB, Fantasia J, Goodday R, Aghaloo T, Mehrotra B, et al. American Association of Oral Maxillofacial Surgeons position paper on medication-related osteonecrosis of the jaw-2014 update. *J Oral Maxillofac Surg.* 2014;72(10):1938-56.
29. Khosla S, Burr D, Cauley J, Dempster DW, Ebeling PR, Felsenberg D, et al. Bisphosphonate-associated osteonecrosis of the jaw: report of a task force American Society for Bone and Mineral Research. *J Bone Miner Res.* 2007; 22(10):1479-91.
30. Lo JC, O'Ryan FS, Gordon NP, Yang J, Hui RL, Martin D, et al. Prevalence of osteonecrosis of the jaw in patients with oral bisphosphonate exposure. *J Oral Maxillofac Surg.* 2010;68(2):243-53.
31. Then C, Harauf N, Otto S, Pautke C, von Tresckow E, Rohnisch T, et al. Incidence and risk factors of bisphosphonate-related osteonecrosis of the jaw in multiple myeloma patients having undergone autologous stem cell transplantation. *Onkologie.* 2012;35(11):658-64.
32. Song. M, Dental care for patients taking antiresorptive drugs: a literature review. *Restor Dent Endod.* 2019;44(4):e42.
33. Malden N, Lopes V. An epidemiological study of alendronate-related osteonecrosis of the jaws. A case series from the south-east of Scotland with attention given to case definition and prevalence. *J Bone Miner Metab.* 2012;30(2):171-82.

34. Diniz-Freitas M, Lopez-Cendrun JL, Fernandez-Sanroman J, Garcia-Garcia A, Fernandez-Feijoo J, Diz-Dios P. Oral bisphosphonate-related osteonecrosis of the jaws: clinical characteristics of a series of 20 cases in Spain. *Med Oral Patol Oral Cir Bucal*. 2012;17(5):e751-8.
35. Aghaloo TL, Kang B, Sung EC, Shoff M, Ronconi M, Gotcher JE, et al. Periodontal disease and bisphosphonates induced osteonecrosis of the jaws in the rat. *J Bone Miner Res*. 2011;26(8):1871-82.
36. Marx RE, Cillo JE Jr, Ulloa JJ. Oral bisphosphonate-induced osteonecrosis: risk factors, prediction of risk using serum CTX testing, prevention, and treatment. *J Oral Maxillofac Surg*. 2007;65(12):2397-410.
37. Väänänen HK, Härkönen PL, Estrogen and bone metabolism. *Maturitas*. 1996;23 Suppl: S65-9.
38. Marini F, Teonelli P, Cavalli L, Cavalli T, Masi L, Falchetti A, et al. Pharmacogenetics of bisphosphonate-associated osteonecrosis of the jaw. *Front Biosci (Elite Ed)*. 2011;3:364-70.
39. Barasch A, Cuncha-Cruz J, Curro FA, Hujuel P, Sung AH, Vena D, et al. Risk factors for osteonecrosis of the jaw: a case control study from the CONDOR dental PBRN. *J Dent Res*. 2011;90(4):439-44.
40. Arce K, Assael LA, Weissman JL, Markiewicz MR. Imaging findings in bisphosphonate-related osteonecrosis of jaws. *J Oral Maxillofac Surg*. 2009;67(5 Suppl):75-84.
41. Bianchi SD, Scoletta M, Cassione FB, Magliaretti G, Mozzati M. Computerized tomographic findings in bisphosphonate-associated osteonecrosis of the jaw in patients with cancer. *Oral Surg Oral Med Oral Pathol Oral Radiol Endod*. 2007;104(2):249-58.
42. Otto S, Schreyer C, Hafner S, Mast G, Ehrenfeld M, Sturzenbaum S, et al. Bisphosphonate-related osteonecrosis of the jaws—characteristics, risk factors, clinical features, localization and impact on oncological treatment. *J Craniomaxillofac Surg*. 2012;40(4):303-9.
43. Otto S. Medication-Related Osteonecrosis of the Jaws: Bisphosphonates, Denosumab, and New Agents. 1. izd. Berlin: Springer; 2015. 220 p.

44. Assaf AT, Zrnc TA, Riecke B, Winker J, Zustin J, Friedrich RE, et al. Intraoperative efficiency of fluorescence imaging by Visually Enhanced Lesion Scope (VELscope®) in patients with bisphosphonate related osteonecrosis of the jaw (MRONJ). *J Craniomaxillofac Surg.* 2013;42(5):e157-64.
45. Hutchinson M, O'Ryan F, Chavez V, Lathon PV, Sanchez G, Hatcher DC, et al. Radiographic findings in bisphosphonate-treated patients with stage 0 disease in the absence of bone exposure. *J Oral Maxillofac Surg.* 2010;68(9):2232-40.
46. Farias DS, Zen Filho EV, de Oliveira TF, Tinoco-Araujo JE, Sampieri MB, Antunes HS, et al. Clinical and image findings in bisphosphonate-related osteonecrosis of the jaws. *J Craniofac Surg.* 2013;24(4):1248-51.
47. De Souza Tolentino E, de Castro TF, Michellon FC, Passoni A, Ortega L, Iwaki L, et al. Adjuvant therapies in the management of medication-related osteonecrosis of the jaw: Systematic review. *Head Neck.* 2019;41(12):4209-28.
48. Perini AT, de Oliveira GR, Seguin F. Medication-related osteonecrosis of the jaw (MRONJ) treated with piezosurgery- case report and review of literature. *RSBO.* 2018;15(2):123-9.
49. Al-Hamed FS, Mahri M, Al-Waeli H, Torres J, Badran Z, Tamimi F. Regenerative Effect of Platelet Concentrates in Oral and Craniofacial Regeneration. *Front Cardiovasc Med.* 2019;6:126.
50. Anitua E, Orive G. Endogenous regenerative technology using plasma- and platelet-derived growth factors. *J Control Release.* 2012;157(3):317-20.
51. Shibahara T. Imaging modalities for drug-related osteonecrosis of the jaw (2), Overview of the position paper on medication-related osteonecrosis of the jaw and the current status of the MRONJ in Japan. *Jpn Dent Sci Rev.* 2019;55(1):71-5.

10. ŽIVOTOPIS

Antun Kovačević rođen je u Zagrebu 5. 11. 1994. godine. Nakon osnovne škole upisuje prirodoslovno-matematički smjer u Gimnaziji Antuna Gustava Matoša u Đakovu, koju završava s odličnim uspjehom 2013. godine. Iste godine upisuje Stomatološki fakultet u Zagrebu. Tijekom studija član je Studentskog zbora i Udruge studenata dentalne medicine te tri godine asistira u privatnoj stomatološkoj ordinaciji u Zagrebu. Nakon osmog i desetog semestra studija odlazi u Köln, Njemačka, putem Erasmus+ studentske razmjene, gdje provodi ukupno četiri mjeseca u stomatološkoj ordinaciji kod dr. D. Todorovica. Akademske godine 2019./2020. demonstrator je na studentskim vježbama iz predmeta Pretklinička parodontologija.