

Parodontološki potpomognuta osteogena ortodontska terapija

Perica, Ana

Master's thesis / Diplomski rad

2020

Degree Grantor / Ustanova koja je dodijelila akademski / stručni stupanj: **University of Zagreb, School of Dental Medicine / Sveučilište u Zagrebu, Stomatološki fakultet**

Permanent link / Trajna poveznica: <https://um.nsk.hr/um:nbn:hr:127:167773>

Rights / Prava: [Attribution-NonCommercial 4.0 International/Imenovanje-Nekomercijalno 4.0 međunarodna](#)

Download date / Datum preuzimanja: **2025-03-04**



Repository / Repozitorij:

[University of Zagreb School of Dental Medicine Repository](#)





Sveučilište u Zagrebu

Stomatološki fakultet

Ana Perica

PARODONTOLOŠKI POTPOMOGNUTA OSTEOGENA ORTODONTSKA TERAPIJA

DIPLOMSKI RAD

Zagreb, 2020.

Rad je ostvaren na Zavodu za parodontologiju Stomatološkog fakulteta Sveučilišta u Zagrebu.

Mentor rada: prof. dr. sc. Darije Plančak, Zavod za parodontologiju Stomatološkog fakulteta Sveučilišta u Zagrebu

Lektor hrvatskog jezika: Ljiljana Buklijaš – Durbić, prof. hrvatskog jezika i književnosti

Lektor engleskog jezika: Vesna Stiplošek, prof. engleskog i francuskog jezika

Sastav Povjerenstva za obranu diplomskog rada:

1. _____
2. _____
3. _____

Datum obrane rada: _____

Rad sadrži: 28 stranica

9 slika

0 tablica

1 CD

Rad je vlastito autorsko djelo, koje je u potpunosti samostalno napisano uz naznaku izvora drugih autora i dokumenata korištenih u radu. Osim ako nije drukčije navedeno, sve ilustracije (tablice, slike i dr.) u radu su izvorni doprinos autora diplomskog rada. Autor je odgovoran za pribavljanje dopuštenja za korištenje ilustracija koje nisu njegov izvorni doprinos, kao i za sve eventualne posljedice koje mogu nastati zbog nedopuštenog preuzimanja ilustracija odnosno propusta u navođenju njihovog podrijetla.

PARODONTOLOŠKI POTPOMOGNUTA OSTEOGENA ORTODONTSKA TERAPIJA

Sažetak

Razvojem stomatologije i svijesti pacijenata o stanju oralne šupljine, postavljaju se novi izazovi pred doktore dentalne medicine. Sve više odraslih pacijenata dolazi u ordinaciju dentalne medicine s ciljem ortodontske terapije u što kraćem vremenskom periodu, uz dobivanje što boljeg konačnog rezultata. Upravo u takvim situacijama nužna je dobra interdisciplinarna suradnja između specijalista ortodonta i parodontologa, koja pruža neke nove, kvalitetnije načine rješavanja zahtjevnih slučajeva i tako povećava broj pacijenata koji su prikladni kandidati za ortodontsku terapiju.

Parodontološki potpomognuta osteogena ortodontska terapija sve se više prepoznaje kao pomoćna metoda u tijeku ortodontske terapije različitih slučajeva, od malog stupnja zbijenosti do zahtjevnijih pomaka poput ortodontskog izvlačenja retiniranih očnjaka. Tehnika kombinira kirurški postupak dekortikacije i dodatka koštanog nadomjestka sa standardnom ortodontskom terapijom pomoću fiksnog aparata. Kroz prošlost su se javljale različite inačice postupka temeljene na teorijama pojedinaca, bez dostatne razine znanstvenog pokrića. Kako su se otkrivali novi biološki principi i mehanizmi, tako je i sam postupak modificiran do oblika u kojem se izvodi i danas. Novija istraživanja potvrđuju da parodontološki potpomognuta osteogena terapija, osim skraćenog vremena cjelokupne terapije, donosi niz prednosti, poput veće postortodontske stabilnosti i smanjene mogućnosti apikalne resorpcije korijena uz istovremeno očuvanje parodontog zdravlja.

Ključne riječi: parodontološka terapija; ortodontska terapija; interdisciplinarna suradnja; parodontološki potpomognuta osteogena ortodontska terapija

PERIODONTALLY ACCELERATED OSTEOGENIC ORTHODONTICS

Summary

As dentistry as a discipline progresses, as well as patients' awareness of their oral health, doctors face new challenges every day. The number of adult patients seeking faster and more efficient orthodontic treatment is rapidly growing. Cases like these require great interdisciplinary collaboration between the orthodontists and periodontists, which in turn offers a new, better way of solving more difficult cases and increases the number of patients suited for orthodontic treatment.

Periodontally accelerated osteogenic orthodontic therapy is used as a subsidiary method during orthodontic treatment in different cases, ranging from mild crowding to managing impacted canines. The technique combines surgical procedure of decortication and alveolar bone grafting with the use of standard orthodontic therapy through fixed appliance. Throughout history there have been different variations of the procedure based on individual authors' theories, which lacked sufficient scientific evidence. The procedure today is a result of its development based on the discovery of new biological principles and mechanisms. Newer data shows that periodontally accelerated osteogenic orthodontics, other than offering a shorter treatment time, offers other benefits, such as an increased post-treatment stability and decreased amount of apical root resorption with better overall periodontal health.

Keywords: periodontal therapy; orthodontic therapy; interdisciplinary collaboration; periodontally accelerated osteogenic orthodontics

SADRŽAJ

1. UVOD	1
2. PARODONTOLOŠKI POTPOMOĞNUTA OSTEOGENA ORTODONTSKA TERAPIJA	3
2.1. Anatomija	4
2.2. Povijest	4
2.3. Konvencionalni pomak zuba u ortodonciji.....	6
2.4. Pomak zuba u PAOO.....	7
2.5. Kirurška tehnika	8
2.5.1. Dizajn reŝnja	8
2.5.2. Dekortikacija	9
2.5.3. Postavljanje kořtanog nadomjestka.....	10
2.6. Ortodontska terapija	11
2.7. Modifikacije tehnike.....	12
2.7.1. Piezocision™	13
3. RASPRAVA	16
4. ZAKLJUČAK	20
5. LITERATURA	22
6. ŽIVOTOPIS	27

Popis kratica

CBCT (eng. *cone-beam computed tomography*) – kompjuterizirana tomografija konusnim snopom

CT (eng. *computed tomography*) – kompjuterizirana tomografija

DFDBA (eng. *demineralized freeze-dried bone allograft*) – demineralizirani suho smrznuti koštani alotransplantat

FMPS (eng. *full mouth plaque score*) – plak vrijednost cijelih usta

PAOO (eng. *periodontally accelerated osteogenic orthodontics*) – parodontološki potpomognuta osteogena ortodontska terapija

PDL – parodontni ligament

PRP (eng. *platelet rich plasma*) – plazma bogata trombocitima

RAP (eng. *regional acceleratory phenomenon*) - lokalni ubrzavajući fenomen

1. UVOD

U svakoj profesiji, pa tako i u stomatologiji, postoje različite specijalnosti koje se međusobno nadopunjavaju. Samim razvojem dentalne medicine kao znanosti ali i ubrzanim tehnološkim razvojem materijala i tehnika, sada više nego ikada dolazi do potrebe za razvijanjem pojedinih specijalnosti, ali i njihove interakcije u želji za postizanjem najboljih rezultata u korist pacijenta (1). Uporaba tehnika kao što je parodontološki potpomognuta osteogena ortodonska terapija (PAOO – eng. *periodontally accelerated osteogenic orthodontics*) jedan je od najboljih primjera koji potvrđuje izrazitu potrebu za kvalitetnom interdisciplinarnom suradnjom stomatologa, u ovom slučaju parodontologa i ortodonta.

Potruga za načinom koji će ubrzati pomak zuba započela je još u prošlom stoljeću, kada su saznanja o biološkim mehanizmima pomaka zuba bila nedovoljna za razvoj kirurškog protokola koji bi imao visoku stopu uspješnosti i bio potpuno siguran za pacijente. Braća Wilcko 2001. godine modificiraju tehniku na temelju novih dokaza o pomaku zuba i tako započinje nova era PAOO (2). Smatraju da je ubrzani pomak zuba uzrokovan fenomenom pod nazivom lokalni fenomen ubrzanja (RAP - eng. *regional acceleratory phenomenon*). Nastaje kao posljedica ozljede tkiva pri čemu zbog reakcije cijeljenja dolazi do promjene u ravnoteži između demineralizacije i remineralizacije (3,4). Uz postupak dekortikacije koji su primjenjivali i prethodnici, uvode i dodatak koštanog nadomjestka kao sastavni dio kirurškog postupka čime smanjuju postoperativne komplikacije poput nastanka dehiscijencija i fenestracija (5). Trajanje ortodonske terapije na ovaj se način skraćuje na jednu trećinu vremena u odnosu na standardnu ortodonsku terapiju, a pri tome ne narušava parodontno zdravlje (6–10). Iako se prije koristila za zatvaranje prostora nakon ekstrakcija, tehnika danas ima široku primjenu i brojne indikacije koje čak uključuju i primjenu u sklopu ortognatske kirurgije (11).

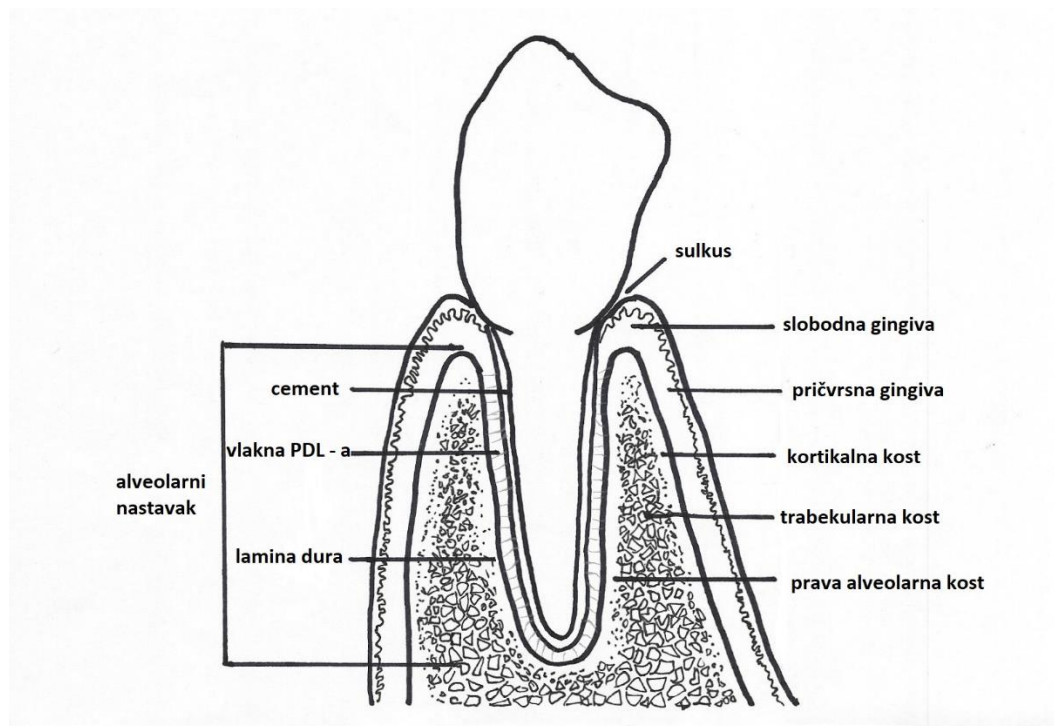
Originalna tehnika kako su je predstavili braća Wilcko, nakon kirurškog postupka podrazumijevala je standardnu ortodonsku terapiju fiksnim aparatom (2,12). Budući da su danas prozirni aparatići, tzv. *clear aligneri*, naišli na odobravanje struke i pacijenata, postoje slučajevi njihove uporabe s PAOO, a u budućnosti zasigurno možemo očekivati puno širu primjenu tog koncepta (13). Također, sama kirurška tehnika u zadnje vrijeme nailazi na modifikacije. Odizanje režnja poludebljine sve se više zamjenjuje stvaranjem sitnih otvora u sluznici za pristup kosti uz pomoć ultrazvučnih kirurških instrumenata, poput *Piezotome^R CUBE*.

Svrha ovog rada je opisati samu kiruršku tehniku, njene prednosti i nedostatke te razne mogućnosti njene primjene te prikazati rezultate istraživanja provedenih na temu uspjeha zahvata i pojave komplikacija.

**2. PARODONTOLOŠKI POTPOMOĀNUTA OSTEOGENA ORTODONTSKA
TERAPIJA**

2.1. Anatomija

Alveolarna kost, zajedno s parodontnim ligamentom (PDL) i cementom, čini parodont, tj. potporni aparat svakog zuba. Sastoji se od dviju ploča (kortikalni dio) i srži (medularni ili spongiozni dio). Kortikalis čini unutrašnjost alveole, ali i vanjske površine alveolarnog nastavka. Spongioza se nalazi u unutrašnjosti kosti i građena je od brojnih pregrada (*trabeculae*) (Slika 1). Veličina i građa trabekula određena je genetskim nasljeđem svakog pojedinca ali i funkcijom tj. utjecajem žvačnih sila prilikom mastikacije (14).

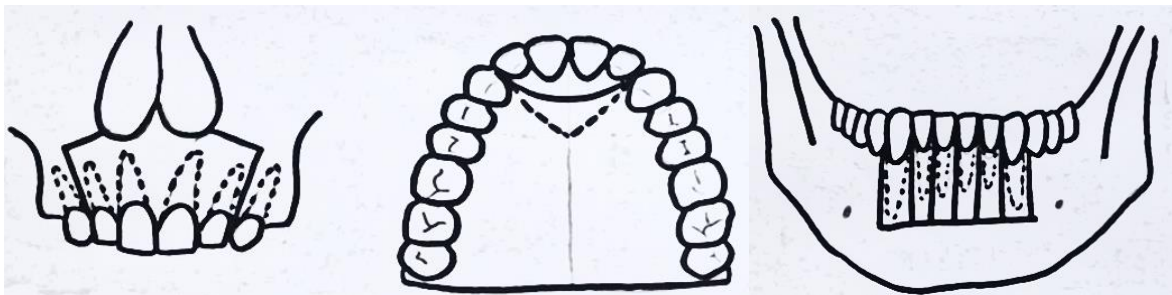


Slika 1. Građa parodontnog ligamenta.

2.2. Povijest

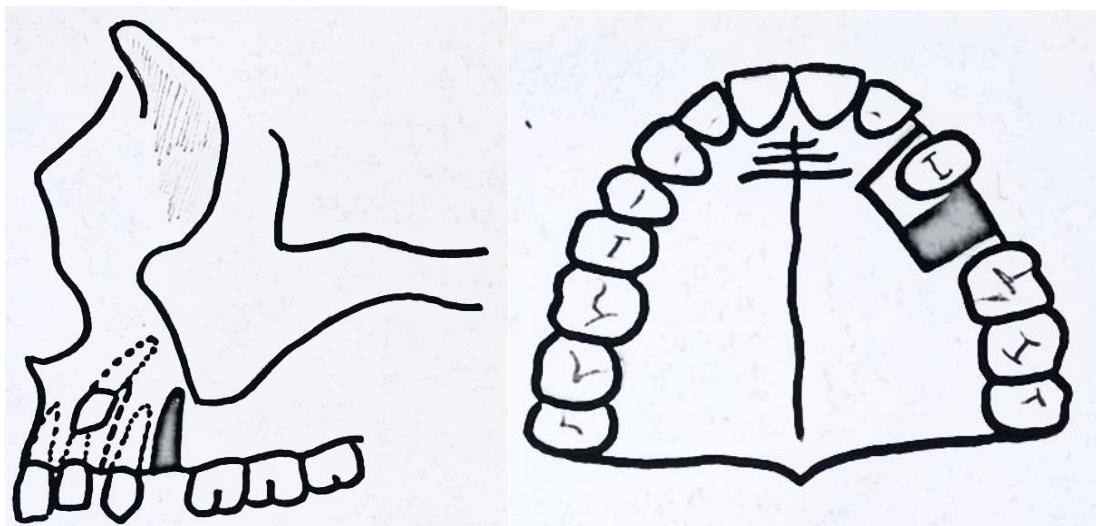
Kortikotomija je kirurški postupak kojim se kortikalna kost zarezuje, perforira ili na neki drugi način mehanički izmjenjuje (2). Za razliku od osteotomije, medularna kost nakon kortikotomije ostaje netaknuta. Davne 1959. godine Heinrich Kőle prvi je opisao tehniku koja je uključivala pomak koštanog bloka (eng. *boney block movement*) te tako pokrenuo lavinu ideja koje su dovele do današnjih spoznaja i tehnika (15). On je smatrao da upravo kortikalni dio kosti pruža najveći otpor pomaku zuba, te da prekidom njezinog kontinuiteta može postići jednak ortodontski pomak u punom kraćem vremenskom razmaku. Kőleova zamisao bila je da se zub pomiče zajedno s koštanim segmentom, a ne kroz kost uz pomoć PDL- a (kao što je slučaj u klasičnom ortodontskom pomaku). Uklanjanjem kortikalne kosti, preostala bi samo veza

koštanog bloka s medularnom kosti, koja pruža znatno manji otpor i održava vitalitet parodonta te je na taj način moguće ostvariti ubrzani pomak (5,15). Tehnika se sastojala od odizanja mukoperiostalnog režnja s vestibularne i oralne strane te osteotomije na intreradikularnim i supraapikalnim područjima. Interradikularne incizije od 10 mm prolazile su kroz kortikalnu kost, jedva dodirujući medularnu (kortikotomija), dok se horizontalnim rezovima koji zahvaćaju punu debljinu alveole (osteotomija), omogućilo odvajanje malih koštanih blokova. (Slika 2) (1,16).



Slika 2. Köleova osteotomija.

Ovom tehnikom pomicali su se zubi pojedinačno ili u grupi, a koristila se za distalne pomake nakon ekstrakcija pri čemu su korištene iznimno jake sile putem mobilnih naprava s vijcima (Slika 3) (16). Tvrdio je da nakon zahvata nije došlo do nastanka parodontnih džepova te da je nakon 6 mjeseci vitalitet očuvan, a radiografske snimke nisu pokazivale nastanak apikalne resorpcije (15).



Slika 3. Odvajanje malenih koštanih blokova.

Tek 2001. godine Thomas W Wilcko i brat William M Wilcko provode prva dva slučaja parodontološki potpomognute osteogene ortodontske terapije kirurškim postupkom kakav je poznat i danas te službeno nazivaju tehniku *periodontally accelerated osteogenic orthodontics*. Uz pomoć kompjuterizirane tomografije (CT) i histoloških preparata on odbacuje Köleovu teoriju pomaka koštanog bloka koji obuhvaća zub i parodontni ligament (PDL), već dokazuje da se ubrzani pomak javlja kao posljedica prolazne, lokalizirane demineralizacije i remineralizacije istovjetne s jedinstvenim fenomenom cijeljenja pod nazivom lokalni fenomen ubrzavanja (RAP – eng. *regional acceleratory phenomenon*), prvi puta opisanog od strane ortopeda Frosta davne 1983. godine (15,16). Osim toga, dodaje cijeli novi segment u kirurškom postupku, a to je alveolarna augmentacija uz pomoć koštanog nadomjestka (5). Na taj način smanjuje pojavu određenih postoperativnih komplikacija s kojima su se susretali njegovi prethodnici.

2.3. Konvencionalni pomak zuba u ortodontiji

Pomicanje zuba u ortodontiji temelji se na načelu da produljeni pritisak apliciran na zub izaziva njegov pomak zbog remodelacije okolne kosti. Primjenom lagane, kontinuirane sile na zub dolazi do resorpcije kosti na jednom području te istovremene apozicije kosti na drugom području. Pomak zuba zapravo nazivamo fenomenom parodontnog ligamenta jer je upravo PDL odgovoran za pomicanje zuba kroz kost. Važno je naglasiti kako sile moraju biti lagane jer u suprotnom dolazi do brzog stvaranja boli i nekroze staničnih elemenata u PDL – u što

usporava pomak zuba. Dvije su glavne teorije o ortodontskom pomaku zuba. Teorija bioelektriciteta sugerira da se savijanjem alveolarne kosti javljaju električni signali koji uzrokuju promjene u metabolizmu kosti. Budući da koštana struktura ima strukturu kristalne rešetke, signali koji se javljaju imaju piezoelektrična svojstva. To znači da prilikom deformacije rešetke dolazi do pomicanja elektrona s jednog mjesta na drugo i stvaranja električnih naboja. Dokle god djeluje sila, kristalna je struktura stabilna jer ne dolazi do stvaranja novih električnih naboja, no kada sila prestane djelovati, kristalna rešetka se vraća u početno stanje i dolazi do obrnutog putovanja elektrona. S druge strane, teorija pritiska i rastezanja govori o promjeni protoka krvi kao glavnom mehanizmu nastanka pomaka zuba. Pritisak na zub pritišće PDL na jednom mjestu, dok ga na drugom rasteže. Na mjestu kompresije smanjeni protok uzrokuje kemijske promjene koje rezultiraju otpuštanjem kemijskih glasnika koji djeluju na aktivaciju stanica zaduženih za remodelaciju kosti. Današnje suvremeno stajalište jest da ove dvije teorije nisu uzajamno isključive, već se smatra da oba mehanizma mogu igrati ulogu u biološkoj kontroli pomaka zuba (17).

2.4. Pomak zuba u PAOO

Dob pacijenta sama po sebi nije kontraindikacija za ortodontsku terapiju. Kod odraslih, odgovor tkiva (mobilizacija stanica i reorganizacija kolagenih vlakana) na ortodontske sile znatno je sporija nego kod djece i adolescenata (18). Do ove pojave dolazi zbog smanjene stanične aktivnosti i povećanog udjela kolagenih vlakana u tkivu. Hijalinizacija je posljedica primjene prejakih sila na zub pri čemu dolazi do potpune okluzije krvnih žila i posljedično do sterilne nekroze dijela PDL –a. U područjima zahvaćenim hijalinizacijom remodelacija kosti odvija se usporeno, budući da su lokalni stanični elementi uništeni nekrozom te se cjelokupni ponovljeni proces diferencijacije stanica mora odviti prije migracije stanica na mjesto remodelacije (17). Kod odraslih, zone hijalinizacije nastaju puno lakše, što posljedično dovodi do manjeg ili većeg produljenja trajanja ortodontske terapije (19).

Ubrzani pomak zuba nakon PAOO zasluža je fenomena poznatog pod nazivom lokalni fenomen ubrzanja (RAP - eng. *regional acceleratory phenomenon*). RAP je reakcija tkiva na određeni štetni čimbenik koji pojačava mogućnost cijeljenja oštećenog tkiva. Tipičan je ne samo za koštano i hrskavično tkivo, već i za lokalna meka tkiva (3). Podležeci proces sličan je onom koji se odvija tijekom cijeljenja oštećene kosti. Proces započinje otpuštanjem velike količine bioloških medijatora unutar mikro okoliša oštećenja, tako započinjući i podupirajući događaje remodelacije i cijeljenja tkiva (20–22). Ako govorimo o selektivnoj dekortikaciji, bujanje bioloških medijatora javlja se kao posljedica jatrogenog lokalnog oštećenja, pri čemu

organizam reagira jednako kao da se radi o tipičnoj ozljedi kosti. Dolazi do akutnog upalnog odgovora i izražene osteoklastične aktivnosti, što se manifestira kao prolazna lokalizirana osteopenija (smanjena gustoća kosti s očuvanim volumenom) (23) i smanjena osteoblastička aktivnost (24–26). Osteopenična kost puno je podložnija ortodontskom pomaku od normalne kosti budući da nakon demineralizacije preostaje kolageni matriks koji se pomiče zajedno s korijenom u smjeru zuba, pojava zvana prijenos koštanog matriksa (eng. *bone matrix transportation*) (15). Osteopeniju uzrokovanu dekortikacijom prati razdoblje pojačane osteoblastičke aktivnosti tj. apozicije nove kosti (3,27). RAP započinje nekoliko dana nakon kirurškog zahvata, vrhunac doseže za 1 do 2 mjeseca i obično se povlači nakon 6 do više od 24 mjeseca (12,28). Upravo zato ortodontski pomak treba započeti unutar 2 tjedna nakon postupka dekortikacije kako bi se u potpunosti iskoristio relativno kratak vremenski prozor mogućnosti ubrzanog pomaka. Klinički, kada se RAP zaustavi dolazi do nestanka osteopenije i pojave normalne spongioze na radiološkim snimkama kosti (1,2).

2.5. Kirurška tehnika

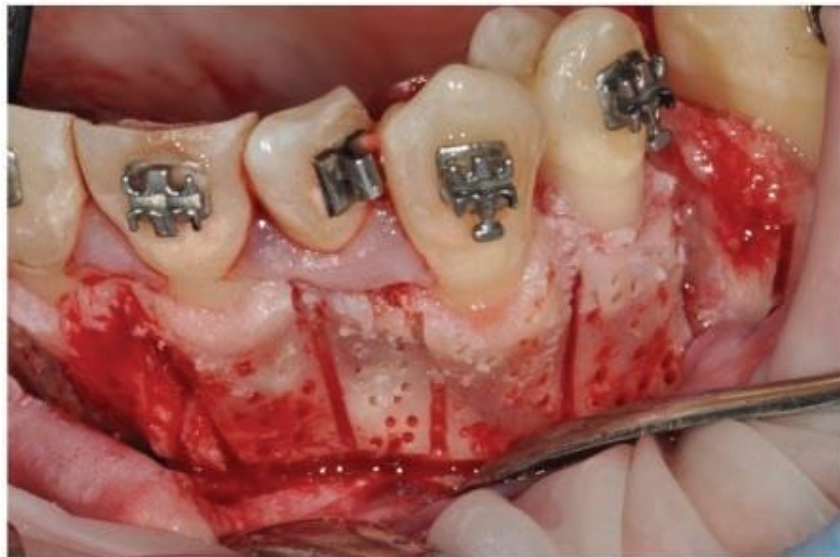2.5.1. Dizajn reznja

Postoji nekoliko zahtjeva koje režanj mora ispuniti kako bi rezultati kirurškog postupka bili zadovoljavajući. Režanj treba biti oblikovan tako da je omogućen pristup alveolarnoj kosti na mjestima gdje će se izvoditi kortikotomija, treba omogućiti potpuno prekrivanje koštanog nadomjestka, održati predoperativnu visinu i volumen interdentalnih tkiva te poboljšati estetiku gingive na mjestima gdje je to moguće (1,2).

Primjenjuje se režanj pune debljine na njegovom najkoronalnijem dijelu u kombinaciji s režnjem poludebljine u apikalnom području. Režanj se odiže s bukalne i lingvalne strane koristeći sulkularnu inciziju (5), pri čemu papile mogu biti uključene u režanj ili ostavljene netaknute (15). Uloga reznja poludebljine je da poveća mobilnost reznja kako bi se završno mogao sašiti uz minimalno naprezanje. Preporučljivo je režanj proširiti dalje od samih područja kortikotomije u mezijalnom i distalnom smjeru kako bi se smanjila potreba za vertikalnim rasteretnim incizijama. Ako se operater odluči za korištenje vertikalnih rezova, oni se trebaju pozicionirati minimalno udaljeni za širinu jednog zuba izvan područja "aktivacije kosti" odnosno mjesta na kojem se izvode kortikotomija i dodatak nadomjestka kosti kako ne bi došlo do oštećenja neurovaskularne mreže na mjestu izlaska iz alveole (1,2).

2.5.2. Dekortikacija

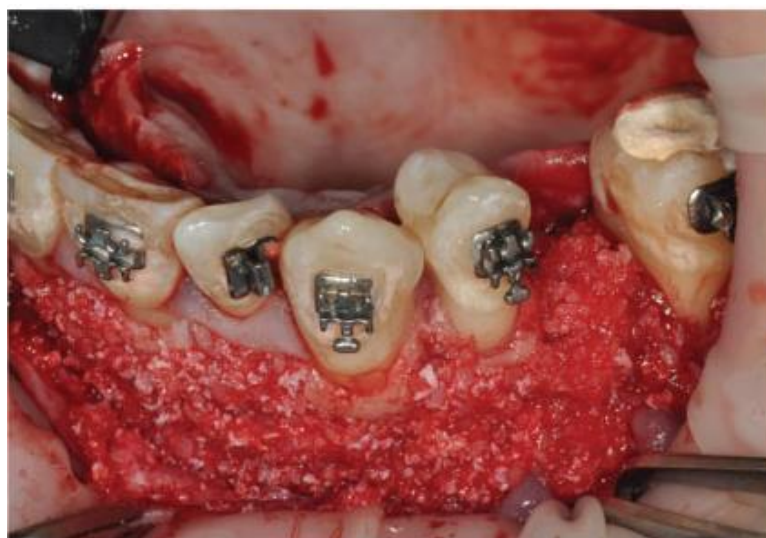Dekortikacija označava uklanjanje kortikalnog dijela kosti s ciljem poticanja RAP – a. Cilj je ukloniti dovoljno tkiva da se aktivira RAP, a da pritom ne dođe do stvaranja pomičnih koštanih segmenata. Dekortikacije se stvaraju pomoću okruglih svrdala koristeći plavi ili crveni kolječnik s ograničenim brojem okretaja ili pomoću fiziodispenzera s bukalne i palatinalne strane alveolarne kosti (Slika 4). Osim okruglih svrdala, mogu se koristiti i piezoelektrični noževi. Oštećenja se proizvode u interradikularnom području zbog manje šanse oštećenja korijena zuba (5). Trenutno ne postoje dokazi o boljim rezultatima uporabom specifičnog uzorka dekortikacije, dubine ili opsega površine, važno je samo da se ne zadire u spongioznu kost, izbjegavajući oštećenja okolnih anatomskih struktura poput donjeg alveolarnog živca ili maksilarnog sinusa (2,6). Prilikom izrade dekortikacijskih oštećenja puno veći utjecaj imaju blizina zuba čiji se pomak želi ostvariti u odnosu na dekortikacije te intezitet odnosno raspored oštećenja po jedinici površine dok je sam obrazac stvaranja dekortikacijskih oštećenja nebitan (30). S aspekta ortodontske terapije važno je naglasiti kako se dekortikacija, odnosno izostanak iste mogu iskoristiti u periodu nakon kirurškog postupka. Naime, jasno je da zubi na čijem se području izvela kortikotomija podliježu RAP – u, no ortodont može imati i velike koristi od zubi koji ostaju netaknuti. Kako se zubi koji nisu podvrgnuti dekortikaciji pomiču znatno sporije od onih koji jesu, oni mogu poslužiti kao sidrišta u fazi brzog pomicanja zuba (30).



Slika 4. Preuzeto s dopuštenjem autora: Liviu Feller (4).

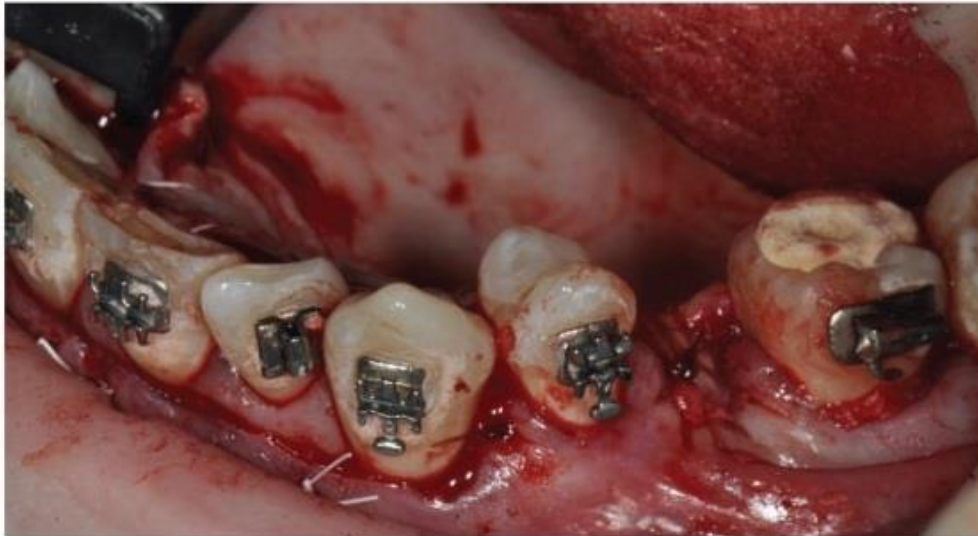
2.5.3. Postavljanje koštanog nadomjestka

Koštani nadomjestak se postavlja na većinu područja na kojima je izvedena kortikotomija (Slika 5). Svrha ovog dijela postupka jest prvenstveno smanjiti vjerojatnost pojave fenestracija i dehiscijencija, a i povećati volumen kosti kod osoba s prirodno užim alveolarnim grebenom (5). Nakon razdoblja demineralizacije i ubrzanog pomaka zuba slijedi faza remineralizacije. Wilcko i sur. (2008.) dokazali su da je remineralizacija potpuna kod adolescenata, dok kod odraslih pacijenata zaostaju demineralizirana područja koštanog matriksa (eng. *soft tissue matrix*) (30). Upravo zato je kod odraslih pacijenata dokazan gubitak koštanog tkiva i pojava dehiscijencija koje ne jenjavaju niti nakon 11.5 godina retencije (15). Količina koštanog materijala koja se postavlja određena je planiranim smjerom i veličinom pomaka zuba, predoperativnom debljinom alveolarne kosti i potrebom podupiranja usnice alveolarnom kosti. Mogu se koristiti nadomjesci različitih vrsta, budući da trenutno nisu dostupni podatci o superiornosti jednog materijala nad drugim. Najčešće se koriste deproteinizirana goveđa kost, autogena kost, demineralizirani suho smrznuti alotransplantat (DFDBA – eng. *demineralized freeze-dried bone allograft*) ili kombinacije nekih od navedenih materijala (2). Određeni autori navode da se koštani nadomjestak može prethodno namočiti u otopinu klindamicin fosfata (Cleocin) u omjeru 5 mg/mL. Ovaj postupak olakšava rukovanje materijalom i njegovo precizno pozicioniranje. Osim klindamicinom, materijal se može namočiti plazmom bogatom trombocitima (PRP – eng. *platelet rich plasma*) što ne inhibira pomak zuba, a u literaturi se navodi da može povećati stabilnost nadomjesnog materijala (2,5).



Slika 5. Dodavanje koštanog nadomjestka. Preuzeto s dopuštenjem autora: Liviu Feller (4).

Uobičajeno se koristi volumen od 0.25 do 0.5 mL koštanog nadomjestka po zubu na kojem je vršena dekortikacija. Tijekom konverzije nadomjesnog materijala u kost doći će do smanjenja volumena za 50 % ili više. Resorbirajuće membrane se mogu koristiti kako bi se smanjio gubitak kosti, no njihova uporaba je preporučena samo na mjestima gdje je predviđena ugradnja implantata po završetku ortodontske terapije (5). Materijal će se osigurati koronarnim pozicioniranjem režnja pojedinačnim isprekidanim šavima pri čemu se koristi neresorbirajući konac, te šivanjem bez tenzije (Slika 6) (2).



Slika 6. Zatvaranje režnja. Preuzeto s dopuštenjem autora: Liviu Feller (4).

Konci se uklanjaju nakon 1 – 2 tjedna, kako bi se epitelni pričvrstak mogao obnoviti (1,5). Prerano uklanjanje šavova može dovesti do nepoželjnog pomaka režnja, stvaranja crnih interdentalnih trokuta i gingivnih recesija (2). Ako govorimo o postoperativnoj boli i neugodi, u literaturi je navedeno da je pojava postoperativne boli minimalna te da određeni pacijenti čak smatraju kasnije ortodontske postupke neugodnijima od samog kirurškog zahvata (30,31)

2.6. Ortodontska terapija

Ortodontsku terapiju u slučajevima primjene PAOO možemo podijeliti na dva osnovna dijela; ortodonticija prije i nakon kirurškog postupka. Terapija započinje tjedan dana prije kortikotomije kada se postavlja fiksni ortodontski aparat, odnosno bravice i žice koja na zube djeluje manjom silom (5). Iznimka su slučajevi u kojima se osim kortikotomije provode i zahtjevniji

mukogingivni kirurški zahvati, pri čemu bi fiksni aparat otežavao manipulaciju režnjem i njegovo šivanje, pa se u tim situacijama sama postava aparata odgađa do završetka kirurškog zahvata.

Nakon završenog kirurškog zahvata, ortodonska terapija može odmah započeti, tj. odmah se započinje s pomicanjem zuba. Važno je naglasiti da se početak ortodonske terapije nikako ne bi trebao odgoditi na dulje od 2 tjedna po završetku kortikotomije jer se time gubi dragocjeno vrijeme u kojem je prisutan RAP i zapravo omogućen ubrzan pomak zubi (1). Također, ortodonske kontrole trebaju biti češće, otprilike svaka 2 tjedna kako bi se zamjenom ortodonskih žica u potpunosti iskoristila prednost koju pruža RAP. Cjelokupna terapija trebala bi se završiti u vremenskom periodu od 4 do 6 mjeseci nakon kirurškog zahvata, prije nego što RAP u potpunosti nestane i pomak zuba se vrati na prosječnu brzinu (2).

Iako je zlatni standard u ortodonciji fiksni ortodonski aparat, bilo s metalnim ili keramičkim bravicama, posljednjih desetljeća pružaju se neke nove, estetski prihvatljivije opcije ortodonske terapije nakon PAOO. Prozirni *aligneri*, odnosno plastične 3D printane folije mogu u potpunosti zamijeniti fiksni aparat u ortodontskom dijelu PAOO. Prvi takav slučaj zabilježen je 2001. godine (Owen), iste godine kada autori braća Wilcko prezentiraju tehniku PAOO prilagođenu novim znanstvenim spoznajama (23). Budući da u tom trenutku nije izveden niti jedan slučaj gdje su korišteni prozirni *aligneri* nakon kirurškog postupka, Owen je odlučio iskušati postupak na sebi samom kako bi najbolje mogao opisati zamijećene promjene. Koristeći *Invisalign* sustav prozirnih aparatića čiji je pomak zuba u rasponu od 0.25 do 0.33 mm po jednom *aligneru*, pokušao je ispraviti zbijenost u donjoj čeljusti. Kako bi ostvario ubrzan pomak, svaki *aligner* nosio je 3 umjesto predviđenih 14 dana, odnosno 4.6 puta kraće nego što je uobičajeno. Na taj način je predviđeno trajanje ortodonske terapije skraćeno s 14 mjeseci na 3 do 4 mjeseca, što je znatno skraćuje cjelokupnu terapiju. Rezultati su bili zadovoljavajući, bez pojave parodontnih džepova, pojačane preosjetljivosti zubi ili apikalne resorpcije korijena (31). Budući da su prozirni *aligneri* sve popularniji zbog njihove lake primjene i gotovo neprimjetnog izgleda, njihovo kombiniranje s kirurškim segmentom u PAOO je zasigurno mogućnost koja će naići na još širu primjenu u bližoj budućnosti.

2.7. Modifikacije tehnike

Iako učinkovita i visoko uspješna, klasična tehnika kortikotomije pripada invazivnim kirurškim tehnikama koje uključuju odizanje režnja te nanošenje ureza u kosti. Sve navedeno može dovesti do pojave postoperativne neugode ali i određenih komplikacija zbog kojih su autori

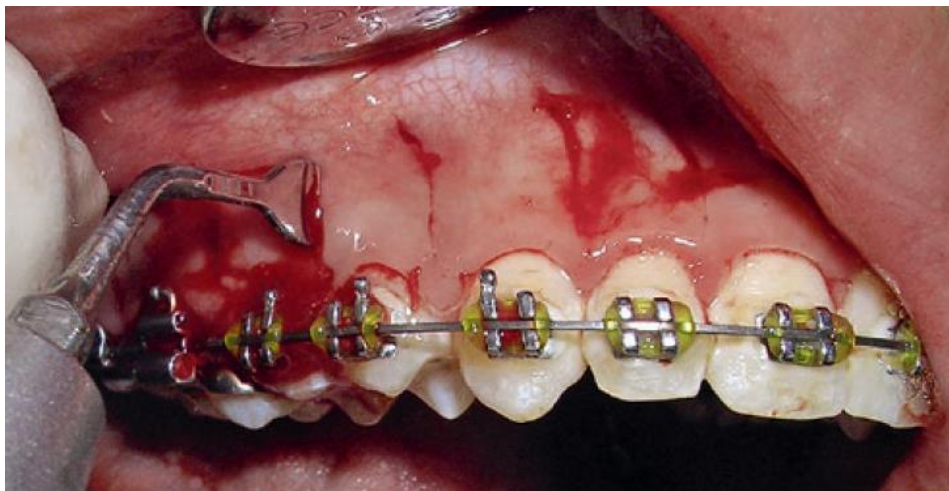
pokušali modificirati tehniku kako bi ona bila manje invazivna i samim time njena primjena proširena (32).

2.7.1. Piezocision™

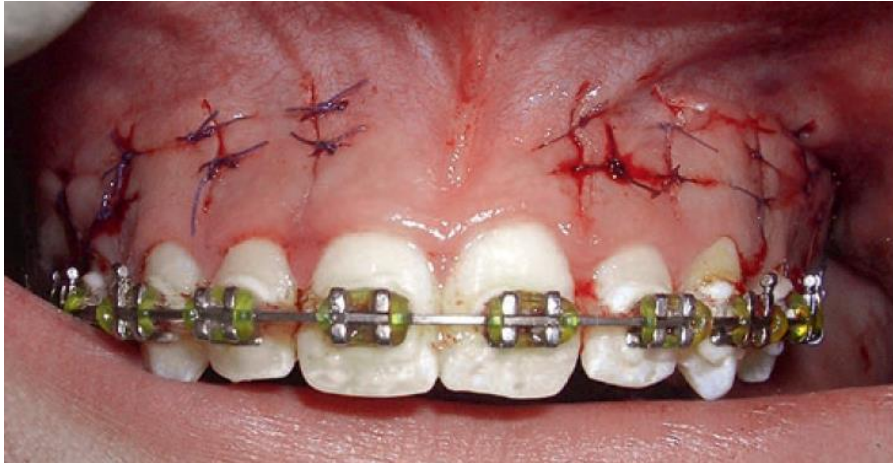
Uporabu ultrazvučnih kirurških uređaja (npr. *Piezotome^R* CUBE) (Slika 7), prvi put predlažu Vercellotti i Podesta 2000. godine u implantologiji, u svrhu proširenja alveolarnog grebena (33). 2009. godine Park i sur. te Kim i sur. predstavljaju tehniku *corticision* koja ne uključuje podizanje režnja. Koristili su različite nastavke te stvarali male otvore za pristup kortikalnoj kosti. Iako je na taj način podizanje režnja izbjegnuto i trauma smanjena, onemogućeno je bilo dodavanje koštanog materijala, što je važan dio kirurškog postupka koji smanjuje mogućnost pojave dehicijencija i fenestracija te potencijalno osigurava veći alveolarni volumen (23). Dibart i Keser (2009.) uvode izraz *piezocision™* kao naziv za novu minimalno – invazivnu tehniku (29). Prvi korak je postavljanje mikrozova na bukalnoj gingivi kako bi se omogućio pristup kortikalnoj kosti te stvaranje tunela kako bi se mogao dodati koštani nadomjestak (Slika 8). Nakon toga slijedi pristup piezoelektričnim skalpelom kojim se stvaraju oštećenja (dekortikacije) čija je funkcija potaknuti RAP, jednako kao i kod standardne metode PAOO (32). Najveća prednost *piezocision™* tehnike jest minimalna trauma tkiva jer sama tehnika ne zahtjeva podizanje režnja što je najinvazivniji dio kirurškog postupka, a zahvaljujući selektivnom tuneliranju omogućeno je postavljanje koštanog dodatka (Slika 9) (23).



Slika 7. Piezotome[®] CUBE. Preuzeto s dopuštenjem izdavača: ACTEON group (34).



Slika 8. *Piezocision*[™]. Stvaranje otvora. Preuzeto s dopuštenjem autora: Sangeeta Singh (35).



Slika 9. *Piezocision*TM – postoperativno. Preuzeto s dopuštenjem autora: Sangeeta Singh (35).

Thind i sur. (2018.) na uzorku od ukupno 40 pacijenata usporedili su razlike u uspješnosti PAOO klasičnom tehnikom (uporabom svrdla) s uporabom piezotoma. Pacijenti su kontrolirani nakon 3, 6, 9 i 12 mjeseci pomoću *cone – beam* kompjuterizirane tomografije (CBCT – eng. *cone – beam computerized tomography*). Promatrane su razlike u dužini trajanja terapije i gustoće kosti, pojavi apikalne resorpcije korijena te dehiscijencija i fenestracija. Istraživanje je pokazalo da su pacijenti na kojima je PAOO izveden kirurškim svrdlom ipak imali nešto brže pomake zuba i tako kraće vrijeme trajanja terapije dok su razlike među ostalim parametrima klinički beznačajne tj. možemo reći da razlike gotovo i nema (36). No, budući da je glavni cilj izvođenja postupka ultrazvučnim kirurškim instrumentima smanjiti traumu mekih tkiva i tako smanjiti invazivnost zahvata, potrebna su dodatna randomizirana klinička istraživanja koja bi dokazala ili opovrgnula tu pretpostavku.

Sve veći zahtjevi pacijenata za učinkovitijim i bržim postizanjem željenih rezultata i izgleda stomatognatog sustava doveli su do ubrzanog razvoja svih grana stomatologije, pa tako i parodontologije i ortodontije. Osim samog pojedinačnog napretka svake specijalizacije, prepoznaje se sve veći značaj interdisciplinarne suradnje kao prozora u velik broj novih mogućnosti za rješavanje određenih izazova. Prosječna ortodonska terapija u prosjeku traje 24 mjeseca, često i više, ovisno o vrsti anomalije i individualnim karakteristikama pacijenta (37). Produženo nošenje ortodonskog aparata može uzrokovati nastanak karijesa, parodontitisa i apikalnu resorpciju (38,39), stoga ne čudi da se više desetljeća tragalo za načinom kako skratiti trajanje ortodonske terapije. PAOO je klinički postupak koji obuhvaća dekortikaciju jednog ili više zubi uz dodatak koštanog nadomjestka s ciljem postizanja ubrzanog pomaka zubi tijekom ortodonske terapije koja slijedi iza zahvata (1). Iako je tehnika prvi puta opisana 1959. godine od strane H. Kölea kao *boney block movement* (16), ista je ideja zaživjela tek 2001. kada Thomas Wilcko opovrgava Köleovu teoriju mehanizma pomaka zuba i modificira sam tijekom zahvata te on postaje predvidljiviji i sigurniji za izvođenje (12). Skraćeno vrijeme trajanja ortodonske terapije jedna je od najvećih prednosti i zapravo ideja vodilja koja je potaknula razvitak PAOO, stoga ne čudi da je najbolje istražen faktor procjene uspješnosti zahvata. Brojna istraživanja provedena na štakorima (24,25,40), psima (41–43), mačkama (26) i naposljetku na ljudima (2,5,44–46) potvrdila su da je pomak zuba dva puta brži nego konvencionalnom ortodonskom terapijom. Naravno, ubrzani pomak zuba nije neograničenog trajanja. Sanjideh i sur. (2010.) te Aboul – Ela i sur. (2011.) promatrali su trajanje ubrzanog pomaka zuba na psima i ljudima na strani čeljusti na kojoj je bila izvedena kortikotomija dok je druga strana bila samo pod utjecajem standardnih ortodonskih sila. Oba istraživanja pokazala su da je vrhunac RAP – a oko 3. tjedna od dana operacije te da s vremenom fenomen slabi i usporava pomak, sve do 4. mjeseca kada je pomak istovjetan onom na suprotnoj strani čeljusti, odnosno konvencionalnoj ortodonskoj terapiji (43,45,47). Ove zaključke svakako treba uzeti u obzir kod planiranja cjelokupne terapije i procijeniti koliko bi PAOO zapravo skratio trajanje ortodonske terapije i je li uopće u takvim slučajevima indiciran.

Apikalna resorpcija dokazano nije jedna od posljedica PAOO (48). Takav ishod nije iznenađujući budući da do ubrzanog pomaka dolazi zbog smanjenog otpora demineralizirane kosti, a ne prekomjernih ortodonskih sila primijenjenih putem ortodonskog aparata (30). Čak štoviše, Machado i sur. (2002.) dokazali su da se apikalna resorpcija smanjuje za 1.1 mm u istraživanju provedenom na maksilarnim središnjim sjekutićima što zapravo nije od kliničke

važnosti ali svakako govori u prilog izostanku apikalne resorpcije nakon PAOO (49). Istraživanje Lina i sur. (2007.) provedeno na psima s kortikotomijom dokazalo je da se u takvom parodontnom ligamentu smanjeno javlja hijalinizacija, koja je poznati prekursor apikalne resorpcije (41,50). Pacijenti s manjom debljinom mandibularnog kortikalisa imaju veći rizik od relapsa nakon završene ortodontske terapije (51). To je još jedan čimbenik koji govori u korist postavljanja koštanog nadomjestka po završetku dekortikacije. Iako puno autora zagovara postavljanje koštanog nadomjestka, zasada ne postoji znanstveni dokaz da ono uzrokuje povećanu postortodontsku stabilnost (47). Naime, svi se dokazi temelje na prikazima slučaja ili mišljenjima stručnjaka što ne uživa visoku razinu znanstvene vjerodostojnosti koja bi sa sigurnošću potvrdila taj koncept (2,5,15,47,52). Važno je naglasiti da ako se PAOO primjeni na pacijentima s postojećim gubitkom kosti uzrokovanim parodontnom bolesti operacija djeluje poput postupka smanjenja parodontnih džepova, pri čemu će zubi poprimiti izduženi izgled zbog smanjene visine kosti, unatoč primjeni koštanog nadomjestka (30). Iako ubrzan, pomak koji se odvija u PAOO, kao i onaj u standardnoj ortodontskoj terapiji, posredovan je upalnim medijatorima te upotreba nesteroidnih protuupalnih lijekova ima suprotan učinak koji je poželjno izbjegavati (53).

Zdravlje parodonta zabrinjavalo je kritičare od prvotne pojave kirurške tehnike, stoga ne čudi da je prvo istraživanje na tu temu provedeno već 1990. godine. Gantes i sur. (1990.) pratili su parodontni status 5 pacijenata u dobi od 21 do 32 godine prije i nakon kortikotomije, dok je kontrolna grupa bila podvrgnuta standardnoj ortodontskoj terapiji fiksnim aparatom. Plak vrijednost cijelih usta (FMPS – eng. *full mouth plaque score*) ostao je nepromijenjen tijekom 1. mjeseca poslije operacije, a naknadno se i smanjio. Promjena dubine sondiranja iznosila je od + 0.1 do - 0.4 mm, a gubitak kliničkog pričvrstka 0.2 mm ili manje. Iz svega navedenog, autori zaključuju da učinak kirurškog postupka na parodontno zdravlje nije od kliničke važnosti te da je postupak siguran za izvođenje uz pravilne indikacije (54). Jedan od najznačajnijih radova koji je napisan na temu učinkovitosti PAOO zasigurno je meta – analiza i sistemski pregled Kamala i sur. (2019.). Uzorak od 56 pacijenata podvrgnutih PAOO uspoređen je s 21 pacijentom podvrgnutim samo kortikotomiji i 24 pacijenta podvrgnuta klasičnoj ortodontskoj terapiji (9 bez ekstrakcija, 15 s ekstrakcijom prvih premolara). Sama kirurška tehnika nije bila identična u svim istraživanjima korištenim u meta – analizi, kao ni vrsta koštanog nadomjestka, kako bi se usporedilo što više varijabli koje bi mogle utjecati na ishod operacije tj. konačan rezultat. Promatrane su promjene dubine džepova i gustoće kosti, kao i skraćivanje trajanja terapije i pojava apikalne resorpcije korijena. Analiza istraživanja potvrdila je navode autora

tehnike da je vrijeme trajanja terapije znatno skraćeno, a da istraživanja koja su promatrala ostale parametre još uvijek ne nude dovoljno visoku razinu dokaza koja bi u potpunosti potvrdila njihove pretpostavke. Ipak, većina istraživanja slaže se da su resorpcija korijena, gustoća kosti i dubina džepova poboljšana postoperativno (7–10). Jedna od važnijih spoznaja jest da odabir vrste koštanog materijala ipak nije zanemariv. Naime, goveđa kost i sintetički koštani nadomjesci koje zagovaraju autori tehnike (braća Wilcko) pokazali su manju dugotrajnu stabilnost od trombocitima obogaćene plazme (PRP – *platelet rich plasma*) što je svakako nova perspektiva kojoj u budućnosti treba posvetiti više pažnje (55,56).

4. ZAKLJUČAK

Velik broj pacijenata pri pomisli na standardnu, dugotrajnu ortodontsku terapiju u odrasloj dobi odustaje od cjelokupnog plana terapije i traži nove načine za saniranje stanja u usnoj šupljini. Upravo je parodontološki potpomognuta osteogena ortodontska terapija pomoćno sredstvo koje omogućuje uspjeh terapije i zadovoljstvo pacijenta, budući da znatno skraćuje vrijeme nošenja ortodontskog aparata.

Naravno, kod uključivanja PAOO u plan terapije uvijek treba u obzir uzeti sve faktore, poput dodatnih troškova i komplikacija koje se mogu pojaviti, te dobro sagledati indikacije i kontraindikacije kako zbog loše, a posebice nepravodobne primjene same tehnike ne bi došlo do neželjenih posljedica.

Ako se sve navedeno uzme u obzir, parodontološki potpomognuta osteogena ortodontska terapija svakako je alat čija je vrijednost velika kada se primjenjuje u skladu s načelima struke i kao takva će zasigurno imati još bolju i širu primjenu u budućnosti.

1. Amit G, Kalra JPS, Pankaj B, Suchinder S, Parul B. Periodontally accelerated osteogenic orthodontics (PAOO) - A review. *J Clin Exp Dent*. 2012;4(5):292–6.
2. Murphy KG, Wilcko MT, Wilcko WM, Ferguson DJ. Periodontal Accelerated Osteogenic Orthodontics: A Description of the Surgical Technique. *J Oral Maxillofac Surg*. 2009;67(10):2160–6.
3. Verna C. Regional Acceleratory Phenomenon. *Front Oral Biol*. 2015;18:28–35.
4. Feller L, Khammissa RAG, Siebold A, Hugo A, Lemmer J. Biological events related to corticotomy-facilitated orthodontics. *Journal of International Medical Research*. 2019. 47(7):2856-2864.
5. Wilcko MT, Wilcko WM, Pulver JJ, Bissada NF, Bouquot JE. Accelerated Osteogenic Orthodontics Technique: A 1-Stage Surgically Facilitated Rapid Orthodontic Technique With Alveolar Augmentation. *J Oral Maxillofac Surg*. 2009;67(10):2149–59.
6. AlGhamdi AST. Corticotomy facilitated orthodontics: Review of a technique. *Saudi Dent J*. 2010;22(1):1–5.
7. Al-Naoum F, Al-Sabbagh R, Al-Jundi A. Periodontally Accelerated Osteogenic Orthodontics versus Conventional Extraction - Based Orthodontics in Dental Decrowding : A Randomized Controlled Trial. *Int Arab J Dent*. 2015;6(9):9–19.
8. Shoreibah EA, Ibrahim SA, Attia MS, Diab MMN. Clinical and radiographic evaluation of bone grafting in corticotomy-facilitated orthodontics in adults. *J Int Acad Periodontol*. 2012;14(4):105-113.
9. Bahammam MA. Effectiveness of bovine-derived xenograft versus bioactive glass with periodontally accelerated osteogenic orthodontics in adults: A randomized, controlled clinical trial. *BMC Oral Health*. 2016;16(1):126.
10. Aristizabal JF, Bellaiza W, Ortiz MA, Franco L. Clinical and Systemic Effects of Periodontally Accelerated Osteogenic Orthodontics: A Pilot Study. *Int J Odontostomatol*. 2016;10(1):119-127.
11. Bell WH, Finn RA, Buschang PH. Accelerated Orthognathic Surgery and Increased Orthodontic Efficiency: A Paradigm Shift. *J Oral Maxillofac Surg*. 2009;67(10):2043–4.
12. Wilcko WM, Wilcko T, Bouquot JE, Ferguson DJ. Rapid orthodontics with alveolar reshaping: two case reports of decrowding. *Int J Periodontics Restorative Dent*. 2001;21(1):9-19.
13. Caruso S, Darvizeh A, Zema S, Gatto R, Nota A. Management of a facilitated aesthetic orthodontic treatment with clear aligners and minimally invasive corticotomy. *Dent J*. 2020;8(1).
14. Wolf HF, Rateitschak-Pluss EM, Rateitschak KH. Parodontologija: Stomatološki atlas. Nakl Sl. 2009;1(3.):7–20.
15. Wilcko MT, Wilcko WM, Bissada NF. An Evidence-Based Analysis of Periodontally Accelerated Orthodontic and Osteogenic Techniques: A Synthesis of Scientific Perspectives. *Semin Orthod*. 2008;14(4):305–16.

16. Vargas PO, Raquel B, Ocampo Y. Corticotomy : historical perspective Corticotomía : perspectiva histórica. 2016;20(2):80–90.
17. Proffit WR. Ortodoncija. Prijevod 4. izdanja. Nakl Sl. 2010. 331–359 p.
18. Graber L, Vanarsdall R, Vig K, Huang G. Orthodontics: Current Principles and Techniques: Sixth Edition. Vol. 34, Orthodontics: Current Principles and Techniques: Sixth Edition. 2017. 353–366 p.
19. Ong MMA, Wang HL. Periodontic and orthodontic treatment in adults. Am J Orthod Dentofac Orthop. 2002;122(4):420–8.
20. Frost HM. The biology of fracture healing. An overview for clinicians. Part I. Clinical Orthopaedics and Related Research. 1989;(248):283-293.
21. Frost HM. The biology of fracture healing. An overview for clinicians. Part II. Clinical Orthopaedics and Related Research. 1989;(248):294-309.
22. Yaffe A, Fine N, Binderman I. Regional Accelerated Phenomenon in the Mandible Following Mucoperiosteal Flap Surgery. J Periodontol. 1994;65(1):79-83.
23. Brugnamì F, Caiazzo A. Orthodontically Driven Corticotomy: Tissue Engineering to Enhance Orthodontic and Multidisciplinary Treatment. Vol. 3. 2015. 54–67 p.
24. Baloul SS, Gerstenfeld LC, Morgan EF, Carvalho RS, Van Dyke TE, Kantarci A. Mechanism of action and morphologic changes in the alveolar bone in response to selective alveolar decortication-facilitated tooth movement. Am J Orthod Dentofac Orthop. 2011;139(4 Suppl):S83-S101.
25. Sebaoun J-D, Kantarci A, Turner JW, Carvalho RS, Van Dyke TE, Ferguson DJ. Modeling of Trabecular Bone and Lamina Dura Following Selective Alveolar Decortication in Rats. J Periodontol. 2008;79(9):1679-1688.
26. Kim SJ, Park YG, Kang SG. Effects of corticision on paradental remodeling in orthodontic tooth movement. Angle Orthod. 2009;79(2):284-291.
27. Pfeilschifter J, Wüster C, Vogel M, Enderes B, Ziegler R, Minne HW. Inflammation-mediated osteopenia (IMO) during acute inflammation in rats is due to a transient inhibition of bone formation. Calcif Tissue Int. 1987;41(6):321-325.
28. Schilling T, Müller M, Minne HW, Ziegler R. Influence of inflammation-mediated osteopenia on the regional acceleratory phenomenon and the systemic acceleratory phenomenon during healing of a bone defect in the rat. Calcif Tissue Int. 1998;63(2):160–6.
29. Dibart S, Sebaoun JD, Surmenian J. Piezocision: a minimally invasive, periodontally accelerated orthodontic tooth movement procedure. Compend Contin Educ Dent. 2009;30(6):342-350.
30. Wilcko W, Wilcko MT. Accelerating tooth movement: The case for corticotomy-induced orthodontics. Am J Orthod Dentofac Orthop. 2013;144(1):4,6,8,10,12.
31. Owen AH. Accelerated Invisalign treatment. J Clin Orthod. 2001;35(6):381–5.
32. Keser EI, Dibart S. Sequential piezocision: A novel approach to accelerated orthodontic treatment. Am J Orthod Dentofac Orthop. 2013;144(6):879–89.

33. Vercellotti T. Piezoelectric surgery in implantology: a case report--a new piezoelectric ridge expansion technique. *Int J Periodontics Restorative Dent.* 2000;20(4):358-365.
34. Piezotome® Cube (LED) | KIRURGIJA | OPREMA | Acteon [Internet]. [cited 2020 Jun 29]. Available from: <https://www.acteongroup.com/hr/moji-proizvodi/oprema/kirurgija/piezotome-r-cube-led>
35. Singh S, Jayan B. Comparative Evaluation of Periodontally Accelerated Osteogenic Orthodontics (PAOO) Versus Conventional Orthodontic Tooth Movement in Adult Patients with Bimaxillary Dentoalveolar Protrusion. *Int J Periodontics Restorative Dent.* 2019;39(4):571–7.
36. Thind S, Chatterjee A, Arshad F, Sandhu P, Thind M, Nahin J. A clinical comparative evaluation of periodontally accelerated osteogenic orthodontics with piezo and surgical bur: An interdisciplinary approach. *J Indian Soc Periodontol.* 2018;22(4):328-333.
37. Fisher MA, Wenger RM, Hans MG. Pretreatment characteristics associated with orthodontic treatment duration. *Am J Orthod Dentofac Orthop.* 2010;137(2):178–86.
38. Geiger AM, Gorelick L, Gwinnett AJ, Benson BJ. Reducing white spot lesions in orthodontic populations with fluoride rinsing. *Am J Orthod Dentofac Orthop.* 1992;101(5):403-407.
39. Pandis N, Nasika M, Polychronopoulou A, Eliades T. External apical root resorption in patients treated with conventional and self-ligating brackets. *Am J Orthod Dentofac Orthop.* 2008;134(5):646-651.
40. Lee W, Karapetyan G, Moats R, Yamashita DD, Moon HB, Ferguson DJ, et al. Corticotomy-/osteotomy-assisted tooth movement microCTs differ. *J Dent Res.* 2008;87(9):861-867.
41. Iino S, Sakoda S, Ito G, Nishimori T, Ikeda T, Miyawaki S. Acceleration of orthodontic tooth movement by alveolar corticotomy in the dog. *Am J Orthod Dentofac Orthop.* 2007;131(4):448.e1-448.e4488.
42. Mostafa YA, Mohamed Salah Fayed M, Mehanni S, ElBokle NN, Heider AM. Comparison of corticotomy-facilitated vs standard tooth-movement techniques in dogs with miniscrews as anchor units. *Am J Orthod Dentofac Orthop.* 2009;136(4):570-577.
43. Sanjideh PA, Rossouw PE, Campbell PM, Opperman LA, Buschang PH. Tooth movements in foxhounds after one or two alveolar corticotomies. *Eur J Orthod.* 2010;32(1):106-113.
44. Kim SH, Kim I, Jeong DM, Chung KR, Zadeh H. Corticotomy-assisted decompensation for augmentation of the mandibular anterior ridge. *Am J Orthod Dentofac Orthop.* 2011;140(5):720-731.
45. Aboul-Ela SMBED, El-Beialy AR, El-Sayed KMF, Selim EMN, El-Mangoury NH, Mostafa YA. Miniscrew implant-supported maxillary canine retraction with and without corticotomy-facilitated orthodontics. *Am J Orthod Dentofac Orthop.* 2011;139(2):252-259.
46. Long H, Pyakurel U, Wang Y, Liao L, Zhou Y, Lai W. Interventions for accelerating orthodontic tooth movement: A systematic review. *Angle Orthodontist.* 2013;83(1):164-171.

47. Mathews DP, Kokich VG. Accelerating tooth movement: The case against corticotomy-induced orthodontics. *Am J Orthod Dentofac Orthop.* 2013;144(1):5,7,9,11,13.
48. Köle H. Surgical operations on the alveolar ridge to correct occlusal abnormalities. *Oral Surgery, Oral Med Oral Pathol.* 1959;12(3):.
49. Donald J. F, Machado I, Wilcko MT, Wilcko WM. Root resorption following periodontally accelerated osteogenic orthodontics. *APOS Trends Orthod.* 2016;6(29):78p.
50. Kurol J, Owman-Moll P. Hyalinization and root resorption during early orthodontic tooth movement in adolescents. *Angle Orthod.* 1998;68(2):161-165.
51. Rothe LE, Bollen AM, Little RM, Herring SW, Chaison JB, Chen CSK, et al. Trabecular and cortical bone as risk factors for orthodontic relapse. *Am J Orthod Dentofac Orthop.* 2006;130(4):476-484.
52. Hassan AH, Al-Saeed SH, Al-Maghlouth BA, Bahammam MA, Linjawi AI, El-Bialy TH. Corticotomy-assisted orthodontic treatment. A systematic review of the biological basis and clinical effectiveness. *Saudi Med J.* 2015;36(7):794-801.
53. Arias OR, Marquez-Orozco MC. Aspirin, acetaminophen, and ibuprofen: Their effects on orthodontic tooth movement. *Am J Orthod Dentofac Orthop.* 2006;130(3):364-370.
54. Gantes B, Rathbun E, Anholm M. Effects on the Periodontium Following Corticotomy-Facilitated Orthodontics. *Case Reports. J Periodontol.* 1990;61(4):234-238.
55. Galindo-Moreno P, Ávila G, Fernández-Barbero JE, Mesa F, O'Valle-Ravassa F, Wang HL. Clinical and histologic comparison of two different composite grafts for sinus augmentation: A pilot clinical trial. *Clin Oral Implants Res.* 2008;19(8):755-759.
56. Singh S, Jayan B, Kamal AT, Malik D e. S, Fida M, Sukhia RH, et al. Does periodontally accelerated osteogenic orthodontics improve orthodontic treatment outcome? A systematic review and meta-analysis. *Int Orthod.* 2019;8(4):234–8.

Ana Perica rođena je 24. kolovoza 1994. godine u Zagrebu gdje stječe osnovnoškolsko i srednjoškolsko obrazovanje. Za vrijeme pohađanja OŠ Antuna Gustava Matoša paralelno pohađa i Glazbenu školu Pavla Markovca, smjer klavir. Nakon završene II. Gimnazije 2013. godine upisuje Stomatološki fakultet Sveučilišta u Zagrebu.

Za vrijeme studija sudjeluje u fakultetskim aktivnostima kao demonstrator na Zavodu za histologiju i embriologiju te kao član Geronto udruge.