

Osteomijelitis čeljusti

Krmpotić, Tena

Master's thesis / Diplomski rad

2020

Degree Grantor / Ustanova koja je dodijelila akademski / stručni stupanj: **University of Zagreb, School of Dental Medicine / Sveučilište u Zagrebu, Stomatološki fakultet**

Permanent link / Trajna poveznica: <https://um.nsk.hr/um:nbn:hr:127:876412>

Rights / Prava: [Attribution-NonCommercial 4.0 International/Imenovanje-Nekomercijalno 4.0 međunarodna](#)

Download date / Datum preuzimanja: **2025-03-29**



Repository / Repozitorij:

[University of Zagreb School of Dental Medicine Repository](#)





Sveučilište u Zagrebu

Stomatološki fakultet

Tena Krmpotić

OSTEOMIJELITIS ČELJUSTI

DIPLOMSKI RAD

Zagreb, 2020.

Rad je ostvaren na Zavodu za oralnu kirurgiju Stomatološkog fakulteta Sveučilišta u Zagrebu.

Mentor rada: doc. dr. sc. Marko Granić, dr. med. dent., Zavod za oralnu kirurgiju
Stomatološkog fakulteta Sveučilišta u Zagrebu

Lektor hrvatskog jezika: mag. educ. philol. croat. et mag. educ. philol. angl. Barbara Kružić

Lektor engleskog jezika: mag. educ. philol. croat. et mag. educ. philol. angl. Barbara Kružić

Sastav Povjerenstva za obranu diplomskog rada:

1. _____
2. _____
3. _____

Datum obrane rada: _____

Rad sadrži: 35 stranica

1 tablicu

6 slika

1 CD

Rad je vlastito autorsko djelo, koje je u potpunosti samostalno napisano uz naznaku izvora drugih autora i dokumenata korištenih u radu. Osim ako nije drukčije navedeno, sve ilustracije (tablice, slike i dr.) u radu su izvorni doprinos autora diplomskog rada. Autor je odgovoran za pribavljanje dopuštenja za korištenje ilustracija koje nisu njegov izvorni doprinos, kao i za sve eventualne posljedice koje mogu nastati zbog nedopuštenog preuzimanja ilustracija odnosno propusta u navođenju njihovog podrijetla.

Zahvala

Ovaj rad posvetila bih svojim roditeljima Darku i Dubravki te svojoj sestri Andrei i njezinoj obitelji kao zahvalu za njihovu podršku i vjeru u mene i moj uspjeh. Hvala vam za bezuvjetnu ljubav i strpljenje jer bez vas ova diploma ne bi bila moguća.

Veliko hvala dragim kolegama i prijateljima na potpori, kolegijalnosti i divnim uspomnama kojima su mi uljepšali sve godine studiranja. Posebno hvala i mojim „vef curama“ koje su uvijek bile uz mene i vjerovale u mene od prvog dana studija.

Zahvaljujem mentoru doc. dr. sc. Marku Graniću na velikoj pomoći i stručnim savjetima pri izradi diplomskog rada.

Neizmjerno vam hvala!

OSTEOMIJELITIS ČELJUSTI

Sažetak

Osteomijelitis je infekcija kosti koja zahvaća periost, spongioznu i kortikalnu kost. Osteomijelitis čeljusti najčešće se javlja u donjoj čeljusti zbog slabije prokrvljenosti i veće gustoće kortikalne kosti. Osteomijelitis dijelimo na gnojni (supurativni) i bez gnoja (nesupurativni). U gnojne se osteomijelitise ubraja akutni, kronični i infantilni, dok se kronični još dijeli na primarni i sekundarni. U nesupurativne osteomijelitise ubrajaju se kronični sklerozirajući, osteomijelitis Garré, aktinomikotički osteomijelitis i osteoradionekroza. Kronični sklerozirajući osteomijelitis još se dijeli na fokalni i difuzni.

Uzročnici osteomijelitisa mogu biti razni poput bakterija, gljivica ili mikobakterija, međutim najčešći su uzročnici bakterije i to aerobni streptokoki te *Staphylococcus aureus* i *epidermidis*. Drugi najčešći uzrok pojave te bolesti su traume.

Dijagnoza se u početku bolesti temelji na anamnezi i kliničkoj slici jer se radiološki promjene na kosti vide tek nakon 4 – 8 dana, odnosno 3 tjedna od pojave simptoma. Akutni oblici bolesti počinju općim simptomima, bolovima i pojavom gnoja, dok su u kroničnim oblicima ti simptomi izrazito smanjeni ili ih nema. U ranoj dijagnostici osteomijelitisa može se koristiti magnetska rezonancija i scintigrafija pomoću koje promjene postaju vidljive već 3 dana nakon pojave prvih simptoma.

Terapija osteomijelitisa sastoji se primarno od dugotrajne primjene antibiotika, a često je to intravenska primjena antibiotika prema antibiogramu i kirurškoj fazi. U većini slučajeva penicilin je antibiotik izbora, odnosno klindamicin ako pacijent ima alergiju na penicilin. Kirurško liječenje uključuje sekvestrektomiju. U težim slučajevima potrebna je dekortikacija donje čeljusti te resekcija i rekonstrukcija zahvaćene kosti. Liječenje osteomijelitisa uključuje i liječenje primarne bolesti s obzirom na to da je većina pacijenata koja razvije osteomijelitis imunokompromitirana uslijed neke druge bolesti ili stanja.

Ključne riječi: osteomijelitis, osteonekroza, sekvestrektomija

OSTEOMYELITIS OF THE JAW

Summary

Osteomyelitis is an infection in the bone including the periosteum, medullary portion of the bone and cortical bone. Osteomyelitis of the jaw much more commonly involves the mandible than the maxilla due to less profuse nature of blood supply and the density of the cortical bone. Osteomyelitis can be classified as suppurative and nonsuppurative. The acute, chronic and infantile osteomyelitis are all considered suppurative. Also, chronic suppurative osteomyelitis can be classified as primary or secondary. Nonsuppurative osteomyelitis can be divided into chronic sclerosing osteomyelitis, Garré's sclerosing osteomyelitis, actinomycotic osteomyelitis, and radiation osteomyelitis and necrosis. The classification recognizes focal sclerosing and diffuse sclerosing osteomyelitis as well, which are considered to be the types of chronic sclerosing osteomyelitis.

Osteomyelitis can be caused by bacteria, fungi or mycobacteria. Aerobic streptococci and *Staphylococcus aureus* and *epidermidis* are responsible for the majority of the cases of osteomyelitis of the jaw. Trauma is the second most common cause of osteomyelitis.

Radiographic changes of the bone can be seen 4-8 days or 3 weeks after the onset of the infection. That is why the early diagnosis of osteomyelitis is difficult and in the beginning of the disease diagnosis based on anamnesis and clinical findings. The onset of acute osteomyelitis includes prodromal symptoms, pain i pus accumulation. Those symptoms are weak or nonexistent in chronic forms of the disease. Magnetic resonance imaging and bone scintigraphy have been proven useful in early diagnosis of osteomyelitis because changes are seen as early as 3 days after the onset of the osteomyelitis symptoms.

The treatment of osteomyelitis consists primarily of long-term antibiotic therapy, most commonly high-dose intravenous antibiotic therapy. Antibiotic therapy depends on antibiotic sensitivity, testing and surgical phase of the treatment. The most valuable antibiotic in treatment of osteomyelitis is penicillin or clindamycin in case a patient is allergic to penicillin. The surgical treatment includes sequestrectomy. In some severe cases, extensive surgical treatment is necessary, such as decortication of the mandible or resection and reconstruction. Sometimes patients have underlying disease which can alternate their immune system and

make them susceptible to infections such as osteomyelitis. In those cases, it is necessary to treat both osteomyelitis and the underlying disease.

Keywords: osteomyelitis, osteonecrosis, sequestrectomy

SADRŽAJ

1. UVOD	1
1.1. Gnojni osteomijelitis.....	3
1.1.1. Etiologija.....	3
1.1.2. Patogeneza	4
1.1.3. Akutna faza	4
1.1.4. Subakutna i kronična faza	5
1.2. Kronični sklerozirajući osteomijelitis bez gnoja (osteomijelitis Garré).....	6
1.3. Kronični difuzni sklerozirajući osteomijelitis donje čeljusti	6
1.4. Aktinomikotički osteomijelitis čeljusti.....	7
1.5. Nokardialni osteomijelitis.....	8
1.6. Infantilni osteomijelitis.....	8
1.7. Kronični rekurentni multifokalni osteomijelitis kod djece.....	9
1.8. Osteomijelitis gornje čeljusti	10
1.9. Osteomijelitis udružen s frakturama.....	10
1.10. Radijacijski osteomijelitis i nekroza.....	10
2. DIJAGNOSTIKA OSTEOMIJELITISA ČELJUSTI.....	13
2.1. Radiološka dijagnostika.....	14
3. LIJEČENJE OSTEOMIJELITISA ČELJUSTI	18
3.1. Terapija antibioticima.....	19
3.2. Lokalna terapija antibioticima	20
3.3. Kirurška terapija	21
3.3.1. Sekvestrektomija i saucerizacija	22
3.3.2. Dekortikacija	23
3.3.3. Resekcija i rekonstrukcija čeljusti.....	24
3.4. Terapija hiperbaričnom komorom	25

4. RASPRAVA	26
5. ZAKLJUČAK	28
6. LITERATURA	30
7. ŽIVOTOPIS AUTORA	34

Popis skraćenica

lat. – latinski

dr. – drugo

HIV – virus humane imunodeficijencije

itd. – i tako dalje

CRP – C-reaktivni protein

SAPHO – sinovitis, akne, pustuloza, hiperostoza, osteitis

HBO – hiperbarična oksigenacija

CT – računalna tomografija

MR – magnetska rezonancija

tzv. – takozvani

CBCT – konusna računalna tomografija engl. *cone-beam computed tomography*

sl. – slično

PMMA – polimetilmetakrilat

1. UVOD

Svrha ovog rada je prikazati vrste te važnost ranog dijagnosticiranja osteomijelitisa čeljusti radi odabira pravilnog plana terapije ove složene bolesti.

Osteomijelitis označava bakterijsku upalnu infekciju unutar kosti. Ako nastane u kostima čeljusti, najčešće se javlja u donjoj čeljusti zbog slabije prokrvljenosti i većeg udjela kortikalne kosti u odnosu na gornju čeljust. Po lokalizaciji, osteomijelitis najčešće zahvaća tijelo donje čeljusti (lat. *corpus mandibulae*), zatim kut (lat. *angulus mandibulae*) i krak (lat. *ramus mandibulae*), dok se najrjeđe javlja u zglobnom nastavku (lat. *processus condylaris mandibulae*) i gornjoj čeljusti (1).

Simptomi osteomijelitisa čeljusnih kostiju jesu bol i oteklina koja nastaje zbog upalnog edema uslijed infekcije u kostima. Zubi uzročnici, odnosno zubi koji se nalaze na zahvaćenom dijelu kosti osjetljivi su i pomični. Također, može se javiti i povećanje regionalnih limfnih čvorova s povišenom tjelesnom temperaturom, općom slabosti i dr. U donjoj čeljusti infekcija se može proširiti i na kanal donje čeljusti gdje se nalazi živac koji inervira donju usnicu i zube uzrokujući trnjenje donje usnice (Vincentov simptom).

S obzirom na klinički tijek bolesti, osteomijelitis možemo podijeliti na akutni, subakutni i kronični. Kod akutnog oblika radiološki su promjene vidljive nakon otprilike 2 tjedna, koliko je potrebno da dođe do promjene trabekularnog izgleda kosti i pojave vidljivog prosvjetljenja kosti. Ako se akutni osteomijelitis ne liječi, može prijeći u kronični oblik. Pokazalo se da se bolest najčešće javlja kod pacijenata slabijeg imuniteta (imunosuprimiranih) zbog terapije kortikosteroida, akutne leukemije, infekcije virusom humane imunodeficijencije (HIV infekcija), nekontroliranog *diabetesa mellitusa* itd. (2).

S obzirom na pojavu gnojnog sadržaja, osteomijelitis se dijeli na gnojni (supurativni) i osteomijelitis bez gnoja (nesupurativni). U gnojni se ubrajaju akutni, kronični i infantilni. U osteomijelitis bez gnoja ubrajaju se kronični sklerozirajući, osteomijelitis Garré, aktinomikotički i osteonekroza. Kronični sklerozirajući još možemo dodatno podijeliti na fokalni i difuzni.

Tablica 1. Podjela osteomijelitisa (3)

GNOJNI OSTEOMIJELITIS	OSTEOMIJELITIS BEZ GNOJA
1. akutni 2. kronični <ul style="list-style-type: none"> • primarni • sekundarni 3. infantilni	1. kronični sklerozirajući <ul style="list-style-type: none"> • fokalni • difuzni 2. Garré 3. aktinomikotički 4. osteoradionevroza

Predisponirajući čimbenici za razvoj kroničnog osteomijelitisa razne su bolesti i stanja poput traume, osteoskleroze, osteoporoze, Pagetove bolesti, kemoterapije i radioterapije i dr. Uočena je i povezanost pojave osteomijelitisa i kroničnog konzumiranja alkohola i droga (4). Od kliničkih simptoma dominiraju bol, pojava intraoralnih i ekstraoralnih fistula te otežano otvaranje usta (trizmus) i otežano gutanje. Daljnjom progresijom infekcije prema rubu čeljusti može doći do patološke frakture. Stvaraju se sekvestre ishemičnih i nekrotičnih dijelova kosti koji se na radiološkim snimkama vide kao zasjenjenja u odnosu na okolnu kost. Kod mlađih pacijenata novostvorena subperiostalna kost obično je amorfna ili granulirana, što se također vidi na radiološkim snimkama.

1.1. Gnojni osteomijelitis

Gnojni osteomijelitis najčešći je oblik osteomijelitisa čeljusti kod kojeg je upala unutar kosti udružena s nekrozom i posljedičnim stvaranjem gnoja. Dijelimo ga na akutni i kronični oblik. Kronični oblik može biti primarni kronični bez prvotne akutne faze ili sekundarni, odnosno nastavak neizliječene akutne upale.

1.1.1. Etiologija

Odontogena infekcija najčešći je uzrok. Ponekad uzrok može biti i periimplantitis, infekcija ciste ili tumora, infekcija nakon traume ili operativnog zahvata. Bakterije koje uzrokuju osteomijelitis su *Streptococcus viridans*, *Prevotella*, *Fusobacterium* i *Peptostreptococcus*

species. Ponekad su uključeni i patogeni nespecifični za odontogenu upalu kao što je *Staphylococcus aureus* (3).

1.1.2. Patogeneza

Upala uzrokovana bakterijama dovodi do hiperemije, povećane kapilarne propusnosti i infiltracije granulocitima. Destrukcijom bakterija i pojavom vaskularne tromboze oslobađaju se proteolitički enzimi koji uzrokuju nekrozu tkiva. Ti procesi dovode do vaskularnog kolapsa, venske staze i ishemije, što uzrokuje nekrozu kosti i stvaranje sekvestra. Nastaje gnoj koji se sastoji od nekrotičnog tkiva i bakterija, a prolazi kroz Haversov sustav kanala i nutritivne kanale te se akumulira ispod periosta. Time se periost odijže od kortikalne kosti i još više smanjuje krvnu opskrbu, što onemogućuje djelovanje obrambenih mehanizama domaćina. Takvo odizanje periosta češće se viđa kod djece jer je njihov periost slabije pričvršćen na samu kost. Kost koja kronično ima smanjen protok krvi i fibroznu koštanu srž postaje osjetljivija i podložnija infekcijama. U slučaju daljnjeg prodora gnoja kroz periost javljaju se intraoralni i/ili ekstraoralni apscesi i fistule.

1.1.3. Akutna faza

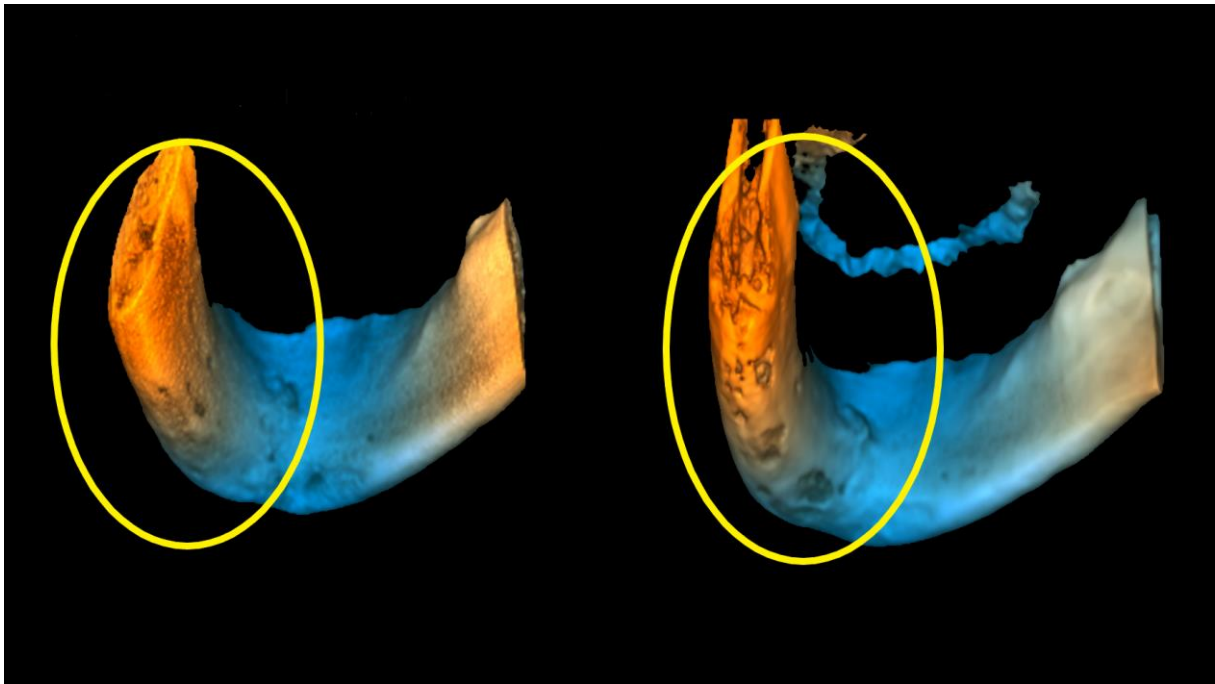
Počinje naglo jakim boli zahvaćenog područja, povišenom tjelesnom temperaturom te osjetljivošću i boli zuba uzročnika. Mogu se pojaviti i drugi sistemski simptomi poput zimice, opće slabosti, glavobolje i smanjenog apetita. U samom početku infekcija je lokalizirana i uz pravovaljanu terapiju može se izliječiti. Ako se ne liječi pravovremeno, infekcija se širi i simptomi postaju jači, a može dovesti i do sepse. Laboratorijskim pretragama može se uočiti leukocitoza i povišeni CRP. Regionalni limfni čvorovi uvećani su i bolni, a gnojni eksudat uzrokuje celulitis s opsežnom oteklinom i eritemom. Razvija se trizmus (nemogućnost otvaranja usta) ako su zahvaćeni i žvačni mišići. Daljnjim širenjem infekcije zubi koji se nalaze u zahvaćenoj kosti postaju pomični nakon 10 – 14 dana te postaju osjetljivi na perkusiju (3). Pacijenti se, uz jaku, probadajuću bol u čeljusti, žale na jaku osjetljivost zahvaćenog područja i osjećaj da su zubi „izrasli“. Zubi koji se nalaze ispred zuba uzročnika također su osjetljivi na perkusiju, pogotovo za vrijeme žvakanja. Pojavljuju se brojne fistule

(unutar i van usne šupljine) kroz koje se drenira gnoj. U toj fazi još nema promjena na kosti koje bi bile vidljive na radiološkim snimkama.

1.1.4. Subakutna i kronična faza

Akutna faza obično traje 1 – 2 tjedna, ali ako se infekcija ne liječi ili ne reagira na liječenje, prijeći će u subakutnu, odnosno kroničnu fazu. U kroničnoj fazi tjelesna temperatura vraća se na normalne vrijednosti i nestaje većina subjektivnih simptoma. Međutim, zahvaćeni zubi i dalje su pomični i osjetljivi na perkusiju i palpaciju, a oteklina je lokalizirana.

U kroničnoj se fazi na radiološkim snimkama može vidjeti fragment nekrotične kosti, odnosno sekvestar kao i destrukcija kosti koja tada izgleda „izjedeno od moljaca“ (Slika 1). Također, stvara se sloj novostvorene kosti oko nekrotičnog dijela, što se naziva involukrum. Ponekad se sekvestar u potpunosti resorbira u granulacijskom tkivu ili se spontano izbacuje kroz mukozu ili kožu. Tada je puno jednostavnije odstraniti sekvestar manje invazivnim zahvatom. U drugim slučajevima nekrotična kost perzistira neko vrijeme, što može uzrokovati patološku frakturu kosti.



Slika 1. Akutna i kronična faza osteomijelitisa. Prikazano uz dopuštenje autora doc. dr. sc. Marka Granića

1.2. Kronični sklerozirajući osteomijelitis bez gnoja (osteomijelitis Garré)

Osteomijelitis Garré kronični je oblik osteomijelitisa koji se očituje proliferacijom periosta i depozicijom kosti kao odgovorom na upalni proces, a da se pri tome ne stvara gnoj i ne nastaje ograničena gnojna upala. Takav je proces također najčešće uzrokovan odontogenom upalom niske virulencije, odnosno upalnom reakcijom periosta. Uzrok mogu biti i periapikalni procesi i postekstrakcijske infekcije. Obično zahvaća donju čeljust kod mlađih osoba jer se u mlađoj dobi javljaju razdoblja jače aktivnosti osteoblasta u periostu, a to je najčešće na postraničnim površinama tijela donje čeljusti (2). Za dijagnostiku je potrebna biopsija ako ne postoji dentalna patologija koja bi mogla biti uzrokom infekcije ili lezija perzistira nakon terapije. Diferencijalno dijagnostički dolazi u obzir Erwingov sarkom, osteosarkom i druga stanja koja imaju sličan radiološki izgled kao i osteomijelitis Garré (5).

Klinički se očituje pojavom lokalizirane, tvrde, unilateralne otekline uz donji rub donje čeljusti, što rezultira asimetrijom lica bez kožnih promjena uz pojačanu osjetljivost tog područja. Bol se javlja periodično, a općih simptoma poput povišene tjelesne temperature, leukocitoze ili limfadenopatije nema. Često se povezuje s karioznim prvim kutnjakom, a pacijent obično navodi da ga je taj zub prije bolio.

Na radiološkim se snimkama vide brojni slojevi novostvorene kosti. Taj oblik osteomijelitisa dugo traje i često recidivira. Terapija se sastoji od eliminacije uzroka infekcije najčešće ekstrakcijom ili endodontskim liječenjem zuba uzročnika. Potrebna je terapija antibioticima te kortikotomija kao kirurška metoda liječenja. Neki autori smatraju da nije potrebna terapija antibioticima već eventualno kirurški pregraditi kost ako nema spontane regresije. Ponekad je potrebna i dugotrajna steroidna terapija. Kost se postupno remodelira tijekom 6 – 12 mjeseci (2).

1.3. Kronični difuzni sklerozirajući osteomijelitis donje čeljusti

Uzrok i patogeneza tog oblika osteomijelitisa i dalje su nedovoljno istraženi. Kao mogući etiološki čimbenici navode se jaki imunološki odgovor, kronični tendoperiostitis i sindrom SAPHO (sinovitis, akne, pustuloza, hiperostoza i osteitis) (6, 7, 8). Može se javiti u bilo kojoj dobi, najrjeđe u djece. Kronični difuzni sklerozirajući osteomijelitis vrlo je teško izliječiti i

može trajati nekoliko godina, a učestalo se javlja intermitentna bol, oticanje, trizmus i parestezija ako je zahvaćen i živac. Kao i kod osteomijelitisa Garré, niti u ovom obliku nema stvaranja gnoja i apscesa.

Na radiološkim snimkama vide se područja difuznog prosvjetljenja, što predstavlja osteolitičku leziju s resorpcijom kosti i sklerotična područja. Što duže traje upala, to se radiografski bolje očituju sklerotične promjene kosti. Obično nije moguće odrediti patogene iz lezije iako je utvrđeno da se pažljivim tehnikama kultiviranja mogu pronaći patogeni poput *Actinomyces species* i *Eikenella corrodens* (9). Unatoč tome, mnogi smatraju da je u pozadini bolesti zapravo autoimuni proces.

Ne postoje specifični laboratorijski testovi kojima bi se postavila dijagnoza, pa se ona postavlja na temelju kliničke slike uz pomoć računalne tomografije i magnetske rezonancije. Brojni su se oblici terapije koristili poput terapije antibioticima, protuupalnim lijekovima, kortikosteroidima, terapijom HBO-om, miorelaksansima i terapije bisfosfonatima. Međutim, zabilježen je tek djelomičan uspjeh u liječenju, pri čemu je bila potrebna i kirurška terapija uključujući debridman lezije, kortikotomija ili čak resekcija čeljusti (10). Iako često recidivira, s vremenom dolazi do poboljšanja ostavljajući gustu, sklerotičnu čeljust.

1.4. Aktinomikotički osteomijelitis čeljusti

Aktinomikoza je kronična gnojna i granulomatozna infekcija koja obično zahvaća meko tkivo, a ponekad i kost. Uobičajeno je stvaranje vanjskih fistula kroz koje se drenira iscjedak s granulama sumpora, a nesmetano se širi prema tkivu cervikofacijalne, torakalne i abdominalne regije. Tkivo može biti zahvaćeno izravnim širenjem infekcije ili hematogeno (11). Ako je zahvaćena cervikofacijalna regija, ona obuhvaća donju čeljust i priležeće meko tkivo, parotidnu žlijezdu, jezik i maksilarne sinuse. Sekundarno se bolest može proširiti i na druga područja glave i vrata.

Actinomyces su saprofiti i čine dio normalne flore usne šupljine. U usnoj šupljini najčešće se nalaze u tonzilama, zubnom kamencu, parodontnim džepovima te karioznim zubima. *Actinomyces* nisu visoko virulentni patogeni pa prilikom traume ili infekcije ulaze u ozlijeđenu mukozu te se tako šire u okolno tkivo (12). Ta skupina patogena ima obilježja i

bakterija i gljiva, ali nisu osjetljivi na terapiju antifungicima već samo na terapiju antibioticima. Dijagnosticira se biopsijom lezije ili stijenke apscesa ili fistule.

Klinički se aktinomikotički osteomijelitis očituje pojavom tvrdog, mekotkivnog zadebljanja kože s manjim zonama fluktuacije crvenkaste boje. Javlja se spontana drenaža seroznog sadržaja sa sumpornim granulama koje predstavljaju kolonije bakterija. Ponekad se javlja regionalna limfadenopatija, a pacijent je obično dobrog općeg stanja i afebrilan. Liječi se visokim dozama antibiotika, a najčešće je to penicilin. U slučaju zahvaćanja mekog tkiva cervikofacijalne regije, terapija traje 2 do 4 mjeseca za razliku od infekcije koja zahvaća kost i traje mnogo duže. Potrebna je povremena radiografska provjera uspješnosti terapije, a ponekad je potrebna kirurška terapija poput sekvestrektomije i saucerizacije. Cijeli stvaranjem guste kosti i ožiljkastog mekog tkiva, pa se često upotrebljava naziv „grudasta čeljust“.

1.5. Nokardialni osteomijelitis

Nokardioza je kronična bolest koja je klinički slična aktinomikozi. Ponekad zahvaća cervikofacijalnu regiju iako primarno zahvaća pluća pa se hematogeno širi u živčani sustav i meko tkivo. Uzročnici su roda *Nocardia*, a iz reda *Actinomyces*, a *Nocardia asteroides* smatra se najčešćim uzročnikom nokardioze kod ljudi.

Najčešće se bolest javlja kao oportunistička infekcija kod imunokompromitiranih ljudi, ali može se javiti i kod zdrave populacije. U području čeljusti može se pojaviti s dentalnom traumom ili bez dentalne traume, a očituje se pojavom gnojnih lezija s akutnom nekrozom i formiranjem apscesa. U cervikofacijalnoj regiji stvaraju se pustule i zahvaćeni su regionalni limfni čvorovi. Liječi se drenažom apscesa i primjenom antibiotske terapije, najčešće sulfonamidima najkraće 6 tjedana (3).

1.6. Infantilni osteomijelitis

Infantilni osteomijelitis obično se javlja nekoliko tjedana nakon rođenja i to najčešće u gornjoj čeljusti. Smatra se da infantilni osteomijelitis mogu uzrokovati traume tijekom perinatalnog razdoblja, infekcija maksilarnog sinusa, kontaminirane bradavice ili hematogeno širenje

bakterija iz drugih dijelova tijela. *Staphylococcus aureus* navodi se kao najčešći patogen. Međutim, točna etiologija još uvijek nije utvrđena.

Postoji rizik od oštećenja mozga i očiju, deformacije lica, poremećaja rasta čeljusti te gubitka zubi i kosti jer se infekcija lako može proširiti na mozak i oči. Zbog takvog širenja upale moguć je i razvoj sepse. U prošlosti je zbog toga bila velika smrtnost, što danas nije slučaj zahvaljujući antibioticima.

Najčešći su simptomi povišena tjelesna temperatura, povraćanje, tahikardija, konvulzije, oteklina lica s edemom kapaka i konjunktivitis. Subperiostalni apsces na alveolarnom grebenu i nepcu također je čest nalaz (2). Intraoralno javlja se oteklina u području gornje čeljusti prema obrazu i prema nepcu, osobito u području kutnjaka. Oteklina često fluktuiraju, a obično postoji i fistula na gingivi (3).

Dijagnosticira se primarno prema kliničkoj slici s obzirom na to da se promjene, kao ni kod akutnog gnojnog osteomijelitisa, ne vide na radiološkim snimkama. Liječenje mora biti agresivno kako bi se spriječilo trajno oštećenje očiju, neurološke komplikacije te gubitak zubnih zametaka i kosti. Terapija počinje drenažom gnojne upale i intravenskom primjenom antibiotika. Penicilin i klindamicin najčešće se koriste u empirijskom liječenju infantilnog osteomijelitisa (2). Terapija antibioticima nastavlja se peroralnom primjenom 2 – 4 tjedna nakon što nestanu svi simptomi infekcije. Kirurško se liječenje izbjegava zbog velikog rizika od oštećenja zubnih zametaka (3).

1.7. Kronični rekurentni multifokalni osteomijelitis kod djece

Rijedak oblik osteomijelitisa kod djece oko 14. godine, a očituje se nepredvidivim razdobljima egzacerbacije i remisije (13). Lezije u području donje čeljusti obostrane su, nepravilne, multilokularne i najčešće se nalaze na kraku donje čeljusti. Terapija antibioticima i debridman nisu se pokazali dugoročno uspješnima (14).

1.8. Osteomijelitis gornje čeljusti

Osteomijelitis gornje čeljusti nije agresivan i rijetko se javlja zbog anatomije gornje čeljusti, odnosno građe kosti koja ima veći udio spužvaste kosti u odnosu na donju čeljust. Infekcija je obično lokalizirana i brzo nastaje subperiostalni apsces uz malo stvaranje sekvestra.

1.9. Osteomijelitis udružen s frakturama

Frakture čeljusti obično se liječe fiksacijom, imobilizacijom ili redukcijom, a ako je takva terapija frakture neuspješna, može doći do pojave osteomijelitisa. Osteomijelitis može nastati i ako se radi osteosinteza kosti pomoću pločica i vijaka koji mogu devaskularizirati dijelove kosti.

U slučaju da uslijed takvih situacija nastane osteomijelitis čeljusti, potrebna je intermaksilarna fiksacija što je prije moguće. Pomični zubi i strana tijela u području frakture moraju se ukloniti i radi se debridman frakturnog područja. Unutarnja fiksacija radi se pomoću rekonstrukcijskih ili kompresijskih pločica. Potrebna je terapija antibioticima u visokim dozama. Kombinirana terapija fiksacijom i antibioticima sprječava infekciju i potiče cijeljenje kosti (15).

1.10. Radijacijski osteomijelitis i nekroza

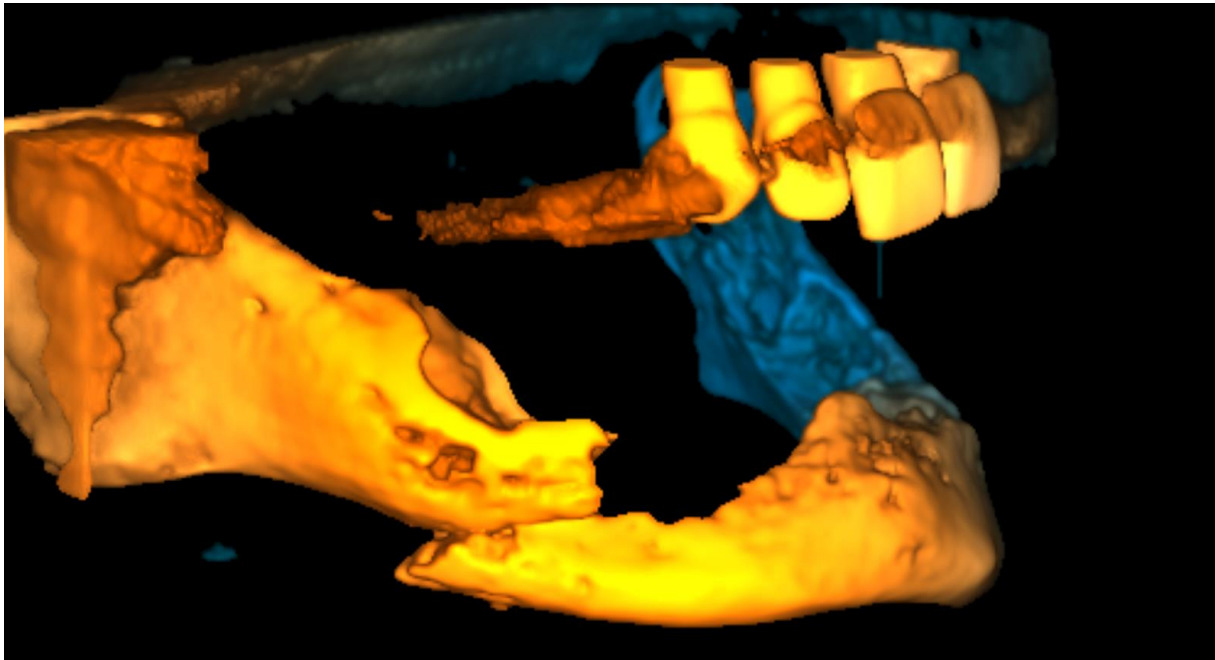
Karcinom maksilofacijalne regije često se liječi terapijom zračenja, operacijom ili na oba načina. Utjecaj zračenja na okolna meka i tvrda tkiva vrlo je štetan i uzrokuje probleme poput mukozitisa, atrofične mukoze, kserostomije i radijacijskog karijesa. Kost apsorbira mnogo više energije od mekog tkiva zbog velike količine minerala, pa je time podložnija sekundarnoj radijaciji. Najveća komplikacija radijacije je osteoradionekroza. To je bolest zračene kosti koju odlikuje izrazita bol, gubitak kosti, a ponekad i gubitak funkcije ili narušena estetika lica. Osteoradionekroza predstavlja kroničnu ranu koja ne cijeli, a nastaje zbog hipoksije i hipocelularnog i hipovaskularnog zračenog tkiva (16).

Donja je čeljust češće zahvaćena osteoradionekrozom nego gornja jer se većina oralnih tumora nalazi oko donje čeljusti. Zračenjem se oštećuju periostalne krvne žile i velike krvne žile poput donje alveolarne arterije. Rezultat je toga aseptična nekroza kosti i okolnog tkiva u području koje je izravno bilo izloženo tijekom zračenja.

Prije se smatralo da osteoradionekroza nastaje zbog kombinacije triju čimbenika: radijacije, traume i infekcije kosti mikroorganizmima. Novija istraživanja pokazuju kako mikroorganizmi igraju ulogu tek kada im se uslijed traume omogući prolaz do kosti. Trauma koja najčešće dovodi do razvoja osteoradionekroze jest ekstrakcija zuba, a rjeđe ulceri, subgingivno uklanjanje tvrdih naslaga na zubima, frakture ili endodontsko tretiranje kanala. Kultura dublje zahvaćene kosti obično je negativna, a na površinskom dijelu zahvaćene kosti najčešće se nalaze streptokoki, *Candida species* i gram- mikroorganizmi. Stafilokoki se javljaju ako postoji komunikacija s kožom.

Glavni su klinički znakovi osteoradionekroze bol i ekspanirana kost. Pacijenti se žale na trizmus, neugodan zadah i povišenu tjelesnu temperaturu. Javljaju se intraoralne i ekstraoralne fistule, a kost koja je klinički vidljiva obično je sive do žućkaste boje. Može doći i do patološke frakture kosti. Uslijed infekcije ili rekurentnog tumora tkivo koje se nalazi oko ekspanirane kosti indurirano je ili ulcerirano.

U početku bolesti promjene na kosti gotovo se ne vide na radiološkim snimkama. Karakteristične promjene koje se vide kod osteomijelitisa, u osteoradionekroze javljaju se kasnije, razvijanjem bolesti ili se ne javljaju uopće zbog izrazito kompromitirane vaskularizacije. U terapiji antibioticima preporučuje se penicilin, odnosno eritromicin u slučaju da pacijent ima alergiju na penicilin. Irigacijom mekog tkiva uklanja se debris i smanjuje se upala. Ako postoji apsces ili fistula, potrebno je uzeti uzroke za mikrobiološku analizu aerobnih i anaerobnih mikroorganizama.



Slika 2. Patološka fraktura nastala zbog osteonekroze čeljusti. Prikazano uz dopuštenje autora doc. dr. sc. Marka Granića

Bol se može kontrolirati pomoću analgetika ili blok-analgezijom. Kirurški se na eskponiranoj kosti ukloni debris i zagladi se koristeći okrugla svrdla za kost te se prekrije oblozima natopljenim cinkovim peroksidom i neomicinom. Irigacija i postavljanje obloga ponavlja se svaki tjedan dok se ne pojavi granulacijsko tkivo. Resekcija se treba izvoditi intraoralno kako bi se onemogućilo stvaranje komunikacije usne šupljine i zračene kože (17). Preporučena je terapija hiperbaričnom oksigenacijom (HBO-om) s resekcijom kosti ili bez resekcije kosti, osobito ako su zahvaćene obrazna i jezična kortikalna ploča (3).

Marx (18) je svojim radom pokazao kako je vrlo korisna terapija HBO-om u kombinaciji sa sekvestrektomijom i primarnim zatvaranjem rane. Taj oblik terapije također je koristan kao profilaktički postupak u sprječavanju nekroze ako je potrebna ekstrakcija zuba (19).

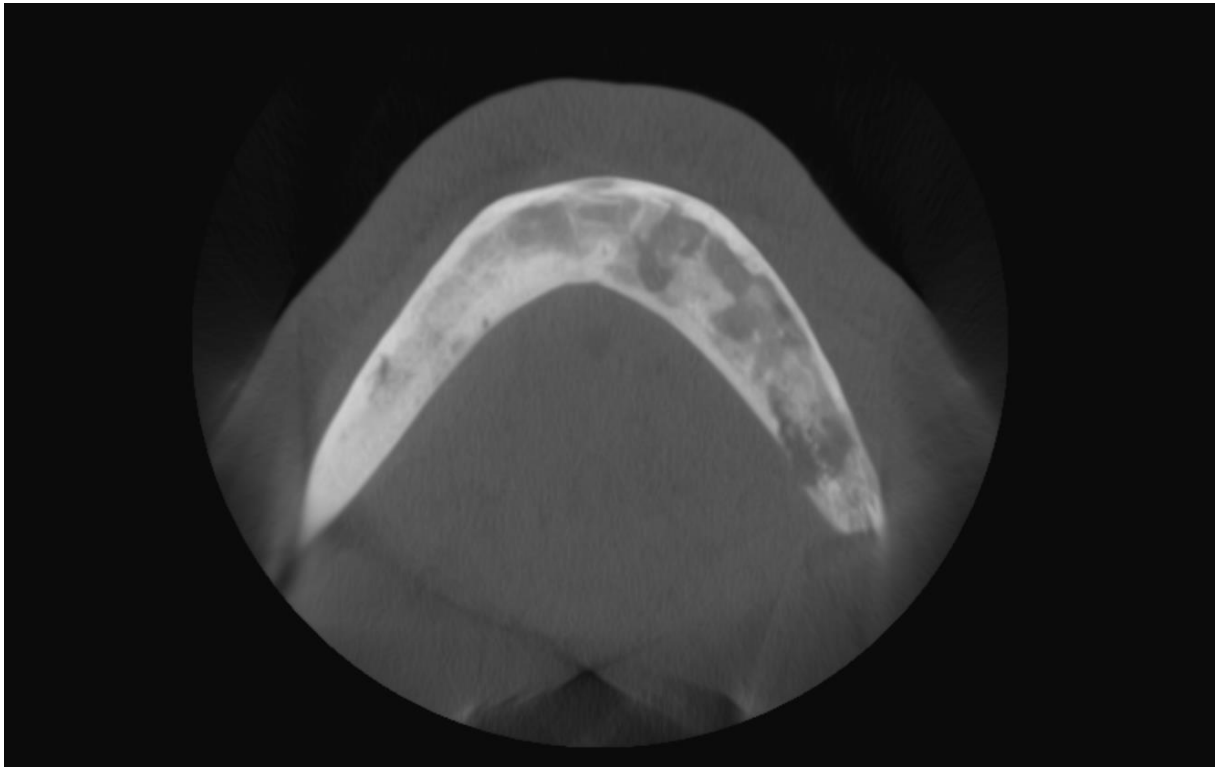
2. DIJAGNOSTIKA OSTEOMIJELITISA ČELJUSTI

Kao najčešći uzrok osteomijelitisa navodi se odontogena upala (20). Drugi najčešći uzrok nastanka osteomijelitisa je trauma, osobito ako je riječ o složenoj frakturi (3).

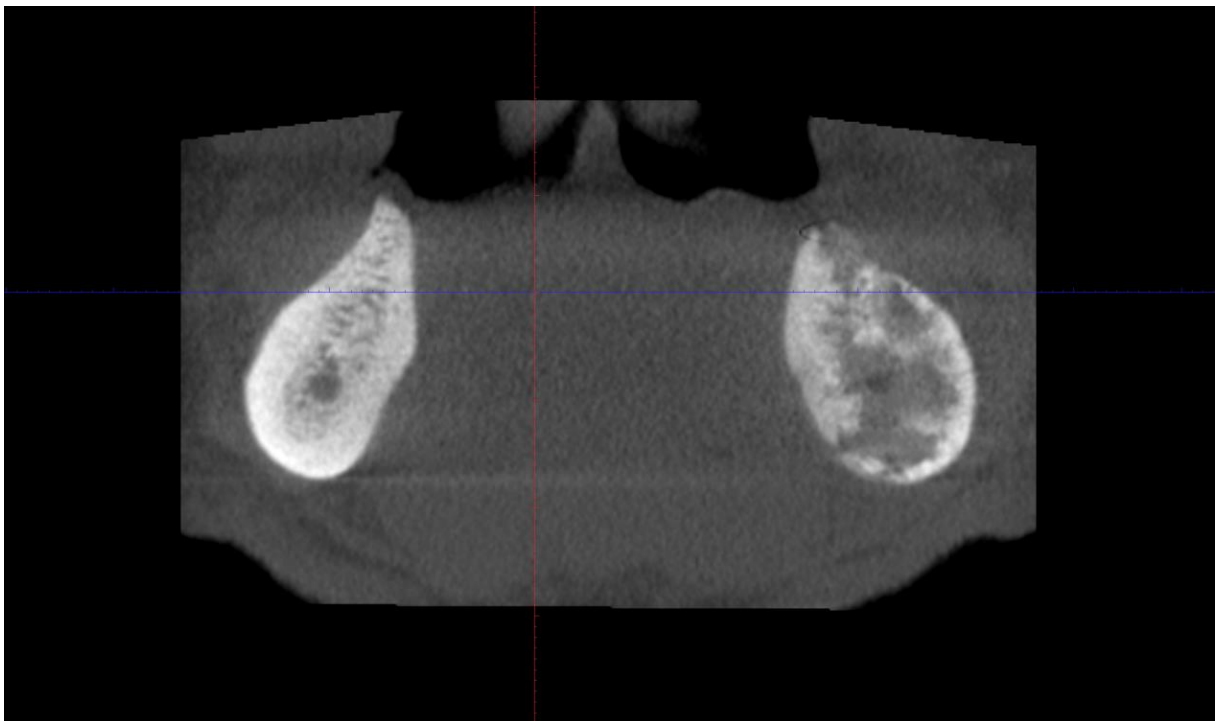
2.1. Radiološka dijagnostika

Osteomijelitis se na radiološkim snimkama diferencijalno dijagnostički može zamijeniti s mnogim bolestima kostiju, osobito malignim tumorima poput osteosarkoma, limfosarkoma, Erwingova tumora i dr. U dijagnostici osteomijelitisa koristi se standardna panoramska snimka, ortopantomogram, iako se mogu dodatno koristiti i računalna tomografija (CT), magnetska rezonancija (MR) i scintigrafija kosti. Promjene na kosti kod osteomijelitisa postaju radiološki vidljive tek kada se 30 do 60 % mineralizirane kosti uništi infekcijom, za što je potrebno otprilike 4 – 8 dana nakon pojave prvih simptoma akutnog osteomijelitisa. Nakon 3 tjedna promjene u kosti mogu se vidjeti i konvencionalnim radiološkim snimkama. Worth (21) je opisao kakve se promjene kosti mogu vidjeti na radiološkim snimkama (Slika 3, 4, 5), a to su:

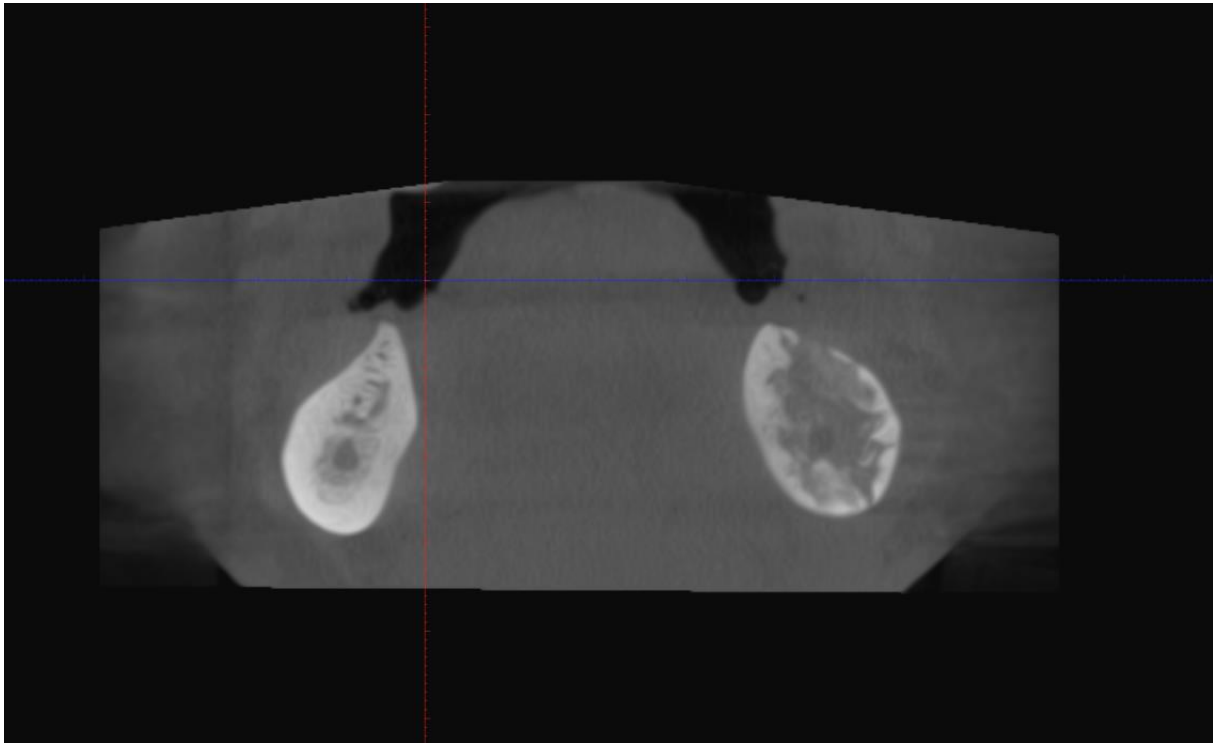
- 1) Nepravilno raspoređena područja destrukcije kosti koja mogu varirati u broju i veličini, obično odvojena s kosti koja je normalnog ili gotovo normalnog izgleda. Takve promjene daju kosti izgled „izjedene od moljaca“, tzv. *moth-eaten*.
- 2) Destrukcija kosti u obliku „otočića“ koji predstavljaju sekvestar, odnosno odvojena nekrotična područja. Često se vidi i sloj nove kosti koji je odvojen od sekvestra zonom radiolucencije.
- 3) Točkasto ili granulirano zadebljanje kosti uzrokovano subperiostalnom depozicijom nove kosti.



Slika 3. CBCT dijagnostika osteomijelitisa desne strane donje čeljusti. Prikazano uz dopuštenje autora doc. dr. sc. Marka Granića



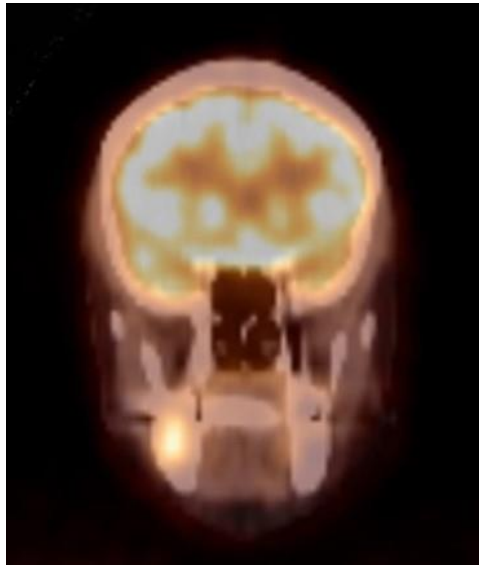Slika 4 . CBCT dijagnostika osteomijelitisa lijeve strane donje čeljusti. Prikazano uz dopuštenje autora doc. dr. sc. Marka Granića



Slika 5 . Progresija osteomijelitisa lijeve stane donje čeljusti praćena CBCT tehnikom.

Prikazano uz dopuštenje autora doc. dr. sc. Marka Granića

U scintigrafiji (Slika 6) koriste se radionuklidi tehnećij i galij koji se primjenjuju intravenski i akumuliraju se u kosti. Scintigrafijom možemo vidjeti promjene u kosti već 3 dana nakon pojave prvih simptoma osteomijelitisa (3). Ako se koristi tehnećij najčešće se radi o ionima tehnećija ^{99m}Tc koji se akumuliraju na mjestima gdje je povećan protok krvi i prisutna značajna osteoblastična ili osteoklastična aktivnost. Time lezija postaje vidljiva na radiološkim snimkama. S druge strane, ioni galija ^{67}Ga akumuliraju se na mjestima upale kosti. Ako se radi scintigrafija uz pomoć oba radionuklida lakše je raspoznati radi li se o osteomijelitisu, malignoj promjeni ili traumi (22). Pozitivna scintigrafija s ^{99m}Tc može biti dovoljna u dijagnozi osteomijelitisa samo u slučaju ako se prema kliničkoj slici i laboratorijskim nalazima smatra da u podlozi simptoma ne može biti maligna promjena. Ako su obje scintigrafije pozitivne u podlozi je infekcija, odnosno osteomijelitis. Ako je pozitivna scintigrafija s ^{99m}Tc , a negativna s ^{67}Ga , osteomijelitis u tom slučaju nije primarna bolest. Na kontrolnoj scintigrafiji kod kroničnog osteomijelitisa smanjena akumulacija galija može biti indikacija za završetak terapije (23). Scintigrafijom možemo dijagnosticirati početni osteomijelitis, dok se promjene još ne vide na konvencionalnim radiološkim snimkama, a simptomi, klinička slika i laboratorijski nalazi idu u prilog osteomijelitisu. Ako se tada započne s pravilnom terapijom može se prevenirati daljnji razvoj infekcije i komplikacije.



Slika 6. Prikaz osteomijelitisa čeljusti scintigrafijom. Prikazano uz dopuštenje autora doc. dr. sc. Marka Granića

3. LIJEČENJE OSTEOMIJELITISA ČELJUSTI

S obzirom na to da antibiotska terapija kod liječenja osteomijelitisa može dugo trajati, a ponekad i rezultirati razvojem rezistencije, potrebno je učestalo uzimanje uzoraka za aerobnu i anaerobnu kultivaciju. Prilikom interpretacije dobivenih rezultata važno je znati da je velika mogućnost prisutnosti stafilokoka u uzorku ako je uz osteomijelitis prisutna i ekstraoralna trauma koja uključuje i meka tkiva (3). U tom slučaju prisutnost stafilokoka ne znači da je on i uzročnik osteomijelitisa. Liječenje osteomijelitisa uključuje i liječenje primarne bolesti pacijenta, npr. liječenje anemije preparatima željeza ili transfuzijom, vitaminskim preparatima kod malnutricije, liječenjem dijabetesa i preporuka pacijentu da ne konzumira alkoholna pića i cigarete (1). U slučaju da postoji fluktuacija, potrebno je omogućiti drenažu gnoja i postaviti dren.

Liječenje otežava pojava raznih sojeva bakterija koje su rezistentne na često primjenjivane antibiotike te manjak iskustva i znanja mnogih doktora dentalne medicine o toj bolesti.

Liječenje osteomijelitisa sastoji se od:

- a) uzimanja uzorka tkiva za kulturu i antibiogram kako bi se odredio specifičan antibiotik koji se obično primjenjuje intravenski nekoliko tjedana
- b) drenaže i debridmana, uključujući i sekvestrektomiju
- c) uklanjanja uzroka infekcije i, po potrebi, dekortikacija donje čeljusti
- d) resekcije i rekonstrukcije zahvaćene kosti nakon što je infekcija pod kontrolom.

Većina pacijenata s osteomijelitisom imunokompromitirana je uslijed nekog drugog stanja ili bolesti. Zbog toga takve je pacijente potrebno hospitalizirati za veće kirurške zahvate i kako bi mogli primati antibiotike intravenskim putem (2).

3.1. Terapija antibioticima

Kod akutnog osteomijelitisa potrebno je što prije započeti liječenje, pa se preporučuje empirijska upotreba antibiotika dok se ne uspije dokazati točan uzročnik. Gnojni osteomijelitis primarno se liječi antibioticima. Potrebne su velike doze antibiotika kako bi se održavala potrebna koncentracija u serumu, stoga se najčešće primjenjuju intravenski.

Penicilin je antibiotik izbora jer djeluje na bakterije koji su najčešći uzročnici osteomijelitisa. Ako pacijent ima alergiju na penicilin, alternative penicilinu su klindamicin i metronidazol. Klindamicin djeluje dobro na stafilokoke koji proizvode β -laktamazu, streptokoke i anaerobne bakterije uključujući i *Bacteroides*. Klindamicin nije inače prvi izbor u liječenju osteomijelitisa jer je bakteriostatik, a mogu se javiti i nuspojave poput proljeva i pseudomembranoznog kolitisa. Treći izbor antibiotika kod pacijenata alergičnih na penicilin su cefalosporini. Oni djeluju na gram+ koke uključujući i stafilokoke koji proizvode β -laktamazu i gram- aerobe kao što su *Escherichia coli*, *Klebsiella* i *Proteus*. Eritromicin je antibiotik četvrtog izbora, a koristi se kod blažih infekcija kod pacijenata koji nisu imunokompromitirani i imaju alergiju na penicilin. Rijetko se propisuje jer djeluje bakteriostatski i brzo se javlja rezistencija (3). Kad god je to moguće, trebalo bi napraviti antibiogram prema kojem će se propisati najadekvatniji antibiotik. Kod akutnog osteomijelitisa intravenska terapija antibioticima traje sve dok ne nestanu klinički simptomi. Nakon toga potrebna je daljnja terapija antibioticima *per os* kako bi se infekcija u potpunosti izliječila.

U slučaju kroničnog osteomijelitisa, intravenska terapija antibioticima preporučuje se nakon operativnog zahvata. Takva terapija traje dok se rana ne zatvori. Kao i u slučaju akutnog osteomijelitisa, i kod kroničnog potrebno je nastaviti antibiotsku terapiju *per os* kako ne bi došlo do reinfekcije.

3.2. Lokalna terapija antibioticima

Nakon debridmana ne možemo znati koliko će preostale kosti biti zahvaćeno kroničnom upalom, pa se preporučuje postavljanje cjevčica uz kost kako bi se omogućila drenaža gnoja i seruma, a ujedno i put za lokalnu primjenu antibiotika u velikim koncentracijama (3). Taj se postupak preporučuje nakon intraoralne saucerizacije i dekortikacije, ako pacijent ima malu nazogastričnu sondu za hranjenje i sl. Dren se postavlja na očišćenu kost kroz incizije na koži koje su paralelne s površinom kosti na kojoj se izvela dekortikacija. Cjevčice se u kosti pričvrste resorptivnim koncem kroz rupe koje se izbuše svrdlima te izvana na koži koncima ili ljepljivom trakom.

Mogu se koristiti razne otopine za irigaciju, a one najčešće sadrže antibiotike, surfaktante i proteolitičke enzime (24). Jedna do dvije litre takve tekućine uvede se kroz ulaznu cjevčicu, a onda se drenira kroz izlazni dren sukcijom svakih 24 sata. Na kraju svakog takvog ciklusa uzimaju se uzorci iz tako dobivenog eksudata, a irigacija se nastavlja tjedan dana sve dok se ne dobiju tri uzastopne negativne kulture uzoraka. Sistemska terapija antibioticima nastavlja se i tijekom razdoblja terapije irigacije rane i još barem 2 mjeseca nakon nestanka kliničkih simptoma bolesti.

Postoji i lokalna terapija antibioticima pomoću perla u kojima se nalazi antibiotik. Antibiotičke perle novija su vrsta terapije kojom se postiže visoka koncentracija antibiotika na kirurški tretiranom području kosti i u blizini inficirane kosti (25, 26, 27). Antibiotik koji se nalazi u perlama lokalno se otpušta u visokim koncentracijama lokalno, a sistemski su vrlo niske koncentracije, što uvelike smanjuje rizik od toksičnosti. Najčešći su antibiotici koji se nalaze unutar smolaste perle (polimetilmetakrilat; PMMA) tobramicin ili gentamicin (3). Perle su se pokazale kao odličan izbor u liječenju kronično inficirane kosti udružene s frakturama i kod kroničnog sklerozirajućeg osteomijelitisa koji je otporan na sistemske antibiotike. Lanac perli postavlja se na krvareću podlogu nakon dekortikacije te se postavi dren, a rana se zatvori. Perle stavljamo na 10 – 14 dana, a uklanjaju se kroz mali rez. Istovremeno traje i sistemska terapija antibioticima.

3.3. Kirurška terapija

Kirurška terapija gnojnog osteomijelitisa ograničena je i svodi se na odstranjenje sekvestra, ekstrakciju rasklimanih zubi i drenažu gnoja. Drenaža i debridman mogu se izvesti pod lokalnom anestezijom ili sedacijom ako apsces nije opsežan i gnoj nije preduboko lokaliziran. Opsežniji apscesi zahtijevaju tretman pod općom anestezijom. Potrebna je potporna terapija koja uključuju prehranu većim količinama proteina i vitamina uz adekvatnu hidrataciju oralnim putem ili putem infuzije.

Kod kroničnog osteomijelitisa kirurška je terapija vrlo važna jer postoje veća područja ishemije i nekroze koja onemogućuju, odnosno otežavaju liječenje. Ciljevi operativnog zahvata su:

- 1) Poboljšati protok krvi kroz zahvaćeno područje kako bi se poboljšao prodor antibiotika
- 2) Omogućiti cijeljenje pomoću obrambenih mehanizama domaćina

Tijekom operativnog zahvata potrebno je ukloniti sekvestar, granulacijsko tkivo, tkivo s kompromitiranom vaskularizacijom i sklerotičnu kost. Operativno se kost uklanja sve dok se ne pojavi vitalno krvarenje u cijelom operativnom području. Ranu je potrebno obilno ispirati fiziološkom otopinom za vrijeme zahvata kako ne bi došlo do kontaminacije rane. Najčešći operativni zahvati su:

3.3.1. Sekvestrektomija i saucerizacija

Sekvestracija se obično javlja barem 2 tjedna nakon početka infekcije. Nakon što nastane sekvestar perzistira nekoliko mjeseci, a može se ili resorbirati ili spontano izaći kroz mukozu ili kožu. Ako postoji djelomično cijeljenje prije potpune resorpcije sekvestra, znak je da je došlo do akumulacije gnoja. Sekvestri su avaskularni, što znači da antibiotici vrlo teško prodiru do njih. Sekvestracija ili smanjena čvrstoća kosti može dovesti do patoloških fraktura. Saucerizacija je ekscizija margina nekrotične kosti koje prekrivaju fokus osteomijelitisa, čime se postiže bolja vizualizacija sekvestra i ekscizija zahvaćene kosti. Uklanja se kost, čime se stvara plitka udubina kako bi se omogućila drenaža iz inficiranih područja, poboljšao protok krvi i preveniralo stvaranje sekvestra. Predstavlja bitnu terapiju kod kroničnog osteomijelitisa jer omogućuje uklanjanje formirajućih ili već formiranih sekvestara. Saucerizacija bi se trebala izvoditi intraoralno kad god je to moguće. Postupak se može započeti čim završi akutna faza u nadi da će se dekompresijom kosti omogućiti uklanjanje gnoja, debrisa i avaskularnih fragmenata. Pacijent odmah osjeti olakšanje, a i smanji se konačni gubitak kosti. Postupak se izvodi pod lokalnom ili općom anestezijom, a sastoji se od 5 koraka.

1. Odigne se bukalni mukoperiostalni režanj kako bi se prikazala inficirana kost.
2. Ekstrahiraju se rasklimani zubi.
3. Pomoću svrdala uklanja se kost dok se ne dođe do dijela kosti koji krvari, otprilike u razini pričvrstne gingive.

4. Kiretom se uklanja granulacijsko tkivo i fragmenti kosti zahvaćenog područja te se temeljito ispiru. Obično je prisutna hiperemija, ali se krvarenje kontrolira kompresijom.
5. Bukalni se režanj uredi, a za hemostazu na ranu postavlja se medikamentozni uložak (najčešće jodoform gaza s triantibiotskom masti). Time se omogućuje i bolje prilijevanje režnja u prvotni položaj dok se zacijeli rana. Medikamentozni se uložak pričvrsti s nekoliko isprekidanih šavova i mijenja se svakih 3 do 4 dana nekoliko puta dok se ne stvori granulacijsko tkivo i ne zacijele rubovi.

Rijetko je potrebno uklanjati i lingvalnu kortikalnu kost, osim u slučaju da postoji nekrotični dio kosti ili oštar rub kosti. Lingvalni dio donje čeljusti bolje je vaskulariziran zbog hvatišta milohioidnog mišića. Saucerizacija je rijetko potrebna u gornjoj čeljusti jer se brzo stvaraju sekvestri i uzrokuju široki defekt koji može čak uzrokovati i stvaranje oroantralne fistule.

3.3.2. Dekortikacija

Predstavlja kirurško uklanjanje inficirane kortikalne kosti otprilike 1 do 2 cm više od zahvaćenog područja, čime se omogući pristup medularnoj koštanoj šupljini. Zatim se radi debridman i oblikuju se rubovi kosti tako da nema oštrih rubova ni potkopanih područja. Neki kliničari smatraju da se dekortikacija mora izvesti u akutnoj fazi, međutim većina se ipak slaže da je dekortikacija indicirana kod subakutnog ili kroničnog osteomijelitisa. Smatra se da je zahvaćena kortikalna kost avaskularna i da predstavlja stanište mikroorganizama, a unutar medularne koštane šupljine obično se nalazi granulacijsko tkivo i gnoj do kojeg antibiotici ne mogu doprijeti. Dekortikacija se može izvoditi kao inicijalna terapija primarnog ili sekundarnog kroničnog osteomijelitisa ili češće u situacijama kada se nije uspio postići željeni učinak inicijalnom konzervativnom terapijom. Kod primarnog kroničnog osteomijelitisa rijetko postoji kavitacija, već se najčešće nalazi gusto sklerotično tkivo s manjim područjima granulacijskog tkiva. Kod sekundarnog kroničnog osteomijelitisa postoji kavitacija u medularnoj koštanoj šupljini koja je ispunjena granulacijskim tkivom, gnojem i sekvestrom.

Prije se dekortikacija izvodila ekstraoralno, ali je nakon operacije ostao veliki ožiljak na koži pa se danas najčešće izvodi intraoralno. Dekortikacija započinje incizijom do kosti uz vratove zuba i odizanjem bukalnog mukoperiostalnog režnja. Nakon toga ekstrahiraju se rasklimani

zubi te se pomoću dljeteta uklanja kortikalna kost. Poželjno je dljetom ukloniti kost u jednom komadu, ali može se uklanjati i svrdlima ili u dijelovima pomoću osteotoma. Pojava krvarenja na rubovima zdrave kosti znak je da smo uklonili cijelu inficiranu kost. Zatim se radi debridman rane i režanj se zatvara primarno, a nastali defekt smanji se čvrstim zavojem koji osigurava vaskularizaciju mekog tkiva reznja koje je u kontaktu sa samim koštanim defektom. Mogu se postaviti irigacijske cjevčice ili antibiotske perle na 10 – 14 dana. Potrebno je kontinuirano uzimati uzorke za aerobnu i anaerobnu kultivaciju i antibiogram (3). Pacijent mora biti na sistemskoj terapiji antibioticima i prije i poslije operativnog zahvata.

Moguće su i patološke frakture mandibule tijekom debridmana ako je zahvaćeno područje opsežno ili je zahvaćena i lingvalna kortikalna kost. Tada je potrebno tijekom operativnog zahvata stabilizirati i rekonstruirati donju čeljust.

Preporučuje se da rana cijeli sekundarno jer kod primarnog cijeljenja postoji rizik od infekcije rane. Ostavljajući ranu otvorenom, smanjen je pritisak gnoja i eksudata na kost te je omogućeno ljuštenje nekrotičnog tkiva, pa je smanjen rizik infekcije rane, a ujedno i povrata osteomijelitisa. Ako je terapija uspješna, rana cijeli regeneracijom vezivnog tkiva.

3.3.3. Resekcija i rekonstrukcija čeljusti

U slučaju da su područja čeljusti zahvaćena infekcijom vrlo opsežna ili manje agresivni kirurški zahvati nisu bili uspješni, potrebno je učiniti resekciju inficiranih dijelova kosti. Rekonstrukcija se može izvesti odmah ili se može odgoditi (2). Taj je postupak uspješan u slučajevima patoloških fraktura, perzistirajuće infekcije nakon dekortikacije te zahvaćenost kortikalne kosti i bukalno i lingvalno.

Ekstraoralno se pristupa kosti i radi se debridman dok se ne pojavi krvarenje i mezijalno i distalno. Ako se rekonstrukcija radi odmah, koriste se autologni koštani transplantati koji se postavljaju na kortikalnu kost koja se rekonstruira, a oko se postavljaju koštano-sržni transplantati. Pričvrste se žicama, metalnim ili aloplastičnim pločama koje se učvrste i mezijalno i distalno (28, 29).

3.4. Terapija hiperbaričnom komorom

Pacijent udiše 100 %-tni kisik pri tlaku većem od normalnog atmosferskog tlaka. Jedan „zaron“ traje oko 90 minuta, a tretmani se daju 5 dana svaki tjedan po 30, 60 ili više „zarona“ (3). Zbog povećane napetosti kisika, velika se količina kisika otopi u krvi i dolazi u područja sa smanjenom vaskularizacijom.

Pacijenti s perzistirajućim kroničnim gnojnim osteomijelitisom (30) i oni s kroničnim difuznim sklerozirajućim osteomijelitisom s jakim bolovima (31) imaju veliku korist od terapije HBO-om. Najveća je vrijednost te terapije u liječenju osteoradionekroze čeljusti. Ta terapija pacijentima smanjuje bolove, trizmus, potiče zatvaranje fistula i potpuno kliničko i radiografsko cijeljenje. Također potiče i osteogenezu koštanog transplantata (32). Terapija HBO-om pokazala se korisnijom u kombinaciji s kirurškom terapijom. Taj oblik terapije stimulira imunološki sustav pacijenta, a može i izravno bakteriostatski djelovati na određene bakterije, što ih čini manje otpornima na antibiotike pa su potrebne niže koncentracije antibiotika (33). Terapija HBO-om pokazala se dobra u prevenciji osteoradionekroze u slučajevima kada je potrebno ekstrahirati zube u zračenoj donjoj čeljusti (18).

Osteomijelitis čeljusti složena je bolest teškog i nepredvidivog liječenja. Iznimno je važno dijagnosticirati tip osteomijelitisa i tip bakterije koja je glavni uzročnik stanja. Do nedavno se smatralo da su *Staphylococcus aureus* i *Staphylococcus epidermidis (albus)* primarni uzročnici osteomijelitisa u 80 do 90 % slučajeva. U novije vrijeme pojavljuje se sve više slučajeva osteomijelitisa u kojima se pronalaze anaerobne bakterije. Otprilike 16 do 50 % kultura bude negativno, što ide u prilog saznanju da se anaerobne bakterije ne mogu kultivirati. Anaerobne bakterije najčešće se javljaju s aerobnim bakterijama iako mogu biti i zasebni uzročnici osteomijelitisa. Najčešći su uzročnici aerobni streptokoki (α -hemolitički *Streptococcus viridans*), anaerobni streptokoki i drugi anaerobi, osobito *Peptostreptococcus*, *Fusobacterium* i *Bacteroides* (34). Postojanje gustog gnoja u lokaliziranom apscesu govori najčešće da je riječ o infekciji stafilokokima. Postoje i specifični oblici osteomijelitisa koje uzrokuju *Mycobacterium tuberculosis*, *Treponema pallidum* i *Actinomyces species*. U jednom istraživanju u kojem je sudjelovalo 13 pacijenata s osteomijelitisom mandibule (35) dokazana je prisutnost anaerobnih bakterija u svih 13 slučajeva. Samo kod 4 pacijenta, odnosno 31 % slučajeva osteomijelitis bio je uzrokovan samo anaerobnim bakterijama. Kod 9 pacijenata bili su prisutni aerobni mikroorganizmi, ali nijedan nije bio obligatni aerob. Bilo je 10 uzoraka s aerobnim, a 35 uzoraka s anaerobnim mikroorganizmima. Među anaerobima bilo je *Bacteroides species* [10], *Peptostreptococcus* [6], *Peptococcus* [5], *Actinomyces* [4], *Fusobacterium* [3] te *Veillonella* [2] i *Eubacterium* [2].

Raff i Mello (36) predložili su vodič za određivanje čisto anaerobima uzrokovanog osteomijelitisa čeljusti i onog uzrokovanog kombinacijom aerobnih i anaerobnih mikroorganizama; 1) prisutnost eksudata neugodnog mirisa, 2) ljuštenje nekrotičnog tkiva, prisutnost zraka u mekom tkivu i crni iscjedak iz rane, 3) prisutnosti brojnih organizama različitih morfoloških karakteristika dokazano bojenjem preparata po Grammu, 4) nemogućnost uzgajanja organizama iz uzorka, osobito ako se u razmazu vide gram negativni organizmi, 5) prisutnost sekvestra.

Nakon što se odredi uzrok potrebno je napraviti detaljni plan terapije same bolesti. Terapija ovisi o tipu osteomijelitisa i stanju organizma. Mnogi autori preporučuju razne metode liječenja u koje se najčešće uključuje kombinacija kirurške i antibiotske terapije (3). Ovisno o antibiogramu, najčešće se koristi intravenska terapija penicilinskim pripravcima te klindamicinom i metronidazolom. Liječenje je dugotrajno i nepredvidivo. Dodatne metode u liječenju kao primjerice primjena hiperbarične komore preporučuju se.

Osteomijelitis je rijetka, izazovna, složena i nepredvidiva bolest. Iznimno je važna pravilna dijagnostika i detaljan plan terapije koji se provodi multidisciplinarnom suradnjom oralnih, maksilofacijalnih kirurga te onkologa i drugih liječnika različitih specijalnosti. Terapija je obično složena i dugotrajna te nažalost nepredvidiva. Za doktora dentalne medicine važno je pravilno i na vrijeme dijagnosticirati bolest kako bi liječenje bilo kraće i jednostavnije.

6. LITERATURA

1. Calhoun KH, Shapiro RD, Stiernberg CM. Osteomyelitis of the mandible. Arch Otolaryngol Head Neck Surg. 1988;114:1157.
2. Andersson L, Kahnberg KE, Pogrel MA. Oral and maxillofacial surgery. 1st ed. Wiley – Blackwell; 2010.
3. Topazian RG, Goldberg MH. Oral and maxillofacial infections. 3rd ed. Philadelphia: W. B. Saunders; 1994.
4. Koorbusch GF, Fotos P, Goll KT. Retrospective assessment of osteomyelitis. Etiology, demographics, risk factors and management in 35 cases. Oral Surg. 1992;74:149.
5. Ellis DJ, Winslow JR, Indovina, AA. Garré's osteomyelitis of the mandible. Report of a case. Oral Surg. 1977;44:183.
6. Montonen M, Lindquist C. Diagnosis and treatment of diffuse sclerosing osteomyelitis of the jaws. Oral Maxillofac Surg Clin North Am. 2003;15:49-78.
7. van Merkesteyn JP, Groot RH, Bras J, McCarroll RS, Bakker DJ. Diffuse sclerosing osteomyelitis of the mandible: a new concept of its etiology. Oral Surg Oral Med Oral Pathol. 1990;70:414-19.
8. Kahn MF, Hayem F, Hayem G, Grossin M. Is diffuse sclerosing osteomyelitis of the mandible part of the synovitis, acne, pustulosis, hyperostosis, osteitis (SAPHO) syndrome? Analysis of seven cases. Oral Surg Oral Med Oral Pathol. 1994;78:594-8.
9. Marx RE, Carlson ER, Smith BR, Toraya N. Isolation of *Actinomyces* species and *Eikenella corrodens* from patients with chronic diffuse sclerosing osteomyelitis. J Oral Maxillofac Surg. 1994;52:26-33.
10. Montonen M, Iizuka T, Hallikainen D, Lindquist C. Decortication in the treatment of diffuse sclerosing osteomyelitis of the mandible. Oral Surg Oral Med Oral Pathol. 1993;75:5-11.
11. Weese WC, Smith JM. A study of 57 cases of actinomycosis over a 36 – year period. Arch Intern Med. 1975;135:1562.
12. Bowden GHW. Pathogenesis of *Actinomyces israelii* infections. In Ortiz – Ortiz L, Bojalil, FF, Yakoleff V. (eds.). Biological, Biochemical and Biomedical Aspects of Actinomycetes. Orlando, FL, Academic Press; 1984. pp. 1 – 12.
13. Bjorksten B, Gustavson KH, et al. Chronic recurrent multifocal osteomyelitis and pustulosis palmoplantaris. J Pediatr. 1978;93:227.

14. Marx RE. Chronic osteomyelitis of the jaws. *Oral Maxillofac Surg Clin North Am.* 1991;3:367.
15. Koury M, Ellis E. Rigid internal fixation for the treatment of infected mandibular fractures. *J Oral Maxillofac Surg.* 1992;50:434.
16. Marx RE. Osteoradionecrosis: A new concept of its pathophysiology. *J Oral Maxillofac Surg.* 1983;41:283.
17. Obwegeser HL. Simultaneous resection and reconstruction of parts of the mandible via the intraoral route in patients with and without gross infections. *Oral Surg.* 1966;21:693.
18. Marx RE. A new concept in the treatment of osteoradionecrosis. *J Oral Maxillofac Surg.* 1983;41:351.
19. Marx RE, Johnson RP, Kline SN. Prevention of osteoradionecrosis: A randomized prospective clinical trial of hyperbaric oxygen versus penicillin. *J Am Dent Assoc.* 1985;111:49.
20. Koorsbusch GF, Fotos P, Goll K. Retrospective study of osteomyelitis. Aetiology, demographic, risk factors and management in 35 cases. *Oral Surg Oral Med Oral Pathol.* 1992;74:149-54.
21. Worth HM. *Principles and Practice of Radiology.* Chicago: Year Book Medical Publishers; 1969.
22. Caputa LA Jr. Discussion: Invasive squamous cell carcinoma of the mandible presenting as a chronic osteomyelitis: Report of a case. *J Oral Maxillofac Surg.* 1990;48:1123.
23. Shafer RB, Marlette JM, Browne GA, Elson MK. The role of Tc-99m phosphate complexes and gallium-67 in the diagnosis and management of maxillofacial disease: Concise communication. *J Nucl Med.* 1981;22:8.
24. Turlington EG. Chronic sclerosing nonsuppurative osteomyelitis. *Transactions of the IV International Conference on Oral Surgery, Munksgaard, Copenhagen; 1973.*
25. Alpert B, Colosi T, van Fraunhofer JA, Seligson D. The *in vivo* behavior of gentamicin – PMMA beads in the maxillofacial region. *J Oral Maxillofac Surg.* 1989;47:46.
26. Dierks EJ, Potter BE. Treatment of an infected mandibular graft using Tobramycin – impregnated methylmethacrylate beads: Report of a case. *J Oral Maxillofac Surg.* 1992;50:1243.

27. Grime PD, Bowerman JE, Weller PJ. Gentamicin impregnated polymethylmethacrylate (PMMA) beads in the treatment of chronic osteomyelitis of the mandible. *Br J Oral Maxillofac Surg.* 1990;28:367.
28. Lew D, Hinkle RM. Bony reconstruction of the jaws. *In* Peterson LJ, Indresano AT, Marcianai RD, Roser SM (eds.). *Principles of Oral and Maxillofacial Surgery.* Philadelphia: J. B. Lippincott Co.; 1992.
29. Marx RE, Stevens MR. Reconstruction of avulsive maxillofacial injuries. *In* Fonseca RJ, Walker RV (eds.). *Oral and Maxillofacial Trauma.* Philadelphia: W. B. Saunders Co.; 1991.
30. Mainous EG, Boyne PJ, Hart GB. Hyperbaric oxygen as an adjunct to the treatment of chronic osteomyelitis of the mandible: Report of three cases. *J Am Dent Assoc.* 1973;87:1426.
31. Marx RE, Johnson RP. Hyperbaric oxygen in oral and maxillofacial surgery. *In* Davis JC, Hunt TD (eds.). *Problem Wounds.* New York: Elsevier Science Publishing Co., Inc.; 1986.
32. Mainous EG, Boyne PJ, Hart GB. Elimination of sequestrum and healing of osteoradionecrosis of the mandible after hyperbaric oxygen therapy: Report of a case. *J Oral Surg.* 1973;31:336.
33. Bornside GH. Enhancement of antibiotic activity against *Staphylococcus aureus* by exposure to hyperbaric oxygen. *Appl Microbiol.* 1967;15:1020.
34. Peterson LJ. Microbiology of head and neck infections. *Oral Maxillofac Clin North Am.* 1991;3:247.
35. Chow AW, Roser SM, Brady FA. Orofacial odontogenic infections. *Ann Intern Med.* 1978;88:392.
36. Raff MJ, Melo JC. Anaerobic osteomyelitis. *Medicine.* 1978;57:83.

7. ŽIVOTOPIS AUTORA

Tena Krmpotić rođena je 12. prosinca 1993. godine u Virovitici. Nakon završene Osnovne škole „Ivana Brlić Mažuranić“ u Orahovici, upisuje Opću gimnaziju „Stjepan Ivšić“, također u Orahovici. Stomatološki fakultet Sveučilišta u Zagrebu upisuje 2013. godine, a apsolvira 2020. godine. Tijekom studija asistirala je u dvije privatne ordinacije dentalne medicine i pohađala je brojne stomatološke kongrese. Bila je koautorica istraživačkog rada „Informiranost doktora dentalne medicine o korištenju stabilizacijskih udloga“.