

# Ortodontska terapija impaktiranih zuba

---

Žaja, Ivana

Master's thesis / Diplomski rad

2020

Degree Grantor / Ustanova koja je dodijelila akademski / stručni stupanj: **University of Zagreb, School of Dental Medicine / Sveučilište u Zagrebu, Stomatološki fakultet**

Permanent link / Trajna poveznica: <https://um.nsk.hr/um:nbn:hr:127:342778>

Rights / Prava: [Attribution-NonCommercial 4.0 International](#)/[Imenovanje-Nekomercijalno 4.0 međunarodna](#)

Download date / Datum preuzimanja: **2024-07-23**



Repository / Repozitorij:

[University of Zagreb School of Dental Medicine Repository](#)





Sveučilište u Zagrebu

Stomatološki fakultet

Ivana Žaja

# **ORTODONTSKA TERAPIJA IMPAKTIRANIH ZUBA**

DIPLOMSKI RAD

Zagreb, 2020.

Rad je ostvaren na Stomatološkom fakultetu Sveučilišta u Zagrebu, na Zavodu za ortodontiju

Mentor rada: izv. prof. dr. sc. Martina Šlaj, Zavod za ortodontiju, Stomatološki fakultet

Lektor hrvatskog jezika: Tina Anterić, mag. edu. croat. et angl.

Lektor engleskog jezika: Tina Anterić, mag. edu. croat. et angl.

Sastav Povjerenstva za obranu diplomskog rada:

1. \_\_\_\_\_
2. \_\_\_\_\_
3. \_\_\_\_\_

Datum obrane rada: \_\_\_\_\_

Rad sadrži: 50 stranica

6 slika

1 CD

Osim ako nije drukčije navedeno, sve ilustracije (tablice, slike i dr.) u radu izvorni su doprinos autora diplomskog rada. Autor je odgovoran za pribavljanje dopuštenja za korištenje ilustracija koje nisu njegov izvorni doprinos, kao i za sve eventualne posljedice koje mogu nastati zbog nedopuštenog preuzimanja ilustracija odnosno propusta u navođenju njihovog podrijetla.

## **Zahvala**

*Zahvaljujem svojoj mentorici izv. prof. dr. sc. Martini Šlaj na stručnoj pomoći i savjetima tijekom izrade diplomskog rada.*

*Hvala svim mojim prijateljima i kolegama koji su mi svojom prisutnošću upotpunili ove studentske dane te ih učinili ljepšima.*

*Mom Dražu hvala na potpori, vjeri i pomoći, ne samo tijekom pisanja ovog rada već i tijekom cijelog studija.*

*Najveće hvala mojim roditeljima! Bez njihove vjere, potpore, riječi ohrabrenja i ljubavi ovo sve ne bi bilo moguće. Hvala Vam što ste uvijek uz mene!*

*Hvala i mojoj braći, Mariju i Antoniju, bez njih sve ovo ne bi bilo isto.*

## **Ortodontska terapija impaktiranih zuba**

### **Sažetak:**

Impaktirani zubi su oni zubi koji se ne pojave unutar zubnog luka u očekivanom vremenu predviđenom za njihovo nicanje. Ta pojava je najčešće asimptomatska, no ponekad može uzrokovati probleme kao što su karijesne lezije, infekcije, ciste itd. Najčešće impaktirani zubi su treći kutnjaci, zatim maksilarni očnjaci, mandibularni pretkutnjaci te maksilarni centralni sjekutići. Uzroci njihove impakcije su brojni, a dijele se u tri osnovne skupine: genetski, sistemski te lokalni faktori. Kako bi se s terapijom impakcije moglo započeti što ranije, jako je važna rana i dobra dijagnostika. Kliničkim pregledom koji uključuje inspekciju i palpaciju uočava se nedostatak zuba, a raznim se radiološkim metodama potvrđuje postojanje impakcije te prikazuje položaj impaktiranog zuba u odnosu na okolne strukture. S obzirom na položaj zuba u čeljusti planira se terapijski postupak koji je izuzetno složen i zahtijeva interdisciplinarnu suradnju oralnog kirurga, ortodonta i parodontologa. Impaktirani zubi najčešće se liječe neekstrakcijskim terapijskim postupkom koji uključuje ortodontsko otvaranje prostora u zubnom luku, kirurško prikazivanje krune te izvlačenje zuba u odgovarajući položaj. Za prikaz krune impaktiranog zuba mogu se koristiti tri kirurška zahvata: ekscizijska metoda, metoda apikalno pomaknutog režnja te metoda zatvorene erupcije. Izbor metode ovisi o vrsti impaktiranog zuba te njegovom smještaju. Za početak terapije jako je važan dobar plan te individualni pristup jer se time komplikacije, kao što su resorpcija korijena, gubitak kosti te loša estetika, svode na minimum.

**Ključne riječi:** impaktirani zubi; interdisciplinarni pristup; kirurške metode; komplikacije

## **Orthodontic therapy of impacted teeth**

### **Summary**

Impacted teeth are those teeth that do not appear inside the dental arch in the expected time estimated for their eruption. This phenomenon is usually asymptomatic, but sometimes it can cause problems such as carious lesions, infections, cysts, etc. The most commonly impacted teeth are the third molars, followed by the maxillary canines, mandibular premolars, and maxillary central incisors. The causes of their impaction are numerous, divided into three basic groups: genetic, systemic and local factors. In order to start impaction therapy as early as possible, early and good diagnosis is very important. Clinical examination, which includes inspection and palpation, reveals a lack of tooth while various radiological methods confirm the existence of impaction. Given the position of a tooth in the jaw, a therapeutic procedure is planned which is extremely complex and requires interdisciplinary cooperation of the oral surgeon, orthodontist and periodontist. Impacted tooth is most often treated with a non-extraction therapeutic procedure that includes orthodontic opening of the space in the dental arch, surgical presentation of the crown and extraction of the tooth in the appropriate position. Three surgical procedures can be used to expose the crown of an impacted tooth: the excision method, the apically displaced lobe method, and the closed eruption method. The choice of a method depends on the type of impacted tooth and its location. A good plan and an individual approach are very important for the beginning of a therapy as it reduces complications such as root resorption, bone loss and poor aesthetics.

**Keywords:** impacted teeth; interdisciplinary approach; surgical methods; complications

## SADRŽAJ

1. UVOD .....	1
2. IMPAKTIRANI ZUBI .....	3
2.1. Etiologija i dijagnostika impaktiranih zuba .....	4
2.1.1. Etiologija .....	4
2.1.2. Dijagnostika .....	6
2.2. Terapija impaktiranih zuba .....	9
2.2.1. Impakcija središnjeg maksilarnog sjekutića .....	13
2.2.2. Impaktirani gornji očnjaci .....	17
2.2.2.1. Labijalno impaktirani gornji očnjaci .....	17
2.2.2.1.1. Interceptivna terapija .....	18
2.2.2.1.2. Kirurške metode .....	18
2.2.2.2. Palatinalno impaktirani očnjaci .....	26
2.2.2.2.1. Interceptivna terapija .....	26
2.2.2.2.2. Kirurška terapija .....	27
2.2.3. Impaktirani donji očnjaci .....	31
2.2.3.1. Vertikalno impaktirani očnjaci .....	32
2.2.3.2. Horizontalno impaktirani očnjaci .....	33
2.2.4. Impaktirani pretkutnjaci .....	33
2.2.5. Impaktirani kutnjaci .....	35
2.2.5.1. Prvi kutnjaci .....	35
2.2.5.2. Drugi kutnjaci .....	36
2.2.5.3. Treći kutnjaci .....	37
2.3. Komplikacije i neželjeni ishodi .....	37
3. RASPRAVA .....	40

4. ZAKLJUČAK .....	43
5. LITERATURA.....	45
6. ŽIVOTOPIS .....	49



## **Popis skraćenica**

CBCT – cone beam computed tomography

LL – laterolateralni

NiTi – nikal-titan

PA – posteroanteriorni

SLOB – same lingual opposite buccal



Za svaki zub postoji određeno vrijeme pojave unutar zubnog luka. Zub će niknuti kada se razvije polovina ili tri četvrtine njegova korijena. Ako unutar toga određenog perioda ne dođe do pojave zuba unutar zubnog luka, može se posumnjati da je riječ o impaktiranom zubu. Pojava impaktiranih zuba najčešće je asimptomatska, a otkriva se slučajno prilikom rutinskog stomatološkog pregleda. To je razlog zbog kojeg pacijenti započinju tretman kasnije nego što bi to bilo idealno (1). Terapija impaktiranih zuba jako je složena. Podrazumijeva ortodontsko otvaranje prostora u zubnom luku za smještaj impaktiranog zuba i kirurško prikazivanje zuba, nakon čega slijedi proces ortodontskog izvlačenja kojim se zub smješta na odgovarajuće mjesto unutar zubnog luka. Takva terapija zahtijeva interdisciplinarnu suradnju općeg stomatologa te specijalista ortodoncije, oralne kirurgije i parodontologije. Samo njihovom suradnjom, pažljivim planiranjem terapije te strpljivošću pacijenta, zahvat će rezultirati uspjehom. Zbog komplikacija koje impaktirani zubi mogu uzrokovati (karijesne lezije, infekcije, uništavanje susjednih zuba, parodontne bolesti, oralne i maksilofacijalne ciste ili tumori), visoke cijene, ali i duljine trajanja terapije, važno je naglasiti potrebu za ranom dijagnostikom i liječenjem te anomalije (2, 3). Pravovremena i dobro planirana terapija može uštedjeti vrijeme i novac, spriječiti kompleksniji tretman u trajnoj dentaciji, ali i komplikacije kao što su gubitak kosti, recesija gingive i resorpcija korijena, svesti na minimum (4).

Svrha ovoga diplomskog rada je prikazati problem pojave impaktiranih zuba, učestalost njihove pojave i etiologiju. Osim toga, u radu će se prikazati i dijagnostički postupci koji se koriste za dokazivanje postojanja impakcije a od izuzetne su važnosti za planiranje terapije. Također, obradit će se i terapijski postupci koji su jako složeni i temelje se na interdisciplinarnoj suradnji, te će se prikazati komplikacije koje se mogu javljati pri liječenju.



## **2.1. Etiologija i dijagnostika impaktiranih zuba**

Prema definiciji, impaktirani zub je onaj koji ne nikne unutar zubnog luka u vremenu koje je predviđeno za njegovo nicanje, to je zub koji zbog nedostatka prostora, malpozicije ili drugih prepreka ne može niknuti u svom pravilnom položaju (3).

Na radiološkim snimkama kod te se pojave može vidjeti zub s potpuno razvijenim korijenom koji je zadržan u kosti. Normalno nicanje tog zuba može biti ometeno različitim pojavama koje uključuju: poremećaj resorpcije korijena mliječnog zuba, nenormalni eruptivni put, prekobrojni zubi, zbijenost zubi unutar zubnog luka, poremećaj u mehanizmu nicanja zuba ili gusta kost koja prekriva zub te prekomjerno meko tkivo (5).

Impakcija zuba česta je pojava u stomatoloških pacijenata, a javlja se u 0,8 – 3,6 % slučajeva. Najčešće impaktirani zubi su treći molari, maksilarni očnjaci, mandibularni premolari te maksilarni centralni sjekutići (1).

### **2.1.1. Etiologija**

Uzroci pojave impaktiranih zuba nisu u potpunosti razjašnjeni. Nedostatak prostora unutar zubnog luka, gusto i zbijeno raspoređeni zubi te pojava nježnih čeljusti s nedovoljno razvijenim alveolarnim nastavcima mogu biti čest uzrok impakcije (6).

Uzroci impakcije dijele se na genetske, sistemske i lokalne faktore (1):

Genetski:

- alveolarni rascjep,
- abnormalni položaj zubnog pupoljka.

Sistemske:

- kleidokranijalna displazija,
- terapija zračenjem,
- amelogenesis imperfecta,
- endokrine deficijencije.

Lokalni:

- zbijenost zubi i nedostatak prostora,
- rana ekstrakcija mliječnog zuba,
- prerani gubitak mliječnog zuba,
- dilaceracija korijena,
- odontom,
- cistične ili neoplastične tvorbe,
- abnormalni položaj zubnog pupoljka,
- produženo zadržavanje mliječnog zuba,
- poremećaj resorpcije mliječnog zuba,
- prisutnost prekobrojnog zuba ili zubi,
- trauma zuba,
- nenormalni put erupcije,
- zadebljana sluznica,
- alveolarni rascjep,
- ankiloza.

Najčešće impaktirani zubi su maksilarni i mandibularni treći kutnjaci. Smatra se da do njihove impakcije dolazi zbog dento-alveolarne diskrepancije, odnosno nedostatka prostora unutar zubnog luka. To su zubi koji niču posljednji te je to razlog nedostatka prostora za njihov smještaj (7).

Treće molare po učestalosti impakcije slijede očnjaci. 2 % svih ortodontskih pacijenata čine osobe s impaktiranim maksilarnim očnjacima. Impakcija maksilarnih očnjaka je više od dva puta češća od mandibularnih s incidencijom od 0,8 – 5,2 % te se dva puta češće javlja kod djevojčica nego kod dječaka (8). Pri impakciji očnjaci mogu biti smješteni labijalno ili palatinalno. Dvije trećine impaktiranih maksilarnih očnjaka smještene su palatinalno dok je jedna trećina smještena labijalno. Osim toga, može doći i do bilateralne impakcije koja se javlja u 8 % slučajeva (4). Smatra se da se bukalna impakcija očnjaka najvjerojatnije javlja zbog gužvanja zubi i nedostatka prostora unutar zubnog luka dok točan razlog palatinalne impakcije nije u potpunosti jasan. Takav smještaj zuba može se javiti zbog prisutnosti viška prostora u gornjem zubnom luku što će potaknuti prelazak očnjaka s bukalne na palatinalnu stranu (9). Pravi razlog impakcije još nije u potpunosti razjašnjen, no postoje dvije teorije koje nastoje objasniti tu pojavu. To su teorija vođenja i genetska teorija.

Prema teoriji vođenja smatra se da za rast maksilarnog očnjaka važnu ulogu ima korijen lateralnog sjekutića koji očnjaku služi kao vodilja za rast. Ako na lateralnom sjekutiću dođe do nekakvih malformacija ili taj zub nedostaje, doći će do poremećaja rasta očnjaka te će on ostati zadržan u kosti (8).

U genetskoj se teoriji naglašava utjecaj gena na impakciju očnjaka jer se ta pojava može javljati i u sklopu drugih dentalnih anomalija kao što su mali lateralni sjekutić ili nedostatak lateralnog sjekutića (10). Znanstvenici smatraju da je palatinalna impakcija očnjaka genetski determinirana jer je usko povezana s anomalijama kao što su infraokluzija prvih molara, aplazija drugih premolara, hipoplazija cakline te mali lateralni sjekutići (11).

Općenito, pojava očnjaka kao impaktiranih zuba nije iznenađujuća. Učestalosti njihove impakcije pridonosi sama činjenica da očnjaci imaju najsporije vrijeme razvoja te najduži i najsloženiji put erupcije (12).

Impakcija premolara ne javlja se toliko često kao impakcija molara i očnjaka, samo u 0,5 % slučajeva te je tu najčešće riječ o mandibularnim drugim premolarima (13).

Centralni maksilarni sjekutići rijetko su impaktirani. Smatra se da glavni uzrok njihove impakcije može biti prisutnost prekobrojnog zuba, meziodensa (1). Osim toga, sjekutići prilikom rasta moraju prijeći dug put jer su njihovi zubni zametci smješteni visoko u blizini nosnih šupljina. Zbog dugog puta rasta ponekad može doći do zastoja u razvoju zuba i pojave impakcije (6).

Ovisno o položaju impaktiranog zuba prema susjednim zubima impakcija se može klasificirati kao mezioangularna, distoangularna, vertikalna, horizontalna ili invertna. Sam položaj zuba unutar čeljusti može se prikazati raznim dijagnostičkim metodama (14).

### **2.1.2. Dijagnostika**

Impaktirani zubi najčešće su asimptomatski, ne izazivaju nikakve probleme kod pacijenata te se u ranijoj dobi otkrivaju slučajnim pregledom prilikom rendgenske pretrage okolnih zuba i kosti. Ponekad njihova prisutnost može biti simptomatska jer mogu izazivati neuralgične boli zbog pritiska na živčane okončine (6). Rana dijagnostika impaktiranih zuba ima važnu ulogu jer može smanjiti vrijeme, troškove, složenost i komplikacije liječenja (15).

---

Impaktirani zubi mogu se osim kliničkim pregledom dijagnosticirati i brojnim radiološkim metodama kojima se prikazuje pravac (okomiti, vodoravni ili kosi), položaj (vestibularni, palatinalni ili lingvalni), dubina (ispod mekih tkiva ili u čeljusnoj kosti) i odnosi impaktiranog zuba s korjenovima susjednih zuba (6). Na temelju prikaza dobivenih radiološkim metodama ortodont odlučuje hoće li zub biti ekstrahiran, izvučen u zubni luk ili se na zubu neće primjenjivati nikakva terapija (9).

### Klinička dijagnoza

Klinički pregled pacijenta podrazumijeva inspekciju i palpaciju. Ako se inspekcijom zubnog luka uočava nedostatak prostora, a određeni zub još nije izrastao na svoje pripadajuće mjesto, može se posumnjati da će doći do pojave impakcije. Osim toga, na impakciju se također može posumnjati kada dođe do zakašnjelog ispadanja mliječnog zuba, kad nicanje zuba kasni više od dvije godine te u slučaju malpozicije ili malformacije susjednog zuba kao što je npr. rotacija (1). Prilikom kliničkog pregleda veliku pažnju treba posvetiti pregledu trajnog lateralnog sjekutića. Njegov nepravilni položaj i angulacija mogu ukazivati na anomaliju položaja i rasta trajnog očnjaka te pojavu impakcije. Distalni *tipping* krune trajnog lateralnog sjekutića može nastati zbog mezijalnog pomaka trajnog očnjaka u kosti koji pritišće lateralnu plohu korijena drugog sjekutića. Naslanjanje očnjaka na labijalnu plohu korijena lateralnog sjekutića klinički će se moći vidjeti kao labijalno naginjanje krune lateralnog sjekutića. U tim slučajevima trajni očnjaci mogu se palpirati visoko u regiji korijena drugog gornjeg sjekutića. Tada je u zubnom luku često prisutan mliječni očnjak te ne postoje znakovi klimavosti i resorpcije njegovog korijena. Pojava ektopičnog, palatinalno postavljenog, trajnog očnjaka uzrokovat će distalno naginjanje i rotaciju krune lateralnog sjekutića (15).

Pri normalnom rastu i razvoju očnjaka, oko osme godine života, a najkasnije od devete do desete godine, na području bukalnog vestibuluma trebala bi se palpirati nabreklina očnjaka. Palpacija se izvodi kažiprstima obje ruke, kojima se simultano palpira bukalna i palatinalna ploha kosti iznad mliječnog očnjaka. U slučajevima kada ne postoji bukalna nabreklina, a postoji palatinalna nabreklina, ako pacijent ima više od trinaest godina te i dalje prisutan mliječni očnjak bez znakova mobilnosti, najčešće je riječ o impaktiranim trajnim očnjacima. Takav klinički nalaz potrebno je dokazati i radiološki (15, 16).



## Radiološka dijagnoza

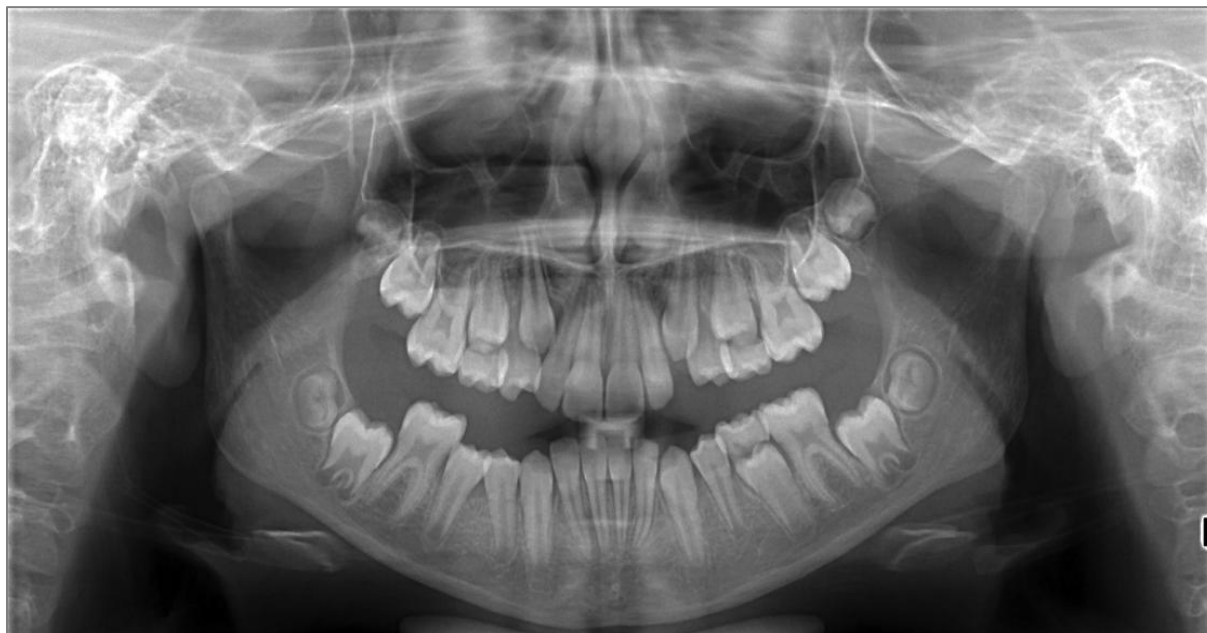Ortodontsko-kirurški tretman impaktiranih zuba jako je složen zbog čega radiološka dijagnostika kojom se obavlja njihova točna lokalizacija ima važnu ulogu u terapiji. Na temelju dobivenih slika odlučuje se o metodama liječenja zahvaćenog zuba. U dijagnostici se može primjenjivati više radioloških tehnika. Pojava impaktiranih zuba može se dokazati ortopantomogramskim snimkama, laterolateralnim (LL) i posteroanteriornim (PA) kranioigramima, te okluzalnim i periapikalnim snimkama. Važno je prikazati položaj zuba, odnosno njegov smjer, smještaj u kosti te odnos prema korjenovima susjednih zuba. Takve snimke su dvodimenzionalne. Njima se dijagnosticira prisutnost impaktiranih zuba, no bilo kakva analiza je zbog distorzije, superpozicije i pojave artefakata, otežana. Teško je razlikovati pojedinosti kao što je točno mjesto zuba, utjecaj na susjedne zube i strukture te anatomiju korijena. Zbog toga se posljednjih godina češće koristi *cone beam computed tomography* (CBCT) čime se trodimenzionalno prikazuje čeljust s točnim položajem impaktiranog zuba te tvrdo i meko tkivo koje ga okružuje (8, 17).

Na periapikalnim snimkama se u dvodimenzionalnoj projekciji može prikazati impaktirani zub i njegov meziodistalni te superoinferiorni smještaj u kosti. No te snimke ne daju uvid u položaj zuba u bukolingvalnom ili bukopalatinalnom smjeru (4). Zbog dvodimenzionalnog prikaza čeljusti, zubi na snimkama izgledaju kao da se preklapaju jedni preko drugih što daje dojam gužvanja zubi (18). Da bi se prikazao bukalni ili lingvalni/palatinalni položaj zuba, koristi se Clarkovo, ili SLOB (*same lingual opposite buccal*), pravilo radiologije. Tako se zub snima u jednoj horizontalnoj ravnini iz tri različita kuta. Prva snimka nastaje pomicanjem tubusa mezijalno, druga tako da centralna zraka pada okomito na alveolarni nastavak, a treća pomicanjem tubusa prema distalno. Ako se pri tom snimanju zub na snimkama pomiče u istom smjeru kao i tubus (izvor zračenja), zub je smješten lingvalno, odnosno palatinalno. Ako se zub pomiče u suprotnom smjeru od tubusa, smješten je bukalno (15).

Okluzalne snimke mogu se isto koristiti za određivanje bukolingvalnog smještaja zuba (4).

Ortopantomogramske snimke mogu se koristiti u dijagnostici impaktiranih zubi (Slika 1), no one ne prikazuju dovoljno detalja te se same ne mogu koristiti u terapijske svrhe. Na tim snimkama može se predvidjeti mjesto impakcije. Npr. ako se zametak očnjaka nalazi mezijalnije od uzdužne osi korijena lateralnog sjekutića, velika je vjerojatnost da će doći do palatinalne impakcije. Ako zametak očnjaka prekriva samo distalnu polovicu korijena lateralnog sjekutića, manja je vjerojatnost palatinalne impakcije. Na ortopantomogramima

često dolazi do pojave distorzije te se te snimke ne mogu koristiti kao jedine za određivanje položaja impaktiranih zubi (15).



Slika 1. Ortopan s prikazom impaktiranog očnjaka. Preuzeto s dopuštenjem izv. prof. dr.sc. Martine Šlaj.

Zbog brzine dobivanja slike, male količine zračenja te trodimenzionalnog prikaza struktura, najčešća tehnika snimanja koja se danas preporučuje za dijagnosticiranje te planiranje terapije impaktiranih zubi je CBCT (9). CBCT snimkama dobiva se uvid u angulaciju te bukalni ili lingvalni položaj impaktiranih zubi. Te snimke prikazuju odnos impaktiranih zuba prema susjednim strukturama i korjenovima, stupanj resorpcije korjenova te se na njima može vidjeti količina kosti koja okružuje svaki zub (4, 17). Trodimenzionalne snimke snimljene CBCT-om daju detaljni prikaz struktura. Na taj se način, uz prethodno planiranje terapije, prilikom izvođenja kirurškog zahvata smanjuje mogućnost oštećenja važnih anatomskih struktura. Samim time CBCT je važna dijagnostička metoda koja se koristi pri pojavi impakcije (17).

## **2.2. Terapija impaktiranih zuba**

Da bi prognoza impaktiranih zuba bila što bolja, u terapiji je vrlo važna interdisciplinarna suradnja oralnog kirurga i ortodonta.

Tri su osnovna pristupa liječenju impaktiranih zuba:

1. ekstrakcija impaktiranog zuba,
2. ekstrakcija susjednog zuba,
3. neekstrakcijski tretman koji uključuje ortodonsko otvaranje prostora u zubnom luku za smještaj impaktiranog zuba te kirurško prikazivanje krune zuba (1).

Kod neekstrakcijske terapije impaktiranih zuba, prije kirurškog prikazivanja krune zuba provodi se ortodonski tretman kako bi se stvorio prostor za smještaj impaktiranog zube te poboljšao prirodni proces nicanja (1). Stvaranje prostora u zubnom luku prije kirurškog prikazivanja zuba važno je zbog dva osnovna razloga. Prvo, ako u zubnom luku nema dovoljno prostora, zub ne može pravilno niknuti ili biti postavljen u zubni luk. Drugo, stvoreni prostor osigurava adekvatnu zonu pričvrstne gingive koja se ponaša kao mjesto donora za apikalno ili lateralno pomaknute režnjeve djelomične debljine (19). Nakon ortodonskog postupka kojim se stvara prostor za impaktirani zub u zubnom luku, kreće se s kirurškom terapijom kojom se odstranjuju opstrukcije mekog ili tvrdog tkiva te time prikazuje kruna zuba. Zatim slijedi postavljanje ortodonske bravice, koje može biti za vrijeme kirurškog zahvata ili nedugo nakon toga. Prisutnost ortodonta za vrijeme kirurškog zahvata od velike je koristi jer je tako lakše odrediti silu odgovarajućeg smjera koja će se primjenjivati za izvlačenje impaktiranog zuba te njegov smještaj u zubnom luku. Posljednji korak u terapiji postizanje je pravilnog položaja i orijentacije korijena u alveolarnom procesu (1).

Na zahvaćenim impaktiranim zubima primjenjuju se tri kirurške tehnike prikazivanja:

1. ekscizijska metoda,
2. metoda apikalno pomaknutog režnja,
3. metoda zatvorene erupcije (1, 20).

#### Ekscizijska metoda

Ekscizijska metoda podrazumijeva kirurško uklanjanje kružnog dijela sluznice i alveolarne kosti koja prekriva impaktirani zub (5, 20). Nakon toga, na zub se stavlja bravica te se sila za ortodonsko izvlačenje zuba može početi odmah primjenjivati. U nekim slučajevima zub može prirodno izrasti te primjena ortodonske sile nije potrebna (5). Ova metoda ima nekoliko prednosti, ali i brojne nedostatke.

Prednosti:

- nije potrebna prisutnost ortodonta za vrijeme kirurškog zahvata,
- u slučaju pogreške lijepljenja nije potreban ponovni kirurški zahvat,
- jednostavna i direktna metoda (1).

Nedostatci:

- povećan rizik od infekcije,
- povećana nelagoda pacijenta,
- loš okus i zadah iz usta,
- povećana učestalost pogrešaka lijepljenja,
- povećan rizik od ponovnog prerastanja tkiva,
- povećano uklanjanje alveolarne kosti,
- slabiji parodontni ishod (1).

### Metoda apikalno pomaknutog režnja

Metoda apikalno pomaknutog režnja je modifikacija ekscizijske metode. Ona podrazumijeva odizanje labijalnog režnja, uključujući i pričvrсну gingivu, te njegovo apikalno pomicanje u razinu iznad krune impaktiranog zuba. Zbog apikalnog pomicanja labijalne gingive preko impaktiranog zuba, tim se postupkom može stvoriti predvidljivo područje pričvrсne gingive (19, 20). Prvi rez radi se na vrhu alveolarnog grebena u području impaktiranog zuba, zatim se naprave dva oslobađajuća vertikalna reza te se time oslobodi pričvrсna gingiva. S labijalne plohe prvo se uklanja vezivno tkivo, a zatim kost iznad visine krune. Uklanjanje kosti ne ide iznad caklinsko-cementnog spojišta jer je to područje gdje se želi stvoriti dentogingivalni pričvrстak. Pri apikalnom pomicanju režanj se šiva tako da pokriva caklinsko-cementno spojište te dva do tri milimetra krune prikazanog zuba. Glavna je prednost ovog postupka u odnosu na ekscizijsku tehniku dobar periodontalni ishod zahvata jer se omogućava da priložena gingiva prekriva labijalni dio zuba (19).

Metoda apikalno pomaknutog režnja primjenjuje se kada je impaktirani zub smješten mezio-distalno prilično blizu svog konačnog položaja te kada postoji ispupčenje oralne sluznice na mjestu spajanja s pričvrсnom gingivom (5).

Prednosti:

- dobar pristup za lijepljenje bravice,
- brža erupcija (1).

Nedostatci:

- nepovoljna gingivalna linija (1).

### Metoda zatvorene erupcije

Metoda zatvorene erupcije podrazumijeva nicanje zuba ispod zatvorenog režnja. Ona uključuje odizanje režnja, uklanjanje tankog sloja kosti koja prekriva zub, prikaz impaktiranog zuba, postavljanje lančića za izvlačenje, repoziciju režnja i erupciju zuba kroz sredinu alveolarnog grebena. Lančić koji se veže na zub trebao bi imati dovoljno male karike kako bi ih ortodont mogao postepeno uklanjati kako zub niče. Lančić bi trebao biti dovoljno savitljiv da ne pukne, ali i dovoljno krut da se ne istegne zbog djelovanja sile. Nakon postavljanja lančića na impaktirani zub, odignuti režanj vraća se na prvotno mjesto te zašiva preko lančića koji se malom ligaturnom žicom ili elastomernom ligaturom veže na bravicu susjednog zuba. Primjena sile za izvlačenje zuba može započeti tek kada je došlo do cijeljenja tkiva, odnosno nakon tjedan ili dva od zahvata. Ova metoda rezultira najprirodnijim izgledom gingive eruptiranog zuba (20).

Prednosti:

- brzo cijeljenje,
- manja nelagoda pacijenta,
- manje uklanjanje alveolarne kosti (1).

Nedostatci:

- za vrijeme operacije može doći do potrebe za prisutnošću ortodonta,
- ako dođe do pogreške lijepljenja lančića, potreban ponovni kirurški zahvat podizanja režnja (1).

---

U kosti impaktirani zubi mogu biti smješteni u bilo kojoj od tri prostorne ravnine. Zbog toga je potrebno osigurati čvrsto sidrište koje će omogućiti korištenje dovoljno jakih sila za izvlačenje impaktiranog zuba. U dobi kada se počinje s terapijom impaktiranih očnjaka gotovo cijela trajna denticija (osim trećih molara) je prisutna. Bravice se postavljaju na sve trajne zube te ortodontski tretman od faze niveliranja do stvaranja prostora za impaktirani zub uključuje svu trajnu denticiju. Nakon toga, na sve zube se u kompletnom i potpuno izravnom zubnom luku postavlja teža i rigidnija žica koja će osigurati adekvatno sidrište potrebno za izvlačenje impaktiranog zuba (5).

Položaj impaktiranog zuba igra važnu ulogu u odlučivanju o terapijskim mogućnostima koje će se kod pacijenta primjenjivati (21).

### **2.2.1. Impakcija središnjeg maksilarnog sjekutića**

Impakcija središnjeg maksilarnog sjekutića nije toliko česta, no ako se javlja, vrlo je važno da se što prije otkrije. Nedostatak središnjeg maksilarnog sjekutića ne smatra se estetski lijepim te ta pojava može kod djece i odraslih dovesti do smanjenog samopouzdanja i problema u normalnoj socijalnoj interakciji. To, ali i smanjivanje mogućnosti razvoja komplikacija, glavni su razlozi zbog čega je impaktirane središnje sjekutiće potrebno rano dijagnosticirati i liječiti (22, 23). Prvi trajni zubi koji se pojavljuju u ustima središnji su mandibularni sjekutići u starosti od oko šest godina. Ponekad njihovom nicanju mogu prethoditi samo prvi trajni molari. Mandibularni lateralni sjekutići te maksilarni središnji sjekutići niču otprilike u isto vrijeme, između 6,5 i 7 godina. U normalnim okolnostima maksilarni lateralni sjekutići niču posljednji od svih frontalnih zuba, a u čeljusti se pojavljuju otprilike godinu dana nakon pojave centralnih sjekutića (5).

Središnji maksilarni sjekutići smatrat će se impaktiranima i zahtijevati intervenciju kada:

- je kontralateralni zub u čeljusti prisutan duže od 6 mjeseci,
- su mandibularni sjekutići prisutni u usnoj šupljini više od godinu dana, a nijedan maksilarni središnji sjekutić nije niknuo,
- postoji odstupanje od normalnog redoslijeda erupcije (npr. lateralni sjekutići niču prije središnjih) (24).

---

Brojni razlozi mogu uzrokovati impakciju središnjeg sjekutića. Među njima su: prisutnost odontoma, prekobrojnog zuba, odontogene ciste, trauma mliječnog sjekutića, dilaceracija korijena itd. Nakon uklanjanja uzroka impakcije većina zubi nastavlja svoje spontano nicanje, no neki ni nakon toga neće moći niknuti te će biti potrebna kirurška i ortodonska intervencija kako bi se zub doveo na odgovarajuće mjesto u zubnom luku (25).

U slučaju prisutnosti prekobrojnog zuba, meziodensa, impakcija će se javljati kada je on smješten lateralno od sredine gornje čeljusti jer tako ometa nicanje središnjeg sjekutića. Ako je pak smješten u središnjoj liniji gornje čeljusti, do impakcije neće doći te će svi sjekutići uključujući i meziodens normalno niknuti (20).

Ranim dijagnosticiranjem i uklanjanjem uzroka impakcije bez oštećenja folikula impaktiranog zuba omogućit će se spontana erupcija centralnog sjekutića. Ako se pri kirurškom zahvatu ošteti folikul zuba, on neće moći spontano niknuti te će biti potrebna ortodonska i kirurška terapija (20).

#### Pretkirurška ortodoncija

Impaktirani središnji sjekutić otkrije se u vrijeme kada su u ustima prisutni svi gornji i donji frontalni zubi osim zahvaćenog sjekutića. Ako nakon otkrivanja uzroka impakcije te njegovog uklanjanja impaktirani zub ne može niknuti spontano, potrebno je započeti kirurško-ortodontsku terapiju (20). Prvi je korak u terapiji impaktiranih zuba stvoriti dovoljno mjesta u zubnom luku za smještaj impaktiranog zuba (26). Stvaranje prostora, poravnanje i niveliranje zuba započinje se s nikal-titanskom (NiTi) žicom koja se ubrzo zamijeni žicom od nehrđajućeg čelika. Da bi se stvorio prostor za impaktirani zub, ali i dostatno sidrište za njegovo izvlačenje, bravice se lijepe na drugi središnji sjekutić i oba lateralna sjekutića (23). Ako su kontralateralni središnji sjekutić i lateralni sjekutić koji se nalaze uz impaktirani zub nagnuti jedan prema drugome, prostor se stvara pomoću potisne opruge. Tada je potrebno pojačati sidrište uključivanjem prvih molara (20). Ortodonska sila koja se primjenjuje za stvaranje prostora mora biti prilagođena da omogući poravnanje i rotiranje susjednih zuba kontroliranim pokretima korijena i krune (5). Nakon stvaranja dovoljno prostora prelazi se na stabilizacijsku četvrtastu žicu. Na luku se može napraviti petlja koja služi za privremeno pričvršćivanje lančića za izvlačenje zuba (20).

---

Nakon ortodontske pripreme pacijenta se šalje kirurgu koji će nekom od kirurških metoda prikazati impaktirani zub (20).

#### Metode prikaza

Izbor kirurške metode kojom će se prikazati impaktirani zub ovisi o njegovoj lokalizaciji u kosti (26). Proces prikazivanja zuba i lijepljenja pričvrška mora se izvesti tako da se osigura dobra parodontna prognoza zahvaćenog zuba te što bolja estetika (5).

Postoje četiri metode prikazivanja impaktiranog gornjeg središnjeg sjekutića. To su jednostavna ekscizijska metoda, metoda apikalno pomaknutog režnja, metoda zatvorene erupcije kroz zatvoreni režanj i kirurška replantacija (20).

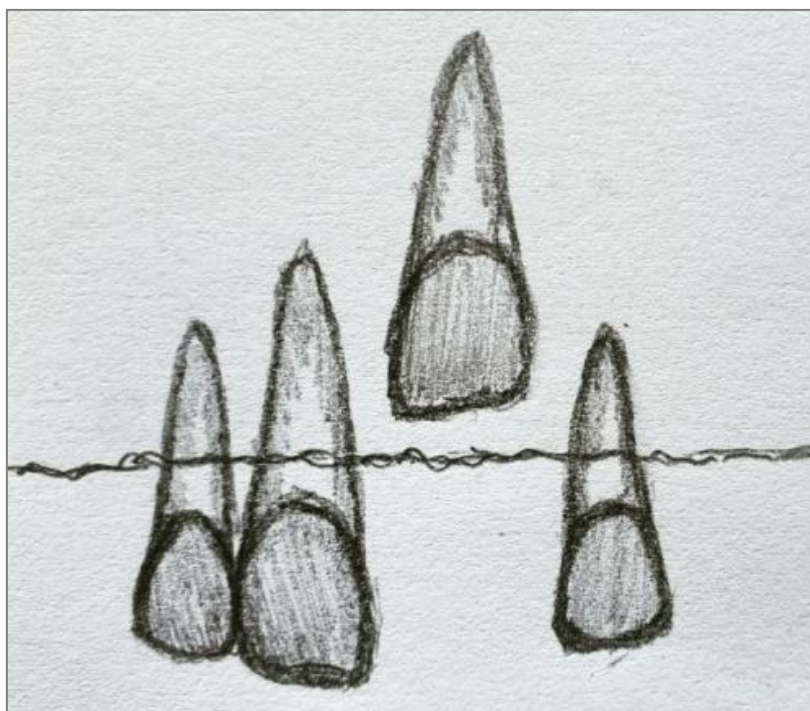
Ekscizijska metoda je tehnika prikazivanja impaktiranog središnjeg sjekutića koja se koristi kada je prisutno široko polje pričvršne gingive, kada zahvat može rezultirati s najmanje tri milimetra gingive oko prikazanog zuba te kod plitkih impakcija. Podrazumijeva uklanjanje pričvršne gingive kako bi se prikazala kruna zuba (20, 26).

Metoda apikalno pomaknutog režnja zbog loše se estetike te smanjene stabilnosti ne preporučuje za prikaz impaktiranog središnjeg sjekutića. Primjena te tehnike kod visoke labijalne impakcije za posljedicu bi imala diskrepanciju gingivnih rubova. Metoda se koristi u slučajevima ektopičnih labijalnih impakcija (20).

Kad god je to moguće, za prikaz impaktiranog središnjeg sjekutića primjenjuje se metoda zatvorene erupcije (26). Ona podrazumijeva odizanje mukoperiostalnog režnja, prikazivanje zuba, lijepljenje lančića te ponovnu repoziciju režnja na prvobitno mjesto. Korištenjem te metode postižu se bolji rezultati u vidu gingivnog, parodontalnog te pulpnog statusa (25). Primjenjuje se kod najčešćeg položaja impaktiranog zuba, koji je na mukogingivalnom spojištu ili iznad njega (Slika 2), te kod labijalnih i visoko labijalnih impakcija. Duljine kruna prirodno izniklih i impaktiranih zuba prikazanih tom metodom približno su iste, što rezultira boljom estetikom. Osim toga, ova metoda uklanja problem reintruzije nakon erupcije zuba (20).

Kirurška replantacija koristi se kod jako horizontalno ili vertikalno rotiranih zuba. Zub se postavlja u osteotomiranu kost u infraokluziji te mu je potrebno oko tri do četiri mjeseca za cijeljenje prije početka ortodontske terapije (20).





Slika 2. Impaktirani središnji sjekutić smješten iznad mukogingivalnog spojišta.

### Postoperativna ortodontija

Nakon kirurškog prikazivanja impaktiranog zuba započinje se s primjenom ortodontske sile i izvlačenjem zuba u željeni položaj. Pri tome se koriste lagane i kontrolirane sile kojima se radi na velikom rasponu pokreta kako bi se impaktirani zub doveo u odgovarajuću okluzalnu ravninu (5). Sila kojom se zub izvlači mora djelovati kroz sredinu bezubog alveolarnog grebena. Kao pomoć za usmjeravanje zuba kroz sredinu grebena koristi se Ballista petlja. Ona se obično savija od čelične žice promjera 0,018 inča – dovoljne debljine da osigurava aplikaciju blage sile bez deformacije (20). Prilagođavanjem duljine i smjera petlje potiče se impaktirani zub na erupciju, a spajanjem petlje s lančićem ona se aktivira (26). Dužina vertikalnog dijela petlje odgovara udaljenosti između luka i sredine alveolarnog grebena te se time omogućava normalni eruptivni put zuba kroz sredinu alveolarnog grebena. Kako zub niče, tako se skraćuje lančić uklanjanjem karika te se ponovno veže za petlju (20). Kada impaktirani zub dosegne okluzalnu ravninu, na njega se lijepi bravica slična kao na susjednim zubima te se radi završno pozicioniranje impaktiranog zuba kako bi se kruna i korijen pravilno smjestili (5).

## 2.2.2. Impaktirani gornji očnjaci

Nakon trećih kutnjaka, maksilarni očnjaci su drugi po učestalosti pojave impakcije. Mogu biti smješteni palatinalno ili labijalno (2). Samo jedna trećina ih je smještena labijalno dok su čak dvije trećine smještene palatinalno. Položaj impaktiranih zuba unutar kosti određuje terapijski postupak koji će se na njima primjenjivati (27). Očnjaci su zubi koji su od velike važnosti za okluziju, funkciju i estetiku te je to imperativ za ranu dijagnostiku impakcije i pravodobno liječenje te pojave (9). Ako pacijent ima iznad 14 – 15 godina, trajni očnjaci još nisu izrasli, a u usnoj šupljini i dalje su prisutni mliječni očnjaci, postoji sumnja da je riječ o impakciji trajnih očnjaka. Osim toga, na impakciju se može posumnjati i u slučajevima kada ne postoji uobičajena labijalna izbočina očnjaka, kada postoji palatinalna izbočina te kada postoji distalni *tipping* ili migracija lateralnog sjekutića (4).

Nakon što se utvrdi postojanje impakcije i lokalizacija, započinje se s planiranjem terapijskog postupka. Kod pojave impaktiranih očnjaka postoji više terapijskih mogućnosti: (4)

- bez aktivne terapije,
- ekstrakcija impaktiranog očnjaka te pomak prvog premolara na njegovo mjesto,
- autotransplantacija očnjaka,
- protetska zamjena impaktiranog očnjaka,
- kirurški prikaz impaktiranog očnjaka te ortodontski tretman kojim se očnjak dovodi na odgovarajuće mjesto u zubnom luku.

Kirurško-ortodontska terapija je ona koja se najčešće primjenjuje te je ujedno i najpoželjniji pristup.

### 2.2.2.1. Labijalno impaktirani gornji očnjaci

Od ukupnog broja impaktiranih gornjih očnjaka jedna trećina ih je smještena labijalno. Kada su oni u labijalnoj impakciji, mogu biti smješteni ektopično, labijalno od korijena lateralnog sjekutića ili u sredini alveole. Njihov položaj određuje terapijski postupak. Smatra se da na pojavu palatinalne ili labijalne impakcije utječu dužina luka gornje čeljusti, udaljenost između kutnjaka i dubina nepca (20).

### **2.2.2.1.1. Interceptivna terapija**

Pravo vrijeme za pristup pacijentu s potencijalno impaktiranim očnjacima je oko devete ili desete godine života. Tada trajni očnjak započinje sa svojim prvim kretnjama u kosti, a korijen mliječnog očnjaka počinje se resorbirati. Ako se dijagnostičkim metodama utvrdi da postoji potencijal za nastanak impakcije, kreće se s interceptivnom terapijom kako bi se ta pojava spriječila (15). Interceptivni postupak podrazumijeva vađenje mliječnog očnjaka, preoblikovanje zubnog luka širenjem u transverzali te uporabu obraznog luka (8). Dok neki autori smatraju da se vađenjem mliječnog očnjaka u dobi od osam ili devet godina potiče nicanje i samostalno ispravljanje labijalne ili intraalveolarne impakcije, drugi smatraju da je vađenje mliječnih očnjaka i prvih pretkutnjaka učinkovitiji interceptivni postupak jer se njime postiže bolji položaj očnjaka u kosti. Postoje još dva interceptivna pristupa od kojih se prema jednom smatra da će se normalno nicanje očnjaka potaknuti uobičajenim ortodontskim otvaranjem prostora, a prema drugom da se nicanje potiče širenjem nepca s ciljem povećanja dužine luka gornje čeljusti (20). Nakon ekstrakcije očnjaka pacijenta je potrebno redovito pratiti uz radiološke snimke svakih 6 mjeseci. Ako u periodu od 12 mjeseci od ekstrakcije ne dođe do poboljšanja položaja očnjaka ili ako nakon trinaeste godine starosti trajni očnjak spontano ne nikne, potrebno je razmišljati o kirurško-ortodontskom tretmanu impaktiranog očnjaka (8, 21).

### **2.2.2.1.2. Kirurške metode**

Kada se interceptivnim postupcima ne može postići željeni učinak terapije, potrebno je krenuti prema kirurško-ortodontskoj metodi liječenja impaktiranih zuba. Labijalno impaktirani očnjaci mogu se prikazati trima kirurškim metodama, a to su: ekscizijsko otvaranje, apikalno pomaknut režanj te nicanje ispod zatvorenog režnja (20). Prije odabira bilo koje od tri kirurške metode prikazivanja potrebno je odrediti točan položaj impaktiranog zuba. Kada je riječ o labijalnoj impakciji, na sluznici se može palpirati zub te uočiti izbočina, no u slučaju impakcije u sredini grebena ili palatinalno, zub se ne može palpirati. U svim slučajevima potrebno je zub radiološki prikazati snimanjem dviju rendgenskih snimaka pod različitim kutovima ili CBCT snimkama kojima se može prikazati položaj impaktiranog zuba u odnosu na susjedne zube (20). Labijalno impaktirani očnjak može biti smješten normalno ili

---

ektopično. Zub je smješten ektopično ako se nalazi mezijalno od lateralnog sjekutića ili distalno od prvog pretkutnjaka te je za tako smještene zube prikladna metoda apikalno pomaknutog režnja. Ta je metoda pogodna jer ortodontu omogućava dobar pristup za primjenu odgovarajuće ortodontske sile kojom će impaktirani zub dovesti na odgovarajuće mjesto u zubnom luku „preskakanjem“ preko lateralnog sjekutića ili pretkutnjaka bez oštećenja susjednih zuba. Labijalno impaktiranim zubima smještenim bliže sredini alveole najjednostavnije je pristupiti. Oni se prikazuju metodom zatvorene erupcije. Tada se ortodontskim izvlačenjem zub pomiče kroz sredinu grebena oponašajući prirodni put nicanja (20).

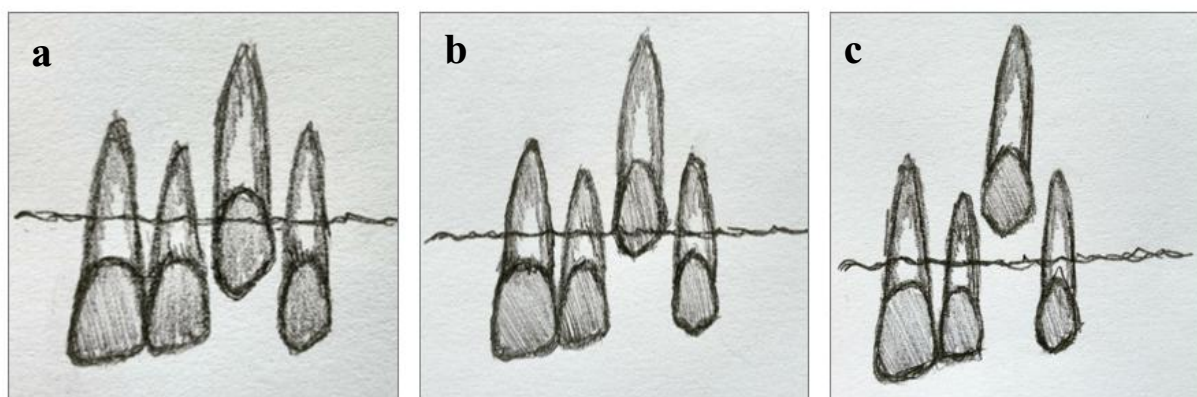
Pri odabiru odgovarajuće kirurške metode prikaza impaktiranih zuba primjenjuju se četiri mjerila (27):

1. *Labiolingvalni položaj krune impaktiranog zuba*

Kada je zub impaktiran labijalno, kosti koja prekriva zub ima jako malo ili uopće ne postoji. U tom se slučaju za prikaz impaktiranog zuba može koristiti bilo koja od tri metode prikaza. Ako se impaktirani zub nalazi u sredini alveole, na labijalnoj se plohi krune zuba nalazi debeli sloj kosti koji je potrebno ukloniti. Tada se ne preporučuju metode ekscizije i apikalno pomaknutog režnja.

2. *Vertikalni položaj zuba u odnosu na mukogingivalno spojište*

Ako se veći dio krune impaktiranog zuba nalazi koronalno u odnosu na mukogingivalno spojište, mogu se koristiti sve tri metode kirurškog prikazivanja (Slika 3a). Ako je kruna impaktiranog zuba smještena apikalnije od mukogingivalnog spojišta (Slika 3b), ekscizijska metoda prikazivanja zuba nije primjerena jer bi nakon nicanja zuba na labijalnoj plohi došlo do nedostatka gingive. Kada je zub smješten znatno apikalnije u odnosu na mukogingivalno spojište (Slika 3c), preporučuje se metoda zatvorenog režnja kojom se osigurava dovoljno odgovarajuće gingive i stabilan rezultat (20).



Slika 3. Prikaz impaktiranog očnjaka u odnosu na mukogingivalno spojište. a) Kruna impaktiranog očnjaka smještena koronalnije u odnosu na mukogingivalno spojište. b) Kruna impaktiranog očnjaka smještena apikalnije u odnosu na mukogingivalno spojište. c) Kruna impaktiranog očnjaka smještena znatno apikalnije u odnosu na mukogingivalno spojište.

### 3. *Količina gingive u području impaktiranog očnjaka*

Ako je količina gingive dovoljna da se nakon erupcije na očnjaku stvori područje pričvrsnosti gingive od najmanje dva do tri milimetra, može se koristiti bilo koja od tri kirurške metode prikazivanja. No, ako je količina gingive neodgovarajuća, može se koristiti samo metoda apikalno pomaknutog režnja jer je to jedina metoda koja će stvoriti više gingive.

### 4. *Meziodistalni položaj krune očnjaka*


Kada je kruna impaktiranog očnjaka pomaknuta mezijalno, preko korijena lateralnog sjekutića, metoda prikazivanja nakon koje je zub najlakše pomicati kroz alveolu je metoda apikalno pomaknutog režnja. Kod takvog smještaja impaktiranog zuba u kosti, ne preporučuju se ekscizija ili metoda zatvorene erupcije (20).

Prognoza uspješnosti ortodontsko-kirurškog liječenja očnjaka direktno ovisi o njegovom položaju. Što je on postavljen horizontalnije, medijalnije i dalje od okluzalne ravnine, uspješnost liječenja je manja (28).

Kokich je položaj očnjaka u odnosu na lateralni sjekutić podijelio u četiri zone (Slika 4). U prvoj zoni vrh očnjaka dodiruje distalnu plohu lateralnog sjekutića, a u drugoj sredinu istog zuba. Ta dva položaja izuzetno su povoljna za ortodontsku korekciju. U trećoj zoni vrh očnjaka dodiruje mezijalnu plohu lateralnog sjekutića te ima dobre izgleda za uspješnost

ortodontske terapije. Najneizvjesnije je liječenje u četvrtoj zoni gdje je očnjak smješten između lateralnog i središnjeg sjekutića ili još više pomaknut prema medijalnoj liniji (28).

Liječenje labijalno impaktiranih očnjaka jednostavnije je i brže od palatinalno smještenih za koje je potrebno veliko strpljenje te duži vremenski period (28).



Slika 4. Četiri zone položaja impaktiranog očnjaka prema Kokichu.

#### EKTOPIČNA LABIJALNA IMPAKCIJA

Najčešća ektopična labijalna impakcija očnjaka je ona mezijalna koja prekriva korijen lateralnog sjekutića. Tako položeni očnjaci prikazuju se metodom apikalno pomaknutog režnja, no za nju je potrebno postojanje najmanje četiri do šest milimetara gingive na susjednom lateralnom i središnjem sjekutiću. Uz to, preporučuje se i provjera razine labijalne kosti. Ako je razina labijalne kosti normalna, može se odignuti mukoperiostalni režanj, odnosno režanj pune debljine, ali ako postoji labijalna dehiscencija, radi se djelomični režanj. Nakon odizanja režnja zub je potrebno prikazati uklanjanjem kosti koja prekriva krunu zuba. Zub se prikazuje stvaranjem otvora nešto većeg od veličine same krune. Odignuti režanj šiva se za periost resorptivnim koncima tako da kruna ostane otkrivena, na zub se lijepi bravica i stavlja zaštita kako ne bi došlo do ponovnog prerastanja gingive. S ortodontskom terapijom može se započeti šest tjedana nakon zahvata (20).

Postoje slučajevi kada količina gingive oko sjekutića nije dovoljna. Tada se na području bezubog grebena oblikuje peteljasti režanj u koji treba uključiti barem dva milimetra

gingive. U tim slučajevima oblikovanje režnja nije jednostavno zbog udaljenosti između impaktiranog zuba i bezubog područja te je kirurški zahvat potrebno pažljivo isplanirati kako bi se omogućilo otkrivanje impaktiranog zuba i sačuvala gingiva oko sjekutića (20).

Ponekada je kirurški pristup režnjem nemoguć i nerazuman zbog visokog labijalnog položaja impaktiranog zuba. U tim se slučajevima na sluznici radi prozorčić kako bi se prikazao zahvaćeni zub. Nakon smještanja zuba u odgovarajući položaj, prozorčić se može prekriti gingivnim ili vezivnim transplantatom. U slučajevima kada su impakcije toliko visoko i duboko u vestibulumu da niti jedan kirurški zahvat ne bi bio odgovarajući, a ortodontsko izvlačenje rezultiralo bi komplikacijama, ipak se odlučuje da će terapijski postupak biti vađenje impaktiranog zuba (20).

Nakon kirurškog prikazivanja impaktiranog zuba, na prikazani se zub lijepi bravica ili lančić te se započinje s primjenom ortodontske sile kojom će se zub dovesti na odgovarajuće mjesto u zubom luku. Sila koja će se primjenjivati mora biti pažljivo isplanirana kako ne bi došlo do oštećenja okolnih korjenova i kosti susjednih zuba te kako bi potaknula fiziološki pomak impaktiranog zuba. Na odabir odgovarajuće sile utječe položaj impaktiranog zuba u odnosu na susjedne zube i alveolarnu kost. Neodgovarajuća sila može zaustaviti pomak zuba, dovesti do resorpcije korjenova te ugroziti labijalnu koštanu potporu susjednih zuba (20). Ortodont mora izabrati silu koja će impaktirani očnjak dovesti na sredinu alveolarnog grebena jer ta metoda osigurava odgovarajuće labijalne odnose gingive na tretiranom zubu. Biomehanika koja impaktirani zub vuče labijalno trebala bi se izbjegavati jer se na taj način stvara labijalna dehiscencija kosti te ubrzana migracija labijalne marginalne gingive što rezultira stvaranjem recesija (27).

Biomehanika izvlačenja mezijalno smještenog gornjeg očnjaka ovisi o tome koliko je visoko očnjak u odnosu na korijen lateralnog sjekutića. Ako je kruna očnjaka smještena neposredno na sredini ili u blizini sredine korijena susjednog lateralnog sjekutića, za pomak zuba u zubni niz primjenjuje se direktna distalna sila elastomernog lančića jer je kruna očnjaka dovoljno udaljena prema labijalno. Smatra se da je idealni fiziološki proces pomak korijena a ne krune kroz kost. Dakle, kada se kruna impaktiranog očnjaka nalazi izvan alveole, moguće je primjenjivati direktni distalni pomak jer tako caklina ne pritišće kost, a korijen se fiziološki pomiče u kosti te očnjak dolazi na odgovarajuću poziciju. Kada je kruna impaktiranog očnjaka smještena unutar alveole, potrebno je prvo krunu pomaknuti labijalno te kada se ona nalazi labijalno od kortikalne kosti započinje se distalni pomak prema konačnom položaju.

Opsežno uklanjanje kosti s ciljem oslobađanja putanje za krunu zuba ne preporučuje se jer na taj način količina kosti, ako u budućnosti dođe do potrebe stavljanja implantata, neće biti dostatna. Nakon primjene distalno usmjerene sile i pomaka krune impaktiranog očnjaka kraj lateralnog sjekutića može se započeti s primjenom vertikalne sile kako bi se zub pomaknuo na mjesto. Dok se kruna očnjaka pomiče distalno, s lateralnog sjekutića je potrebno pomaknuti bravicu kako bi se omogućilo pomicanje sjekutića ako mu se kruna očnjaka previše približi. Na taj se način sprječava resorpcija korijena i kosti lateralnog sjekutića (20).

Veliki su izazov visoke apikalne labijalne impakcije kada se kruna impaktiranog očnjaka nalazi u neposrednoj blizini korijena lateralnog sjekutića. Kruna očnjaka je tada smještena dublje u alveoli, ali i dalje labijalno te je prvi ortodontski pomak potrebno usmjeriti labijalno. Dva su najčešća načina kako ortodontsku silu usmjeriti labijalno, pomoću Ballista petlje te pomoću labijalnog luka. Ballista petlja radi se od okrugle žice debljine 0,018 inča koja je pasivna kada je okrenuta labijalno. Ta se petlja aktivacijom povuče prema očnjaku te tada stvara silu koja krunu očnjaka vuče labijalno. Kada se kruna očnjaka nalazi u dovoljnom labijalnom položaju ona se još elastomernim lančićem vuče distalno i okluzalno. Greška je duboko impaktirane očnjake pomicati direktno distalno jer to ne dovodi do fiziološkog pomaka. Direktnim distalnim pomakom caklina zuba pritišće alveolarnu kortikalnu kost te se pomak krune impaktiranog zuba događa nakon dužeg vremena kada je caklina zuba zbog pritiska uzrokovala nekrozu kosti. Uz to, djelovanjem direktne distalne sile na dublje impaktirane očnjake može doći i do recipročnog pomaka sidrišnih zubi prema impaktiranom očnjaku (20).

Osim Ballista petlje za direktni labijalni pomak impaktiranog očnjaka koristi se i labijalni luk. On ulazi u tube za *headgear* na gornjim prvim kutnjacima, a na njega se mogu zalemiti i vertikalne žice koje bi trebale sezati do labijalne impakcije. Na zalemljene pomoćne žice može se dodati petlja koja bi stvarala direktnu labijalnu silu, a zatim se sila može usmjeriti distalno (20).

Ponekad se prije distalnog pomaka impaktiranog očnjaka koristi metoda palatinalnog pomicanja lateralnog sjekutića pomoću transpalatinalnog luka s pomoćnom žicom. Nakon pomaka sjekutića prema palatinalno i dovoljnog distalnog pomaka očnjaka, kada je sigurno da se korijen sjekutića ne može oštetiti, radi se ponovni pomak lateralnog sjekutića u normalni položaj (20).



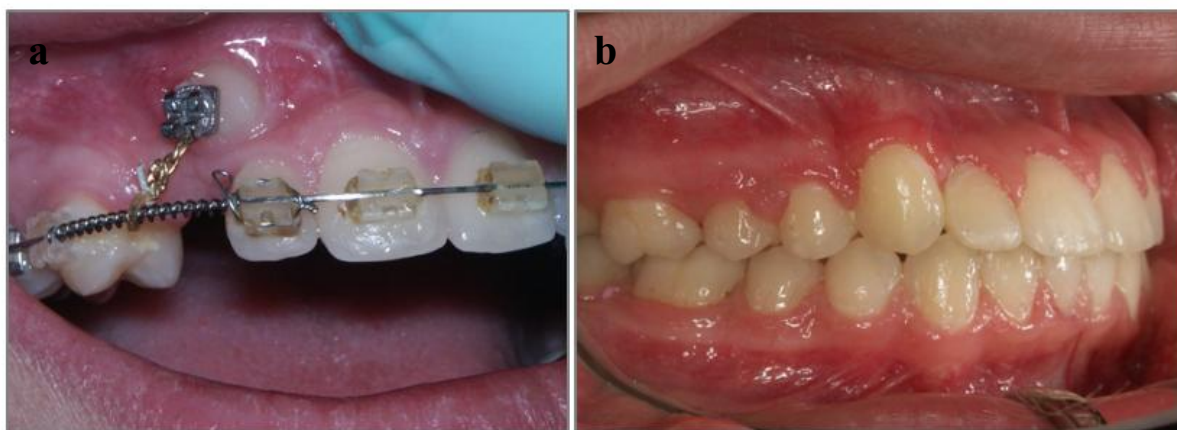
---

## LABIJALNA KORONALNA NEDISLOCIRANA IMPAKCIJA

Kada je kruna impaktiranog očnjaka smještena koronalno od caklinsko-cementnog spojišta te kada je prisutan široki pojas pričvrstne gingive, krunu je moguće prikazati gingivektomijom bez potrebe za uklanjanjem kosti. Time se prikažu dvije trećine krune impaktiranog zuba te oko zuba ostane dovoljno pričvrstnog tkiva. Nakon gingivektomije postavlja se zaštitni zavoj na tjedan dana kako bi se spriječilo ponovno prerastanje tkiva, a pacijentu se daju upute o oralnoj higijeni zuba četkanjem i otopinom klorheksidina kako bi se spriječila proliferacija tkiva. Kada nakon tri tjedna tkivo zacijeli, na zub se lijepi bravica te se započinje s ortodontskom terapijom (20).

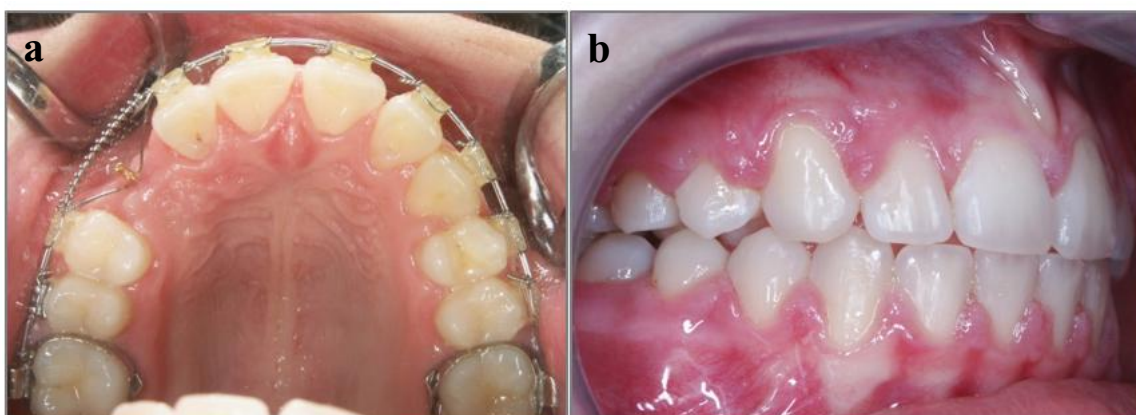
## LABIJALNA APIKALNA NEDISLOCIRANA IMPAKCIJA

Kada se impaktirani zub nalazi u blizini caklinsko-cementnog spojišta ili nešto apikalnije od njega, kao metoda prikaza ne preporučuje se gingivektomija jer se njome ne bi ostavio dovoljno širok pojas pričvrstne gingive. Pri takvom smještaju zuba preporučuju se metode apikalno pomaknutog ili zatvorenog režnja. Kut impakcije utječe na odabir najbolje metode, a autori, kada je god to moguće, predlažu metodu zatvorenog režnja. Kada je zub nagnut pod kutom od 30 do 45 stupnjeva, metoda izbora je apikalno pomaknuti režanj, no ako je zub uspravan s minimalnim nagibom i impaktiran visoko u vestibulumu ili u sredini alveole, metoda izbora je metoda zatvorenog režnja. Šest tjedana nakon kirurškog zahvata, kada tkivo zacijeli, može se započeti s ortodontskom terapijom (Slika 5) (20).



Slika 5. Terapija labijalno impaktiranog očnjaka. a) Impaktirani očnjak izvučen lančićem. b) Stanje nakon završene terapije. Preuzeto s dopuštenjem izv. prof. dr. sc. Martine Šlaj.

Kada je zub smješten između korjenova lateralnog sjekutića i prvog pretkutnjaka, najvjerojatnije se nalazi u sredini alveole te ima intaktne ploče kortikalne kosti i s labijalne i s palatinalne strane. Za njegovo prikazivanje koristi se metoda zatvorene erupcije (Slika 6). Prilikom kirurškog zahvata jedan kraj lančića pričvrsti se za labijalnu plohu krune impaktiranog zuba, a drugi kraj kroz otvor na grebenu visi u usnoj šupljini. Izvlačenje tako položenih zuba radi se pomoću Ballista petlje čija bi duljina trebala biti jednaka udaljenosti žičanog luka od sredine grebena. Ona se u pasivnom stanju produžuje okluzalno prema suprotnom luku. Kada se započinje s ortodontskim vlakom, kraj lančića koji visi u usnoj šupljini pričvrsti se za prethodno apikalno rotiranu Ballista petlju koja se na taj način aktivira. Tako je sila koja djeluje na zub usmjerena okluzalno i zub bi trebao niknuti u sredini grebena. Kako se Ballista petljom zub vuče okomito te nije potrebna resorpcija kosti, može doći do prebrzog izvlačenja zuba. Zbog toga se preporučuje micanje oko 1 milimetar mjesečno (20).



Slika 6. Terapija impaktiranog očnjaka. a) Izvlačenje impaktiranog očnjaka metodom zatvorene erupcije. b) Stanje nakon završene terapije. Preuzeto s dopuštenjem izv. prof. dr. sc. Martine Šlaj.

#### LABIJALNA VISOKA NEDISLOCIRANA IMPAKCIJA

Kada je zub smješten visoko u vestibulumu s minimalnim nagibom ili u sredini alveole, prikazuje se metodom zatvorene erupcije. Napravi se rez po sredini grebena s rasteretnim okomitim rezovima labijalno, a u slučaju središnjeg položaja u alveoli dobro je učiniti i palatinalnu sulkularnu inciziju susjednog zuba radi lakšeg pristupa. Potrebno je odrediti točan položaj krune te ukloniti dovoljno kosti kako bi se prikazao najširi dio krune impaktiranog zuba. Nakon toga na labijalnu plohu zuba ili incizalni brid, ako je zub smješten u sredini

---

alveole, lijepi se lančić te režnjevi reponiraju. Prva aktivacija lančića može biti za dva do tri tjedna od zahvata, a sila se može stvarati vezivanjem lančića za luk, susjednu bravicu ili pomoću Ballista petlje kao i kod labijalne apikalne nedislocirane impakcije (20).

#### **2.2.2.2. Palatinalno impaktirani očnjaci**

Kada očnjak u dobi između 8. i 10. godine života ne napravi potrebnu tranziciju s palatinalne na bukalnu stranu, javit će se palatinalna impakcija. Pojava impaktiranih maksilarnih očnjaka javlja se u 0,8 – 2,8 % populacije, a od toga u 85 % slučajeva smješteni su palatinalno. Njihova je pojava više od dva puta češća u žena nego u muškaraca (29). S terapijom impaktiranih očnjaka mora se započeti što ranije kako ne bi došlo do komplikacija kao što su resorpcija korijena trajnih sjekutića ili oštećenja kosti koj se mogu vidjeti na rendgenskim snimkama (30). Terapijski postupak uključuje interseptivne ili kirurške, a zatim i ortodontske metode (20).

##### **2.2.2.2.1. Interseptivna terapija**

Kada se dijagnostičkim metodama otkrije da postoji mogućnost palatinalne impakcije trajnih maksilarnih očnjaka, potrebno je razmišljati o terapijskim mogućnostima. Ako se mogućnost impakcije otkrije na vrijeme, moguće je pravodobno liječenje kojim se djeluje preventivno te potiče normalno nicanje trajnih očnjaka. Kao jedan od interseptivnih postupaka predlaže se ekstrakcija mliječnih očnjaka u dobi od 10 do 13 godina. Smatra se da će taj postupak potaknuti normalnu erupciju trajnog očnjaka ili ga dovesti u bolju poziciju u kojoj će primjena ortodontske sile, ako je ona potrebna, biti olakšana (29). Taj postupak neće rezultirati uspjehom ako je impaktirani zub smješten previše mezijalno i prekriva više od polovice korijena lateralnog sjekutića te ako je kut između uzdužne osi impaktiranog očnjaka i srednje sagitalne ravnine veći od 55 stupnjeva (5). Nadalje, smatra se da ako unutar 12 mjeseci od ekstrakcije ne dođe do pomaka impaktiranog očnjaka, do pomaka vjerojatno neće ni doći te je potrebno razmišljati o drugim terapijskim postupcima (5).

Još jedan interseptivni postupak smatra se uspješnim u prevenciji impakcije trajnih maksilarnih očnjaka. To je ekstrakcija mliječnog očnjaka te ortodontsko otvaranje prostora

---

između lateralnog trajnog sjekutića i mliječnog kutnjaka ili trajnog pretkutnjaka, ovisno o dobi pacijenta. Tim se postupkom stvara dovoljno prostora za erupciju trajnog očnjaka te osigurava njegova erupcija prema sredini grebena. Nakon tog postupka bit će potrebna i završna ortodonska terapija kojom se zatvaraju preostali prostori (20).

#### **2.2.2.2. Kirurška terapija**

U slučajevima kada smještaj trajnog očnjaka nije odgovarajuć za interceptivnu terapiju, provode se kirurški postupci nakon kojih će zub niknuti ili spontano ili uz pomoć ortodonske terapije (20).

#### **METODA ZATVORENE ERUPCIJE**

Kirurško prikazivanje te ortodonsko izvlačenje impaktiranog očnjaka indicirani su kod pacijenata koji su u dobi kada se više ne može primjenjivati interceptivna terapija. U normalnim okolnostima korijen maksilarnog očnjaka završava sa svojom formacijom u dobi između 13 i 15 godina. Ako korijen impaktiranog očnjaka nije u potpunosti razvijen, a zub se nalazi u povoljnom položaju, nakon kirurškog prikazivanja može doći do spontane erupcije bez primjene ortodonske sile. Međutim, kada je apeks korijena impaktiranog zuba u potpunosti razvijen, jako su male šanse da zub spontano izraste u zubnom luku te je za njegovo nicanje potrebna kirurška i ortodonska terapija (31).

Metoda zatvorene erupcije dugo se koristi za prikazivanje palatinalno impaktiranih maksilarnih očnjaka. Ona podrazumijeva odizanje mukoperiostalnog režnja iznad impaktiranog zuba, prikaz zuba, uklanjanje dovoljne količine kosti kako bi se omogućio pomak zuba te pričvršćivanje zlatnog lančića. Lančić se najčešće lijepi za palatinalnu ili najdostupniju plohu rotiranog impaktiranog zuba te izlazi kroz palatinalni režanj. Nakon lijepljenja lančića, režanj se reponira preko zuba, a s primjenom sile koja će uzrokovati pomak zuba može se započeti nakon cijeljenja tkiva (20, 31).

Važno je da sila koja se koristi za izvlačenje palatinalno impaktiranih maksilarnih očnjaka bude usmjerena lingvalno, udaljavajući se od korijena lateralnog sjekutića. Na taj se način

---

izbjegava kontakt očnjaka i palatinalne kosti te tako sprječava oštećenje korijena sjekutića (20).

Pogrješke u vidu resorpcije korijena lateralnog sjekutića, gubitka kosti te nepoželjnih paradontnih pojava, javljaju se ako sila nije pravilno usmjerena, odnosno kada se impaktirani zub, umjesto distalno i palatinalno, vuče lateralno prema bezubom grebenu. Na taj način kruna očnjaka pritišće palatinalnu kost te ne može doći do fiziološke resorpcije kosti već resorpcije uzrokovane nekrozom. Osim toga, u tim slučajevima iza krune očnjaka izostaje remodelacija kosti. Takvom primjenom sile narušena je estetika jer je razina kosti i pričvrška distalno od lateralnog sjekutića na mjestu impaktiranog očnjaka apikalnija nego na kontralateralnoj strani. Kako bi se to izbjeglo, sila za izvlačenje palatinalno impaktiranih maksilarnih očnjaka prvo mora biti usmjerena lingvalno a tek onda lateralno jer se time čuva razina kosti te sprječava resorpcija korijena lateralnog sjekutića (20).

Nakon što se impaktirani očnjak smjesti u zubni niz, na njega se lijepi bravica te se pomoću superelastičnih nikal-titanskih i čeličnih žica podešava njegov labiooralni i meziodistalni položaj. Kao konačni rezultat dobije se očnjak s odgovarajućom angulacijom krune i korijena te zadovoljavajućom estetikom i funkcijom (8).

## PREDORTODONTSKO KIRURŠKO PRIKAZIVANJE I SPONTANO NICANJE

Do spontanog nicanja nakon kirurškog prikazivanja može doći ako korijen impaktiranog očnjaka još nije u potpunosti razvijen te ako se na ortopantomogramu procijeni da zub ima odgovarajući aksijalni nagib (31). Palatinalne impakcije dijele se na jednostavne i složene impakcije (20).

### *JEDNOSTAVNE PALATINALNE IMPAKCIJE*

U jednostavne palatinalne impakcije ubrajaju se očnjaci impaktirani palatinalno, ne preduboko u alveoli. Tako smještene očnjake najbolje je kirurškim postupkom prikazati, pustiti da spontano niknu te ih nakon toga uključiti u ortodontsku terapiju. Ovisno o smještaju mogu se prikazati dvama kirurškim postupcima, režnjem ili *punch* metodom. Kada se očnjak nalazi koronalno, blizu površine, na nepcu se može vidjeti izbočina sluznice. U tim slučajevima, impaktirani očnjaci najčešće nisu prekriveni kosti te je za njihovo prikazivanje

dovoljna *punch* metoda kojom se odstranjuje meko tkivo s površine zuba. Nakon ekscizijske gingivektomije ponekad je, zbog mogućnosti prerastanja mekog tkiva, zub potrebno prekriti zaštitom u obliku zavoja (20).

Ako su palatinalno impaktirani očnjaci smješteni apikalnije i dublje u kosti, prikazuju se režnjem. Tada je s impaktiranog zuba potrebno ukloniti sluznicu te kost kako bi se omogućila spontana erupcija. Odiže se puni mukoperiostalni režanj koji započinje u gingivalnom sulkusu postraničnih zubi te se pruža od pretkutnjaka s jedne strane do sredine nepca s druge strane. S palatinalne strane lateralnog i središnjeg sjekutića potrebno je ostaviti dva do tri milimetra gingive u obliku ovratnika. Palatinalne rezove postavljene između gingivalnog grebena i palatinalnog svoda potrebno je izbjegavati kako ne bi došlo do oštećenja palatinalne arterije. Nakon odizanja režnja uklanja se kost sve do caklinsko-cementnog spojišta kako bi se prikazala kruna zuba i omogućila spontana erupcija (20, 21). Ako je u usnoj šupljini prisutan mliječni očnjak, on se pri ovom kirurškom zahvatu uklanja (20).

Nakon prikaza krune impaktiranog očnjaka na temelju iskustva odlučuje se postoji li potreba za lijepljenjem bravice i parodontnim zavojem. Ako zub nije preduboko u kosti i kirurg procijeni da za vrijeme cijeljenja neće doći do prerastanja tkiva, bravica i zavoj nisu potrebni. Međutim, ako je zub smješten duboko u kosti te se procijeni da postoji mogućnost prerastanja tkiva, na zub se stavljaju bravica i parodontni zavoj. Zavoj na tom mjestu može stajati i do 5 mjeseci, a za to vrijeme zub nikne do površine nepca te se tada zavoj može ukloniti. Prednost postavljanja bravice na dublje impaktirane očnjake je, osim mehaničke retencije zavoja, i mogućnost ponovnog prikazivanja zuba gingivektomijom u slučajevima kada dođe do preranog ispadanja parodontnog zavoja i prerastanja tkiva (20).

Nakon prikaza zuba i odluke o postavljanju bravice i zavoja potrebno je režanj vratiti na njegovo mjesto. Prije reponiranja režnja potrebno je na njemu napraviti fenestraciju, odnosno, otvor koji se nalazi na mjestu krune impaktiranog zuba. Na taj način zub ostane otvoren i nakon vraćanja režnja (20).

Rubovi tkiva oko impaktiranog zuba najčešće epiteliziraju za četiri do šest tjedana, a zub dosegne okluzalnu ravninu za šest do osam mjeseci. U tom trenutku na izrasli zub može se postaviti bravica te se započinje s primjenom ortodonske sile koja pomiče korijen kroz kost i krunu zuba dovodi na odgovarajuće mjesto u zubnom luku (27). Kruna se najčešće pomiče elastomernim lančićem, a nakon toga i korijen četvrtastim žicama (20).

---

*SLOŽENE PALATINALNE IMPAKCIJE*

U složene palatinalne impakcije ubrajaju se očnjaci koji su smješteni duboko u alveoli ili ako su impaktirani blizu ili iznad vrška korjenova gornjeg lateralnog i središnjeg sjekutića. Za prikazivanje tako položenih očnjaka odiže se puni režanj koji se pruža od kutnjaka do sredine nepca. Prilikom uklanjanja kosti mora se pažljivo postupati kako ne bi došlo do oštećenja korjenova središnjeg i lateralnog sjekutića. Nakon prikaza, na impaktirani zub stavlja se bravica, režanj fenestrira te reponira. Na taj način, nakon šivanja režnja kontinuiranim šavovima, na nepcu se vidi poput prozorčića otvoreni dio sluznice kroz kojeg izvire impaktirani zub s bravicom. U nekim slučajevima kod odraslih pacijenata može doći do pojave ankiloze palatinalno impaktiranog očnjaka, dok kod adolescenata to i nije slučaj. Ako postoji ankiloza, zub se može luksirati kako bi ga se oslobodilo, no najvjerojatnije će on ponovno ankilozirati. Pri završetku kirurškog prikazivanja ne započinje se odmah s primjenom ortodonske sile, već nakon dva do tri tjedna. Kod ove vrste impakcije, za stvaranje ekstruzivno i distalno usmjerene sile, koristi se transpalatinalni luk. Zub se izvlači prema distalno kako bi se udaljio od sjekutića te time spriječila resorpcija korjenova sjekutića. Takvo usmjerenje sile postiže se primjenom petlje koja je zalemljena na transpalatinalni luk. Nakon što je zub dovoljno izvučen, na njega se postavlja bravica pomoću koje se on dovodi na odgovarajuće mjesto u zubnom nizu (20).

*PREDNOSTI I NEDOSTATCI PREDORTODONTSKOG KIRURŠKOG PRIKAZA*

Kirurško prikazivanje prije ortodoncije i spontano omogućavanje nicanja palatinalno impaktiranih očnjaka ima nekoliko prednosti:

- Nakon uklanjanja kosti i mekog tkiva, impaktirani očnjaci često mogu sami spontano niknuti pa za njihovo nicanje nije potrebna ortodonska terapija. Pri takvom spontanom nicanju, kruna očnjaka kreće se prema sredini nepca te se na taj način udaljava od korjenova središnjeg i lateralnog sjekutića. Time se sprječava resorpcija korjenova sjekutića te dolazi do stvaranja reparatornog staničnog cementa (32, 33).
- Kirurško prikazivanje impaktiranih očnjaka može se izvesti za vrijeme mješovite denticije čime se skraćuje vrijeme ortodonske terapije s kojom se započinje tek nakon nicanja očnjaka (34).

- Palatinalno impaktirani očnjaci koji su niknuli spontano imaju zdraviju razinu kosti i pričvrška od onih koji su izvučeni metodom zatvorene erupcije i lateralnim pomakom. Istraživanja su pokazala da impaktirani očnjaci koji su se izvlačili metodom zatvorene erupcije i lateralnim pomakom pokazuju gubitak kosti i dublje sulkuse u odnosu na one koji su spontano niknuli (35).

Najveći nedostatak predortodontskog kirurškog prikazivanja impaktiranog zuba je otvor u gingivi te bol i nelagoda koja se javlja kod pacijenata. Preporučuje se da se zub nakon kirurškog prikazivanja ne ostavlja otvorenim, već se na njega stavlja bravica i parodontni zavoj kako bi se omogućilo normalno cijeljenje tkiva oko impaktiranog zuba. Zavoj se uklanja tek nakon što zub izraste iznad razine nepca, kada je već došlo do cijeljenja gingive i stvaranja zdravog ruba oko krune očnjaka (20).

### **2.2.3. Impaktirani donji očnjaci**

Impakcija mandibularnih očnjaka javlja se deset puta rjeđe od impakcije maksilarnih očnjaka s učestalošću od 0,05 do 0,4 %. Kao i maksilarni očnjaci, tri puta češće javljaju se u žena nego u muškaraca (21, 36). Mogu biti impaktirani labijalno ili u sredini alveole. Za impakcije smještene u sredini alveole karakterističan je vertikalni položaj zuba te su kao takve u dobrom položaju za izvlačenje, a prikazuju se metodom zatvorene erupcije. Labijalne impakcije obično su ektopične i pod kutom te se prikazuju metodom apikalno pomaknutog režnja (20). Postoje slučajevi kada su impaktirani mandibularni očnjaci smješteni horizontalno ili ispod apeksa mandibularnih sjekutića, no labijalna impakcija javlja se izrazito rijetko (21).

Nakon dijagnostike postojanja mandibularne impakcije očnjaka odlučuje se o terapiji, a postoji više terapijskih mogućnosti (21):

- bez ikakve terapije uz kliničke i rendgenske kontrole,
- ekstrakcija impaktiranog očnjaka,
- kirurško prikazivanje kao pomoć erupciji,
- kirurško prikazivanje i ortodontsko izvlačenje,
- transplantacija očnjaka.



---

U slučajevima kada je impaktirani mandibularni očnjak smješten apikalno od korjenova i bez ikakvih patoloških promjena, terapija neće biti potrebna već redovita klinička i radiološka kontrola (21).

Kada očnjak nije u povoljnoj poziciji za primjenu terapije koja bi uključila njegovo zadržavanje u usnoj šupljini, potrebna je njegova ekstrakcija (21).

Terapija transplantacijom primjenjuje se samo u slučajevima kada korijen impaktiranog zuba nije u potpunosti razvijen, odnosno, kada apeks nije formiran. Na taj se način očnjak može postaviti na njegovo odgovarajuće mjesto, ali je prilikom izvođenja kirurškog zahvata potrebno pripaziti da ne dođe do oštećenja korijena. Nakon transplantacije zub je potrebno imobilizirati na dva mjeseca te je tek nakon tog perioda dozvoljena primjena ortodontske sile (21).

U slučajevima kirurško-ortodontske terapije, kao i kod svakog impaktiranog zuba, pa tako i kod impaktiranih mandibularnih očnjaka, prije bilo kakvog kirurškog prikazivanja potrebno je u zubnom luku stvoriti dovoljno mjesta za smještaj očnjaka (20).

#### **2.2.3.1. Vertikalno impaktirani očnjaci**

Ako su vertikalno položeni mandibularni očnjaci smješteni u sredini alveole ili labijalno, i nisu pod kutom, mogu se prikazati metodom zatvorene erupcije. Rez se napravi po hrptu grebena te konzervativno odigne režanj. Ponekad je za uklanjanje kosti potrebno napraviti i vertikalne incizije. Labijalno impaktirani donji očnjaci često mogu biti položeni ektopično i pod kutom te im se može pristupiti samo apikalno pomaknutim režnjem. Na prikazani zub direktno se lijepi lančić, a zatim režanj reponira. S primjenom sile može se započeti nakon dva tjedna, a za izvlačenje je najprikladnija Ballista petlja. Kada zub izraste u usnu šupljinu, na njega se stavlja bravica te na kraju podešava konačni labiooralni i meziodistalni položaj očnjaka u zubnom luku (20).

### **2.2.3.2. Horizontalno impaktirani očnjaci**

Kod horizontalno impaktiranih donjih očnjaka jako je važan dobar plan terapije te procjena rizika od oštećenja okolnih zuba i kosti. Oni kojima vrh nije smješten preblizu, ili čak preko medijalne linije, mogu se kirurški prikazati, ortodontski izvući te smjestiti u pravi položaj. No, ako je impaktirani očnjak preblizu ili čak preko medijalne linije, ortodontski pomak neće biti moguć te je u tim slučajevima jedina terapijska mogućnost ekstrakcija (20).

Prilikom odabira kirurške metode za prikaz zuba važno je procijeniti količinu pričvrzne gingive. Horizontalno impaktirani zubi prikazuju se metodom apikalno pomaknutog režnja. U slučajevima kada količina pričvrzne gingive nije dovoljna, prije prikaza zuba potrebno je područje prekriti transplantatom. S prvom primjenom ortodontske sile i prvim ortodontskim pomakom započinje se nakon četiri do šest tjedana od kirurškog zahvata. Prvi pomak zuba mora biti usmjeren labijalno, nakon čega se na zub lijepi bravica i pomiče ga se prema zubnom luku. Kod ovih impakcija kao pomoć pri pomaku zuba koriste se privremena dodatna sidrišta kao npr. mini vijak implantati. Oni se najčešće postavljaju u blizini mukogingivnog spojišta, između prvog i drugog pretkutnjaka. Metoda postavljanja je ili *punch* odizanje sluznice ili, u slučaju potrebe, odizanje malog režnja (20).

### **2.2.4. Impaktirani pretkutnjaci**

Nakon trećih kutnjaka i maksilarnih očnjaka, pretkutnjaci su treći zubi po učestalosti impakcije s pojavom od 0,5 % slučajeva. Tu je uglavnom riječ o drugim pretkutnjacima od kojih je najčešće impaktiran donji drugi pretkutnjak, dok je impakcija gornjih pretkutnjaka rijetka. Ta je pojava češća u žena nego u muškaraca (13, 37). Smatra se da je najčešći uzrok impakcije drugih pretkutnjaka prerana ekstrakcija mliječnog prethodnika te su i gornji i donji drugi pretkutnjaci pri tome smješteni u sredini alveole ili palatinalno odnosno lingvalno, dok su bukalne impakcije vrlo rijetke (5).

Prije početka bilo kakve terapija na pretkutnjacima potrebno je klinički i radiološki ustanoviti postojanje impakcije. Premolari impaktirani u sredini alveole ili palatinalno ne mogu se palpirati, dok oni koji su u mandibuli impaktirani lingvalno mogu. Impaktirani pretkutnjaci

---

moгу se prikazati nekom od dviju kirurških metoda, tehnikom zatvorene erupcije ili predortodontskim kirurškim otvaranjem zuba (20).

## METODA ZATVORENE ERUPCIJE I ORTODONTSKO IZVLAČENJE

Lingvalno impaktirani donji pretkutnjaci prikazuju se metodom zatvorene erupcije, odizanjem lingvalnog režnja pune debljine. Režanj se pruža od očnjaka do mezijalne plohe drugog kutnjaka te je ponekad, ako se zub nalazi u blizini korjenova susjednih zuba, potrebno napraviti i vertikalne incizije. Ukloni se dovoljna količina kosti da se zub prikaže te se na njega lijepi zlatni lančić, a režanj reponira. S ortodontskim izvlačenjem zuba može se započeti za tjedan ili dva (12).

Prije ortodontskog izvlačenja impaktiranih premolara jako je važno precizno procijeniti smještaj impaktiranog zuba kako bi se izabrala odgovarajuća biomehanika koja neće uzrokovati oštećenja susjednih zuba i struktura. Biomehanika ovisi o položaju korijena i dubini impakcije (20).

Terapija Ballista petljom primjenjuje se u slučajevima uspravne ili gotovo uspravne impakcije u sredini alveole. Da bi sila djelovala u odgovarajućem smjeru, kroz sredinu grebena, dužina Ballista petlje treba biti jednaka udaljenosti od sredine alveolarnog grebena do žičanog luka. Pomicanjem Ballista petlje prema koronalno stvara se sila za erupciju impaktiranog zuba te se na taj način zub izvlači vertikalno između labijalnog i lingvalnog kortikalisa. Nakon pojave zuba u usnoj šupljini na njega se postavlja bravica kako bi ga se smjestilo na odgovarajuće mjesto u zubnom luku (20).

Kod palatinalno ili lingvalno impaktiranog pretkutnjaka koji leži lingvalno od korjenova prvog kutnjaka, nije preporučljivo izvlačenje Ballista petljom prema sredini grebena jer može doći do oštećenja i resorpcije korjenova prvog kutnjaka. U tim slučajevima predlaže se primjena sile prema mezijalno, a zatim prema zubnom luku pomoću elastomernog lančića. Pri tome je jako važno osigurati dobro sidrište za elastomerni lančić što se postiže palatinalnim ili lingvalnim lukom ili mini vijak implantatom. U slučajevima kada impaktirani donji pretkutnjak promijeni eruptivnu putanju prema distalno, važno je što prije odmaknuti krunu impaktiranog zuba od kutnjaka. To se radi pomoću elastomernog lančića ili nitolinskom oprugom pričvršćenom na lingvalni ili palatinalni luk ili mini vijak implantat (20).

---

## PREDORTODONTSKO KIRURŠKO PRIKAZIVANJE IMPAKTIRANOG ZUBA

Ova se metoda koristi kod impakcije maksilarnih pretkutnjaka na nepcu ili u alveoli. Odigne se režanj koji se pruža od mezijalne plohe kutnjaka do očnjaka, ukloni se kost kako bi se prikazala kruna, lijepi se bravica, a zatim režanj fenestrira i reponira. Zub je potrebno prekriti parodontnim zavojem koji se može ukloniti nakon nekoliko tjedana. U slučajevima visoke palatinalne impakcije zavoj se ostavlja duže, čak dva ili tri mjeseca. Nakon što zub dovoljno izraste, može se započeti s aktivnom ortodontskom terapijom kojom se zub smjesti na odgovarajuće mjesto u zubnom luku (20).

### **2.2.5. Impaktirani kutnjaci**

Impaktirani kutnjaci mogu se pojaviti i u gornjoj i u donjoj čeljusti, no nešto veća učestalost je u donjoj. Postoji mogućnost impakcije prvog, drugog i trećeg kutnjaka, ali najčešće impaktirani kutnjak i zub u usnoj šupljini je treći kutnjak. Pojava impakcije trajnog prvog i drugog kutnjaka je izrazito rijetka, no ako se ona pojavi potrebno ju je što prije dijagnosticirati i liječiti. Trajni kutnjaci imaju veliku važnost u održavanju okluzije te koordinaciji rasta lica. Poremećaj nicanja te pojava impakcije trajnih kutnjaka mogu dovesti do brojnih komplikacija kao što su: smanjenje vertikalne dimenzije okluzije, stražnji otvoreni zagriz, izrastanje antagonističkih zuba, resorpcija i nagib susjednih zuba, stvaranje ciste itd. Kako bi se komplikacije svele na minimum, potrebno je što ranije započeti s terapijskim postupkom (38).

#### **2.2.5.1. Prvi kutnjaci**

Impakcija donjih prvih kutnjaka izrazito je rijetka, javlja se u svega 0,01 % slučajeva, a kada se pojavi, kutnjak je najčešće smješten u sredini alveole u potpunosti prekriven kosti. Zbog toga je kirurški pristup vrlo težak i prikaz zuba treba izvesti jako pažljivo (38). Kako bi se impaktiranom prvom kutnjaku omogućio pomak iz koštanog ležišta, cijelu krunu do ispod ekvatora potrebno je osloboditi pazeći da se ne oštete susjedni zubi. Zubi koji se mogu prikazati izvlače se metodom zatvorene erupcije uz odizanje nešto većeg reznja kako bi se osigurao pristup apikalnom području. Uklanja se kost pazeći da se ne oštete susjedni zubi i

mentalni živac, a nakon prikazivanja zuba slijedi lijepljenje bravice za okluzalnu plohu zuba. Režanj se reponira, a s primjenom ortodonske sile može se započeti nakon tjedan dana (20). Bravica koja se lijepi na okluzalnu plohu zuba sastoji se od kukice savijene od 0,030-inčnog čelika zalemljene na metalnu mrežicu te se izrađuje individualno kako kukica ne bi smetala okluziji, ali i da joj ortodont može lako pristupiti i zakvačiti gumicu. Sila koja se koristi za izvlačenje impaktiranog prvog kutnjaka usmjerena je vertikalno pomoću Ballista petlje ili elastomernog vlaka na distalni produžetak luka ili druge pomoćne naprave kao što je lingvalni luk. Ako nedostaje prostora u istoj čeljusti, elastična se sila može pričvrstiti na napravu u suprotnoj čeljusti. To mogu biti naprava za forsirano širenje čeljusti ili mini vijak implantat. Ovisno o smjeru u kojem se impaktirani zub izvlači, kao pomoć u stabilizaciji sidrišnih jedinica mogu se koristiti i lingvalni luk u donjoj ili transpalatinalni luk u gornjoj čeljusti. Kada se kukica na donjem kutnjaku počne dodirivati s krunom gornjeg kutnjaka, kukica se skida te stavlja bravica za završno pozicioniranje impaktiranog zuba (20).

Ako impaktirani kutnjak ima u potpunosti razvijene, jako zavijene ili dilacerirane korjenove, pomak je gotovo nemoguć te je takve kutnjake potrebno luksirati i izdignuti u pravilni položaj ili nešto apikalnije. Nakon toga na zub se postavlja bravica te ga se ortodontskim pomakom dovodi na konačno mjesto (20).

#### **2.2.5.2. Drugi kutnjaci**

Impakcija drugih kutnjaka javlja se nešto češće od prvih kutnjaka, ali i dalje rijetko, u samo 0,06 % slučajeva (38). Donji drugi kutnjaci najčešće su impaktirani u sredini alveole, a većinom su nagnuti mezijalno i zakočeni ispod prvih kutnjaka (20). Do impakcije najčešće dolazi za vrijeme ortodonske terapije kada mezijalni marginalni greben drugog kutnjaka upre u distalnu plohu prvog kutnjaka ili zapne za prsten na prvom kutnjaku. Zbog toga se drugi kutnjak, umjesto da nikne, progresivno naginje prema mezijalno. Osim toga, distalizacija prvog kutnjaka za vrijeme mješovite denticije povećava mogućnost impakcije drugog kutnjaka. Terapija impakcije drugog kutnjaka mora uključivati silu koja će kutnjak vući posteriorno te dovesti do njegovog ispravljanja. Kod jednostavnijih impakcija, kada kutnjak nije previše mezijalno nagnut, terapijski učinak može se postići postavljanjem gumice za separaciju zubi. Time se mezijalni greben impaktiranog zuba oslobodi te može doći do spontanog nicanja. Složenije impakcije zahtijevaju primjenu ortodontskih elemenata (39).

### **2.2.5.3. Treći kutnjaci**

Treći kutnjaci su zubi s najvećom učestalošću impakcije. Uzroci njihovog poremećenog nicanja su višestruki, a među njih se ubrajaju: nedostatak prostora, nepogodna angulacija, ektopični položaj, opstrukcija erupcijskog puta, kasna mineralizacija itd. (40). U kosti mogu biti rotirani pod različitim kutovima, a najčešći položaj kod impakcije je mezioangularni koji se javlja u 43 % slučajeva. Zatim ga slijede vertikalni, distoangularni i horizontalni (41). Impakcija trećih kutnjaka sa sobom može nositi brojne probleme i komplikacije. Među njih se ubrajaju: karijes, bol, oticanje, parestezije, nastanak džepa, perikoronitis, resorpcije korjenova, osteomijelitis, odontogene ciste i brojni drugi. Zbog toga je osnovna terapija impaktiranih trećih molara, ako izazivaju probleme, ekstrakcija (41).

### **2.3. Komplikacije i neželjeni ishodi**

U terapiji pacijenata s impaktiranim zubima postoji mogućnost pojave brojnih komplikacija koje se najčešće javljaju zbog pogrešno postavljene dijagnoze, nepravilno izvedenog kirurškog zahvata ili primjene neodgovarajuće ortodontske biomehanike. Problemi se najčešće javljaju kod adolescenata i odraslih, a manifestiraju se u vidu gubitka kosti, gubitka zuba ili poražavajuće estetike koju je teško ispraviti. Kako bi se mogućnost pojave komplikacija svela na minimum, a time i smanjilo negodovanje i tužbe pacijenata, velik značaj u terapiji ima pravilno postavljanje dijagnoze te odabir dobre i prikladne kirurške i ortodontske metode (20).

#### **Resorpcija korijena**

Kod nekih je pacijenata s impaktiranim trajnim maksilarnim očnjacima uočena resorpcija korjenova susjednog lateralnog sjekutića i često središnjeg sjekutića. Tu se radi o različitim stupnjevima resorpcije i skraćanja korijena. Ne zna se točan uzrok te pojave, ali se smatra da ona nastaje zbog kontakta između korjenova lateralnog ili središnjeg sjekutića s impaktiranim ektopičnim maksilarnim očnjakom. U normalnim se okolnostima pri rastu očnjaka korijen lateralnog sjekutića odmiče od njega, no ako ne dođe do odmicanja, javlja se resorpcija. U slučajevima kada postoji znatno skraćanje korijena, kruna očnjaka nalazi se u alveoli ili u

---

sredini grebena (20). Osim toga, Remington i suradnici zabilježili su pojavu zaustavljanja resorpcije nakon završetka ortodontske terapije. Do spoznaje su došli prateći nekoliko pacijenata dugo godina nakon terapije (42). Također, u vrijeme mješovite denticije, u dobi od sedam do jedanaest godina, izuzetno je važno praćenje rasta očnjaka od strane doktora dentalne medicine i specijalista pedodonata. Na taj se način putem ortopantomografskih i periapikalnih snimaka procjenjuje relativna udaljenost očnjaka od lateralnog i središnjeg sjekutića. Ako očnjak zadire u korijen sjekutića, potrebno je vađenje mliječnog očnjaka kako bi se popravila eruptivna putanja te tako spriječila resorpcija korijena sjekutića. Ako se i nakon tog zahvata putanja očnjaka ne popravi, kreće se s ortodontskom terapijom (20).

#### Nerazmjer dužina kruna

U nekim slučajevima, nakon ortodontskog zahvata, dolazi do pojave nerazmjera duljine kruna impaktiranog zuba te odgovarajućeg kontralateralnog zuba. To ponekad predstavlja estetski problem koji je potrebno riješiti odgovarajućim zahvatima. Uzrok nerazmjera duljine kruna nakon terapije očnjaka može biti recesija gingive impaktiranog zuba ili kratka klinička kruna odgovarajućeg očnjaka suprotne strane i češće se javljaju u slučajevima visoke labijalne impakcije. Ako postoji estetski problem, može se ukloniti gingivektomijom ili koštanom kirurgijom odgovarajućeg kontralateralnog očnjaka. Koštana je kirurgija potrebna zbog odnosa kosti i caklinsko-cementnog spojišta i uspostavljanja normalne biološke širine. Tim se načinom problem rješava odizanjem režnja te oblikovanjem ruba kosti čime se izjednačavaju dužine kruna očnjaka. U slučajevima kada postoji odgovarajuća pričvrtna gingiva i dovoljna dubina sulkusa (3 do 4 mm) može se učiniti i gingivektomija (20).

Osim nerazmjera duljine kruna na očnjacima, veliki estetski nedostatak je i nerazmjer duljine kruna na središnjim sjekutićima. Takav nesklad najčešće nastaje zbog neodgovarajućeg kirurškog postupka koji pogoduje nastanku recesija. Nepravilno indicirana metoda apikalno pomaknutog režnja na impaktiranim središnjim sjekutićima može uzrokovati brojne nepoželjne posljedice. Primjena te metode na impaktiranim središnjim sjekutićima smještenim iznad mukogingivalnog spojišta uzrokovat će pojavu dulje kliničke krune impaktiranog zuba u odnosu na suprotni središnji sjekutić. Osim toga, nepravilno indicirana tehnika može dovesti i do reintruzije tretiranog zuba. Nerazmjeri duljine kruna tretiraju se prethodno opisanim metodama (20).

### Gubitak kosti

Gubitak kosti česta je komplikacija koja nastaje zbog upotrebe neodgovarajuće biomehanike na impaktirani zub. Javlja se u slučajevima kada na zub djeluje sila koja ne uzrokuje fiziološki pomak već nekrozu kosti. Primjerice, u slučajevima palatinalne impakcije očnjaka, ortodonti često koriste silu kojom impaktirani zub vuku lateralno prema bezubom grebenu. Na taj način kruna impaktiranog zuba pritišće palatinalnu kost, a kako caklina ne može uzrokovati fiziološku resorpciju, javlja se nekroza koja rezultira nepovratnim gubitkom palatinalne kosti. Osim toga, u tim slučajevima iza krune očnjaka izostaje remodelacija kosti. Da bi se takve komplikacije izbjegle, potrebno je primjenjivati sile odgovarajućeg smjera i iznosa, u slučajevima palatinalne impakcije očnjaka one koje djeluju prema distalno i palatinalno te dalje od susjednog lateralnog sjekutića (20).

### Gubitak zuba

Najčešći uzrok gubitka zuba je prekasno postavljena dijagnoza te kao posljedica toga nepravovremeno provedena terapija i pogrešna biomehanika koja se koristi kod ortodontskog izvlačenja zuba (20).





---

Kako definicija kaže, impaktirani zubi su oni zubi koji se u usnoj šupljini ne pojave unutar očekivanog vremena predviđenog za njihovo nicanje. Iako su mogući uzroci te pojave brojni, pitanje zašto određeni zub postaje impaktiran još nije u potpunosti razriješeno te zahtijeva dodatna istraživanja i razmatranja. Uzroci impakcije podijeljeni su u tri skupine, genetske lokalne i sistemske faktore, te se smatra da kada dođe do te pojave, neki od tih faktora ima glavni utjecaj (3, 6). Najčešće impaktirani zubi su treći kutnjaci, a zatim slijede maksilarni očnjaci, mandibularni drugi pretkutnjaci te maksilarni centralni sjekutići (1). Koji će se od tih zuba pojaviti kao impaktiran te razlog zašto do te pojave dolazi i dalje će biti predmet razmatranja. Maksilarni očnjaci mogu biti impaktirani labijalno ili palatinalno. Smatra se da do labijalne impakcije najčešće dolazi zbog nedostatka prostora u zubnom luku, no uzrok palatinalne impakcije i dalje nije u potpunosti jasan. Bilo da se radi o palatinalno ili labijalno smještenim očnjacima, uzrok njihovog zadržavanja u kosti nastoji se objasniti dvjema teorijama, teorijom vođenja i genetskom teorijom (8, 10). Znanstvenici smatraju da je palatinalna impakcija uglavnom genetski determinirana (11). Općenito, pojava impaktiranih očnjaka i nije toliko iznenađujuća jer oni imaju najduži i najsloženiji put erupcije (12). Uzroci impakcije preostalih zuba također su individualno određeni te se i za njih vežu karakteristične teorije.

Iz razloga što impaktirani zubi u najvećem broju slučajeva ne uzrokuju nikakve smetnje, oni mogu cijeli život ostati neprimijećeni. Uglavnom se dijagnosticiraju na rutinskom stomatološkom pregledu kada zbog nekog drugog stomatološkog problema postoji potreba snimanja i pregleda radioloških snimki čeljusti (6). Od izuzetne je važnosti naglasiti potrebu što ranije dijagnostike impaktiranih zuba jer oni ipak mogu dovesti do određenih smetnji i komplikacija koje za pacijenta predstavljaju problem. Kao posljedica netretiranja impaktiranog zuba može doći do pojave dentalne ciste, ankiloze, resorpcije krune impaktiranog zuba, resorpcije korjenova susjednih zuba te izrazito jake boli i nelagode kod pacijenta (2, 3). Kako do tih komplikacija ne bi došlo, naglašava se potreba rane dijagnostike. Pri tome je izuzetno važna pravovremena intervencija doktora dentalne medicine jer je on taj koji je u češćem kontaktu s pacijentima, te može dijagnosticirati mogućnost pojave impakcije i prije nego što do nje dođe. Pravovremena dijagnostika je imperativ jer se na taj način smanjuje vrijeme, troškovi, složenost i komplikacije liječenja (15). Po dijagnosticiranju impakcije doktor dentalne medicine upućuje pacijenta oralnom kirurgu te ortodontu. Samo njihovom interdisciplinarnom suradnjom, pažljivim planiranjem terapije te individualnim pristupom, terapija može rezultirati uspjehom. Tri su osnovna pristupa liječenju impaktiranih

zuba, a oni podrazumijevaju: ekstrakciju impaktiranog zuba, ekstrakciju susjednog zuba ili neekstrakcijski tretman koji uključuje ortodonsko otvaranje prostora u zubnom luku za smještaj impaktiranog zuba, kirurško prikazivanje krune zuba te ortodonsko izvlačenje zuba u odgovarajući položaj unutar zubnog luka. Najčešće birana metoda liječenja je neekstrakcijska, no kako bi ona bila moguća, potrebno je krunu zuba kirurški prikazati. Za prikazivanje krune koriste se tri kirurške metode: ekscizijska metoda, metoda apikalno pomaknutog režnja te metoda zatvorene erupcije. Svaka od njih ima svoje prednosti i nedostatke, a koja će se primjenjivati ovisi o vrsti impaktiranog zuba te njegovom položaju (1, 20). U slučajevima rane dijagnostike, za vrijeme mješovite denticije, moguće je izbjeći složenije kirurško-ortodonske postupke te problem impakcije riješiti interceptivnim postupcima kojima se skraćuje trajanje ortodonske terapije, a samim time smanjuje mogućnost komplikacija. Kasnije otkrivanje impakcije zahtjeva složeniji i dugotrajniji terapijski postupak s većom mogućnošću komplikacija (20). Ne postoji univerzalna metoda liječenja impaktiranih zuba, već se plan terapije određuje individualno s obzirom na vrstu impaktiranog zuba, njegov položaj te dob pacijenta. Primjerice, kod impakcije središnjeg maksilanog sjekutića, kad god je to moguće, predlaže se prikaz krune metodom zatvorene erupcije. Samo u iznimnim slučajevima, kod ektopičnih labijalnih impakcija ili kada je prisutno široko polje pričvrstne gingive, primjenjuje se metoda apikalno pomaknutog režnja, odnosno ekscizijska metoda (26). Također, ovisno o položaju zuba unutar kosti te njegovom odnosu spram susjednim strukturama, individualno se planira i biomehanika izvlačenja zuba te smjer u kojem će sila izvlačenja djelovati. Na taj se način komplikacije, kao što su gubitak kosti, gubitak zuba, resorpcija korijena susjednih zuba te recesija gingive, svode na minimum (20).

Kod mlađih pacijenata i adolescenata uspješnost terapije je zadovoljavajuća dok se kod odraslih pacijenata sa završenim rastom i razvojem ponekad javljaju poteškoće i slabija uspješnost. Razlog tome još nije u potpunosti istražen te je i dalje tema rasprave. Danas se zna da uspješnost terapije impaktiranih zuba opada s godinama, a broj komplikacija raste. Kako bi se komplikacije svele na minimum, a poboljšala uspješnost terapije, potreban je pomno isplaniran terapijski postupak, dobra suradnja ortodonta, kirurga i parodontologa te motiviranost pacijenta u izdržavanju ovoga dugotrajnog postupka.



Osim komplikacija kao što su karijesne lezije, resorpcije korijena, ankiloze, nastanak ciste itd., impaktirani zubi mogu stvarati i estetski problem pogotovo ako je riječ o pojavi impakcije u prednjem zubnom segmentu. Sve su to razlozi potrebe za što ranijom sanacijom impakcije i stvaranjem zadovoljavajućeg izgleda zubnog luka. Pravovremena dijagnostika i terapija skraćuje trajanje terapijskog postupka, a komplikacije svodi na minimum. Interceptivnim metodama moguće je već u mlađoj dobi spriječiti mogućnost impakcije te skratiti trajanje ortodontske terapije. Npr. vađenje mliječnog očnjaka često dovodi do spontanog uspravljanja i nicanja trajnog u zubni niz. Složenije impakcije će ipak zahtijevati interdisciplinarni pristup kod kojeg uspješnost terapije ovisi o kvaliteti suradnje specijalista kirurgije, ortodontije i parodontologije. Dovedi zub na odgovarajuće mjesto u zubnom luku vrlo je zahtjevan i dugotrajan proces, tim više što se pri terapijskom postupku često javljaju poteškoće koje uvjetuju lokalni faktori. Za uspješnost terapije bitno je postaviti točnu dijagnozu i izabrati pravilnu metodu tretmana. Osim toga, preporučuje se izrada dobrih rendgenograma te odabir kirurške metode prikaza koja osigurava dobru preglednost operativnog područja.

Uza sve mjere opreza, točnu indikaciju i pravilan izbor metode rada, ako se želi postići uspjeh, potrebna je i potpuna suradnja pacijenta. Individualnim pristupom i pomno isplaniranom terapijom, može se reći da je uspješnost liječenja impaktiranih zuba zadovoljavajuća.



1. Kaczor-Urbanowicz K, Zadurska M, Czochrowska E. Impacted Teeth: An Interdisciplinary Perspective. *Adv Clin Exp Med*. 2016; 25(3): 575-585.
2. Cruz RM. Orthodontic traction of impacted canines: Concepts and Clinical application. *Dental Press J Orthod*. 2019; 24(1): 74-87.
3. Mortazavi H, Baharvand M. Jaw lesions associated with impacted tooth: A radiographic diagnostic guide. *Imaging Sci Dent*. 2016; 46(3): 147-157.
4. Manne R, Gandikota C, Juvvadi SR, Rama HR, Anche S. Impacted canines: Etiology, diagnosis, and orthodontic management. *J Pharm Bioallied Sci*. 2012; 4(2): 234-238.
5. Becker A. *The Orthodontic Treatment of Impacted Teeth*. Wiley-Blackwell 2012, 3rd ed.
6. Kordić Š, Radica-Sorić V, Čulina V. Kirurško-ortodontski tretman impaktiranih gornjih sjekutića. *Acta Stomatol Croat*. 1971; 6(4): 214-219.
7. Peterson LJ, Hupp JR, Ellis E, Tucker MR. *Contemporary oral and maxillofacial surgery*. 6th ed. St. Louis: Mosby; 2014. 143 p.
8. Katalinić A, Maričić BM, Špalj S, Ivančić Jokić N, Bakarčić D, Hrvatin S. Dijagnostika i terapija kod impakcije gornjeg očnjaka. *Medicina Fluminensis*. 2012; 48(2): 186-192.
9. Mohammed AK, Sravani G, Vallappareddy D, Rao AR, Qureshi A, Prasad AN. Localization of Impacted Canines – A Comparative Study of Computed Tomography and Orthopantomography. *J Med Life*. 2020; 13(1): 56-63.
10. Peck S, Peck L, Kataja M. The palatally displaced canine as a dental anomaly of genetic origin. *Angle Orthod*. 1994; 64: 249–256.
11. Baccetti T. A controlled study of associated dental anomalies. *Angle Orthod*. 1998; 68: 267–274.
12. Sherwood K. Evidence-based surgical-orthodontic management of impacted teeth. *Atlas Oral Maxillofac Surg Clin North Am*. 2013; 21(2): 199-210.
13. Manjunatha BS, Chikkaramaiah S, Panja P, Koratagere N. Impacted maxillary second premolars: a report of four cases. *BMJ Case Rep*. 2014; 1-4.
14. Neville BW, Damm DD, Allen CM, Chi AC. *Oral and maxillofacial pathology*. St Louis: Elsevier; 2016.
15. Shapira Y, Kuffinec MM. Early diagnosis and interception of potential maxillary canine impaction. *J Am Dent Assoc*. 1998; 129(10): 1450-1454.

16. Ericson S, Kurol J. Longitudinal study and analysis of clinical supervision of maxillary canine eruption. *Community Dent Oral Epidemiol.* 1986; 14: 172-176.
17. Jeremias F, Fragelli CM, Mastrantonio SD, dos Santos-Pinto L, dos Santo-Pinto A, Pansani CA. Cone-beam computed tomography as a surgical guide to impacted anterior teeth. *Dent Res J.* 2016; 13(1): 85-89.
18. Jacoby H. The etiology of maxillary canine impactions. *Am J Orthod.* 1983; 84: 125-132.
19. Vanarsdall RL, Corn HL. Soft-tissue management of labially positioned unerupted teeth. *Am J Orthod.* 1977; 72: 53-64.
20. Kokich VG, Matthews DP. *Ortodontska i kirurška terapija impaktiranih zubi.* Zagreb (Croatia); Media ogled; 2014. Croatian.
21. Alberto PL. Management of the impacted canine and second molar. *Oral Maxillofac Surg Clin North Am.* 2007; 19(1): 59-68.
22. Kannan PK, Palanisamy SK, Kumar TS. A case of impacted maxillary central incisor and its management. *J Pharm Bioallied Sci.* 2012; 4(2): 174-176.
23. Kumar A, Nagar A, Tandon P. Orthodontic-surgical management of impacted maxillary central incisor. *IP Indian J Orthod Dentofacial Res.* 2017; 3(1): 56-58.
24. Chawla O, Atack N. The management of unerupted maxillary incisors. *FDJ.* 2012; 3(4): 208-209.
25. Sfeir E, Gholmieh M, Skaf Z, Mourad A. Alveolar Bone and Epithelial Attachment Status following Two Different Closed-eruption Surgical Techniques for Impacted Maxillary Central Incisors. *Int J Clin Pediatr Dent.* 2018; 11(4): 317-322.
26. Ayers E, Kennedy D, Wiebe C. Clinical recommendations for management of mesiodens and unerupted permanent maxillary central incisors. *Eur Arch Paediatr Dent.* 2014; 15(6): 421-428.
27. Kokich VG. Surgical and orthodontic management of impacted maxillary canines. *Am J Orthod Dentofacial Orthop.* 2004; 126: 278-283.
28. Delladio S. Kirurško-ortodontsko liječenje retiniranih i impaktiranih maksilarnih očnjaka. *Dental Tribune Croatian & BiH Edition.* 2017; 8-9. [online] Available at: <http://ortodont-delladio.com/wp-content/uploads/2017/09/lijecenje-retiniranih-i-impaktiranih-maksilarnih-ocnjaka.pdf> [Accessed 15 Sep 2020]
29. Goel A, Loomba A, Goel P, Sharma N. Interdisciplinary approach to palatally impacted canine. *Natl J Maxillofac Surg.* 2010; 1(1): 53-57.



30. Ericson S, Kurol J. Early treatment of palatally erupting maxillary canines by extraction of the primary canines. *Eur J Orthod.* 1988; 10(4): 283-295.
31. Alkadhimi AF, Ganesan K, Al-Awadhi E. Open or closed exposure for palatally impacted maxillary canines? A review. *Ortho Update.* 2017; 10(3): 102-110.
32. Ericson S, Kurol J. Resorption of maxillary lateral incisors caused by ectopic eruption of the canines. A clinical and radiographic analysis of predisposing factors. *Am J Orthod Dentofacial Orthop.* 1988; 94(6): 503-513.
33. Owman-Moll P, Kurol J, Lundgren D. Repair of orthodontically induced root resorption in adolescents. *Angle Orthod.* 1955; 65(6): 403-408.
34. Stewart JA, Heo G, Glover KE, Williamson PC, Lam EW, Major PW. Factors that relate to treatment duration for patients with palatally impacted maxillary canines. *Am J Orthod Dentofacial Orthop.* 2001; 119(3): 216-225.
35. Chapokas AR, Almas K, Schincaglia GP. The impacted maxillary canine: a proposed classification for surgical exposure. *Oral Surg Oral Med Oral Pathol Oral Radiol.* 2012; 113(2): 222-228.
36. Trivedi B, Jayam C, Bandlapalli A, Patel N. Surgical and orthodontic management of a horizontally impacted permanent mandibular canine: timing is vital. *MBJ Case Rep.* 2014; 1-5.
37. Mustafa AB. Prevalence of Impacted Pre-Molar Teeth in College of Dentistry, King Khalid University, Abha, Kingdom of Saudi Arabia. *J Int Oral Health.* 2015; 7(6): 1-3.
38. Lee D, Song JS, Lee JH, Choi BJ, Kim SO. Eruption guidance of impacted mandibular first molar. *J Korean Acad Pediatr Dent.* 2010; 37(2): 226-232.
39. Proffit WR, Fields HW Jr, Sarver DM. *Ortodoncija.* Zagreb: Naklada Slap. 2009.
40. Joshi M, Kasat V. Variations in impacted mandibular permanent molars: Report of three rare cases. *Contemp Clin Dent.* 2011; 2(2): 124-126.
41. Sabtosh P. Impacted Mandibular third Molars: Review of Literature and a Proposal of a Combined Clinical and Radiological Classification. *Ann Med Health Sci Res.* 2015; 5(4): 229-234.
42. Remington D, Joondeph D, Artun J, Riedel R, Chapko M. Long-term evaluation of root during orthodontic treatment. *Am J Orthod Dentofacial Orthop.* 1989; 96: 43-46.



Ivana Žaja rođena je 9. veljače 1996. godine u Splitu. Osnovnu školu Majstora Radovana završila je u Trogiru nakon čega upisuje Srednju školu Ivana Lucića gdje završava opću gimnaziju, također u Trogiru. 2014. godine upisuje studij dentalne medicine na Stomatološkom fakultetu Sveučilišta u Zagrebu. Tijekom druge i treće godine studija sudjeluje u Projektu za promociju zdravlja slijepih i slabovidnih osoba gdje dobiva status volontera. Za vrijeme studija, u cilju da nauči što više, asistira u više stomatoloških ordinacija u Zagrebu.