

# Odontogene ciste-dijagnostika i liječenje

---

Vlajnić, Gloria

Master's thesis / Diplomski rad

2020

Degree Grantor / Ustanova koja je dodijelila akademski / stručni stupanj: **University of Zagreb, School of Dental Medicine / Sveučilište u Zagrebu, Stomatološki fakultet**

Permanent link / Trajna poveznica: <https://um.nsk.hr/um:nbn:hr:127:729388>

Rights / Prava: [Attribution-NonCommercial 4.0 International/Imenovanje-Nekomercijalno 4.0 međunarodna](#)

Download date / Datum preuzimanja: **2024-08-25**



Repository / Repozitorij:

[University of Zagreb School of Dental Medicine Repository](#)





Sveučilište u Zagrebu

Stomatološki fakultet

Gloria Vlajnić

# **ODONTOGENE CISTE- DIJAGNOSTIKA I LIJEČENJE**

DIPLOMSKI RAD

Zagreb, 2020.

Rad je ostvaren u: Stomatološki fakultet Sveučilišta u Zagrebu, Zavod za oralnu kirurgiju

Mentor rada: dr.sc. Marko Vuletić, Zavod za oralnu kirurgiju, Stomatološki fakultet Sveučilišta u Zagrebu

Lektor hrvatskog jezika: Mia Filajdić, prof. hrvatskog jezika i književnosti

Lektor engleskog jezika: Antonija Piljac Bokan, mag.philol.angl.

Sastav povjerenstva za obranu diplomskog rada:

1. \_\_\_\_\_
2. \_\_\_\_\_
3. \_\_\_\_\_

Datum obrane rada: \_\_\_\_\_

Rad sadrži: 58 stranica

3 tablice

12 slika

1 CD

Rad je vlastito autorsko djelo, koje je u potpunosti samostalno napisano uz naznaku izvora drugih autora i dokumenata korištenih u radu. Osim ako nije drukčije navedeno, sve ilustracije (tablice, slike i dr.) u radu su izvorni doprinos autora diplomskog rada. Autor je odgovoran za pribavljanje dopuštenja za korištenje ilustracija koje nisu njegov izvorni doprinos, kao i za sve eventualne posljedice koje mogu nastati zbog nedopuštenog preuzimanja ilustracija odnosno propusta u navođenju njihovog podrijetla.

## **Zahvala**

Zahvaljujem svom mentoru dr.sc. Marku Vuletiću na pruženim savjetima, vremenu i susretljivosti prilikom pisanja ovog rada.

Hvala Luki Lubini, univ.mag.dr.med.dent. i izv.prof.dr.sc. Dragani Gabrić na ustupljenim slikama za izradu ovog rada.

Također, hvala obitelji, prijateljima i kolegama koji su bili uz mene, vjerovali i bodrili me tijekom studija.

Najviše hvala mojoj mami.

## **ODONTOGENE CISTE- DIJAGNOSTIKA I LIJEČENJE**

### **Sažetak**

Cista je naziv za patološku šupljinu karakteristične građe. Sastoji se od dvije ovojnice – unutarnje epitelne i vanjske vezivne. Svojom rastom cista stvara šupljinu koja može biti ispunjena vodenastim, kašastim ili plinovitim sadržajem. Ciste čiji je nastanak povezan sa zubom nazivamo odontogene i njih je Svjetska zdravstvena organizacija (SZO) klasificirala u dvije velike skupine na temelju patohistološke građe i etiologije. Tako razlikujemo razvojne i upalne odontogene ciste.

Glavni otežavajući faktor postavljanja rane dijagnoze jest činjenica da ciste ne uzrokuju pojavu simptoma sve dok svojim rastom ne deformiraju okolne anatomske strukture ili dok se ne pojavi upala. Iz tog se razloga najčešće dijagnosticiraju slučajnim radiološkim nalazom. Metode postavljanja dijagnoze uključuju anamnezu, klinički pregled, radiološke pretrage, analizu punktata te za konačnu potvrdu, patohistološku analizu uzorka tkiva.

Odontogene ciste uklanjaju se kirurški, a odabir metode ovisi o veličini, lokalizaciji i vrsti ciste te o općem stanju i dobi pacijenta. Ciste manjeg promjera uklanjaju se potpunim izljuštenjem, tzv. enukleacijom ili metodom Partsch II. Velike ciste mogu se otvarati u okolne anatomske prostore s kojima su u bliskom kontaktu poput vestibuluma, sinusne ili nosne šupljine. Danas je najšire prihvaćena dvofazna kirurška tehnika kojom se najprije nastoji smanjiti početni volumen ciste do razine kada se može u potpunosti izljučiti metodom enukleacije kako bi zaostali koštani defekt bio što manji.

**Ključne riječi:** odontogene ciste; klasifikacija cista; razvojne ciste; upalne ciste; dijagnostika; terapija

## **ODONTOGENIC CYSTS- DIAGNOSTIC AND TREATMENT**

### **Summary**

A cyst is pathological cavity made of characteristic tissues. It consists of two involucres – inner epithelial one and external binder one. As it grows, the cyst creates a cavity, which can be filled in with watery, mushy or gaseous content. Cysts occurring in connection with a tooth are called odontogenic cysts, and the World Health Organisation divides them into two large groups - developmental and inflammatory cysts - based on their histopathological constitution and etiology..

The main aggravating factor in early diagnosis is the fact that cysts don't cause symptoms until they start deforming surrounding anatomical structures with their growth, or until inflammation occurs. Because of that, they are mostly diagnosed by accidental radiological finding. Methods of diagnosis include: anamnesis, clinical examination, radiological examinations, punctate analysis and, for the final confirmation, pathohistological analysis of tissue sample.

Odontogenic cysts are removed surgically, and method selection depends on the size, localization and the type of cyst, and also on the patient's age and general condition. Cysts of smaller diameter are removed by complete exfoliation, also known as enucleation or Partsch II method. Large cysts can open into the surrounding anatomical spaces that they are in close contact with, like vestibule, sinus or nasal cavity. Today, the most widely accepted two-stage surgical technique is to first try to reduce the initial volume of the cyst to a level where it can be completely exfoliated by the enucleation method, keeping the remaining bone defect as small as possible.

**Key words:** odontogenic cysts; cysts classification; developmental cysts; inflammatory cysts; diagnostic; treatment

## SADRŽAJ

1. UVOD .....	1
2. DIJAGNOSTIKA ODONTOGENIH CISTA.....	4
2.1. Anamneza .....	5
2.1.1. Medicinska anamneza .....	5
2.1.2. Stomatološka anamneza.....	6
2.2. Kliničke metode.....	6
2.2.1. Inspekcija .....	6
2.2.2. Palpacija.....	6
2.2.3. Pregled zuba .....	7
2.3. Radiološka dijagnostika.....	7
2.3.1. Dvodimenzionalne radiološke metode.....	8
2.3.1.1. Intraoralna retroalveolarna snimka.....	8
2.3.1.2. Ortopantomogram .....	9
2.3.2. Trodimenzionalne radiološke tehnike.....	10
2.3.2.1. Kompjutorizirana tomografija.....	10
2.3.2.2. Magnetska rezonanca (MR) .....	11
2.3.2.3. Ultrazvuk (UZV) .....	12
2.3.2.4. Cone-beam kompjuterizirana tomografija (CBCT) .....	12
2.4. Citološka analiza punktata cističnog sadržaja .....	13
2.5. Patohistološka analiza.....	14
3. PODJELA CISTA ČELJUSTI .....	15
4. RAZVOJNE ODONTOGENE CISTE.....	20
4.1. Folikularna cista .....	21
4.2. Eruptivna cista .....	23
4.3. Odontogena keratocista .....	23
4.4. Ortokeratinizirajuća odontogena keratocista .....	26
4.5. Gingivalne ciste .....	26
4.6. Lateralna periodontalna cista.....	27
4.7. Glandularna odontogena cista .....	27
4.8. Kalcificirajuća odontogena cista .....	28

5. UPALNE ODONTOGENE CISTE .....	29
5.1. Radikalna cista .....	30
5.2. Parodontalna upalna kolateralna cista .....	32
6. TERAPIJA ODONTOGENIH CISTA.....	34
6.1. Planiranje operacije odontogene ciste .....	35
6.2. Operacija malih cista metodom Partsch II.....	39
6.3. Operacija velikih cista donje čeljusti trajnom poslijeoperativnom sukcijom.....	41
6.4. Operacija velikih cista donje čeljusti metodom Partsch I.....	41
6.5. Operacija velikih cista metodom dekompresije.....	42
6.6. Operacije velikih cista gornje čeljusti .....	43
7. RASPRAVA.....	45
8. ZAKLJUČAK .....	48
9. LITERATURA.....	50
10. ŽIVOTOPIS .....	57



## **Popis skraćenica**

SZO- Svjetska zdravstvena organizacija

WHO- *World Health Organization*

DICOM- *Digital Imaging and Communication in Medicine*

CT- kompjutorizirana tomografija

HU- Hounsfieldova jedinica

CBCT- *Cone-Beam Computed Tomography*

S- *small*

M- *medium*

L- *large*

MR- magnetska rezonanca

UZV- ultrazvuk

HE- hematoksilin-eozin

PAS- *Periodic-Acid-Schiff*

MTA- mineraltrioksid

PRGF- *Plasma Rich in Growth Factors*



Odontogene ciste su sastavni dio oralne i maksilofacijalne patologije i čest su nalaz u oralnokirurškoj praksi. Dijagnostika cističnih lezija zahtjevan je postupak za svakog terapeuta jer pomnom analizom treba diferencirati benignu tvorbu od potencijalnih maligniteta koji se klinički i radiološki teško mogu razlikovati. Svaka cista ima vlastite patološke značajke te su sukladno tomu predstavljene različite kirurške metode liječenja odontogenih cista.

Riječ *cista* dolazi od grčke riječi *kistos* i latinske riječi *cystis*, a označava kuglastu šupljinu integriranu u tkivo s vlastitom ovojncom od potpornog tkiva (1). Tijekom povijesti mnogi su autori pokušavali objasniti rast ciste. Danas je prihvaćena Ribbertova teorija koja kaže da cistični epitel secernira tekućinu u šupljinu ciste, a ona daje podražaj za rast tkiva unutrašnje i vanjske ovojnice. Time je osporio teoriju koja je govorila da cista raste zbog tlaka cističnog sadržaja na spljoštene epitelne stanice. Rast ciste podijeljen je u četiri faze: istjecanje sekreta u cističnu šupljinu, zatim tekućina osmotskom aktivnošću postaje hipertonična u odnosu na serum pa navlači tekućinu, u trećoj fazi dolazi do povećanja tlaka, dok četvrta faza označava resorpciju okolne kosti (2). Rast se uvijek odvija u smjeru najmanjeg koštanog otpora.

Odontogene ciste mogu biti razvojne etiologije kada nastaju od epitelnih elemenata tijekom faze razvoja zuba ili upalne etiologije kada se cista formira kao posljedica prodora upale iz korijenskog kanala ili paradontnog tkiva. Cista je asimptomatska tvorba koja se uglavnom dijagnosticira slučajnim radiološkim nalazom ako ne uzrokuje deformaciju okolnih anatomskih struktura ili ne daje znakove upale. Za pravilno postavljanje dijagnoze potrebno je napraviti klinički pregled svih oralnih struktura, dvodimenzionalne i eventualno trodimenzionalne radiološke snimke, punktirati cistični sadržaj te ga procijeniti makroskopski i poslati na mikroskopsku analizu. Zbog sličnog nalaza mnogih čeljusnih benignih i malignih tvorbi, konačna se dijagnoza postavlja patohistološkom analizom.

U prošlosti su postojali pokušaji kemijskog tretiranja cisti, ali zbog nepredvidivosti rezultata i upitne etičnosti takvog pristupa liječenju, te su metode napuštene (2). Danas je kirurški pristup zlatni standard u terapiji odontogenih cista usne šupljine. Upravo je ispravno postavljanje dijagnoze ključ predoperativne pripreme pacijenta i odabira adekvatne kirurške tehnike. Enukleacija ili Patsch II metoda koristi se za uklanjanje cista do 3 cm u promjeru u gornjoj i donjoj čeljusti uz primarno zatvaranje rane (3). Operacija velikih cista može se izvesti spajanjem cistične šupljine s vestibulumom, nosnom ili sinusnom šupljinom, metodom dekompresije kako bi se smanjio

volumen ciste ili upotrebom trajne sukcije kojom nestaje cistična šupljina i nastaje samo uleknuće vestibuluma.

Svrha ovog preglednog rada je definirati odontogene ciste, ukazati na njihovu diferencijalnost i važnost postavljanja točne dijagnoze kako bismo eliminirali postojanje drugih diferencijalno dijagnostičkih entiteta benignog i malignog karaktera te odabrali ispravan terapijski postupak u njihovom zbrinjavanju.

## **2. DIJAGNOSTIKA ODONTOGENIH CISTA**

Dijagnostika obuhvaća niz postupaka kojima se nastoji definirati bolest ili patološko stanje. U svim područjima kliničke medicine standardno ju čine anamneza, fizikalni pregled i po potrebi ostale dijagnostičke metode.

Osnovne metode za definiranje cističnih patoloških procesa čeljusti su anamneza, kliničke metode pregleda bolesnika inspekcijom, palpacijom i perkusijom, analiza rendgenskih snimki te patohistološki nalaz kao zlatni standard za postavljanje konačne dijagnoze. S obzirom na raznolikost tvorbi koje mogu davati sličnu kliničku sliku bolesti, ponekad je potrebno provesti i druge dijagnostičke metode. One uključuju punkciju i klinički pregled cističnog sadržaja, citološku pretragu stanica i sadržaja punktata te kompjutoriziranu tomografiju čeljusti ili kostiju lica (3).

## **2.1. Anamneza**

Anamneza je postupak upoznavanja s pacijentom i njegovim cjelokupnim zdravstvenim stanjem. Anamneza mora sadržavati opće podatke, razlog dolaska, sadašnje tegobe, dosadašnje bolesti, obiteljsku, socijalnu i radnu anamnezu te podatke o lijekovima koje bolesnik uzima ili je uzimao. (4). Razlikujemo medicinsku i stomatološku anamnezu.

### **2.1.1. Medicinska anamneza**

Medicinsku anamnezu dobivamo iz razgovora s pacijentom, a u tome nam može pomoći standardizirani anamnestički obrazac koji ispunjava sam pacijent ili uz pomoć terapeuta. Iscrpna anamneza uključuje sva fiziološka stanja u kojima se pacijent nalazi, sve sistemne bolesti i poremećaje koje navodi (5). Posebno su nam važne informacije o stanjima koja zahtijevaju modifikaciju stomatoloških zahvata, poput antibiotske profilakse, redukciju doze vazokonstriktora, medikamentoznu sedaciju kod anksioznih pacijenata, prethodnih alergija u stomatološkoj ordinaciji itd. Obavezno se informiramo o postojanju bolesti kardiovaskularnog, respiratornog, hepatobilijarnog te endokrinog sustava. Važne su nam informacije o bubrežnim, psihijatrijskim, malignim i infektivnim bolestima (5). Ukoliko pacijent uzima određene lijekove moramo saznati koliko dugo traje terapija i u kojoj dozi kako ne bi kompromitirao oralnokirurški zahvat.

### **2.1.2. Stomatološka anamneza**

U stomatološkoj anamnezi vrlo je važno saznati koji je konkretni stomatološki problem. Ona obuhvaća podatke o prijašnjim posjetima stomatologu, mogućim traumama, ortodontskoj terapiji, prijašnjim endodontskim, kirurškim, parodontološkim ili protetskim zahvatima. U toj je fazi bitno saznati kakav je stav pacijenta prema terapiji i eventualnim nepovoljnim iskustvima (4). Pri sumnji na odontogenu cistu pacijenta treba pitati o pomičnosti zuba, promjeni njihovog položaja, pojavi koštanih izbočenja, eventualnoj sekreciji cističnog sadržaja.

### **2.2. Kliničke metode**

Svaki put kada pacijent dođe u stomatološku ordinaciju potrebno je provesti potpuni pregled stomatognatnog sustava. On obuhvaća ekstraoralnu i intraoralnu inspekciju, palpaciju, perkusiju i po potrebi testiranje senzibiliteta zuba. Odontogene ciste lokalizirane su unutar kostiju gornje i donje čeljusti. Imajući to na umu, moramo znati da ćemo takvu tvorbu detektirati kliničkim pregledom tek kada svojim rastom dosegne veličinu koja uzrokuje deformaciju okolnih struktura ili ugrozi senzibilitet zahvaćenih zubi.

#### **2.2.1. Inspekcija**

Kod malih cista inspekcijom ne možemo detektirati prisutnost promjene, dok se kod većih cističnih tvorbi vidi okrugla oštro ograničena izbočina. Inspekcijom se može ustanoviti prisutnost asimetrije lica, alveolarnih grebena ili drugih koštanih i mekotkivnih struktura. Boja sluznice iznad ciste može biti promijenjena ukoliko je došlo do resorpcije kosti i plavičastog prosijavanja cističnog sadržaja. Pojedine odontogene ciste su, poput folikularnih, povezane s neizniklim zubom, dok su rezidualne povezane s ekstrahiranim zubom, stoga inspekcijom treba uočiti eventualni nedostatak zuba u zubnom luku. Ponekad se može uočiti konvergentan ili divergentan pomak zubi koji su u kontaktu s cističnom tvorbom, iako takav nalaz nije patognomoničan za odontogene ciste. Kod eruptivnih i lateralnih periodontalnih cisti moguće je nalaz oteknute, bolne, fluktuirajuće gingive (6).

#### **2.2.2. Palpacija**

Palpacija se izvodi vrhovima prstiju jedne ili obje ruku, pri čemu se osjetilom dodira određuje čvrstoća, temperatura, osjetljivost, oblik, veličina i pokretljivost izmijenjenog mjesta. Ako pokušamo palpirati područje male ciste, osjetit ćemo samo čvrstu kost. Što je cista veća, kost koja ju pokriva biva tanja te se palpacijom može detektirati uleknuće kosti na pritisak, a kad se makne

prst, kost se vraća u svoj prvobitni položaj. Taj se fenomen naziva Dupuytrenov znak ili fenomen pergament papira, a praćen je kreptacijskim zvukom. Ako je kost koja pokriva cistu u potpunosti razorena prilikom palpacije osjećamo fluktuaciju sadržaja koji ispunjava cistu. U tom je slučaju nužno palpirati pomoću dva kažiprsta paralelno postavljena na izbočini. Naizmjeničnim pritiskom ciste možemo osjetiti kretanje tekućine na jagodici prsta koji miruje (3).

### **2.2.3. Pregled zuba**

Kada govorimo o odontogenim cistama, tada prvenstveno mislimo na ciste kojima je uzročnik zub. Upalne odontogene ciste nastale su oko korijena zuba zahvaćenog kroničnom upalom. Takav je zub potrebno testirati vertikalnom ili horizontalnom perkusijom, prilikom čega se javlja osjetljivost. Ovisno o zahvaćenosti korijenskog dijela, može se pojaviti povećana pomičnost zuba, a testovi senzibiliteta zuba uzročnika redovito daju negativan nalaz. Testiranje senzibiliteta je korisna dijagnostička metoda pri planiranju kirurškog zahvata jer nam daje informaciju o broju zahvaćenih zubi i o potrebi za njihovom endodontskom opskrbom (7).

Razvojne ciste nastaju od elemenata koji se pojavljuju u određenoj fazi razvoja zuba, što obuhvaća ciste nastale u stadiju dentalne lamine pa sve do formirane krune zuba. U tom slučaju najčešće u ustima nalazimo nedostatak zuba uzročnika u zubnom nizu, a u tijeku planiranja kirurškog zahvata važno je donijeti odluku o ekstrakciji zuba unutar ciste.

### **2.3. Radiološka dijagnostika**

Cistične promjene orofacijalne regije vrlo su rijetko simptomatske prirode te su najčešće uočene na radiološkim snimkama kao slučajan nalaz prilikom kontrolnih snimanja. Karakterističan nalaz za ciste jest okrulo ili ovalno radiolucentno prosvjetljenje. Ono s vremenom raste zbog kompresije koju sadržaj ciste stvara u smjeru najmanjeg otpora kosti. Radiološka je dijagnostika neizostavna jer terapeutu daje informacije o postojanju, veličini i lokalizaciji ciste te njenom odnosu prema drugim anatomskim strukturama zahvaćene regije. Cilj je izabrati optimalnu metodu koja pruža maksimalan prikaz detalja i svih potrebnih dijagnostičkih podataka (1). Dvodimenzionalni rendgenski prikaz zadovoljava dijagnostičke kriterije koji terapeutu daju dovoljno informacija prije sanacije cističnih tvorbi. Međutim, kada su u pitanju manje jasni slučajevi, potrebno je nakon dvodimenzionalnih napraviti dodatne trodimenzionalne prikaze.

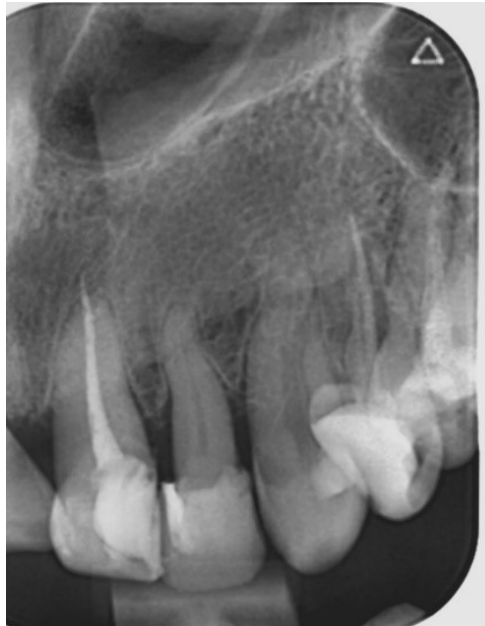

### 2.3.1. Dvodimenzionalne radiološke metode

Rendgenska snimka rezultat je prolaska X-zraka kroz tkivo. X-zrake pripadaju spektru elektromagnetskog zračenja, a otkrio ih je Wilhelm Conrad Röntgen krajem 19. stoljeća. Zrake nastaju u rendgenskoj cijevi i mogu se usmjeravati tako da prolaze kroz tkivo gdje se u različitom omjeru apsorbiraju, odnosno rasipaju. Rendgenska slika može se formirati na filmu i tada govorimao o analognim snimkama, ili na sensorima sa scintilatorima kada nastaju digitalne snimke. Zbog jednostavnosti snimanja, pohrane, upravljanja i dijeljenja rendgenograma, ustanovljen je DICOM (*Digital Imaging and Communication in Medicine*) sustav kako bi se pojednostavio rad na različitim platformama. Također, kod digitalne radiografije moguće je vršiti mjerenja i mijenjati postavke prikaza uz znatno smanjene količine zračenja, zbog čega je danas gotovo u potpunosti zamijenila analogne tehnike snimanja (8). Ako se film ili senzor nalaze u ustima, tehnike snimanja nazivaju se intraoralne. U njih ubrajamo retroalveolarnu tehniku, snimke ugriza u traku, tzv. *bite wing* te aksijalnu snimku. Kada se detektor rendgenskih zraka nalazi izvan usta, tehniku snimanja nazivamo ekstraoralnom, a snimka koja nastaje je ortopantomogram (9). U analizi radioloških slika potrebno je poznavati anatomske strukture kako bismo ih razlikovali od patoloških procesa. Odontogena cista je šupljina u kosti i na rendgenskim snimkama očitavamo ju kao prozračenje, odnosno prosvjetljenje. Karakteristični nalaz oštro je ograničena okruglasta tvorba, često sa skleroziranim rubom koji ju odvaja od okolne zdrave kosti.

#### 2.3.1.1. Intraoralna retroalveolarna snimka

Prilikom snimanja intraoralne retroalveolarne snimke film veličine  $2 \times 3$  ili  $3 \times 4$  cm stavlja se u usta i snima se korijen, kruna i kost oko vrška korijena dva do tri zuba u nizu. Takva nam snimka u dijagnostici odontogenih cista može dati dobru informaciju o kontinuitetu lamine dure, što je vrlo važan parametar u planiranju kirurškog zahvata. Nedostatak malih slika očituje se pri dijagnostici velikih cista čeljusti kada zbog veličine intraoralnog filma ili senzora nije moguće obuhvatiti cijelu cističnu tvorbu i procijeniti njezin odnos s drugim strukturama (Slika 1.).



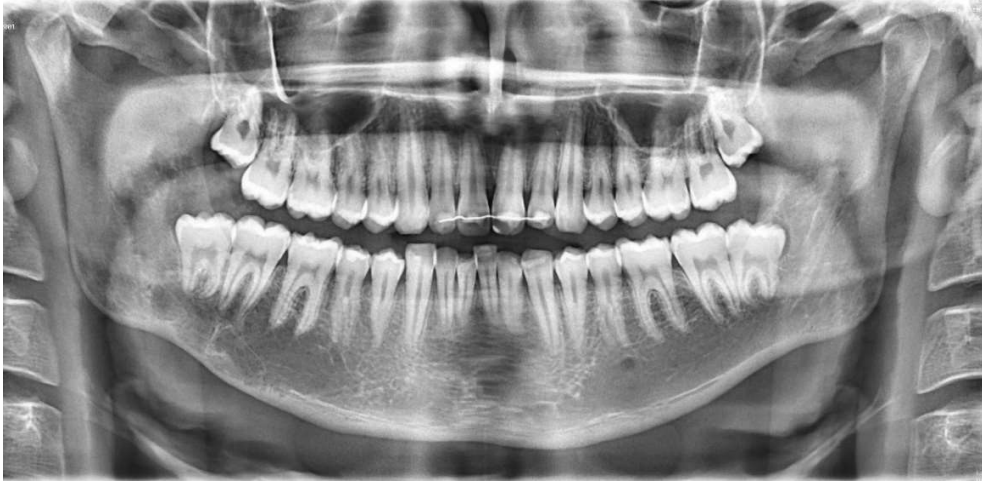Slika 1. Retroalveolarna snimka radikularne ciste. Zbog veličine filma ne vidi se odnos ciste s okolnim strukturama. Preuzeto uz dopuštenje autora dr.sc. Marka Vuletića.

### 2.3.1.2. Ortopantomogram

Ortopantomogram je panoramska snimka čeljusti dimenzija 15 x 30 cm. To je najpoznatija i najčešće primjenjivana tehnika snimanja u stomatologiji jer nam daje uvid u strukture desne i lijeve strane gornje i donje čeljusti (Slika 2.). Prednost ortopantomograma je što omogućuje prikaz velike anatomske regije uz relativno malu radijacijsku dozu. Izrada slike je brza i jednostavna, a snimku je moguće napraviti i kod pacijenata koji ne mogu otvoriti usta. S druge strane, rezolucija ortopantomograma manja je od rezolucije intraoralnih snimaka, strukture su prikazane uvećano u odnosu na njihovu stvarnu veličinu i javlja se geometrijska distorzija zbog dvodimenzionalnog prikaza trodimenzionalnih struktura. Također, zbog sumancijskih efekata, uslijed prikazivanja područja u kojem se nalazi mnoštvo različitih anatomskih struktura, na snimci se uočavaju superponiranja čije ispravno dijagnosticiranje zahtijeva iskustvo i znanje terapeuta (10).

Kosti čeljusti nisu jednake debljine na svim svojim dijelovima, već postoje prirodna koštana udubljenja, npr. postranična jama (lat. *fossa lateralis*) u području maksilarnih sjekutića, koja nam zbog nepoznavanja anatomije mogu dati lažnu sliku odontogene ciste. U području mandibularnih pretkutnjaka čest je nalaz *foramen mentale* koji se zbog položaja i oblika može zamijeniti patološkim procesom. Pomoć u očitavanju ortopantomograma može biti činjenica da vidimo lijevu

i desnu stranu pa ako nismo sigurni za neku tvorbu je li patološka ili anatomska, promotrimo je li prisutna s obje strane. Ako je bilateralna, veća je šansa da se radi o artefaktu (8).



Slika 2. Ortopantomogram s prikazom prozračenja čeljusti u desnoj mandibularnoj regiji.

Preuzeto uz dopuštenje autora dr.sc. Marka Vuletića.

### **2.3.2. Trodimenzionalne radiološke tehnike**

Za razliku od dvodimenzionalnih radioloških prikaza gdje je slika dobivena direktnim djelovanjem X-zraka na rentgenski film ili senzor, kod trodimenzionalnih metoda ona je proizvod višestrukog detekiranja, mjerenja i izračunavanja digitalnih informacija. Prikaz anatomskih struktura u tri dimenzije možemo dobiti kompjutoriziranom tomografijom (CT), *cone-beam* kompjuteriziranom tomografijom (CBCT), magnetskom rezonancom (MR) i ultrazvukom (UZV).

#### **2.3.2.1. Kompjutorizirana tomografija**

Kompjutorizirana tomografija (CT) metoda je stvaranja trodimenzionalne slike unutrašnjosti ljudskog tijela na osnovu velike serije dvodimenzionalnih rendgenskih snimaka koji su dobiveni oko zajedničke osi rotacije (11). Detektor konvertira zrake u električne impulse te ih prenosi do računala koje izračunava apsorpcijske vrijednosti izražene u Hounsfieldovim jedinicama (HU) za svaki volumni element (voksel). Prikaz transverzalnih slojeva omogućen je u sivim nijansama pri čemu je moguće precizno razlikovati masno tkivo, solidno tkivo, tekućinu, cistične procese, strana tijela i sl. (Tablica 1.) (12). Od 2001. godine kada je CBCT dobio svoje mjesto u dentalnoj

radiologiji, klasična CT dijagnostika se sve manje koristi u stomatološkoj dijagnostici zbog značajno duljeg vremena ekspozicije i posljedično veće doze zračenja.

Tablica 1. Apsorpcijske vrijednosti tkiva izražene u HU. Izrađeno prema izvoru (9).

Zrak	-1000
Masno tkivo	-100 do -40
Voda	0
Tekućina (likvor)	0-20
Meka tkiva	20-40
Krv	55-75
Kalcifikacije	>150
Kost	400 do 1000
Caklina	Oko 3000
Metalna strana tijela	>1000

### 2.3.2.2. Magnetska rezonanca (MR)

Magnetska rezonanca je neinvazivna, neionizirajuća dijagnostička metoda koja koristi rezonanciju vodikovih iona u magnetnom polju za dobivanje trodimenzionalnog prikaza anatomskih struktura. Iako dobro prikazuje meka tkiva, magnetna rezonanca nije pogodna za neke strukture koje imaju manji broj protona, npr. kosti i zubi. Signal čvrstih tvari puno brže propada od signala tekućina pa je gotovo nemoguće pokupiti ovaj brzo propali signal s konvencionalnim sekvencama. Također, negativna strana ove metode su artefakti koji nastaju pomicanjem čeljusti pri gutanju i disanju kao i dugo vrijeme trajanja pretrage (13). Zbog navedenih nedostataka nije pronašla široku primjenu u stomatološkoj dijagnostici. Prednosti magnetske rezonance su njezina neškodljivost, mogućnost manipuliranja slikom i 3D prikaz, izvrsna diferencijacija mekih tkiva, normalnih i abnormalnih tkiva, određivanje faze tumora i njegovo praćenje. Ona je dijagnostička metoda izbora kod mnogih temporomandibularnih zglobnih poremećaja: poremećaja zglobnog diska, za pregled unutarnjih

površina zgloba, za degenerativne promjene diska koje nije lako uočiti (perforaciju diska). Primjenjuje se i u dijagnosticiranju tumora u području parotide, mandibularnog osteomijelitisa te iz stomatoloških sfera njena primjena ulazi u područje maksilofacijalne kirurgije (14).

### **2.3.2.3. Ultrazvuk (UZV)**

Ultrazvuk je dijagnostička metoda koja se temelji na emisiji i detekciji ultrazvučnih valova koji se odbijaju od struktura u ljudskom organizmu. U kliničkoj stomatologiji ultrazvuk se ne koristi rutinski. Primjena UZV pretrage uglavnom je ograničena na dijagnostiku patologije mekih tkiva, što u stomatologiji obuhvaća žlijezde slinovnice, žvačne mišiće i eventualno temporomandibularni zglob. Novija istraživanja su pokazala mogućnost njegove primjene u detekciji aproksimalnih karijesa, procjenu stanja paradontnog prostora, površinsko snimanje paradontnih koštanih defekata, mjerenje debljine cakline te u diferencijaciji periapikalnih lezija, kao i kod praćenja periapikalnog cijeljenja nakon endodontske terapije (14). Ultrazvuk nije metoda izbora u dijagnostici odontogenih cista.

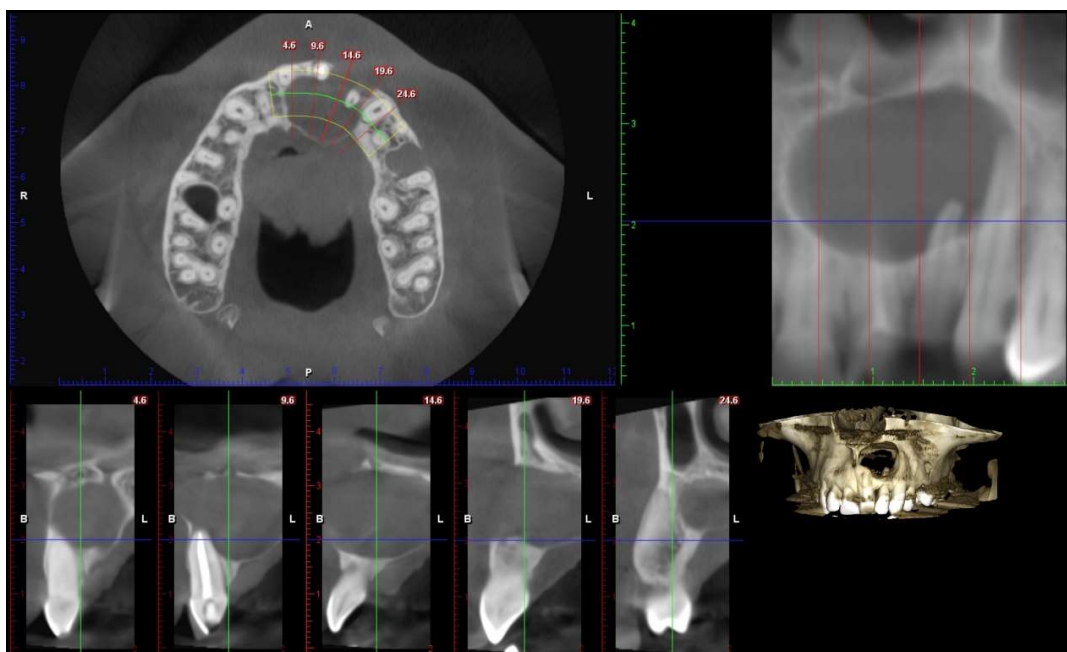
### **2.3.2.4. Cone-beam kompjuterizirana tomografija (CBCT)**

*Cone-beam* CT dijagnostička je metoda koja koristi konusni izvor ionizirajućeg zračenja i posjeduje posebni dvodimenzionalni detektor, čime cjelovito pokriva ciljnu regiju pa je dovoljna jedna cirkularna rotacija da se prikupe podaci za stvaranje trodimenzionalne snimke. Prije snimanja na uređaju se odabere veličina područja čiji prikaz želimo dobiti, a na izboru nam stoje: S (*small*), S+, M (*medium*), M+, L (*large*), L+ , XL i XL+ polje (15).

S obzirom na to da je nastanak slike baziran na zrakama koje su usmjerene na usko područje, CBCT u odnosu na konvencionalni CT ima bitno smanjenu efektivnu dozu zračenja. Također, zbog malog polja koje prikazuje, omogućava visoku razlučivost detalja, točne kvalitativne i kvantitativne vrijednosti, ekonomičnost i jednostavnost u korištenju. Omogućuje nam vizualizaciju snimaka po slojevima i presjek u sve tri dimenzije. Diferencijalni prikaz detalja, kao i kod konvencionalnog CT snimanja, dobiva se kompjuterskim izračunavanjem apsorpcijskih vrijednosti izraženih Hounsfieldovim jedinicama (HU) za različita tkiva (9).

Indikacije za primjenu CBCT-a jesu procjena dimenzija kosti kod planiranja ugradnje implantata i kontrola postimplantološke terapije, prikaz endodontskih prostora i periradikularnih procesa kada dvodimenzionalne metode ne daju adekvatne informacije, pri planiranju ortodontske terapije, za

potrebu parodontoloških operacija te za oralnokirurške zahvate koji zahtijevaju detaljan prikaz međusobnog odnosa anatomskih struktura i lezije koju je potrebno kirurški zbrinuti. CBCT prikaz u dijagnostici odontogenih cista ima značajnu ulogu upravo u planiranju kirurškog zahvata. Na njemu jasno možemo vidjeti je li riječ o šupljoj tvorbi, dokle se tvorba proširila i koji su zubi eventualno zahvaćeni (Slika 3.). Iako je standardna metoda potvrde dijagnoze odontogene ciste patohistološka analiza, danas postoje eksperimenti kojima se nastoji pomoću CBCT snimki napraviti diferencijalna dijagnostika između granulomatoznih upala koje se liječe endodontski te cističnih ili tumorskih tvorbi koje zahtijevaju kirurški tretman (16).



Slika 3. CBCT prikaz radikularne ciste frontalne maksilarne regije. Preuzeto uz dopuštenje autora dr.sc. Marka Vuletića

#### 2.4. Citološka analiza punktata cističnog sadržaja

Klinička citologija je dijagnostička medicinska struka koja pomoću analize citoloških uzoraka pod svjetlosnim mikroskopom prepoznaje fiziološka stanja te dijagnosticira razne benigne, premaligne i maligne patološke procese. Prema načinu uzimanja materijala za citološku analizu, razlikuju se eksfolijativna i aspiracijska citologija, skarifikat i metoda otiska (17). U dijagnostici odontogenih cista rabi se aspiracijska metoda gdje se punkcijom iglom izvlači sadržaj ciste u štrcaljku koji se potom šalje u citološki laboratorij na analizu. U procesu analize sadržaj se razmaže, fiksira i oboji,

a u prilog postavljanja dijagnoze odontogene ciste ide nalaz odljuštenih epitelnih stanica, masnih stanica, krvnih stanica i kristalića kolestrina koji su za cistu patognomoničan nalaz. Postupak aspiracijske citološke pretrage počinje procjenom debljine koštane stijenke koja prekriva cistu. Ako koštani pokrov ne postoji, nije potrebno anestezirati mjesto uboda, dok u svakom drugom slučaju mjesto uboda prethodno infiltriramo lokalnim anestetikom. Potom iglu za aspiraciju apliciramo do mjesta kada više ne osjetimo otpor kosti jer je to znak da smo unutar ciste. Povlačenjem klipa štrcaljke izvlačimo potrebnu količinu uzorka za analizu. Makroskopski, sadržaj koji dobijemo iz ciste je bistar i žućkast, dok gnojan ili sukrvav sadržaj upućuje na prisutnost upale.

(3) Glavna svrha ovakve pretrage je isključiti/uključiti malignost patološke tvorbe.

### **2.5. Patohistološka analiza**

Patohistološka pretraga dijagnostička je metoda kojom se pod mikroskopom pregledava uzorak tkiva dobiven incizijskom ili ekscizijskom biopsijom. Uzorak tkiva stavlja se u formalin koji stabilizira tkivo i sprječava njegovo propadanje. Uzorci uzetog tkiva režu se na tanke slojeve, fiksiraju na predmetno staklo i zatim "bojaju" na različite načine kao što su hematoksilin-eozin (HE), *periodic-acid-Schiff* (PAS) ili Sudan II bojanje, kako bi se omogućio bolji pregled tkiva pod mikroskopom. Standardno bojanje se po potrebi nadopunjuje nekim drugim metodama, kao što su histokemijske ili imunohistokemijske metode.

Klinička dijagnoza, tj. klinički izgled patološke promjene često ne otkriva pravu narav bolesti i tek patohistološka analiza potvrdi ili odbaci kliničku dijagnozu. Zajednički rad oralnog kirurga i patologa osigurava postavljanje točne dijagnoze. Prema istraživanju prof. dr. sc. Macana i suradnika, prosječna podudarnost kliničke dijagnoze i patohistološkog nalaza je 70% (18) te iz tog razloga svaku patološku tvorbu treba poslati na analizu jer na taj način možemo na vrijeme prepoznati maligne promjene i pacijentu omogućiti pravovremeno liječenje.

### **3. PODJELA CISTA ČELJUSTI**



Patološke šupljine u čeljusnim kostima vrlo su raznolike svojim kliničkim, radiološkim i patohistološkim obilježjima. Kako bi dijagnostika i terapija takvih promjena bila što preciznija, mnogi su autori kroz povijest formirali različite klasifikacijske sustave vodeći se etiologijom, lokalizacijom, načinom terapije ili nekim drugim odabranim kriterijem kojeg su smatrali najrelevantnijim. Važno je istaknuti četiri podjele Svjetske zdravstvene organizacije (SZO) (*World Health Organization, WHO*) u kojima se prepoznaje etiološki čimbenik kao glavni kriterij kategorizacije.

Prva je klasifikacija objavljena 1971. godine. (*Histological Typing of Odontogenic Tumours, Jaw Cysts and Allied Lesions, WHO, Geneva, 1971.*). Epitelne su ciste svrstane u dvije skupine ovisno o načinu na koji su nastale. U prvoj su skupini razvojne ciste. One se dijele na one koje su nastale iz odontogenog epitela za vrijeme formiranja zuba te na tzv. neodontogene ciste nastale od tkiva koja nisu direktno povezana sa zubom. Drugu skupinu čine ciste nastale širenjem infekcije iz korijenskog kanala ili parodontne pukotine (19).

U drugoj podjeli Svjetske zdravstvene organizacije iz 1992. godine prikazanoj u Tablici 2. (*WHO Hystological Typing of Odontogenic Tumors, From Second Edition, 1992.*) došlo je do nekoliko značajnih promjena. Tu valja istaknuti činjenicu da su keratocista i primordijalna cista definirane pod istim imenom jer je poduprta teorija da se ipak radi o istoj patološkoj promjeni. Gingivalne ciste u djece i u odraslih odvojene su kao dva različita entiteta. U podjelu je dodana glandularna, odnosno sijaloodontogena cista te razvojna lateralna periodontalna ili botrioidna cista. Među upalnim odontogenim cistama razlikuju se ciste nastale širenjem infekcije iz zubnog kanala ili parodontne pukotine te paradentalne razvojne ciste upalne etiologije (20).

Tablica 2. Podjela cista čeljusti prema Svjetskoj zdravstvenoj organizaciji iz 1992. (WHO Hystological Typing of Odontogenic Tumors, From Second Edition, 1992.). Izrađeno prema izvoru (2).

Epitelne ciste		
Razvojne	Odontogene	Gingivalne ciste u djece (Epsteinove perle)
		Odontogene keratociste (primordijalne ciste)
		Folikularne
		Eruptivne
		Lateralne periodontalne
		Gingivalne ciste odraslih
		Glandularne odontogene (sijalodontogene ciste)
	Neodontogene	Nazopalatinalne (ciste incizalnog kanala)
		Nazolabijalne (nazoalveolarne)
	Upalne	Radikularne
Paradentalne		Upalne kolateralne

Klasifikacija tumora glave i vrata iz 2005. godine nije obuhvatila odontogene ciste, ali je važno spomenuti da je odontogena keratocista tada promijenjena u keratocistični odontogeni tumor. Temelj takvoj odluci bilo je nekoliko studija koje su pokazale prisutnost genetskih promjena karakterističnih za pojedine tumore. Već u idućoj podjeli tvrdnja je odbačena jer nisu razmotrene i

druge odontogene ciste (21). Veće promjene nastale su u klasifikaciji iz 2017. godine (WHO classification of Head and Neck Tumours 4th ed., Lyon, 2017.) (Tablica 3.). Naime, kalcificirajući odontogeni tumor i keratocistični tumor više se ne opisuju kao neoplazme čeljusti, već su stvrstani u skupinu razvojnih cista. Sada se opisuju kao kalcificirajuća odontogena cista i odontogena keratocista. Za razliku od dotadašnjeg shvaćanja ortokeratinizirajuće odontogene ciste vrstom odontogene keratociste, ona se od 2017. godine opisuje kao zasebni entitet. Razlozi za izdvajanje ortokeratinizirajuće odontogene ciste očituju se u patohistološkim i kliničkim razlikama. Ortokeratinizirajuća odontogena cista nema prominentni palisadni bazalni sloj epitela karakterističan za odontogenu keratocistu, a klinički nema agresivno ponašanje, nije sklona recidivu i ne pojavljuje se u sklopu niti jednog sindroma. U podjeli iz 1992. godine gingivalne ciste djece i odraslih bile su razdvojene kao dva zasebna entiteta, dok se 2017. opisuju samo kao gingivalne ciste. Eruptivne ciste kojima se opisivala promjena u mekom tkivu oko zuba koji niče sada se smatraju varijantom folikularne ciste. Upalne ciste svrstane su u dvije skupine: radikularne i kolateralne ciste (22).

Tablica 3. Podjela cista čeljusti prema Svjetskoj zdravstvenoj organizaciji iz 2017. (WHO classification of Head and Neck Tumours 4th ed., Lyon, 2017.). Izrađeno prema izvoru (22).

Razvojne ciste	Folikularna cista
	Odontogena keratocista
	Ortokeratinizirajuća odontogena cista
	Lateralna periodontalna i botrioidna cista
	Glandularna odontogena cista
	Gingivalna cista
	Kalcificirajuća odontogena cista
Upalne ciste	Radikularna cista
	Kolateralna upalna cista

Klasifikaciju odontogenih cista moguće je napraviti na osnovu različitih kriterija, ovisno o tome koje faktore pojedini autor smatra dominantnima. Kako bismo uvidjeli koliko kategorizacije odontogenih cista mogu biti raznolike, iz akademskih razloga potrebno je navesti podjelu cista čeljusti koju je izradio prof. dr. sc. Ivo Miše vodeći se mogućnostima dijagnostike i liječenja.

Prvi faktor kojeg je istaknuo jest lokalizacija ciste. Neovisno o etiologiji, pristup dijagnostici i terapiji koštanih i mekotkivnih cističnih tvorbi jednak je za gotovo sve podvrste unutar tih dviju velikih skupina. Ciste kosti podijelio je na odontogene gdje razlikuje razvojne, upalne, multilokularne i rezidualne, zatim solitarne cistama slične promjene čeljusti koje nemaju epitelnu ovojniciu i sadržavaju neznatne količine tekućine te fisuralne razvojne ciste nastale od ostataka epitela čeljusnih nastavaka tijekom njihova spajanja. U mekim tkivima razlikuje salivarne, gingivalne, nazolabijalne, dermoidne, branhiogene i tireoglosalne ciste ističući važnost kliničkog pregleda u prepoznavanju takvih tvorbi (2).

#### **4. RAZVOJNE ODONTOGENE CISTE**

Spoznaje o razvoju zuba nužne su za razumijevanje patoloških procesa koji u tom razdoblju mogu nastati, a razvojne odontogene ciste su upravo jedno od takvih stanja. One nastaju od odontogenog epitela u bilo kojoj fazi razvoja zuba s isključenjem upale kao etiološkog čimbenika (3).

Prvi epitelni element koji se pojavljuje u razvoju zuba je dentalna lamina nastala interakcijom stanica neuralnog grebena i ektoderma (23). Kada nastanu epitelni pupoljci slijedi resorpcija epitelnih stanica dentalne lamine. Međutim, u okolnome tkivu mogu zaostati epitelni ostaci od kojih se u čeljustima mogu razviti cistične tvorbe (3). S ulaskom zubnog zametka u stadij kape, epitelni dio osnove zuba naziva se caklinski organ. Stanice u sredini caklinskog organa stvaraju proteoglikane i viskoznu intercelularnu tekućinu koji počinju razmicati stanice. One ostaju u međusobnom kontaktu pomoću produžetaka tako da poprimaju zvjezdolik izgled. Po njima se središnji dio caklinskog organa naziva zvjezdolika mrežica ili *reticulum stellatum* (23). Ukoliko dođe do dezintegracije stanica zvjezdolike mrežice formira se cistični prostor. Ciste mogu nastati i kada je formirana kruna zuba, a u najvećem broju slučajeva razlog nastanka ciste nije poznat. (3). Vezivna ovojnica vjerojatno nastaje iz zubne vrećice koja obavija krunu svakog zuba prije nego što nikne (2).

#### 4.1. Folikularna cista

Folikularna cista je naziv za koštanu šupljinu koja je nastala nakon što je već došlo do kalcifikacije krune zuba. Etiologija je folikularne ciste u akumulaciji tekućine između krune neizniklog zuba i reduciranog caklinskog epitela, a pričvršćena je za caklinsko-cementno spojište (24). Od svih odontogenih cisti, folikularne su druge po učestalosti sa 20.6%, odmah nakon radikularnih koje su upalne etiologije. Češće se pojavljuju kod muškaraca i to u omjeru 3:2 u odnosu na žene. Dob u kojoj se najčešće javlja je između desete i tridesete godine života. Donji treći molari dvostruko su češće zahvaćeni nego maksilarni očajnici koji su drugo predilekcijsko mjesto za nastanak folikularne ciste. Folikularnu cistu možemo pronaći i uz donje druge premolare, a razlog zahvaćenosti upravo tih zubi je to što oni obično posljednji niču (25). Velik potencijal za nastanak folikularne ciste imaju i prekobrojni zubi, npr. uz meziodens javljaju se u 90% slučajeva (26).

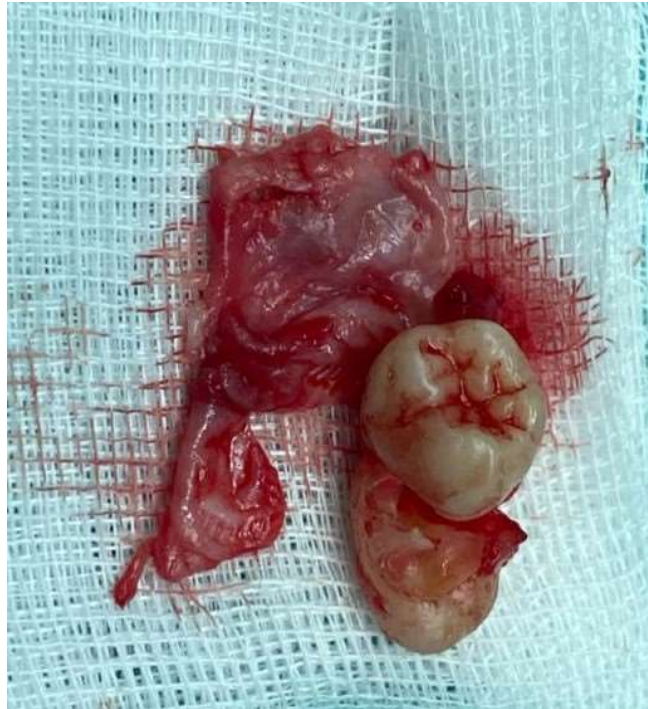Osnovni je nalaz folikularne ciste retinirani ili impaktirani zub oko čije se krune razvila cistična šupljina (Slika 4.). U početku svojeg razvoja ona je asimptomatska i ne pravi ni subjektivne ni objektivne smetnje ukoliko nema infekcije. Tijekom rasta i razvoja postupno stvara deformaciju čeljusti kao posljedicu rasta u smjeru najmanjeg otpora kosti. Posljedica takvog rasta može biti

razmicanje postojećih zuba u zubnim lukovima, što je ujedno i bitan klinički diferencijalno dijagnostički znak prema tumorima koji svojim rastom razaraju kost u svim smjerovima i resorbiraju korijenove zahvaćenih zuba. Uz to, tumori se znatno češće javljaju u mandibuli, pokazuju multilokularno radiološko prosvjetljenje, punkcijskom analizom dobije se nalaz tumorskih stanica, a patohistološka analiza ukazuje na displaziju epitela. Na mjestu razvoja folikularne ciste može se uočiti zaostali mliječni zub, a zub uzročnik ne postoji u zubnom nizu.

U većini slučajeva prisutnost folikularne ciste otkrije na kontrolnoj rendgenskoj snimci. Karakteristično, javljaju se kao unilokularno radiolucentno područje povezano s krunom neizniklog zuba. Ono je dobro definirano i omeđeno rubom sklerotične kosti koju vidimo kao radioopaktnu liniju uz rub ciste. Veće ciste mogu imati multilokularnu strukturu i treba biti oprezan u dijagnostici prema ameloblastomu. Postoje tri radiološke varijante folikularnih cista, ovisno o odnosu prema zubu uzročniku. Najčešće su centralne koje okružuju krunu zuba. Lateralne se javljaju duž površine korijena i djelomično pokrivaju krunu neizniklog zuba. Cirkumferentne cijelim svojim obujmom okružuju zub uzročnik i mogu predstavljati problem u postavljanju dijagnoze (25).

Histološki nalaz je različit kod folikularne ciste bez upale od one koja je zahvaćena upalnim promjenama. Kada upala nije prisutna, mogu se pronaći dva do tri sloja kubičnih do pločastih epitelnih stanica vezanih uz okolno fibrozno vezivno tkivo. Ponekad se u epitelu pronađu stanice cilindričnog epitela, stanice s trepetljikama ili masne stanice. Patognomoničan je nalaz kolestinskih kristalića. U upaljenoj cisti histološkim se pregledom može pronaći puno deblji epitel s proliferacijom i hiperplastičnim značajkama te kroničnom upalom. Ponekad se može vidjeti i hijalinizirani keratin, tzv. Rushtonova tjelešca (27).

Ključ adekvatne terapije folikularne ciste jest pomno isplaniran kirurški zahvat. Planiranje uključuje potrebu za endodontskom sanacijom zahvaćenih zubi, procjenu o ekstrakciji zuba uzročnika, izbor prave kirurške metode u ovisnosti o veličini ciste. Male ciste uklanjaju se enukleacijom, dok velike zahtijevaju tretman kojim će se najprije smanjiti obujam cistične šupljine. Nakon što se folikularna cista u cijelosti odstrani, ona vrlo rijetko recidivira. To se može dogoditi samo u slučaju neadekvatnog kirurškog liječenja (28).



Slika 4. E nukleirana folikularna cista zajedno s impaktiranim zubom uzročnikom. Preuzeto uz dopuštenje autora Luke Lubine, univ. mag. dr. med. dent.

#### **4.2. Eruptivna cista**

Eruptivna cista benigna je cista mekog tkiva povezana s mliječnim ili trajnim zubom, a pojavljuje se kratko prije izbijanja zuba u usnu šupljinu. Ona je mekotkivna varijacija folikularne ciste, a prema mnogim autorima nastaje odvajanjem caklinskog epitela od krune, a u nastalom prostoru dolazi do nakupljanja tekućine i krvi. Upravo zbog mehanizma nastanka, opisuje se kao zasebni entitet (21). Eruptivne ciste javljaju se u dobi između šeste i devete godine zahvaćajući najčešće molarnu i incizivnu regiju. Klinički se očituje kao okruglasta oteklina alveolarne sluznice, mekana na palpaciju, a boja varira od crvene do plave i crne. Radiološki se cista ne može uočiti, a histološke značajke su jednake kao kod folikularne ciste. Većina eruptivnih cista ne zahtijeva tretman jer spontano rupturiraju pod pritiskom zuba u nicanju. Kirurška intervencija je potrebna kada su prisutni bol, krvarenje, infekcija ili velika narušenost estetike (29).

#### **4.3. Odontogena keratocista**

Pojam odontogena keratocista prvi put je korišten 1956. godine za opis odontogene ciste okružene keratiniziranim pločastim epitelom. U klasifikaciji SZO iz 1992. godine odontogena keratocista i

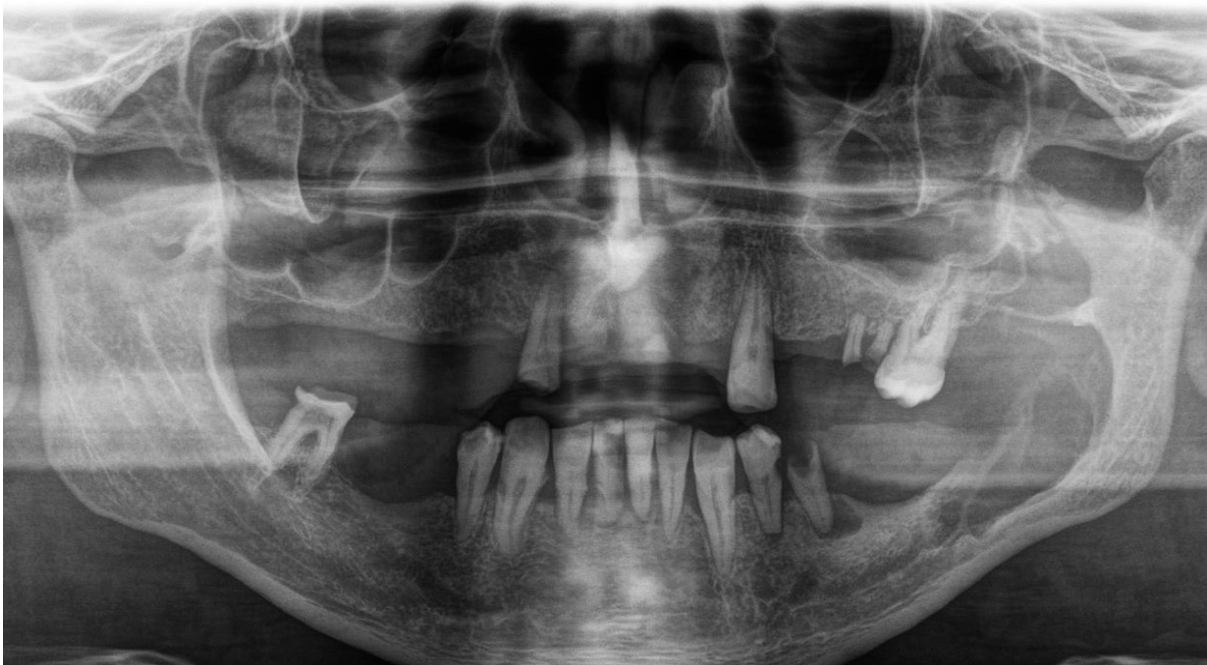

primordijalna cista svrstane su kao sinonimi. Međutim, u klasifikaciji iz 2005. godine ova je patološka tvorba svrstana kao benigni keratocistični odontogeni tumor. Podloga takvoj odluci bili su visok rizik za recidiv, agresivan klinički tijek, mutacije tumor supresorskih gena (PTCH 1), pojava satelitskih cista u okolnoj kosti i povezanost s Gorlin-Goltzovim sindromom (30). 2017. godine SZO je izdala novu klasifikaciju tumora glave i vrata. Kako je bilo ipak malo dokaza za svrstavanje gore navedene patologije u neoplazme, keratocistični odontogeni tumor svrstan je u skupinu razvojnih odontogenih cista kao odontogena keratocista (31). Vodeći se trenutnim dokazima, odontogena keratocista solidne strukture razlikuje se od drugih keratocista. Osim drugačije histološke građe, podložnija je recidivima i uz nju se češće javljaju satelitski otočići cističnog epitela. Zbog toga neki autori smatraju da bi se tom entitetu ipak trebao dati naziv keratocistični odontogeni tumor (32).

Ako se odontogena keratocista pojavi na mjestu gdje u čeljusti nedostaje zub, to će nam biti jasan znak od kojeg se je zuba razvila. Ako pak nastane u čeljusti, a da postoje svi zubi, tada postoji mogućnost njezina razvoja iz prekobrojnog zubnog zametka. Često se nalazi na mjestu nerazvijenog trećeg mandibularnog molara, kao i u uzlaznom kraku mandibule. Od svih cista čeljusti, ona čini 3–11% (33). Odontogene keratociste nastaju proliferacijom dentalne lamine ili njezinih ostataka i prema toj pretpostavci trebale bi potpuno biti okružene s kosti. Međutim, postoje i mišljenja da nastaju iz bazalnih stanica epitela usne šupljine (34). Najveća im je pojavnost u mladih ljudi između dvadesete i tridesete godine života. Mogu se javiti samostalno ili u sklopu Gorlin-Goltzova sindroma. Gorlin-Goltzov sindrom je autosomno dominantni nasljedni poremećaj karakteriziran povećanim rizikom za nastanak brojnih karcinoma. Klinička slika može biti vrlo raznolika, a uključuje, između ostalog, multiple kožne bazocelularne tumore i odontogene keratociste povezane s prekobrojnim i retiniranim zubima. Iako je dijagnoza sindroma vrlo rijetka, predstavlja ozbiljno stanje čija je prognoza nepovoljna čak i kada se rano otkrije (35).

Radiološki se odontogene keratociste očituju kao unilokularno ili multilokularno okruglasto prosvjetljenje, a vrlo često se otkriju kao slučajan nalaz (Slika 5.). Histološki ju karakterizira tanka ovojnica koja se sastoji od višeslojnog pločastog epitela, obično naborane površine, koji može biti keratiniziran. Stanice su palisadno raspoređene, a ako su prisutne keratinizirane ili parakeratinizirane stanice one su smještene bliže lumenu ciste. Epitel je okružen tankom vezivnom ovojnicom. Neki se tipovi ameloblastoma na radiološkim snimkama vide kao dobro ograničena,

unilokularna prosvjetljenja koja su često povezana sa krunama impaktiranih ili retiniranih zuba te ih teško je razlikovati od odontogenih keratocista ili folikularnih cista. S druge strane, ukoliko na rendgenskoj snimci pokazuju multilokularno prosvjetljenje, često slične velikim odontogenim keratocistama (36). Iz tog se razloga konačna dijagnoza ne može temeljiti samo na povijesti bolesti, kliničkom pregledu i rendgenskoj snimci, već je za potvrđivanje dijagnoze nužna histopatološka potvrda. Jedna od klinički najvažnijih karakteristika odontogene keratociste jest njezina sklonost recidivu nakon kirurškog odstranjenja. Postoji nekoliko mogućih razloga za takav ishod. Recidivi mogu biti uzrokovani nepotpunim izljuštenjem cistične lezije zbog čega zaostaju dijelovi epitelne ovojnice, satelitskim otočićima cističnog tkiva u okolnoj kosti i u vezi s Gorlin-Goltzovim sindromom (24). Pri kirurškom uklanjanju odontogene keratociste treba biti posebno oprezan kako bi se tvorba u potpunosti izljuštila. Izazov predstavlja izuzetno tanka cistična ovojnica. Radi prevencije recidiva obično se napravi i lokalna osteotomija. Kao dodatak kirurškoj terapiji navodi se upotreba pripremljene Carnoyeve otopine (3 ml kloroforma, 6 ml čistog etanola, 1 ml octene kiseline i 1 g željezovog klorida) koja služi kao fiksator uzrokujući površinsku nekrozu eventualnih ostataka mekog tkiva. Opasnost od upotrebe kemijskog sredstva očituje se najviše utjecajem na donji alveolarni živac ukoliko je eksponiran prilikom enukleacije ciste (37).



Slika 5. Radiološki nalaz odontogene keratociste. Preuzeto uz dopuštenje autorice izv. prof. dr. sc. Dragane Gabrić

#### **4.4. Ortokeratinizirajuća odontogena keratocista**

Ortokeratinizirajuću odontogenu cistu prvi put je opisao Wright 1981. godine identificirajući je kao ortokeratiniziranu varijaciju odontogene keratociste prema histološkom nalazu i relativno niskom stupnju recidiva (38). Zbog generalno bolje prognoze i potrebe za manje agresivnim kirurškim pristupom, Svjetska zdravstvena organizacija uvrstila ju je kao poseban entitet u podjeli tumora glave i vrata 2017. godine (22). Radiološki se vidi kao unilokularno, rijetko multilokularno, oštro ograničeno radiolucetno područje. Može biti povezana s impaktiranim ili retiniranim zubom, iako nije pravilo. Uglavnom se nalazi u stražnjim regijama donje čeljusti, češće kod muške populacije u tridesetim godinama (38).

Histološkim pregledom može se vidjeti tanka i pravilna epitelna ovojnica s ortokeratiniziranim stanicama na površini ciste. Redovan je nalaz zadebljanje granuliranog sloja epitela. Ponekad je vidljiva fokalna parakeratoza. Vezivna ovojnica je često bogato opskrbljena krvnim žilama, a u nekim slučajevima pronađena su nespecifična upalna žarišta (39). Zbog nespecifične kliničke slike potrebno je potvrditi dijagnozu patohistološkom analizom, a terapija izbora je enukleacija ciste, uz modifikacije ovisno o veličini i lokalizaciji. Iz navedenih razlika u odnosu na odontogenu keratocistu, nisu potrebne agresivne kirurške metode.

#### **4.5. Gingivalne ciste**

Prolazne benigne promjene oralne sluznice često se mogu vidjeti kod novorođenčadi i kod odraslih. Takve lezije uključuju širok spektar razvojnih poremećaja i morfoloških varijacija. Identifikacija i diferencijacija ovih promjena ključna je u postavljanju dijagnoze i plana terapije kao i zbog smirivanja često zabrinutih roditelja zbog zatečenog stanja. 1880. godine praški je pedijatar Alois Epstein prvi opisao Epsteinovu bolest kao pojavu malih čvorića u ustima novorođenčadi. Tek je 1967. godine Alfred Fromm kategorizirao promjene kao Epsteinove perle, Bohnove nodule i ciste dentalne lamine ovisno o lokalizaciji. Epsteinove perle se razvijaju duž središnje nepčane linije te se smatra da se razvijaju iz ostataka epitela zarobljenog unutar samog spoja. Bohnovi čvorići se manifestiraju na tvrdom nepcu, bliže granici mekog nepca i se smatra kako su se razvili iz malih žlijezda slinovnica, dok se gingivalne ciste nalaze na mukozi koja prekriva alveolarni greben (40).

Zajednička im je značajka da spontano regrediraju do trećeg mjeseca života i ne ostavljaju trag na koštanoj podlozi zbog čega nisu vidljivi na rendgenskim snimkama.

Klinički se vide kao mala bjelkasta kuglasta izbočenja promjera 1-3 mm, solitarna ili multipla. Nakon degeneracije epitela i rupture ciste, dolazi do oslobađanja kreatinskog sadržaja pohranjenog unutar ciste, te se lezije povlače (21). Gingivalne ciste odraslih su odontogene ciste koje se obično pojavljuju kao sitna, samostalna, asimptomatska izbočenja plavkaste boje na pričvrstnoj gingivi ili interdentalnoj papili. Cistična kapsula sastoji se od vezivnog tkiva s minimalnom upalom okružena nekeratiniziranim epitelom. Često su prisutna isprekidana zadebljanja koja proizvode sekretorne epitelne stanice (41). Po pojavnosti čine 0,3% svih odontogenih cista, češće se javljaju kod žena u petom i šestom desetljeću života. Učestalije nastaju na alveolarnom grebenu mandibule u području očnjaka i premolara (42). Gingivalne ciste kod odraslih također se razvijaju iz ostataka dentalne lamine kao i novodođenačke i ne ostavljaju traga na koštanoj podlozi na kojoj su izrasle.

#### **4.6. Lateralna periodontalna cista**

Iako prilično rijetke, lateralne periodontalne ciste dobro su prepoznatljiv tip odontogenih razvojnih cista. Takva cista leži uz lateralnu stijenku zuba, potpuno ili djelomično ograničena alveolarnom kosti. Javlja se kod odraslih između petog i sedmog desetljeća života. Otkriva se uglavnom slučajnim radiološkim nalazom u regiji između kanina i molara. Ako nije prisutna upala, ne daje simptome i zub s kojim je u vezi daje pozitivan test senzibiliteta. U trenutku kada veličinom premaši širinu alveolarnog grebena očituje se kao okruglasta nepomična masa prekrivena sluznicom nepromijenjene boje dok nije perforirana koštana stijenka (43).

Radiološki se vidi kao prosvjetljenje duž korijena zuba oblika suze, okruženo rubom sklerotične kosti. Sporom ekspanzijom resorbira okolnu kost i parodontne strukture, a enukleacijom ciste zaostaje značajan koštani defekt. Obzirom da pokazuje nizak stupanj recidiva, defekt se može ispuniti koštanim transplantatom (44). U histološkoj građi vidi se tanak sloj epitela s mjestimičnim plakoznim zadebljanjima okružen vezivnim tkivom. Ukoliko se lateralna periodontalna cista javlja u multilokularnom obliku, zove se još i botrioidna cista jer izgledom podsjeća na grozd (43).

#### **4.7. Glandularna odontogena cista**

Glandularna, odnosno sijaloodontogena cista klinički je i histopatološki neobična vrsta odontogene razvojne ciste nepredvidivog i potencijalno agresivnog ponašanja. Danas je to relativno dobro

definiran entitet koji je prepoznala i Svjetska zdravstvena organizacija. Važnost postavljanja pravilne dijagnoze je u tome što pokazuje sličnu sklonost recidivu kao odontogena keratocista, a mikroskopski se može zamijeniti s mukoepidermoidnim karcinomom. Opisane su brojne histološke karakteristike, no još uvijek ne postoji opće prihvaćen mikroskopski kriterij za potvrdu dijagnoze. Štoviše, slični se obrasci mogu pronaći i kod folikularnih, botrioidnih i radikularnih cista (45). Ono što se redovno nalazi su žljezdane stanice unutar epitelne ovojnice za koje se smatra da su porijeklom od ektopičnog žljezdanog epitela (46).

U 66% slučajeva glandularna odontogena cista se razvija kod muškaraca u prosjeku oko 45. godine života. U 80% slučajeva zahvaća mandibulu u čijem se prednjem dijelu manifestira kao spororastuća unilokularna ili multilokularna intraosealna lezija koja zahvaća periapikalno područje nekoliko susjednih zuba. Male ciste su uglavnom asimptomatske, no ukoliko se očituje kao velika cista dovodi do otekline koja se klinički može očitovati kao bol ili parestezija (47).

Kirurški tretman glandularne odontogene ciste još uvijek je kontroverza varirajući od enukleacije i osteotomije okolne kosti do lokalne blok ekscizije. Ono što je sigurno jest potreba za dugoročnim praćenjem pacijenta zbog velikog potencijala za recidivom (48).

#### **4.8. Kalcificirajuća odontogena cista**

Ovu je cistu prvi opisao Gorlin 1962. godine kao zasebni kliničko patološki entitet. Gold je 1963. upotrijebio termin „keratinizirajuća i kalcificirajuća odontogena cista“ (49). Raznolika kategorizacija posljedica je cističnog, neoplastičnog i agresivnog karaktera ove patološke tvorbe.

Klinički ju karakterizira bezbolna spororastuća tvorba koja se pojavljuje u gornjoj i donjoj čeljusti jednako učestalo. Predilekcijsko mjesto za njezin nastanak je prednji dio čeljusnih kostiju. Nije vezana uz spol, a najčešća dob su tridesete godine života. Prema dosadašnjim spoznajama, razvoj joj je vezan uz reducirani caklinski epitel ili ostatke odontogenog epitela u folikulu, gingivnom tkivu ili kosti. Kalcificirajuća odontogena cista ima epitelnu ovojnicu koja ima sposobnost da inducira stvaranje dentalnog tkiva u susjednom vezivu te se zbog toga povezuje s drugim odontogenim tumorima.

Radiografski se može pronaći unilokularna ili multilokularna radiolucentna lezija sa mogućim kalcifikacijama različite gustoće i povezana je s neizraslim zubom (50). Diferencijalno dijagnostički, unilokularne ciste mogu nalikovati folikularnim, radikularnim ili rezidualnim

cistama. Multilokularne podsjećaju na ameloblastom ili odontogenu keratocistu. Histološki se u vezivnom epitelu mogu pronaći *ghost cell* stanice. To su fantomske stanice koje pokazuju abnormalnu keratinizaciju i snažan afinitet za kalcifikaciju. Terapija kalcificirajuće odontogene ciste je kirurška enukleacija s niskom stopom recidiva. Moguća je maligna alteracija lezije, ali je vrlo rijetka. Konačna dijagnoza potvrđuje se histopatološkom analizom (51).

## **5. UPALNE ODONTOGENE CISTE**

Upalne odontogene ciste posljedica su prodora infekcije kroz korijenski kanal zuba u periapikalno područje ili prodora infekcije kroz parodontni džep uzduž zubnog korijena (3). Na rendgenskoj snimci vide se unilokularna prosvjetljenja koja se redovito nalaze uz apeks zahvaćenog zuba. Ponekad se takvo prosvjetljenje može pojaviti lateralno uz korijen zuba uzročnika i treba ga razlikovati od lateralne periodontalne ciste koja je razvojne etiologije (26).

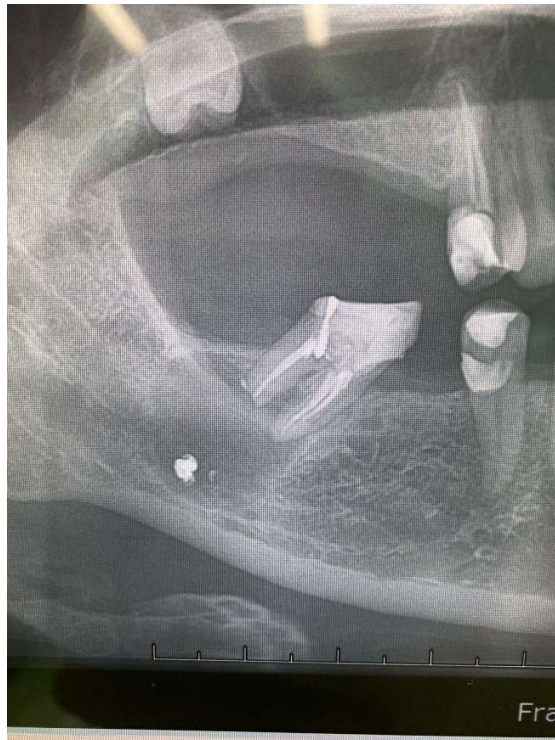Klasifikacijom tumora glave i vrata prema SZO-u iz 2017. godine, upalne ciste podjeljene su u dvije skupine: radikularne ciste i parodontalne upalne kolateralne ciste. Radikularne ciste obuhvaćaju apikalne, lateralne i rezidualne ciste. One su po pojavnosti najzastupljenije čeljusne ciste i povezane su s avitalnim zubima. Upalne kolateralne ciste nazivaju se i paradentalne ciste i često se mogu naći u bifurkacijskim područjima prvih i drugih molara zbog čega su poznate pod nazivom bukalne bifurkacijske ciste (22).

### **5.1. Radikularna cista**

Najzastupljenije su cistične lezije čeljusti sa 60%-tnom pojavnosti. Iako se mogu razviti u svim regijama, češće se pojavljuju u maksili nego u mandibuli. Razlog tome je vjerojatno povećana incidencija pulpnih oštećenja prednjih maksilarnih zubi zbog traume ili palatinalnih invaginacija (52). Radikularne ciste često su asimptomatske. Obično se dijagnosticiraju tek na radiološkim snimkama. Ako je cista zahvaćena upalom, pacijenti se mogu žaliti na bol i neugodu. Zub uzročnik često je zahvaćen traumom ili karijesom, osjetljiv na perkusiju, redovito s negativnim testom senzibiliteta (Slika 6.). Radikularne ciste obično ne uzrokuju ekspanziju čeljusti i svojom veličinom ne prelaze 5mm. Simptomi radikularne ciste ovise o stadiju upale. Prilikom kliničkog pregleda potrebno je napraviti i palpaciju limfnih čvorova jer u slučaju radikularne ciste oni mogu biti povećani.

Tipičan radiološki nalaz je okruglo ili ovalno prosvjetljenje s radioopaktnim rubom uz prekid kontinuiteta lamine dure avitalnog zuba. Ipak, sklerotični rub nije uvijek nužno vidljiv, npr. ukoliko je cista zahvaćena upalom ili se rapidno širi proces odlaganja kosti znatno je sporiji od procesa destrukcije. Resorpcija korijena može se vidjeti u slučajevima povećane aktivnosti cističnih citokina (24).



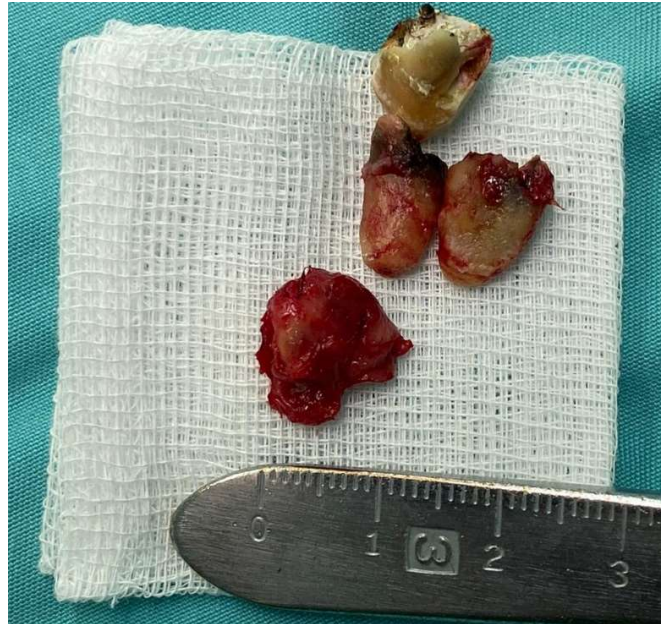

Slika 6. Radikularna cista uzrokovana kroničnom upalom zuba 47. Preuzeto uz dopuštenje autora Luke Lubine, univ. mag. dr. med. dent.

Razvoj radikularne ciste potaknut je kroničnom upalom praćenom pulpnom nekrozom. Epitelna komponenta razvija se od stanica Malassezovih otočića zaostalih prilikom razvoja parodontnog ligamenta. Opće je prihvaćena teorija da su te ostatne stanice stimulirane bakterijskim endotoksinima i upalnim citokinima. Postoje brojna mišljenja o tome kako se radikularne ciste formiraju. Najšire je prihvaćena teorija koja kaže da epitel koji okružuje granulom nastao kao posljedica kronične upale. Kako epitelna masa raste, granulomatozno tkivo likverfakcijski nekrotizira jer gubi izvore prehrane. Prema nekim autorima, postoji genetska predispozicija kod pojedinih osoba za veću sklonost nastanku cističnih tvorbi (53).

Histološki, ove su ciste okružene višeslojnim pločastim epitelom, porijeklom od ostataka Hertwigove ovojnice i vezivnom ovojnicom, porijeklom iz granulacijskog tkiva, a u sadržaju se mogu pronaći kolestinski kristalići (2). Diferencijalna dijagnoza uključuje periapikalni granulom jer se u oba stanja nalazi unilokularno radiolucetno prosvjetljenje oko avitalnog zuba. Iako su ciste obično veće nego granulomi, veličina ne smije biti kriterij postavljanja dijagnoze. Uz to, granulom nikada nije okružen sklerotičnim koštanim rubom (37). Periapikalni tip cementno-

koštane displazije mora se uzeti u obzir ako se lezija nađe u prednjem dijelu mandibule. Cista se liječi uklanjanjem izvora infekcije, što uključuje endodonciju ili ekstrakciju zuba uzročnika. Male ciste pokazuju sklonost povlačenju, iako je enukleacija jedini zahvat kojim se cista u potpunosti eliminira (Slika 7.) (53). Transformacija u ameloblastom nije tako česta kao kod razvojnih cista, ali je zabilježena pojava epidermoidnog karcinoma iz epitela koji okružuje cistu (54).



Slika 7. Ekstrakcija zuba uzročnika i enukleacija radikuarne ciste sa slike 8. Preuzeto uz dopuštenje autora Luke Lubine, univ. mag. dr. med. dent.

Rezidualne ciste su radikularne ciste koje zaostaju u čeljusti nakon uklanjanja zuba uzročnika. Većina lezija je asimptomatska, osim ako su inficirane. Također, može se razviti iz granuloma koji zaostane u čeljusti nakon ekstrakcije kao posljedica neadekvatne kohleacije. Najčešće se pojavljuje u populaciji starijoj od pedeset godina i čini oko 10% svih odontogenih cista. Radiološki može podsjećati na odontogenu keratocistu, ali razlika je što se odontogena keratocista razvija umjesto zuba, a rezidualna cista zaostaje uklanjanjem zuba uzročnika (55).

## **5.2. Parodontalna upalna kolateralna cista**

Ova se vrsta cistične tvorbe naziva još i bukalna bifurkacijska cista. Leziju su prvi opisali Stoneman i Worth 1983. godine kao mandibularnu upalnu cistu molarne regije. SZO ju je u svojoj posljednjoj podjeli opisala kao cistu koja se pojavljuje uz cervikalni rub lateralnih zuba nastalu zbog upale u

parodontnom džepu (56). Obično se razvija na bukalnoj strani prvog trajnog molara, ponekad kod drugog i trećeg trajnog molara donje čeljusti, uglavnom kod djece u dobi od četiri do četrnaest godina (57).

Radiološki se vidi radiolucentno područje U-oblika koje se proteže duž korijena zahvaćenog zuba uz očuvanu laminu duru i parodontni ligament. Konačna dijagnoza ne može biti postavljena na temelju histološke analize jer daje sliku višeslojnog pločastog epitela s otočićima upalnog infiltrata u vezivoj kapsuli, što se ne razlikuje od drugih upalnih cista. Temelj su radiološki i klinički nalaz.

Bifurkacijska bukalna cista karakterizirana je ranom dobi i lokalizacijom na kojoj se pojavljuje, a zub uz koji se nalazi je vitalan (56). Diferencijalna dijagnoza uključuje lateralnu periodontalnu cistu, lateralnu radikularnu cistu, razvojnu, eruptivnu, gingivalnu cistu, parodontni apsces, perikoronitis, hiperplastični dentalni folikul, odontogenu keratocistu i odontogeni tumor (58). Kirurški tretman uključuje enukleaciju ciste uz nastojanje očuvanja zahvaćenog zuba. S obzirom na to da cista ima mali postotak recidiva povezan isključivo s neadekvatnom enukleacijom, zaostali koštani defekt može se ispuniti koštanim transplantatom i prekriti membranom (57).

## **6. TERAPIJA ODONTOGENIH CISTA**

Osnovno načelo liječenja ciste jest prekinuti kontinuitet cističnih ovojnica koje zbog toga neće više secernirati sadržaj u šupljinu i svojim rastom uništavati okolne strukture. Nekada se kao terapijska tehnika navodila upotreba kemijskih sredstava. Postoji više razloga zašto to nije adekvatan način liječenja. Prvo, dijagnoza odontogene ciste potvrđuje se patohistološkom analizom. Nužnost te pretrage leži u činjenici da želimo isključiti mogućnost postojanja maligne tvorbe koja zahtijeva drugačiji terapijski pristup. Drugo, ako apliciramo kemijsku tvar u obliku gaze ili direktno kroz zub, ne znamo procijeniti dubinu utjecaja kemijskog sredstva. Također, zabilježeni su slučajevi nastanka neoplazmi iz neadekvatno izljuštene cistične čahure, zbog čega se pri liječenju ne smije improvizirati. Otvaranjem ciste omogućujemo ulaz mikroorganizmima i riskiramo nastanak infekcije (3).

Operativni zahvati za liječenje odontogenih cista općenito su podijeljeni na osnovu njihove veličine i lokalizacije (2). Danas je još uvijek prihvaćeno to načelo, ali je nadopunjeno novim tehnikama koje i velikim cistama omogućuju primarno zatvaranje i nastanak manjeg koštanog defekta (3). Podjela cista na male i velike ovisi o tome hoće li šupljinu u kosti, nakon izljuštenja ciste, ispuniti krvni ugrušak ili neće. Mjerilo za male ciste uzima se promjer do tri centimetra (2). Osim navedenog, izbor terapije ovisi o pacijentovoj dobi, perforaciji kosti, zahvaćenosti drugih struktura poput nosne šupljine, maksilarnog sinusa, donjeg alveolarnog živca i zubi (59).

### **6.1. Planiranje operacije odontogene ciste**

Iako postoje različite operacijske tehnike, načela planiranja zahvata jednaka su za gotovo sve koštane odontogene ciste. Uvijek je potrebno prije zahvata odlučiti što sa zahvaćenim zubima, provesti pravilan postupak anesteziranja operacijskog polja te isplanirati rez tako da se prikaže cijela cista, a šavovi budu na koštanoj podlozi.

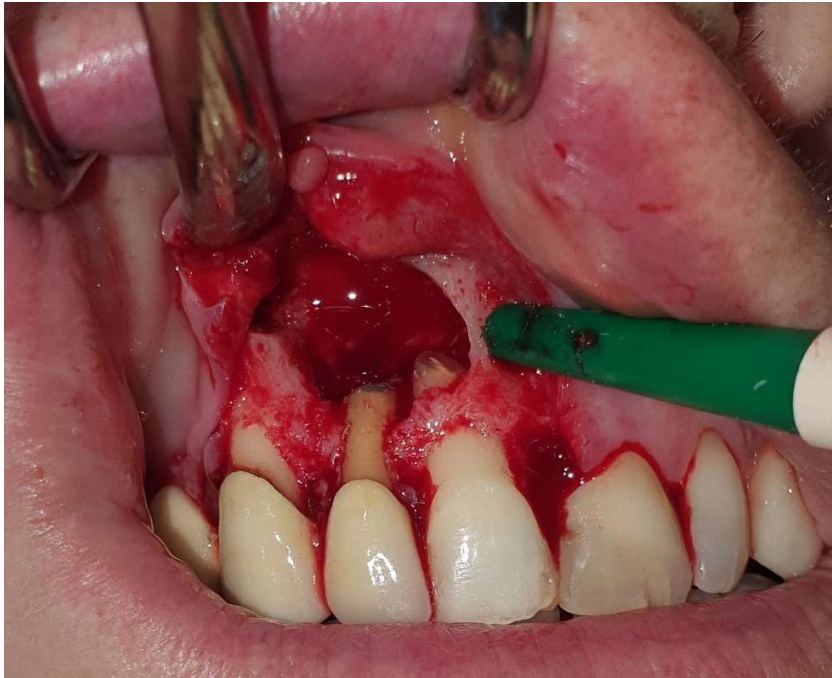Zubi koji su uključeni u cističnu tvorbu mogu biti ekstrahirani, endodontski liječeni, apikotomirani, ortodontski izvučeni ili revaskularizirani, ovisno o kliničkoj slici (59).

Za ekstrakciju se odlučujemo kada zub dugoročno nema dobru prognozu. Ukoliko se radi o cisti koja je uništila više od trećine kosti uz korijen zuba, zbog efekta poluge zub će biti pomičan (2). Također, ako govorimo o retiniranim i impaktiranim zubima unutar ciste, za ekstrakciju se odlučujemo ako su zahvaćeni treći molari, prekobrojni zubi ili inverzno položeni zubi. Osim toga, potrebno se odlučiti za vađenje ako zub nakon izljuštenja ciste nema više koštane potpore kroz

koju bi mu bilo omogućeno nicanje u zubnom luku (59). Ponekada se ekstrakcija zuba odgađa jer bi vađenje u trenutku operacije ciste stvorilo prevelik koštani defekt ili ozljedu okolnih struktura, najčešće donjeg alveolarnog živca. Tada se najprije radi marsupijalizacija kako bi se smanjila cistična šupljina. U periodu do drugog zahvata, kada bi se radila enukleacija, zabilježen je pomak impaktiranog zuba u kosti od čak 8,3 do 12,1 mm, čime se on udalji od donjeg alveolarnog živca ili ruba mandibule. U drugom zahvatu zub se ekstrahira (59). Zubi vezani uz ciste koje imaju visok rizik za pojavu recidiva, poput odontogene keratociste, trebali bi redovito biti ekstrahirani jer ne možemo biti sigurni da smo površinu zuba dovoljno dobro očistili od ostataka epitelne ovojnice (59).

Ako smo radiološki i testiranjem senzibiliteta ustanovili da je zub u kontaktu sa cistom, potrebno ga je endodontski opskrbiti ako dugoročno ima dobru prognozu za ostanak u zubnom luku. To se može obaviti prije ili za vrijeme kirurškog zahvata. Uobičajeno je bilo da se punjenje kanala radi sat vremena prije kirurškog zahvata kombinacijom gutaperke i brzostvrdnjavajućeg fosfatnog cementa (2). Danas se zub puni kombinacijom gutaperke i punila na bazi polimera, većinom dan prije zahvata. Ukoliko kanal nije moguće adekvatno osušiti zbog secerniranja cističnog sadržaja, punjenje se radi za vrijeme kirurškog zahvata nakon što mu se ukloni apeks.

Apikotomiju je potrebno napraviti jer jedino tako možemo biti sigurni da je uklonjena kompletna cistična ovojnica koja okružuje zub (Slika 8.) (2). Anatomskom studijom apikalnog dijela korijena utvrđeno je da je potrebno ukloniti tri milimetra korijena kako bismo eliminirali 98% apikalnih grananja kanala i 93% lateralnih kanala te time smanjili mogućnost prodora infekcije (59). Ukoliko prije ili za vrijeme operacije nije moguće napraviti ortogradno punjenje zbog obliteracije, zavijenosti kanala ili protetskih nadomjestaka, pristupa se retrogradnom punjenju. Obturacija kanala nakon izrade kaviteta na apikotomiranom zubu može se napraviti amalgamom, staklenim ionomerom, kompozitom ili bioaktivnim materijalima poput mineraltriksida (MTA) ili biokeramike (60).



Slika 8. Apikotomirani apeksi korijena zubi koji su bili u vezi s cistom. Preuzeto uz dopuštenje autorice izv. prof. dr. sc. Dragane Gabrić

U nekim se slučajevima vrijedni zubi mogu ortodonski izvući nakon uklanjanja odontogene ciste. Najprije se pristupa zahvatu smanjenja cistične šupljine marsupijalizacijom ili dekompresijom, a kada se stvori dovoljno kosti, lijepi se ortodonska bravica i zub se postavlja na svoje mjesto u zubnom luku. Nakon toga ostatak ciste se enukleira (61).

Pojam revaskularizacija u regenerativnoj stomatologiji odnosi se na čišćenje i dezinfekciju zuba te njegovo ispunjavanje krvnim ugruškom gdje će se potaknuti angiogeneza (62). Kada govorimo o cistama, revaskularizacija zuba značajna je u slučajevima kada se zub zahvaćen cistom autotransplantira na drugo mjesto u zubnom luku te, ukoliko nije završen rast i razvoj korijena, dođe do revaskularizacije (59).

Nakon što smo odlučili što za zubima koji su u kontaktu sa cistom, potrebno je pravilno anestezirati operacijsko polje. Za ciste gornje čeljusti obično je dovoljna pleksus anestezija koju dajemo u predio ciste i okolna područja koja će biti uključena u operacijsko polje. Velike ciste gornje čeljusti obično se operiraju u općoj anesteziji zbog nemogućnosti adekvatne anestezije sinusne sluznice. Ako se pak odlučimo za lokalnu anesteziju, potrebno je anestezirati nosnu sluznicu gazom

natopljenom u otopinu lidokaina. Za operacije donje čeljusti daje se anestezija na donji alveolarni živac, a ako je visoko zahvaćen ramus anestezija izbora je Gow-Gates.

Izbor režnja kojim ćemo prikazati operacijsko polje ponajprije ovisi o veličini ciste i anatomskim osobitostima pacijenta.

Rez po Partschu prikladan je za cistektomiju malih koštanih cista i velikih koštanih cista donje čeljusti metodom Partsch I (2). Krajevi reza sežu prema gore u maksili i prema dolje u mandibuli čineći konveksitet prema okluzalnoj ravni. Nedostatak je ovog reza što njegova najniža točka nema koštanu podlogu i češće su komplikacije pri zarastanju (63).

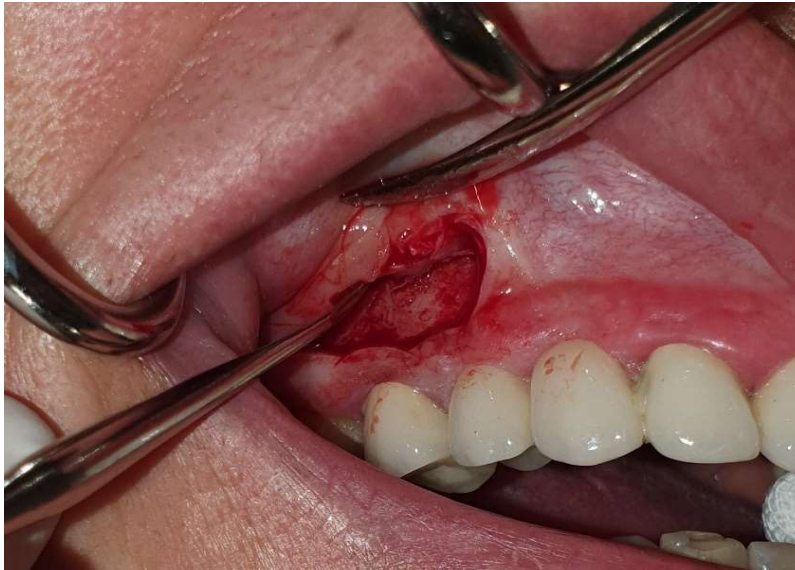Pichlerov rez indiciran je kod operacije malih cista i velikih cista u maksili (2). On je inverzan rezu po Partschu, a njegova je mana nedostatak krvne opskrbe (63).

Wassmundov rez je rez periosta za produženje režnja sluznice (2), a najniža točka incizije ide otprilike 5 mm od granice pričvrstne gingive. Režanj se proteže od mezijalnog do distalnog zuba koji omeđuje operacijsko polje. Ovo je efektan izbor režnja gdje se produženjem incizije može nastali koštani defekt prekriti periostom.

Rez po Nowak-Peteru ili trapezoidni rez čine horizontalni rez uz rub gingive i dva vertikalna reza koja idu kroz interdentalne papile. Omogućuje zatvaranje operacijskog poja bez tenzije, ali postoji rizik od nastanka gingivne recesije. Ukoliko se radi o bezubom grebenu rez se naziva Harnischov. Za operacije velikih cista gornje čeljusti primjenjuje se i horizontalni rez paralelan s mukogingivnom granicom, udaljen od nje 5 mm (63).

Luebke – Ochsenbeinov režanj je manje agresivan za gingivno tkivo jer izbjegava intrasukularni rez (Slika 9.). Posebno je koristan za pacijente koji imaju adekvatno prijanjajuće fiksne protetske nadomjestke. Horizontalni rez radi se 3-4 mm iznad gingivnog ruba uz dva vertikalna rasteretna reza sa svake strane lezije. Nedostatak ovog režnja može biti ožiljak koji nastane ako repozicija nije pravilno izvedena (64).





Slika 9. Luebke- Ochsenbeinov režanj primjenjen za očuvanje marginalne gingive. Preuzeto uz dopuštenje autora dr. sc. Marka Vuletića

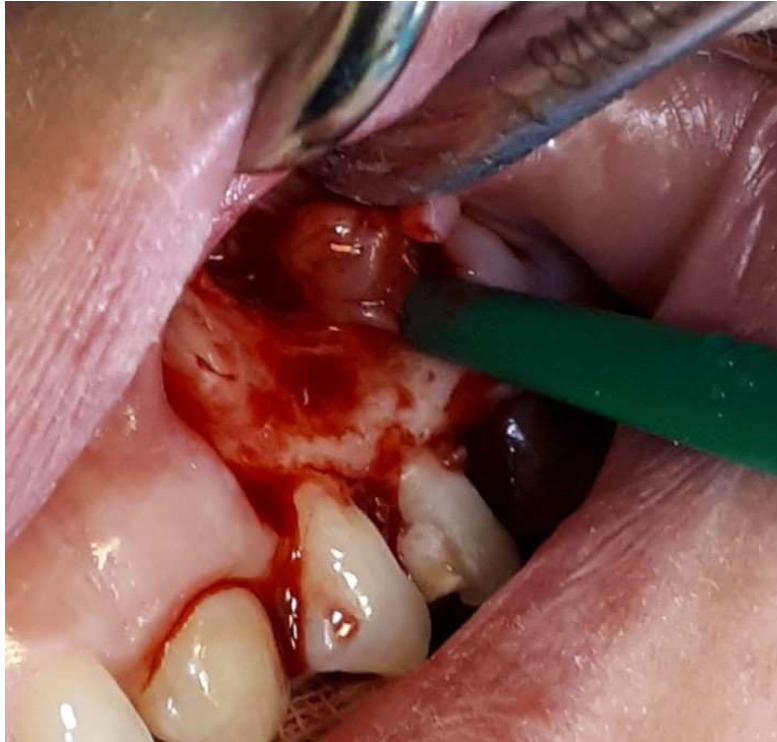## 6.2. Operacija malih cista metodom Partsch II

Ova operacijska tehnika poznata je pod nazivom Partsch II operacija. Tehniku je Partsch opisao 1910. godine nakon što operacija Partsch I nije davala povoljne rezultate u eri prije antibiotika. Dowsett i Wassmund modificirali su tehniku proširivanjem operacijskog polja kojim je omogućena enukleacija ciste u cijelosti. Kako su s vremenom benigne tvorbe postajale sve bolje definirane, ustanovljeno je da je enukleacija s mehaničkim odstranjenjem okolne kosti najbolji terapijski izbor. U međuvremenu je dodan i kemijski tretman Carnoyevom otopinom zaostale šupljine nakon uklanjanja odontogene keratociste kako bi se incidencija recidiva svela na minimum (65).

Nakon što smo anestezirali operacijsko polje, zahvat počinje jednim od prethodno navedenih rezova kojim ćemo najbolje prikazati cističnu tvorbu.

Raspatorijem se odljušti režanj pune debljine te se prikaže koštana stijenka na svom najprominentnijem dijelu. Kost se otvara okruglim svrdlom (3), a fisurnim svrdlom radi se apikotomija zahvaćenih zubi. Rad svrdlima mora biti praćen obilnim vodenim hlađenjem kako bismo spriječili pregrijavanje kosti i posljedičnu nekrozu. Otvor u kosti mora biti dovoljno velik da omogući izljuštenje ciste u jednom komadu jer se izljuštenje ciste iz lumena prema van smatra

pogreškom u radu zbog većeg rizika za recidiv (Slika 10.) (2). Cista se ljušti Lucas kiretom pa raspatorijem po Frieru/Willigeru tako da je oštri dio instrumenta okrenut prema kosti.



Slika 10. Prikaz otvora kosti odgovarajuće veličine za izljuštenje ciste. Preuzeto uz dopuštenje autora dr. sc. Marka Vuletića

Nakon što je cista izljuštena, šupljina se ispire 3%-tnim hidrogenom kako bi se izbjelila kost i kontrolirao eventualni zaostatak cistične ovojnice (2). Rana se potom ispere fiziološkom otopinom te se sašije pojedinačnim šavovima resorbilnog ili neresorbilnog materijala za šivanje okruglom sluzničnom iglom (3).

U fazi cijeljenja koštana se šupljina ispuni krvlju, nastaje krvni ugrušak koji se vezivno organizira i stvara se koštano tkivo (2). Kako bi ubrzali koštano cijeljenje i smanjili postoperativni koštani defekt, pojedini se terapeuti odlučuju za ispunjavanje koštane šupljine alogenim ili ksenogenim koštanim transplantatima. U studiji provedenoj na 249 pacijenata kojima je cista uklonjena enukleacijom, kod 59 pojavila se postoperativna infekcija. Autologni transplantat primilo je 63.6%, ksenogeni 26.8%, a 19.5% nije primilo koštani nadomjestak. Rezultati govore da autologni koštani graft povećava rizik od nastanka postoperativne infekcije za razliku od slučajeva kada on nije korišten (66).

### **6.3. Operacija velikih cista donje čeljusti trajnom poslijeoperativnom sukcijom**

Ova je kirurška metoda nastavak na Partsch II operaciju. Tijek zahvata je identičan- prikaže se cista, izljušti se i napravi toaleta rane. Operacijsko polje se primarno zatvara, a razlika je postavljanje plastične sukcije u dno koštane šupljine. Ona se izvodi kroz zdravu vestibularnu sluznicu i pruža izvan usta gdje se na nju spaja plastična pumpica koja proizvodi negativan tlak čija je uloga smanjiti šupljinu u kosti priljublivanjem sluznice vestibuluma uz lingvalnu koštanu stijenku. Bolesnik sukciju nosi deset dana, a obnova kosti gotova je za otprilike dva mjeseca (3).

### **6.4. Operacija velikih cista donje čeljusti metodom Partsch I**

Osnovno je načelo operacijske tehnike po Partschu I osigurati istjecanje cističnog sadržaja i time isključiti njezin podražaj na epitel da dalje izlučuje tekućinu (3).

Operacija se, ovisno o veličini ciste, radi u lokalnoj ili općoj anesteziji. Lezija se otvara rezom po Partschu koji se proteže visoko u pričvrstnu gingivu. S obzirom na to da je riječ o velikoj cisti, nakon odljuštenja mukoperiostalnog režnja vidi se stanjena kost. Iz tog razloga nije nužna upotreba rotirajućih instrumenata, već se kortikalni pokrov može ukloniti skalpelom. Rubovi se prošire i stvori se široka komunikacija ciste sa usnom šupljinom. Cistični sadržaj ukloni se aspiratorom. Na gornjem dijelu cistična ovojnica spoji se šavovima sa sluznicom usne šupljine, dok se u donjem dijelu ubaci rezanj sluznice vestibuluma. Time se prekida autonomni i progresivni rast ciste koja postaje dodatna šupljina u usnoj šupljini, a epitel ciste poprima karakteristike oralnog epitela (3).

Po završetku operacije uzme se otisak termoplastičnom masom na osnovu kojeg se laboratorijski izradi akrilatni opturator. Otisak mora obuhvatiti ušće i samo dio cistične šupljine za retenciju opturatora. Do izlivanja opturatora rana se tamponira jodoform gazom. Funkcija opturatora jest sprječavanje zatvaranja komunikacije cistične šupljine i vestibuluma te omogućavanje istjecanja cističnog sadržaja (2).

Poslijeoperacijski tijek nešto je kompliciraniji za pacijenta jer uključuje česte kliničke i radiološke kontrole, brušenje opturatora, a komunikacija s usnom šupljinom, unatoč opturatoru, dovodi do zadržavanja hrane u akcesornoj šupljini što zahtijeva redovito čišćenje jer uzrokuje neugodan zadah (67).

Marsupijalizacija velikih odontogenih cista ima prednost nad enukleacijom u tome što postoji tendencija kontrakciji nastale šupljine pod utjecajem miofibroblasta nakon ispuštanja cističnog

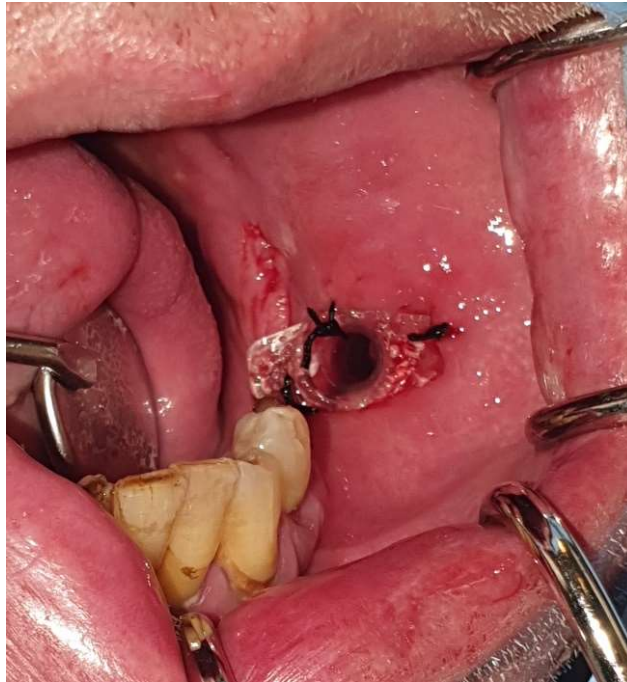
sadržaja i dopušta veće formiranje nove kosti (68). Kada se marsupijalizacijom smanji volumen ciste ona se, prema procjeni terapeuta, može ukloniti enukleacijom.

### **6.5. Operacija velikih cista metodom dekompresije**

Pojam dekompresija definiran je kao metoda kojom se smanjuje intracistični tlak pomoću plastične tube. 1996. godine Marker i suradnici postigli su uspjeh kod 23 odontogene keratociste koristeći polietilensku tubu. Rezultat je bio stvaranje nove kosti uz čuvanje postojeće kosti i susjednih anatomskih struktura. Još jedna zanimljiva činjenica tog istraživanja bila je da je keratotični epitel promijenio svoj karakter u nekeratotični (69).

Operativni zahvat uključuje izvođenje prikladnog reza i otvaranje ciste na mjestu gdje će se postaviti tuba za drenažu cističnog sadržaja. Ona se fiksira šavovima, žicom ili vijcima, ovisno o lokalizaciji ciste. Mnogi autori su kroz povijest navodili različite modifikacije tuba. Tako su postojale metalne tube fiksirane žicom za zube, potom je ta metoda modificirana fiksacijom vijcima. Swantek je uveo termoplastični stent sa ili bez kopči da bi se na kraju najbolja pokazala upotreba plastičnih tuba (69) koje se koriste za nazalnu ili gastričnu intubaciju, a koristiti se mogu i cjevčice koje u stomatološkoj ordinaciji služe za sukciju sline. One su prije postavljanja tretirane 15 minuta 0.12%-tnom otopinom klorheksidin glukonata (Slika 11.).

Nakon operacije potrebno je pacijentu dati upute za održavanje. One uključuju irigaciju fiziološkom otopinom svaka tri sata i nakon obroka, a ujutro i navečer 0.12%-tnim klorheksidin glukonatom. Ispiranje se vrši iglom i štrcaljkom kroz plastičnu tubu. Svaki tjedan poželjno je naručiti pacijenta na dodatnu irigaciju i kontrolu. Na kontrolama se po potrebi skraćuje cjevčica (70).



Slika 11. Plastična tuba za dekompresiju ciste fiksirana šavovima. Preuzeto uz dopuštenje autorice izv. prof. dr. sc. Dragane Gabrić

Enukleacija lezije planira se otprilike šest mjeseci nakon dekompresije kada se smanji veličina ciste. Tada se ponovno napravi radiološka kontrola kako bi se procijenio iznos smanjenja volumena ciste i apozicije nove kosti (70). Radiološkim praćenjem smanjenja volumena cista ustanovljene su razlike ovisno o vrsti, lokalizaciji i veličini ciste kao i o dobi pacijenta. Folikularne ciste mjesečno se smanje  $-31.78 \pm 19.46 \text{ mm}^2$ , a radikularne  $-13.79 \pm 6.47 \text{ mm}^2$ . Smanjenje je bilo veće kod pacijenata starijih od 40 godina. Smanjenje ciste u mandibuli iznosi  $-26.32 \pm 16.37 \text{ mm}^2$ , a u maksili  $-10.29 \pm 2.09 \text{ mm}^2$ . Velike ciste imaju veći iznos smanjenja volumena (71).

### **6.6. Operacije velikih cista gornje čeljusti**

Velike ciste lokalizirane u predjelu sinusa otvaraju se prema sinusu ili donjem nosnom hodniku, a ciste lokalizirane u prednjem dijelu nosne šupljine otvaraju se na bazu nosa (2) Za takve zahvate postoje brojne tehnike koje se zajednički mogu svesti na rinološki pristup. Zapravo, ovdje se radi o marsupijalizaciji cistične šupljine s postojećim anatomskim strukturama kako bi se omogućila drenaža cističnog sadržaja i prerastanje cističnog epitela s epitelom sinusne ili nosne šupljine. Ono što je praksa pokazala, bez obzira na odabranu tehniku, zaostala koštana šupljina redovno se smanjuje, ali nikada ne bude u potpunosti prekrivena sluznicom sinusa ili nosa. Važnije je

tamponirati nastalu šupljinu jodoform gazom i izvesti u usta kroz rez u fornixu vestibuluma ili kroz nos kako bi se sprječilo nakupljanje krvi i omogućilo cijeljenje pomoću formacije veziva koje naknadno okošta (3).

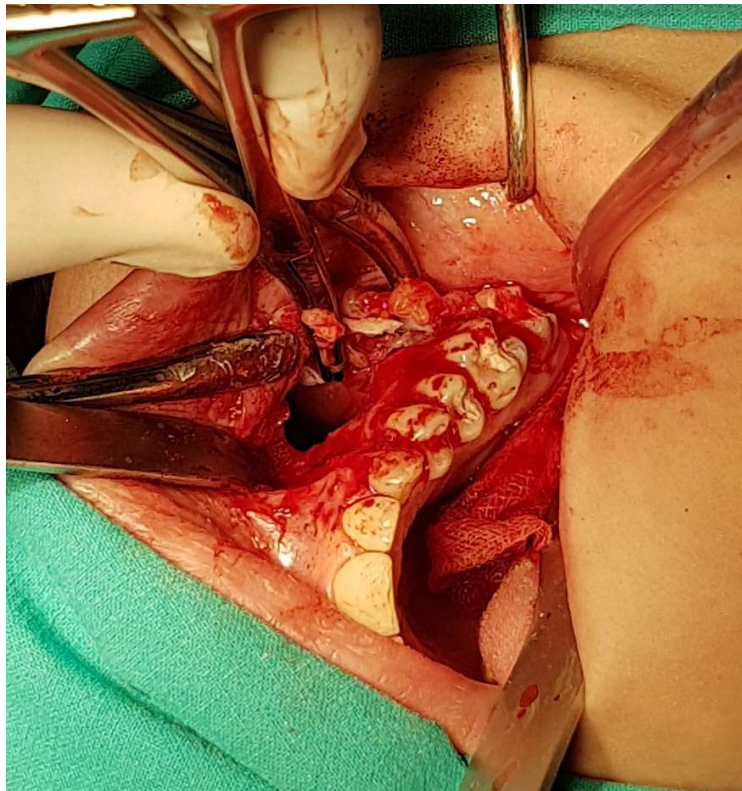
Ciste koje su u vezi s maksilarnim sinusom mogu se operirati na dva načina, a to je spajanjem koštane šupljine ciste sa sinusnom šupljinom ili otvaranjem ciste u donji nosni hodnik. Zbog oprežnosti zahvata, oni se obično izvode u općoj anesteziji. Svim je metodama zajedničko da se čahura ciste izlušti djelomično ili u potpunosti. Odluka o odabiru operacijske tehnike ovisi o tome je li cista zahvaćena upalom, uključuje li zahvat uklanjanje sinusne sluznice te je li preostala sinusna šupljina dovoljno velika za spajanje sa prostorom ciste (2).

Ako je sinus dovoljno velik, a cista je bez upale, operacija se izvodi tako da se najprije odabere pravilan rez koji mora biti u pomičnoj sluznici jer rez u pričvrstnoj gingivi bez koštane podloge dovodi to nastanka oroantralne komunikacije. Prikazom operacijskog polja ukloni se facijalni kortikalni maksile i izlušti cista, a zaostala koštana šupljina spaja se sa sinusom. Spajanje se vrši tako da se ukloni tanka koštana pregrada koja je ostala između ciste i sinusa dok se ne prikaže Schneiderova membrana koja se potom izreže i ubaci u šupljinu gdje je bila cista. Operativni zahvat završava šivanjem vestibularne sluznice (2).

Najznačajnija tehnika koja je indicirana kod upalno promijenjene sluznice maksilarnog sinusa jest operacija po Caldwell-Lucu. Prije uvođenja endoskopskih kirurških tehnika u otorinolaringologiju, otvoreni pristup sinusima ovog tipa bio je zlatni standard. Caldwell-Luc je zahvat otvaranja sinusa kroz *fossu caninu* incizijom u gingivobukalnom sulkusu. Pojednostavljeno, zahvat uključuje uklanjanje kompletne sinusne sluznice zajedno s pridruženim patološkim tvorbama i otvaranje koštanog prozora kroz donji nosni hodnik. Velika je mana ovog zahvata što donji nosni hodnik nije prirodni put kojim se sinus čisti (72). Naime, maksilarni sinus ima otvor za drenažu u srednjem nosnom hodniku, *hiatus semilunaris*. Uklanjanjem mukocilijarne sluznice ona biva zamijenjena vezivom. Tada protok sinusnog sadržaja više nije moguć dok je glava u uspravnom položaju i to je razlog zašto se otvor radi u donjem nosnom hodniku (73). Poput drugih rinoloških tehnika operacija odontogenih cista, i ova se obično radi u općoj anesteziji. Rez se pruža horizontalno u pomičnoj sluznici i podiže se rezanj pune debljine. Tada je vidljiva *fossa canina* i radi se osteotomija kako bi se pristupilo sinusima (Slika 12). Napravi se oprezno izluštenje kompletnog sinusnog sadržaja, a svako se krvarenje kontrolira elektrokoagulacijom, hemostaticima ili vazokonstriktorima (72).



Sinusna i cistična šupljina isperu se i ispune gazom natopljenom u 200%-tni jodoform čiji se kraj izvuču kroz nosnicu iste strane i fiksira. Nakon toga slijedi šivanje rane (2). Postoperativno pacijentu se savjetuje držanje glave pod kutom od trideset stupnjeva, vanjsko hlađenje za smanjenje edema, sprej fiziološke otopine za štrcanje u nos nekoliko puta dnevno te uklanjanje drena kroz pet dana (72).



Slika 12. Prikaz operacijskog polja Caldwell-Lucove metode. Preuzeto uz dopuštenje autorice izv. prof. dr. sc. Dragane Gabrić

U slučaju kada se cista nalazi na bazi nosne šupljine, operacija izbora je Lobellova metoda. Princip je sličan kao i kod drugih rinoloških metoda. Ukloni se promijenjena kost, izljušti cista, makne se koštana pregrada između ciste i baze nosa te one postaju jedinstvena šupljina (2). Kod velikih cista gornje čeljusti obično defekt koji ostane u kosti uzrokuje perforaciju nadležne sluznice pa je često potrebno napraviti palatinalnu ploču koju pacijent nosi neprestano.





Odontogene ciste obično se otkrivaju kao asimptomatske radiolucetne lezije pri rutinskim radiografskim snimanjima. S obzirom na to da mnoge neoplazmatske promjene čeljusti imaju identičnu radiološku sliku, izuzetno je važno temeljito analizirati svaku sumnjivu leziju prije pristupanja konačnoj terapiji. Manjak svijesti o malignom potencijalu radiolucetnih lezija može ugroziti uspjeh terapije. S druge strane, agresivna terapija benigne cistične tvorbe može uzrokovati nepotreban deformitet čeljusti (54).

Klasifikacija cista čeljusti kroz povijest je bila predmet rasprave zbog neprestanog otkrivanja novih patoloških tvorbi koje imaju nepoznat klinički i patofiziološki tijek. Brojne nam klasifikacije pokazuju raznolikost interpretacija porijekla i ponašanja ovih lezija. Precizna klasifikacija i definicija odontogenih cista važna je vodilja kirurgu u planiranju zahvata te omogućuje predvidivost uspješnosti terapije. Na primjer, od velike je važnosti postaviti razliku između folikularne ciste i odontogene keratociste koja iziskuje opsežnije uklanjanje kosti i češće kontrole zbog povećanog rizika od recidiva (74).

Dijagnostika odontogene ciste započinje uzimanjem anamneze, gdje su nam bitne informacije o brzini nastanka promjene na koju se pacijent žali, simptomima i eventualnoj promjeni okluzije zbog pomaka zubi usred rasta patološke tvorbe. Potom radimo inspekciju i palpaciju zahvaćenog dijela čeljusti i vršimo perkusiju zuba.

Radiološki pokazatelj za postavljanje radne dijagnoze je postojanje okruglog prosvjetljenja s jasno naznačenim granicama. Ako je takva promjena povezana s avitalnim zubom promijenjene boje usred opsežnog karijesa ili traume, tada možemo posumnjati na radikularnu cistu.

Ako u zubnom nizu postoji nedostatak trajnog zuba ili je prisutan mliječni zub, a radiološki vidimo radiolucetnu tvorbu s razvijenim ili djelomično razvijenim zubom, to nas može uputiti na folikularnu odontogenu cistu ili odontogenu keratocistu. Također, nalaz radiolucencije u području uzlaznog kraka mandibule, nakon isključenja odontogene keratociste, može nas usmjeriti na dijagnozu neoplazme čeljusti. U gornjoj čeljusti ciste se uglavnom šire prema nosnoj i sinusnoj šupljini, dok je nalaz otoka nepca karakterističniji za maksilarne tumore (75). Ameloblastom je lokalno invazivan tumor čeljusti. Zbog radikalnije terapije potrebno je napraviti temeljitu diferencijalnu dijagnostiku od odontogene ciste, za što postoji nekoliko kriterija. Prvi je lokalizacija. Ameloblastom se pretežno javlja u mandibularnoj molarnoj regiji, dok ciste imaju podjednaku pojavnost u gornjoj i donjoj čeljusti. Potom je važan smjer rasta. Cista se

karakteristično izbočuje na mjestu manjeg koštanog otpora, dok ameloblastom zahvaća cijeli volumen kosti. Rendgenski, ameloblastom često daje sliku multilokularnog prosvjetljenja i razara zube s kojima je u kontaktu, a odontogene ciste većinom su unilokularne bez resorpcije susjednih zuba. Punkcijom ciste dobije se tipični cistični sadržaj bez prisutnosti tumorskih stanica koje su redoviti nalaz pri punkciji ameloblastoma (3).

Nakon postavljanja ispravne dijagnoze potrebno je izabrati pravi način za tretiranje cistične promjene. Prije operacije treba napraviti kvalitetan plan. On uključuje utvrđivanje senzibiliteta zuba čiji korijenovi strše u cistu, a one zube kojima je senzibilitet negativan treba prijeoperativno ili intraoperativno endodontski tretirati, ovisno o situaciji. Ako se zubi ne mogu sačuvati, treba jasno odrediti koji će se zubi ekstrahirati i o tome obavijestiti pacijenta. Ukoliko se radi o folikularnoj cisti koja se pojavljuje uz visokovrijedne zube kod mladih ljudi, potrebno je razmotriti mogućnost spontane erupcije ili ortodontskog izvlačenja. U slučaju operacije velikih cista nužno je procijeniti hoće li zahvat uključivati otvaranje susjednih anatomskih struktura (1).

U liječenju velikih cista donje čeljusti danas se sve više napušta koncept Partsch I metode te su danas terapeuti više naklonjeni metodama koje uključuju radikalno odstranjenje cistične čahure i primarno zatvaranje s tim da se koštana šupljina smanji odgovarajućim postupkom (1). U tom je pogledu svakako najznačajniji zahvat dekompresije koji iziskuje veliku suradljivost pacijenta zbog potrebe za redovitim ispiranjem rane i čestim kontrolama.

Za operaciju velikih cista gornje čeljusti postoji mnoštvo modifikacija, ali od svega je najvažnije zaključiti da se svode na rinološki pristup kojim se šupljina ciste povezuje sa sinusom ili nosom, ovisno o lokalizaciji (2).

Svaka operacija velike odontogene ciste za sobom ostavlja značajan koštani defekt. Redukcija takvih defekata danas predstavlja velik izazov za kirurge koji neprestano traže način kako poboljšati stvaranje kosti. Iako je u istraživanjima dokazana povećana incidencija infekcije nakon upotrebe alogenog ili koštanog transplantata (66), ipak postoje kombinacije materijala koje daju obećavajuće rezultate. Na primjer, ispunjavanjem koštanog defekta plazmom obogaćenom faktorima rasta, poznatijom pod kraticom PRGF (*plasma rich in growth factors*) zabilježen je značajno brži oporavak kosti (76).



Odontogene ciste patološke su šupljine obrubljene epitelom kojeg okružuje vezivna ovojnica. Ispunjene su tekućim, kašastim ili plinovitim sadržajem. Mogu nastati kao poremećaj razvoja zuba ili prodorom infekcije iz korijenskog kanala ili paradontne pukotine zuba. Svojim rastom uzrokuju destrukciju kosti, a ponekad i pomak zuba s kojima su u kontaktu. Kliničkim pregledom nije moguće postaviti dijagnozu dok ne prerastu širinu alveolarnog grebena i deformiraju kost. Zbog toga su najčešće slučajni radiološki nalaz, dok je zlatni standard za potvrdu dijagnoze patohistološka analiza uzorka tkiva. Postavljanje ispravne dijagnoze od velike je važnosti kako bi se napravila distinkcija od eventualnih malignih promjena čeljusti koje zahtijevaju radikalniju terapiju.

Odontogene ciste liječe se kirurški, metodom za koju se terapeut odlučuje nakon detaljne analize patološke tvorbe i anatomskih struktura s kojima je u kontaktu. Razmatra se potreba za endodontskim tretmanom zubi na osnovu testa senzibiliteta ili eventualna ekstrakcija ukoliko zubu nedostaje više od jedne trećine alveolarne kosti kako bi dugoročno opstao u dinamičnom mediju usne šupljine. Male ciste uklanjaju se enukleacijom i primarnim zatvaranjem zahvatom po Partschu II. Za operaciju velikih cista donje čeljusti opisane su tehnike marsupijalizacije ili Partsch I metoda te metoda trajne poslijeoperativne sukcije. Tehnika dekompresije kojom se najprije smanjuje volumen ciste, a onda se nakon nekoliko mjeseci ovisno o intenzitetu smanjenja radi enukleacija, može se primijeniti za velike ciste i gornje i donje čeljusti. Uz to, za terapiju velikih cista gornje čeljusti postoji širok spektar zahvata koji se opisuju kao rinološke metode. Uvijek je prije zahvata potrebno pacijenta upoznati s posljedicama operacije i tijekom oporavka.

Današnja istraživanja vezana uz odontogene ciste, i općenito ciste čeljusti, usmjerena su prema pronalasku bioaktivnog materijala koji bi unaprijedio cijeljenje kosti i smanjio defekt koji ostaje nakon opsežnog kirurškog zahvata.

## **9. LITERATURA**

1. Kuna T. Ciste čeljusti, mekih tkiva usne šupljine i okolnih područja. Sonda. 2003;5(8,9):42-5.
2. Miše I. Oralna kirurgija. 1<sup>st</sup> ed. Zagreb: Jugoslavenska medicinska naklada; 1982.
3. Knežević G. Oralna kirurgija 2.dio. 1<sup>st</sup> ed. Zagreb: Medicinska naklada; 2003.
4. Klarić E, Matijević J. Anamneza i dijagnostički postupci u endodonciji. In: Jukić Krmek S, Baraba A, Klarić E, Marović D, Matijević J. Pretklinička endodoncija. 1<sup>st</sup> ed. Zagreb: Medicinska Naklada; 2017. p. 1-26.
5. Cekić-Arambašin A. Oralna medicina. 1<sup>st</sup> ed. Zagreb: Školska knjiga; 2005.
6. Nayyer, N. V., Macluskey, M., & Keys, W. Odontogenic cysts – an overview. Dent Update. 2015;42(6):548–55.
7. Zhao Y, Liu B, Zhao YF. Controversies Regarding the Management of Teeth Associated with Cystic Lesions of the Jaws. Chin J Dent Res. 2019;22(2):81-92.
8. Shah N, Bansal N, Logani A. Recent advances in imaging technologies in dentistry. World J Radiol. 2014;6(10):794-807.
9. Zdravec D, Krolo I. Dentalna radiologija. 1<sup>st</sup> ed. Zagreb: Medicinska naklada; 2016.
10. Malčić A. Radiologija u endodonciji. Sonda. 2004;6(10):77-81.
11. Whaites E, Cawson R. Essentials of dental radiography and radiology. 3<sup>rd</sup> ed. London: Churchill Livingstone; 2003.
12. Marotti M., Sušić Z. Digitalna radiografija i kompjutorizirana tomografija. In: Hebrang A, Klarić-Čustović R. Radiologija. 1. Izd. Zagreb: Medicinska naklada; 2007 p. 58-60.
13. Pasteris JD, Wopenka B, Valsami-Jones E. Bone and tooth mineralization: whyapatite? Elements. 2008;4:97–104.
14. Jurišić S, Planinić D, Sabljo S. Radiologija u stomatologiji. Zdravstveni glasnik. 2019;5(2):86-94.
15. Zdravec D. CBCT u dentalnoj medicini. In: Krolo I, Zdravec D. Dentalna radiologija. 1. Izd. Zagreb: Medicinska naklada; 2016. p. 270-5.

16. Okada K, Rysavy S, Flores A, Linguraru M G. Noninvasive differential diagnosis of dental periapical lesions in cone-beam CT scans. *Med Phys*. 2015;42(4):1653–65.
17. Seili-Bekafigo C, Štemberger K, Rajković Molek N. Klinička citologija. *Medicina Fluminensis*. 2016; 52(3):301-13.
18. Macan D, Kober P, Knežević G, Grgurević J, Švajhler T, Krmpotić I et.al. Usporedba kliničke i patohistološke dijagnoze u oralnoj kirurgiji. *Acta Stomatol. Croat*. 1991;25;177-85.
19. Main DMG., Epithelial jaw cysts: 10 years of the WHO classification. *J Oral Pathol Med*. 1985;14:1-7.
20. Kramer IRH, Pindborg JJ and Shear M. The WHO Histological typing of odontogenic tumours . A commentary on the second edition. *Cancer*. 1992;70:2988-94.
21. Neville BW, Damm DD, Allen CM, Bouquot JE. Oral and maxillofacial pathology. 4<sup>th</sup> ed. Philadelphia: 2015. p. 678-731.
22. Soluk-Tekkesin M, Wright JM. The World Health Organization classification of odontogenic lesions: a summary of the changes of the 2017 (4th) edition. *Turk Patoloji Derg*. 2018;34(1):1-18.
23. Soldo M, Meštrović S, Njemirovskij V. Razvoj zuba i potpornih struktura. *Sonda*. 2010;20:40-2.
24. Rajendra AS. Odontogenic Cysts. *Dental clinics of North America*. 2020;64(1):105-19.
25. Johnson NR, Gannon OM, Savage NW, Batstone MD. Frequency of odontogenic cysts and tumors: a systematic review. *J Investig Clin Dent*. 2014;5(1):9-14.
26. Macdonald D: Oral and maxillofacial radiology: diagnostic approach. 1st ed. Ames: Wiley Blackwell; 2011.
27. Thompson, LDR. Dentigerous Cyst. *Ear Nose Throat J*. 2018;97(3):57.
28. Jokić D, Knežević G, Kotarac Knežević A. Kirurško – ortodontsko liječenje razvojnih odontogenih cista čeljusti. *Acta Stomal Croat*. 2005;39:113-9.
29. Nagaveni N B, Umashankara K V, Radhika N B, Maj Satisha T S. Eruption cyst: A literature review and four case reports. *Indian J Dent Res*. 2011;22:148-51.

30. Kaczmarzyk T, Stypułkowska J, Tomaszewska R. Update of the WHO classification of odontogenic and maxillofacial bone tumors. *J Stomatol.* 2017;70(5): p. 484–506.
31. Polak K, Jędrusik-Pawłowska M, Drozdowska B, Morawiec T. Odontogenic keratocyst of the mandible: A case report and literature review. *Dent Med Probl.* 2019;56(4):433-6.
32. Kahraman, D., Gunhan, O., & Celasun, B. A series of 240 odontogenic keratocysts: Should we continue to use the terminology of “keratocystic odontogenic tumour” for the solid variant of odontogenic keratocyst? *J Craniomaxillofac Surg.* 2018;46(6):942–6.
33. Zachariades N, Papanicolaou S, Triantafyllou D. Odontogenic keratocysts: review of the literature and report of sixteen cases. *J Oral Maxillofac Surg.* 1985;43(3):177-82.
34. Ezsias A. Longitudinal in vivo observations on odontogenic keratocyst over a period of 4 years. *Int J Oral Maxillofac Surg.* 2001;30:80-2.
35. Bartoš V, Kullová M, Adamicová K, Paučinová I. Gorlin-Goltz syndrome. *Klin Onkol.* 2019;32(2):124-8.
36. Scholl RJ, Kellett HM, Neumann DP, Lurie AG. Cysts and cystic lesions of the mandible: clinical and radiologic-histopathologic review. *J Digit Imaging.* 1999;19(5):1107-24.
37. Sivanmalai S, Kandhasamy K, Prabu N, Prince CN, Prabu CS. Carnoy's solution in the mangement of odontogenic keratocyst. *J Pharm Bioallied Sci.* 2012;4(2):183-5.
38. Bajpai M, Pardhe N, Aroroa M, Chandolia B. Ortho Keratinized Odontogenic Cyst with Dentinoid Formation. *J Coll Physicians Surg Pak.* 2017;27(9):110-1.
39. Uddin N, Zubair M, Abdul-Ghafar J, Khan ZU, Ahmad Z. Orthokeratinized odontogenic cyst (OOC): Clinicopathological and radiological features of a series of 10 cases. *Diagn Path.* 2019; 1;14(1):28-35.
40. Hayes PA. Hamartomas, eruption cyst, natal tooth and Epstein pearls in a newborn. *ASDC J Dent Child.* 2000;67(5):365-8.
41. Chrcanovic BR, Gomez RS. Gingival cyst of the adult, lateral periodontal cyst, and botryoid odontogenic cyst: an updated systematic review. *Oral Dis.* 2019;25(1):26-33.



42. Viveiros SK, de Carvalho Pinho RF, Custódio M, de Sousa SC, dos Santos Pinto Jr D. A rare odontogenic cyst: Gingival cyst of the adult. A series of 20 new cases from a single center. *J Craniomaxillofac Surg.* 2019;47(4):647-50.
43. Cohen DA, Neville BW, Damm DD, White DK. The lateral periodontal cyst: a report of 37 cases. *J Periodontol.* 1984;55(4):230-4.
44. Livada R, Shiloah J, Anderson KM, Callahan WR. Managing a Lateral Periodontal Cyst With Bone Graft: A Computed Tomography Assessment 18 Months Postoperatively. *Compend Contin Educ Dent.* 2017;38(1):5-8.
45. Fowler CB, Brannon RB, Kessler HP, Castle JT, Kahn MA. Glandular odontogenic cyst: analysis of 46 cases with special emphasis on microscopic criteria for diagnosis. *Head Neck Pathol.* 2011;5(4):364-75.
46. Savage NW, Joseph BK, Monsour PA, Young WG. The glandular odontogenic jaw cyst: report of a case. *Pathology.* 1996;28(4):370–2.
47. Shah M, Kale H, Ranginwala A, Patel G. Glandular odontogenic cyst: a rare entity. *J Oral Maxillofac Pathol.* 2014;18(1):89-92.
48. Osny FJ, Azevedo LR, Sant'Ana E, Lara VS. Glandular odontogenic cyst: case report and review of the literature. *Quintessence Int.* 2004;35(5):385-9.
49. Manohar B, Baidya D, Shetty N, Mathur A, Makhijani B. Calcifying epithelial odontogenic cyst. *J Exp Ther Oncol.* 2017;12(2):151-6.
50. Nayyar AS, Ratnam MV, Upendra G, Prasad BK, Sashikiran SV, Sahu D. Gorlin cyst of the maxilla: a rare case report. *Int J Clinicopathol Correl.* 2017;1(1):15-19.
51. Figueiredo NR, Meena M, Dinkar AD, Khorate M. Calcifying epithelial odontogenic cyst of the mandible. *J Oral Res Rev.* 2014;6(2):57-60.
52. Nayyer NV, Macluskey M, Keys W. Odontogenic cysts – an overview. *Dent Update.* 2015;42(6):548–55.
53. Bernardi L, Visioli F, Nör C, Rados PV. Radicular Cyst: An Update of the Biological Factors Related to Lining Epithelium. *J Endod.* 2015;41(12):1951-61.

54. Summers GW. Jaw cysts: diagnosis and treatment. *Head Neck Surg.* 1979;1(3):243-58.
55. Adappa D, Chatra L, Shenai P, Veena KM, Rao PK, Prabhu RV. Residual cyst: a case report. *Int J Adv Health Sci.* 2014;1(4):24-7.
56. Derindağ G, Miloğlu Ö, Sümbüllü MA. Buccal bifurcation cyst (paradental cyst) defined by ultrasonography and cone-beam computed tomography. *Oral radiol.* 2019;35(3):315-20.
57. Levarek RE, Wiltz MJ, Kelsch RD, Kraut RA. Surgical management of the buccal bifurcation cyst: bone grafting as a treatment adjunct to enucleation and curettage. *J Oral Maxillofac Surg.* 2014;72(10):1966-73.
58. Santos SE, Sato FRL, Sawazaki R, Asprino L, Moraes M, Fernandes Moreira RW. Mandibular buccal bifurcation cyst: a case report and literature review. *J Dent Child.* 2011;78(1):62–5.
59. Zhao Y, Liu B, Zhao YF. Controversies Regarding the Management of Teeth Associated with Cystic Lesions of the Jaws. *Chin J Dent Res.* 2019;22(2):81-92.
60. Grossman I, Abu EN, Peled M. Root-end filling materials in apicoectomy--a review. *Refu'at ha-peh veba-shinayim.* 2003;20(2):49-80.
61. Maltoni I, Maltoni M, Santucci G, Ramina F, Lombardo L, Siciliani G. Marsupialization of a dentigerous cyst followed by orthodontic traction of two retained teeth: A case report. *Int Orthod.* 2019;17(2):65-74.
62. Jurić H, Božidar P. Liječenje bolesti pulpe mladih trajnih zubi. In: Jurić H. *Dječja dentalna medicina.* 1<sup>st</sup> ed. Zagreb: Naklada Slap. 2015; p. 239-59.
63. Harrison JW, Jurosky KA. Wound healing in the tissues of the periodontium following periradicular surgery. II. The dissectional wound. *J Endod.* 1991;17(11):544-52.
64. Ballester JC, Nieto IM, Peñaloza DS, Diagoa MP, Oltraa DP, Oltra DP. New perspectives in periapical surgery: Ostectomy and osteotomy. *Rehabilitation.* 2019;5(1): 8-17.
65. Keith DA. *Atlas of oral and maxillofacial surgery.* 1<sup>st</sup> ed. Philadelphia. Saunders; 1992.
66. Lee H, Lee SJ, Seo BM. Investigation of Postoperative Complications of Intrabony Cystic Lesions in the Oral and Maxillofacial Region. *J Oral Maxillofac Surg.* 2019;77(9):1823-31.

67. Kotarac Knežević A, Knežević G, Perić B, Grgurević J. Marsupijalizacija u liječenju čeljusnih cista. *Acta Stomatol Croat.* 2010;44(1):53-60.
68. Soliman MM., Hassan HD, Elgazaerly H, Sweedan TO. Marsupialization as a treatment modality of large jaw cysts. *World Appl Sci J.* 2013;21:1752-9.
69. Castro-Núñez, J. Decompression of Odontogenic Cystic Lesions: Past, Present, and Future. *J Oral Maxillofac Surg.* 2016;74(1):104-9.
70. Oh JS, You JS, Kim SG. Clinical and histomorphometric evaluation of decompression followed by enucleation in the treatment of odontogenic keratocyst. *J Dent Sci.* 2018;13(4):329-33.
71. Oliveros-Lopez L, Fernandez-Olavarria A, Torres-Lagares D, Serrera-Figallo MA, Castillo-Oyagüe R, Segura-Egea JJ, Gutierrez-Perez JL. Reduction rate by decompression as a treatment of odontogenic cysts. *Med Oral Patol Oral Cir Bucal.* 2017;22(5):643-50.
72. Bailey B.J. Calhoun K.H. Derkay C.S. Friedman N. Gluckman J. *Head and Neck Surgery – Otolaryngology.* 3rd ed. Philadelphia. Lippincott Williams & Wilkins; 2001.
73. Garip H, Aktop S, Gonul O, Göker K. Treatment approaches for odontogenic cysts of the maxillary sinus. *A Textbook of Advanced Oral and Maxillofacial Surgery.* 2015;22(2):22-35.
74. Regezi JA, Courtney RM, Batsakis, JG. The pathology of head and neck tumors: Cysts of the jaws, part 12. *Head Neck Surg.* 1981;4(1):48–57.
75. Kay LW. The differential diagnosis of cysts of the jaws. *Proc R Soc Med.* 1971;64(5):550-5.
76. Mitrea M, Dmour A, Crauciuc DV, Niculescu S, Cobzaru RG, Hurjui LL. A Five Years Prospective Study of Dentigerous Cyst. Management. 2018;69(11):3064-7.



Gloria Vlajnić rođena je 19. srpnja 1995. godine u Slavonskom Brodu. Nakon završene osnovne škole upisuje Gimnaziju “Matija Mesić”, a 2014. godine započinje studij dentalne medicine na Stomatološkom fakultetu Sveučilišta u Zagrebu.

Za vrijeme studija predstavljala je fakultet na Smotri Sveučilišta 2014. i 2017. godine. Također, bila je aktivni sudionik međunarodnog Simpozija studenata dentalne medicine u ulozi predavača 2016., 2017., i 2018. godine. Godinu dana bila je voditeljica studentske sekcije za dječju i preventivnu dentalnu medicinu.

Od 2016. godine do završetka studija asistirala je u privatnoj stomatološkoj ordinaciji.

Bila je sudionik stručnih skupova od kojih su značajniji *1<sup>st</sup> EMEA WIN Summit, Valetta*; *Introduction course to Neodent Grand Morse implant system, Zagreb*; *Estetska medicina, nekirurško pomlađivanje u teoriji i praksi, Opatija*; *8. Međunarodni kongres Hrvatskog društva za dentalnu implantologiju, Split*; *Competence in esthetics, Beograd; Vienna*.

Autorica je članka “Nekirurške metode pomlađivanja u ordinaciji doktora dentalne medicine-hijaluronski dermalni fileri”, objavljenog u časopisu Sonda 2019. godine. Jedna je od koautora istraživanja “A clinical survey of the output intensity of light curing units in dental offices in Croatia”.