

Biomehanika stomatognatog sustava

Zonjić, Lucija

Master's thesis / Diplomski rad

2020

Degree Grantor / Ustanova koja je dodijelila akademski / stručni stupanj: **University of Zagreb, School of Dental Medicine / Sveučilište u Zagrebu, Stomatološki fakultet**

Permanent link / Trajna poveznica: <https://um.nsk.hr/um:nbn:hr:127:775703>

Rights / Prava: [Attribution-NonCommercial 4.0 International](#)/[Imenovanje-Nekomercijalno 4.0 međunarodna](#)

Download date / Datum preuzimanja: **2024-10-08**



Repository / Repozitorij:

[University of Zagreb School of Dental Medicine Repository](#)





Sveučilište u Zagrebu

Stomatološki fakultet

Lucija Zonjić

BIOMEHANIKA STOMATOGNATOG SUSTAVA

DIPLOMSKI RAD

Zagreb, 2020.

Rad je ostvaren na Zavodu za fiksnu protetiku, Stomatološkog fakulteta Sveučilišta u Zagrebu

Mentor rada: prof. dr. sc. Ketij Mehulić

Lektor hrvatskog jezika: Danijela Živković, prof. hrvatskog jezika i književnosti

Lektor engleskog jezika: Emir Asani, univ. bacc. philol. angl.

Sastav Povjerenstva za obranu diplomskog rada:

1. _____

2. _____

3. _____

Datum obrane rada: _____

Rad sadrži:

47 stranica

4 slike

CD

Rad je vlastito autorsko djelo, koje je u potpunosti samostalno napisano uz naznaku izvora drugih autora i dokumenata korištenih u radu. Osim ako nije drukčije navedeno, sve ilustracije (tablice, slike i dr.) u radu izvorni su doprinos autora diplomskog rada. Autor je odgovoran za pribavljanje dopuštenja za korištenje ilustracijama koje nisu njegov izvorni doprinos, kao i za sve eventualne posljedice koje mogu nastati zbog nedopuštenog preuzimanja ilustracija odnosno propusta u navođenju njihova podrijetla.

Zahvala

Zahvaljujem mentorici prof. dr. sc. Ketij Mehulić na uloženom trudu i potpori tijekom izrade ovog diplomskog rada te na prenesenom znanju, motivaciji i razumijevanju tijekom studiranja.

Hvala prijateljima i kolegama koji su studentske dane ispunili osmijehom i lijepim uspomenama.

Posebno zahvaljujem obitelji i Mateju na beskrajnoj podršci i ljubavi tijekom čitavog studija.

BIOMEHANIKA STOMATOGNATOG SUSTAVA

Sažetak

Usprkos sve višem životnom standardu, velika je pojavnost karijesa i parodontitisa koji posljedično dovode do gubitka zuba. Gubitak zuba dovodi do estetskih i funkcionalnih oštećenja stomatognatog sustava. Narušava se integritet zubnog niza, nastaju promjene u parodontu, okluziji, međučeljusnim odnosima, temporomandibularnom zglobu i mišićima. Stoga je nadomještanje zuba nužno za očuvanje zdravlja stomatognatog sustava i podizanja kvalitete života. Moguća fiksno protetička rješenja kod djelomične ili potpune bezubosti su ugradnja implantata, izrada mosta sidrenog na uporišnim zubima (vitalnih i avitalnih zuba) i/ili implantatima. Prije izrade fiksno protetičkih radova važno je provesti pripremnu fazu terapije i izraditi dobar plan liječenja. Potrebno je uzeti općemedicinsku i stomatološku anamnezu te analizirati studijske modele i rendgenogram (RTG). Početak fiksno protetičke terapije počinje u saniranim ustima. Bez obzira na složenost fiksno protetičke terapije, izrada plana neizostavan je korak. Dobrim planom izbjegavaju se potencijalne greške, usklađuju se želje pacijenata s mogućnostima struke, motivira se pacijenta te se kontrolira funkcija i estetika konačnog rada. Plan protetičke terapije obuhvaća analizu zuba nosača i razmještaj preostalih zuba, određivanje smjera unošenja mosta, način vezivanja mosta na nosače, odabir gradivnog materijala te koncepta okluzije. Ocjena zuba nosača presudna je za trajnost fiksno protetičkog rada. Određena je nizom elemenata poput žvačnih sila, biološkog činitelja zuba nosača, sustava i načina fiksacije mosne konstrukcije, dispozicije za karijes i zdravstvenog stanja pacijenta. Naposljetku, doktor dentalne medicine obavezan je pacijentu predstaviti plan terapije, orijentacijsko vrijeme terapije, cijenu liječenja, obveze pacijenta i učestalost kontrolnih pregleda.

Ključne riječi: most, nedostatak zuba, fiksno protetička terapija, stomatognatni sustav, biomehanika, plan terapije

BIOMECHANICS OF STOMATOGNATHIC SYSTEM

Summary

Despite the rising standard of living in Croatia, there is a high incidence of caries and periodontitis which consequently lead to tooth loss. Tooth loss leads to aesthetic and functional damage of the stomatognathic system. Integrity of the dentition is disturbed, changes occur in the periodontium, occlusion, intermaxillary relations, temporomandibular joint and muscles. Therefore, tooth replacement is necessary to preserve the health of the stomatognathic system and improve the quality of life. Possible fixed-prosthetic solutions for partial or complete edentulousness are implant placement, construction of a bridge anchored on abutment teeth (vital and avital teeth) and / or implants. Before making a fixed-prosthetic procedure, it is important to carry out the preparatory phase of therapy and make a good treatment plan. It is necessary to take a general medical and dental anamnesis, and to analyse study models and roendgenogram (RTG). Fixed-prosthetic therapy begins in the rehabilitated mouth. Regardless of the complexity of fixed-prosthetic therapy the development of a plan is an unavoidable step. A good plan avoids potential mistakes, reconciles the wishes of patients with possibilities of the profession, motivates the patient and controls the function and aesthetics of the final work. The plan of prosthetic therapy includes an analysis of abutment teeth and an arrangement of remaining teeth, determining the insertion direction of a bridgeworking the bridge to the brackets/abutments, selecting the building material and the concept of occlusion. The evaluation of abutment teeth is crucial for the durability of fixed-prosthetic work which is determined by certain elements such as masticatory forces, biological factors of abutment teeth, system and method of fixation of the bridge structure, caries disposition and patient's health condition. Finally, the dentist is obliged to present a treatment plan to the patient, an approximate duration of the therapy, a price of the treatment, patient's responsibilities and the frequency of check-ups.

Key words: fixed partial denture, lack of teeth, fixed-prosthetic therapy, stomatognathic system, biomechanics, therapy plan

SADRŽAJ

1. UVOD	1
2. ANATOMIJA STOMATOGNATOG SUSTAVA	3
2.1. Zubi.....	4
2.2. Temporomandibularni zglob	4
2.3. Mišići.....	5
3. FIZIOLOGIJA STOMATOGNATOG SUSTAVA.....	6
3.1. Žvačne sile.....	7
4. GUBITAK ZUBA.....	10
4.1. Etiologija i epidemiologija gubitka zuba.....	11
4.2. Posljedice gubitka zuba	12
5. NADOMJEŠTANJE IZGUBLJENIH ZUBA.....	14
5.1. Indikacije i kontraindikacije za izradu mosta	15
5.2. Pripremna faza za izradu plana - anamneza, analiza studijskih modela, RTG-a.....	16
5.3. Plan terapije	18
5.3.1. Analiza i raspored zuba nosača	18
5.3.2. Smjer unošenja mosta.....	20
5.3.3. Veza uporišnog zuba i sidra mosne konstrukcije	20
5.3.4. Gradivni materijal	22
5.3.5. Okluzija.....	23
6. SANIRANJE NEDOSTATKA ZUBA	30
6.1. Nedostatak jednog zuba.....	31
6.2. Nedostatak dvaju zuba.....	31
6.3. Gubitak triju ili četiriju zuba	32
6.4. Gubitak više od četiriju zuba	33
7. RASPRAVA.....	35

8. ZAKLJUČAK	39
9. LITERATURA.....	41
10. ŽIVOTOPIS	46

Popis skraćenica

TMZ – temporomandibularni zglob

SŽS – središnji živčani sustav

INR – Međunarodni normalizirani omjer (eng. *International normalized ratio*)

RTG – rendgenogram

Stomatognati sustav sastoji se od zuba, gornje i donje čeljusti, lijevog i desnog temporomandibularnog zgloba, žvačnih mišića, usana, jezika te pripadajućeg krvožilnog i živčanog tkiva. Njegova funkcija jest žvakanje, gutanje i stvaranje glasova. Samo skladno djelovanje svih sastavnica omogućava normalnu funkciju žvačnog sustava (1).

Biomehanika stomatognatog sustava proučava djelovanje mehanike na biološke sustave, odnosno djelovanje mehaničkog naprezanja na tkiva i gradivne materijale, te posredno ponašanje tkiva na mehaničko naprezanje preko fiksnih, mobilnih, ortodontskih i oralno kirurških nadomjestaka. Naprezanje nastaje kao posljedica djelovanja sila koje mogu biti povoljne djelujući vertikalno na uzdužnu os zuba i nepovoljne, koje imaju horizontalni smjer (1,2).

Gubitak zuba još uvijek predstavlja javnozdravstveni problem u Republici Hrvatskoj dovodeći do niza posljedica čime se narušava skladna funkcija stomatognatog sustava. Stoga je nužno izgubljene zube što prije nadomjestiti adekvatnim protetičkim radom. To je moguće fiksnim, mobilnim ili kombiniranim protetičkim nadomjescima, odnosno kronicama ili mostovima sidrenim na implantatima, kronicama ili mostovima sidrenim na zubima nosačima, djelomičnim i potpunim protezama (1,3). Ponekad su defekti zuba manji pa je potrebno izraditi ljusku, djelomičnu kronicu ili kruti ispun.

Fiksnoprotetički radovi imaju prednost pred mobilnima. Oni su pacijentu ugodniji, lakše se na njih navikavaju, s njima pacijenti rjeđe imaju fonetske smetnje. Uz to prijenos sila je isključivo dentalni što daje bolji funkcijsko-žvačni učinak (1).

Nadomjesci su izloženi agresivnom utjecaju usne šupljine (cikličnim opterećenjima, promjeni pH vrijednosti, promjeni temperature, djelovanju različitih enzima i elektrolita) stoga se s vremenom mijenjaju, korodiraju i troše. Svaki gradivni materijal korodira, ali u različitom stupnju.

Svrha ovog rada je opisati biomehaniku stomatognatog sustava, čimbenike stomatognatog sustava i njihovu ulogu u skladnom funkcioniranju sustava, predstaviti osnovna načela pri planiranju mostova i odabiru zuba nosača, ukazati na važnost ispravnog planiranja protetičke konstrukcije kao ključnog čimbenika u pravilnom funkcioniranju nadomjeska u ustima na duži period.

2. ANATOMIJA STOMATOGNATOG SUSTAVA

2.1. Zubi

Denticija se dijeli na mliječnu i trajnu, pri čemu erupcija mliječne denticije započinje oko 8. mjeseca nakon rođenja nicanjem središnjeg mandibularnog inciziva. Oko 6. godine života počinje nicanje prvih trajnih molara, nakon čega slijedi ekfolijacija mliječnih zuba. Mliječna denticija sadrži ukupno 20 zuba, od čega svaki kvadrant ima središnji lateralni inciziv, kanin te prvi i drugi molar. Trajna denticija sastoji se od 28 do 32 zuba, ovisno jesu li nikli treći molari. U svakom kvadrantu nalazi se središnji i lateralni incizivi, očnjak, prvi i drugi pretkutnjak te prvi, drugi i ponekad treći molar. Zubni lukovi mliječnih zuba polukružnog su oblika i završavaju u ekvidistalnoj ravnini. Gornji zubni luk u trajnoj denticiji ima oblik poluelipse, a donji parabole (2).

Svaki zub ima svojstven znak kuta, luka, korijena i nagib kliničke krune. Ti su znaci u fiksnoj protetici značajni zbog preciznijeg određivanja oblika, položaja i smještaja umjetnih u odnosu na prirodne zube (1).

Kontaktne točke nalaze se na aproksimalnim plohama zuba, a kod starijih osoba tijekom života prelaze u kontaktne plohe. Njihova uloga očituje se u ravnomjernom prijenosu sila na sve zube i prijenosu opterećenja sa zuba na parodont i kost (1).

2.2. Temporomandibularni zglob

Temporomandibularni zglob (TMZ) je ginglimoartrodijalni sinovijalni zglob koji omogućuje šarnirsku kretnju samo u jednoj ravnini (*ginglymus* – nihanje) te kretnje klizanja (artrodijalni). Sastoji se od diska (*discus articularis*), zglobnog nastavka (*condylus*), zglobne jamice (*fossa articularis*), zglobne kvržice (*tuberculum articulare*), čahure (*capsula*) (3).

Artikulacijska pločica

Artikulacijska pločica najvažnija je struktura TMZ-a. Građena je od hrskavičnog tkiva, a u sagitalnom presjeku je bikonkavnog oblika. Središnji najtanji dio naziva se bilaminarna zona te se tu nalazi artikulirajuća površina kondila.

Disk je anteriorno vezan za čahuru i superiornu glavu lateralnog pterigoidnog mišića, dok je posteriorno vezan za rahlo vezivno tkivo bogato opskrbljeno živčanim i krvnim elementima koje se naziva retrodiskalno tkivo. Medijalno i lateralno kolateralnim ligamentima veže se za kondil (3).

Zglobni nastavak

Processus condylaris dio je mandibularne kosti čiji je terminalni dio *capitulum mandibulae* u uskoj svezi sa središnjim dijelom zglobne pločice (4).

Zglobna jamica sastavni je dio temporalne kosti, na čijem se stražnjem dijelu nalazi zglobna kvržica. Zglobna kvržica veoma je važna u kinematici zgloba, a prosječna vrijednost nagiba stražnjeg zida iznosi 33° (1).

2.3. Mišići

Na čeljusni zglob djeluju mišići. Najznačajniji su žvačni mišići (*m. masseter*, *m. temporalis* i *m. pterygoideus medialis*), oni sudjeluju u zatvaranju čeljusti, dok gornja glava *m. pterygoideus lateralis* otvara usta (1).

3. FIZIOLOGIJA STOMATOGNATOG SUSTAVA

Fiziologija usne šupljine u najširem smislu odnosi se na slinu i njezinu ulogu u usnoj šupljini, na procese žvakanja, gutanja i govora te na osjete okusa i opipa. Aktivnost cijelog stomatognatog sustava funkcionira koordinirano kao jedinstvena cjelina pod nadzorom središnjeg živčanog sustava (SŽS) (1).

Slina je važna za funkciju stomatognatog sustava. Ona štiti usnu šupljinu, sudjeluje u procesu žvakanja i gutanja te omogućuje osjet okusa (5).

Svaka skupina zuba ima svoju funkciju u usnoj šupljini. Sjekutići i očnjaci osim estetske i fonetske funkcije, sudjeluju u odgrizanju i rezanju hrane. Imaju oštre rubove prilagođene za usitnjavanje hrane te gracilne korjenove. Pretkutnjaci i kutnjaci maju masivnije korjenove i zaobljene kvržice koje omogućuju žvakanje i mljevenje hrane (2).

Žvakanje se odvija koordiniranom aktivnošću žvačnih mišića. Najvažniji žvačni mišići su maseterični, sljepoočni, bočni krilasti i središnji krilasti mišić. Prije nego što je hrana spremna za gutanje potrebno je bolus prožvakati 50 do 70 puta (5).

Gutanje je refleksna radnja, bez našeg nadzora. Čovjek prosječno proguta 1000 do 3000 puta u danu (5).

Usna šupljina i zubi sudjeluju u govoru, posebice kod izgovaranja glasova d, t, c, z i s. Pri izradi protetičkih radova nužno je provjeriti kako oni utječu na govor i stvaranje glasova.

Za osjet okusa odgovorna je visokospecijalizirana sluznica jezika. Ona sadrži četiri vrste okusnih pupoljaka – gljivaste pupoljke (*papilla fungiformis*), okružene pupoljke (*papilla circumvallata*), lisnate pupoljke (*papilla foliata*) i nitaste pupoljke (*papilla filiformis*) (5).

3.1. Žvačne sile

Žvačne sile su posljedica djelovanja žvačnih mišića, a manjim dijelom mišića obraza, usana i jezika. One djeluju na zube gornje i donje čeljusti za vrijeme funkcije stomatognatog sustava (1). Pri razmatranju djelovanja žvačnih sila važna je veličina i smjer sile. Jačina žvačnih sila vrlo je individualna jer osim što su rezultat djelovanja žvačnih mišića, također ovise o skeletnim odnosima i tipu okluzije. Jačina sile razlikuje se unutar istog zubala, tako na stražnjim zubima nastaju jače sile od onih na prednjim. To se objašnjava morfološkom različitosti zuba, njihovim položajem i nagibom u zubnom nizu, oblikom i brojem korijena, kontaktnim odnosom parova antagonista i različitostima u strukturi potporne kosti (6).

Djelovanjem sila na zub dolazi do promjena u parodontu koje se različito očituju kod fizioloških žvačnih sila i ekscesivnih (traumatogenih) sila. Prilikom žvakanja stvara se sila od 1 do 50 kg

u nekoliko sekundi. Prva linija obrane djelovanju takvim silama jest nestlačiva tkivna tekućina koja djeluje kao *shock resorber*, sprječavajući pomicanje zuba, a sile se zatim prenose na alveolarnu kost (7). Ekscesivne sile prelaze prag opteretivosti zuba i potpornog tkiva što za posljedicu ima zadebljanje vlakana parodontalnog ligamenta, a poslije dovodi do osjetljivosti, boli, pomaka i klimavosti zuba. Histološki se najčešće mogu zamijetiti kompresija krvnih žila, staza, tromboza, hemoragija i nekroza tkiva (8,9).

Kod pacijenata kod kojih ne postoji funkcijska stimulacija javljaju se promjene u cementu koji se stanjuje, postaje aplastičan i gube se Sharpeyjeva vlakna.

Osim veličine sile, važan je i smjer djelovanja sila. Razlikuju se vertikalne sile usmjerene na dužinsku os zuba, koje potporne strukture zuba najbolje podnose i horizontalne sile koje se ne raspoređuju učinkovito (10). Sile koje aksijalno djeluju na zub najpovoljnije su jer su sva vlakna parodontnog ligamenta podjednako opterećena, za razliku od horizontalnih gdje dolazi do nejednolikog opterećenja parodonta (11). Posljedica djelovanja horizontalnih sila jest naginjanje zuba oko centra rotacije (6).

Uz sve navedeno, potrebno je uzeti u obzir da se sile tijekom života mijenjaju iz više razloga. S godinama dolazi do promjena tonusa mišića koji je sve slabiji, oblik okluzijskih ploha mijenja se trošenjem zuba što za posljedicu ima promjenu međučeljsnih odnosa. Osim što se sile mijenjaju kod zdravih zuba, promjene nastaju i zbog gubitka zuba koji se nadomještaju fiksnoprotetičkim radovima i protezama. Žvačne sile kod fiksnoprotetičkih radova gotovo su jednake fiziološkim silama, dok su kod pacijenata s protezama 1/3 do 1/4 manje od fizioloških (1).

Govori li se o djelovanju sila na zube i nadomjeske, razlikuju se tri osnovne vrste naprezanja: vlak, tlak i smicanje. Vlak je unutrašnja otpornost tijela na sile koje ga nastoje rastegnuti, dok je tlak unutrašnja otpornost tijela na sile koje ga nastoje smanjiti. Smično naprezanje je unutrašnja otpornost tijela silama koje nastoje poskliznuti jedan dio tijela o drugi.

Prije planiranja fiksnoprotetičkog rada potrebno je napraviti detaljnu analizu okluzijskih sila. Pri tome je potrebno razmotriti centralne okluzijske kontakte, centričnu relaciju, kontakte bočnih antagonista i klizne okluzijske kontakte. Centralna okluzija ili maksimalna interkuspிடacija određena je maksimalnom površinom dodira zuba donjeg i gornjeg zubnog niza. Svi zubi lateralnog segmenta dodiruju se jednakomjerno pod tlakom i istom snagom, a kondili su u zenitu zglobove jamice ili nešto ispred, bliže kvržici zgloba. U završnoj fazi gutanja mandibula se nalazi u položaju maksimalne interkuspிடacije (12). Centrična relacija je

najretrudiraniji nenasilni položaj mandibule prema maksili iz kojega su moguće nesmetane lateralne kretnje, u određenoj vertikalnoj dimenziji (13). Pri tome se zubi ne nalaze pod tlakom, mišići nisu zategnuti, a kondili se nalaze u najdistalnijem i najkranijalnijem položaju u zglobnoj jamici (14). Time je omogućeno funkcioniranje mišića s najmanje napora što dovodi do najmanjeg opterećenja zuba (6). Javlja se oko terminalne šarnirske osi, oko koje se odvija čista rotacijska kretnja mandibule i iznosi prosječno 19 milimetara (14). Klizni okluzijski kontakti promatraju se u protruziji te lijevoj i desnoj laterotruziji. Kontakt bočnih antagonista stabilizira mandibulu prema maksili, odnosno stabilizira međučeljusne odnose te tako štiti zglobove i mišiće tijekom žvakanja. Korektni aproksimalni kontakti osiguravaju prijenos sila na cijeli zubni niz, stabiliziraju zube u nizu i neutraliziraju učinke sagitalnih horizontalnih sila (2,6).

Stoga se može reći da na opteretivost zuba utječe:

- usklađenost dužine, oblika i veličine krune zuba, dužine, volumena, broja i položaja korjenova
- reljef okluzijskih površina
- lokacija kontakata bočnih antagonista u centralnoj okluziji
- usklađenost centrične relacije i centralne okluzije te oblik okluzijskih ravnina
- aproksimalni kontakti zuba
- usklađenost dužina i širina zubnih lukova (6).

4. GUBITAK ZUBA

4.1. Etiologija i epidemiologija gubitka zuba

Nedvojbeno je da oralno zdravlje utječe na kvalitetu života omogućujući nesmetani govor, žvakanje i gestikulaciju te utječe i na izgled lica (15). Ono se odražava na zdravlje cijelog tijela. Naime, studije pokazuju povezanost oralnih bolesti s dijabetesom, bolestima srca i pluća, prijevremenim porodom (16).

Glavni pokazatelj oralnog zdravlja jest postotak gubitka zuba, a njihovi najčešći uzroci su zubni karijes i parodontitis (17). Karijes predstavlja najrašireniju bolest u svijetu od koje boluje 80% populacije, odnosno 6,3 milijardi ljudi.

Usprkos visokom životnom standardu u Europi i dobrom promicanju oralnog zdravlja, pojavnost karijesa i bolesti usne šupljine u državama istočne i srednje Europe bilježe daljnji porast (18).

Dokazano je da postoji pozitivna korelacija između gubitka zuba s godinama života. Zabilježena je veća pojavnost djelomične bezubosti u maksili u odnosu na mandibulu, kao i češći gubitak lateralnih zuba nego li frontalnih (19).

Proučavajući povezanost karijesa i spola dobiveni su različiti podaci. Muneeb je ukazao na veću pojavnost karijesa kod muškaraca (19), opravdavajući rezultate većom brigom žena o fizičkom izgledu, s druge strane dobiveni su rezultati koji pokazuju porast kod žena (20). Takvi rezultati objašnjavaju se trima faktorima: ranije nicanje zuba kod djevojčica, hormonalne promjene tijekom trudnoće te češća konzumacija hrane prilikom njezine pripreme (20).

Razlog zbog kojeg su pojavnost karijesa i parodontopatije javnozdravstveni problem leži u nemotiviranosti i niskoj svijesti populacije o prevenciji. Zato je glavni cilj Svjetske zdravstvene organizacije (SZO), ali i svakog doktora dentalne medicine promicanje svijesti pacijenata o važnosti oralnog zdravlja (18). Zahvaljujući preventivnim mjerama, upotrebi fluoridnih pripravaka, učestalim pregledima doktora dentalne medicine, boljoj oralnoj higijeni i svijesti o nastanku karijesa zapadne i sjeverne europske zemlje bilježe smanjenu pojavnost karijesa (21).

Navedeni uzroci gubitka zuba dovode do trajnih posljedica na zdravlje pacijenta, ali ujedno predstavlja financijsko opterećenje za pojedinca, ali i za društvo, stoga je primjena preventivnih mjera opravdana radi sprječavanja pojave bolesti (21).

4.2. Posljedice gubitka zuba

Gubitak zuba dovodi do estetskih i funkcionalnih oštećenja stomatognatog sustava. Studije pokazuju vrlo nisku svijest pacijenata o posljedicama gubitka zubi (22). Narušava se estetika lica, mišići i koža više nisu poduprti što dovodi do starijeg izgleda, a kod većeg gubitka broja zuba smanjena je donja trećina lica. Emocionalno stanje pacijenata se pogoršava, osobe imaju manjak samopouzdanja, što rezultira susprezanjem osmijeha. Uz navedeno prisutne su poteškoće u govoru i žvakanju (23).

Studije pokazuju da su najčešće ekstrahirani zubi prvi i treći molari što se objašnjava ranim nicanjem prvih i nepovoljnom pozicijom trećih molara (24).

Pri nicanju zubi se usmjeravaju prema neutralnom položaju u kojem su nasuprotne labiolongvalne i bukolingvalne sile u ravnoteži. Antagonistički zubi dolaze u okluzijski dodir koji sprječava ekstruziju ili supraerupciju zuba (11).

Gubitkom primjerice gornjeg prvog molara, dolazi do promjena u parodontu tog zuba, okluziji zbog pomaka i/ili naginjanja susjednih zuba, posljedično do promjena u temporomandibularnom zglobu te mišićima. Gubitkom antagonističkih dodira i fizioloških sila koje su djelovale na parodont obaju molara, primjećuje se atrofija parodonta prvog donjeg trajnog molara. Radi smanjene aktivnosti parodonta te posljedične atrofije nastaje resorpcija alveolarnog grebena (1). U gornjoj čeljusti resorpcija je izraženija s vestibularne strane jer je kost kompaktnija s palatinalne strane, dok je u donjoj podložnija resorpciji s lingvalne strane (11). Javlja se patološka migracija u vidu supraerupcije donjeg antagonističkog prvog molara koja u ekstremnim slučajevima može biti do sluznice suprotnoga alveolarnog grebena, mezijalizacije gornje sedmice i protruzije donje fronte. Mezijalizacija susjednog zuba rezultat je gubitka kontinuiteta zubnog niza i nepostojanja aproksimalnih kontakata. Takav pomak gornjeg drugog molara ostavlja za sobom parodontalni džep uz distalnu aproksimalnu površinu i nastaje prerani kontakt koji onemogućava kliz iz centrične relacije u maksimalnu interkuspidaciju. Patološka migracija stražnjih zuba rezultira sniženim međučeljusnim prostorom i pretjeranim opterećenjem fronte s posljedičnim lepezastim širenjem (protruzijom) i stvaranjem dijastema (11,25). Osim promjena u vertikalnoj dimenziji, mijenjaju se i horizontalni međučeljusni odnosi zbog pomaka donje čeljusti u distalnom smjeru (11).

Novonastalom situacijom primjećuju se promjene u temporomandibularnom zglobu i parodontu gornjeg drugog molara i donjeg prvog trajnog molara zbog pojave nepovoljnih horizontalnih sila. Horizontalne sile dovode do proširenja parodontalne pukotine i posljedične

povećane pomičnosti. Temporomandibularni zglob zbog pretjeranog opterećenja reagira bolnošću i disfunkcijom, a moguća je i pojava ukočenosti mišića. Navedene promjene napreduju brže kod pacijenata koji imaju parodontitis (1,11).

5. NADOMJEŠTANJE IZGUBLJENIH ZUBA

Nadomještanje izgubljenih zuba iznimno je važno za kvalitetu života pacijenata iz estetskih, žvačno-funkcijskih i fonetskih razloga. Izgubljeni zubi mogu se nadomjestiti fiksnom, mobilnom ili kombiniranom konstrukcijom; mosnom konstrukcijom na uporišnim zubima ili/i implantatima ili pojedinačnim krunicama na implantatu. Razlikuju se četiri osnovne vrste fiksnih mosnih konstrukcija:

1. tradicionalni most
2. privjesni most
3. *inlay*-most
4. most sidren na implantatima (1).

Protetičku terapiju potrebno je provoditi respektirajući niz načela; korekciju postojećeg stanja, prevenciju napredovanja poremećaja, uspostavu narušene funkcije te poboljšanje estetike. Za izradu kvalitetnoga fiksnoprotetičkog rada nužno je provesti pripremnu fazu terapije i izraditi dobar plan liječenja. Prije izrade plana nužno je uzeti pacijentovu anamnezu te analizirati studijske modele i RTG-snimke. Naposljetku, doktor dentalne medicine obavezan je detaljno objasniti pacijentu njegovo trenutno stanje, izložiti mu plan terapije i terapijske postupke, reći orijentacijsko vrijeme trajanja liječenja, cijenu liječenja, postupke koji se od njega očekuju i učestalost kontrolnih pregleda. Potrebno je uzeti u obzir pacijentova očekivanjima ako su izvediva, u suprotnom ponuditi mu alternativno rješenje. Svaki pacijent obavezan je potpisati suglasnost o pristanku liječenja (26).

5.1. Indikacije i kontraindikacije za izradu mosta

Indikacije za izradu mosta mogu biti zbog gubitka jednog zuba ili više njih. Ovisno govori li se o gubitku u frontalnom ili lateralnom dijelu razlikuju se i indikacije. U frontalnom dijelu primarna indikacija je estetska i fonetska, a zatim funkcionalna. Lateralni segment važno je nadoknaditi iz žvačno-funkcijskih razloga, a potom estetskih. Važan je profilaktički aspekt kako bi se spriječile promjene koje nastaju gubitkom zuba. Nužno je što prije nadoknaditi izgubljene zube kako ne bi došlo do estetskih i funkcionalnih oštećenja. Terminalna ili završna indikacija za izradu mosta određuje se kada se može napraviti most ili je njegova izrada upitna (primjerice preveliki raspon bezubog prostora, nepovoljan biološki čimbenik zuba nosača) te se tada prednost daje izradi djelomične proteze (27). Gubitak četiriju lateralna zuba predstavlja terminalnu indikaciju za most. Izrada fiksnoprotetičkog rada uvjetovana je dovoljno velikom kliničkom krunom trećeg molara, zdravim parodontom i eugnatim okluzijskim odnosima (26).

Kontraindikacija za izradu mosta je nezavršen rast i razvoj skeleta, dok gornja dobna granica ne postoji.

5.2. Pripremna faza za izradu plana - anamneza, analiza studijskih modela, RTG-a

Preprotetička faza terapije uključuje dobro uzetu općemedicinsku i stomatološku anamnezu, zubni status, rendgenološku analizu te analizu studijskih modela. Na taj način moguće je provesti fiksnoprotetičku terapiju u saniranim ustima, odnosno uputiti pacijenta ako je potrebno na endodontske, kirurške ili parodontološke zahvate prije same protetičke terapije (1).

U općemedicinskoj anamnezi važno je dobiti uvid u pacijentove akutne i kronične bolesti koje bi mogle utjecati na stomatološko liječenje. Primjerice stanja i bolesti kod kojih je moguće očekivati pojačano krvarenje kao što je kod pacijenata na antikoagulantnoj terapiji, kod osoba koje su dugo uzimale antibiotike, jetrenih bolesnika ili kod osoba koje boluju od hemofilije. Kod takvih pacijenata potrebno je provjeriti *International normalized ratio* (INR), prilagoditi osnovnu terapijsku dozu lijekova koju pacijent uzima te poduzeti dodatne mjere lokalne hemostaze. U rizičnu skupinu ubrajaju se i pacijenti koji imaju hipertenziju, aritmiju, povišeni rizik od infektivnog endokarditisa. Kod tih pacijenata potreban je poseban oprez prilagođavanjem doza lokalnih anestetika te u određenim slučajevima antibiotska profilaksa (28).

Stomatološku anamnezu potrebno je detaljno napraviti kako bi se dobio uvid u dinamiku gubitka zuba, postojanje patoloških stanja zubi i sluznice, tegobe koje pacijent ima, da bismo se upoznali s njegovim navikama, željama i potrebama. Uzimanje anamneze ujedno znači i uspostavljanje kontakta s pacijentom i zadobivanje njegova povjerenja. Detaljnim vizualnim i palpatornim pregledom pronalaze se zubni karijesi. Perkusijom, testom vitaliteta i osjetljivosti određuju se zubi koji se trebaju podvrgnuti endodontskom liječenju. Zdravlje parodontnih tkiva nužno je za „crvenu estetiku“, stoga je potrebno ocijeniti stanje tkiva, postojanje parodontnih džepova, te pomičnost zuba. Oralnokirurške zahvate potrebno je napraviti dovoljno rano kako bi se osiguralo cijeljenje i pravilno koštano oblikovanje (29).

Rendgenogramska analiza ne smije se preskočiti jer se njome dobiva uvid u područja koja kliničkim pregledom nisu dostupna. Razlikuju se ekstraoralne i intraoralne snimke. Rendgenski snimak daje uvid u stupanj gubitka kosti, opseg bezubosti čeljusti, ostatke korjenova, kvalitetu ispuna, postojanje apikalnih procesa, koštanih džepova, primarnih i sekundarnih karijesa (29). U fiksnoj protetici najviše se upotrebljava retroalveolarni intraoralni snimak i ortopantomografija. Potonja daje široki pregled obuhvaćajući obje čeljusti sa zubima, kosti

srednjeg lice i temporomantibularne zglobove. Prijeko je potrebna za implantološku analizu, a uz to odlična je kao dokument pohrane. Retroalveolarni snimci ciljano prikazuju željeno područje te u kombinaciji s ortopantomografijom daju potpuni dijagnostički pregled (1).

Anatomske modele u potpunosti prikazuju zube i meka tkiva pacijenata. Osim zuba vidljive su anatomske strukture poput nepca, tubera, početne dijelove uzlaznog kraka mandibule i sl. Koriste se za izradu individualne žlice i u dijagnostičke svrhe za planiranje protetičke terapije, te za *wax-up* i *mock-up*. Anatomske modele mogu se koristiti i pri izradi definitivnih radova, ali isključivo kao model suprotne čeljusti gdje nije potrebna tolika preciznost (27).

Ovisno o upotrebi izrađuju se od sadre tipa III, IV i V. Za planiranje protetičke terapije dovoljno je koristiti se sadrom tipa III, dok je za izradu individualne žlice i anatomskih modela suprotne čeljusti potrebno koristiti se sadrom tipa IV ili V koje imaju manju ekspanziju i veću čvrstoću. Iako postoji još konvencionalnih materijala za izradu anatomskih modela, njima se u praksi ne koristi. U novije vrijeme pojavom 3D-printera i intraoralnih skenera, moguće je ispisati studijski model čime je olakšan cijeli postupak (27).

Anatomske modele kojima se koristi za planiranje protetičkih radova nazivaju se studijski modeli. Oni pružaju uvid iz više kutova, za razliku od kliničkog pregleda gdje postoji ograničenje. Osim toga, postavljanjem u artikulator, omogućuju analizu međučeljsnih odnosa, funkcijskih kretnji i dijagnostiku patoloških promjena u stomatognatom sustavu (27).

Na studijskim modelima promatraju se sljedeće promjene: kolaps lateralnog dijela zubnih lukova, izrastanje zuba iznad okluzalne ravnine, pomak zuba u meziodistalnom smjeru, naginjanje zuba, postojanje brusnih faseta, patološke međučeljsne odnose, pomak medijalne linije. Uz to, potrebno je ocijeniti bezubo područje, smjer žvačnih sila, smjer namještanja mosta i potrebu za novom okluzalnom ravninom. Takvom detaljnom analizom moguće je napraviti plan preprotetičke i protetičke terapije. Primjerice, razlike u paralitetu nosača mosta koje prelaze raspon od 25 do 30° ukazuju na potrebu za ortodontskom ili endodontskom sanacijom, okluzalne fasete mogu biti znak postojanja okluzijskih interferencija itd. (1).

S obzirom na to da estetika u stomatologiji uzima sve više maha, dentalna fotografija postaje imperativ pri planiranju stomatoloških zahvata. Ona je postala neizostavni dio fiksno-protetičke terapije i zbog komunikacije s pacijentom i tehničarom i zbog dokumentacije svih radova koji se izvode tijekom terapije. Osnovne portretne fotografije su profilna slika, ozbiljna *en face*, puni osmijeh i fotografija s retraktorima (27).

5.3. Plan terapije

Svaka protetička sanacija počinje planom, bez obzira na složenost terapije. Bilo da je riječ o jednostavnom planiranju na temelju kliničkog pregleda i RTG-snimka ili se radi digitalni i voštani prijedlog, planiranje terapije ne smije se zaobići. Ono je važno iz više razloga. Dobrim planom izbjegavaju se greške koje bi mogle dovesti do neuspjeha terapije, usklađuju se želje pacijenata s mogućnostima struke, motivira se pacijenta te se kontrolira funkcija i estetika konačnog rada (27).

Nacrt ili plan protetičke terapije obuhvaća analizu nosača i razmještaj preostalih zuba odnosno topografska situacija, određivanje smjera unošenja mosta, način vezivanja mosta na nosače, odabir gradivnog materijala te koncepta okluzije (26).

5.3.1. Analiza i raspored zuba nosača

Ocjena zuba nosača iznimno je važna u planiranju fiksno protetičkog rada. Zdravlje zuba nosača uvelike definira biološku trajnost fiksno protetičke konstrukcije. Može li zub biti nosač za mosnu konstrukciju određuje se nizom elemenata poput žvačnih sila, biološkog činitelja zuba nosača, sustava i načina fiksacije mosne konstrukcije, dispoziciji za karijes i zdravstvenom stanju pacijenta (6).

5.3.1.1. Biološki činitelj zuba nosača

Biološki činitelj zuba nosača predstavlja otpornost zuba nosača na opterećenje. Ovisi o anatomskoj građi zuba – broju, dužini, volumenu, zatim obliku (plosnati/zakrivljeni), pravcu i položaju korjenova (separiranost i divergencija), širini parodontnog prostora te količini i gustoći okolne kosti. Izražava se numerički koeficijentom otpornosti (1).

Prvi mandibularni molari su najotporniji na opterećenje, što se objašnjava kompaktnijom strukturom kosti mandibule u odnosu na maksilu. Slijede gornji prvi molari i zatim drugi molari, očnjaci i prvi premolari. Mandibularni sjekutići podnose najslabije opterećenje, treći molari su varijabilni.

Važno je napraviti ispravnu biološku procjenu opteretivosti zuba prije izrade fiksno protetičkog rada. U tome pomažu meziodistalni indeks zuba, fiziološko pravilo dvostrukog opterećenja, Anteovo pravilo, pomičnost zuba, odnos kruna/korijen i širina alveolarnog nastavka.

Meziodistalni indeks zuba jest odnos meziodistalne širine zuba u području ekvatora naspram meziodistalne širine u cervikalnom dijelu. Veća razlika u navedenim širinama pokazuje manju mogućnost opterećenja.

Fiziološko pravilo dvostrukog opterećenja znači da svaki parodontološki zdravi zub može podnijeti opterećenje dvostruko veće od onog kojem je izložen u fiziološkim uvjetima.

Za procjenu opteretivosti važno je poštovati Anteovo pravilo koje nalaže da površina zuba nosača treba biti jednaka ili veća od parodontne površine zuba koji se nadomještaju. Najveću parodontnu površinu imaju prvi molari, zatim drugi molari, očnjaci, zatim prvi premolari, dok najmanje povoljno opterećenje imaju donji sjekutići (6).

Pri procjeni pokretljivosti zuba ne smije se zanemariti fiziološka pomičnost zuba koja je veća kod jednokorijenskih nego li kod višekorijenskih zuba. Pri djelovanju sile od 0, 5 kg fiziološki pomak jednokorijenskog zuba u horizontalnom smjeru iznosi 0, 15 mm, a kod višekorijenskih 0, 10 mm (1).

Analiza odnosa kruna/korijen može poslužiti kod parodontopatija kod kojih je teško napraviti dobru procjenu potpornih tkiva. Taj omjer pokazuje odnos kraka poluge (kruna) i kraka otpora (korijen). Odnos zdravih zuba je 1:2, a minimalni povoljan odnos zuba jest 1:1 (6).

S obzirom na to da zubi nosači trebaju moći podnijeti sile koje djeluju na njega samoga i uz to sile nastale na međučlanovima mosta, oni trebaju biti zdravi i po mogućnosti vitalni. Ako se radi o avitalnom zubu nosaču, on mora biti adekvatno liječen, a ponekad kada nedostaje zubnog tkiva opskrbljen nadogradnjom, bez periapikalnih procesa i parodontalnih džepova (1).

Iz svega navedenog vidi se da je iznimno važno napraviti dobru procjenu zuba nosača prije izrade fiksnoprotetičkog rada. Treba uzeti u obzir niz parametara kao što su biološki faktori (anatomija zuba, procjena parodonta i okolne kosti, pokretljivost zuba), jačina i smjer djelovanja sile, sustav i način fiksacije mosne konstrukcije, dispozicija za karijes i zdravstveno stanje pacijenta (6). Potrebno je osigurati otpornost nadomjeska silama koje na njih djeluju. Otpornost nadomjeska uvelike ovisi o preparaciji zuba nosača (retencija i rezistencija), broju i površini okluzijskih kontakata, nagibu i visini kvržica te postojanju aproksimalnih kontakata (1).

Kod izrade mosta važno je procijeniti koliki će broj zuba biti nosači. Razlikuju se primarni i sekundarni nosači mosta. Primarni se nalaze neposredno uz bezubi prostor, a sekundarni pokraj primarnih. Sekundarni nosači su dodatni nosači, izrađuju se u svrhu podvostručenja nosača. Podvostručenje nosača radi se uvijek kada primarni nosač ne može podnijeti opterećenje kojem bi bio izložen. Time se sprječava prekomjerno opterećenje primarnih nosača. Stvara se funkcionalna cjelina volumno većeg intraalveolarnog dijela koja se uspješnije odupire

djelovanju sila pri funkciji žvakanja. Spajanjem jednokorijenskih zuba formira se cjelina kao kod dvokorijenskih. Centar rotacije takve funkcionalne jedinice nalazi se između apeksa zuba. Takav kompleks otporniji je na djelovanje samo onih sila koje djeluju u pravcu duž kojeg su raspoređeni korijeni povezanih zuba, odnosno silama u meziodistalnom smjeru, dok je otpornost vestibulo-oralnim silama jednaka kao kod nepovezanih zuba (26).

5.3.2. Smjer unošenja mosta

Smjer unošenja mosta je zamišljena linija duž koje se most stavlja i uklanja sa zuba nosača. Stoga svi zubi nosači trebaju biti izbrušeni paralelno kako bi postojao jedan zajednički smjer uvođenja mosta. Tada most nesmetano klizi do krajnjeg položaja, odnosno pasivno sjeda (27). U takvim uvjetima nosači mosta nalaze se u nenasilnom položaju u alveoli, za razliku od mosta postavljenog pod naprezanjem gdje dolazi do oštećenja zuba i parodonta (26).

Smjer uvođenja mosta određuje se analizom studijskih modela u paralelometru u vestibulo-oralnom i meziodistalnom pravcu prije brušenja zuba. Pri tome treba paziti da se u fazi brušenja, ne ukloni previše zubnog tkiva (26). Vestibulo-oralan nagib nosača treba biti približno paralelan uzdužnoj osi zuba, odnosno ne smije dovesti do preobilne ili pretanke modelacije nadomjeska. Meziodistalni nagib mora biti paralelan s dodirnim ploham susjednih nebrušenih zuba, u suprotnom će se nadomjestak pretjerano oslanjati na aproksimalnu plohu nebrušenog zuba i sprječavati pravilan dosjed mosta. Međutim, takav nagib je u praksi često teško ostvariv kod nosača koji su nagnuti. S tim problemom najčešće se susrećemo kod izrade mosta od drugog pretkutnjaka do drugog kutnjaka, pri čemu je drugi molar nagnut mezijalno. Tada se smjer uvođenja mosta određuje prema slabijem nosaču, odnosno drugom premolaru (27). Maksimalno odstupanje smjera postavljanja mosta od uzdužne osovine jest 25 - 30°, ako je veće, potrebne su ortodonska ili endodonska pretprotetička sanacija zuba. U slučajevima kada je uz sve navedeno nagnuti treći molar, može ga se izvaditi ili izbrusiti i potom impregnirati, napraviti *inlay* ili djelomičnu krunicu (1).

5.3.3. Veza uporišnog zuba i sidra mosne konstrukcije

Podjela mostova ovisno o načinu veze sidra za zube nosače uključuje:

1. fiksne mostove, koji su trajno cementirani
2. mostove na skidanje, koji su učvršćeni upotrebom dvostrukih sidara (1).

Najčešće se kao sidro kod fiksnih mostova koristi potpunom krunicom. Njome se postiže najbolja retencija i rezistencija te se profilaktički štiti zub nosač od karijesa (1,26).

Kod mosta malog raspona, parodontoloških zdravih nosača, nosača koji imaju masivne, dugačke kliničke krune, intaktne ili neznatno oštećene karijesom te kod pacijenata s malom predispozicijom za karijes moguće je koristiti se djelomičnom krunicom. Indikacija za djelomičnu krunicu jest nedostatak jednog zuba čiji je nosač nagnut tako da se potpuna krunica ne može postaviti. Djelomična krunica kontraindicirana je kod kod kratkih, gracilnih i karijesom ili abrazijom oštećenih zubi (26).

Osim navedenog, sidro za most može biti *inlay*. *Inlay*-mostovi indicirani su kod mostova s jednim međučlanom, eventualno dva, ali se tada moraju uključiti dva nosača. Oni imaju tri velike prednosti u odnosu na potpune i djelomične krunice. Imaju veću estetsku vrijednost, moguće ih je upotrebljavati kod neparalelnih zuba nosača koji su međusobno nagnuti više od 24° te zahtijevaju manje brušenje čime se postiže poštuda tvrdih zubnih tkiva. Dubina preparacije za *inlay* koji je sidro mosta, na okluzalnoj strani mora biti veća u odnosu na brušenje za klasični kruti ispun (*inlay*). To znači da se brušenje za *inlay* koje iznosi najmanje 2 mm, za *inlay*-most mora povećati na 2 – 2,5 mm. Njihov nedostatak je svakako češći nastanak karijesa i popuštanje cementa (1).

S druge strane, kod mostova na skidanje upotrebljavaju se sidra u obliku teleskopskih krunica i različitih pričvrstaka (27).

Bez obzira na način vezanja fiksoprotetičke konstrukcije na uporišne zube (nosače), bitno je osigurati trajnost sveze između nosača i samog sidra mosta te osigurati odupiranje djelovanju nepovoljnih sila. To se postiže poštovanjem pravila brušenja za most. Uz pet osnovnih načela brušenja zuba za pojedinačnu krunicu, pridodaje se i šesto načelo paralelnosti svih zuba nosača (27).

Brušenjem se trebaju poštovati sljedeća načela:

1. očuvanje tvrde zubne strukture
2. retencija i rezistencija nadomjeska
3. strukturna trajnost nadomjeska
4. rubna cjelovitost
5. očuvanje parodonta (29)
6. međusobno paraleliziranje svih nosača (27).

Ako su nebrušeni zubi nosači međusobno paralelni, tada se brušenje ne razlikuje od brušenja za pojedinačnu krunicu. Problem se pojavljuje kada nosači nisu paralelni, a posebice kod ekstremnih nagiba koji prelaze 25° . Kada je riječ o neznatnom naginjanju, problem se rješava površinskim brušenjem. U slučajevima koji imaju izraženi nagib moguće je zub ispraviti ortodontskim ispravljanjem položaja zuba ili se mogu izraditi dvodijelne konstrukcije čiji su dijelovi međusobno spojeni teleskopima ili pričvrstcima ili se može izraditi *inlay* u *inlayu* (27).

Iz svega navedenog jasno je da za dugotrajnost nadomjeska treba osigurati dobru retenciju i rezistenciju bataljaka. To se postiže višim bataljcima, većim promjerom i preciznom paralelnošću nosača (1). Kod pacijenata s kratkim kliničkim krunama, kod kojih se ne mogu osigurati prethodno navedeni uvjeti, u svrhu povećanja ukupne retencijske površine mogu se napraviti retencijski utori i žlijebovi ili ležišta za parapulpne kolčiće. Retencijski utori povećavaju retentivnu površinu bataljka, definiraju smjer uvođenja nadomjeska te sprečavaju mikropokrete nadomjeska. Kod niskih kliničkih kruna bitno je brušenjem postići fenomen obruča kako bi se neutraliziralo djelovanje horizontalnih sila ili je potrebno zakositi stepenicu pod kutom od 45° . Zakošenjem stepenice se bez sumnje dobiva na retentivnoj površini bataljka, ali se pritom mora voditi računa o estetskom momentu zato što se zakošenje ne može pokriti keramikom jer bi u toj debljini bila podložna lomu, stoga se ta kosina ostavlja u metalu (26).

Most se osim na zub, može sidriti na implantatima, a moguća je i kombinacija nosača zuba i implantata. Prednost imaju tradicionalni mostovi i mostovi nošeni implantatom, u odnosu na hibridne. Takvi rezultati dobiveni su u 10-godišnjem istraživanju prema kojem su konvencionalni mostovi imali najveće preživljenje (89,2%), zatim slijede implantatima nošeni mostovi (86,7%) te kombinirani implantat i zubom nošeni most (hibridni most) sa 77,8% (30).

5.3.4. Gradivni materijal

Mosne konstrukcije izrađuju se od plemenitih i neplemenitih legura koje su najčešće obložene keramikom ili polimerima, potpune keramike bez metalne osnove te kompozita ojačanim vlaknima (26). Izbor materijala ovisi o kliničkom stanju zuba, rasponu budućeg mosta, estetici, opremljenosti zubnog laboratorija, znanju i vještinama zubnog tehničara i financijskim mogućnostima pacijenta (31). Stoga je važno uskladiti pacijentove mogućnosti i želje sa znanjem i kompetencijama stomatološkoga tima.

Metal-keramičke konstrukcije sastoje se od osnovne konstrukcije izrađene iz plemenitih ili neplemenitih legura. U neplemenite legure ubrajaju se kobalt-kromove, nikal-kromove, legure

željeza i titanijeve legure, a u plemenite zlatne legure s većim ili manjim udjelom zlata, srebro-paladijeve i paladijeve legure.

Metal-keramika ujedinjuje dobra mehanička i tehnološka svojstva metala kao što su čvrstoća, tvrdoća, trajnost, stabilnost, dok keramika pridonosi estetici. Važno je postojanje čvrste veze između keramičke fasete i metalne konstrukcije. Nedostatak je često prosijavanje sivog ruba metala ispod keramičke fasete, neusklađenost termičkih koeficijenata istežanja dvaju gradivnih materijala u dodiru zbog čega dolazi do lomova ili napuknuća konstrukcije, veća pojavnost alergija u populaciji i nezadovoljavajuća estetika, posebice u prednjem dijelu zubnog niza (31).

Napretkom materijala i estetskih zahtjeva, zubna industrija morala je pronaći materijal koji nadmašuje nedostatke spomenutog sustava. Potpuno keramičke konstrukcije osiguravaju daleko veća estetska svojstva. Iako nemaju metalnu podlogu, njihova primjena moguća je u bočnim segmentima gdje su zahtjevi za tvrdoćom i čvrstoćom materijala znatno izraženiji zbog većeg žvačnog opterećenja tijekom funkcije.

Prema načinu izrade, keramički materijali dijele se:

- za laboratorijski tijek izrade (toplo-tlačni postupak i *slip-cast* tehnologija)
- za reduktivnu tehniku (glodanje)
- za aditivnu tehniku (3D-gradnja) (29,31).

Po kemijskom sastavu keramika se dijeli na silikatnu, infiltriranu staklom i oksidnu. Za izradu prednjih mostova do tri člana mogu se upotrebljavati litij-disilikatne, infiltracijske (*in Ceram Alumina, in Ceram Zirconia*) i oksidne keramike. Za izradu tročlanih mosnih konstrukcija u stražnjem dijelu zubnog niza mogu se rabiti litijeve disilikatne keramike do drugog premolara (*Empress 2, e.max Cad, e.max Press*), infiltracijske oksidne keramike (*in Ceram Zirconia*) i oksidne keramike. Sinterirane cirkonij-oksidne keramike upotrebljavaju se za izradu mosnih konstrukcija do četiri člana, a moguća je i izrada privjesnih mostova (32,33). Mostovi izrađeni od akrilata i kompozitnih materijala ojačani vlaknima rabe se kao privremeni nadomjesci (1).

5.3.5. Okluzija

5.3.5.1. Okluzijski koncepti

Zadaća svakog stomatologa jest postava zuba budućeg protetičkog nadomjeska koja će zadovoljiti estetske i funkcijske zahtjeve. Izrazito je važno prilagoditi međusoban položaj prirodnih zuba i/ili nadomještenih zuba s fiksno-mobilnim protetičkim nadomjescima u svim funkcijskim i parafunkcijskim kretnjama mandibule. Okluzija je dinamički, stvaran i fiziološki odnos različitih tkivnih sustava (zubi, parodont, neuromuskularni sustav, čeljusni zglobovi i

kranifacijalni skelet) (34). Također se definira kao međusobni dodir maksilarnih i mandibularnih prirodnih ili umjetnih u svim položajima i kretnjama donje čeljusti (5).

Kod narušene ravnoteže dolazi do štetnog djelovanja na zube i potporna parodontna tkiva. Prerani kontakti mogu uzrokovati poremećaje u temporomandibularnom zglobu, mišićima i zubima zahvaćene i suprotne strane (35).

Koncepcije okluzije definiraju se kao specifični zubni kontakti koji nastaju za vrijeme svih kretnji mandibule. Razlikuju se tri osnovne koncepcije okluzije:

1. bilateralna uravnotežena okluzija (balansirana)
2. unilateralna uravnotežena okluzija (grupna funkcija)
3. okluzija vođena očnjakom (uzajamno zaštićena)

Bilateralno uravnotežena okluzija karakterizirana je dodiranjem svih zuba tijekom ekstruzijskih kretnji mandibule (34). Kod lateralnih kretnji u dodiru su svi zubi na radnoj strani i najmanje jedan par antagonista na neradnoj strani. U protruziji postoje dodiri svih prednjih zubi i barem po jedan par antagonista u bočnom području (36). Kod prirodnih zuba ovaj koncept okluzije smatra se patološkim jer dolazi do preranih kontakata na neradnoj strani i pojave brusnih faseti. S druge strane, prije se njime koristilo kod potpunih i pokrovnih proteza jer se smatralo da se ravnomjernim prijenosom sila najmanje traumatizira zubni greben i onemogućava izvrtanje proteze iz ležišta. Međutim, danas se napušta taj koncept okluzije jer se shvatilo da najmanji bolus hrane onemogućava uravnotežene kontakte (37).

Kod unilateralno uravnotežene okluzije postoji dodir bočnih zuba na radnoj strani tijekom lateralnih kretnji i odsutnost dodira na neradnoj strani (34). Grupna funkcija zuba radne strane omogućava prijenos okluzijskog opterećenja, dok su zubi neradne strane zaštićeni od razornih, koso usmjerenih žvačnih sila. Takvim konceptom koristi se kod kompromitiranih očnjaka kako bi se opterećenje prenijelo na stražnje zube i tako rasteretio očnjak (35,38).

Kod okluzije vođene očnjakom u maksimalnoj interkuspidaciji stražnji zubi štite prednje od prevelikih okluzijskih sila. Tijekom kretnji mandibula je vođena očnjakom, a stražnji zubi nisu u kontaktu čime su zaštićeni od štetnih horizontalnih sila. U laterotruziji samo su očnjaci radne strane u kontaktu, dok u protruziji prednji zubi vode mandibulu prema naprijed, a stražnji zubi diskludiraju (36). Taj se koncept okluzije bazira na činjenici da je očnjak ključni element okluzije, te se tako izbjegavaju veća lateralna opterećenja na stražnjim zubima (34).

Novi koncept okluzije jest implantat – okluzija. Cilj ovog oblika okluzije jest smanjenje okluzijskog opterećenja i time zaštita implantata. To se postiže ravnomjernom raspodjelom okluzijskog opterećenja. U maksimalnoj interkuspidaciji ne smije biti preranih dodira. Pri malim žvačnim silama, okolni prirodni zubi moraju imati jače dodire nego li su okluzijski dodiri krunice na implantatu. Pri jačim žvačnim silama, opterećenje mora biti jednoliko raspoređeno na implantat i susjedne prirodne zube. Potreba za takvim okluzijskim odnosima nastaje iz činjenice da implantat i prirodni zub ne intrudiraju za jednaki iznos pri djelovanju sila, stoga se preporučuje implantate ostaviti u blagoj infraokluziji od 30 mikrometara (μm). Pri lateralnim kretanjama mandibule, kontakt krunice poduprte implantatom mora biti minimalan ili uopće ne smije postojati jer implantati puno slabije podnose neaksijalne sile u odnosu na prirodne zube (34,39,40).

5.3.5.2. Okluzija u fiksnoprotetičkoj terapiji

Kod planiranja fiksnoprotetičkog rada idealnim konceptom okluzije smatra se okluzija vođena očnjakom i unilateralno grupno vođenje (41,42).

Očnjaci dobro podnose sile zbog povoljnog omjera krune i korijena, velike bukolingvalne širine i guste kosti koja ih okružuje (42). Uz to, reduciraju probleme s temporomandibularnim zglobovima jer smanjuju okluzijske kontakte lateralnih zuba (43). Za razliku od njih, molari imaju relativno kratke korijene i dobro podnose samo aksijalne sile. Stoga, tijekom lateralnih kretnji okludiraju očnjaci koji mogu podnijeti nastale neaksijalne sile i tako štite lateralne zube (42).

Iako nema čvrstih dokaza da je očnjakom vođena okluzija superiornija od grupno vođene okluzije, prvi se koncept više primjenjuje jer se lakše postiže (42).

Kod fiksnoprotetičkih radova kod kojih je uspostavljeno vođenje očnjakom, zbog trošenja okluzalnih ploha tijekom žvakanja, može doći do promjene u okluzijskim odnosima i ostvarivanja grupno vođene okluzije. Tada nije potrebno dodatno ubrušavanje kako bi se vratilo početno stanje (42).

Ipak, postoje situacije kada se teži unilateralnom grupnom vođenju. Takvu koncepciju okluzije treba ostvariti kada nedostaje očnjak ili u slučajevima kada se procijeni da očnjak ne može podnijeti veliko opterećenje, pod uvjetom da su preostali zubi zdravog parodonta (41).

Važna je detaljna analiza okluzije kako bi se moglo procijeniti može li se zadržati postojeća okluzijska koncepcija ili je potrebno provesti potpunu oralnu rehabilitaciju i promjenu postojeće pacijentove okluzije.

Generalno, ako postoji stabilna okluzija na zubima koji neće biti protetički sanirani i zadržana je vertikalna dimenzija, tada nema potrebe za mijenjanjem okluzije (eng. *conformative approach*). Međutim, kod pacijenata kod kojih se radi oralna rehabilitacija i nedostaje okluzalna stabilnost potrebno je uspostavljenje pravilnih horizontalnih i vertikalnih međučeljskih odnosa (engl. *reorganised approach*). Takav je pristup također indiciran kada postoji gubitak vertikalne međučeljske dimenzije, traumatska okluzija i prisutnost temporomandibularnih poremećaja (41).

Selektivno ubrušavanje ne provodi se preventivno, već samo kada postoje znakovi traumatske okluzije. Kod nekih pacijenata moguće je uočiti prerani kontakt, ali ne moraju imati traumatsku okluziju te terapija nije indicirana.

Terapiju okluzalne rehabilitacije moguće je provesti na tri načina:

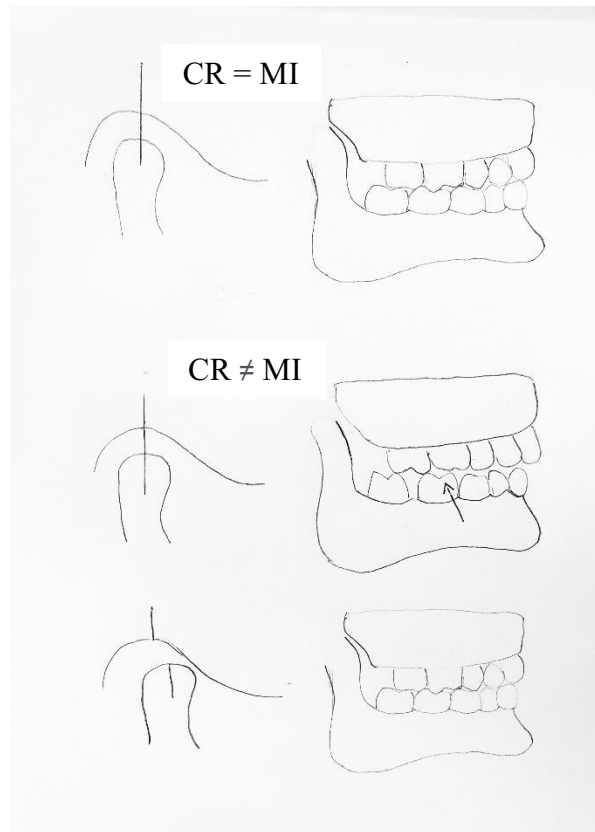
1. samo selektivnim ubrušavanjem
2. protetičkim mjerama (u čijem je sklopu selektivno ubrušavanje)
3. ortodontskom intervencijom (44).

Cilj uspostavljanja novih horizontalnih i vertikalnih međučeljskih odnosa jest osigurati pacijentu protetički rad u optimalnoj okluziji. Okluziji, koja je drugačija od njegove početne, habitualne, ali koju će tolerirati (45).

Koraci u planiranju terapije okluzalne rehabilitacije fiksnoprotetičkim radom:

1. Pronalaženje i bilježenje položaja centrične relacije

Centrična relacija je startna točka u reorganizaciji okluzije. To je jedini ponovljiv položaj koji je određen položajem kondila, a ne zuba te se smatra idealnom statičnom okluzijom (45). Centrična relacija i maksimalna interkuspidacija poklapaju se samo u 10% populacije. U ostalih 90% pri zatvaranju usta, kada je kondil u najdistalnijem položaju, javlja se prvi dodir zuba, nakon čega mandibula klizi prema naprijed u maksimalnu interkuspidaciju (27) (Slika 1.).



Slika 1. Nepodudarnost položaja centrične relacije i maksimalne interkuspidacije

2. Prenošenje modela u artikulatork pomoću obraznog luka i centričnog registrata
3. Ubrušavanje preranih kontakata u položaju centrične relacije u artikulatorku

Kada se centrična relacija i maksimalna interkuspidacija ne podudaraju, potrebno je utvrditi i ubrusiti postojeće okluzijske interference prije izrade nove okluzijske sheme. Ako se ovaj korak preskoči, postoji velika mogućnost da definitivni rad neće okludirati u idealnom položaju centrične relacije (45). Ubršava se prema BULL-ovu pravilu – bruse se bukalne kvržice u gornjoj čeljusti i lingvalne u donjoj (44). S obzirom na to da se radi o ireverzibilnom postupku, kako ne bi došlo do pogreške u ubršavanju, potrebno je plan prvo izvesti na modelima, a zatim u ustima pacijenta (45).

4. Ubršavanje preranih kontakata u ustima
5. Izrada *wax-upa* na modelima i privremeno cementiranje *mock-upa*

Nakon što je u ustima pacijenta okluzija prilagođena, svaki daljnji korak mora odgovarati novom odnosu. Stoga je uspostavljenje pravilnih horizontalnih i vertikalnih međučeljusnih odnosa (*reorganised approach*), konformativni pristup (*conformative approach*) s dodatnim fazama. *Wax-up* se izrađuje kako bi doktor dentalne medicine mogao vidjeti njegovu interakciju

s ostalim zubima u ustima tijekom statičke i dinamičke okluzije. Također, pridonosi lakšoj komunikaciji s tehničarom i pacijentom u vidu približavanja konačnom izgledu rada i time rješavanju nedoumica u komunikaciji. Iako neki smatraju ovu fazu nepotrebnom, njome se skraćuje zadnja faza prilagodbe konačnog rada (45).

Nakon izrade *wax-upa* na modelu, izrađuje se *mock-up* koji se može isprobati u ustima pacijenta. Navoštenu model *wax-upa* prenosi se u usta pomoću silikonskog ključa ili indeksa. Izrađuje se od adicijskog ili kondenzacijskog silikona tako da se aplicira na *wax-up* i tako služi kao kalup za izradu *mock-upa*. Nakon polimerizacije, indeks je potrebno izrezati po rubu gingive i zuba. Pri izradi *mock-upa*, u silikonski indeks najčešće se stavlja kompozitni materijal koji se prenosi u usta (27).

Funkcija *mock-upa* jest zaštita zuba, održavanje gingivnog zdravlja i okluzije dok se izrađuju trajni nadomjesci te kontrola i analiza planiranja. Iako je upotreba artikulatora nužna, nijedan artikulator nije u mogućnosti točno duplicirati pacijentove kretnje. Stoga se konačno prilagođavanje može izvršiti samo u pacijentovim ustima, što je najbolje učiniti na privremenim radovima, a ne trajnim (45). Osim toga, *mock-up* može poslužiti doktoru kao početna točka u brušenju, čime se počinje kreće od finalnog oblika, a ne postojećeg. Time se znatno reducira uklanjanje tvrdoga zubnog tkiva (27).

Wax-up i *mock-up* danas se sve više zamjenjuju digitalnim planiranjem i 3D-printanjem modela. Digitalno planiranje odgovara *wax-upu*, pri čemu tehničar izrađuje dizajn fiksnoprotetičkog rada na temelju skenirane gornje i donje čeljusti i međučeljskih odnosa te dentalne fotografije pacijenta u fazi osmijeha. Takav dizajn šalje se doktoru koji još može napraviti neke preinake, te se takav digitalno isplanirani plan ispisuje 3D-pisačem (27).

6. Izrada trajnog rada

Potrebno je pratiti pacijenta s privremenim protetičkim radom, te ako nema smetnji i temporomandibularnih poremećaja, izrađuje se trajni rad uzimanjem otiska privremenog rada.

7. Izrada udlage

Kod velikog broja pacijenata, posebice onih s bruksizmom potrebna je izrada udlage kako bi se sačuvao izrađeni fiksnoprotetički rad. Međučeljsni registar uzima se u položaju centrične relacije koju je lagano postići jer se centrična relacija i maksimalna interkuspidacija sada poklapaju (41,45).

Prije izrade fiksno protetičkog rada potrebna je detaljna analiza okluzije u svrhu odlučivanja kojoj će se vrsti terapije pristupiti. Ako se fiksno protetički rad može izvesti bez promijene postojećih i uspostavljenja pravilnih horizontalnih i vertikalnih međučeljskih odnosa, uvijek će konformativni pristup biti terapija izbora. Kod kompleksnijih slučajeva, indicirano je provesti planiranje i uspostavljenja pravilnih horizontalnih i vertikalnih međučeljskih odnosa. Ako je korak planiranja preskočen ili je plan loše izveden nastaju i jatrogene promjene. Stoga je nužno slijediti navedene korake kako bi se one izbjegle (45).

6. SANIRANJE NEDOSTATKA ZUBA

6.1. Nedostatak jednog zuba

Nedostatak jednog zuba u prednjem dijelu predstavlja više estetski i fonetski problem nego li funkcijski, dok nedostatak zuba u lateralnom segmentu predstavlja funkcijski problem. Zato se kod gubitka zuba u prednjem segmentu pacijenti javljaju doktoru dentalne medicine prije, a zbog gubitka u lateralnom tek kada nastanu posljedice.

Nedostatak jednog zuba moguće je nadomjestiti implantatom, mostom s obostranim sidrenjem, privjesnim mostom, mostom s dvostrukim jednostranim sidrenjem, *inlay*-mostom.

Obostrano sidrenje je statički najpovoljnije. Produžuje se sustav sidrenja i sprječava djelovanje nepovoljnih transverzalnih sila. S obzirom na to da se pacijenti prekasno jave svom stomatologu, gubitkom prvog molara dolazi do naginjanja susjednih zuba čime je sužen prostor koji se nadomješta. Takav se problem može riješiti brušenjem nagnutog zuba, ortodontskom terapijom ili djelomičnom krunicom (26).


Osim toga, može se izraditi most s dvostrukim jednostranim sidrenjem. Hoće li se most simetrično sidriti ili dvostruko jednostrano ovisi o stanju okolnih zuba. Povoljnije je brusiti nevitalan zub ili zub s multiplim ispunima jer će se izradom krunice zub zaštititi od loma (protektivna indikacija za krunice) (1).

Privjesni most je obično dio velike mosne konstrukcije. Ako je dio kraćih mostova, način sidrenja je nepovoljan jer nastaje poluga djelovanjem sila na privjesak mosta. Prije se relativno često upotrebljavao kod gubitka gornjega lateralnog inciziva. Uvjet pod kojim se središnji inciziv može opteretiti na ovaj način jest da je on vitalan, velikog biološkog čimbenika i da postoje dobri okluzijski odnosi (1).

Inlay-most može biti izrađen iz različitih materijala, pripada kategoriji nadomjestaka kod kojih se štedi zubno tkivo, ali potencijalni nedostatak je popuštanje cementa (26).

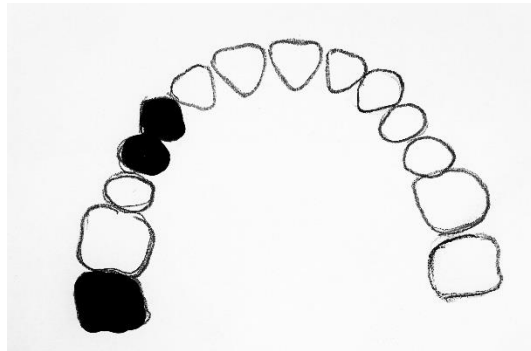
6.2. Nedostatak dvaju zuba

Kod nedostatka dvaju zuba potrebno je imati najmanje dva nosača koji imaju biološki čimbenik veći od zuba koji se nadomještaju. Najpovoljnije je kada tijelo mosta leži između nosača. Tada postoji obostrano sidrenje mosta koje je statički povoljno. Podvostručenje nosača je poželjna opcija jer podvostručenjem dolazi do kompenziranja horizontalnih i sagitalnih sila čime se smanjuje štetno djelovanje na nosače. Kod nedostatka gornjih jedinica preporuča se osim lateralnih inciziva uključiti i očnjake (26) (Slika 2.).



Slika 2. Gubitak središnjih sjekutića

Nedostatak drugog premolara i prvog molara zahtijeva obostrano sidrenje mosta pri čemu su nosači očnjak i prvi premolar s jedne strane te drugi molar i treći ako postoji, posebno ako se nadomještaju zubi u gornjoj čeljusti (1,26) (Slika 3.).

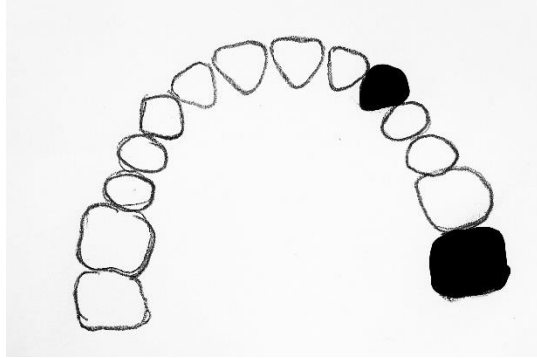


Slika 3. Gubitak drugog premolara i prvog molara

6.3. Gubitak triju ili četiriju zuba

Kod nedostatka triju ili četiriju zuba javlja se opasnost od nefiziološkog opterećenja nosača zbog jakog utjecaja horizontalnih transverzalnih sila. Nastaje zaokretni moment sile oko biološki jačeg nosača što posljedično dovodi do rasklimavanja slabijeg nosača. Stoga nedostatak triju ili četiriju zuba zahtijeva podvostručenje nosača. Izuzetak je nedostatak sjekutića u gornjoj i donjoj čeljusti. Tada je dovoljno sidriti most obostrano na očnjake kod skoro linijskog spoja nosača, u fiziološkoj okluziji i pri zdravoj potpori zuba. U nepovoljnim okluzijskim i parodontološkim uvjetima kod kojih je strelica izbočenog luka duga javlja se izvrtanje i torzija očnjaka. U tom slučaju potrebno je dodatno uključiti prve pretkutnjake (1,26).

Gubitak obaju premolara i prvog molara potrebno je nadomjestiti mostom čiji su nosači očnjak te drugi molar i treći molar ako postoji. Treći molar potrebno je uključiti posebice u maksili kako bi se izbjegla distalizacija i pojava parodontnog džepa između drugog i trećeg molara (Slika 4.).



Slika 4. Gubitak obaju premolara i prvog molara

Gubitak četiriju zuba u nizu, odnosno obaju premolara i prvih dvaju molara, predstavlja terminalnu indikaciju za most. Most je moguće napraviti isključivo ako je treći molar parodontološki zdrav, dovoljno velike krune i kod eugnatih okluzijskih odnosa. Ako to nije slučaj, izrađuje se mobilni ili kombinirani rad (1,26).

6.4. Gubitak više od četiriju zuba

Kod gubitka više od četiriju zuba u nizu također je indicirana djelomična proteza, dok se kod gubitka više od četiriju zuba, ali ne u slijedu koristi polukružnim mostom ako je njihov raspored u skladu s potencijalnim opterećenjem.

Kod nedostatka manjeg broja nejednoliko raspoređenih zuba u određenom segmentu zubnog niza može se izraditi kombinirani rad gdje se preostali zubi spajaju u blok fiksnoprotetičkim nadomjeskom (modificiranim krunicama, krunice spojene prečkom, mostom, teleskopskim sustavima i sl.) (1,26).

Kod poligonalnog rasporeda preostalih zuba (najčešće očnjak i prvi ili drugi molar) izrađuje se polukružni most. Njime se mogu ispraviti nepovoljni okluzijski odnosi i uspostaviti pravilni međučeljusni odnosi (primjerice povišenjem zagrizava) (1). Glavna prednost polukružnog mosta jest što se površinskim povezivanjem nosača kompenzira neuravnoteženost manjeg koeficijenta otpornosti nosača u odnosu na koeficijent otpornosti zuba koji se nadoknađuju. Povezani nosači suprotstavljaju se djelovanju sile razmjerno momentu otpora, time se ispravlja nepovoljan okluzijski odnos (26).

Iz svega navedenog može se zaključiti da se odnos uporišnih zuba i međučlanova mosta određuje prema određenim pravilima. Most bi u idealnom slučaju trebao imati nosača koliko ima međučlanova, odnos 1:1. Međutim takav odnos u praksi je rijetko ostvariv.

Kod gubitka jednog zuba u fronti odnos nosač:međučlan je 2:1 kod nedostatka srednjeg sjekutića ili 1:1 kod manjka bočnog sjekutića. Gubitak očnjaka je vrlo nepovoljna situacija, a nadomješta se odnosom 2:1 ili kod dubokog zagriža 3:1 s uključenim središnjim sjekutićem. U lateralnom segmentu odnos je 2:1 u vidu obostranoga simetričnog sidrenja ili jednostranog podvostručenja nosača. Kod dubokog zagriža može biti 3:1.

Gubitak dvaju zuba u fronti nadomješta se odnosom 4:2 kod gubitka središnjih sjekutića, odnosno 3:2 pri gubitku prvog kutnjaka i očnjaka ili lateralnog sjekutića i drugog kutnjaka. Kod gubitka dvaju premolara odnos je 2:2.

Pri gubitku četiriju zuba u fronti odnos može biti 2:4 ili 4:4, ovisno o zakrivljenosti zubnog luka. Pri gubitku triju zuba u lateralnom segmentu odnos se može brojčano prikazati kao 2:3 kod nadomjeska dvaju pretkutnjaka i prvog kutnjaka ili 3:3 ako je prisutan treći kutnjak.

Gubitak više od četiriju zuba, ali ne u slijedu, može biti 3:6, 4:8 i 4:10. Tada se radi polukružni most (26).

Biomehanika stomatognatog sustava bavi se proučavanjem mehanike koja djeluje na biološke sustave. Može se govoriti o reakcijama tkiva i građivnih materijala na mehaničko naprezanje te njihove modifikacije koje nastaju preko fiksnih, mobilnih nadomjestaka, te ortodontskih i kirurških pomagala (1).

U istraživanju Montandona i suradnika navodi se da je najčešći uzrok gubitka zuba karijes i parodontitis. Pojavnost karijesa usprkos visokom životnom standardu u najvećem dijelu Zemlje predstavlja javnozdravstveni problem (17). U istraživanju Muneebija veća pojava karijesa je kod muškaraca, dok u Largaespadovoj metaanalizi rezultati pokazuju veću prevalenciju kod žena opravdavajući rezultate ranijim nicanjem zuba i hormonalnim promjenama (19,20).

Bez obzira na uzrok gubitka zuba iznimno je važno nadomjestiti izgubljeni zub. Međutim prema studiji Dosumua u kojoj je prosječna dobna granica bila 45,5 godina, pokazala se vrlo niska razina svjesnosti o posljedicama gubitka zuba. Osim što dolazi do oralnih promjena, gubitak zuba posljedično smanjuje kvalitetu života (22). Prema pregledu i metaanalizi Gerritsena i suradnika kvaliteta života određena je ne samo brojem izgubljenih zuba već i njihovom lokacijom. U svih 10 uključenih studija dokazana je pozitivna korelacija između broja izgubljenih zuba i kvalitete života, dok je u četiri studije od pet dokazan veći utjecaj na kvalitetu života gubitak prednjih zuba. Stoga je na svakom stomatologu odgovornost da obrazloži pacijentima posljedice gubitka zuba i važnost u njihovom nadomještanju (46).

Gubitak do maksimalno četiri zuba u nizu predstavlja indikaciju za fiksno protetički rad. Izgubljeni zubi mogu se nadomjestiti ugradnjom implantata i izradom nadomjeska nošenog implantatom, mosta sidrenog na bataljcima (vitalnih i avitalnih zuba) i/ili implantatima, kombiniranim radovima ili protezama. Svaki nadomjestak ima svoje pozitivne i negativne strane. Tradicionalni mostovi zahtijevaju brušenje susjednih zuba. Mostovi nošeni implantatima ne iziskuju brušenje zubi koji omeđuju bezubi prostor, međutim njihova izrada zahtijeva dulje vrijeme izrade i nužna je operacija kojom se postavlja implantat. Osim navedenih nedostataka, implantati nemaju parodontni ligament koji ga amortizira pod djelovanjem sila (25).

Proučavajući različite studije vrlo je važno napraviti distinkciju između uspjeha (engl. *success*) i preživljenja (engl. *survival*). Uspjeh znači da je nadomjestak ostao u funkciji bez potrebe za liječenjem i popravcima tijekom promatranog vremena. Definicija preživljena uključuje popravke i liječenje komplikacija u navedenom razdoblju (47).

U metaanalizi Pjeturssona i suradnika proučavano je preživljenje nadomjestaka tijekom 5 i 10 godina. Najveći postotak preživljenja od 95,5% imali su mostovi nošeni zubom i implantatom, zatim slijedi implantatom nošeni s 95,2% te konvencionalni mostovi čije je sidro isključivo zub s 93,8%. Nadalje, nakon 10 godina dobiveni su značajno drugačiji rezultati. Konvencionalni mostovi imali su najveće preživljenje s 89,2%, zatim slijede implantatima nošeni mostovi s 86,7% i kombinirani implantat i zubom nošeni most (hibridni most) sa 77,8% (30).

Usprkos visokom postotku preživljenja Pjetursson navodi da su komplikacije nastajale najčešće na mostovima nošenim implantatima (38,7%), dok je taj broj kod konvencionalnih znatno manji (15,7%) unutar pet godina praćenja (30).

Prema istom istraživanju najveći broj neuspjelih (engl. *failure*) radova unutar pet godina primijećen je kod konvencionalnih mostova (*failure rate* 1,28 na 100 fiksnih nadomjestaka godišnje), slijede mostovi nošeni implantatima (*failure rate* 0,99 na 100 fiksnih nadomjestaka godišnje), te posljednji su mostovi nošeni implantatom i zubom (*failure rate* 0,92 na 100 fiksnih nadomjestaka godišnje). 10-godišnje istraživanje dalo je drugačije rezultate (30). Prema njemu, najveći neuspjeh imaju implantatom i zubom nošeni mostovi (2,51), zatim implantatom nošeni (1,43) i na poslijetku zubom nošeni most s 1,14 (30).

Pjetursson je zaključio da prednost u terapiji imaju konvencionalni mostovi i mostovi nošeni implantatima. S druge strane, implantatom i zubom nošeni mostovi trebaju biti druga opcija. Isti zaključak navode Muddugangadhar i suradnici u istraživanju iz 2015. godine (48).

S obzirom na to da je opterećenje fiksnoprotetičkih radova isključivo dentalno, važno je napraviti detaljnu analizu i postaviti promišljen plan terapije kako bi se osigurala trajnost i statika nadomjeska. Prije izrade plana nužno je uzeti detaljnu anamnezu, napraviti analizu studijskih modela i RTG-snimaka, a kao dodatne informacije mogu nam poslužiti i dentalne fotografije (27).

Sljedeći korak koji se ne smije preskočiti je sanacija patoloških stanja u vidu parodontoloških, restaurativnih, endodontskih, kirurških i ortodontskih zahvata (26).

Nakon navedenih pripremnih koraka slijedi plan protetičke sanacije koji je neizostavni dio protetičke terapije bez obzira na njezinu složenost. Odabir zuba nosača ovisi o nekoliko čimbenika (1). Svaki nosač mora biti sposoban oduprijeti se djelovanju sila na njega samoga, ali i silama koje djeluju na međučlanove mosta koji nadomještaju izgubljene zube. Stoga, nosači trebaju biti zdravi i vitalni ili adekvatno liječeni i eventualno opskrbljeni nadogradnjom ako

nemaju adekvatnu retentivnu formu, bez periapikalnih procesa i parodontalnih džepova. Parodontološki zdravi zubi mogu podnijeti dvostruko opterećenje od onog u fiziološkim uvjetima (1). Prema Backerovu istraživanju, dugogodišnje preživljenje mostova do tri člana na vitalnim i avitalnim zubima opskrbljenih nadogradnjom ne pokazuje značajne razlike. Međutim, kod mostova od četiri člana primijećen je veći postotak neuspjeha kod avitalnih zuba s nadogradnjom (49).

Raspon tijela mosta (broj međučlanova) ovisi o sposobnosti nosača da nose mosnu konstrukciju. Prema Anteovu pravilu, površina korijena zuba nosača treba biti jednaka ili veća od površine zuba koji nedostaju. Uz to zub ne smije imati patološku pomičnost i minimalni povoljni omjer kruna/korijen zuba koji se opterećuje smije biti 1:1 (26).

U slučajevima kada se procjenjuje da primarni nosač ne može podnijeti opterećenje kojem će biti izložen, radi se podvostručenje nosača (26).

Mogućnost opterećenja zuba nosača također se procjenjuje na temelju njihova topografskog odnosa koji može biti linijski i površinski, tj. poligonalni. Opterećenje prema krivulji je mnogo veće nego po ravnoj crti, dok kod poligonalnog povezivanja nosača moguće opterećenje raste proporcionalno površini poligona (1).

Nakon odabira zuba nosača, u paralelometru određuje se smjer uvođenja mosta. Ako su nosači nagnuti, smjer se određuje prema slabijem zubu, ali u nijednom slučaju ne smije odstupati više od 25 do 30° od aksijalne osi zuba nosača (27).

Uz sve navedeno važno je isplanirati način vezanja mosta na nosače, odabrati građivni materijal te analizirati okluziju (26).

Kiran navodi da je prije izrade mosta potrebno procijeniti hoće li se zadržati postojeća okluzija ili je potrebna reorganizacija. Uz to navodi da je poželjan okluzijski koncept u fiksnoprotetičkim radovima okluzija vođena očnjakom i unilateralno grupno vođenje (41). Klineberg tvrdi da ne postoje čvrsti dokazi koja je od tih dviju okluzijskih koncepata bolja, ali se okluzija vođena očnjakom češće primjenjuje zbog lakšeg postizanja (42).

Nedostatak zuba moguće je nadomjestiti fiksnoprotetičkim radom. Bez obzira na kakvu se vrstu rada doktor dentalne medicine odluči, protetičku terapiju potrebno je provoditi respektirajući niz načela; korekciju postojećeg stanja, prevenciju napredovanja poremećaja, uspostavu narušene funkcije te poboljšanje estetike. Prije početka terapije potrebno je sanirati patološka stanja u usnoj šupljini, odnosno provesti endodontske, kirurške i parodontološke zahvate. Svaka terapija započinje analizom studijskih modela, rendgenskom dijagnostikom i nacrtom protetičke terapije. Nacrt ili plan protetičke terapije uključuje odabir i broj nosača, određivanje smjera unošenja mosta, određivanje načina vezivanja mosta na nosače, odabir gradivnog materijala te koncepta okluzije. Ocjena zuba nosača iznimno je važna u planiranju i trajnosti fiksnoprotetičkog rada. Definiira je niz elemenata poput žvačnih sila, biološkog činitelja zuba nosača, sustava i načina fiksacije mosne konstrukcije, dispozicije za karijes i zdravstvenog stanja pacijenta. U postupku planiranja također treba razmotriti želje pacijenata, a ako one nisu ostvarive, potrebno je ponuditi alternativno rješenje. Tek tada moguće je krenuti u izradu fiksnoprotetičkog rada.

1. Čatović A. Klinička fiksna protetika. Zagreb; 1999.
2. Jurić H. Dječja dentalna medicina. 1st ed. Jurić H, editor. Zagreb: Naknada Slap; 2015.
3. Okeson J. Bell's Orofacial Pain. 5, editor. Chicago: Quintessence; 2005.
4. Bagatin M, Virag M, Macan D, Zajc I, Aljinović-Ratković N, Borić V. Maksilofacijalna kirurgija. Bagatin M, Virag M, editores. Zagreb: Školska knjiga; 1991.
5. Brkić H, Dumančić J, Vodanović M. Biologija i morfologija ljudskih zuba. 1st ed. Slap, editor. Zagreb: Naknada Slap; 2016.
6. Mehulić K. Ocjena zuba nosača. Nastavni tekst. Stomatološki fakultet Sveučilišta u Zagrebu. Zagreb.
7. Profit W, Fields H, Sarver D. Ortodoncija. Zagreb: Naknada Slap; 2009.
8. Goldman H, Cohen D. Periodontal Therapy: Saint Louis;, C. V. Mosby Co; 1973.
9. Bašić M, Bačić M, Aurer-Koželj J. Učinak okluzalne traume, lokaliziran na korijenu zuba. Acta Stomatol Croat. 1979; 13(2): p. 90-4.
10. Glickman I. Inflammation and trauma from occlusion. J Periodon. 1963; 34(1): p. 5-15.
11. Suvin M. Fiksna protetika. Zagreb: Školska knjiga; 1990.
12. Kraljević K. Potpune proteze. 1st ed. Zagreb: Areagrafika; 2001.
13. TAO P. Glossary of prosthodontics terms. J Prosthet Dent. 1999; 81(1): p. 48-106.
14. Čelić R. Gdje si se skrila, centrična relacija? Sonda. 2004; 11(1): p. 38-42.
15. FDI. FDI's definition of oral health. 2020.
16. Benjamin RM. Oral Health: The Silent Epidemic. Public Health Report. 2010; 125(2): p. 158-9.
17. Montandon A, Zuza E. Prevalence and Reasons for Tooth Loss in a Sample from a Dental Clinic in Brazil. International Journal of Dentistry. 2012; 1(1): p. 1-5.
18. HZJZ. Oralno zdravlje. 2017.

19. Muneeb A, Mohsin B. Causes and pattern of partial edentulism/exodontia and its association with age and gender: semi rural population, Baqai dental college, Karachi, Pakistan. *International Dental Journal of student's Research*. 2013; 1(3): p. 8-13.
20. Largaespada J, Lukacs Leah L. Explaining sex differences in dental caries prevalence: Saliva, hormones, and "life-history" etiologies. *American Journal of Human Biology*. 2006; 18(4): p. 540–55.
21. Ministarstvo zdravlja Republike Hrvatske. Strateški plan promicanja i zaštite oralnog zdravlja 2015 – 2019. Zagreb; 2015.
22. Dosumu O, Ogunrinde J, Bamigboye S. Knowledge of consequences of missing teeth in patients attending prosthetic clinic in u.c.h. ibadan. *Annals of Ibadan Postgraduate Medicine*. 2014; 12(1): p. 8–42.
23. American Academy o Periodontology. What are the consequences of missing teeth? 2019.
24. Alesia K, Hesham S. Reasons for and patterns relating to the extraction of permanent teeth in a subset of the Saudi population. *Clin, Cosm Invest Dent*. 2013; 5(1): p. 51-6.
25. Lindhe J. *Klinička parodontologija i dentalna implantologija*. 2nd ed. Zagreb: Nakladni zavod Globus; 2004.
26. Mehulić K. *Planiranje mostova*. Nastavni tekst. Stomatološki fakultet Sveučilišta u Zagrebu.
27. Jakovac M, Kranjčić J, suradnici i *Pretklinička i laboratorijska fiksna protetika*. Zagreb: Stega tisak; 2020.
28. Filipović-Zore I, Par M, Španović N. *Rizični pacijenti*. Sonda; 2009.
29. Čatović A, Komar D, Čatić A i sur. *Klinička fiksna protetika I - KRUNICE*. 1st ed. Zagreb: Medicinska naklada; 2015.
30. Pjetursson B, Brägger U, Lang N, Zwahlen M. Comparison of survival and complication rates of tooth-supported fixed dental prostheses (FDPs) and implant-supported FDPs and single crowns (SCs).. *Clini Oral Implant Res*. 2007; 18(3): p. 97-113.

31. Jerolimov V. Osnove stomatoloških materijala Zagreb: Sveučilište; 2005.
32. Mehulić K. Keramički materijali u stomatološkoj protetici. Zagreb: Školska knjiga; 2010.
33. Ortolan-Milardović S, Mehulić K, Viskić J, Jakšić A. Cementiranje potpuno keramičkih protetskih radova. Sonda. 2010; 1(20): p. 20-54.
34. Ćelić R, Pandurić J, Klaić B. Razmijevanje okluzije - ključ za uspjeh osteintegracije. MEDIX. 2005; 11(60/61): p. 180-4.
35. Illeš D, M. R. Prvi tajni molar "ključ okluzije" - prikaz slučaja. Sonda. 2013; 14(25): p. 81-2.
36. Kraljević K. Anatomija i fiziologija okluzije. 1st ed. Zagreb: Nakladni zavod Globus; 1991.
37. Rangarajan V, Gajapathi B, Yogesh P, Ibrahim M, Ganesh Kumar R, Karthik P. Concepts of occlusion in prosthodontics: A literature review, part I. J Ind Prosthodont Soc. 2015; 15(3): p. 200–5.
38. Shillingburg H, Hobo S, Whitsett L, Jacobi R, Brackett S. Osnove fiksne protetike. 1st ed. Zagreb: Media ogled d.o.o.; 2008.
39. Suvin M. Stomatološka protetika 1. editor. Zagreb: Školska knjiga; 1979.
40. Sekine H, Komiyama Y, Hotta H, Yoshida K. Mobility characteristics and tactile sensitivity of osseointegrated fixture-supporting systems. Amsterdam.: Excerpta Medica; 1986.
41. Amin K, Vere J, Thanabalan N, Elmougy N. Occlusal concepts and considerations in fixed prosthodontics. Primary Dent J. 2019; 8(3): p. 20-7.
42. Klineberg I, Eckert S. Functional Occlusion in Restorative Dentistry and Prosthodontics. St. Louis: Mosby Elsevier; 2016.
43. Barbarosa G, Filho C, Fonseca R, Soares C, Neves F, Neto A. The role of occlusion and occlusal adjustment on temporomandibular dysfunction. Brazilian Journal of Oral Science. 2004; 3(11): p. 589-594.
44. Lisko D, Cindrić N. Parodontološki aspekti okluzije II. 2004.

45. Davies S. Conformative, Re-organized or Unorganized? *Dental Update*. 2004; 31(6): p. 334-45.
46. Gerritsen A, Finbarr Allen P, Witter D, Bronkhorst E, Creugers N. Tooth loss and oral health-related quality of life: a systematic review and meta-analysis. *Health and Quality of Life Outcomes*. 2010; 8(1).
47. Carlsson G. Success and Failure of Different Types of Crowns and Fixed Dental. *JPPA*. 2014; 2(1): p. 24-32.
48. Muddugangadhar B, Amarnath A, Sonika P, Chheda P, Garg A. Meta-analysis of Failure and Survival Rate of Implant-supported Single Crowns, Fixed Partial Denture, and Implant Tooth-supported Prosthesis. *Journal of International Oral Health*. 2015; 7(9): p. 11-7.
49. De Backer H, Van Maele G, Decock V, Van den Berghe L. Long-Term Survival of Complete Crowns, Fixed Dental Prosthesis, and Cantilever Fixed Dental Prosthesis with Posts and Cores on Root Canal-Treated Teeth. *International Journal of Prosthodontics*. 2007; 20(3): p. 229.-34.

Lucija Zonjić rođena je 22. ožujka 1995. u Zagrebu gdje završava svoje osnovnoškolsko i srednjoškolsko obrazovanje. Pohađala je OŠ Tituša Brezovačkog i paralelno s njom OŠ za balet i ritmiku. Godine 2009. sudjeluje na Državnoj smotri softverskih radova.

Maturirala je u V. gimnaziji 2014. godine te iste godine upisuje Stomatološki fakultet u Zagrebu.

Za vrijeme studija od 2016. asistira u privatnim stomatološkim ordinacijama gdje usavršava svoje znanje stečeno na fakultetu. Godine 2017. i 2018. aktivni je član Projekta za promociju oralnog zdravlja slijepih i slabovidnih osoba. Na petoj godini studija odlazi u Portugal na Erasmus razmjenu studenata. Tijekom ljeta 2019. završava *Sommer Schule in Bavaria* čime nadopunjuje znanje njemačkog jezika. Usavršava se na raznim kongresima primjerice Quintessence, Estetska stomatologija i drugi.