

# Odontogene upale

---

Zdrilić, Maria

Master's thesis / Diplomski rad

2020

Degree Grantor / Ustanova koja je dodijelila akademski / stručni stupanj: **University of Zagreb, School of Dental Medicine / Sveučilište u Zagrebu, Stomatološki fakultet**

Permanent link / Trajna poveznica: <https://um.nsk.hr/um:nbn:hr:127:935224>

Rights / Prava: [Attribution-NonCommercial 4.0 International](#)/[Imenovanje-Nekomercijalno 4.0 međunarodna](#)

Download date / Datum preuzimanja: **2025-01-14**



Repository / Repozitorij:

[University of Zagreb School of Dental Medicine Repository](#)





SVEUČILIŠTE U ZAGREBU  
STOMATOLOŠKI FAKULTET

Maria Zdrilić

# **ODONTOGENE UPALE**

Diplomski rad

Zagreb, 2020.

Rad je ostvaren na Zavodu za oralnu kirurgiju Stomatološkog fakulteta Sveučilišta u Zagrebu

Mentor rada: doc. dr. sc. Marko Granić, Zavod za oralnu kirurgiju Stomatološkog fakulteta  
Sveučilišta u Zagrebu

Lektor hrvatskog jezika: Maroje Burum, mag.edu.croat.

Lektor engleskog jezika: Emir Asani, univ.bacc.philol.angl.

Sastav povjerenstva za obranu diplomskog rada:

1. \_\_\_\_\_
2. \_\_\_\_\_
3. \_\_\_\_\_

Datum obrane rada: \_\_\_\_\_

Rad sadrži: 40 stranica

0 tablica

19 slika

CD

Osim ako nije drukčije navedeno, sve ilustracije (tablice, slike i dr.) u radu su izvorni doprinos autora diplomskog rada. Autor je odgovoran za pribavljanje dopuštenja za korištenje ilustracija koje nisu njegov izvorni doprinos, kao i za sve eventualne posljedice koje mogu nastati zbog nedopuštenog preuzimanja ilustracija, odnosno, propusta u navođenju njihovog podrijetla.

## **Zahvala**

Na prvom mjestu želim zahvaliti Bogu koji me stvorio i podario mi sve što imam i što jesam.

Hvala mojoj obitelji koja mi je u svemu bila podrška.

Hvala svim mojim prijateljima i kolegama s kojima sam zajedno rasla u mudrosti i spoznaji.

Hvala svim profesorima i djelatnicima Stomatološkog fakulteta u Zagrebu, a osobito mom mentoru doc. dr. sc. Marku Graniću koji mi je svojim savjetima i uputama uvelike pomogao napisati ovaj rad.

## **Odontogena upala**

### **Sažetak**

Odontogena upala označava upalni proces u tijelu koji je povezan sa zubom. Najčešći uzroci odontogenih infekcija povezani su s prodorom bakterija kroz inficiranu zubnu pulpu, parodont ili druge okolne strukture.

U početnoj fazi odontogene infekcije prevladavaju aerobne bakterije, odnosno, bakterije ovisne o kisiku, dok se u kasnijim fazama upale mikrobna flora uglavnom sastoji od anaeroba, odnosno, bakterija koje nisu ovisne o kisiku. Odontogena upala može se podijeliti na akutnu fazu praćenu bolovima, gdje dolazi do stvaranja edema i celulitisa, te na kroničnu fazu koju označava stvaranje apscesa, tj. ograničene gnojne upale. Širenje odontogene upale ovisi o okolnim mišićima i fascijama te se većina infekcija pojavljuje na točno određenim mjestima glave i vrata. Ukoliko se odontogena infekcija ne liječi, može doći do teških komplikacija od kojih su neke i po život opasne infekcije.

Terapija odontogenih infekcija sastoji se od uklanjanja uzročnika upale (endodonska terapija ili ekstrakcija zuba), uklanjanja purulentnog sadržaja, uspostavljanja drenaže (trepanacija zuba, ekstrakcija zuba, intraoralna ili ekstraoralna incizija) i antibiotske terapije. Empirijski antibiotik izbora u liječenju odontogene upale je penicilin, odnosno, amoksicilin s klavulanskom kiselinom. Ovisno o težini upale uz spomenuti penicilin može se dodati metronidazol. Ako je pacijent alergičan na penicilinske antibiotike, propisuje se klindamicin.

**Ključne riječi:** odontogena upala; mikroorganizmi; incizija; drenaža; antibiotici

## **Odontogenic inflammation**

### **Summary**

Odontogenic inflammation is an inflammatory process in the body related to teeth. The most common causes of odontogenic infections are connected with invasion of bacteria through an infected tooth pulp, periodontal tissue or other surrounding structures.

The aerobic bacteria, which is oxygen dependent, is prevalent in the early stages of odontogenic infection while in the later stages the microbial flora is mostly consisted of anaerobes which are not oxygen dependent bacteria. Odontogenic inflammation can be divided into an acute phase, when edema and cellulitis occur followed by pain, and a chronic phase which is characterised by abscess forming, namely a limited purulent infection. Spreading of odontogenic inflammation depends on the surrounding muscles and fascia and for that reason the majority of infections appear on specific places of the head and neck. If the odontogenic infection is not treated it could lead to severe complications out of which some are even life-threatening.

The therapy of odontogenic inflammation consists of removing the source of the inflammation (endodontic treatment or tooth extraction), eliminating pus, achieving drainage (opening the tooth, tooth extraction, intraoral and extraoral incision) and antibiotic therapy. Empirical antibiotic of choice in managing odontogenic inflammation is penicillin, i.e. amoxicillin with clavulanic acid. Metronidazole can be added, depending on the severity of the infection, alongside aforementioned penicillin. If the patient is allergic to penicillin, clindamicin is prescribed.

**Key words:** odontogenic inflammation; microorganisms; incision; drainage; antibiotics

## SADRŽAJ

1. UVOD .....	1
2. ODONTOGENA UPALA .....	3
2.1. Etiologija .....	4
2.2. Mikrobiologija .....	5
2.3. Podjela apscesa u gornjoj čeljusti .....	7
2.4. Podjela apscesa u donjoj čeljusti .....	10
2.5. Daljnje komplikacije i širenje.....	17
3. LIJEČENJE ODONTOGENE UPALE.....	23
3.1. Incizija i drenaža.....	24
3.2. Antibiotiska terapija.....	26
4. RASPRAVA .....	30
5. ZAKLJUČAK .....	33
6. LITERATURA .....	35
7. ŽIVOTOPIS .....	39

## **Popis skraćenica**

*Strep.* – *Streptococcus*

spp. – lat. *species*; vrsta

*T.* – *Treponema*

m. – lat. *musculus*; mišić



## **1. UVOD**

Odontogena upala prisutna je u svijetu otkad je čovječanstva, što dokazuju brojni humani skeletni ostaci (1). Nažalost, odontogena upala bila je i čest uzrok smrti. Napretkom dentalne medicine, dostupnošću dentalne skrbi te ulaganjem u preventivne mjere oralnog zdravlja, značajno je smanjena incidencija i mortalitet odontogenih upala. Ipak, odontogena upala važan je klinički entitet koji redovito vidamo i danas.

Infekcija označava lokalnu reakciju organizma na neki iritans koja rezultira stvaranjem eksudata bogata proteinima i stanicama (2) sa zaštitnom ulogom ograničavanja ili eliminacije tog iritansa (3). U odontogenoj upali taj iritans je zub, odnosno karijes (pulpitis), parodontitis i perikoronitis. Takva infekcija može biti vrlo blaga i dobro lokalizirana, ali može se proširiti izvan granica zuba i zubne alveole u meka tkiva usne šupljine i duboke prostore glave i vrata te na taj način ugroziti život pacijenta.

Svrha ovog rada je opisati etiologiju, mikrobiologiju te različite načine kliničkih manifestacija odontogenih upala s mogućim putevima širenja i komplikacijama. Također, svrha je opisati načine liječenja i postupanja s takvim pacijentima s naglaskom na kiruršku i antibiotsku terapiju.

## **2. ODONTOGENA UPALA**

## 2.1. Etiologija

Termin *odontogena upala* obuhvaća sve oblike dentalnih infektivnih bolesti, međutim, u užem smislu, on se odnosi na gnojnu infekciju povezanu sa zubom i okolnim potpornim strukturama. Tri su glavna tipa odontogene upale: 1) periapikalna upala, koji uključuje nekrozu pulpe i infekciju korijenskog kanala, 2) paradontna upala, u svezi s paradontnom bolesti i 3) perikoronitis, odnosno upala mekog tkiva koje okružuje krunu zuba (3). Ostali uzroci mogu biti upale nastale nakon endodontskog liječenja, kirurški zahvati, traume zuba ili čeljusti, zaostali korjenovi te inficirane postekstrakcijske rane (4).

Odontogene infekcije najčešće su periapikalnog porijekla. Nekrotična pulpa u korijenskom kanalu idealno je hranilište za mikroorganizme. Bakterije, bakterijski produkti i toksini iz nekrotične pulpe dopijevaju preko korijenskog kanala u periapikalno tkivo te se razvija periapikalna upalna lezija (3). U početnim fazama dolazi do hiperemije zbog vazodilatacije i povećane propusnosti kapilara, zatim do odgovora leukocita s nakupljanjem eksudata te oslobađanja leukotaksina koji dodatno potiče migraciju polimorfonuklearnih leukocita u zahvaćeno područje (1). Obrambeni mehanizmi domaćina pokušavaju stvoriti barijeru, ograničiti patogene i njihove toksine (3). Dolazi do precipitacije fibrinske mrežice iz eksudata bogata proteinima plazme, odvija se fagocitoza bakterija i mrtvih stanica te odlaganje nekrotičnog sadržaja od strane makrofaga (1).

Tako se stvara lokalizirana nakupina purulentnog sadržaja, okružena čahurom granulacijskog vezivnog tkiva, odnosno, odontogeni apsces. Ipak, najčešći slijed razvoja pulpitisa nije akutan, već se stvara kronično inflamirano periapikalno granulacijsko tkivo (5). Takvo stanje je asimptomatsko i ima kroničan tijek sve dok je prisutna ravnoteža između virulencije mikroorganizama i imunološkog odgovora domaćina.

Međutim, ako dođe do poremećaja homeostaze mikroorganizama, bakterije proliferiraju i invadiraju tkivo, pretvarajući kroničnu upalu u akutnu koja se očituje kao bol, oticanje, crvenilo, toplina i gubitak funkcije, a može biti popraćena i općim znakovima infekcije, kao što je povišena tjelesna temperatura, malaksalost, limfadenopatija, leukocitoza i povišena vrijednost C-reaktivnog proteina (CRP) (3).

Kod periapikalnog apscesa, kada upala zahvati i parodontni ligament, zub često bude uzdignut malo izvan zubne alveole, javlja se intenzivna bol pri žvakanju i perkusiji te je povećana mobilnost zuba (3). Razlikujemo početni intraosealni stadij (enulis), kada je apsces lokaliziran u kosti (spongiozi), i, jednom kada probije kortikalnu ploču, nastaje subperiostalni, i na kraju submukozni apsces (parulis). Subperiostalni apsces izrazito je bolan i tvrd na palpaciju, dok je submukozni manje bolan i mekan na palpaciju, pri čemu se može osjetiti fluktuacija gnojnog sadržaja (4).

Parodontni apsces nastaje kao lokalizirana nakupina gnoja u parodontnom džepu. Akutni apscesi očituju se kao bolno, edematozno, crveno, sjajno, ovoidno uzdignuće marginalne i/ili pričvrstne gingive. Najčešći okidač za početak stvaranja apscesa je opstrukcija drenaže parodontnog džepa ostacima hrane ili zubnim kamencem uslijed profesionalnog čišćenja, tj. struganja i poliranja korjenova. Dobro lokalizirani, mali apsces lako se može liječiti kirurškom drenažom bez sistemske antibiotske terapije (3).

Perikoronitis nastaje zbog otežane higijene poluimpaktiranog zuba, najčešće donjeg umnjaka, čiji operkulum (zubno meso iznad zuba) zadržava ostatke hrane s nakupljanjem bakterija i tekućina. Perikoronitis se uspješno liječi lokalnom antiseptičkom terapijom sa ili bez sistemskih antibiotika i analgetika (3).

## 2.2. Mikrobiologija

Usna šupljina nastanjena je brojnim mikroorganizmima koji sačinjavaju njenu normalnu mikrofloru te u odsustvu bolesti žive u stabilnu i uravnoteženu odnosu s domaćinom. U usnoj šupljini je dokazano preko 500 različitih bakterijskih vrsta, nekoliko vrsta gljivica te brojni virusi (6). Dob, prisutnost ili odsutnost zuba i proteza, stanje parodonta, terapija peroralnim lijekovima, sistemske bolesti i različite životne navike, mogu utjecati na sastav oralne bakterijske mikroflore (7). Također, sastav oralne flore nije isti u cijeloj usnoj šupljini. Različita područja unutar usne šupljine, kao što je površina zuba, jezik ili gingivni sulkus, imaju različit sastav bakterijske flore (8).

Od svih mikroorganizama koji se mogu pronaći u usnoj šupljini, bakterije su daleko najmnogobrojnije (3). Od gram-pozitivnih koka najbrojniji su fakultativni streptokoki viridans grupe: *Streptococcus (Strep.) sanguis*, *Strep. salivarius*, *Strep. mitis*, *Strep. mutans* i *Strep. milleri*. U tu skupinu spadaju i stafilokoki koji su također fakultativni anaerobi te

peptostreptokoki kao anaerobni mikroorganizmi. Od gram-negativnih koka anaerobni su *Veillonella parvula* i *Veillonella alcalescens*, a fakultativni anaerobi su *Neisseria sicca* i *Neisseria catarrhalis*, koja se sada klasificira kao *Brahnamella catarrhalis*. Od fakultativnih gram-pozitivnih štapića prisutni su laktobacili i aktinomicete. Gram-negativni štapići roda *Bacteroides*: *Porphyromonas species* (spp.) i *Prevotella* spp. te *Fusobacterium* spp. čine anaerobnu skupinu, dok *Eikenella corrodens* i *Actinobacillus actinomycetemcomitans* predstavljaju fakultativne anaerobe.

Spirohete koje redovito nastanjuju usnu šupljinu uglavnom pripadaju rodu *Treponema* (*T.*): *T. macrodentium*, *T. denticola*, *T. orale*. Od gljivica najčešće je prisutna *Candida albicans*, a virusi se, izuzev *Herpes simplex virusa* i *Citomegalovirusa*, smatraju prolaznim oralnim mikroorganizmima. Najčešće praživotinje u usnoj šupljini su *Entamoeba gingivalis* i *Trichomonas tenax*, međutim, one se s puno većom učestalošću mogu pronaći kod osoba s različitim stadijima parodontne bolesti (8).

Otpribliže 70 % odontogenih upala uzrokovano je mješavinom aerobnih i anaerobnih bakterija. Čiste anaerobne infekcije javljaju se u 25 % slučajeva, a upale uzrokovane samo aerobnim bakterijama puno su rjeđe te čine otprilike 5 % odontogenih infekcija. Raniji stadij upale, koji se klinički očituje kao celulitis bez formiranja apscesa, obično je uzrokovan aerobnim bakterijama (9).

Streptokoki se puno češće povezuju s celulitisom zato što proizvode streptokinazu, hijaluronidazu i streptodornazu, enzime koji razlažu fibrin i vezivno tkivo te omogućavaju brzo širenje infekcije (1).

Kako upala napreduje, troši se kisik i raste broj anaerobnih bakterija te prevladava miješana bakterijska flora, a kada obrambeni mehanizmi domaćina uspiju ograničiti upalu u obliku apscesa, aerobne bakterije više ne mogu preživjeti u takvom hipoksičnom, kiselom okruženju te preostanu samo anaerobne bakterije (9).

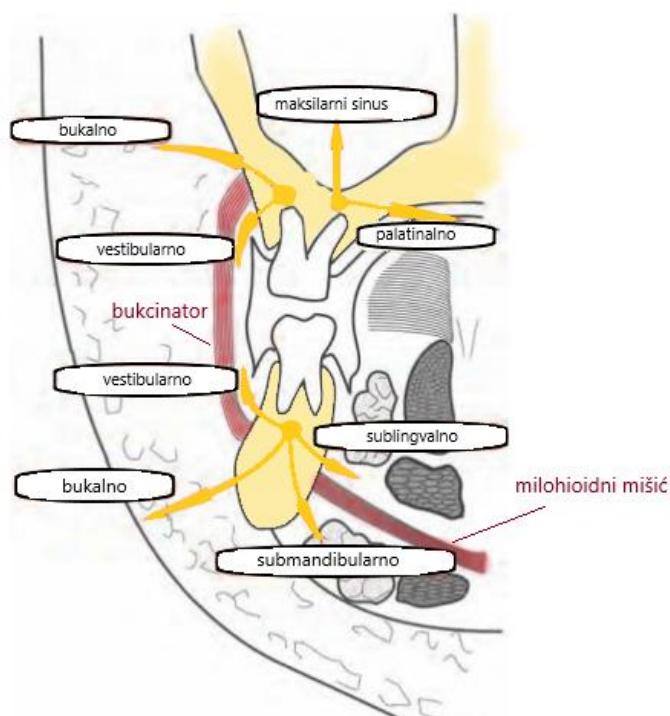
Otpribliže 80 % aerobne komponente odontogene upale čine gram-pozitivni koki, odnosno, viridans streptokoki, poznati i kao  $\alpha$ -hemolitički streptokoki. Osim njih, ponekad se može pronaći *Strep. pyogenes*, neki stafilokoki te razne druge bakterije koje, čini se, ne igraju veliku ulogu u patogenezi.

Što se tiče anaerobne komponente odontogene upale, postoje dvije velike skupine anaerobnih bakterija koje prevladavaju: gram-pozitivni koki i gram-negativni štapići.

Gram-pozitivni koki su anaerobni streptokoki i peptostreptokoki te čine otprilike 30 % anaerobne komponente, a gram-negativni štapići su bakterije roda *Bacteroides* i *Fusobacterium* te čine oko 50 % anaerobnih bakterija odontogene upale. Važno je naglasiti da kao uzročnike odontogene upale roda *Bacteroides* ubrajamo samo orofaringealnu grupu bakterija, dok *fragilis* grupu ne ubrajamo, budući da se ona rijetko viđa u usnoj šupljini i uglavnom ne uzrokuje odontogenu upalu. U orofaringealnu grupu ubrajamo *Porphyromonas* i *Prevotella*, a kao najpatogenije vrste ističu se *Prevotella intermedius*, *Porphyromonas gingivalis* i *Porphyromonas endodontalis* (9).

### 2.3. Podjela apscesa u gornjoj čeljusti

Upala se širi u svim smjerovima jednako, ali uvijek napreduje u onom smjeru u kojem postoji najmanji otpor. Put širenja upale uzrokovane određenim zubom u čeljusti ovisi najprije o debljini kosti u području apeksa korijena tog zuba, a zatim, nakon što probije kost i periost, lokalizaciju upale unutar mekih tkiva određuje odnos između mjesta perforacije kosti i hvatišta mišića na gornjoj i donjoj čeljusti (slika 1) (10).

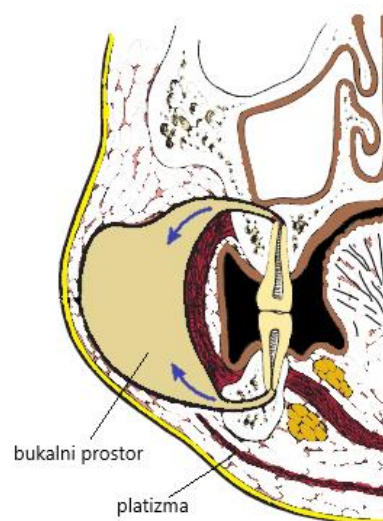


Slika 1. Mogući putevi širenja upale u gornjoj i donjoj čeljusti. Preuzeto s dopuštenjem autora doc. dr. sc. Marka Granića.

Gornja čeljust ima tanju kost s labijalne nego palatalne strane pa se upala najčešće očituje kao submukozni vestibularni apsces (1). Vestibularni prostor sa stražnje, gornje i donje strane omeđuje bukcinator, prednju granicu čini intrinzična muskulatura usana, medijalnu granicu čine gornja i donja čeljust, a lateralno se nalazi vestibularna sluznica usne šupljine (11). U području sjekutića upala se rijetko širi u dno nosne šupljine jer je u tome sprječava vezivno tkivo baze nosa i *musculus (m.) orbicularis oris* (12).

Gornji očnjaci imaju duge korjenove te apsces može perforirati kost iznad hvatišta mišića podizača usnog kuta te dovesti do apscesa kaninog prostora (3). To je mali prostor između mišića levatora *anguli oris* i levatora *labii superioris* koji leži na prednjoj površini gornje čeljusti. Znakovi i simptomi apscesa kaninog prostora su oteklina infraorbitalnog područja lica, gubitak nazolabijalne brazde, crvena i sjajna koža te periorbitalni edem (2). Drenaža se najbolje postiže intraoralnim pristupom, visoko u labijalnom vestibulumu gornje čeljusti (1). Ekstraoralni pristup lateralno od nosa ne koristi pozitivan učinak gravitacije, a i može rezultirati neestetiskim ožiljkom (3).

U području gornjih pretkutnjaka i kutnjaka, ako dođe do perforacije kosti iznad hvatišta mišića bukcinatora, nastat će apsces bukalnog prostora (slika 2) (3). Omeđenja tog prostora su: zigomatični luk, donji rub donje čeljusti, labijalna muskulatura, *raphe pterygomandibularis*, koža i potkožno tkivo obraza te m. buccinator s nadležecom bukofaringealnom fascijom (11). Klinički se očituje kao oteklina obraza pri kojoj zigomatični luk i donji rub donje čeljusti ostaju palpabilni (13).

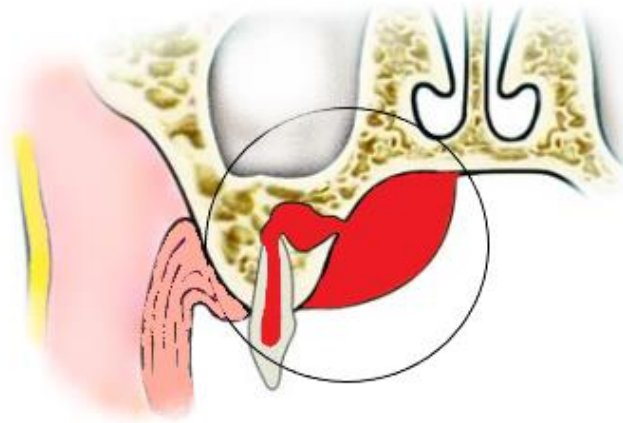


Slika 2. Apsces obraza. Preuzeto s dopuštenjem autora doc. dr. sc. Marka Granića.



Ekstraoralnu inciziju treba izvesti ispod točke fluktuacije, vodeći računa o ličnom živcu (1), dok se intraoralna incizija izvodi u stražnjem dijelu usne šupljine, u antero-posteriornom smjeru, izbjegavajući izvodni kanal podušne žlijezde (2).

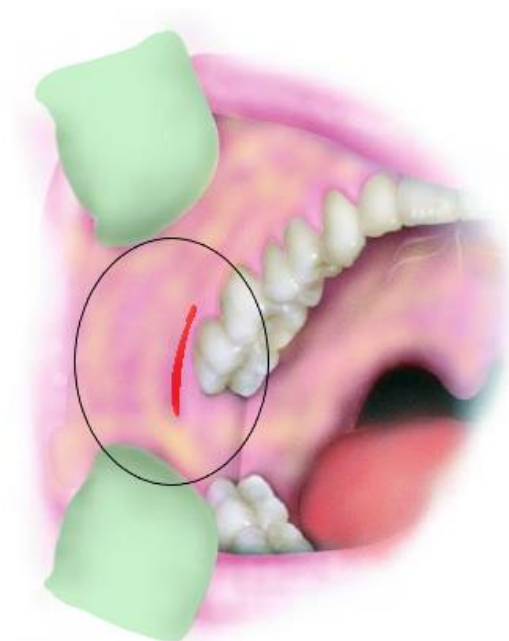
Palatinalni apsces najčešće nastaje u slučaju oralne inklinacije gornjeg lateralnog sjekutića ili od palatinalnih korjenova pretkutnjaka i kutnjaka (slika 3) (3). S obzirom na to da su vršci korjenova tih zubi najbliži palatinalnoj kortikalnoj ploči, upale u tom području mogu perforirati kost bez da probiju periost, pa onda govorimo o subperiostalnom palatinalnom apscesu (13). Palatinalni prostor omeđen je tvrdim nepcem, alveolarnim nastavkom gornje čeljusti i periostom te nije povezan s drugim prostorima. Drenaža se lako postiže intraoralnom incizijom kroz mukozu, paralelno s velikim palatinalnim neurovaskularnim snopom (11).



Slika 3. Palatinalni apsces. Preuzeto s dopuštenjem autora doc. dr. sc. Marka Granića.

Infratemporalni prostor rijetko je zahvaćen, a obično je uzročnik gornji umnjak (13) ili nastaje sekundarnim širenjem iz susjednih prostora. Prema lateralno i gore nalazi se duboki temporalni prostor i koronoidni nastavak donje čeljusti, prema dolje komunicira s pterigomandibularnim prostorom, medijalno se nalazi *lamina lateralis* pterigoidnog nastavka, a sprijeda je stražnja površina tubera gornje čeljusti (11). Prostor sadrži ogranke unutarnje maksilarne arterije i pterigoidni venski splet te predstavlja stražnji put širenja infekcije u kavernozi sinus (13). Klinički se javlja trizmus, bolno otvaranje usta s lateralnom devijacijom prema bolesnoj strani, oteklina područja ispred uha koja se širi iznad zigomatičnog luka te edem kapaka (2). Kada je zahvaćen samo infratemporalni prostor, incizija se radi intraoralno u stražnjem vestibulumu gornje čeljusti te se pristupa kroz bukcinator (slika 4), a ukoliko je zahvaćen i

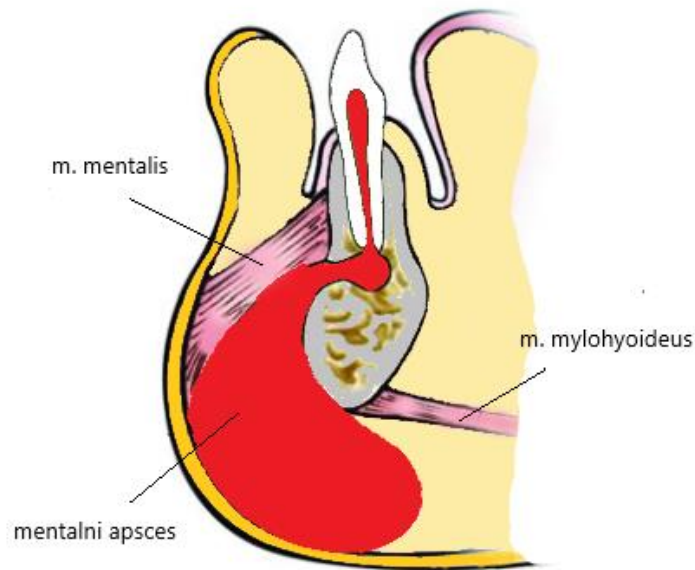
pterigomandibularni prostor, submandibularnom incizijom mogu se drenirati oba prostora (11). Vršci korijena gornjeg drugog pretkutnjaka te prvog i drugog kutnjaka u bliskom su odnosu s dnom maksilarnog sinusa, stoga mogu uzrokovati širenje i u taj prostor (3).



Slika 4. Intraoralna incizija za pristup infratemporalnom prostoru. Preuzeto s dopuštenjem autora doc. dr. sc. Marka Granića.

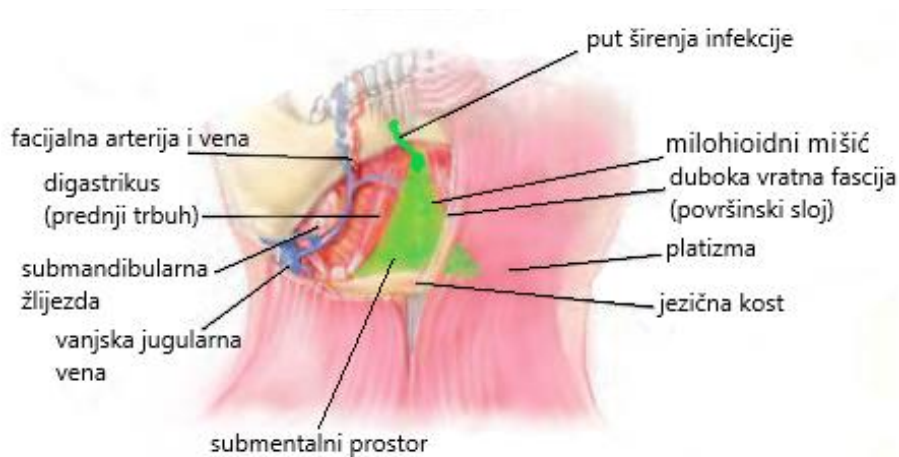
#### **2.4. Podjela apscesa u donjoj čeljusti**

Donja čeljust ima debelu kompaktnu kost koja je u području prednjih zuba tanja s vestibularne strane, a u području stražnjih zuba tanja je lingvalna stijenka (4). Upravo zato sjekutići, očnjaci i pretkutnjaci gotovo uvijek probiju kost s vestibularne strane, iznad hvatišta mišića, te se formira submukozni apsces u donjem vestibulumu. U slučaju da u području donjih sjekutića upala proдре ispod hvatišta m. mentalisa, nastat će odontogeni apsces brade, koji se još naziva i mentalni apsces (slika 5) (12).



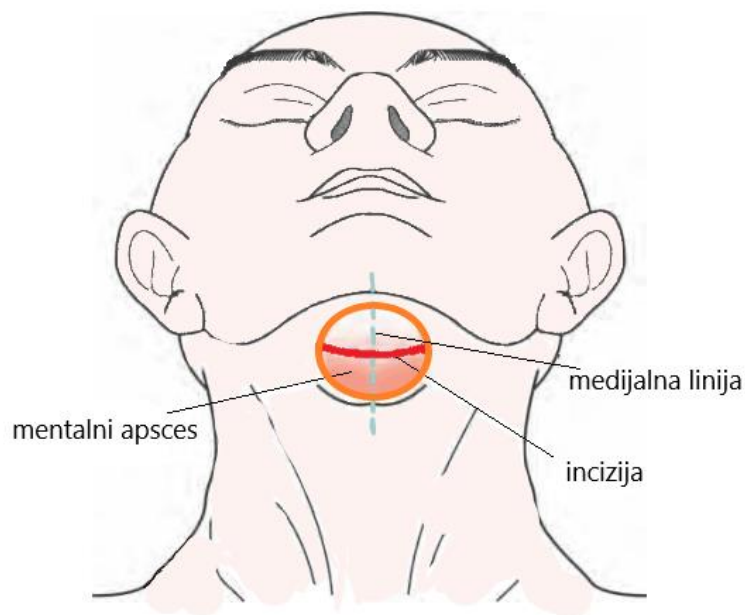
Slika 5. Odontogeni apsces brade. Preuzeto s dopuštenjem autora doc. dr. sc. Marka Granića.

Zbog blizine i anatomske građe, mentalni apsces može se lako proširiti u submentalni prostor. Ipak, submentalni prostor češće je zahvaćen medijalnim širenjem upale iz submandibularnog prostora, a ostali uzroci mogu biti direktno širenje iz donjih sjekutića ili frakture simfize donje čeljusti (11). Lateralne granice submentalnog prostora su lijevi i desni prednji trbuh digastrikusa, iznad se nalazi m. *mylohyoideus*, dok je dno omeđeno površinskim slojem duboke vratne fascije, platizmom i kožom (slika 6) (2).



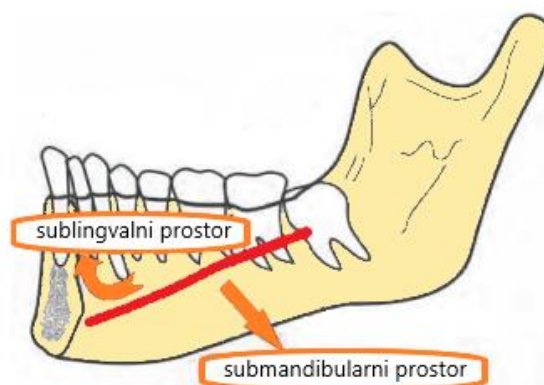
Slika 6. Submentalni prostor. Preuzeto s dopuštenjem autora doc. dr. sc. Marka Granića.

Drenaža ovog prostora izvodi se horizontalnim rezom u središnjoj liniji, ispod brade, a ispred jezične kosti (slika 7) (11).



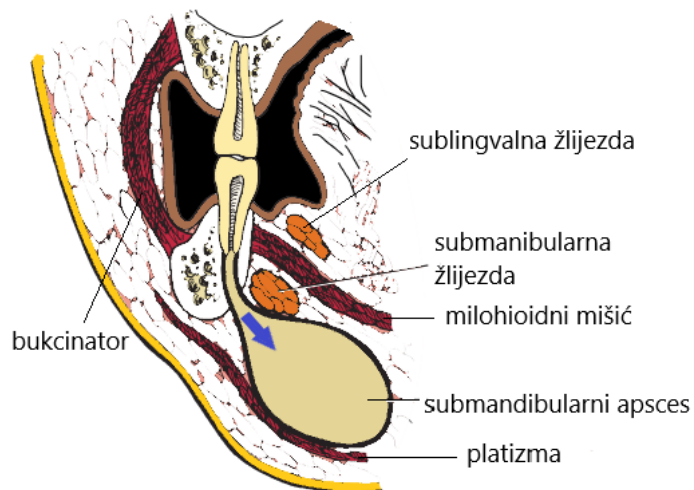
Slika 7. Incizija za drenažu submentalnog prostora. Preuzeto s dopuštenjem autora doc. dr. sc. Marka Granića.

Upravo hvatište milohioidnog mišića na lingvalnoj površini donje čeljusti određuje hoće li se odontogena upala širiti u submandibularni ili sublingvalni prostor (slika 8) (3).



Slika 8. Hvatište milohioidnog mišića. Preuzeto s dopuštenjem autora doc. dr. sc. Marka Granića.

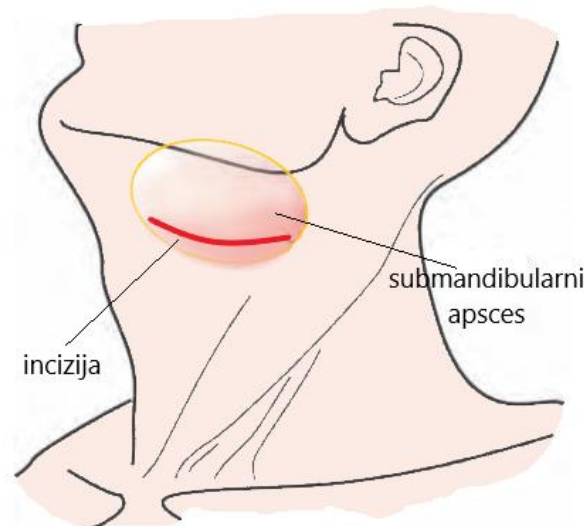
Budući da se korjenovi drugog i trećeg donjeg kutnjaka najčešće nalaze ispod te granice, upala obično perforira kost s lingvalne strane i dovodi do stvaranja submandibularnog apscesa (slika 9) (3).



Slika 9. Submandibularni apsces. Preuzeto s dopuštenjem autora doc. dr. sc. Marka Granića.

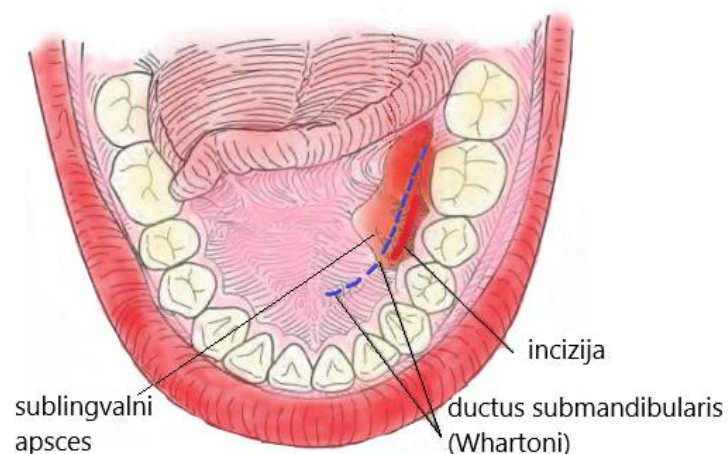
Submandibularni prostor omeđen je s gornje strane milohioideusom, lateralno stijenkom donje čeljusti ispod razine hvatišta tog istog mišića, medijalno se nalazi prednji trbuh digastrikusa, a dno mu čini površinski sloj duboke fascije vrata, platizma, površinska fascija i koža (12).

Javlja se eritem, bolnost i oteklina submandibularnog trokuta, a često i trizmus (3). Incizija se izvodi intraoralno, međutim, u težim situacijama pristupa se ekstraoralno, rezom postavljenim 2-3 cm kaudalno od donjeg ruba donje čeljusti, paralelno s naborima kože i u razini jezične kosti (slika 10) (11).



Slika 10. Incizija za drenažu submandibularnog prostora. Preuzeto s dopuštenjem autora doc. dr. sc. Marka Granića.

Sublingvalni prostor omeđuje s gornje strane sluznica dna usne šupljine, anteriorno i lateralno donja čeljust, medijalno *m. genioglossus*, *m. geniohyoideus* i *m. styloglossus*, a donju granicu čini *m. mylohyoideus* (1). Stražnja granica je otvorena i slobodno komunicira sa submandibularnim prostorom (13). Ukoliko je prisutan sublingvalni apsces, javlja se oteklina dna usne šupljine s elevacijom jezika, bolno žvakanje i gutanje te otežano disanje (12). Incizija se izvodi intraoralno, usporo s Whartonovim duktusom i lingvalnim živcem (slika 11) (2).

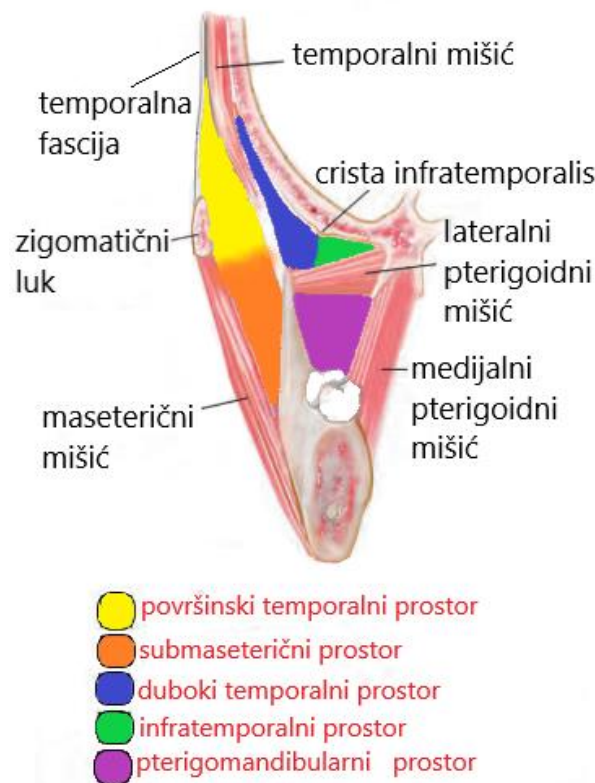


Slika 11. Incizija sublingvalnog prostora. Preuzeto s dopuštenjem autora doc. dr. sc. Marka Granića.



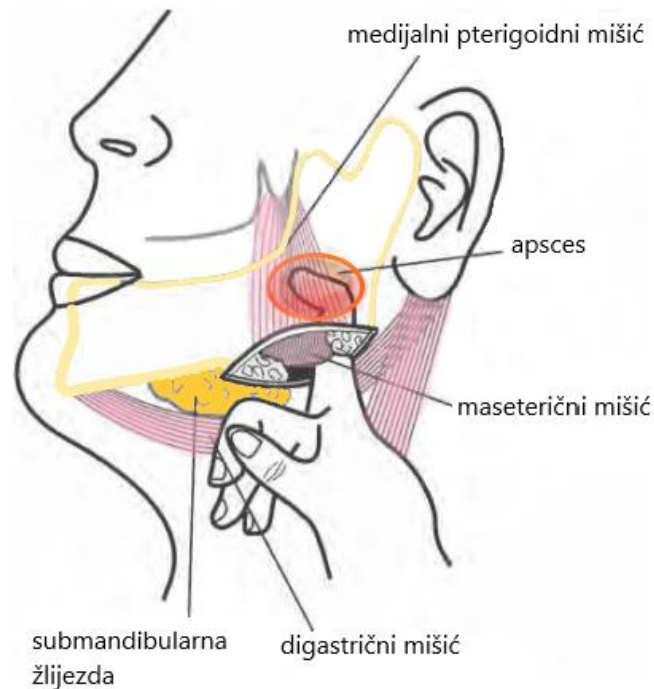
Ukoliko infekcija donjih stražnjih zuba perforira bukalnu kortikalnu kost ispod hvatišta bukcinatora, nastat će apsces bukalnog prostora (13).

Mastikatorni prostor sadrži četiri zasebna prostora koji su međusobno povezani, a to su: submaseterični, pterigomandibularni, površinski temporalni i duboki temporalni prostor (slika 12). Zigomatični luk dijeli submaseterični i površinski temporalni prostor, dok lateralni pterigoidni mišić čini granicu između pterigomandibularnog i dubokog temporalnog prostora (13).



Slika 12. Mastikatorni prostor. Preuzeto s dopuštenjem autora doc. dr. sc. Marka Granića.

Submaseterični prostor nalazi se između masetera i lateralne površine uzlaznog kraka donje čeljusti (2). Upala je najčešće uzrokovana perikoronitisom donjeg umnjaka ili širenjem upale iz bukalnog prostora, a simptomi su trizmus i oteklina masetera, koja onemogućuje palpaciju kuta donje čeljusti (13). Incizija se radi intraoralno, počevši od koronoidnog nastavka, niz prednji rub uzlaznog kraka, ili ekstraoralno, ispod kuta donje čeljusti (slika 13) (2).



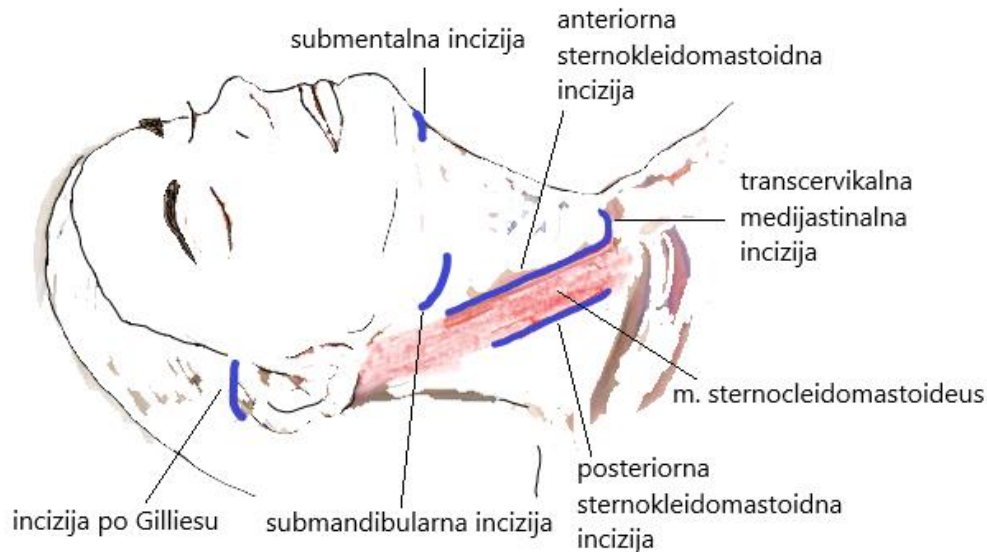
Slika 13. Kirurška drenaža submaseteričnog i pterigomandibularnog apscesa.

Preuzeto s dopuštenjem autora doc. dr. sc. Marka Granića.

Pterigomandibularni prostor nalazi se između uzlaznog kraka donje čeljusti i medijalnog pterigoidnog mišića. Gornju granicu čini lateralni pterigoidni mišić, prednju granicu čini *raphe pterigomandibularis*, a straga se nalazi duboki režanj podušne žlijezde (2). Česti izvori infekcije su periapikalni apscesi donjih umnjaka, perikoronitis, fraktura kuta donje čeljusti i nesterilno davanje provodne anestezije na *nervus alveolaris inferior* (11). Karakterističan znak je izražen trizmus bez ekstraoralne otekline, dok je intraoralno prisutna oteklina mekog nepca i tonzilarnih lukova sa skretanjem uvule te otežano gutanje (3).

Temporalni prostor podijeljen je temporalnim mišićem na površinski i duboki. Površinski temporalni prostor nalazi se između temporalne fascije lateralno i temporalnog mišića medijalno, dok se duboki temporalni prostor nalazi između temporalnog mišića lateralno i temporalne kosti medijalno. Znakovi infekcije su edem temporalne fascije, trizmus i bol prilikom palpacije (2). Drenaža obaju prostora može se postići temporalnom incizijom po Gilliesu (slika 14) (11). Česti uzroci infekcije temporalnog prostora su: širenje apscesa bukalnog prostora, upale umnjaka gornje ili donje čeljusti, kontaminirana kirurška rana nakon operacije temporomandibularnog zgloba i artroskopija (3).





Slika 14. Ekstraoralne incizije. Preuzeto s dopuštanjem autora doc. dr. sc. Marka Granića.

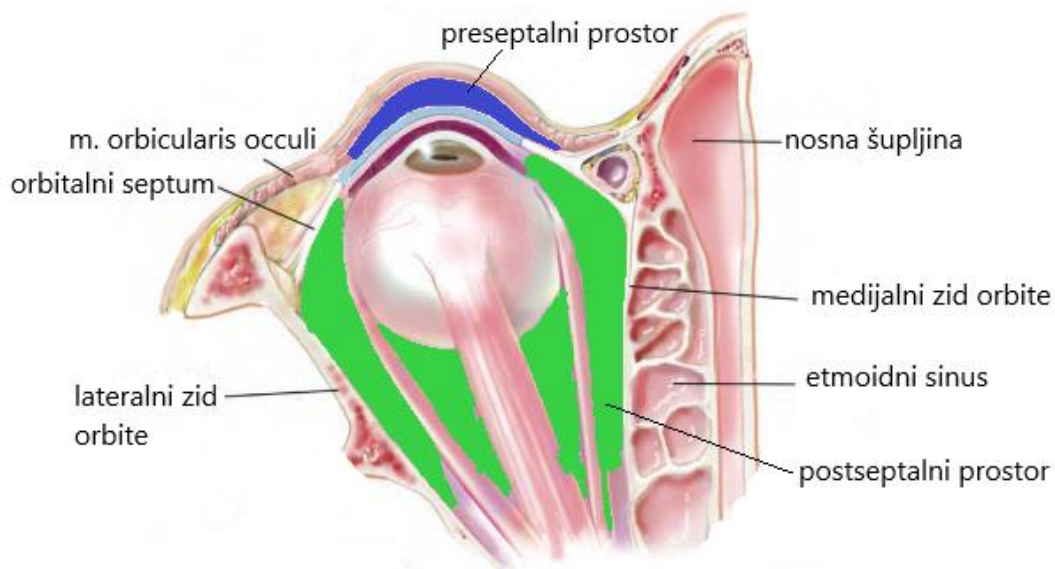
## 2.5. Daljnje komplikacije i širenje

Maksilarni sinusitis može nastati perforacijom dna maksilarnog sinusa prilikom širenja infekcije iz stražnjih zuba gornje čeljusti. Otprilike 20 % slučajeva maksilarnih sinusitisa je odontogene etiologije (13). Za razliku od neodontogenih sinusitisa, odontogeni maksilarni sinusitis obično se javlja unilateralno te ima drukčiju patofiziologiju, mikrobiologiju i principe liječenja. Akutni oblik uz lokalne simptome boli, otekline, pritiska, glavobolje, rinoreje i nazalne kongestije, uzrokuje i opće simptome, dok kronični oblik ima vrlo suptilne lokalne simptome, a opći obično nisu prisutni. Dijagnoza se može postaviti uz pomoć periapikalne rendgenske snimke, ortopantomograma, ili kompjutorizirane tomografije (CT) kao zlatnim standardom (3).

Odontogene infekcije maksilarnog sinusa mogu se dalje širiti kroz etmoidni sinus, donju orbitalnu fisuru ili dno orbite te uzrokovati sekundarnu infekciju periorbitalnog ili orbitalnog prostora s oteklinom i crvenilom kapaka te zahvaćanjem krvožilnih i živčanih struktura orbite (13). Orbita može biti zahvaćena i širenjem upale iz gornjih kutnjaka u infratemporalni i pterigopalatinalni prostor, komunicirajući s venom ophtalmicom inferior putem pterigoidnog venskog spleta. Još jedan put širenja u orbitu je preko apscesa kaninog prostora, zahvaćanjem

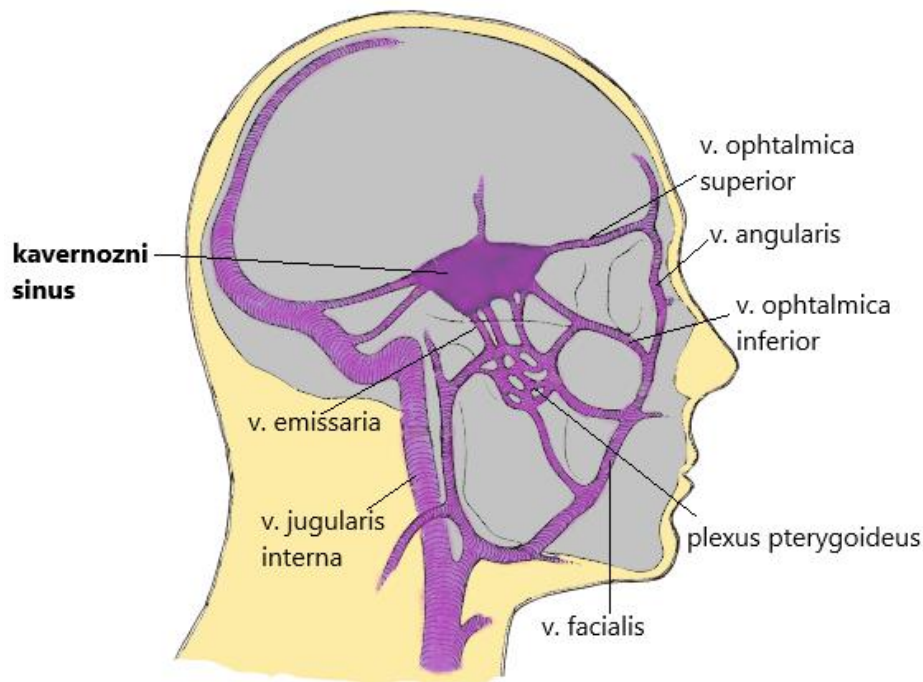
angularne vene koja u medijalnom kutu oka anastomozira sa supratrohlearnim i supraorbitalnim venama (14).

Orbita je podijeljena na periorbitalni (preseptalni) i orbitalni (postseptalni) prostor (slika 15) (11). Smith i Spencer (15), a kasnije Chandler i sur. (16), klasificirali su infekcije orbite u pet grupa: 1) preseptalni celulitis, 2) orbitalni celulitis, 3) subperiostalni apsces, 4) orbitalni apsces, 5) tromboza kavernoznog sinusa (14). Klinički pregled mora uključivati procjenu pokretljivosti oka i točnosti vida, a za postavljanje dijagnoze, CT je metoda izbora (17).



Slika 15. Prostori orbite. Preuzeto s dopuštenjem autora doc. dr. sc. Marka Granića.

Kavernozni sinus može biti zahvaćen stražnjim putem, preko pterigoidnog venskog spleta, ili prednjim putem, kroz gornju orbitalnu fisuru, putem zajedničke oftalmičke vene koja opet može biti zahvaćena preko infraorbitalne vene uslijed apscesa kaninog prostora ili donje oftalmičke vene uslijed širenja infekcije iz sinusa (slika 16) (13). Širenje pospješuje odsustvo zalistaka u venama glave i vrata, što omogućuje retrogradni tok (14). Kada bakterije prodru u krvne žile, aktiviraju se putovi zgrušavanja i može doći do septičke tromboze kavernoznog sinusa koja je ozbiljno i životno ugrožavajuće stanje (13). Klinički znakovi su periorbitalni edem, proptozna, venska opstrukcija retine, supraorbitalni gubitak osjeta, oftalmoplegija, ptoza, dilatacija pupile i odsustvo kornealnog refleksa (18).

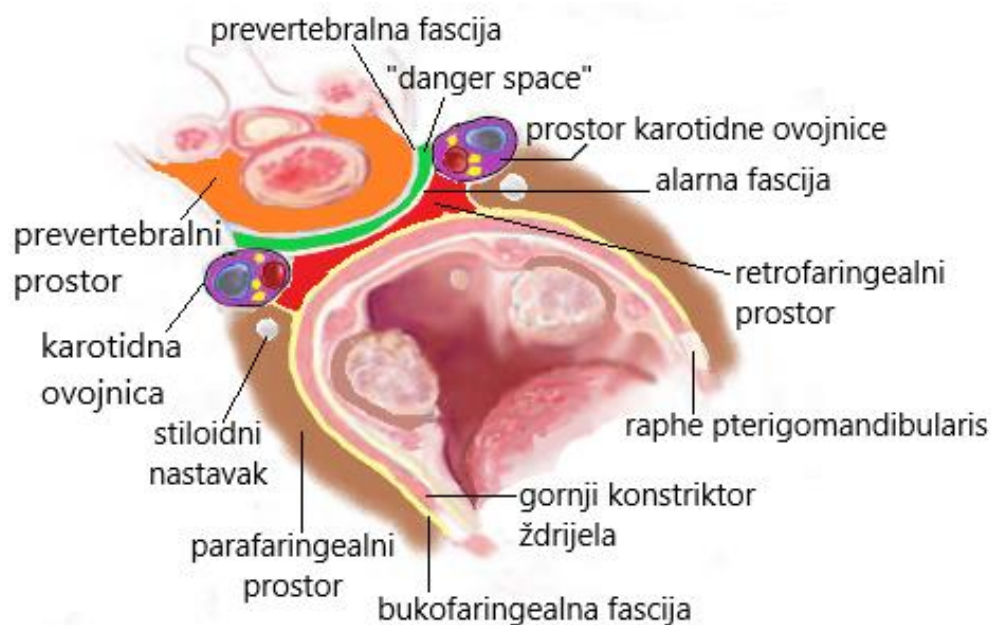


Slika 16. Vene glave i vrata. Preuzeto s dopuštenjem autora doc. dr. sc. Marka Granića.

Ostale moguće intrakranijalne komplikacije su bakterijski meningitis i apsces mozga. Glavobolja, povišena temperatura, povraćanje te pozitivan Kernigov i Brudzinskijev znak upućuju na iritaciju moždanih ovojnica i bakterijski meningitis (14). Pacijent s apcesom mozga može imati konvulzije, edem papile, disfagiju, ataksiju, hemiparezu te ispade vidnog polja (19).

Ludwigova angina je akutni toksični celulitis sublingvalnog i submandibularnog prostora bilateralno te submentalnog prostora (1). Najčešće nastaje kao posljedica širenja odontogene infekcije pa su stoga i uzročnici najčešće viridans streptokoki i anaerobi (20). Karakterizira ju indurirana oteklina dna usne šupljine s elevacijom jezika i otežanim disanjem, ukočenost vrata, odinofagija, curenje sline i trizmus (13). Pacijent može doći u toksično i izrazito loše opće stanje s visokom temperaturom i tahikardijom, a respiratorna opstrukcija obično se razvije u roku od 12 do 24 sata od početka simptoma (3). U '40. godinama prošlog stoljeća, dok penicilin još nije postao dostupan, Williams je smanjio mortalitet Ludwigove angine s 54 % na 10 %, ustanovivši protokol zbrinjavanja kojim je pokazao da su osiguravanje otvorenog dišnog puta i rana kirurška drenaža ključni u terapiji, dok antibiotska terapija ima pomoćnu ulogu (21, 22).

Širenje infekcije posteriorno od sublingvalnog, submandibularnog i pterigomandibularnog prostora najprije zahvaća parafaringealni prostor koji se proteže od baze lubanje do jezične kosti. Lateralnu granicu čini medijalni pterigoidni mišić, a medijalno se nalazi gornji konstriktor ždrijela (slika 17). Stiloidnim nastavkom te povezanim mišićima i fascijom podijeljen je na prednji odjeljak, koji uglavnom sadrži rahlo vezivo, i stražnji odjeljak, koji sadrži karotidnu ovojniciu i kranijalne živce (*vagus*, *hypoglossus* i *glossopharyngeus*) (13). U slučaju da je zahvaćen prednji odjeljak, javlja se bol, povišena temperatura, trizmus, disfagija, oteklina područja ispod angulusa mandibule i medijalno izbočenje lateralne stijenke ždrijela, dok je infekcija stražnjeg odjeljka karakterizirana odsustvom trizmusa i vidljive otekline, ali može se dogoditi opstrukcija dišnih puteva (1).

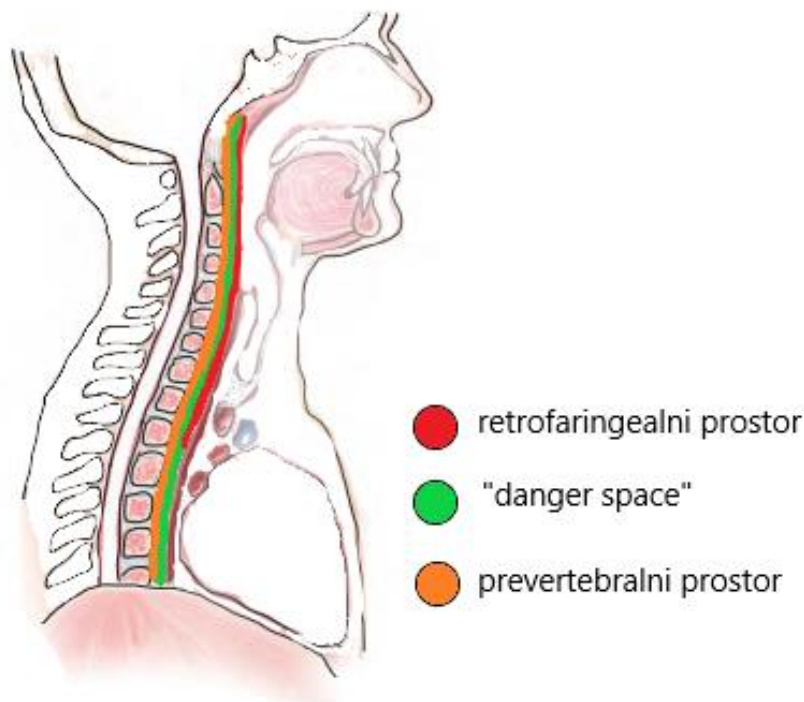


Slika 17. Aksijalni prikaz dubokih prostora vrata. Preuzeto s dopuštenjem autora doc.dr.sc.

Marko Granić.

Od vaskularnih komplikacija može doći do tromboze vene *jugularis* koja najčešće nastaje upravo širenjem iz parafaringealnog prostora (23). Znakovi su vrućica, prostracija te osjetljivost i induracija duž sternokleidomastoidnog mišića, a liječi se kirurškom drenažom i agresivno antibioticima (14). Ruptura karotidne arterije teška je komplikacija s postotkom letalnog ishoda od 40 % (23). Potrebna je hitna kirurška intervencija i povezivanje arterije (14).

Osim toga, još jedna ozbiljna komplikacija je širenje u retrofaringealni prostor, koji je s prednje strane omeđen mišićima konstriktorima ždrijela i retrofaringealnom fascijom, sa stražnje strane alarnom fascijom, prema gore seže do baze lubanje, a prema dolje završava na mjestu gdje se spajaju alarna i retrofaringealna fascija, obično između šestog cervikalnog i četvrtog torakalnog kralješka (13). Znakovi infekcije ovog prostora su vrućica, disfagija, dispneja, nuhalni rigiditet, ezofagealna regurgitacija te izbočenje stražnje stijenke ždrijela (1). S obzirom na to da ovaj prostor sadrži samo rahlo vezivo i limfne čvorove, ne postoji prepreka širenju iz jednog parafaringealnog prostora u kontralateralni, a još opasnija komplikacija je ruptura alarne fascije i širenje kroz tzv. „danger space“. On leži između alarne fascije s prednje strane i prevertebralne fascije sa stražnje strane, a proteže se od baze lubanje sve do dijafragme te komunicira sa stražnjim medijastinumom (slika 18) (13). Još dublje od njega i iza prevertebralne fascije nalazi se prevertebralni prostor, koji se proteže duž cijele kralježnice, što teorijski omogućava širenje infekcije sve do lumbalnih i sakralnih kralježaka (1). Ipak, ovaj prostor obično je zahvaćen uslijed osteomijelitisa kralježaka, a rijetko zbog odontogene infekcije (13).



Slika 18. Sagitalni prikaz dubokih prostora vrata

Do širenja infekcije u medijastinum može doći preko dubokih prostora vrata ili, što je puno rjeđe, direktno duž velikih krvnih žila unutar perivaskularnog prostora karotidne ovojnice. Simptomi medijastinitisa su teška dispneja, pleuritična bol u prsištu, nelagoda ispod sternuma

i konstantna vrućica (1). Rendgenske snimke prsnog koša tipično pokazuju proširenost medijastinuma, dušnik može biti pomaknut, a može se vidjeti i emfizem medijastinuma (14). Ipak, CT toraksa neprocjenjiv je za dijagnozu i procjenu proširenosti medijastinitisa (23). S obzirom na to da je ovo stanje posljedica širenja iz drugih prostora, koji su mogli biti na vrijeme adekvatno liječeni, medijastinitis smatramo vrlo kasnom komplikacijom koja dalje može dovesti do progresivne septikemije, smanjena povrata krvi u srce (zbog kompresije velikih vena), perikarditisa i, na kraju, smrti (1). Stoga je rana dijagnoza i kirurška drenaža uz dugotrajnu antibiotsku terapiju od velike važnosti u uspješnom liječenju (14). Mortalitet ovakvih infekcija je oko 40 do 50 %, a mnogi pacijenti umru već nekoliko sati nakon postavljanja dijagnoze (24 – 26).

Pacijenti koji imaju sistemske komorbiditete, kao što je dijabetes, ateroskleroza, pretilost, malnutricija i alkoholizam, mogu kao komplikaciju razviti cervikofacijalni nekrotizirajući fascitis (27). Javlja se kao rezultat naglog širenja infekcije na vanjskoj strani površinskog sloja duboke vratne fascije, odmah ispod platizme. Uslijed tromboze i začepljenja arteriola dolazi do nekroze nadležne platizme, kože i potkožnog tkiva (13). U početku je koža glatka, sjajna i napeta, a kasnije se pojave mračne, nešto ograničene diskoloracije kože, koje su patognomoničan znak ove bolesti (28). Za uspješno liječenje potrebno je bolest rano prepoznati, invazivno kirurški intervenirati, primijeniti adekvatnu antibiotsku terapiju te pružiti pomoćnu njegu, koja se sastoji u nadomještanju tekućine i elektrolita (14).

### **3. LIJEČENJE ODONTOGENE UPALE**

### 1.1. Incizija i drenaža

Najvažnije načelo liječenja odontogene upale je lokalna kirurška terapija, koja ima za cilj najprije ukloniti uzrok infekcije, a zatim osigurati drenažu nakupljenog gnoja (10). Uklanjanje uzroka postiže se trepanacijom zuba i ekstirpacijom nekrotične pulpe, tj. endodontskom terapijom, čime istodobno ostvarujemo i određeni stupanj drenaže kroz apikalni foramen zuba.

U slučaju da postoji indikacija za ekstrakciju, odnosno, da zub nije moguće sačuvati, umjesto endodontske terapije odmah prelazimo na ekstrakciju, kojom se također ostvaruje značajan stupanj drenaže apscesa. Međutim, ako se upala proširila izvan periapikalne regije te unatoč ovim postupcima nije osigurana adekvatna drenaža, potrebno je napraviti inciziju preko koje se, uvođenjem hvatalice po Pean-Rochesteru („peana“), može potpuno isprazniti šupljina apscesa te postaviti dren. Incizija i drenaža oslobađaju toksični gnojni sadržaj iz tijela i smanjuju hidrostatski tlak, dovodeći do dekompresije tkiva i poboljšanja krvne opskrbljenosti i oksigenacije tog područja, čime je omogućeno pristizanje antibiotika i obrambenih faktora domaćina (10).

Još jedan način postizanja drenaže periapikalnog apscesa je trepanacija kosti rotirajućim svrdlom, kroz sluznicu, izravno na mjestu gdje se nalazi vršak korijena zuba uzročnika. Taj je postupak prikladan samo kada trepanaciju zuba nije moguće izvesti kroz krunu (tvrdo endodontsko punjenje ili protetski nadomjestak) i kada je apsces u unutarkoštanjoj fazi (enulis) i nije se proširio izvan kosti.

Prva, tzv. inokulacijska faza odontogene upale traje oko tri dana od pojave prvih simptoma, a karakterizira je umjereno bolni, blagi i mekani tjestasti edem, kada streptokoki tek počinju kolonizirati prostor (10). U ovoj fazi obično nije potrebna incizija i drenaža, već se kirurška terapija sastoji u uklanjanju nekrotične pulpe ili vađenju zuba uzročnika (11). Nakon 3-5 dana oteklina postane indurirana, crvena i vrlo bolna, što predstavlja fazu celulitisa, u kojoj miješana mikrobnost flora stimulira snažni imunološki odgovor (10).

Iako neki kliničari zbog straha od širenja infekcije ne savjetuju inciziju i drenažu u ovoj fazi upale, iskustva pokazuju da takav postupak upravo zaustavlja njezino širenje (11). Kod većine pacijenata incizija područja umjerenog i teškog celulitisa gotovo uvijek otkrije sitna područja formiranja apscesa (9). Nakon 5-7 dana od početka oticanja počinju prevladavati anaerobi te dolazi do stvaranja vidljivog apscesa u središtu oteklina (10) koji se dalje kreće pod utjecajem

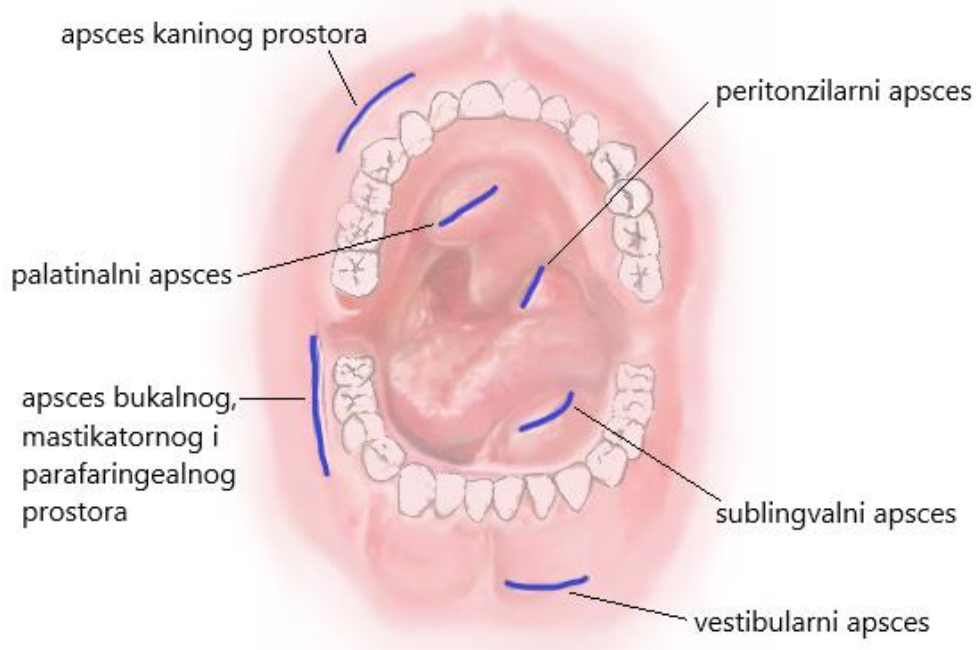


gravitacije, pritiska, topline i aktivnosti mišića (3). Idealno, apsces je potrebno drenirati kada je prisutna fluktuacija, prije spontane rupture i drenaže (1).

Lokalna infiltracijska anestezija obično je dovoljna za inciziju površnih i dobro ograničenih apscesa koji su lako dostupni. Anestetik se ubrizgava u gingivu, sluznicu ili kožu oko apscesa, ali nikako u samu šupljinu apscesa. Još jedna mogućnost je površinsko intramukozno apliciranje anestetika, direktno na mjestu gdje želimo postaviti inciziju. U ostalim slučajevima potrebno je dati provodnu lokalnu anesteziju, ali ako nam proširenost upalnog procesa to onemogućuje, pacijent je kandidat za opću anesteziju ili pak sedaciju (3).

Prije incizije, ako se želimo uvjeriti da je gnoj zaista prisutan ili želimo preciznije ispitati lokalizaciju apscesa, ili pak želimo dobiti uzorak za kultivaciju i antibiogram, potrebno je aspirirati sadržaj apscesa uz pomoć igle i male šprice volumena 2 mL (3).

Intraoralne incizije obično se postavljaju na mjestu gdje je najizraženija oteklina i paralelno s alveolarnim nastavkom (slika 19), dok za ekstraoralne incizije postoji složeniji skup kriterija (10). Kad god je to moguće, rez je potrebno napraviti u estetskom području, prateći prirodne nabore kože, te izbjegavati nekrotičnu ili inflamiranu sluznicu/kožu. Također, važno je postaviti inciziju tako da drenaža bude potpomognuta gravitacijom te voditi računa o vitalnim strukturama prilikom eksploracije osobito dubokih prostora glave i vrata (11).



Slika 19. Intraoralne incizije. Preuzeto s dopuštenjem autora doc. dr. sc. Marka Granića.

Rez bi trebao biti kratak, ne duži od 1 cm. Kroz inciziju se unosi zatvoreni „pean“, koji se potom otvara u više smjerova unutar šupljine apscesa kako bi se razbile sve sitne pregrade i otvorili svi mogući sekundarni prostori koji nisu otvoreni inicijalnim rezom (10). Zatim se postavi dren odgovarajuće dužine koji omogućava daljnje istjecanje gnoja i sprječava prerano zatvaranje rane. Uklanjanje drene indicirano je kada on postane neučinkovit, obično nakon 72-120 sati, temeljem nalaza pri fizikalnom pregledu i opažanjem količine curenja gnoja (11).

## **1.2. Antibiotička terapija**

Vrlo je važno razlučiti kada je antibiotička terapija zaista potrebna te ju, u skladu s tim, na odgovarajući način primijeniti. Zabrinjavajuća je činjenica da mnogi kliničari i dalje neadekvatno koriste antibiotike, ne shvaćajući posljedice tog čina (29-31). Upravo zbog njihove velike uloge u borbi s infekcijama, moralna je dužnost svakog pojedinca očuvati njihovu potentnost odgovornim ponašanjem. Dakle, prioritet u terapiji odontogene upale jest lokalna, odnosno kirurška terapija, pa tek onda pomoćna antibiotička terapija (3).

Jedan od najvažnijih čimbenika u razrješenju upale jest obrambeni sustav domaćina. Što je on kompromitiraniji i što je veća virulencija bakterija, to je veća i nužnija potreba za antibiotikom kao dodatnom pomoći u izlječenju infekcije (9). Indikacije za uporabu antibiotika su: akutna gnojna orofacijalna infekcija, osteomijelitis, akutni maksilarni sinusitis, sumnja na aktinomikozu, akutni nekrotizirajući ulcerativni gingivitis, akutna bakterijska infekcija kod imunokompromitiranog pacijenta, infekcija fascijalnih prostora, akutni peritonizilni apsces te akutna infekcija traumatske ili kirurške rane (3).

Da bi se opravdano ordinirala antibiotička terapija, mora biti prisutan barem jedan od ovih znakova: povišena tjelesna temperatura, regionalni limfadenitis, prodor infekcije kroz kortikalis i širenje infekcije kroz meka tkiva (32).

Kako bismo odabrali prikladan antibiotik, moramo biti upoznati s uzročnikom. S obzirom na to da je mikrobiologija odontogene upale vrlo jasno definirana, inicijalni antibiotik odabiremo empirijski te, u većini slučajeva, nije potrebno raditi mikrobiološka testiranja. Ipak, u nekim posebnim okolnostima, npr. ako je slab ili nikakav odgovor na terapiju, ili je riječ o imunokompromitiranom pacijentu, ili se radi o rekurentnoj infekciji, snažno se preporučuje napraviti laboratorijska testiranja i ordinirati ciljanu antibiotičku terapiju. Ako empirijski biramo

antibiotik, potrebno se držati ovih načela: poznavati mikrobnu floru upale koju liječimo, primijeniti antibiotik sa što užim antimikrobnim spektrom, najmanjom vjerojatnošću nuspojave i toksičnog učinka, razmotriti opće stanje pacijenta (trudnoća, sistemske bolesti, drugi lijekovi), izabrati baktericidni, radije nego bakteriostatski antibiotik te onaj s nižom cijenom (3).

Najprikladniji lijek u inicijalnom empirijskom liječenju odontogene upale svakako je **penicilin** (9). Prirodni penicilini su penicilin G i penicilin V (32), kloksacilin je penicilinaza-rezistentni penicilin čija je glavna uloga borba protiv stafilokoka, koji sada uglavnom svi proizvode penicilinazu (9), a polusintetski aminopenicilini su ampicilin i amoksicilin. Amoksicilin ima prošireni spektar na gram-negativne aerobe te se bolje resorbira od ampicilina nakon peroralne primjene (32).

Unatoč dramatičnom porastu bakterijske rezistencije na  $\beta$ -laktamske antibiotike (33, 34), još uvijek ne postoji dovoljno argumenata da bismo odbacili ovaj, gotovo savršen lijek (9). Naime, penicilin ima uzak, a prikladan antimikrobni spektar djelovanja, baktericidan je, jeftin, a ne uzrokuje ozbiljne nuspojave kod pacijenata koji nisu alergični (9).

Mehanizmi bakterijske rezistencije su: 1) proizvodnja  $\beta$ -laktamaza, bakterijskih enzima koji hidroliziraju  $\beta$ -laktamske antibiotike, 2) ekspresija izmijenjenog penicilin-vezućeg proteina, 3) smanjeni ulazak antibiotika ili aktivno izbacivanje antibiotika iz bakterijske stanice (35, 36).

Inhibitori  $\beta$ -laktamaza (klavulanska kiselina i sulbaktam) imaju slabu izravnu antimikrobnu aktivnost, ali u kombinaciji s antibiotikom oni proširuju njegov spektar aktivnosti te ostvaruju stabilnost protiv  $\beta$ -laktamaza (35).

**Cefalosporini** su također  $\beta$ -laktamski antibiotici, koji imaju odgovarajući, ali preširok antimikrobni spektar, nisku toksičnost i baktericidni učinak, ali ograničavajuću učinkovitost kod maksilofacijalnih infekcija (9). Zbog križne reakcije preosjetljivosti koja se javlja u 10-15 % slučajeva, njihova uporaba nije preporučljiva kod pacijenata alergičnih na penicilin (4).

**Klindamicin** je učinkovit protiv tipične mikrobne flore odontogene upale te se koristi kao alternativni lijek kod penicilin-rezistentnih anaerobnih infekcija (9) te kod pacijenata alergičnih na penicilin (32). Najznačajnija nuspojava klindamicina je pseudomembranozni kolitis uzrokovan toksinom *Clostridium difficile*, organizmom koji se pojačano razmnožava u debelom crijevu, kao posljedica promjena u mikrobnjoj flori uslijed sistemske antibiotske terapije (37).

Incidencija pseudomembranoznog kolitisa nakon primjene klindamicina je 0,01 – 10 % (35, 38), a simptomi su abdominalna bol, proljev, vrućica, sluz i krv u stolici te može dovesti do vrlo ozbiljnog stanja, uzrokujući toksični megakolon, pa čak i smrt (3). Zbog toga je kod ove nuspojave potrebno na vrijeme zamijeniti klindamicin nekim drugim antibiotikom.

**Makrolidi** (eritromicin, azitromicin, klaritromicin) su bakteriostatski antibiotici koji pokazuju dobar klinički odgovor u terapiji oralnih i maksilofacijalnih infekcija (3), premda su in vitro istraživanja pokazala porast u prevalenciji bakterija rezistentnih na makrolide (39, 40), posebno ističući *Fusobacterium* spp. kao najrezistentnije (40, 41). Makrolidi, također, imaju visok rizik od interakcija s drugim lijekovima zato što djeluju kao inhibitori P450 citokrom sustava enzima koji metabolizira lijekove (42).

**Tetraciklini** su antibiotici širokog spektra i bakteriostatskog djelovanja koji se uglavnom koriste u liječenju parodontne bolesti (9), a inače nisu indicirani u liječenju odontogene upale. Zbog nuspojave koja se očituje u obliku trajne smeđe diskoloracije zuba, njihova uporaba je kontraindicirana kod trudnica i djece (3).

**Metronidazol** ima visoku učinkovitost protiv gotovo svih obligatnih anaeroba, ali nije djelotvoran protiv aerobnih i fakultativnih bakterija (43). Primarno se koristi u terapiji ozbiljnih infekcija uzrokovanih striktnim anaerobima, ili u kombinaciji s antibioticima aerobnog spektra aktivnosti ( $\beta$ -laktami i makrolidi) u terapiji upale s miješanom aerobnom, fakultativnom i anaerobnom mikrobnom florom (3). Najčešće nuspojave su glavobolja, mučnina i metalni okus u ustima (35). Važno je pacijente upozoriti na konzumaciju alkohola, a zbog moguće teratogenosti ne preporučuje se njegova primjena u prvom tromjesečju trudnoće (3).

**Aminoglikozidi** su baktericidni lijekovi koji su djelotvorni protiv stafilokoka i enterobakterija, a primjenjuju se kod teških kompliciranih infekcija kod hospitaliziranih bolesnika i to parenteralnim putem (4).

Empirijsku antibiotsku terapiju odontogene upale uvijek započinjemo penicilinskim antibioticima, najčešće amoksicilinom s klavulanskom kiselinom zbog širokog spektra djelovanja (4). Ako u iduća dva dana praćenjem bolesnika ustanovimo da nema poboljšanja, potrebno je ordinirati i metronidazol, koji pokriva gram-negativne anaerobne bakterije (32).

Prilikom ordiniranja antibiotske terapije od presudne je važnosti, osim izbora antibiotika, odrediti i prikladan način primjene, tj. dozu, vremenski interval između svake doze, put unosa antibiotika te ukupno trajanje terapije. Većina infekcija može se izliječiti pridržavajući se standardnih preporučenih doza, međutim, u slučaju teške ili brzo napredujuće infekcije, ili ako je pacijent imunokompromitiran, opravdano je uzeti visoku dozu (maksimalna doza koja je preporučena od proizvođača). U slučaju da je prisutna bolest koja utječe na metabolizam lijekova, potrebno je prilagoditi i vremenski razmak između doza. Iako je oralna primjena lijeka jednostavna, bezbolna i jeftina, ona dovodi do značajnih varijacija u apsorpciji, dok intravenska primjena omogućava stalnu koncentraciju lijeka u plazmi te ju je potrebno osigurati u slučaju kada pacijent ima trizmus, poteškoće s gutanjem ili postoji velik rizik od razvoja komplikacija (3). Isto tako, važno je antibiotik „popiti do kraja“, odnosno, ne prestati s uzimanjem nakon razrješenja simptoma. Idealno, antibiotici se trebaju uzimati sve dok se uzročnici potpuno ne iskorijene, a to se obično postiže tri dana nakon što je pacijent postao asimptomatičan. S obzirom na to da kliničko poboljšanje kod nekomplikirane odontogene upale obično počinje drugi dan, a završava četvrti dan, dodatna tri dana rezultiraju u trajanju terapije od sedam dana. Manje od toga rijetko se preporučuje, a ponekad razrješenje simptoma traje duže od četiri dana pa je, stoga, potrebno uzimati lijek dulje od sedam dana (9).

Zbog ovih i brojnih drugih razloga ključno je pratiti napredak pacijenta kao odgovor na terapiju kako bismo je mogli individualizirati i prilagoditi za svakog pojedinog pacijenta te je u tijeku liječenja po potrebi i mijenjati. Ukoliko se empirijska terapija pokaže neučinkovitom, potrebno je provesti ciljanu antibiotsku terapiju temeljem izoliranog uzročnika i antibiograma, a to pak ne možemo ako nismo uzeli uzorak za analizu prije početka liječenja. Upravo zato preporučuje se uzeti bris nakon svake incizije odontogenog apscesa (4).

## **2. RASPRAVA**

Kada pacijent s odontogenom upalom dođe u ambulantu, važno je slijediti određeni protokol postupanja s bolesnikom kako bismo mu pružili najučinkovitiji način liječenja. Kao što simptomi i kliničke manifestacije odontogene upale mogu biti izrazito varijabilne, tako i terapija može varirati od neinvazivnog ambulantnog liječenja do hitne hospitalizacije s ekstenzivnom i agresivnom terapijom.

Pri dolasku pacijenta, moguće je, već u prvih par minuta, prema izgledu bolesnika i njegovu ponašanju procijeniti težinu infekcije te smjer u kojem trebamo ići u liječenju iste.

Pri uzimanju anamneze potrebno je ispitati pacijenta o njegovoj glavnoj pritužbi, duljini trajanja, naravi i brzini pogoršanja simptoma, s osobitim naglaskom na otežano otvaranje, žvakanje, gutanje i disanje. Potrebno je utvrditi prisutnost općih simptoma te ustanoviti je li već primijenjen neki oblik liječenja, bilo od strane drugog liječnika, bilo od samog pacijenta. Naravno, ako pacijenta vidimo prvi put, nužno je ispuniti opći upitnik o zdravlju kako bismo se upoznali s bolesnikom i dobili sve važne informacije.

Fizikalni pregled započinjemo praćenjem vitalnih znakova, dakle, mjerenjem temperature, krvnog tlaka i pulsa te brzine disanja. Da je riječ o težoj infekciji, možemo zaključiti ako je temperatura iznad 38,3 °C, puls iznad 100 otkucaja u minuti, sistolički krvni tlak povišen (u septičkom šoku dolazi do hipotenzije) te ako je brzina disanja veća od 18 udaha u minuti (10).

Inspekcijom i palpacijom otekline možemo približno odrediti o kojoj je fazi upale riječ. Blagi i mekani edem s minimalnom osjetljivošću pri palpaciji upućuje na početnu, inokulacijsku fazu upale, koja obično zahtijeva najmanje intervencije od strane liječnika, u smislu uklanjanja uzroka sa ili bez pomoćne antibiotske terapije. Indurirana, neoštro ograničena oteklina, koja zahvaća veće područje, ubrzano se širi te je izrazito bolna na palpaciju, upućuje na fazu celulitisa koju smatramo najtežim oblikom manifestacije upale. Pojava fluktuacije pri palpaciji upućuje na najzreliji oblik, tj. absces, te je znak da imunostni sustav domaćina polako dovodi upalu pod kontrolu. Celulitis i absces oboje zahtijevaju uklanjanje uzroka bolesti uz inciziju i drenažu te, ako je dobro postavljena indikacija, antibiotsku terapiju.

Intraoralnim pregledom otkrivamo zub uzročnik, u čemu nam dodatno mogu pomoći radiološke snimke (retroalveolarna snimka ili ortopantomogram).

Važno je i prepoznati sva moguća stanja koja kompromitiraju obrambene snage organizma domaćina. Loše kontrolirane metaboličke bolesti, kao što su dijabetes i bolest bubrega s

uremijom, zatim alkoholizam, malnutricija, leukemije, limfomi, razne zloćudne bolesti, zračenje cijelog tijela, kemoterapija te imunosupresivni lijekovi, svi uzrokuju smanjenje sposobnosti bolesnika da se obrani od infekcije. Dakle, imunokompromitirani pacijenti često zahtijevaju sve moguće terapijske modalitete i potrebno ih je tretirati s velikim oprezom.

Bolesnicima koji imaju povijest teške i brzo napredujuće infekcije, ili je prisutna dispneja ili disfagija, potrebna je hitna medicinska pomoć zbog opasnosti od zatvaranja dišnih puteva. U slučaju da je prisutna ekstraoralna otekline koja zahtijeva ekstraoralnu inciziju, vrlo visoka temperatura, umjereni ili teški trizmus, loše opće stanje, imunokompromitiranost, ili se dosadašnje liječenje pokazalo neuspješnim, potrebno je uputiti pacijenta specijalistu oralne ili maksilofacijalne kirurgije.



### **3. ZAKLJUČAK**

U odontogenoj upali najvažnije je otkriti uzrok infekcije i ukloniti ga, drenirati sve prostore koji su već zahvaćeni upalom kako bismo spriječili njezino daljnje širenje i komplikacije te provesti odgovarajuću antibiotsku terapiju kada je to potrebno. Osim toga, pacijentu je potrebna adekvatna količina tekućine, unos nutrijenata, hladni oblozi, kontrola boli odgovarajućim analgeticima i odmor, zbog čega je važno, u tu svrhu, pacijentu pružiti detaljne upute. Nakon pružanja inicijalne terapije, pacijenta moramo ponovno vidjeti na kontroli za 2-3 dana kako bismo ponovno provjerili sve važne parametre i procijenili kakav je odgovor na terapiju. Mogući uzroci neučinkovitosti terapije su nepotpuna kirurška terapija, imunokompromitiranost domaćina, prisutnost stranog tijela ili je pak antibiotska terapija nepravilno provedena. S druge strane, ako je došlo do izlječenja, opet je potrebno pacijenta nadzirati neko vrijeme kako bismo, u slučaju rekurentne infekcije, pravovremeno reagirali.

#### **4. LITERATURA**

1. Goldberg MH, Topazian RG. Oral and maxillofacial infections. 3rd ed. Philadelphia etc.: W. B. Saunders company; 1994. Chapter 6, Odontogenic infections and deep fascial space infections of dental origin; p. 198-250.
2. Fragiskos FD, editor. Oral surgery. Berlin: Springer; 2007. p. 365.
3. Kuriyama T, Lewis MAO, Williams DW. Infections of the oral and maxillofacial region. In: Andersson L, Kahnberg KE, Pogrel MA, editors. Oral and maxillofacial surgery. 1st ed. Singapore: Wiley-Blackwell; 2010. p. 467-578.
4. Lukšić I. i sur. Maksilofacijalna kirurgija. Zagreb: Naklada Ljevak; 2019. p. 302
5. Rubin E, Farber JL. Pathology. 3rd edn. Philadelphia: PA: Lippincott-Raven, 1999.
6. Kroes I, Lepp PW, Relman DA. Bacterial diversity within the human subgingival crevice. Proc Natl Acad Sci USA. 1999; 96: 14547–52.
7. Schuster GS. Oral Microbiology and Infectious Disease, 3rd edn. Philadelphia, PA: BC Decker, 1990.
8. Schuster GS. The microbiology of oral and maxillofacial infections. In: Topazian RG, Goldberg RH. Oral and maxillofacial infections. 3rd ed. Philadelphia etc.: W. B. Saunders company; 1994. p. 39-78.
9. Peterson LJ. Principles of antibiotic therapy. In: Topazian RG, Goldberg RH. Oral and maxillofacial infections. 3rd ed. Philadelphia etc.: W. B. Saunders company; 1994. p. 160-197.
10. Flynn TR. Principles of management and prevention of odontogenic infections. In: Hupp JR, Ellis E, Tucker MR. Contemporary oral and maxillofacial surgery. 6th ed. St. Louis: Mosby Elsevier; 2014. p. 296-319.
11. Hearn MW, Vogel CT, Laughlin RM, Haggerty CJ. Review of spaces. In: Haggerty CJ, Laughlin RM, editors. Atlas of operative oral and maxillofacial surgery. 1st ed. Ames, Iowa: John Wiley & Sons Inc.; 2015. p. 61-86.
12. Bagatin M, Virag M. Maksilofacijalna kirurgija. Zagreb: Školska knjiga; 1991. p. 256.
13. Flynn TR. Complex odontogenic infections. In: Hupp JR, Ellis E, Tucker MR. Contemporary oral and maxillofacial surgery. 6th ed. St. Louis: Mosby Elsevier; 2014. p. 296-319.
14. Helfrick JF. Early and late complications of odontogenic infections. In: Goldberg MH, Topazian RG. Oral and maxillofacial infections. 3rd ed. Philadelphia etc.: W. B. Saunders company; 1994. p. 480-495.

15. Smith AT, Spencer JT. Orbital complications resulting from lesions of the sinuses. *Ann Otol Rhinol Laryngol.* 1948; 57: 5.
16. Chandler JR, Langenbrunner DJ, Stevens ER. The pathogenesis of orbital complications in acute sinusitis. *Laryngoscope.* 1970; 80: 1414.
17. Zimmerman RA, Bilaniuk LT. CT of orbital infection and its cerebral complications. *AJR Am J Roentgenol.* 1980; 134: 45.
18. Mehrotra MC. Cavernous sinus thrombosis with generalized septicemia. *Oral Surg.* 1965;19:715.
19. Yoshikawa TT, Quinn W. The aching head: Intracranial suppuration due to head and neck infections. *Infect Dis Clin North Am.* 1988; 2: 265.
20. Moreland LW, Corey J, McKenzie R. Ludwig's angina. Report of a case and review of the literature. *Arch Intern Med* 1988; 148: 461–6.
21. Williams AC: Ludwig's angina. *Surg Gynecol Obstet* 1940; 70: 140.
22. Williams AC, Guralnick WC: The diagnosis and treatment of Ludwig's angina: A report of twenty cases. *N Engl J Med* 1943; 228: 443.
23. Blomquist IK, Bayer AS. Life-threatening deep fascial space infections of the head and neck. *Infect Dis Clin North Am.* 1988; 2: 237-264.
24. Brondbo K, Rubin A, Chapnik JS, et al. Case report: Ludwig's angina following dental extractions as a cause of necrotizing mediastinitis. *J Otolaryngol.* 1983; 12: 50.
25. Estrera AS, Landay MJ, Grisham JM, et al. Descending necrotizing mediastinitis. *Surg Gynecol Obstet.* 1983; 157: 545.
26. Murray PM, Finegold SM. Anaerobic mediastinitis. *Rev Infect Dis.* 1984; 6: S123.
27. Bahna M, Canalis RF. Necrotizing fasciitis (streptococcal gangrene) of the face. *Arch Otolaryngol.* 1980; 106: 648.
28. Balcerak RI, Sisto JM, Bosack RC. Cervicofacial necrotizing fasciitis: Report of three cases and literature review. *J Oral Maxillofac Surg.* 1988; 46: 450-459.
29. Kandemir S, Ergül N. Grievances in cases using antibiotics due to orodental problems and assessment of the need for antibiotics. *Int Dent J.* 2000; 50: 73–7.
30. Yingling NM, Byrne BE, Hartwell GR. Antibiotic use by members of the American Association of Endodontists in the year 2000: report of a national survey. *J Endod.* 2002; 28: 396–404.

31. Dailey YM, Martin MV. Are antibiotics being used appropriately for emergency dental treatment? *Br Dent J.* 2001; 191: 391–3.
32. Macan D. Primjena antimikrobnih lijekova u stomatologiji. *Sonda.* 2003; 5(8-9): 40-1.
33. Jacoby GA. Antimicrobial-resistant pathogens in the 1990s. *Annu Rev Med.* 1996; 47: 169–79.
34. Kuriyama T, Karasawa T, Williams DW, Nakagawa K, Yamamoto E. An increased prevalence of  $\beta$ -lactamasepositive isolates in Japanese patients with dentoalveolar infection. *J Antimicrob Chemother.* 2006; 58: 708–9.
35. Brunton LL, Lazo SL, Parker KL. Goodman & Gilman's The Pharmacological Basis of Therapeutics, 11th edn. New York: McGraw-Hill; 2006.
36. Tenover FC. Mechanisms of antimicrobial resistance in bacteria. *Am J Med.* 2006; 119 (6 Suppl 1): S3–10.
37. Kelly CP, LaMont JT. *Clostridium difficile* infection. *AnnuRev Med.* 1998; 49: 375–90.
38. Robertson MB, Breen KJ, Desmond PV, Mashford ML, McHugh AM. Incidence of antibiotic-related diarrhoea and pseudomembranous colitis: a prospective study of lincomycin, clindamycin and ampicillin. *Med J Aust.* 1977; 1: 243–6.
39. Hunt DE, King TJ, Fuller GE. Antibiotic susceptibility of bacteria isolated from oral infections. *J Oral Surg.* 1978; 36: 527–9.
40. Kuriyama T, Karasawa T, Nakagawa K, Saiki Y, Yamamoto E, Nakamura S. Bacteriologic features and antimicrobial susceptibility in isolates from orofacial odontogenic infections. *Oral Surg Oral Med Oral Pathol Oral Radiol Endod.* 2000; 90: 600–8.
41. Martin WJ, Gardner M, Washington JA II. *In vitro* antimicrobial susceptibility of anaerobic bacteria isolated from clinical specimens. *Antimicrob Agents Chemother.* 1972; 1: 148–58.
42. Flynn TR, Halpern LR. Antibiotic selection in head and neck infections. *Oral Maxillofac Surg Clin North Am.* 2003; 15: 17–38.
43. Edwards DI. Mechanism of antimicrobial action of metronidazole. *J Antimicrob Chemother.* 1979; 5: 499–502.

## **5. ŽIVOTOPIS**

Maria Zdrilić rođena je 7. lipnja 1995. godine u New Yorku, Sjedinjene Američke Države, kao treće dijete oca Mladena i majke Alenke. U dobi od 14 mjeseci seli se s obitelji u Hrvatsku. Nakon završene Osnovne škole „Braća Ribar“ u Posedarju te Klasične gimnazije Ivana Pavla II. u Zadru, akademske godine 2014./2015. upisuje prvu godinu integriranog preddiplomskog i diplomskog sveučilišnog studija Dentalna medicina na Stomatološkom fakultetu Sveučilišta u Zagrebu. Dobitnica je Rektorove nagrade za društveno koristan rad u akademskoj i široj zajednici u akademskoj godini 2017./2018. u sklopu pjevačkog zbora Stomatološkog fakulteta pod nazivom Z(u)bor. Tijekom 5. godine studija aktivno je sudjelovala u studentskoj sekciji za parodontologiju te je na 3. simpoziju studenata dentalne medicine održala radionicu o nekirurškoj parodontološkoj terapiji. Tijekom studija asistirala je u dvjema privatnim stomatološkim ordinacijama.