Dvodimenzijska nasuprot trodimenzijskoj radiološkoj dijagnostici u endodonciji

Kramberger, Sara

Master's thesis / Diplomski rad

2020

Degree Grantor / Ustanova koja je dodijelila akademski / stručni stupanj: **University of Zagreb, School of Dental Medicine / Sveučilište u Zagrebu, Stomatološki fakultet**

Permanent link / Trajna poveznica: https://urn.nsk.hr/urn:nbn:hr:127:279192

Rights / Prava: Attribution-NonCommercial 4.0 International/Imenovanje-Nekomercijalno 4.0 međunarodna

Download date / Datum preuzimanja: **2024-03-29**

Repository / Repozitorij:

University of Zagreb School of Dental Medicine Repository

Sveučilište u Zagrebu

Stomatološki fakultet

Sara Kramberger

DVODIMENZIJSKA NASUPROT TRODIMENZIJSKOJ RADIOLOŠKOJ DIJAGNOSTICI U ENDODONCIJI

DIPLOMSKI RAD

Zagreb, 2020.

Rad je ostvaren u: Sveučilište u Zagrebu, Stomatološki fakultet, Zavod za endodonciju i restaurativnu stomatologiju.

Mentor rada: izv. prof. dr. sc. Paris Simeon, dr. med. dent. na Stomatološkom fakultetu Sveučilišta u Zagrebu.

Lektor hrvatskog jezika: Ines Ratkajec, prof. hrvatskog jezika i književnosti i španjolskog jezika i književnosti.

Lektor engleskog jezika: Adriana Ćudina Ružić, prof. engleskog i njemačkog jezika i književnosti.

Sastav Povjerenstva za obranu diplomskog rada:

1. _____

2. _____

3. _____

Datum obrane rada: _____

Rad sadrži: 30 stranica

1 tablica

4 slike

1 CD

Rad je vlastito autorsko djelo, koje je u potpunosti samostalno napisano uz naznaku izvora drugih autora i dokumenata korištenih u radu. Osim ako nije drukčije navedeno, sve ilustracije (tablice, slike i dr.) u radu su izvorni doprinos autora diplomskog rada. Autor je odgovoran za pribavljanje dopuštenja za korištenje ilustracija koje nisu njegov izvorni doprinos, kao i za sve eventualne posljedice koje mogu nastati zbog nedopuštenog preuzimanja ilustracija odnosno propusta u navođenju njihova podrijetla.

ZAHVALA

Zahvaljujem mentoru, profesoru dr. sc. Parisu Simeonu na uloženom vremenu, strpljenju i pomoći tijekom izrade ovog diplomskog rada.

Hvala mojim roditeljima koji su mi omogućili školovanje, bodrili me, motivirali i gurali naprijed. Vi ste moja najveća podrška i oslonac. Zahvaljujem i svojoj sestri, koja mi je tijekom cijelog studiranja davala savjete i sa mnom prolazila paničarenje pred ispite.

Hvala Mariji, Filipu i Natku koji su sa mnom od prvih studentskih dana i uz koje je svako učenje bilo puno lakše i zabavnije.

I hvala Juri jer vjeruje u mene kad ni ja ne vjerujem u sebe i jer je uvijek tu.

Ovaj rad posvećujem svojim roditeljima koji su vjerovali u mene i u ispunjenje mojih snova onda kada je bilo najteže.

DVODIMENZIJSKA NASUPROT TRODIMENZIJSKOJ RADIOLOŠKOJ DIJAGNOSTICI U ENDODONCIJI

SAŽETAK

Radiogrami su kvalitetna dijagnostička pomagala koja nam pružaju dragocjene informacije u postavljanju stomatološke dijagnoze. Dvodimenzionalni radiogrami daju nam djelomičan uvid u stvarne informacije trodimenzionalnih struktura, no poznavanje treće dimenzije i prostornih odnosa anatomskih struktura čine endodontski zahvat sigurnijim. Uvođenjem CBCT-a unaprijedilo se i poboljšalo postavljanje dijagnoze, kao i kvaliteta zahvata, a komplikacije tijekom i nakon zahvata svele su se na najmanju moguću razinu. Također, promijenio se pristup u razumijevanju endodoncije kao grane dentalne medicine te prema samoj endodontskoj terapiji. Metoda se pokazala korisnom u prikazu periapikalnih promjena koje na klasičnim RTG snimkama nije moguće vidjeti, otkrivanju internih i eksternih resorptivnih promjena te vertikalnih fraktura. Trodimenzionalna radiološka dijagnostika u usporedbi s dvodimenzionalnim dijagnostičkim metodama daje značajne prednosti te se proširuje na sve grane dentalne medicine. Ipak, ona koristi ionizirajuće zračenje i stoga nije bez rizika. Izlaganje pacijenta zračenju mora biti svedeno na minimalnu razinu prema principu ALARA sustava.

Ključne riječi: ALARA, CBCT, radiološka dijagnostika

TWO-DIMENSIONAL VERSUS THREE-DIMENSIONAL RADIOLOGICAL DIAGNOSTIC IN ENDODONTICS

SUMMARY

Radiographs are high-quality diagnostic tools that provide us with valuable information when making dental diagnosis. Two-dimensional radiographs offer a partial insight into the actual information on three-dimensional structures. However, knowledge about the third dimension and the spatial relations of anatomical structures makes endodontic surgery safer. The introduction of CBCT has improved and upgraded both the process of making dental diagnosis and the quality of procedure. Consequently, complications during and after the procedure have been reduced to a minimum. The approach to understanding of endodontics as a branch of dental medicine and to endodontic therapy itself has also changed. The method has proved to be useful in detecting periapical changes that cannot be seen on classic x-ray images, in detecting internal and external resorptive changes as well as vertical fractures. Three-dimensional radiological diagnostics in comparison to two-dimensional diagnostic methods has considerable advantages and its application has been extended to all branches of dental medicine. However, it uses ionizing radiation. Therefore, it is not without risk. The patients exposure to radiation must be reduced to a minimum according to the principle of the ALARA system.

Key words: ALARA, CBCT, radiological diagnostics

SADRŽAJ

1. UVOD 1
2. ORTOPANTOMOGRAF (2D RADIOLOGIJA) 3
2.1 Građa uređaja 4
2.2 Način djelovanja 5
2.3 Prednosti i nedostaci ortopantomografa 6
3. CBCT (3D RADIOLOGIJA) 7
3.1 Građa uređaja 8
3.2 Način djelovanja 9
3.3 Doza zračenja 10
3.4 Prednosti i nedostaci 11
4. PRIMJENA DVODIMENZIJSKE NASUPROT TRODIMENZIJSKOJ RADIOLOŠKOJ DIJAGNOSTICI U ENDODONCIJI 12
4.1 Dijagnostika periapikalnih procesa 13
4.2 Otkrivanje vertikalne frakture 15
4.3 Dijagnostika resorpcije korijena zuba 18
4.3.1 Interna resorpcija 18
4.3.2 Eksterna resorpcija 19
5. RASPRAVA 21
6. ZAKLJUČAK 23
7. LITERATURA 25
8. ŽIVOTOPIS 29

Popis skraćenica:

ALARA – eng. As Low As Reasonably Achievable (najniža izloženost ionizacijskom zračenju uz očuvanje dijagnostičke vrijednosti snimke)

CBCT – eng. Cone Beam Computer Tomography (Cone Beam kompjutorizirana tomografija)

3D - trodimenzionalno

2D - dvodimenzionalno

VFK – vertikalna fraktura korijena

1. UVOD

Uz klinički pregled, radiološka dijagnostika je neizostavni dio uvida u orofacijalne strukture i postavljanja dijagnoze u svim granama dentalne medicine. Dvodimenzijska radiološka dijagnostika u dentalnoj medicini prisutna je dugi niz godina te se koristi i danas. Ona nam daje djelomičan uvid u stvarne informacije trodimenzionalnih struktura, oblika i promjena. Primjena trodimenzijske radiološke dijagnostike, koja je prisutna posljednjih 30 godina, omogućila je bolji uvid u stanje i prikaz struktura u orofacijalnom području. Međutim, relativno velika količina zračenja ograničila je primjenu kompjutorizirane tomografije (CT-a) u dentalnoj medicini na slučajeve krajnje potrebe. Princip ALARA (as low as reasonably achievable) nije dozvoljavao primjenu trodimenzionalne (3D) CT dijagnostike u svakodnevnoj praksi dentalne medicine. Zbog tog principa pristupilo se pronalasku dijagnostičkog sredstva koje će objediniti prednosti CT dijagnostike i u isto vrijeme, pomoću smanjene doze zračenja, primijeniti nove i poboljšati postojeće dijagnostičke postupke te ih učiniti etički prihvatljivima. Primjenom CT uređaja na bazi koničnih zraka (CBCT), koje su usmjerene u usko područje, dobivamo smanjenu efektivnu dozu zračenja u odnosu na konvencionalni CT, točne kvalitativne i kvantitativne vrijednosti, visoku razlučivost detalja i jednostavnost u korištenju snimaka (1). U endodonciji je radiografski prikaz neizostavni dio liječenja koji se koristi preoperativno pri dijagnosticiranju odontogenih i neodontogenih patoza, veličine pulpne komorice, broja, oblika i zavijenosti kanala, intraoperativno za određivanje radne duljine, spajanje ili obliteraciju kanala te postoperativno za kontrolu punjenja kanala (2). Osim za operativne zahvate, koristi se i za dijagnosticiranje drugih promjena u orofacijalnom području. Trodimenzionalni prikaz omogućuje bolju vizualizaciju cjelokupne situacije; pacijenta možemo lakše upoznati s planom terapije te smanjiti pre i postoperativne komplikacije (1). Koristi se u gotovo svim granama dentalne medicine; za uvid u morfološke i anatomske varijacije, u dijagnostici patoloških procesa, planiranju implanto-protetskih zahvata, dijagnostici trauma, endodonciji itd.

U ovom radu bit će opisani osnovni principi djelovanja dvodimenzijskih i trodimenzijskih radioloških uređaja te će se uz suvremenu literaturu i kliničke slučajeve prikazati osnovne razlike, prednosti i nedostatke istih. Bit će navedene i doze zračenja, mogućnosti radiološkog dijagnosticiranja periapikalnih patoza, vertikalnih fraktura te resorpcije korijena.

2. ORTOPANTOMOGRAF (2D RADIOLOGIJA)

2.1 Građa uređaja

Ortopantomograf je dentalni RTG uređaj koji se u ordinaciji dentalne medicine koristi svakodnevno pri dijagnosticiranju dentalnih anomalija. Pripada skupini panoramske radiografije i prikazuje sliku čeljusti dimenzija 15 x 30 cm (3). Naziv dolazi od riječi »*orto*« - svaki dio slikan je u ortoradijalnoj projekciji, »*pan*« - obuhvaćena je cijela čeljust od zgloba do zgloba, »*tomo«* - slikanje u jednom sloju te »*gram*« - zapis. Ortopantomograf može biti analogni ili digitalni. Analogni uređaj sastoji se od pokretne rendgenske cijevi i kazete s filmom, a digitalni uređaj umjesto filma sadržava elektronički receptor. Detektor, odnosno film zajedno se s rendgenskom cijevi okreće oko pacijenta za vrijeme snimanja, nakon čega na monitoru nastaje digitalna slika, a radna stanica s pratećim softverom, pomoću brojnih alata za doradu i dokumentaciju, omogućuje obradu same slike (3). Tehnološkim napretkom došlo je do razvoja digitalne radiologije kojom se omogućilo smanjenje velike ekspozicijske doze i gubitak vremena u postupku liječenja zbog procedure u samom razvijanju filma. Ortopantomograf se temelji na gibanju izvora zračenja i nosača receptora slike u suprotnom smjeru oko lukova. Sustav, koji se sastoji od tri dijela; izvora zračenja s mjeračem vremena ekspozicije, senzora za registraciju rendgenskih zraka te računalnog ekrana i kamere, omogućuje prikaz rendgenske slike na ekranu. Za razliku od klasičnog filma, senzor za stvaranje digitalne slike pet je puta osjetljiviji na x-zrake, a sastoji se od malog (17 x 26 mm) receptorskog zaslona na kojem se događa fluorescencija. Optičkim vlaknima se informacija u obliku svjetla prenosi do kamere koja ga konvertira u električni signal, a na računalnom ekranu prikazuje se slika u obliku piksela. Rendgenske slike se nakon konverzije u digitalni oblik pohranjuju u računalu kao digitalne slike. Što je manji piksel, to je veća rezolucija (4).

2.2 Način djelovanja

Prije snimanja pacijent mora ukloniti ukosnice, umetke, češljeve, nakit, dentalne proteze ili druge predmete koji bi prilikom snimanja mogli stvoriti artefakt. Prilikom snimanja pacijent na sebi ima zaštitnu olovnu pregaču koja ima prednju i stražnju stranu, a njegov osnovni položaj je stojeći. Ako pacijent ne može stajati, snimanje se može provesti i sjedeći. Pacijentove ruke nalaze se na rukohvatima koji su ugrađeni u uređaj, vrh brade se oslanja na oslonac za bradu na kojem postoji zagrizna lulica, čelo priliježe u za to oblikovan oslonac, a vrat je lagano potisnut prema naprijed, kako bi se izbjeglo preklapanje kralježnice i prednjih segmenata dentalnih lukova (3). Referentne linije za pravilan položaj glave su frankfurtska horizontala (mora biti usporedna s podlogom) i mediosagitalna ravnina (okomita je na podlogu). Kako bi se izbjegao zračni filtar između jezika i nepca, prije same ekspozicije pacijent jezik treba široko prileći na prednji dio tvrdog nepca, s vrhom savijenim prema gore i natrag, te progutati slinu. Za vrijeme snimanja, koje traje između 15 i 20 sekundi, potrebno je držati pacijenta u točno određenom stabilnom položaju da ne dođe do pomaka koji bi uzrokovao deformaciju snimke i samim time utjecao na analizu slike i konačnu dijagnozu. Rendgenska cijev i nosač receptora slike koordinirano se rotiraju oko glave, tako da je cijev iza, a nosač ispred glave pacijenta. Ortopantomograf stvara slojevitu sliku upotrebljavajući tri odvojena centra rotacije. Tijekom ekspozicije centri rotacije se automatski i kontinuirano mijenjaju tako da se iz prvog centra slika lijeva polovica čeljusti, iz drugog frontalna regija, a iz trećeg desna polovica čeljusti (5).

Slika 1: Ortopantomogram. Preuzeto s dopuštenjem autora Juraja Bilića

2.3 Prednosti i nedostaci ortopantomografa

Prednosti ortopantomografa su široko područje primjene (ortodoncija, oralna kirurgija, endodoncija, parodontologija), prikaz struktura čeljusti i njihove morfologije, procjena gustoće kostiju itd. Izrada slike, ortopantomograma, jednostavna je i brza, stoga je jedna od najčešćih slikovnih metoda rutinskog pregleda u kliničkoj praksi (6). S druge strane, zbog dvodimenzionalnog prikazivanja trodimenzionalnih objekata često dolazi do geometrijske distorzije i superponiranja anatomskih struktura, čije ispravno dijagnosticiranje zahtijeva znanje i iskustvo terapeuta. Kao nedostatak se navodi i rezolucija ortopantomograma koja je manja od rezolucije intraoralnih snimaka, a strukture su prikazane uvećane u odnosu na njihovu stvarnu veličinu (4).

3. CBCT (3D RADIOLOGIJA)

3.1 Građa uređaja

Prototip CBCT-a izrađen je 1982. godine u Mayo Clinic Biodynamics Research Laboratoriju za potrebe angiografije, a za primjenu u dentalnoj medicini koristi se od 2001. godine (1).

Računalni tomograf s konusnim snopom (CBCT) je radiološki uređaj koji se sastoji od izvora konično usmjerenih rendgenskih zraka koje se nakon prolaska kroz objekt registriraju na dvodimenzionalnom detektoru. Dvodimenzionalni detektor mjerenja pretvara ionizirajuće zrake u električne signale, nakon čega računalo na temelju dobivenih podataka sintetizira sliku. Nju čine matriks slike i voksel (volumni element), unutar kojeg se analizom apsorpcijskih značajki stvara piksel (element slike) (3). Računalna tomografija s konusnim snopom (CBCT) daje neiskrivljenu trodimenzionalnu informaciju anatomskih struktura i patoloških promjena u području glave i vrata s nižom učinkovitom dozom zračenja od računalne (7).

Slika 2: CBCT. Preuzeta s dopuštenjem autora, izv. prof. dr. sc. Parisa Simeona

3.2 Način djelovanja

Prije snimanja pacijent treba ukloniti sav nakit, protezu i naočale. Tijekom snimanja se nalazi u sjedećem, ležećem ili stajaćem položaju (položaj pacijenta ovisi o vrsti uređaja). Stabilna fiksacija glave pacijenta vrlo je bitna kako bi se reducirali i eliminirali artefakti na dobivenim slikama. Neizostavna postavka prije samog početka snimanja je odabir preglednog polja (field of view) na kontrolnoj ploči, koji može biti različitih veličina: S (small), M (medium), L (large) i XL (extra large).

S polje (malo polje), veličine 50 x 50 mm, koristi se za planiranje zahvata u jednom kvadrantu. Osim zuba i pripadajućih struktura moguće je vidjeti i temporomandibularni zglob te dio antagonističnog kvadranta.

M polje (srednje polje), veličine 80 x 100 mm, pogodno je za pregled obje čeljusti, mandibularnog kanala, ramusa mandibule, maksilarnog sinusa i dijela nosa.

L polje (veliko polje), veličine 140 x 100 mm, koristi se kada je poželjan uvid u cjelokupan status gornje i donje čeljusti te pripadajućih temporomandibularnih zglobova.

XL polje (ekstra veliko polje), veličine 180 x 165 mm, koristi se za snimanje gornjeg djela cervikalne kralježnice te za područje cijelog oromaksilofacijalnog područja.

Rendgenske zrake, tijekom prolaska kroz različite vrste tkiva, različito se apsorbiraju. Sam princip rada CBCT uređaja temelji se upravo na mjerenju slabljenja (atenuacije) rendgenskih zraka nakon prolaska kroz tkivo, gdje zračenje slabi zbog apsorpcije i rasapa rendgenskih zraka. Takve atenuirane zrake, nakon prolaska kroz objekt snimanja, padaju na detektore koji mjere intenzitet zraka i proporcionalno njihovu intenzitetu pretvaraju ih u električne signale. Na temelju tih podataka, dobivenih od detektora, računalo sintetizira sliku. Rasponi stupnjeva atenuacije (apsorpcijske vrijednosti) izražavaju se u Hounsfieldovim jedinicama (HU) ili tzv. CT brojem. Raspon jedinica kreće se od -1000 do +3000. Tako, primjerice, voda ima vrijednost 0 HU, zrak -1000 HU, krv i masno tkivo od -120 do -50 HU, kost od 400 do 1000 HU, a caklina oko 3000 HU.

Snimanje traje manje od 30 sekundi i potrebna je samo jedna cirkularna rotacija. U roku od oko dvije minute nakon snimanja (toliko je potrebno računalu da rekonstruira sliku) na ekranu

se pojavljuje trodimenzionalna slika. Pomoću CBCT-a moguća je vizualizacija u različitim presjecima: sagitalnom, transverzalnom, kosom, volumnom i koronarnom (3).

3.3 Doza zračenja

Dvije najčešće razine zračenja kod dijagnostičke radiologije su ulazna površinska izloženost i efektivna doza. Efektivna doza je doza izmjerena na lokalnom tkivu, preračunata i raspodijeljena preko cijelog tijela. Jedinica efektivne doze radijacije izražena je jedinicom sievert (Sv), a za ulaznu površinsku izloženost koristi se jedinica gray (Gy) (9). Svaki stanovnik Republike Hrvatske u jednoj godini ne smije primiti efektivnu dozu ionizirajućeg zračenja višu od 1 mSv, dok su za medicinsko osoblje doze veće i iznose 20 mSv u godini dana. (3). Doze zračenja CBCT-a značajno su niže od onih proizvedenih konvencionalnim CT-om, ali veće su od doza proizvedenih tijekom dvodimenzionalnih slikovnih postupaka koji se koriste u dentalnoj medicini. Zbog relativno malih doza zračenja CBCT je metoda izbora za 3D snimanje u području maksilofacijalne regije (1). Od 1973. godine sinonim ALARA koristi se za određivanje optimizacije doza rendgenskih zraka. Za stomatologa princip ALARA uključuje obvezu da se doza zračenja za pacijenta i okolinu svede na najmanju moguću razinu (10). Prilikom radiološkog snimanja potrebno je prije svega odlučiti koju vrstu snimanja treba primijeniti i je li snimanje doista potrebno. Kad se to utvrdi, snimanje se mora učiniti s minimalnom dozom zračenja, a da se pritom postigne zadovoljavajuća kvaliteta pregleda (3).

Tablica 1. Kožne doze zračenja radioloških snimanja izražene u mikrosievertima (µSv). Prilagođeno prema: (3)

Radiološka pretraga:	**Doze u mikro Sievert-ima (µSv)**
Periapikalna snimka zuba	3,5
Zagrizna snimka zuba	5
Snimka svih zuba	30-80
CBCT	18-135 (ovisi o veličini polja)
MSCT	360

3.4 Prednosti i nedostaci

Prednost CBCT-a pripisuje se velikoj rezoluciji dobivenih snimki, zbog čega je kvaliteta ove dijagnostičke metode iznimna (3). CBCT je pokazao veću osjetljivost, točnost i specifičnost u odnosu na ortopantomogram. Otkriveno je da ima veću osjetljivost u svim područjima zuba, posebno u praznom anatomskom prostoru ili radiotransparentnijim strukturama koje imaju strogu povezanost s apeksom i periapikalnim područjem (11). Jedna od prednosti CBCT-a također je mogućnost pregleda slike u različitim presjecima i ravninama te prostorna orijentacija promatranog segmenta.

Nedostatak CBCT-a su veće doze zračenja od onih dvodimenzionalnih snimaka, nemogućnost preciznog prikazivanja unutarnje strukture mekih tkiva i lezija mekih tkiva te prisutnost različitih vrsta artefakata slika, uglavnom nastalih metalnim restauracijama (12). Veliki nedostatak je i njegova cijena, koja je znatno veća od one dvodimenzionalnih radioloških uređaja (3).

4. PRIMJENA DVODIMENZIJSKE NASUPROT TRODIMENZIJSKOJ RADIOLOŠKOJ DIJAGNOSTICI U ENDODONCIJI

4.1 Dijagnostika periapikalnih procesa

Glavna bolest povezana s infekcijom sustava korijenskog kanala je apikalni parodontitis. Riječ je o upali periapikalnog tkiva uzrokovanoj polimikrobnom infekcijom u sustavu korijenskog kanala. Klinička slika apikalnog parodontitisa ovisi o broju mikroorganizama, proizvodnji njihova metabolizma te vrsti i virulenciji bakterija ili drugih mikroorganizama. (13). Za otkrivanje periapikalnih patoloških procesa koristi se periapikalna radiografija koja u ranim stadijima daje nepouzdane rezultate zbog minimalne resorpcije periapikalne kosti, koja je zamaskirana susjednim anatomskim strukturama pa je na slici sam patološki proces nevidljiv ili minimalno vidljiv. Takvi nepouzdani rezultati mogu dovesti do nedoumica u dijagnozi ili do pogrešne dijagnoze uz prisutnost kliničkih znakova ili simptoma koji upućuju na ireverzibilni pulpitis ili nekrozu pulpe. Za razliku od klasične periapikalne radiografije, CBCT omogućava prikaz radiolucencije u periapikalnom području koja je vidljiva i posljedično otkrivena ranije nego na retroalveolarnoj snimci. Nadalje, pomoću 3D radiografije možemo procijeniti opseg, poziciju i stvarnu veličinu periapikalnih procesa (14).

Patel i suradnici (15) 2012. godine istraživali su prisutnost periapikalnih radiolucencija na pojedinim korijenima zuba s nekrotičnim pulpama koristeći konvencionalnu radiografiju i CBCT. U zubima s dijagnosticiranom nekrozom pulpe, simptomatskim apikalnim parodontitisom ili akutnim apikalnim apscesom CBCT slike otkrile su statistički veći broj radiolucencija (57,6%) od konvencionalnog radiograma (38,8%).

U odnosu na ortopantomogram, kod kojeg postoji 71% mogućnosti da se otkrije i dijagnosticira apikalni parodontitis, postotak otkrivanja kod CBTC snimki veći je čak za 10% i iznosi 84% (16).

Slika 3. U ovom slučaju pacijentu je ekstrahiran zub 25, no problem je i dalje prisutan. Na palpaciju gingive i sluznice iznad zuba 26 osjeća se lagana oteklina pa je učinjen kontrolni intraoralni radiogram (lijevo), koji nije pokazao periapikalne promjene. Središnja i desna CBCT snimka jasno ukazuju na periapikalnu promjenu. Preuzeto s dopuštenjem autora, izv. prof. dr. sc. Parisa Simeona

4.2 Otkrivanje vertikalne frakture

Vertikalna fraktura korijena je uzdužno orijentiran prijelom koji se proteže od korijenskog kanala do parodonta (Pitts & Natkin 1983). Vertikalne frakture pružaju neometan put bakterijama između usne šupljine, prostora korijenskog kanala i parodonta te posljedično uzrokuju gubitak parodonta i alveolarne kosti (Walton 1984). Prijelomi korijena najčešće su prisutni kod endodontski liječenih zuba. Predisponirajući faktori uključuju preopširnu preparaciju korijena i prevelike sile koje se primjenjuju tijekom samog punjenja materijalom za punjenje korijenskog kanala (Cohen i suradnici 2003). Kod neendodontski liječenih zuba VFK se može javiti kao rezultat apikalnog širenja koronarne pukotine u radikularni dio dentina (Hiatt 1973.) (17).

Klinički znakovi i simptomi ne moraju biti specifični, napose kod nepotpune frakture. Na temelju kliničke slike kod koje su prisutni bolovi i oticanje, pomoću detaljne stomatološke anamneze i radioloških znakova koji pokazuju prisutnost izoliranog lokalnog dubokog parodontnog džepa, periapikalnih i lateralnih prosvjetljenja povezanih s korijenom te halo efekta lateralne radiolucencije, možemo dobiti mnoštvo informacija koje ukazuju na mogućnost VFK-a (18).

U istraživanju koje je provodio Varshosaz 2010. godine uspoređivala se dijagnostička točnost konvencionalnog radiografa i CBCT slikovnog prikaza u dijagnosticiranju vertikalne frakture korijena (19). 50 od 100 zuba bilo je podvrgnuto VFK-u i zatim postavljeno u suhu čeljust. Za sve zube urađeno je 3D skeniranje, a za potrebe kontrolne slike korišteni su konvencionalni radiogrami. Sve su slike ocijenjene od strane šestero promatrača koji su utvrdili prisutnost prijeloma korijena pomoću bodovne ljestvice ocjene pouzdanosti od 1 do 5. Srednja površina ispod krivulje (Az) za CBCT bila je 0,91, a površina za konvencionalnu radiografiju 0,64. Razlika u modalitetima bila je statistički značajna. Tako se, naime, pokazalo da je CBCT značajno bolji od konvencionalne periapikalne radiografije za dijagnozu vertikalnih prijeloma korijena in vitro.

Da bi se ex vivo usporedila dijagnostička točnost CBCT-a s periapikalnom radiografijom u otkrivanju umjetno pripremljenih nepotpunih i potpunih vertikalnih prijeloma korijena u prisustvu punjenja korijena gutaperke, Patel i suradnici (20) su 2013. godine proveli istraživanje u kojem su 20 humanih premolara i molara prije induciranog VFK-a snimili

CBCT uređajem. Ti su zubi ponovno snimljeni i skenirani CBCT-om nakon induciranja nepotpunih i potpunih vertikalnih fraktura korijena. Gutaperka odgovarajuće veličine ubačena je u pripremljeni korijenski kanal prije svakog snimanja CBCT-om i periapikalnom radiografijom. Rezultati istraživanja pokazali su da periapikalni radiografi i CBCT nisu precizni u otkrivanju VFK-a. Artefakti uzrokovani punjenjem gutaperkom najvjerojatnije su rezultirali netočnošću ovog sustava unatoč trodimenzionalnoj naravi rekonstruiranja slike.

Iako postoje slučajevi gdje usporedbom 2D i 3D radioloških metoda ne dobivamo značajne razlike, brojne studije pokazuju da 3D dijagnosticiranje postiže preciznije dijagnoze fraktura korijena u usporedbi s konvencionalnim rendgenskim zračenjem. Rezultat studije ukazuje na to da točnost određivanja fraktura koristeći CBCT snimanje iznosi između 86% i 92%, usporedno sa 66-74% pri korištenju retroalveolarnog snimanja (20).

(a)

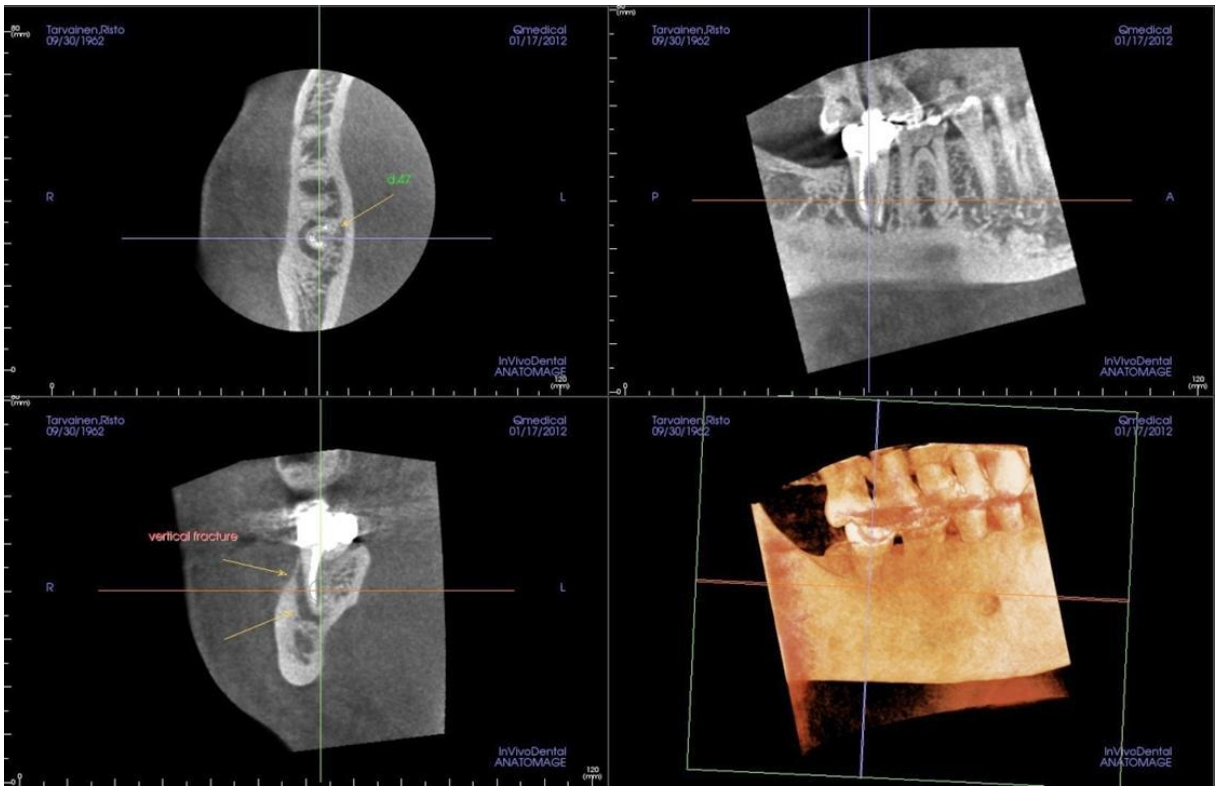

(b)

Slika 4. Zub 47, endodontski postupak načinjen 2008. Stalna preosjetljivost (ne prevelika) na zagriz. Slika (a) prikazuje intraoralni radiogram, fraktura nije vidljiva, dok je na slici (b) vidljiva VFK. Preuzeto s dopuštenjem autora, izv. prof. dr. sc. Parisa Simeona

4.3 Dijagnostika resorpcije korijena zuba

Resorpcija korijena je stanje koje rezultira progresivnim gubitkom tvrdog zubnog tkiva uslijed fizioloških, patoloških ili idiopatskih razloga. Može biti unutarnja (interna) i vanjska (eksterna). Dijagnoza može biti otežana/komplicirana, a liječenje zahtjevno. Razumijevanje patologije zubnog tkiva od presudnog je značaja za razumijevanje zašto i kada se resorpcija pojavljuje i koje su dijagnostičke i kliničke metode najbolje za rano otkrivanje iste (21).

4.3.1 Interna resorpcija

Interna resorpcija korijena je progresivno uništavanje intraradikularnog dentina i dentinskih tubula duž srednje i apikalne trećine korijenskog kanala kao rezultat osteoblastične aktivnosti (22). Obično je asimptomatska, polagano napreduje, a najčešće se otkriva kao slučajan nalaz na radiogramu (23). Kod početne resorpcije kao posljedica vaskularne granulacije unutar zuba, koja prosijava kroz vidljivi dentin, pojavljuje se ružičasta točka u cervikalnoj trećini zuba. Ona je obično prvi klinički znak koji uočava pacijent ili stomatolog, a bez kliničkog uočavanja unutarnja resorpcija ostaje bezbolna i nezamijećena dok ne počne uzrokovati parodontne ili pulpne simptome. Radiografski je vidljiva kao okrugla ili ovalna, dobro ograničena radiolucentna promjena lokalizirana u cervikalnom dijelu, ali se može uočiti i u bilo kojem drugom dijelu korijena. Nepravovremenim otkrivanjem interne resorpcije prognoza je loša, pa je od izuzetne važnosti promjenu radiološki dijagnosticirati u ranom stadiju kako bi se izbjegle hitna pulpektomija i progresija stanja. Dijagnoza pomoću konvencionalnih postero-anteriornih snimaka je teška i zahtijeva radiografske snimke iz više kutova (23). Uporaba CBCT-a pomaže kliničaru u donošenju dijagnoze, odluke i u određivanju plana terapije te daje dodatne važne informacije o lokaciji i prirodi resorptivnog defekta u usporedbi s konvencionalnim 2D radiogramima. Nalaz CBCT-a modificira planiranje terapije i tehniku endodontskog nekirurškog i kirurškog zahvata (24, 25).

4.3.2 Eksterna resorpcija

Eksterna resorpcija počinje na površini korijena kao rezultat odontoklastične aktivnosti u cervikalnom području i ima progresivan karakter. Na pulpu utječe tek u kasnijoj fazi. Etiologija i patogeneza vanjske resorpcije nisu u potpunosti razumljive, no mogući predisponirajući čimbenici su ortodontsko liječenje, trauma, unutarnje izbjeljivanje, oštećeni cemento-caklinski spoj, bruksizam i hipoksija. Resorpcija trajnih zuba je nepovoljna i može dovesti do ireverzibilnog oštećenja te posljedično tome do gubitka zuba. "Ružičasta mrlja" često je prvi klinički znak (26). Budući da liječenje resorpcije može biti vrlo složen i nepredvidljiv postupak, točan prikaz je krucijalan za dijagnozu i plan liječenja. Eksterna resorpcija obično se dijagnosticira pomoću radioloških metoda, među kojima se najčešće koriste klasični dvodimenzionalni rendgenogrami i CBCT. Studije su pokazale da konvencionalna intraoralna radiografija nije pouzdana tehnika za otkrivanje vanjske resorpcije korijena u njegovim ranim fazama. Konvencionalni radiogram daje točan i potpun prikaz lezije u meziodistalnom, no ne i u bukolingvalnom smjeru (treća dimenzija) (27). Uz navedeno, ne mogu se identificirati točan opseg i lokacija resorpcijskog prodora. Ograničenja konvencionalnih radiograma mogla bi rezultirati kasnijom dijagnozom eksterne upalne resorpcije korijena, a zatim i gubitkom zuba. CBCT daje pouzdanu i točnu metodu dijagnosticiranja artificijelno stvorenih upalnih oštećenja resorpcije korijena (23).

Tassoker (28) je između 2013. i 2017. godine na Stomatološkom fakultetu Sveučilišta Necmettin Erbakan u turskoj Konyi pomoću CBCT-a istraživao utjecaj impaktiranog trećeg molara kao faktora rizika za eksternu resorpciju korijena drugog molara. Pacijenti su bili podvrgnuti CBCT pretrazi iz dijagnostičkih razloga (kirurško uklanjanje trećih kutnjaka, ortodontska procjena itd.).

Analizirano je 200 pacijenata, a od 200 impaktiranih trećih kutnjaka njih 42 (21%) je pokazalo vanjsku resorpciju korjena. Zaključio je da maksilarni treći kutnjaci, distoangularni i vertikalni položaj mandibularnih trećih kutnjaka ne utječu na vanjsku resorpciju, a mezioangularni i horizontalni položaj te impaktirani mandibularni treći molar mogu uzrokovati eksternu resorpciju korijena drugog molara.

U istraživanju potencijalnih predisponirajućih faktora Hethersay (29) je otkrio da je ortodontsko liječenje procentualno u najvećoj mjeri predisponirajući faktor za vanjsku resorpciju zuba. Postotak je iznosio 24,1%. Najčešće zahvaćeni zubi bili su maksilarni očnjaci i sjekutići te mandibularni prvi molari. Na drugom mjestu nalazila se dentalna trauma, u 15,1% pacijenata, i to pretežito na centralnim sjekutićima. Unutarnje izbjeljivanje prema Hethersayu u 13,6% slučajeva potvrđeno je kao predisponirajući faktor za vanjsku resorpciju (29). Oštećenja mogu nastati primjenom 30% vodikovog peroksida koji prilikom unutarnjeg izbjeljivanja izlazi iz kavuma pulpe preko dentinskih kanalića na površinu zuba i često se slučajno dijagnosticira na radiogramu kao asimetrična radiolucencija s hrapavim i nepravilnim rubovima u cervikalnoj regiji zuba. Kako bismo bili sigurni da se lezija nalazi na vanjskoj strani korijena, obris korijenskih kanala mora biti vidljiv i netaknut (26).

5. RASPRAVA

Bez radiološke dijagnostike zahvat u endodonciji je otežan, stoga se u svrhu olakšavanja dijagnosticiranja i postupka koriste dvodimenzionalni i trodimenzionalni radiološki sustavi. Ortopantomograf je RTG uređaj koji se u ordinaciji dentalne medicine koristi svakodnevno pri dijagnosticiranju dentalnih anomalija (3). Zbog lakog rukovanja, brzine izrade digitalne fotografije, pristupačne cijene i niže doze zračenja od CBCT-a postao je jedna od najčešćih slikovnih metoda rutinskog pregleda u kliničkoj praksi (6). Ipak, zbog dvodimenzionalnog prikaza trodimenzionalnih objekata često dolazi do geometrijske distorzije i superponiranja anatomskih struktura, čije ispravno dijagnosticiranje zahtijeva znanje i iskustvo terapeuta. Kao nedostatak navodi se još rezolucija ortopantomograma koja je manja od rezolucije intraoralnih snimki, a strukture su prikazane uvećane u odnosu na njihovu stvarnu veličinu (4). Pojavom CBCT-a, koji je zbog svoje osjetljivosti, točnosti i specifičnosti u odnosu na ortopantomogram zauzeo važno mjesto u svim granama dentalne medicine, postavljanje dijagnoze, kvaliteta zahvata i nepoželjne komplikacije sveli su se na najmanju moguću mjeru (11). Zbog trodimenzionalnog prikaza patoloških promjena, anatomije kosti i mogućnosti planiranja zahvata sa svim potrebnim izmjerama, razjašnjeni su brojni slučajevi nejasne kliničke slike. CBCT nam omogućuje vizualizaciju snimaka po presjecima u sve tri dimenzije, prikaz jednog željenog sloja u svim presjecima, kao i 3D volumni prikaz. U endodonciji je olakšano očitanje okolnih struktura, položaja zuba i korijena prema okolnim strukturama, nagiba zuba, dijagnosticiranje periapeksnih patoza, resorpcija, fraktura, pronalaska kanala, kao i kontrola kvalitete punjenja kad je dvodimenzionalni prikaz diskutabilan. S obzirom na to da se prilikom CBCT snimanja pacijent izlaže visokom stupnju ionizacijskog zračenja, primjena treba biti strogo indicirana i propisana samo za slučajeve kod kojih informacija dobivena pomoću konvencionalnih dvodimenzijskih snimaka nije dovoljna za točnu dijagnozu i plan liječenja odabranog zuba. Radiološka procedura trebala bi se provesti s minimalnom dozom zračenja (10).

6. ZAKLJUČAK

Dvodimenzijska dijagnostika je zlatni standard u pružanju osnovnih dijagnostičkih informacija uz poštovanje njenih limita. Zbog manje emanirane i primljene doze zračenja i manje cijene dvodimenzijska dijagnostika ima prednost u svakodnevnoj kliničkoj praksi. Uvođenjem modernih materijala, tehnika te novih saznanja u modernoj stomatologiji povećala se potreba za mnogo jačim dijagnostičkim alatom – trodimenzijskom slojevitom radiološkom dijagnostikom uobličenom u CT uređaj s optimalnom kvalitetom slika, a mnogo manjom dozom potrebnog zračenja. CBCT nudi precizniju i vidljiviju anatomiju kosti i morfologiju endodontskog sustava vidljivu na više presjeka u svim detaljima. CBCT omogućuje pouzdaniji trodimenzijski pogled na patološke promjene, frakture, resorpciju te planiranje endodontskog i kirurškog zahvata sa svim potrebnim mjerenjima.

7. LITERATURA

1. Lauc T. 3D diagnostic in orofacial medicine. Medical Sciencies. 2012;38:127-52.

2. Scarfe WC, Levin MD, Gane D, Farman AG. Use of Cone Beam Computer Tomography in Endodontics. Int J Dent. 2009;2009:634567.

3. Krolo I, Zadravec D. Dentalna radiologija. Zagreb: Medicinska naklada; 2016.

4. Malčić A. Radiologija u endodonciji. Sonda. 2004;6(10):77-81

5. Marotti M. Osnove radiologije za stomatologe. Sonda. 2003; 5(8-9): 33-9.

6. Tang Z, Liu X, Chen K. Comparison of digital panoramic radiography versus cone beam computerized tomography for measuring alveolar bone. Head Face Med. 2017; 13: 2.

7. Patel S, Durack C, Abella F, Shemash H, Roig M, Lemberg K. Cone beam computed tomography in Endodontics-review. Int Endod J. 2015;48(1):3-15.

8. Brooks SL. Radiation Doses of Common Dental Radiographic Examinations:A Review. Acta Stomatol Croat. 2008;42(3):207-17.

9. Stopsack KH, Cerhan JR. Cumulative Doses of Ionizing Radiation From Computed Tomography: A Population-Based Study. Mayo Clin Proc. 2019;94(10):2011-21.

10. Berkhout WE. The ALARA-principle. Backgrounds and enforcement in dental practices. Ned Tijdschr Tandheelkd. 2015;122(5):263-70.

11. Bonfanti E, Maddalone M, Pellegatta A, Citterio CL, Baldoni M. Digital Orthopantomography vs Cone Beam Computed Tomography-Part 2: A CBCT Analysis of Factors Influencing the Prevalence of Periapical Lesions. J Contemp Dent Pract. 2019;20(6):664-9.

12. Kamburoğlu K, Use of dentomaxillofacial cone beam computed tomography in dentistry. World Journal of Radiology. 2015; 7(6): 128–30.

13. P.N.R. Nair. Pathogenesis of Apical Periodontitis and the Causes of Endodontic Failures. Crit Rev Oral Biol Med. 2004;15(6):348-81.

14. Patel S, Dawood A, Ford TP, Whaites E. The potential applications of cone beam computed tomography in the management of endodontic problems. Int Endod J. 2007;40(10):818-30.

15. Abella F, Patel S, Durán-Sindreu F, Mercadé M, Bueno R, Roig M. An evaluation of the periapical status of teeth with necrotic pulps using periapical radiography and cone-beam computed tomography. Int Endod J. 2014;47(4):387-96.

16. De Paula Silva FW, Wu MK, Leonardo MR, da Silva LA, Wesselink PR. Accuracy of Periapical Radiography and Cone-Beam Computed Tomography Scans in Diagnosing Apical Periodontitis Using Histopathological Finding as a Gold Standard. J Endod. 2009;35(7):1009-12.

17. Brady E, Mannocci F, Brown J, Wilson R, Patel S. A comparison of cone beam computed tomography and periapical radiography for the detection of vertical root fractures in nonendodontically treated teeth. Int Endod J. 2014;47(8):735-46.

18. Edlund M, Nair MK, Nair UP. Detection of vertical root fractures by using cone-beam computed tomography: a clinical study. J Endod. 2011;37(6):768-72.

19. Varshosaz M, Tavakoli MA, Mostafavi M, Baghban AA. Comparison of conventional radiography with cone beam computed tomography for detection of vertical root fractures: an in vitro study. J Oral Sci. 2010;52(4):593-7.

20. Hassan B, Metska ME, Ozak AR, van der Stelt P, Wasselink PR. Detection of

vertical root fractures in endodontically treated teeth by a cone beam computed tomography scan. J Endod. 2009;35(5):719–22.

21. Darcey J, Qualtrough A. Root Resorption: Simplifying Diagnosis and Improving Outcomes. Prim Dent J. 2016;5(2):36-45.

22. Patel S, Ricucci D, Durak C, Tay F. Internal root resorption: a review. J Endod. 2010;36(7):1107-21.

23. Janathan EE. Comparison of Endodontic Treatment Planning with CBCT and Periapical Radiography. Chicago: University of Illinois; 2012. p. 11-2.

24. Takita T, Tsurumachi T, Ogiso B. Endodontic treatment of a maxillary lateral incisor with a perforating internal resorption by using cone beam computed tomography as a diagnostic aid: a case report. Quintessence Int. 2011;42(9):745-52.

25. Bhuva B, Barnes JJ, Patel S. The use of limited cone beam computed tomography in the diagnosis and management of a case of perforating internal root resorption. Int Endod J. 2011;44(8):777-86.

26. Patel S, Kanagasingam S, Pitt Ford T. External Cervical Resorption: A review. J Endod. 2009;35(5):616-25.

27. Patel S, Foschi F, Mannocci F, Patel K. External cervical resorption: a three-dimensional classification. Int Endod J. 2018;51(2):206-14.

28. Tassoker M. What Are the Risk Factors for External Root Resorption of Second Molars Associated With Impacted Third Molars? A Cone-Beam Computed Tomography Study. J Oral Maxillofac Surg. 2019;77(1):11-7.

29. Heithersay GS. Invasive cervical resoprtion: an analysis of potential predisposing factors. Quintessence Int. 1999;30(2):83-95.

8. ŽIVOTOPIS

Sara Kramberger rođena je 30. lipnja 1993. godine u Zagrebu. Osnovnu školu završila je u Murskoj Soboti, nakon čega upisuje Gimnaziju Franca Miklošiča u Ljutomeru, koju završava 2012. godine. Iste godine upisuje Veterinarski fakultet u Zagrebu te joj se nakon završene prve godine pruža prilika za ostvarenjem dugogodišnje želje i upisuje Stomatološki fakultet Sveučilišta u Zagrebu.