

Terapija zubi s nezavršenim rastom korijena

Dumlija, Petra

Master's thesis / Diplomski rad

2015

Degree Grantor / Ustanova koja je dodijelila akademski / stručni stupanj: **University of Zagreb, School of Dental Medicine / Sveučilište u Zagrebu, Stomatološki fakultet**

Permanent link / Trajna poveznica: <https://um.nsk.hr/um:nbn:hr:127:758708>

Rights / Prava: [Attribution-NonCommercial-NoDerivs 3.0 Unported / Imenovanje-Nekomercijalno-Bez prerada 3.0](#)

Download date / Datum preuzimanja: **2024-07-24**



Repository / Repozitorij:

[University of Zagreb School of Dental Medicine Repository](#)



SVEUČILIŠTE U ZAGREBU
STOMATOLOŠKI FAKULTET

Petra Đumlija

**TERAPIJA ZUBI S NEZAVRŠENIM RASTOM
KORIJENA**

DIPLOMSKI RAD

Zagreb, srpanj 2015.

Rad je izrađen na Zavodu za dječju i preventivnu stomatologiju Stomatološkog fakulteta u Zagrebu.

Mentor: doc. dr. sc. Walter Dukić, Zavod za dječju i preventivnu stomatologiju Stomatološkog fakulteta u Zagrebu

Lektor teksta na hrvatskom jeziku: Anastazija Komljenović, prof.

Adresa: Riječka 5, 10410 Velika Gorica

Mobitel: 091/564-9640

Lektor teksta na engleskom jeziku: Michelle Filip, dipl. ang.

Adresa: Dolenska 16, Lukavec, 10412 Donja Lomnica

Mobitel: 097/700-8504

Rad sadrži:

- 44 stranice
- 6 slika
- 2 tablice
- 1 CD

Zahvaljujem mentoru doc. dr. sc. Walteru Dukiću na prenesenom znanju i pomoći pri izradi diplomskog rada.

Hvala mojim kolegicama na prekrasnim trenucima koje smo doživjele tijekom studija i koje ću pamtiti cijeli svoj život.

Posebno zahvaljujem mami i Josipu na bezuvjetnoj ljubavi i podršci!

„Svakog dana, u svakom pogledu, sve više napredujem!“

Emile Coué

SADRŽAJ

1. UVOD	1
2. RAST I RAZVOJ KORIJENA	2
3. PATOLOGIJA RASTA KORIJENA.....	4
4. APEKSIFIKACIJA	6
4.1. MATERIJALI	6
4.1.1. MINERALNO-TRIOKSIDNI AGREGAT (MTA).....	6
4.1.2. KALCIJ HIDROKSID (Ca(OH) ₂).....	8
4.2. TERAPIJSKI POSTUPAK	10
4.3. USPJEH ILI NEUSPJEH APEKSIFIKACIJE	11
5. TERAPIJSKI POSTUPCI NA VITALNIM ZUBIMA	13
5.1. DIREKTNO PREKRIVANJE PULPE (DPP)	13
5.2. PULPOTOMIJA	15
6. TERAPIJSKE MOGUĆNOSTI ZBRINJAVANJA NEDOSTATKA ZUBA.....	17
7. PREVENTIVNI POSTUPCI	19
7.1. PREVENCIJA NASTANKA KARIJESNE LEZIJE.....	19
7.1.1. PREHRANA	19
7.1.2. ORALNA HIGIJENA.....	20
7.1.3. FLUORIDI.....	22
7.1.4. PEČAĆENJE FISURA	25

7.2. PREVENCIJA TRAUMATSKIH OZLJEDA – SPORTSKI ŠTITNICI ZA USTA	29
7.2.1. KONFEKCIJSKI ŠTITNICI.....	29
7.2.2. DJELOMIČNO PRILAGODLJIVI ŠTITNICI.....	30
7.2.3. INDIVIDUALNI ŠTITNICI	31
9. ZAKLJUČAK	36
10. SAŽETAK	37
11. SUMMARY	38
12. LITERATURA.....	39
13. ŽIVOTOPIS	44

POPIS SKRAĆENICA I AKRONIMA

MTA mineralno-trioksidni agregat

DPP direktno prekrivanje pulpe

Ca(OH)₂ kalcij hidroksid

EDTA etilendiamintetraoctena kiselina

APF zakiseljeni preparat fluora

CaF₂ kalcij fluorid

NaF natrij fluorid

RTG rendgenska snimka

TGF transformirajući čimbenik rasta

BMF koštani morfogogenetski protein

NaOCl natrij hipoklorit

1. UVOD

Prerani gubitak mladih trajnih zubi predstavlja veliki problem u javnom zdravlju. Gubitak mladih trajnih zubi ima negativni utjecaj na psihosocijalni razvoj djeteta, stabilnost cijelog stomatognatog sustava, razvoj orofacijalnih struktura, te na estetiku, funkciju i fonetiku. Stoga je to upravo problematika kojom se bave brojni istraživački timovi s ciljem unaprjeđenja terapijskih postupaka i materijala koji bi takvo stanje spriječili.

Koji to etiološki čimbenici ugrožavaju vitalitet tek izniklih mladih trajnih zubi? Utječe li gubitak vitaliteta na rast i razvoj korijena? Kakva je dugoročna prognoza zubi s nezavršenim rastom korijena? Postoje li neki terapijski postupci kojima možemo potaknuti cijeljenje pulpe i osigurati apeksogenezu? Što je to apeksifikacija? To su samo neka od brojnih pitanja koja se nameću kroz raspravu o ovoj temi.

Cilj ovog diplomskog rada je istaknuti važnost pravovremene dijagnostike i primjene ispravnih terapijskih postupaka kojima možemo spasiti naizgled izgublenu žvačnu jedinicu i osigurati pravilan razvoj i funkciju stomatognatog sustava, a samim time i doprinijeti cjelokupnom zdravlju ljudskog organizma.

2. RAST I RAZVOJ KORIJENA

Spoznaje o razvoju korijena zuba potrebne su za razumijevanje patoloških procesa tvrdih zubnih tkiva pa one utječu na određivanje mjera zaštite zuba te na odabir ispravnog terapijskog postupka (1).

Reparacija i regeneracija oštećenih struktura nakon trauma ili upalnih procesa određena je razvojnim osobitostima pojedinih struktura i bit će moguća samo u slučajevima kada su nakon ozljede sačuvana ona tkiva ili stanice iz kojih se pojedino zubno tkivo razvija (2).

Formiranje korijena zuba započinje u trenutku kad dentinogeneza i amelogeneza dosegnu razinu cervikalne petlje, spojište unutarnjeg i vanjskog caklinskog epitela. Proliferacijom cervikalne petlje nastaje Hertwigova epitelna korijenska ovojnica koja osigurava poticaje za diferencijaciju odontoblasta i na taj način djeluje kao predložak za formiranje korijena (3).

Prvi tanki formirani sloj dentina naziva se dentinski ogrtač, fibrilarne je građe. Vlakna su argirofilna, a zovu se Korffova vlakna. Smjer i veličina kolagenih vlakana u dentinskom ogrtaču razlikuje se od vlakana u kasnije formiranom cirkumpulpnom dentinu (1).

Na početku stvaranja korijenskog dentina, unutarnji, stanični sloj Hertwigove epitelne korijenske ovojnice sintetizira i izlučuje proteine. S vremenom Hertwigova epitelna ovojnica zadobiva fenestracije kroz koje prodiru stanice zubnog folikula i dodiruju površinu korijena. U dodiru s proteinima sličnim caklini, ektomezenhimalne se stanice diferenciraju u cementoblaste i počinju stvarati cementoid (4). Cementoid

je organski matriks cementa, a sastoji se od osnovne tvari i kolagenih vlakana. Primarni cement se stvara prije nicanja zuba i on je acelularan, za razliku od sekundarnog koji nastaje nakon erupcije i on je celularan. Stvaranje celularnog cementa koji prekriva apikalni dio korijena zuba, razlikuje se u tome što ektomezenhimalne stanice ostaju ugrađene u cement u odnosu na acelularni cement.

Preostali dijelovi parodonta stvaraju se iz ektomezenhimalnih stanica zubnog folikula smještenih lateralno od cementa. Neke se diferenciraju u parodontne fibroblaste i stvaraju vlakna parodontnog ligamenta, a druge u osteoblaste koji stvaraju pravu alveolarnu kost u koju se sidre parodontna vlakna (4).

Produljivanjem Hertwigove ovojnice savija se njezin donji rub prema sredini i tako nastaje epitelna dijafragma. Formiranjem epitelne dijafragme ograničena je izgradnja korijenskog dentina jer ona zatvara primarni apikalni otvor. Korijeni višekorijenskih zubi nastaju tako da se rubovi Hertwigove ovojnice počinju približavati i tvoriti tzv. epitelne jezike koji dodirom sraščuju i dijele primarni apeksni otvor u dva ili tri sekundarna (2).

Formiranje otvora na apeksu zuba s vitalnom zubnom pulpom naziva se apeksogeneza (3).

3. PATOLOGIJA RASTA KORIJENA

Otvoren apeks prisutan je kod korijena u razvoju dok se apikalni dio ne zatvori, a to traje otprilike tri godine nakon nicanja (1). Ako nema pulpne ili periapikalne bolesti, tako otvoreni apeks je uobičajena pojava. Međutim, ako pulpa postane nekrotična prije nego se završi rast korijena, formacija dentina se usporava, a razvoj korijena je zaustavljen (3). Nastali korijen je kratak, s tankim i oslabljenim dentinskim stijenkama. Stijenke korijena mogu divergirati, biti paralelne ili lagano konvergirati, ovisno o stadiju razvoja korijena. Apeks je širok i bez konstrikcije. Otvoreni apeks može se također razviti kao rezultat ekstenzivne resorpcije prethodno razvijenog apeksa nakon ortodontskog tretmana ili jake periapikalne upale. Otvoreni apeks je izazov za tretman pulpne ozljede. Kada apeks nije zatvoren, ne mogu se primijeniti rutinski postupci tretmana korijenskog kanala, stoga je rezultat tretmana nepredvidljiv.

Ovisno o vitalitetu zahvaćene pulpe, postoje dva moguća rješenja - apeksifikacija (medikamentima potaknuto zatvaranje vrška korijena avitalnih zuba) i apeksogeneza (terapija kod vitalne pulpe) (5).

Dijagnoza i plan terapije

Pažljiva procjena slučaja i pravilna pulpna dijagnoza od izuzetne su važnosti u terapiji zuba u razvoju s ozljedom pulpe. Klinička procjena stanja pulpe zahtijeva klinički i radiološki pregled.

Pri planiranju terapije treba razmotriti stanje pulpe i stupanj razvoja korijena zuba (3). Ako je dijagnoza pulpe reverzibilni pulpitis, odgovarajući tretman je

terapija vitalne pulpe kojom se osigurava apeksogeneza, bez obzira na stupanj razvoja zuba. Ovisno o stupnju oštećenja pulpe, može se indicirati prekrivanje pulpe, parcijalna pulpotomija po Cveku ili cervikalna pulpotomija. Ako je dijagnoza ireverzibilni pulpitis ili pulpna nekroza, odgovarajuća terapija određuje se prema stupnju razvoja korijena zuba. Ako je razvoj korijena kompletan i apeks zatvoren, može se primijeniti konvencionalna terapija korijenskog kanala. Međutim, kada je razvoj korijena nekompletan, prije punjenja treba se stimulirati zatvaranje vrška korijena (3, 5).

4. APEKSIFIKACIJA

Apeksifikacija je poticanje stvaranja kalcifikacijske ili umjetne barijere kod otvorenog apeksa (3). Apeksifikacija uključuje odstranjivanje nekrotične pulpe, čišćenje kanala te postavljanje antimikrobnog medikamentoznog uložka. Kritični faktor u formiranju apikalne barijere je čišćenje korijenskog kanala i uspostavljanje potpunog brtvljenja koronarnog dijela.

Najčešće korišteni materijali za indukciju zatvaranja apeksa su kalcij hidroksid i mineralno-trioksidni agregat (MTA) (5).

4.1. MATERIJALI

4.1.1. MINERALNO-TRIOKSIDNI AGREGAT (MTA)

Kemijski sastav MTA-a čine dikalcij silikat, trikalcij silikat, trikalcij aluminat, tetrakalcij aluminoferrat, kalcij sulfat dihidrat i bizmut oksid (6). Postoje dva tipa MTA-a: bijeli i sivi tip. Bijeli tip ima finije čestice, homogenije strukture, veličine od 1 do 30 μm za razliku od sivog tipa čije su čestice veličine od 1 do 10 μm .

MTA se stvrdnjava reakcijom hidracije koja svoju prvu fazu završava nakon tri do četiri sata, a konačno sazrijevanje strukture i rast otpornosti prema lomu materijal postiže tijekom dužeg razdoblja koje može trajati dvadesetak dana (5). Reakcija vezanja ide u nekoliko faza. Početna faza je hidracija dikalcij i trikalcij silikata pri čemu dolazi do stvaranja kalcij hidroksida i hidriranog oblika kalcijevog silikata. Oni tvore koloidnu gel masu u kojoj minerali otopljeni u vodi i njihovi

hidrirani produkti tvore mrežu kristala. Između kristala nalazi se amorfna struktura prožeta porama kroz koje cirkulira slobodna voda.

U sustavima prašak/voda MTA se miješa u omjeru 3:1, a u sustavu pasta/pasta potrebno je odmjeriti jednake količine obiju pasta. S obzirom da reakcija vezanja je hidracija, dovoljna količina vode mora biti prisutna u materijalu, ali i oko njega, što ga čini idealnim materijalom za rad u ustima. Vrijeme miješanja trebalo bi biti kraće od četiri minute zbog mogućnosti dehidracije (7).

MTA je biokompatibilan i bioinduktivan materijal. Prema različitim istraživanjima ta svojstva MTA su posljedica otpuštanja kalcijevih iona iz strukture MTA-a i formiranja kalcijevih kristala na površini dentina te aktivacije enzimatskih i prekursorskih sustava u organizmu koji su odgovorni za povećanje stanične aktivnosti i cijeljenja (8, 9). MTA djeluje induktivno na metabolizam stanica, potiče cementogenezu, osteogenezu i proliferaciju svih stanica, a ne izaziva upalni odgovor organizma (10).

Nakon miješanja MTA-a pH vrijednost iznosi 10.2, a tri sata nakon miješanja povećava se na 12.5 (5). Visoki pH potiče aktivnost alkalne fosfataze. Nakon postavljanja MTA-a, preporuka je staviti ispun od stakleno-ionomernog cementa bez kondicioniranja površine. Na taj način se izbjegava kontakt koncentrirane slobodne poliakrilne kiseline i MTA-a. Kiseline koje se koriste za pripremu površine tvrdih zubnih tkiva (poput poliakrilne ili ortofosforne kiseline) ulaze u strukturu MTA-a i otapaju kristale povećavajući poroznost.

Indikacije za primjenu MTA-a jesu (5):

- a) zatvaranje perforacija na korijenu,
- b) prekrivanje pulpe u svrhu apeksogeneze kod zuba s nezavršenim razvojem korijena ili očuvanja vitaliteta zuba sa završenim razvojem korijena,
- c) apeksifikacija kod mladih trajnih zuba kod kojih je došlo do odumiranja pulpe,
- d) retrogradno punjenje korijena prilikom apikotomije,
- e) zatvaranje otvorenih furkacija,
- f) popunjavanje defekata uzrokovanih internom ili eksternom resorpcijom,
- g) punjenje korijenskih kanala.

MTA također se spominje i kao materijal izbora za prekrivanje vertikalnih ili horizontalnih fraktura korjenova.

4.1.2. KALCIJ HIDROKSID ($\text{Ca}(\text{OH})_2$)

Kalcij hidroksid je sredstvo koje se vrlo često primjenjuje u endodontskoj terapiji. U stomatologiju ga je prvi put uveo Herman 1915. godine. Kalcij hidroksid djeluje antibakterijski, proteolitički (otapa nekrotično tkivo), protuupalno, inducira dentinogenezu, otapa dentinski matriks i oslobađa faktor rasta (6). Primjenjuje se za direktno i indirektno prekrivanje pulpe, za apeksifikaciju i apeksogenezu, intraradikalarno kod fraktura korijena, kod resorpcija, perforacija korijenskih kanala,

kao antiseptični uložak tijekom endodontske terapije te za kontrolu krvarenja (11). Učinkovitost kalcij hidroksida temelji se na disocijaciji Ca^{2+} i OH^- iona i njihovim djelovanjem na vitalno tkivo.

Visoki pH (12.5-12.8) kalcij hidroksida utječe na enzimske pufere i potiče mineralizaciju (11). Reakcija pulpnog tkiva u kontaktu s kalcij hidroksidom nakon dva dana očituje se nekrozom površinskog sloja stanica i blagom upalnom reakcijom tkiva ispod tog sloja (6). Ostali dio pulpnog tkiva je vitalan i ne pokazuje znakove upale. Stvaranje dentinskog tkiva (dentinski most) na mjestu ekspozicije počinje već 7-10 dana nakon stavljanja pripravka kalcij hidroksida. Nakon 30 dana potpuno nestaju znakovi upalne reakcije, a između dentinskog mosta i mjesta ekspozicije nema koagulacijske nekroze i nekrotičnog pulpnog tkiva. Pulpno je tkivo u dubini vitalno i bez patoloških promjena. Tijekom apeksifikacije, intrakanalnom aplikacijom kalcij hidroksida dolazi do stvaranja mineralizirane apikalne barijere. To mineralizirano tkivo je produkt aktivnosti odontoblasta, ali i stanica vezivnog tkiva, stoga se naziva osteodentin (12). Barijera koju čini osteodentin nije uvijek potpuna pa je stoga porozna. Točan mehanizam kojim kalcij hidroksid potiče stvaranje tvrdog zubnog tkiva još uvijek nije u potpunosti razjašnjen. Smatra se da kalcij hidroksid ima sposobnost oslobađanja transformirajućeg čimbenika rasta ($\text{TGF}\beta$ -1) i koštanog morfogenetskog proteina (BMP) te stimulacije alkalne fosfataze. Ono što je zasigurno potvrđeno da kalcij hidroksid sprječava ulazak granulacijskog tkiva u korijenski kanal i sprječava aktivnost periapikalnih osteoklasta (13).

Visoki pH kalcij hidroksida neutralizira kiseline sprječavajući na taj način raspad mineraliziranog tkiva.

Visoki pH daje kalcij hidroksidu i baktericidni karakter. Antibakterijsko djelovanje ostvaruje destrukcijom staničnih membrana i proteinske strukture bakterija (11).

4.2. TERAPIJSKI POSTUPAK

Nakon izolacije, kavitet se široko otvara kako bi se omogućilo odstranjivanje nekrotičnog tkiva u potpunosti. Nekrotično pulpno tkivo odstranjuje se Hoedstrem strugačem ili ekstirpatorom. Određuje se radna dužina, nešto kraća od radiološkog apeksa. Instrumentacija preko apeksa se ne preporučuje jer može dovesti do ozljede tkiva koje je odgovorno za stvaranje barijere. Instrumentacija se provodi blagim pokretima, počevši širokim instrumentom. Svrha je maksimalno čišćenje uz obilno ispiranje natrijevim hipokloritom i minimalnim odstranjivanjem dentina (3). Nakon instrumentacije potrebno je ukloniti zaostatni sloj irigacijom sa 17%-tnom etilendiamintetraoctenom kiselinom (EDTA) ili 10%-tnom limunskom kiselinom i natrijevim hipokloritom. Za sušenje korijenskog kanala koriste se veliki papirnati štapići. Nakon irigacije u korijenski kanal aplicira se nestvrdnjavajuća pasta kalcij hidroksida na 7 do 14 dana. U tom periodu, u području apeksa formirat će se granulacijsko tkivo (5, 13). MTA se postavlja u kanal kao prah (miješanjem sa sterilnom fiziološkom otopinom/destiliranom vodom) ili pasta koja se potisne endodontskim ravnim nabijačem. Smatra se da 3-4 mm materijala u području apeksa, postavljenog 1 mm kraće od radne dužine može osigurati zadovoljavajuću umjetnu barijeru na koju se materijal za punjenje može pravilno kondenzirati (5). Nakon postavljanja MTA barijere, napravi se radiološka snimka kako bi se potvrdilo da je dio kanala neposredno uz apeks adekvatno napunjen. Da bismo osigurali optimalne

uvjete za stvrđnjavanje MTA-a, moramo stvoriti vlažan okoliš aplikacijom vlažnog papirnato štapića u preostali dio korijenskog kanala (3). Zatvaramo privremenim ispunom koji dobro brtvi. Po završetku stvrđnjavanja, kanal punimo definitivnim punilom.

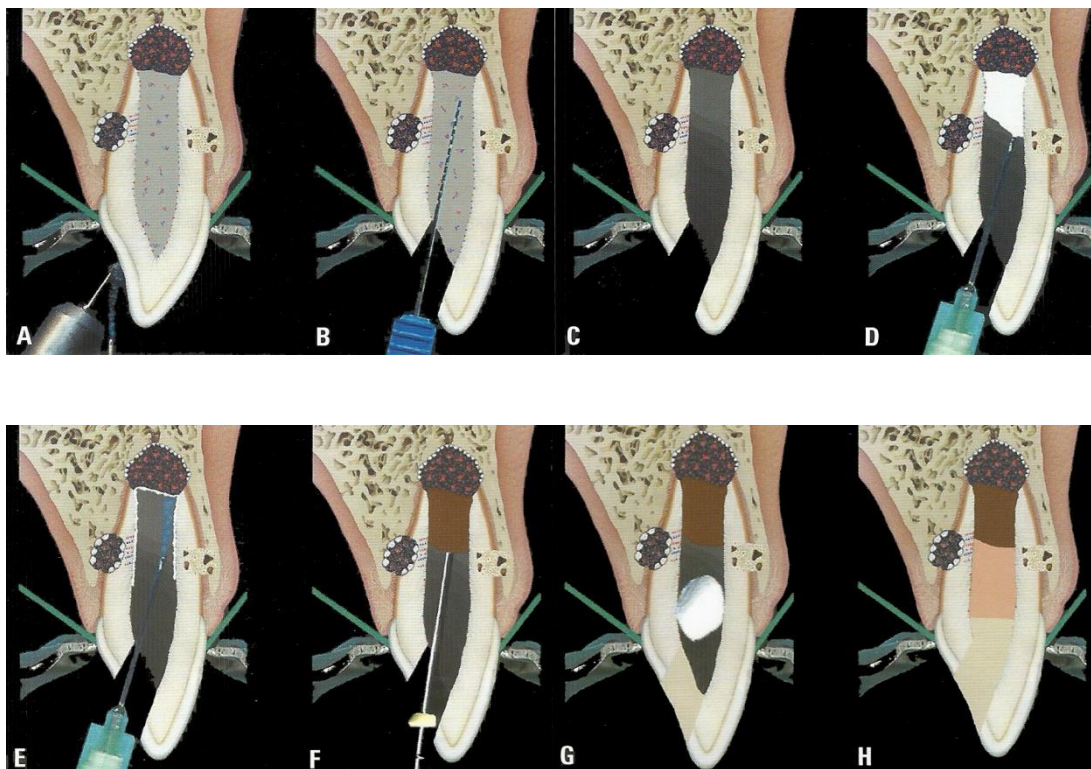
Ako se postavlja kalcij hidroksid, on će omogućiti stvaranje biološke barijere. Iako je kalcij hidroksid imao široku primjenu, postoje i ozbiljni nedostaci njegovih svojstava. Naime, pokazalo se da kalcij hidroksid oslabljuje dentin pa se mora mijenjati svakih tri do šest mjeseci. Osim toga, treba ga prije završnog punjenja odstraniti nekoliko mjeseci nakon postavljanja.

Iz svega navedenoga možemo zaključiti da je materijal izbora MTA (3, 14).

4.3. USPJEH ILI NEUSPJEH APEKSIFIKACIJE

Neuspjeh apeksifikacije može se dogoditi tijekom tretmana ili nakon njega. Najčešći uzrok neuspjeha apeksifikacije je bakterijska kontaminacija koja je najčešće uzrokovana gubitkom koronarne restauracije (ispuna) ili neadekvatnim čišćenjem korijenskog kanala (3). Nakon naizgled uspješnog tretmana, svi se pacijenti trebaju kontrolirati u intervalu od 12 mjeseci tijekom četiri godine. Pri kontrolnom pregledu zub se pažljivo klinički i radiografski kontrolira. Neki slučajevi apeksifikacije koji su inicijalno bili uspješni mogu polučiti neuspjeh unatoč stvorenoj barijeri u apikalnom području te pravilnim punjenjem korijenskog kanala. Inficirani nekrotični materijal zaostao u barijeri može pridonijeti neuspjehu, naročito ako tretman nije proveden pod striktnim aseptičkim uvjetima. Sljedeći uzrok neuspjeha je neprepoznata fraktura korijena.

Uspješnost ovog terapijskog postupka je vrlo visoka (oko 95%) četiri godine nakon trajnog punjenja korijenskog kanala gutaperkom (15).



Slika 1. Postupak apeksifikacije. (A) Trepanacija zuba. (B) Ekstirpacija inficirane pulpe. (C) Irigacija i sušenje korijenskog kanala. (D) Aplikacija nestvrđavajuće paste kalcij hidroksida na 7-14 dana. (E) Uklanjanje nestvrđavajuće paste kalcij hidroksida irigacijom. (F) Aplikacija MTA-a u područje apeksa, 1 mm kraće od radne dužine. (G) Vlažnom vaticom ili papirnatim štapićem u korijenskom kanalu se osigurava vlažan okoliš koji omogućuje optimalno stvrđavanje materijala. Zatvaranje privremenim ispunom. (H) Po završetku stvrđavanja, kanal se puni definitivnim punilom i zatvaranje definitivnim ispunom. Preuzeto: (5)

5. TERAPIJSKI POSTUPCI NA VITALNIM ZUBIMA

Terapija vitalne pulpe provodi se s ciljem da se potakne nastavak fiziološkog razvoja i zatvaranje apeksa korijena (apeksogeneza) (3). Svrha terapije je zadržati vitalnost korijenske pulpe koja mora biti sposobna za obnovu, što je često slučaj kod ekspozicije pulpe traumom. Mali otvor (ekspozicija) može se tretirati prekrivanjem pulpe. U slučaju velikog otvaranja pulpe pokušava se odstraniti upalno promijenjeno tkivo ostavljajući ostatak pulpe intaktnim. Pokazalo se da je i do 168 sati nakon traumatske ozljede upala ograničena na površinskih 2 mm pulpe (3). Terapija je u ovom slučaju plitka pulpotomija (pulpotomija po Cveku) kod koje se odstranjuje 2 do 4 mm površinskog pulpnog tkiva. Kad je ekspozicija pulpe veća, pulpa mora biti amputirana do razine cervikalne konstrikcije (cervikalna pulpotomija). Kod obje tehnike pulpotomije preostalo pulпно tkivo može biti prekriveno tvrdostvrđavajućim kalcij hidroksidom ili MTA-om.

5.1. DIREKTNO PREKRIVANJE PULPE (DPP)

DPP je indicirano kod nezrelih trajnih zubi gdje nije završena apeksogeneza te kod zrelih trajnih zubi gdje je došlo do otvaranja pulpne komorice traumom ili odstranjivanjem karijesnog dentina (16). Da bi se proveo zahvat, trebaju biti zadovoljeni određeni klinički uvjeti (17):

- otvor manji od 1.5 mm,
- izostanak znakova upale,
- moguće zaustavljanje krvarenja,
- prethodno, zub asimptomatski.

Ukoliko se radi o traumi, poželjno je da se zahvat napravi unutar 24 sata što je pri tome odlučujući faktor za uspješnost postupka (5). Testiranjem zuba na termičke i električne podržaje provjerava se stanje zubne pulpe, a postupak treba provesti u strogo aseptičkim uvjetima. Prije samog zahvata potrebno je anestetizirati zub, a izolacija radnog polja postiže se koferdamom. Krvarenje se zaustavlja sterilnom vaticom, a kavitet ispiru klorheksidinom i fiziološkom otopinom izbjegavajući sam otvor pulpe. Potom se medikament postavlja direktno na pulpnu ranu, najčešće preparat na bazi Ca(OH)_2 . Preporučuje se aplicirati medikament prvo u tekućem obliku, ostaviti da djeluje nekoliko minuta te ga ukloniti sterilnom vaticom. Nakon toga postavlja se u tankom sloju preparat kalcij hidroksida koji se stvrdnjava. Preparat se posuši kako bi se postigla dehidracija, tj. stvrdnjavanje materijala, zatim se premaže lakom kako kiselina iz cementa koja se nanosi ne bi neutralizirala alkaličnost Ca(OH)_2 . Najčešće se koristi staklenoionomerni ili fosfatni cement. Nakon toga se u istoj posjeti izrađuje definitivni ispun. Zub može biti osjetljiv na termičke podražaje nekoliko dana, pa čak i bolan. Stoga se preporučuje primjena nesteroidnih antiupalnih analgetika kako bi se smanjila bol, te kako bi se djelovalo terapijski u svrhu smanjenja upalnog odgovora.

Materijali koji se danas najčešće koriste za DPP su kalcij hidroksid i MTA koji tijekom stvrdnjavanja oslobađa kalcij hidroksid (16).

Nakon direktnog prekrivanja pulpe nužno je pratiti zub tijekom četiri do pet godina. Zub se u određenim vremenskim intervalima (mjesec, tri mjeseca, pola godine, godina, a potom jednom godišnje) klinički i radiološki kontrolira. Rade se testiranja zuba na termičke i električne podražaje i RTG kontrola. Ukoliko postoje

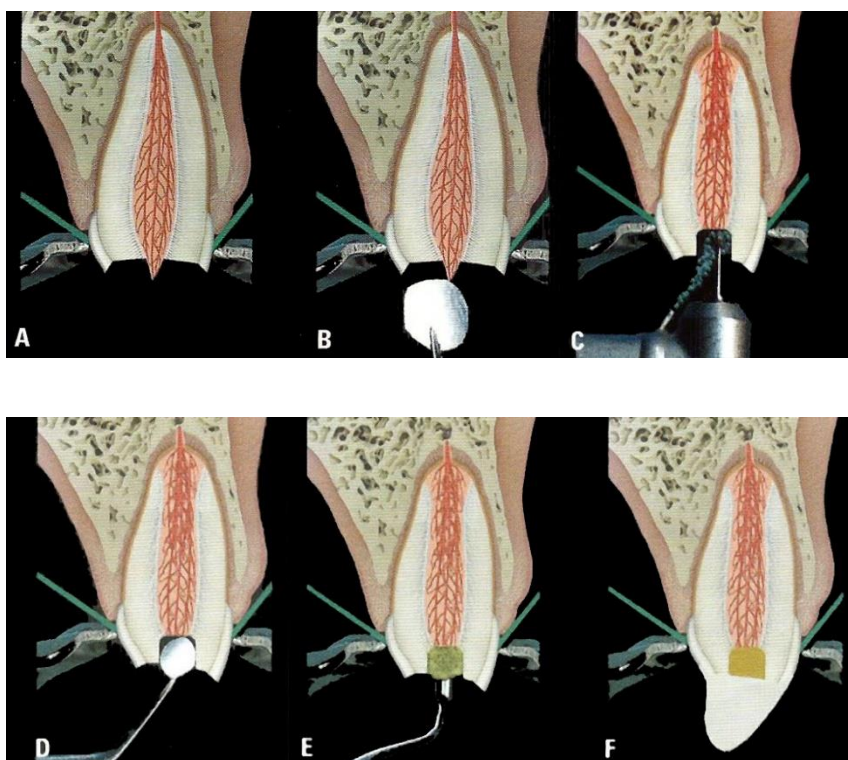
normalni odgovori pulpe na podražaje i nema proširenja parodontne pukotine i apikalnog procesa, možemo utvrditi da je zahvat uspješan. U slučaju pojave kliničkih ili radioloških simptoma pristupa se endodontskom liječenju koji će ukloniti upaljeno pulpno tkivo i u slučaju periapikalnog procesa dovesti do cijeljenja lezije (3).

Istraživanja pokazuju da je uspješnost DPP-a čak do 90%, ako su slučajevi dobro odabrani (asimptomatski zub) i ispuni dobro adaptirani te ako je zahvat proveden u strogo kontroliranim uvjetima. Čak i u manje idealnim uvjetima kad je pulpa eksponirana karijesom, uspjeh DPP-a kalcij hidroksidom doseže 80% (18).

5.2. PULPOTOMIJA

Nakon aplikacije anestetika i postavljanja koferdama, odstranjujemo upalno promijenjeno pulpno tkivo. Uporabom okruglog dijamantnog svrdla uz vodeno hlađenje odstranjuje se površinskih 2 do 4 mm pulpnog tkiva (pulpotomija po Cveku) ili se oštrim ekskavatorom odstranjuje cijeli koronarni dio pulpe (cervikalna pulpotomija) (3). Krvarenje se kontrolira pritiskom vaticе umočene u fiziološku otopinu. Ukoliko se hemostaza ne može ostvariti, to može biti znak da nije odstranjeno cijelo upalno tkivo i da se više pulpnog tkiva mora odstraniti. Na amputiranu pulpu najbolja je postaviti MTA, iako je tvrdostvrđavajući kalcij hidroksid široko primjenjivan (16). MTA se pripravlja neposredno prije primjene miješanjem praha s destiliranom vodom ili fiziološkom otopinom u omjeru 3:1 na staklu ili masnom papiru. Mješavina se postavlja na eksponiranu pulpu i potisne vlažnom vaticom. Budući da se MTA stvrđjava u prisutnosti vlage preko tri sata, vlažna vatica stavlja se preko materijala i zub se zatvara privremenim ispunom, a nakon stvrđjavanja, trajnim.

Primarni cilj direktnog prekrivanja i pulpotomije je održati radikularnu pulpu vitalnom, omogućujući na taj način stvaranje dentina i zatvaranje vrška korijena (5). Vrijeme potrebno za završetak razvoja korijena ovisi o stupnju razvoja u vrijeme izvođenja postupka. Pacijenta se kontrolira svakih šest mjeseci kako bi se pratila vitalnost pulpe i doseg sazrijevanja apeksa. Ako se pokaže da je pulpa postala nepovratno upalno promijenjena ili nekrotična prije završetka razvoja korijena ili se razvila interna resorpcija, pulpa se odstranjuje i indicirana je apeksifikacija.



Slika 2. Postupak pulpotomije i prekrivanja pulpe. (A) Nakon primjene lokalnog anestetika, izolacija zuba koferdamom. (B) Dezinfekcija eksponiranog dentina i pulpe natrij hipokloritom. (C) Odstranjivanje pulpe i okolnog dentina dijamanantnim svrdlom uz vodeno hlađenje, do dubine od 2 mm od mjesta ekspozicije. (D) Zaustavljanje krvarenja vaticom navlaženom fiziološkom otopinom. (E) Prekrivanje pulpne rane zamiješanim MTA-om. (F) Definitivni ispun. Preuzeto: (5)

6. TERAPIJSKE MOGUĆNOSTI ZBRINJAVANJA NEDOSTATKA ZUBA

Kada dođe do gubitka zuba, najvažniji faktori koje moramo uzeti u obzir kod planiranja liječenja su (19):

- dob pacijenta,
- očekivani vertikalni rast alveolarnog grebena,
- raspoloživi prostor između kruna i korijena susjednih zuba,
- okluzalni odnosi i stanje alveolarnog grebena.

Klasične fiksnoprotetske mogućnosti nadoknade izgubljenog zuba uključuju izradu mosta ili njegovu nadoknadu implantoprotetskom terapijom. U pacijenata s nezavršenim rastom i razvojem obje opcije su isključene (20). Fiksni most zaustavlja rast čeljusti i ne dozvoljava pravilno topografsko pozicioniranje zuba. U estetskom segmentu zubnog niza kod mladih osoba izrada fiksnog mosta može uzrokovati kočenje razvoja premaksile, asimetričnost spojeva premaksile s maksilama, pomak medijalne linije u stranu, a kod većih višečlanih konstrukcija i mikrognatiju. Ugradnja dentalnog oseointegrirajućeg implantata neće spriječiti rast i razvoj čeljusti, ali rezultira nepovoljnim položajem implantata nakon završetka rasta. Najčešće implantat završava u apikalnijem položaju od onoga u kojem bi se trebao nalaziti za optimalan funkcijski i estetski učinak. Iz navedenih razloga, obje terapije kontraindicirane su kod osoba nezavršenog rasta i razvoja. Iako je u praksi uobičajeno definirati završetak rasta i razvoja dobnom granicom od napunjenih 18 godina starosti, prije odluke o fiksnoprotetskoj terapiji nadoknade izgubljenog zuba u osoba mlađe životne dobi, nužno je procijeniti stupanj skeletnog razvoja (21).

Skeletna zrelost se danas najčešće procjenjuje analizom vratnih kralježaka na kefalogramu ili rendgenogramskom procjenom osifikacije kostiju šake.

Gubitak zuba u vidljivom segmentu zubnog niza kod mladih osoba ne predstavlja samo fizički nedostatak, već i bitan psihosocijalni hendikep u iznimno važnom periodu formiranja osobnosti. Stoga je nužno nadoknaditi nepostojeći zub i omogućiti što je moguće normalnije sazrijevanje i društveni odnos mlade osobe bez vidljivog fizičkog hendikepa (22).

Na raspolaganju su nam privremene djelomične proteze („žabice“) ili eventualno privjesni mostovi na jednom zubu nosaču kada to situacija dopušta (23, 24). Ukoliko je pacijent u ortodontskoj terapiji moguće je u ortodontsku napravu ugraditi zub koji nedostaje i ostaviti napravu u periodu retencije do kraja rasta i razvoja nakon čega se fiksno protetski zbrinjava nedostatak zuba. Druga mogućnost je da se ortodontskom napravom zatvori prazan prostor (21).

7. PREVENTIVNI POSTUPCI

7.1. PREVENCIJA NASTANKA KARIJESNE LEZIJE

Prva karijesna lezija i prvi restaurativni postupak na zubu znače početak serije zahvata koji će tijekom životnog vijeka zuba završavati sa sve težim i kompliciranijim tretmanima ako bolest, odnosno karijes, nije pod kontrolom. Danas postoje znanstvene činjenice o etiologiji karijesa i o čimbenicima koji mogu utjecati na proces nastanka i na prevenciju bolesti, a sve u službi razvoja preventivnih strategija (19).

U svrhu prevencije ili usporavanja zubnog karijesa potrebno je poboljšati ili korisno upotrijebiti jedan ili više čimbenika kao što su prehrana, oralna higijena, fluoridi i pečaćenje fisura.

7.1.1. PREHRANA

Povezanost prehrambenih navika i karijesa potvrđena je mnogobrojnim istraživanjima, iako prehrana sama po sebi ne može stvoriti karijesnu leziju. No, kisela hrana može uzrokovati demineralizaciju i erozije. Da bi značila potencijalni rizik za razvoj karijesa, hrana mora sadržavati probavljive ugljikohidrate koje bakterije zubnih naslaga mogu iskoristiti u svom glikolitičkom metabolizmu za proizvodnju kiselina (25). Iako je saharoza probavljivi ugljikohidrat koji je najčešće povezan s procesom nastanka karijesa, treba zapamtiti da svi probavljivi ugljikohidrati mogu uzrokovati proizvodnju kiselina. To ustvari znači da većina hrane te gotovo svi slatkiši i bezalkoholna pića jesu potencijalni uzroci karijesa.

Opće preporuke što se tiče prehrane i prehrambenih navika za izbjegavanje karijesa su (19):

- ograničiti učestalost obroka na pet do šest obroka na dan (tri glavna obroka i tri međuobroka),
- konzumiranje slatkiša i slatke hrane jedanput tjedno,
- konzumiranje proizvoda zaslađenih zamjenskim zaslađivačima, npr. ksilitolom ili sorbitolom, ukoliko unos slatkiša i žvakaćih guma nije moguće izbjeći,
- pratiti savjete za prehranu dojenčeta kako bi se izbjegao rani dječji karijes,
- pratiti savjete za prevenciju erozija što podrazumijeva smanjenje čestih unosa kiselih napitaka kao što su bezalkoholna pića, voćni sokovi i sportski napitci.

7.1.2. ORALNA HIGIJENA

Odgovarajuća oralna higijena može biti ostvarena i održavana mehaničkim i kemijskim putem kod kuće i u stomatološkoj ordinaciji.

Opće preporuke za svakodnevnu njegu kod kuće (19):

- čišćenje zuba treba započeti odmah po erupciji prvog zuba,
- pravilno i redovito četkanje treba stalno prakticirati čim izniknu prvi mlječni molari,
- četkati zube dva puta na dan – nakon doručka i prije spavanja,
- za malu djecu izabrati mekanu četkicu s malom glavom i velikom ručkom,
- koristiti malu količinu zubne paste s fluoridima.

Profesionalno čišćenje zubi

Profesionalno čišćenje zubi koristi se kao individualna mjera za prevenciju karijesa i gingivitisa kod djece. Postupak se redovno provodi rotirajućom gumicom i pastom za poliranje s fluorom. Profesionalno čišćenje zubi može biti postupak izbora kod djece s posebnim potrebama, kao što su medicinski kompromitirana ili hendikepirana djeca. Profesionalno čišćenje zubi također može služiti i kao povremeni tretman djece s visokom aktivnošću karijesa ili povećanim rizikom za njegov nastanak.

Kemoterapijska sredstva

Među antimikrobnim tvarima koja se nalaze u sredstvima za održavanje oralne higijene, klorheksidin predstavlja zlatni standard (26). Lijek ima snažan afinitet prema oralnim strukturama i interferira sa staničnim transportom i metaboličkim putem suspektne bakterije. Klorheksidin djeluje na gram-pozitivne mikroorganizme, nešto slabije na gram-bakterije i gljive, a uopće ne djeluje na bacile tuberkuloze, spore i virus herpesa (6). Sinergističkim djelovanjem klorheksidina i fluora produžuje se vrijeme redukcije *Streptococcus mutans*. Lijek ima nisku toksičnost i malo nuspojava koje su vrlo rijetke, osim bojenja zuba. Relativno gorak okus nepoželjan je kod djece. Klorheksidinom se postiže redukcija karijesa od 65% (27).

Tretman klorheksidinskim preparatima može biti proveden profesionalno u ordinaciji ili kod kuće, ovisno o pacijentovoj motivaciji i kooperativnosti.

Djeci koja imaju visoki rizik za nastanak karijesa i upitan pristup, može se preporučiti profesionalna intenzivna terapija 1%-tnim klorheksidinskim gelom u mekanoj žlici, 3 x 5 minuta tijekom dva dana. Za uporabu kod kuće preporuča se petominutna aplikacija jedanput na dan tijekom 14 dana (19).

Potrebno je istaknuti da deterdženti iz zubnih pasti mogu inaktivirati klorheksidin i stoga zubne paste ne treba upotrebljavati do dva sata nakon tretmana klorheksidinom.

Posljednjih godina na tržište dolaze zubni lakovi s različitim koncentracijama klorheksidina (1-40%). Tretman lakovima se preporuča jer je njegova posljedica dugotrajna supresija streptokoka u odnosu prema otopini ili gelu posredstvom produženog otpuštanja klorheksidina.

7.1.3. FLUORIDI

Prevenција karijesa fluoridima počela je fluoridacijom vode kasnih 1940-ih, a nastavljena je širokom primjenom topikalnih fluorida 20 godina poslije.

Mehanizam djelovanja fluorida u prevenciji karijesa

Trenutačno shvaćanje mehanizma djelovanja fluorida u prevenciji karijesa govori nam da prisutnost fluora u fluidu plaka tijekom ataka karijesa usporava otapanje cakline uz održavanje precipitacijske faze. Dokazano je da topikalna primjena fluorida dovodi do stvaranja kristala kalcij fluorida (CaF_2) koji se akumuliraju na površini zuba (19). Kada se pH snizi tijekom karijesnog ataka, kristali se otapaju na taj način da osiguravaju fluoride koji kontroliraju nastanak lezije. Posljedica topikalne primjene fluorida je stvaranje kristala CaF_2 te nastanak

pH-kontroliranog sporo otpuštajućeg sustava koji je spreman za djelovanje kada je to potrebno.

Sustavna primjena fluorida

Fluoridacija vode smatra se najjednostavnijim i najjeftinijim oblikom sustavne primjene fluorida uz smanjenje pojavljivanja karijesa od 40 do 50%. Međutim, njezina uporaba je ograničena na velike zajednice s visokim tehničkim mogućnostima vodoopskrbnog sustava i kontrole primjene (28).

Smanjenje pojavljivanja karijesa zbog fluoridacije vode za piće danas je značajno manje u odnosu na vrijeme kada je postupak uveden u široku primjenu, uglavnom zbog povećanog izlaganja drugim izvorima fluora. Stoga je u posljednje vrijeme razlika u prevalenciji karijesa između područja s fluoridiranom i nefluidiranom vodom dramatično smanjena. Dodatno, postoji sve veće znanstveno razumijevanje i prihvaćanje da sustavna fluoridacija preeruptivno ima vrlo mali učinak na buduću prevenciju karijesa, a rizik za razvoj dentalne fluoroze je velik.

Osim fluoridacijom vode za piće, sustavna primjena fluorida je moguća konzumacijom fluoridirane soli ili mlijeka ili pak primjenom tableta ili kapljica fluora.

Topikalna primjena fluorida

Topikalna primjena fluorida jedan je od najvažnijih načina prevencije karijesa. U tu svrhu koriste se anorganski (natrijev fluorid, kositreni fluorid, zakiseljeni preparat fluora (APF), monofluorofosfat) i organski preparati fluora (aminfluorid) u obliku zubnih pasti, vodica za ispiranje, gelova i lakova (29).

Zubne paste s fluorom idealan su nosač za primjenu fluorida na zube. Dnevna uporaba paste za zube s fluorom smanjuje pojavljivanje karijesa za 20-40%. Mala djeca obično progutaju oko 30% uporabljene zubne paste pa je važno kontrolirati količinu zubne paste koju koriste mala djeca (19).

Tablica 1. Preporučena količina zubne paste u djece (27)

Godine	Koncentracija fluorida	Dnevna upotreba	Dnevna količina
6 mjeseci do 2 godine	500 ppm	2 puta	Zrno graška
2-6 godina	1000 ppm	2 puta	Zrno graška
6 godina i više	1450 ppm	2 puta	1-2 cm

Vodice za ispiranje s fluorom treba primjenjivati svakodnevno ili na tjednoj bazi, tako da se usta ispiru s 10 ml vodice u trajanju od jedne minute nakon čega treba izbjegavati hranu i piće u periodu od pola sata. Vodice za ispiranje za dnevnu uporabu sadržavaju oko 225 ppm NaF, dok one za tjednu primjenu sadržavaju oko 900 ppm NaF. Primjena vodica za ispiranje i gelova ne preporuča se djeci do šest godina zbog nemogućnosti kontroliranja ingestije preparata (27).

Gelovi su predviđeni isključivo za profesionalnu primjenu jer sadrže visoke koncentracije fluorida (5000-12500 ppmF). Primjena gelova preporuča se dva do četiri puta godišnje nakon prethodnog profilaktičkog čišćenja zubi (27).

Lakovi (1000-56300 ppmF) su također predviđeni isključivo za profesionalnu primjenu nakon profilaktičkog čišćenja. Primjena lakova preporuča se dva do četiri puta godišnje. Lakovi pružaju zaštitu od karijesa kroz tri mjeseca, a redukcija karijesa je visoka i kreće se od 40 do 75% (27).

7.1.4. PEČAĆENJE FISURA

Pečaćenje fisura je postupak kojim se fisurni sustav ili jamice pečate materijalom koji se može retinirati na površini cakline na dva načina (19):

- a) pomoću tehnike jetkanja kiselinom,
- b) preko kemijske veze materijala na caklinsku površinu.

Cilj postupka pečaćenja je zatvaranje okluzalne plohe i sprječavanje zadržavanja plaka u fisuralnom sustavu. Iako je uveden 1965. godine, taj postupak i danas predstavlja najvažniju tehniku u prevenciji karijesa okluzalne plohe (30).

Apsolutne indikacije za pečaćenje fisura su duboke jamice i fisure okluzalne plohe, a relativne indikacije su djelomično eruptiran zub, inicijalna lezija u dnu fisure i obojene fisure s minimalnom dekalcificiranošću i opacifikacijom (31).

Kontraindikacije za pečaćenje fisura su široke i plitke fisure, klinički i radiološki dokaz postojanja aproksimalnog karijesa, nemogućnost održavanja suhog radnog polja, prisutnost aproksimalnih lezija i ispuna bez preventivnih postupaka za sprečavanje karijesa i karijes dentina.

Tablica 2. Materijali koji se koriste za pečaćenje (30, 32)

MATERIJAL	PREDNOSTI	NEDOSTACI
NISKOVISKOZNE SMOLE	Dugotrajna retencija, otpornost na trošenje, niska viskoznost.	Vrlo osjetljiva tehnika čija efikasnost ovisi o kontroli vlage u ustima.
STAKLENOIONOMERNI CEMENTI	Sposobnost otpuštanja fluorida, ne zahtijeva apsolutno suho radno polje. Indicirani su kod pacijenata s visokom aktivnošću karijesa te u pacijenata s posebnim potrebama.	Slabija mehanička svojstva u odnosu na pečatne smole, slabija penetracija u dubinu fisure te brz gubitak materijala s okluzalne plohe i iz fisure.
KOMPOMERNI MATERIJALI	Bolja mehanička svojstva u odnosu na staklenoionomerni cement.	Mali broj proizvođača takvih materijala na tržištu.
KOMPOZITNI MATERIJALI	Dobra mehanička svojstva, relativno niska viskoznost, mala rubna pukotina, velika otpornost na abraziju i okluzalne žvačne sile te manji stupanj polimerizacijske kontrakcije u usporedbi s kompozitnim smolama.	Cijena, osjetljivost i složenost tehnike.

Klinički postupak pečaćenja fisura okluzalne plohe (31)

Izolacija zuba za pečaćenje

Zub za pečaćenje mora biti izoliran da se spriječi mogućnost kontaminacije slinom i drugim tjelesnim tekućinama. Za izolaciju radnog polja koriste se svitci staničevine, sisaljka i koferdam.

Priprema i čišćenja fisura

Cilj pripreme fisura za pečaćenje je potpuno uklanjanje ostataka hrane i bakterija iz fisura. U tu svrhu koriste se neinvazivne tehnike (čišćenje rotirajućim gumicama ili četkicama s pastom) i invazivne tehnike (ultrazvučni instrumenti, zračna abrazija česticama aluminijevog oksida veličine 50 mikrona ili enameloplastika).

Jetkanje cakline

Optimalno jetkanje postiže se primjenom 35-40%-tne fosforne kiseline tijekom 40 sekundi. Nakon toga slijedi ispiranje u trajanju od također 40 sekundi te sušenje koje traje 15 sekundi. Tako tretirana caklina ima izgled „bijeke krede“. Bilo kakva kontaminacija fisura u ovoj fazi (slina, krv) zahtijeva ponovno jetkanje.

Aplikacija materijala za pečaćenje

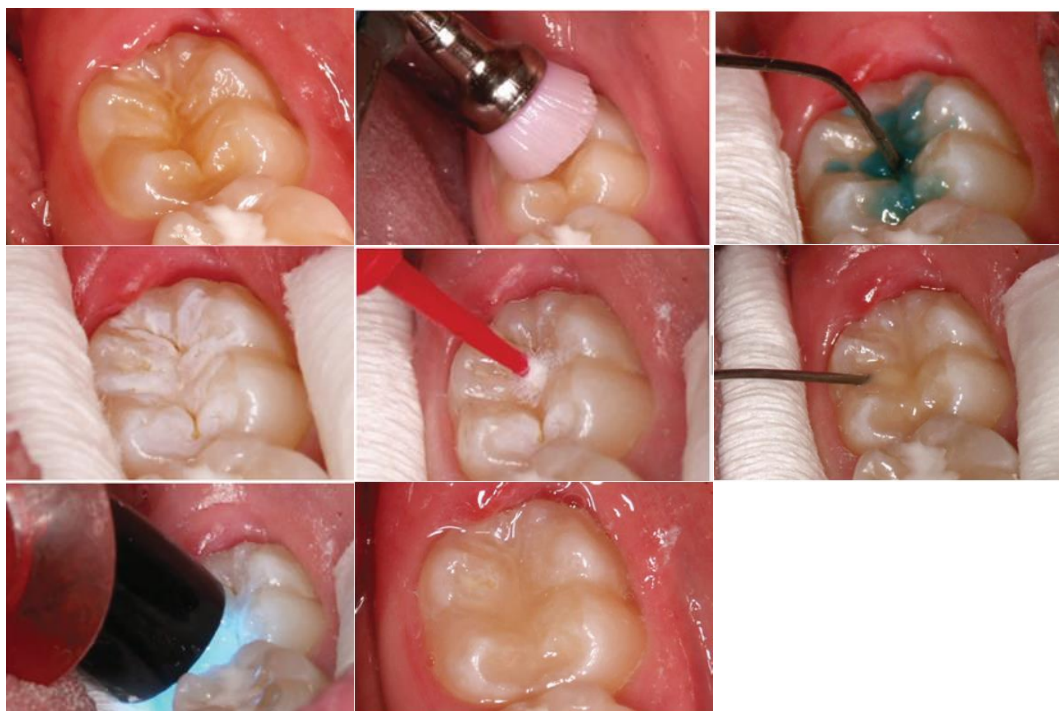
Materijal za pečaćenje aplicira se prema uputama proizvođača. Tanke kanile omogućavaju lakšu aplikaciju materijala u fisure. Bitno je u potpunosti prekriti fisure, bez prepunjavanja. Aplicirani materijal se polimerizira plavim polimerizacijskim svjetlom.

Kontrola pečata

Kontrola pečata obavlja se sondom i ogledalom kako bi se utvrdile moguće nepravilnosti u materijalu kao što su mjehurići zraka ili nedovoljno zapečaćene fisure. Dodatnu aplikaciju materijala moguće je izvršiti u ovoj fazi dok još postoji suho radno polje i zub nije kontaminiran.

Kontrola okluzije

Kontrola okluzije obavlja se artikulacijskim papirom i usuglašava dijamantrnim finim polilerom. Bitno je da pečatni materijal nije pod okluzalnim silama jer bi to uzrokovalo njegovo brzo trošenje i gubitak (djelomični ili potpuni), što dovodi do pojave karijesne lezije.



Slika 3. Postupak pečaćenja fisura. Preuzeto: (36)

7.2. PREVENCIJA TRAUMATSKIH OZLJEDA – SPORTSKI ŠTITNICI ZA USTA

Sportske aktivnosti često dovode do nastanka traumatskih ozljeda stomatognatog sustava. Brojna znanstvena istraživanja pokazuju da su najučestalije ozljede mekih česti, najčešće usana. Te ozljede čine više od 50% svih orofacijalnih ozljeda. Druge po učestalosti su ozljede zuba (frakture, avulzije, luksacije i subluksacije) s incidencijom od 40%. Ozljede čeljusnog zgloba i prijelomi čeljusti manje su zastupljene i njihova incidencija iznosi cca 10% (33). U sportovima gdje su rizici ozljeđivanja izuzetno veliki (npr. hokej, američki nogomet, borilački sportovi) nošenje štitnika je obavezna i uobičajena praksa. No, prilikom amaterskog bavljenja sportovima, zaštita od udaraca se često zanemaruje pa u kombinaciji s neiskustvom, manjkom koordinacije i umorom, ozljede žvačnog sustava znaju biti češće i opsežnije nego kod profesionalaca.

Sportski dentalni štitnici pripadaju skupini preventivnih naprava čiji je cilj smanjiti mogućnost ozljeđivanja žvačnog sustava i ublažiti posljedice ako do njih dođe.

Postoje tri vrste štitnika: konfekcijski (neprilagodljivi), djelomično prilagodljivi i individualni (34).

7.2.1. KONFEKCIJSKI ŠTITNICI

Konfekcijski (neprilagodljivi) štitnici su jeftini i jednostavni za uporabu, a mogu se kupiti u bilo kojem dućanu sportske opreme. U ustima se aktivno pridržavaju stiskanjem zubi pa time onemogućuju slobodno strujanje zraka, odnosno otežavaju disanje. Taj nedostatak pokušao se otkloniti uvođenjem šarnirskog

mehanizma. Njihova neprilagođenost individualnim obilježjima žvačnog sustava čini ih neugodnima za nošenje. Opstrukcija disanja baš u trenutku kada postoje velike potrebe sportaša za kisikom, često dovode do toga da se štitnici ne rabe koliko i kada bi trebali.




Slika 4. Konfekcijski štitnik. Preuzeto: (35)

7.2.2. DJELOMIČNO PRILAGODLJIVI ŠTITNICI

Djelomično prilagodljivi štitnici su modificirani konfekcijski štitnici koji se individualno prilagođavaju u ustima, najčešće kod kuće. U engleskom govornom području nazvani su „boil & bite“ štitnicima. Cijeli štitnici ili pojedini njihovi dijelovi izrađeni su od termoplastične mase koja u vrućoj vodi omekša i prilagođava se strukturama u ustima. Takvi štitnici svakako su bolje prilagođeni individualnim obilježjima žvačnog sustava te bolje prijanjaju uz gornju čeljust. No, s obzirom na kratko vrijeme u kojem su u plastičnoj fazi, često ta prilagodba nije dovoljno dobra da bi omogućila njihovu retenciju bez pridržavanja jezikom ili suprotnom čeljusti. Osim toga, plastičnost tih štitnika postiže se uranjanjem na nekoliko minuta u kipuću vodu. Pri tome, moguća je njihova deformacija prije unošenja u usta, a i njihova prilagodba u ustima otežana je zbog neugode koju izaziva visoka temperatura u dodiru sa zubima. Nedostatak takvih štitnika je i proizvoljan položaj koji donja

čeljust zauzima tijekom udarca, a definiran je „zagrizom“ u fazi prilagodbe štitnika. Tako uzet „zagriz“ može biti ekscentričan ili znatno odudarati od položaja centrične relacije. Distribucija sila prilikom udarca može biti izrazito jaka. Zbog nepravilnog položaja čeljusti, sile se usmjere na pojedinu strukturu koja je povezana s čeljusti. Tada ne dolazi samo do ozljeda zubi i mekih česti, nego i do ozljeda temporomandibularnih zglobova te tetiva i mišića koji im pripadaju.

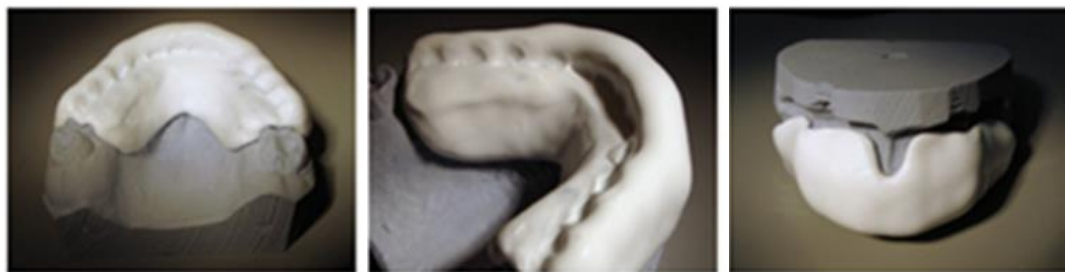

Slika 5. „Boil & bite“ štitnici. Preuzeto: (35)

7.2.3. INDIVIDUALNI ŠTITNICI

Individualni štitnici izrađuju se na modelima čeljusti svakog pojedinog pacijenta. Tehnika izrade uključuje različite metode. Moguće ih je izraditi u artikulatoru od voska. Zatim se takav štitnik ulaže u kivetu i brizganjem se vosak zamjenjuje specijalnim rezilijentnim akrilatima koji posjeduju određenu elastičnost nakon stvrdnjavanja. Modernije metode uključuju izradu takvih štitnika u specijalnim aparatima za vakuum prešanjem poliuretanskih folija. Folije se prešaju preko modela, a pripadajući okludator omogućuje implementaciju određenog položaja čeljusti uzetog konstrukcijskim zagrizom ili centričnim registratom. Ovisno o očekivanim silama, kategoriji i masi sportaša, takvi štitnici mogu biti jednoslojni i višeslojni.

Jednoslojne štitnike upotrebljavaju djeca u sportovima u kojima je manja mogućnost ozljede žvačnog sustava, te u specijalnim slučajevima kada su sportaši korisnici nekih od dentalnih pomagala (fiksni ortodontskih naprava, implantata i sl.). Višeslojni štitnici u svom dizajnu mogu imati ojačanja i elemente koji djelovanjem po principu opruge ublažavaju sile udarca. Osobito su dobar izbor za profesionalce i sportove kod kojih postoji velika mogućnost ozljede žvačnog sustava. Prednosti višeslojnih štitnika su u boljoj distribuciji sila, te u njihovoj intrinzičnoj raspodjeli među slojevima. Jedini nedostatak ovakvih štitnika jest u individualnosti i kompleksnosti njihove izrade te visokoj cijeni koju pacijent mora platiti. Prednost individualnih štitnika pred drugim oblicima jest u njihovoj maksimalnoj prilagođenosti žvačnom sustavu što ujedno omogućuje izuzetno dobru retenciju, a samim time i dobar protok zraka. Stoga ih sportaši doživljavaju vrlo ugodnima, pogotovo ako su već koristili individualne štitnike. Mogućnost izrade takvog štitnika u točno određenom međusobnom položaju čeljusti otvara mogućnost istovremenog prenošenja sile udarca preko zubi, kranijalnih trajektorija i temporomandibularnih zglobova što raspršuje sile po jedinici površine i tako smanjuje mogućnost ozljede.



Slika 6. Individualni štitnik za zube. Preuzeto: (35)

8. RASPRAVA

Li i suradnici u svibnju 2015. godine objavljuju rezultate istraživanja u kojem su uspoređivali učinkovitost MTA-a i Ca(OH)_2 u postupku DPP-a. MTA se pokazao uspješnijim materijalom zbog manjeg upalnog odgovora pulpnog tkiva i stvaranja veće kalcifikacijske barijere (dentinskog mosta) (37).

Učinkovitost MTA-a kao materijala za direktno prekrivanje pulpe svojim istraživanjem potvrđuju i Farsi, Alamoudi, Balto i Al Mushayt 2006. godine. Oni u istraživanju koriste 30 trajnih molara, a kao terapijski zahvat koriste direktno prekrivanje pulpe MTA-om. Nakon 6, 12, 18 i 24 mjeseca procjenjuju cijeljenje klinički (testovima vitaliteta) i radiološki. Nijedan od zuba korištenih u istraživanju ne pokazuje spontanu bol u prvih šest mjeseci od provedenog zahvata i svi zubi pozitivno reagiraju na testove vitaliteta. Nakon 24 mjeseca kliničkim i radiološkim analizama uspješnost zahvata (nastavljen rast i razvoj korijena) je procijenjena na 93% (43).

Uspješnost DPP-a potvrđuju svojim istraživanjem i Baume i Holz. Oni provode kliničko istraživanje na uzorku od 2338 zuba. Rezultati istraživanja pokazuju visoku stopu uspješnosti DPP-a. Prema njihovom istraživanju uspješnost zahvata iznosi vrlo visokih 90%, ukoliko se zahvat radi na vitalnim, asimptomatskim zubima, ijatrogeno otvorene pulpe, u kontroliranim uvjetima s nepropusnom definitivnom restauracijom (38).

Valera i suradnici objavljuju istraživanje kojim potvrđuju nedostatke u primjeni Ca(OH)_2 . Istraživanje provode na 170 zuba, podijeljenih u tri

eksperimentalne skupine od kojih se svaka sastoji od 50 zuba i dvije kontrolne skupine koje sadrže 10 zuba po skupini. U tri eksperimentalne skupine su korišteni različiti irigansi, fiziološka otopina, klorheksidin i 1%-tni natrij hipoklorit. Nakon instrumentacije i irigacije, kanali su ispunjeni kalcij hidroksidom. Otpornost na frakturu je procjenjivana nakon različitih vremenskih perioda (15, 60, 90, 180 i 360 dana). Valera i suradnici zaključuju da dugotrajna intrakanalna primjena (180, 360 dana) kalcij hidroksida u kombinaciji s irigacijom natrij hipokloritomi klorheksidinom značajno smanjuje otpornost zuba na lom (39).

Prednost korištenja MTA-a u postupku apeksifikacije istaknuli su i Umashetty i suradnici. Kroz vremensko razdoblje od 15 mjeseci klinički i radiološki su promatrali učinak MTA-a. Zaključili su da upotreba MTA-a bitno skraćuje terapijski postupak i u kraćem vremenskom razdoblju osigurava stvaranje zadovoljavajuće apikalne barijere u odnosu na kalcij hidroksid (40).

Do istog su zaključka došli i Xu, Ling, Gu i Liu 2006. godine. Istraživanje su proveli na 41 prednjem zubu i premolaru. Eksperimentalnu grupu sačinjavao je 21 zub čije su apikalne dijelove korijenskih kanala od 3 do 5 mm ispunili MTA-om i ostatak kanala ispunili pastom i gutaperka štapićima. Kontrolnu skupinu sačinjavalo je 20 zuba čije su korijenske kanale ispunili pastom kalcij hidroksida, a nakon formiranja kalcificirajuće apikalne barijere, ispunili su ih pastom i gutaperka štapićima. Radiološki su analizirali uspješnost zahvata. U rezultatima istraživanja navode postizanje uspjeha u eksperimentalnoj skupini gdje 15 zuba pokazuje dobro apikalno brtvljenje, a 6 zuba prepunjenje kanala od 0.5 do 2 mm. Osim jednog zuba, svi zubi bili su asimptomatski, a na kontrolnim RTG snimkama uočeno je smanjenje

ili potpuni nestanak periapikalne lezije. U kontrolnoj je skupini uspješnost puno manja: 11 zuba od 20 zubi pokazuje uspješnu apeksifikaciju, a u 9 zuba zahvat je rezultirao neuspjehom.

Osim zatvaranja apeksa, Xu, Ling, Gu i Liu analizirali su ukupan broj posjeta i trajanje terapijskog postupka. U rezultatima navode da prosječan broj posjeta u eksperimentalnoj grupi iznosi 3.5, a u kontrolnoj grupi iznosi 6.0. Prosječno trajanje cjelokupnog zahvata u eksperimentalnoj skupini iznosi 11.8 dana, a u kontrolnoj skupini iznosi 306.8 dana (42).

Bonte, Beslot, Boukpessi i Lasfargues u svojem istraživanju uspoređivali su učinkovitost Ca(OH)_2 i MTA u zatvaranju apeksa 30 avitalnih sjekutića kod djece u dobi od 6 do 18 godina. Radiološki su analizirali zatvaranje apeksa nakon 6 mjeseci te nakon 12 mjeseci. Nakon 6 mjeseci mineralizirana apikalna barijera nastala je u 46.8% zuba kod kojih je korišten Ca(OH)_2 te u 64.7% zuba kod kojih je korišten MTA. Nakon 12 mjeseci razlika je značajna: zatvaranje apeksa postiguto je u 50.0% zuba korištenjem Ca(OH)_2 i u 82.4% zuba korištenjem MTA-a. Nakon tri mjeseca i zubi tretirani kalcij hidroksidom i zubi tretirani MTA-om prestali su biti bolni i osjetljivi na perkusiju (41).

MTA je relativno novi materijal u odnosu na kalcij hidroksid koji je u upotrebi čitav niz godina i čiji učinak potvrđuju mnogobrojna višegodišnja istraživanja. Upravo iz tog razloga kalcij hidroksid je još uvijek u širokoj upotrebi bez obzira na veću učinkovitost MTA-a, materijala koji je na pravom putu da svojom efikasnošću zamijeni kalcij hidroksid i olakša rad kliničarima.

9. ZAKLJUČAK

Mnogobrojna višegodišnja istraživanja obogatila su saznanja o preventivnim, terapijskim postupcima i materijalima kojima možemo spriječiti ozljedu i osigurati normalan razvoj zuba.

Preventivnim djelovanjem (korištenjem štitnika za zube, praćenjem uputa o prehrani i oralnoj higijeni, primjenom fluorida i pečaćenjem fisura) onemogućeno je djelovanje čimbenika koji dovode do razvoja karijesne lezije ili traumatskih ozljeda zuba. To su etiološki najznačajniji čimbenici koji dovode do gubitka vitaliteta tek izniklih zuba.

Ukoliko ipak dođe do ekspozicije pulpe, pulpu možemo održati vitalnom temeljitim dijagnostičkim, ispravnim i pravovremenim terapijskim postupcima kao što su direktno prekrivanje pulpe ili pulpotomija.

Ireverzibilno oštećenje pulpe indikacija je za pulpektomiju. Međutim, spoznaje o djelovanju kalcij hidroksida i mineralno-trioksidnog agregata na tkivo omogućuju medikamentima potaknuto stvaranje kalcifikacijske barijere u području široko otvorenog apeksa (apeksifikacija). Ta barijera osigurava retenciju materijala za definitivno punjenje korijenskog kanala pastom za punjenje i gutaperka štapićima.

Zbog individualnog odgovora svakog ljudskog organizma, nepravilne dijagnostike ili nepoznavanja svojstava materijala i tijeka terapijskog postupka, terapija može biti neuspješna i na koncu završiti ekstrakcijom. Tada je neophodno nadoknaditi žvačnu jedinicu izradom djelomičnih proteza ili privjesnih mostova i osigurati normalnu funkciju, estetiku i psihosocijalni razvoj djeteta.

10. SAŽETAK

Gubitak vitaliteta prije završetka rasta i razvoja korijena zuba uzrokuje usporeno odlaganje dentina i zaustavljen razvoj korijena. Nastali korijen je kratak, s tankim i oslabljenim dentinskim stijenkama, dok je apeks širok i bez konstrikcije. Takav zub je smanjene funkcijske vrijednosti i trajnosti.

Direktno prekrivanje indicirano je kod male ekspozicije pulpe, kada se na pulpnu ranu aplicira medikament koji potiče stvaranje dentinskog mostića. Kod veće ekspozicije indicirano je uklanjanje inficirane pulpe (plitka ili cervikalna pulpotomija) i aplikacija medikamenta na preostalu vitalnu pulpu.

Ukoliko je vitalitet izgubljen, indicirana je pulpektomija i apeksifikacija. Apeksifikacija označava medikamentima potaknuto stvaranje kalcifikacijske (ili umjetne) barijere u području širokog apeksnog otvora. Apikalna barijera omogućuje nam završno punjene korijenskog kanala gutaperka štapićima i pastom.

MTA i Ca(OH)_2 su materijali koji se najčešće primjenjuju za DPP i apeksifikaciju.

Gubitak zuba neophodno je brzo nadoknaditi zbog višestrukog negativnog učinka. Implantati i klasični mostovi su kontraindicirani zbog nezavršenog skeletnog rasta pa se stoga kao terapijsko rješenje najčešće izrađuju djelomične proteze („žabice“) ili privjesni mostovi.

Preventivnim postupcima onemogućuje se djelovanje čimbenika koji ugrožavaju vitalitet zuba. Poštovanjem uputa o prehrani i održavanju oralne higijene, fluoridacijom zuba i pečaćenjem fisura sprječava se razvoj karijesne lezije, a korištenjem štitnika preveniraju se traumatske ozljede zuba.

11. SUMMARY

Treatment of teeth with unfinished root development

Vitality loss before the termination of root growth and development causes slow dentin reproduction and delayed root development. This results in a short, thin and weak dentin wall and a wide apex without constriction, which causes reduced worth and persistency.

Small pulp exposition indicates direct pulp capping, in a way that the medicament placed on the pulp exposition causes the creation of a dentine bridge. Large exposition indicates the removal of the infected pulp (partial or cervical pulpotomy) and the application of a medicament on the remaining vital pulp. Vitality loss indicates a pulpectomy and an apexification. An apexification is a procedure where medicaments induce the formation of a calcificated barrier (or an artificial barrier formation) in a wide opened apex. Apical calcificated barrier enables root canal filling with gutta-percha points and paste.

The most frequently used materials for direct pulp capping and apexification are calcium hydroxide ($\text{Ca}(\text{OH})_2$) and mineral trioxide aggregate (MTA).

Tooth loss has negative effects so it has to be recouped as soon as possible. Implants and bridges are contraindicated because of unfinished skeletal growth so the most common therapy is using a removable partial denture or a cantilever bridge.

Preventive procedures disable factors that endanger tooth vitality. Nutrition and oral hygiene instructions, fluoridation and fissure sealing prevent dental caries, and the usage of mouthguard prevents dental trauma injuries.

12. LITERATURA

1. Šutalo J. Patologija i terapija tvrdih zubnih tkiva. Zagreb: Naklada Zadro; 1994.
2. Škrinjarić I. Traume zuba u djece. Zagreb: Globus; 1988.
3. Torabinejad M, Walton RE. Endodoncija, načela i praksa. Jastrebarsko: Naklada Slap; 2009.
4. Lindhe J. Klinička parodontologija i dentalna implantologija. 4th ed. Zagreb: Nakladni zavod Globus; 2004.
5. Jens O. Andreasen, Frances M. Andreasen, Lars Andersson. Textbook and Color Atlas of Traumatic Injuries to the Teeth, 4th Edition. Copenhagen: Munksgaard; 2007.
6. Linčir I i sur. Farmakologija za stomatologe. Zagreb: Medicinska naklada; 2011.
7. Sluyk SR, Moon PC, Hartwell GR. Evaluation of setting properties and retention characteristics of mineral trioxide aggregate when used as a furcation perforation repair material. J Endod. 1998;24(11):768-71.
8. Torabinejad M, Hong CU, McDonald F, Pitt Ford TR. Physical and chemical properties of a new root-end filling material. J Endod. 1995;21(7):349-53.
9. Roberts HW, Toth JM, Berzins DW, Charlton DG. Mineral trioxide aggregate material use in endodontic treatment: a review of the literature. Dent Mater. 2008;24(2):149-64.

10. Baek SH, Plenk H Jr, Kim S. Periapical tissue responses and cementum regeneration with amalgam, SuperEBA, and MTA as root-end filling materials. *J Endod.* 2005;31(6):444-9.
11. Mohammadi Z, Dummer PM. Properties and applications of calcium hydroxide in endodontics and dental traumatology. *Int Endod J.* 2011;44(8):697-730.
12. Cvek M. A clinical report on partial pulpotomy and capping with calcium hydroxide in permanent incisors with complicated crown fracture. *J Endod.* 1978;4:232-37.
13. Tronstad L, Andreason JO, Hasselgren G, Kristerson L, Riis I. PH changes in dental tissues after root canal filling with calcium hydroxide. *J Endod.* 1981;7:17-21.
14. El-Meligy OA, Avery DR. Comparison of apexification with mineral trioxide aggregate and calcium hydroxide. *Pediatr Dent.* 2006;28(3):248-53.
15. Jeeruphan T, Jantararat J, Yanpiset K, Suwannapan L, Khewsawai P, Hargreaves KM. Mahidol study 1: comparison of radiographic and survival outcomes of immature teeth treated with either regenerative endodontic or apexification methods: a retrospective study. *J Endod.* 2012;38(10):1330-6.
16. Hilton TJ. Keys to clinical success with pulp capping: a review of the literature. *Oper Dent.* 2009;34(5):615-25.
17. Guideline on Pulp Therapy for Primary and Immature Permanent Teeth. American Academy of Pediatric Dentistry, 2014. Preuzeto sa: http://www.aapd.org/media/Policies_Guidelines/G_Pulp.pdf, (15.6.2015.)

18. Hilton TJ. Keys to clinical success with pulp capping: a review of the literature. *Oper Dent.* 2009;34:615-25.
19. Koch G, Poulsen S. *Pedodoncija – Klinički pristup.* Zagreb: Naklada Slap; 2005.
20. Sharma AB, Vargervik K. Using implants for the growing child. *J Calif Dent Assoc.* 2006;34(9):719-24.
21. William R. Proffit, David M. Sarver, Henry W. Fields Jr. . *Contemporary orthodontics*, 4th edition. St. Louis: Mosby; 2006.
22. Goenka P, Sarawgi A, Marwah N, Gumber P, Dutta S. Simple fixed functional space maintainer. *Int J Clin Pediatr Dent.* 2014;7(3):225-8.
23. Beaumont AJ Jr. An overview of esthetics with removable partial dentures. *Quintessence Int.* 2002;33(10):747-55.
24. Zitzmann NU, Özcan M, Scherrer SS, Bühler JM, Weiger R, Krastl G. Resin-bonded restorations: A strategy for managing anterior tooth loss in adolescence. *J Prosthet Dent.* 2015;113(4):270-6.
25. Moynihan P, Petersen PE. Diet, nutrition and the prevention of dental diseases. *Public Health Nutr.* 2004;7(1A):201-26.
26. Jones CG. Chlorhexidine: is it still the gold standard? *Periodontol* 2000. 1997;15:55-62.
27. Ž. Verzak i sur. Suvremena antikarijesna sredstva. *Paediatr Croat* 2010; 54 (Supl 1): 163-8.

28. Winter GB, Holt RD, Williams BF. Clinical trial of a low-fluoride toothpaste for young children. *Int Dent J.* 1989;39:227-35.
29. American Dental Association Council on Scientific Affairs. Professionally applied topical fluoride: evidence-based clinical recommendations. *J Am Dent Assoc.* 2006;137(8):1151-9.
30. Hicks J, Flaitz CM. The acid-etch technique in caries prevention: pit and fissure sealants and preventive restorations. In: Pinkham JR, editors. *Pediatric Dentistry: infancy through adolescence.* Philadelphia, USA: W.B. Saunders Company; 1999. p 487.
31. Dukić W. Analiza materijala i postupaka u prevenciji karijesa pečaćenjem fisura. Zagreb: Sveučilište u Zagrebu; 2004.
32. Simonsen RJ. Glass ionomer as fissure sealant-a critical review. *J Public Health Dent.* 1996;56(3 Spec No):146-9.
33. Jerolimov V, Bubalo V. Orofacijalne ozljede u sportu. *Hrvat Športskomed Vjesn.* 2014;29:43-59.
34. Ranalli DN. Sports dentistry and dental traumatology. *Dent Traumatol.* 2002;18(5):231-6.
35. Preuzeto sa: <http://sonda.sfzg.hr/wp-content/uploads/2015/04/Ille%C5%A1-D.-%E2%80%93-Sportski-%C5%A1titnici-za-usta.pdf>, (15.6.2015.)
36. Preuzeto sa: <http://sonda.sfzg.hr/wp-content/uploads/2015/04/Rukavina-M.-etal.-%E2%80%93-Pe%C4%8Da%C4%87enje-fisura.pdf>, (17.6.2015.)

37. Li Z, Cao L, Fan M, Xu Q. Direct Pulp Capping with Calcium Hydroxide or Mineral Trioxide Aggregate: A Meta-analysis. *J Endod.* 2015. pii: S0099-2399(15)00381-7. doi: 10.1016/j.joen.2015.04.012.
38. Baume LJ, Holz J. Long term clinical assessment of direct pulp capping. *Int Dent J.* 1981;31(4):251-60.
39. Valera MC, Albuquerque MT, Yamasaki MC, Vassallo FN, da Silva DA, Nagata JY. Fracture resistance of weakened bovine teeth after long-term use of calcium hydroxide. *Dent Traumatol.* 2015. doi: 10.1111/edt.12185.
40. Umashetty G, Patil B, Rao N, Ajsaonkar N. Apical Closure of Nonvital Permanent Teeth: 15 Months Follow-up Study of Four Cases. *J Int Oral Health.* 2015;7(5):71-3.
41. Bonte E, Beslot A, Boukpepsi T, Lasfargues JJ. MTA versus Ca(OH)₂ in apexification of non-vital immature permanent teeth: a randomized clinical trial comparison. *Clin Oral Investig.* 2014.
42. Xu Q, Ling JQ, Gu HJ, Liu JW. Clinical management of open apices teeth with mineral trioxide aggregate (MTA) as apical barrier in adults. *Hua Xi Kou Qiang Yi Xue Za Zhi.* 2006;24(4):312-4, 317.
43. Farsi N, Alamoudi N, Balto K, Al Mushayt A. Clinical assessment of mineral trioxide aggregate (MTA) as direct pulp capping in young permanent teeth. *J Clin Pediatr Dent.* 2006;31(2):72-6.

13. ŽIVOTOPIS

Petra Đumlija rođena je 1. travnja 1990. godine u Zagrebu. Osnovnoškolsko obrazovanje završava u Osnovnoj školi Nikole Hribara u Velikoj Gorici, a srednjoškolsko obrazovanje u II. gimnaziji u Zagrebu. Maturirala je 2009. godine s odličnim uspjehom. Stomatološki fakultet upisuje 2009. godine, a završava 2015. Stipendirana je studentica i dobitnica Dekanove nagrade za najbolji uspjeh u 4. godini studija s prosjekom ocjena 4.83. Tijekom studija sudjeluje na raznim kongresima. Aktivno govori engleski i talijanski jezik, a u slobodno vrijeme bavi se plesom i glazbom.