

Implantoprotetska rehabilitacija bolesnika nakon kirurškog liječenja zloćudne novotvorine orofarinksa- prikaz slučaja

Čivljak, Tadej

Professional thesis / Završni specijalistički

2021

Degree Grantor / Ustanova koja je dodijelila akademski / stručni stupanj: **University of Zagreb, School of Dental Medicine / Sveučilište u Zagrebu, Stomatološki fakultet**

Permanent link / Trajna poveznica: <https://um.nsk.hr/um:nbn:hr:127:064476>

Rights / Prava: [Attribution-NonCommercial 4.0 International](#)/[Imenovanje-Nekomercijalno 4.0 međunarodna](#)

Download date / Datum preuzimanja: **2024-07-27**



Repository / Repozitorij:

[University of Zagreb School of Dental Medicine Repository](#)





Sveučilište u Zagrebu

Stomatološki fakultet

Tadej Čivljak

**IMPLANTO-PROTETSKA
REHABILITACIJA BOLESNIKA NAKON
KIRURŠKOG LIJEČENJA ZLOĆUDNE
NOVOTVORINE OROFARINKSA – PRIKAZ
SLUČAJA**

POSLIJEDIPLOMSKI SPECIJALISTIČKI RAD

Zagreb, 2020.

Rad je ostvaren na: Zavodu za oralnu kirurgiju Stomatološkog fakulteta Sveučilišta u Zagrebu i u Stomatološkoj ordinaciji Cosmodent d.o.o. u Zagrebu

Naziv poslijediplomskog specijalističkog studija: Dentalna implantologija

Mentorica rada: izv.prof.dr.sc. Dragana Gabrić, Zavod za oralnu kirurgiju, Stomatološki fakultet Sveučilišta u Zagrebu; KBC Zagreb

Komentor rada: izv.prof.dr.sc. Ivica Pelivan, Zavod za mobilnu protetiku, Stomatološki fakultet Sveučilišta u Zagrebu; Stomatološka ordinacija Cosmodent d.o.o.

Lektor hrvatskog jezika: Dunja Aleraj Lončarić, prof.

Lektor engleskog jezika: Lučana Banek, prof.

Sastav Povjerenstva za ocjenu poslijediplomskog specijalističkog rada:

1. prof.dr.sc. Berislav Perić; Stomatološki fakultet Zagreb, KB Dubrava
2. izv.prof.dr.sc. Dragana Gabrić; Stomatološki fakultet Zagreb, KBC Zagreb
3. izv.prof.dr.sc. Ivica Pelivan; Stomatološki fakultet Zagreb
4. prof.dr.sc. Robert Trotić; Stomatološki fakultet Zagreb, KBC Sestre Milosrdnice
5. prof.dr.sc. Marinka Mravak Stipetić, Stomatološki fakultet Zagreb, KBC Zagreb

Sastav Povjerenstva za obranu poslijediplomskog specijalističkog rada:

1. prof.dr.sc. Berislav Perić; Stomatološki fakultet Zagreb, KB Dubrava
2. izv.prof.dr.sc. Dragana Gabrić; Stomatološki fakultet Zagreb, KBC Zagreb
3. izv.prof.dr.sc. Ivica Pelivan; Stomatološki fakultet Zagreb
4. prof.dr.sc. Robert Trotić; Stomatološki fakultet Zagreb, KBC Sestre Milosrdnice
5. prof.dr.sc. Marinka Mravak Stipetić, Stomatološki fakultet Zagreb, KBC Zagreb

Datum obrane rada: 11. studenoga 2020.

Rad sadrži: 48 stranica

1 tablicu

30 slika

CD

Rad je vlastito autorsko djelo, koje je u potpunosti samostalno napisano uz naznaku izvora drugih autora i dokumenata korištenih u radu. Osim ako nije drukčije navedeno, sveilustracije (tablice, slike i dr.) u radu izvorni su doprinos autora poslijediplomskog specijalističkog rada. Autor je odgovoran za pribavljanje dopuštenja za korištenje ilustracija koje nisu njegov izvorni doprinos, kao i za sve eventualne posljedice koje mogu nastati zbog nedopuštenog preuzimanja ilustracija odnosno propusta u navođenju njihova podrijetla.

Izuzetnu zahvalnost dugujem mentorici izv.prof.dr.sc. Dragani Gabrić čija su pomoć i savjeti bili od velike važnosti za pisanje ovog rada, kao i to što je rad napisan relativno brzo.

Zahvaljujem i komentoru izv.prof.dr.sc. Ivici Pelivanu na vremenu i savjetima pri pisanju rada, posebno protetskog dijela.

Također, zahvaljujem i gospodinu J. na povjerenju.

Sažetak

IMPLANTO-PROTETSKA REHABILITACIJA BOLESNIKA NAKON KIRURŠKOG LIJEČENJA ZLOĆUDNE NOVOTVORINE OROFARINKSA – PRIKAZ SLUČAJA

Karcinom orofarinksa ubraja se u najčešće tumore glave i vrata. Liječenje se često započinje tek u uznapredovaloj fazi zbog početnog asimptomatskog rasta karcinoma, a tada nije moguće izbjeći radikalne resekcije tkiva odgovornih za gutanje i žvakanje te narušiti estetiku lica.

Prikazan je onkološki bolesnik nakon resekcije donje čeljusti po kirurškom liječenju karcinoma orofarinksa. Anamnestički se nalazi dokumentacija o kirurškom liječenju, učinjena je radikalna disekcija vrata, blok resekcija (*commando* operacija) i rekonstrukcija anterolateralnim natkoljениčnim režnjem zbog planocelularnoga karcinoma lokaliziranoga u predjelu prednjega nepčanoga luka sa širenjem u retromolarnitrigonum te lateralne stijenke orofarinksa (T3N0M0).

Pri inicijalnom pregledu nađena je bezuba donja čeljust, reducirana nepomična sluznica koja je onemogućavala kvalitetan mobilni protetski rad. Učinjena je CBCT snimka na kojoj je bio uočljiv adekvatan rezidualni alveolarni greben za ugradnju dentalnih implantata. Nakon konzultacije sa specijalistom stomatološke protetike, odlučilo se postaviti tri dentalna implantata kao osnovu za nošenje mobilnog protetskog rada – pokrovne proteze retinirane individualno freznom prečkom. Ugrađeni su dentalni implantati *Zimmer Biomet Trabecular Metal™*. Poslije oseointegracije pristupilo se njihovom otvaranju te su se postavili gingiva formeri. Dva tjedna poslije uzeli su se anatomske i funkcijske otisci obje čeljusti radi izrade nove gornje subtotalne proteze i donje pokrovne proteze retinirane prečkom. Tri tjedna poslije pacijentu su predane nove proteze. Pacijent je naveo izrazito povećanje žvačne učinkovitosti i posljedično kvalitete života.

Ključne riječi: orofarinks; karcinom; trabekularni implantat; prečka; pokrovna proteza

Summary

IMPLANT-PROSTHETIC REHABILITATION OF PATIENTS AFTER SURGICAL TREATMENT OF A MALIGNANT NEOPLASM OF THE OROPHARYNX – A CASE REPORT

Oropharyngeal cancer is one of the most common cancers of the head and neck. Treatment often starts at an advanced stage due to the initial asymptomatic growth of the cancer, so it is not possible to avoid resections of the tissue responsible for swallowing and chewing and hence disrupt facial aesthetics.

An oncology patient has been presented after the resection of the lower jaw following surgical treatment of oropharyngeal cancer. There is anamnestic documentation of the surgical treatment, radical neck dissection, the commando procedure and reconstruction with anterolateral upper lobe for the squamous cell carcinoma localised in the anterior palatal arch spreading to the retromolar trigone and the lateral wall of the oropharynx (T3N0M0).

Upon the initial examination, a toothless lower jaw was found, a reduced attached mucosa that prevented quality mobile prosthetic work. A CBCT image was taken showing an adequate residual alveolar ridge for dental implant placement. After consulting a dental prosthetics specialist, it was decided to place three dental implants as a basis for wearing mobile prosthesis–implant-retained overdenture on milled bar. *Zimmer Biomet Trabecular Metal™* dental implants were placed. After osseointegration, they were opened and gingival formers were inserted. Two weeks later, anatomical and functional impressions of both jaws were taken to make a new upper subtotal prosthesis and a bar retained lower overdenture. Three weeks later, the patient was given new dentures. The patient reported a marked increase in chewing efficiency and, consequently, an improvement of the quality of life.

Key words: oropharynx; cancer; trabecular implant; bar; overdenture

SADRŽAJ

1. UVOD.....	1
1.1. Anatomija farinksa	2
1.2. Orofaringealni karcinom.....	5
1.2.1. Epidemiologija	6
1.2.2. Etiologija	6
1.2.3. Dijagnoza	7
1.2.4. Klasifikacija	10
1.2.5. Liječenje	12
1.3. Implanto-protetska rehabilitacija poslijeoperacijskih defekata čeljusnih kostiju	13
1.3.1. <i>Zimmer Biomet Trabecular Metal™</i> dentalni implantati	15
1.3.2. Prečka na implantatima	18
1.3.3. Pokrovna protezana implantatima	19
2.PRIKAZ SLUČAJA	20
2.1. Otorinolaringološki dio	21
2.2. Oralnokirurški dio	22
2.3. Protetski dio	26
3. RASPRAVA	34
4. ZAKLJUČAK	38
5. LITERATURA	40
6. ŽIVOTOPIS	47

Popis skraćenica

HPV – humani papiloma virus

CT – engl. *computed tomography* (hrv. kompjuterizirana tomografija)

MR – magnetska rezonancija

PET-CT – engl. *positron emission tomography–computed tomography*

TNM – klasifikacija za procjenu veličine tumora, proširenost na limfne čvorove i udaljene metastaze

BIC – engl. *bone-implant contact* (hrv. kontakt kosti i implantata)

MSCT – engl. *multi-slice computed tomography* (hrv. višeslojna kompjuterizirana tomografija)

ALT – engl. *anterolateral thigh flap* (hrv. anterolateralni natkoljениčni režanj)

PRF – engl. *platelet-rich fibrin* (hrv. trombocitima obogaćen fibrin)

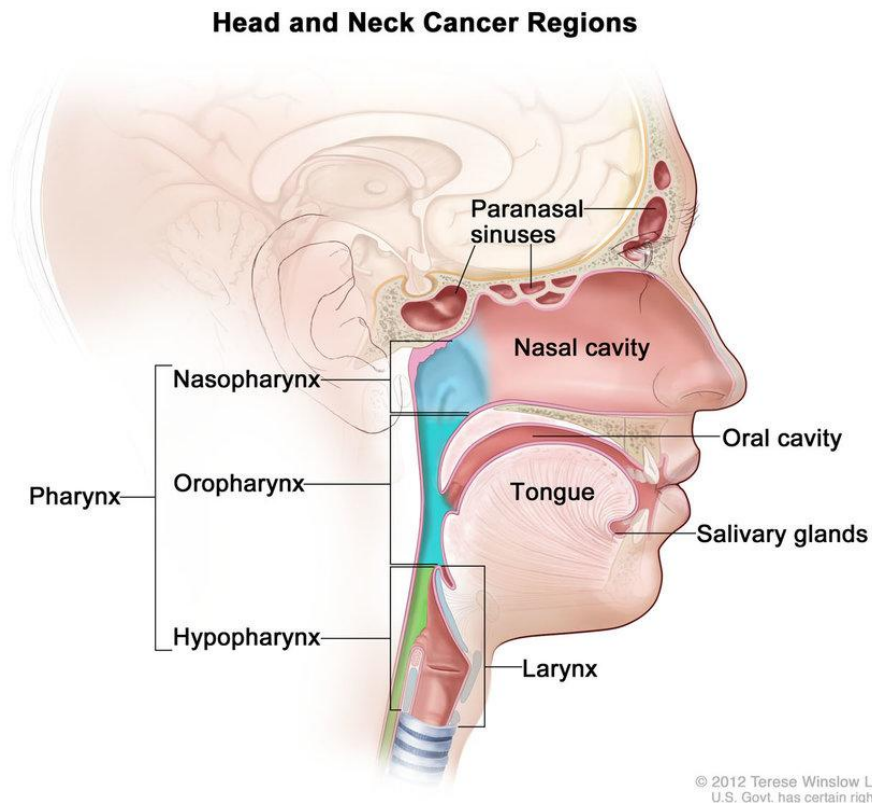
Anatomske odnose više struktura važnih za implanto-protetsku rehabilitaciju uvelike se promijene kod radikalnih resekcija orofacijalnog područja zbog zloćudnih novotvorina. Ovim prikazom slučaja pokazat će se kako je moguće uz multidisciplinarni pristup više specijalista vratiti bolesniku zadovoljavajuću estetiku i funkciju te mu povećati kvalitetu života.

U zloćudne novotvorine srednjeg dijela ždrijela (karcinomi orofarinksa) ubrajaju se tumori koji zahvaćaju područje stražnjeg dijela (tj. korijena jezika), nepčanih tonzila (krajnika) i stražnjeg zida ždrijela. Liječenje tumora ovih područja usprkos razvoju onkologije i medicine općenito je i dalje otežano zbog zahtjevnih kirurških tehnika liječenja i potrebe uključivanja liječnika više specijalnosti u njihovu liječenje (1).

1.1. Anatomija farinksa

Ždrijelo (lat. *pharynx*) je cjevasti organ smješten između usta i jednjaka. Funkcionalno pripada probavnom i dišnom sustavu. Gore ždrijelo seže do lubanjske baze, a dolje do ravnine koja prolazi šestim vratnim kralješkom, odnosno donjim rubom prstenaste hrskavice grkljana. Prednja ždrijelna stijenka postoji samo u donjem dijelu, gdje se naslanja na mišiće i hrskavice stražnje stijenke grkljana. Umjesto prednje stijenke, u srednjem i u gornjem dijelu ždrijela nalazi se grkljanski ulaz (lat. *aditus laryngis*), stražnja površina epiglotisa, ždrijelni tjesnac (lat. *isthmus faucium*), stražnja površina mekog nepca i hoane. Stražnja stijenka odvojena je retrofaringealnim prostorom (lat. *spatium retropharyngeum*) od prevertebralnog lista vratne fascije. Stražnju ždrijelnu stijenku izvana oblaže bukofaringealna fascija (lat. *fascia buccopharyngea*), tako da je retrofaringealni prostor zapravo prostor između bukofaringealne fascije i prevertebralnog lista vratne fascije. Lateralne ždrijelne stijenke u odnosu su s vratnim žilno-živčanim snopom: *a. carotis communis*, *v. jugularis interna* i *n. vagus*. Arterija se nalazi medijalno, uz ždrijelnu stijenku, vena lateralno, a živac u sredini. U visini tijela mandibule ždrijelna lateralna stijenka tvori medijalnu granicu parafaringealnoga prostora, prostora s lateralnih strana ždrijela. Tim dijelom parafaringealnog prostora prolaze: *a. carotis interna*, *v. jugularis interna*, *n. glossopharyngeus*, *n. vagus*, *n. hypoglossus* i *truncus sympathicus* (2).

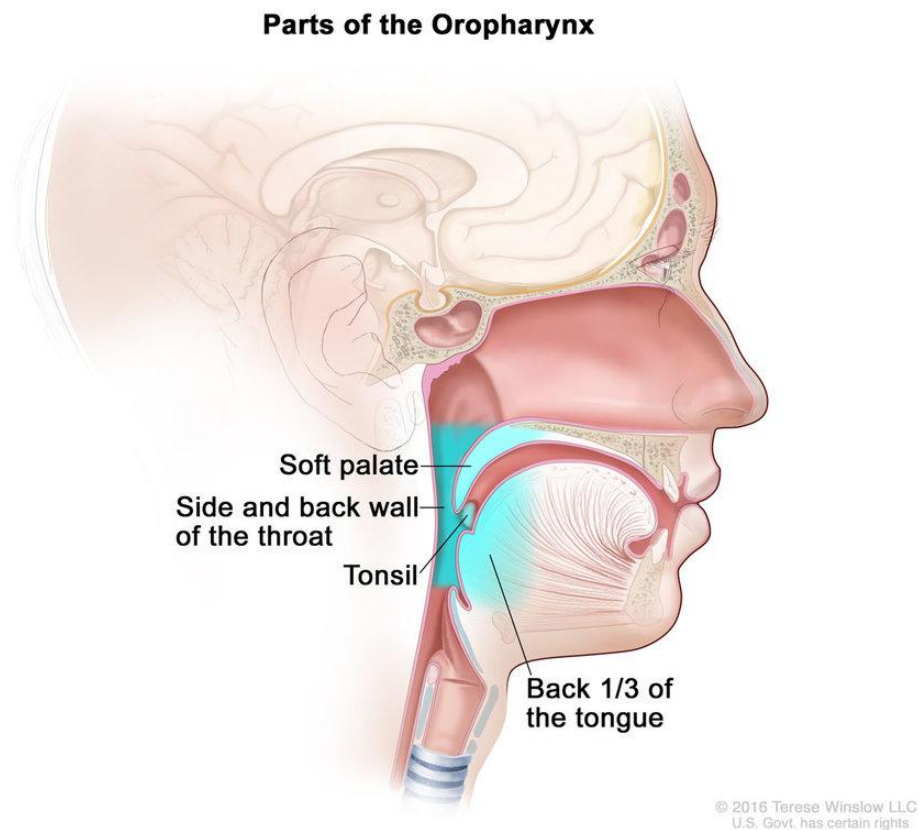
Ždrijelna šupljina (lat. *cavitas pharyngis*) dijeli se u tri dijela: nosni (lat. *pars nasalis pharyngis*, *epipharynx*, *nasopharynx*), usni (lat. *pars oralis pharyngis*, *mesopharynx*, *oropharynx*) i grkljanski (lat. *pars laryngea pharyngis*, *laryngopharynx*, *hypopharynx*) dio (2).



Slika 1. Anatomija farinksa. Preuzeto s dopuštenjem autora: Terese Winslow LLC (3)

Epifarinks je dio ždrijela iznad mekog nepca, koje ga može potpuno odvojiti od dva niža dijela, npr. pri gutanju. Prema gore ždrijelna je šupljina zaključena krovom (lat. *fornix pharyngis*), koji se drži lubanjske baze. Na bočnoj stijenci nazalnog dijela smješten je ulaz u slušnu cijev (lat. *tuba auditiva*). Sam otvor, *ostium pharyngeum tubae auditivae*, ima ljevkast oblik. Na stražnjoj i gornjoj strani omeđuje ga debeli nabor, *torus tubaris*, koji je proizveden medijalnim krajem tubarne hrskavice. Od torusa se spušta *plica salpingopharyngea* i gubi se na lateralnoj stijenci ždrijela. Podloga je ovog kratkog nabora istoimeni mišić. Iza torusa ždrijelna se šupljina nastavlja u stranu kao usko, džepu slično udubljenje nazvano *recessus pharyngeus*. Ulaz u tubu leži u visini donje nosne školjke (4).

Orofarinks (Slika 2) je lakše nego ostale dijelove pregledati *in vivo* kroz otvorena usta. S njegove bočne stijenke nalazi se *arcus palatopharyngeus* i prelazi u rub mekog nepca. Epiglotis, koji u trenutku gutanja poput poklopca zatvara ulaz u grkljan, vezan je korijenom jezika s pomoću tri sagitalna nabora. Srednji nabor, *plica glossoepiglottica mediana*, jest najviši. Bočno postavljene *plicae glossoepiglottice laterales* nisu jako izražene. Jezični krajnik i parni nepčani krajnici po svojem položaju pripadaju orofarinksu. Klinički su posebno važni nepčani krajnici, koji su zbog svoje imunosne funkcije podložni upalama i često se moraju kirurški odstraniti. *Tonsilla palatina* obložena je vezivnom ovojnicom, *capsula tonsillae*, a leži između palatoglosalnih i palatofaringealnih lukova u svojoj udubini, *fossa tonsillaris* (4).



Slika 2. Orofarinks. Preuzeto s dopuštenjem autora: Terese Winslow LLC (3)

Izgled laringealnog dijela uglavnom je određen oblikom grkljana. Ploče štitne hrskavice divergiraju prema natrag i daju djelomično čvrste osnove lateralnim stijenkama. Na prednjoj

stijenci dorzalni dio prstenaste hrskavice s objema vokalnim hrskavicama tvori oveće izbočenje iznad kojeg leži grkljanski ulaz (lat. *aditus laryngis*). Desno i lijevo od ovog izbočenja, unutar odgovarajuće lamine štitne hrskavice, ždrijelna se šupljina nastavlja prema naprijed u duboki *recessus piriformis* (4).

Ždrijelna stijenka ima tri glavna sloja: na vanjskoj strani se nalazi *tunica adventitia*, srednji je sloj *tunica muscularis*, a unutarnji *tunica mucosa* (4).

Kružnu muskulaturu ždrijela čine tri mišića, i to *m. constrictor pharyngis superior, medius i inferior*. Njihova linearna polazišta protežu se od medijalne ploče pterigidnog nastavka klinaste kosti preko raznih dijelova kaudalno do vanjske strane hrskavice grkljana. Uzdužnom sloju muskulature ždrijela pripadaju stilofaringealni, palatofaringealni i salpingofaringealni mišić (4).

Najveći dio osjetne i cijela motorna inervacija ždrijela dolazi iz ždrijelnoga živčanog spleta, *plexuspharyngeus*. Splet tvore ogranci glosofaringealnog (IX) i vagalnog (X) živca te simpatički ogranci iz gornjega cervikalnog ganglija. Motorna vlakna za ždrijelne mišiće vagalnom živcu dolaze od kranijalnog korijena akcesornog živca (XI), koji ih predaje vagusu. Osjetna inervacija u ždrijelnom spletu dolazi od glosofaringealnog živca (IX) u srednjem, a od vagusa (X) u donjem dijelu ždrijela. U gornjem dijelu ždrijela osjetnu inervaciju daje *n. maxillaris* (V2) (2).

1.2. Orofaringealni karcinom

Karcinom orofarinksa ubraja se u najčešće tumore glave i vrata te uglavnom zahvaća mušku populaciju starije i srednje životne dobi. Tumori se uglavnom, zbog početnoga asimptomatskog rasta, dijagnosticiraju u uznapredovaloj fazi kada su već prisutne i regionalne metastaze pa je zbog toga liječenje zahtjevno i obuhvaća kompleksne kirurške zahvate s opsežnim rekonstrukcijama. Druga mogućnost, uporaba primarne kemoradioterapije bolesnika, danas prevladava u većini zemalja zapadne Europe i SAD-a. Učestale infekcije humanim papiloma virusom (HPV) danas se smatraju glavnim uzročnikom nastanka orofaringealnog karcinoma, a infekcija HPV-om danas je najčešća spolno prenosiva bolest. Prema literaturi, bolesnici u kojih je infekcija HPV-om uzrok nastanka ovog karcinoma imaju bolje rezultate liječenja i prognozu u usporedbi s karcinomom nastalim kao posljedicom pušenja i prekomjerne konzumacije alkohola (5, 6). Iako je planocelularni karcinom u ovom području najčešći maligni tumor, ne

treba zanemariti ni mogućnost pojavljivanja limfoma zbog obilja limfatičnog tkiva koje čini veći dio tzv. Waldeyerova prstena. Primarni limfomi palatinalne tonzile, stražnje stijenke ždrijela i korijena jezika uglavnom se manifestiraju kao površinske ulcerativne lezije koje brzo napreduju (7).

1.2.1. Epidemiologija

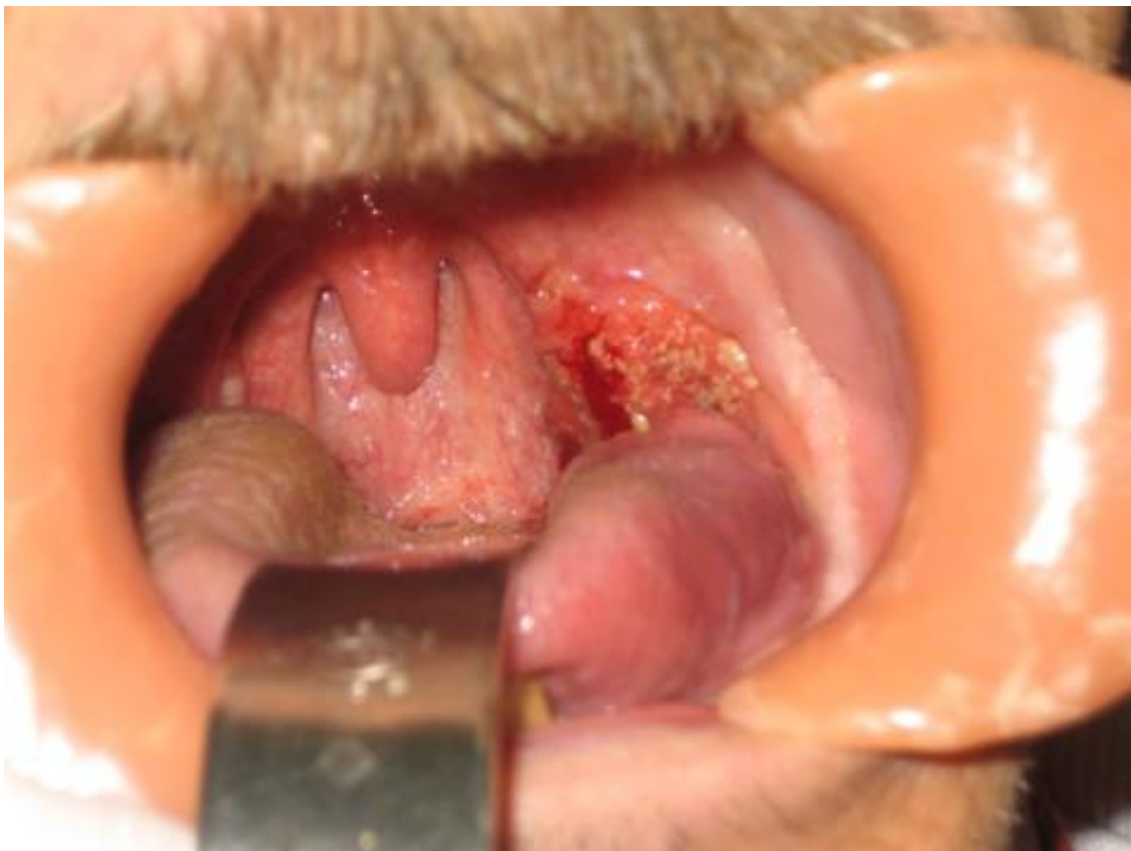U zahvaćenoj populaciji prevladavaju muškarci u odnosu 3 : 1 naspram ženama, iako se u posljednje vrijeme povećava i broj oboljelih žena zbog proširenosti štetnih životnih navika (8). Prema podacima Zavoda za javno zdravstvo Republike Hrvatske i registra za rak, godišnje se u Republici Hrvatskoj dijagnosticira dva oboljela muškarca i 0,3 žene na 100 000 stanovnika (1). Prema dostupnim podacima, više od 25 % novih karcinoma nije povezano s pušenjem. Smatra se da će gotovo 50 % svjetske populacije tijekom svojeg aktivnog seksualnog života biti zaraženo HPV-om, a od toga 7 % oralnim putem (8).

1.2.2. Etiologija

Nastanak planocelularnog karcinoma ovog područja u direktnoj je vezi s prekomjernim pušenjem i konzumiranjem alkoholnih pića. Rizik od nastanka tumora višestruko se povećava ako postoji zajednička pretjerana uporaba nikotina i alkohola zbog sinergističnog djelovanja navedenih čimbenika. U posljednja tri desetljeća dolazi do dramatične promjene u etiologiji nastanka orofaringealnog karcinoma u najrazvijenijim zemljama zapadne Europe i SAD-a kao infekcije HPV-om, dok se broj novooboljelih kao posljedica pušenja i konzumacije alkohola smanjuje. U navedenim zemljama kao izravni uzročni čimbenik nastanka orofaringealnog karcinoma dominira infekcija HPV-om, koji je zauzeo prvo mjesto u etiologiji nastanka tog tumora. Tome u prilog ide i smanjenje uporabe nikotinskih proizvoda i širenja infekcije HPV-om u spolno aktivnoj populaciji koja je u tim zemljama gotovo epidemijskog karaktera. Orofarinks je jedinstveno osjetljiv na infekciju HPV-om, tako da se smatra da je danas više od 70 % novooboljelih od orofaringealnog karcinoma u SAD-u posljedica infekcije HPV-om. Od svih tipova HPV-a, dokazano je da se HPV tipa 16 dovodi u vezu s nastankom orofaringealnog karcinoma (8).

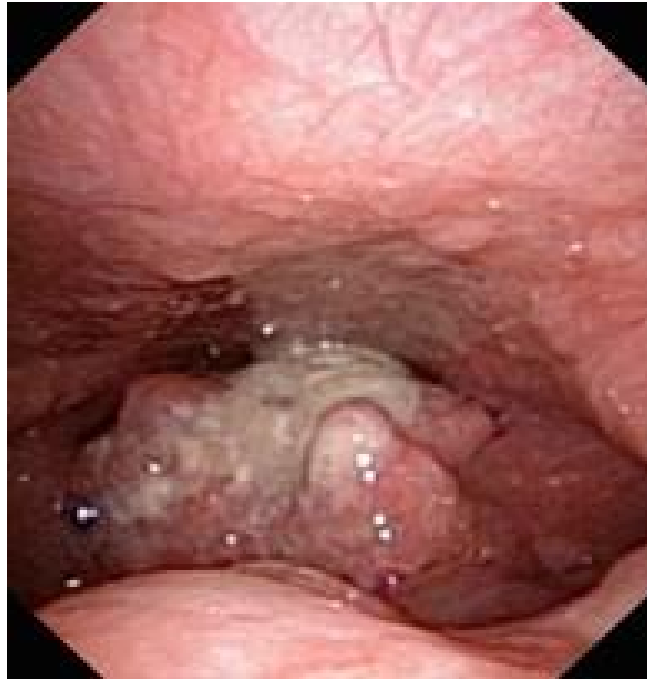1.2.3. Dijagnoza

Uspoređujući s tumorima usne šupljine, tumori orofarinksa često se otkrivaju tek u uznapredovaloj fazi. U početku su asimptomatski i većinom nedostupni uobičajenoj inspekciji tijekom rutinskoga kliničkog pregleda kod liječnika obiteljske medicine i liječnika dentalne medicine. Često se prezentiraju tek povećanim bezbolnim limfnim čvorovima na vratu, koji su već metastaza tumora. U bolesnika treba uzeti opsežnu i ciljanju anamnezu o smetnjama zbog otežanog ili bolnog gutanja, smetnjama govora kao posljedica poremećene artikulacije, o osjećaju stranog tijela u ždrijelu, hemoptizi, grlobolji koja traje duže vrijeme, bolovima koji sijekaju prema uhu i otežanom otvaranju usta (8).



Slika 3. Karcinom nepčane tonzile. Preuzeto s dopuštenjem autora: prof.dr.sc. Drago Prgomet

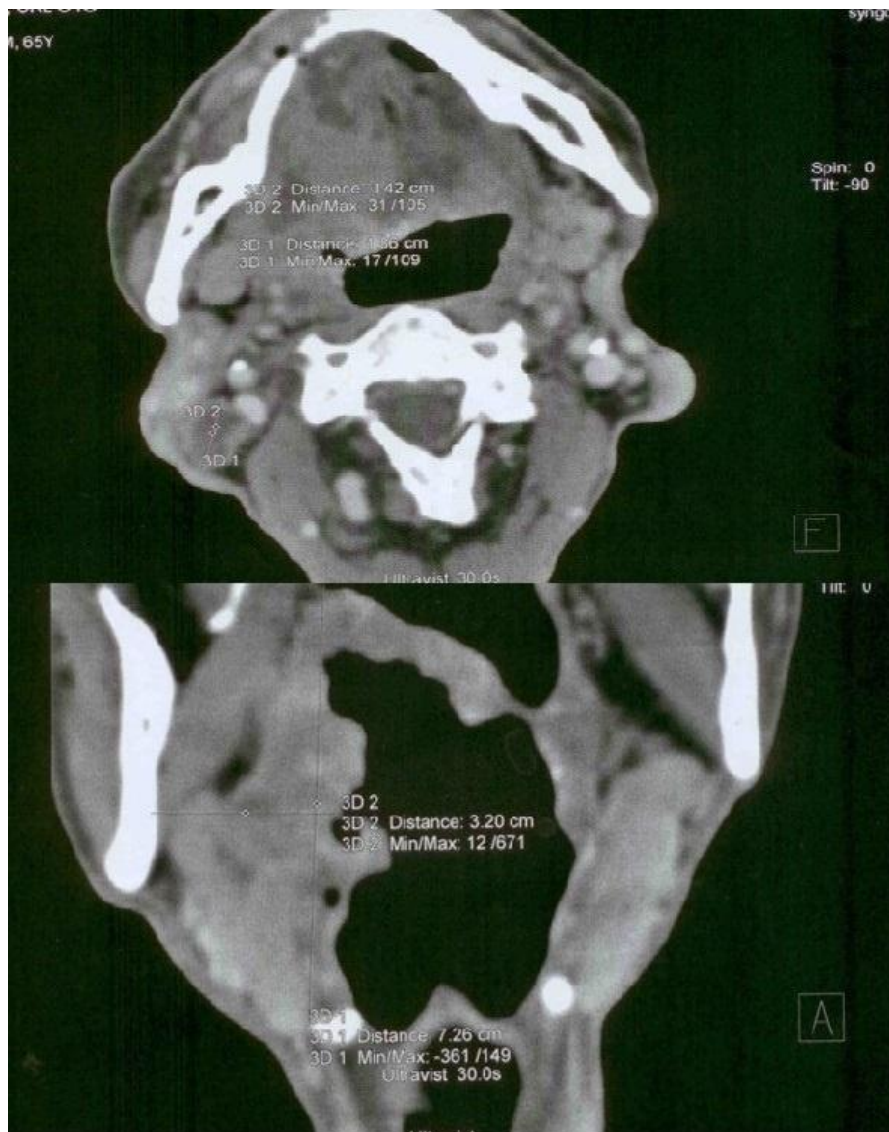
Osim klasičnoga otorinolaringološkog pregleda, u bolesnika treba provesti fleksibilnu fiberendoskopiju gornjeg dijela dišnog i probavnog sustava kako bi se utvrdila proširenost bolesti. U mlađe populacije može postojati i izrazito mali tumor u području nepčane tonzile koji zapravo nije vidljiv inspekcijom i nije pogodan za klasičnu biopsiju, a da mogu istodobno postojati metastaze na vratu, što treba uzeti u obzir pri kliničkom pregledu. Proširenost bolesti i zahvaćanje okolnih struktura, krvnih žila i živaca može se ustanoviti primjenom radiološke dijagnostike, prije svega višeslojnim CT-om s kontrastom, a u nas rjeđe primjenom MR-a, prije svega zbog nedostupnosti adekvatnih uređaja. U zapadnim zemljama i SAD-u primjena je MR-a rutinska jer je dokazana njegova superiornost u odnosu prema ostalim radiološkim tehnikama, uključujući i PET-CT u bolesnika s kliničkim nevidljivim tumorom nepčane tonzile i korijena jezika. U bolesnika koji nemaju primarni tumor koji je vidljiv uobičajenim radiološkim pretragama, a istodobno imaju metastaze na vratu preporučuje se učiniti PET-CT prije početka liječenja (9, 10). Za procjenu metastaza, osim navedenih radioloških pretraga, mogu se obaviti UZV vrata i citološka punkcija, pri čemu je također moguće odrediti HPV status metastaza p16 imunohistokemijom ili *in situ* hibridizacijom. U svih bolesnika treba učiniti kompletan pregled i panendoskopiju u općoj anesteziji kako bi se procijenila proširenost bolesti i mogućnost resekcije primarnog tumora, a istodobno isključilo postojanje drugog primarnog tumora u području donjeg dijela ždrijela i jednjaka. Pregled u općoj anesteziji obavezan je u bolesnika u kojih nije učinjena fleksibilna fiberendoskopija ili ako sijelo primarnog tumora ne dopušta uzimanje uzoraka tkiva za patohistološku dijagnozu u lokalnoj anesteziji pri kliničkom pregledu (11–14).



Slika 4. Karcinom korijena jezika, endoskopski prikaz. Preuzeto s dopuštenjem autora:
prof.dr.sc. Drago Prgomet

U dijagnostičkom postupku potrebno je uzeti uzorak tkiva za potvrđivanje patohistološke dijagnoze i određivanje HPV p16 statusa bolesnika imunohistokemijom u svih bolesnika s orofaringealnim karcinomom. Uzorak se može uzeti tijekom rutinskoga kliničkog pregleda uporabom lokalne anestezije ili tijekom panendoskopije u općoj anesteziji. U malog broja bolesnika koji nisu sposobni za opću anesteziju zbog svojeg komorbiditeta, a uzimanje s pomoću lokalne anestezije nije moguće, dijagnoza se može postaviti na osnovi citologije metastaze limfnog čvora uz postojanje klinički evidentiranoga primarnog tumora uz odgovarajuću radiološku dijagnostiku. Pouzdanost je potvrde pozitivnog p16 i HPV statusa ograničena i za sada nije preporučljiva za svakodnevnu rutinsku uporabu. Na osnovi navedenih činjenica onkološki tim može donijeti odluku o daljnjem liječenju takvog malog broja bolesnika. Najviše bolesnika ima planocelularni karcinom. Testiranje uzoraka tumora na postojanje HPV-a ključno je u odluci o daljnjem liječenju i iznimno je važan trenutak u dijagnostičkom postupku. U tu se svrhu preporučuje imunohistokemijska identifikacija ekspresije proteina p16 kao metoda probira za postojanje infekcije HPV-om i orofaringealnog karcinoma uzrokovanog HPV-om. Ekspresija proteina p16 prisutna je u jezgrama i citoplazmi više od 70 % svih malignih stanica u HPV pozitivnom orofaringealnom karcinomu. Upotreba metode lančane reakcije umnožavanja

polimeraza HPV-a nije više preporučljiva za kliničku praksu zbog velikog broja lažno pozitivnih nalaza u uzorcima tkiva koji su fiksirani u formalinu (15).



Slika 5. CT prikaz tumora orofarinksa – tumor tonzile. Preuzeto s dopuštenjem autora:
prof.dr.sc. Drago Prgomet

1.2.4. Klasifikacija

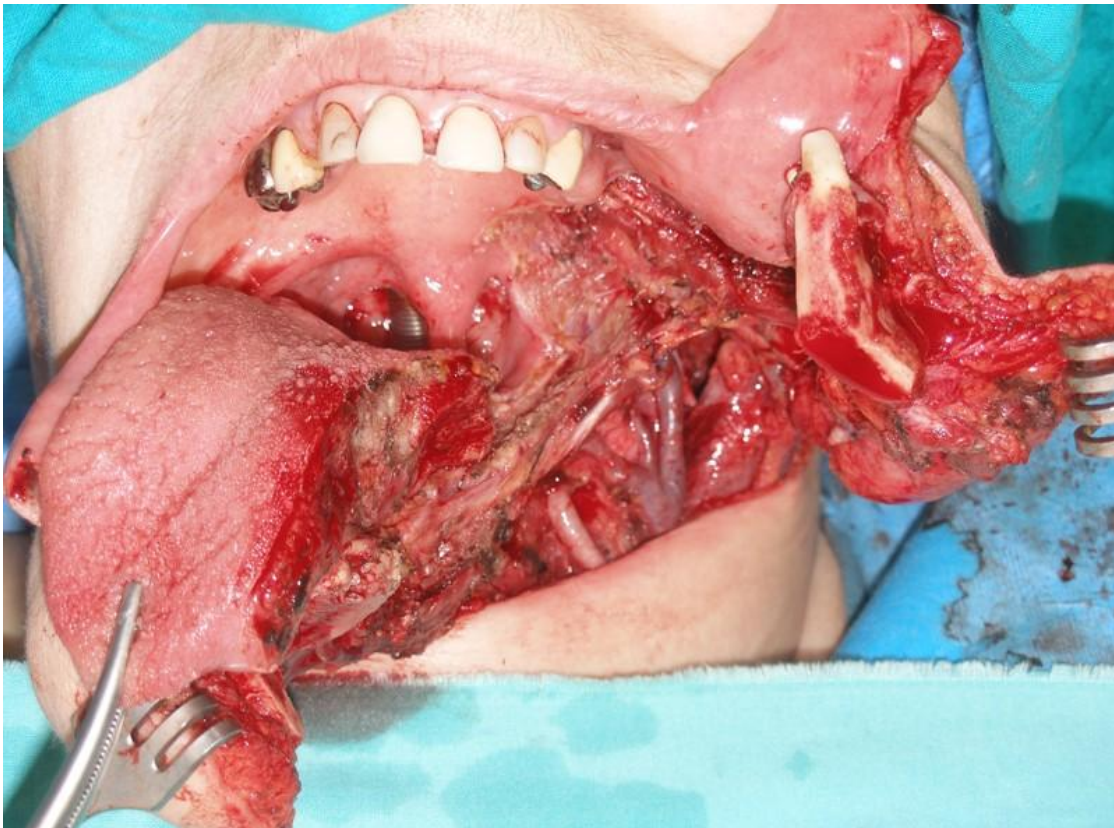Prema zadnjoj TNM (T – tumor, N – regionalni limfni čvor, M – udaljena metastaza) klasifikaciji iz 2017. godine, dogodile su se važne promjene, kako u klasifikaciji samog tumora tako i metastaza i stadija bolesti s obzirom na to je li riječ o HPV pozitivnom ili negativnom bolesniku (16). U Tablici 1 navedena je klasifikacija karcinoma orofarinksa (17).

Tablica 1. TNM klasifikacija karcinoma orofarinksa. Prilagođeno prema autoru: The American Joint Committee on Cancer, Cancer Staging Manual, Eight Edition

Primarni (T)	
Tx	primarni tumor nije moguće procijeniti
T0	nema dokaza opostojanju primarnog tumora
Tis	karcinom <i>in situ</i>
T1	tumor veličine do 2 cm u najvećem promjeru
T2	tumor veličine od 2 do 4 cm u najvećem promjeru
T3	tumor veličine veći od 4 cm u najvećem promjeru ili širenje na jezičnu površinu epiglotisa
T4a	umjereno širenje tumora tumor zahvaća bilo koju od navedenih struktura – grkljan, duboke mišiće jezika, medijalni pterigoidni mišić, tvrdo nepce ili mandibulu
T4b	uznapredovalo širenje tumora tumor zahvaća bilo koju od navedenih struktura – lateralni pterigoidni mišić, pterigoidne nastavke, lateralnu stijenku epifarinksa, bazu lubanje ili okružuje <i>a. carotis</i>
Regionalni limfni čvorovi – HPV poz. (N)	
Nx	limfne čvorove nije moguće procijeniti
cN0	nema metastaza u regionalnim limfnim čvorovima
cN1	metastaze u ipsilateralnim limfnim čvorovima ne veće od 6 cm u najvećem promjeru
cN2	metastaze u bilateralne ili kontralateralne limfne čvorove ne veće od 6 cm u najvećem promjeru
cN3	metastaze u limfnom čvoru većem od 6 cm u najvećem promjeru
Regionalni limfni čvorovi – HPV neg. (N)	
Nx	limfne čvorove nije moguće procijeniti
cN0	nema metastaza u regionalnim limfnim čvorovima
cN1	metastaze su u jednom ipsilateralnom limfnom čvoru ne većem od 3 cm u najvećem promjeru, bez ekstrakapsularnog širenja
cN2a	metastaze su u jednom ipsilateralnom limfnom čvoru ne većem od 3, ali ne većem od 6 cm u najvećem promjeru, bez ekstrakapsularnog širenja
cN2b	metastaze su u multiplim ipsilateralnim limfnim čvorovima ne većima od 6 cm u najvećem promjeru, bez ekstrakapsularnog širenja
cN2c	metastaze u bilateralne ili kontralateralne limfne čvorove ne veće od 6 cm u najvećem promjeru, bez ekstrakapsularnog širenja
cN3a	metastaze su u limfnom čvoru većem od 6 cm u najvećem promjeru, bez ekstrakapsularnog širenja
cN3b	metastaze su u bilo kojem čvoru, s ekstrakapsularnog širenja
Udaljene metastaze (M)	
M0	bez udaljenih metastaza
M1	s udaljenim metastazama

1.2.5. Liječenje

Rani orofaringealni karcinom (I. i II. stadij) iznimno je pogodan za jednu vrstu liječenja, bilo da je riječ o kirurškom liječenju (Slika 6), bilo o primarnoj radioterapiji. Ne postoje dovoljno dobre studije koje bi usporedile ove dvije vrste liječenja unutar istovrsne populacije. Retrospektivna istraživanja pokazuju specifično petogodišnje preživljenje u kirurški liječenih bolesnika od 81 % do 100 %, uz primjenu adjuvantne terapije u pojedinih bolesnika (18), te petogodišnje preživljenje u bolesnika liječenih primarnom radioterapijom od 77 % do 89 % uz primjenu kirurgije u spašavanju pojedinih bolesnika (19).



Slika 6. Resekcija tumora orofarinksa s mandibulektomijom. Preuzeto s dopuštenjem autora:
prof.dr.sc. Drago Prgomet

U zadnje vrijeme u većini zemalja zapadne Europe i SAD-a postoji tendencija primjene primarne kemoradioterapije u bolesnika s uznapredovalim orofaringealnim karcinomom kao dijela strategije očuvanja organa (20). Međutim, primjena tzv. kirurgije spašavanja nakon neuspjeha

primarne kemoradioterapije koja se primjenjuje pri karcinomu grkljana u bolesnika s uznapredovalim orofaringealnim karcinomom nije baš uspješna zbog brojnih komplikacija, kako tijekom same operacije tako i u ranom i kasnom poslijeoperacijskom razdoblju. Na osnovi podataka iz dosadašnje primjene raznih oblika liječenja – kirurgije i konzervativne onkologije, može se zaključiti kako ne postoji opće prihvaćeni konsensus koja bi vrsta liječenja bila najpogodnija. Odluka o vrsti liječenja donosi se za svakog bolesnika individualno (8).

Prognoza orofaringealnog karcinoma ovisi o stadiju bolesti u trenutku kada se bolesnik javlja na onkološko liječenje i o HPV statusu (21). Prisutnost HPV-a kod orofaringealnog karcinoma iznimno je važan i neovisan čimbenik koji izravno utječe na prognozu i preživljenje bolesnika. Prema podacima iz literature, bolesnici s HPV pozitivnim orofaringealnim karcinomom imaju 58 % manji rizik od smrtnog ishoda nego bolesnici s HPV negativnim tumorom. Ukupno trogodišnje preživljavanje HPV pozitivnih bolesnika iznosi 82,4 % u odnosu prema 57,1 % u HPV negativnih bolesnika (22).

1.3. Implanto-protetska rehabilitacija poslijeoperacijskih defekata čeljusnih kostiju

Poslije radikalnoga kirurškog odstranjenja karcinoma u regiji glave i vrata nastaje defekt navedenog područja, gubitak zubi, alveolarnog grebena i mekih tkiva. Posljedično pacijent ima poteškoće pri žvakanju, gutanju i govoru. Iskustvo multidisciplinarnog tima ključno je za uspjeh ovakve terapije i povratak zadovoljavajuće estetike i funkcije. Uslijed promjena u anatomskim odnosima nakon radikalnoga kirurškog zahvata gotovo je nemoguće planirati protetsku rehabilitaciju bez ugradnje dentalnih implantata kojima se omogućava retencija i stabilizacija fiksnog ili mobilnog protetskog (23).

Dentalni implantati mogu se primijeniti na dva načina. Prvi je način da se primijene kao retencijski elementi koji pridržavaju resekcijske proteze u slučajevima kada nije učinjena kirurška rekonstrukcija defekta. Ako pacijenti nemaju zube ili alveolarni greben nije dovoljno razvijen da se na njega može retinirati opturator, ugrađuju se dentalni implantati u preostali alveolarni greben i postaju retencijski elementi opturatorske proteze (24). Implantati se ugrađuju na preostali alveolarni greben, ali ih je moguće ugraditi i u područje defekta. To se može postići uporabom takozvanih zigomatičnih implantata koji se ugrađuju u zigomatičnu kost na strani defekta.

Protetski dio implantata viri u defekt i služi kao retencijski element za opturatorsku protezu (24, 25). Nakon resekcija mandibule, marginalnih ili segmentalnih, također se u preostali dio mandibule mogu ugraditi dentalni implantati na koje će se poslije fiksirati protetski nadomjestak. Ovaj je način napravljen i u prikazanom slučaju i ovakav je način rekonstrukcije zadovoljavajući ako se iz nekog razloga defekt ne može kirurški rekonstruirati. Drugi je način na koji se primjenjuju dentalni implantati za ozublivanje pacijenata u slučajevima kada je defekt rekonstruiran nekom od mikrovaskularnih ili transplantacijskih metoda rekonstrukcije. U takvim se slučajevima nadoknađuju i defekti mekih tkiva i koštani defekt. Jedna je od najčešćih metoda rekonstrukcije s pomoću fibularnoga mikrovaskularnog reznja (26). Fibula je kost izvrsnoga oseointegracijskog potencijala te je uspješnost ovakve terapije vrlo visoka. Problem su, međutim, meka tkiva. Naime, odstranjenjem tumora i okolnoga tkiva izgubi se i pričvrсна, keratinizirana gingiva i najčešće na mjestu izlaska implantata imamo kožu koja ne može zamijeniti ulogu pričvrсне gingive u implanto-protetskoj rehabilitaciji. To se može riješiti ekscizijom dijela kože oko implantata te stvaranjem ožiljkastog tkiva koje imitira pričvrсну gingivu. Ovako rekonstruirani defekti rezultiraju uglavnom fiksnim protetskim radovima te je kvaliteta života i u funkcionalnom i u estetskom smislu neusporedivo bolja nego bez implanto-protetske rehabilitacije. S pomoću fibularnog reznja možemo rekonstruirati i mandibularne i maksilarne defekte. U rekonstrukciji gornje čeljusti implantat može poslužiti i kao stabilizacijski element samog reznja, koji se s pomoću zigomatičnog implantata može fiksirati na kosti lica (23).

Kod manjih ablacija tumora bez resekcije mandibule, prema nekim autorima, savjetuje se imedijatna ugradnja implantata radi početne oseointegracije prije radioterapije, izbjegavanja dodatnoga kirurškog zahvata, izbjegavanja osteoradionekroze te radi kraće rehabilitacije (27).

Kod većih resekcija mandibule implantati se ugrađuju nakon ablacije karcinoma zbog nemogućnosti predviđanja poslijeoperacijskih anatomskih odnosa. Ne postoji generalni dogovor kada je idealno vrijeme za ugradnju implantata kod pacijenata podvrgnutih radioterapiji. U iradiranoj kosti zbog obliteracija kapilara i ishemije može doći do nastanka osteoradionekroze čeljusti (28–32). Neki autori smatraju da je za cijeljenje iradirane kosti potrebno 12 mjeseci, dok drugi ukazuju na progresivni gubitak kapilara i ishemiju (27) i ističu kraći period čekanja za ugradnju implantata, jer dug period čekanja dovodi po povećanog rizika od njihova gubitka (31). Na osnovi navedenog, ugradnja implantata preporučuje se od devetog do dvanaestog mjeseca

nakon radioterapije (31). Također, zbog radioterapije dolazi do smanjenja salivacije, atrofije sluznice i ulceracija, stoga je potrebno voditi računa o izboru proteze s manjim opterećenjem sluznice. Istraživanja navode gubitak implantata do 35 % (32–34) u ozračenju kosti, dok je uspjeh implantacije u neozračenju kosti najmanje 90 % (35, 36).

Izbor protetske veze s implantatima i vrsta protetskog rada određuje se individualno za svakog pacijenta, ovisno o položaju anatomskih struktura nakon kirurške ablacije karcinoma te cijeljenja tkiva.

1.3.1. Zimmer Biomet Trabecular Metal™ dentalni implantati

U ovome su slučaju za implanto-protetsku rehabilitaciju pacijenta, nakon odstranjenja orofaringealnog karcinoma, primijenjeni dentalni implantati *Zimmer Biomet Trabecular Metal™*.

Trabecular Metal materijal je napravljen od tantala, elementa s brojem 73 u periodnom sustavu elemenata. Tantal je visoko biokompatibilan materijal, rezistentan na koroziju, koji se primjenjuje u više područja medicine dugi niz godina (37–41). Porozni je tantal biomimetik koji potiče rast i formiranje kosti unutar pora koje su u promjeru veličine 400 do 600 μm i sveukupne poroznosti 75 do 85 % (42). Prema autorima Karageorgiou i Kaplanu, pore su dovoljno velike kako bi unutar njih mogla rasti i vaskularizirana kost (43).

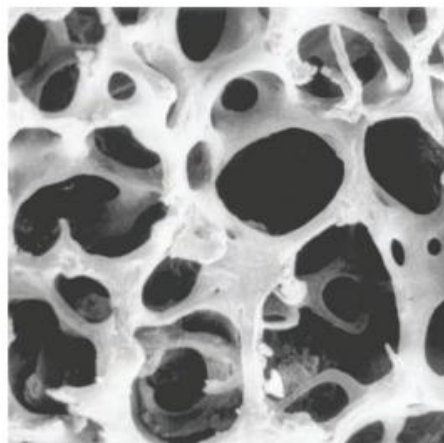
Trabekularni implantat građen je od titanskoga cervikalnog i apikalnog dijela. Središnja unutrašnja struktura također je titanska, ali je presvučena trabekularnim metalom (Slika 7) (44).



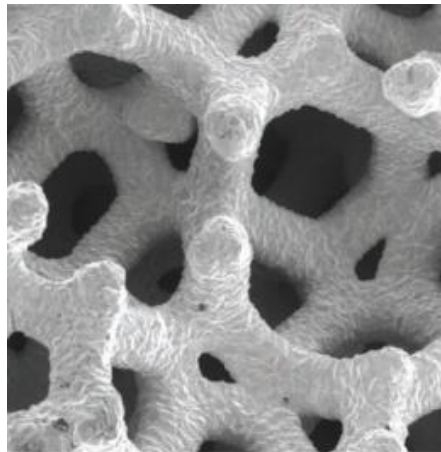
Slika 7. Dizajn dentalnog implantata *Zimmer Biomet Trabecular Metal*. Preuzeto s dopuštenjem proizvođača: Zimmer Biomet Dental

Trabekularni metal jest biomaterijal čija je struktura najsličnija strukturi spongiozne (trabekularne) kosti (Slike 8 i 9). Celularna struktura trabekularnog metala približava se fizičkim i mehaničkim osobinama kosti više nego bilo koji drugi sintetički materijal. Jedinstvena visokoporozna trabekularna konfiguracija osigurava brzu i izdašnu infiltraciju koštanog tkiva. Osim što posjeduje izvrsnu biokompatibilnost, odlikuje ga i velika otpornost na koroziju (45). Porozni tantal upotrebljava se za poboljšanje kontakta između koštanih struktura i dentalnih implantata kako bi se postigla veća stabilnost. Utvrđeno je da ima osteokonduktivna, a možda i osteoinduktivna svojstva, koja su posebno korisna u zahtjevnim slučajevima s težim oštećenjima kosti. Tantal je biološki relativno inertan materijal s ograničenim kapacitetom svezivanja za kost, zbog čega mora proći toplinsku obradu u alkalnom okruženju. Ovaj proces dovodi do opsežnog stvaranja hidroksiapatita na njegovoj površini, a time i do bolje integracije implantata. Novo koštano tkivo koje nastaje unutar pora poroznog tantala nakon njegove implantacije ne razlikuje se od normalne kosti (46, 47).

Implantati s biokompatibilnom konfiguracijom kao porozni tantal povećavaju osteogenetski odgovor kad se postavljaju u pacijenta s poremećenim cijeljenjem rane zbog sistemskih bolesti ili kod smanjenog volumena i gustoće kosti. Nadalje, prema istraživanju Frasera i suradnika, osteokonduktivna površina poroznih implantata povećava stvaranje kosti u pukotini između postekstrakcijskog ruba alveole i površine implantata te je kontakt između kosti i implantata (BIC) znatno veći u usporedbi s cijelim titanskim implantatima, najviše u srednjem dijelu. Što se tiče vertikalnog rasta kosti, nije nađena znatna razlika (48).

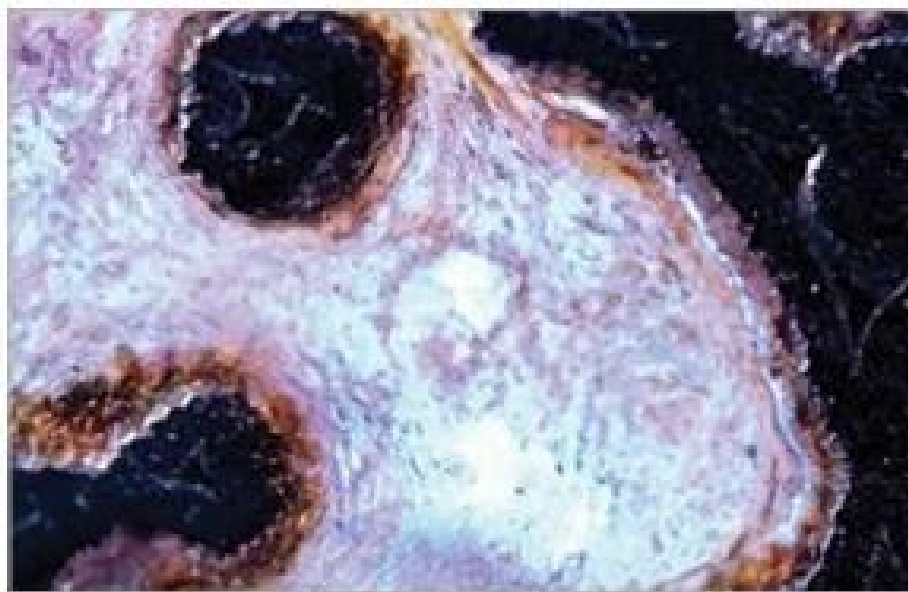


Slika 8. Izgled trabekularne kosti na skenirajućem elektroničkom mikroskopu. Preuzeto s dopuštenjem proizvođača: Zimmer Biomet Dental



Slika 9. Izgled trabekularnog implantata na skenirajućem elektroničkom mikroskopu. Preuzeto s dopuštenjem proizvođača: Zimmer Biomet Dental

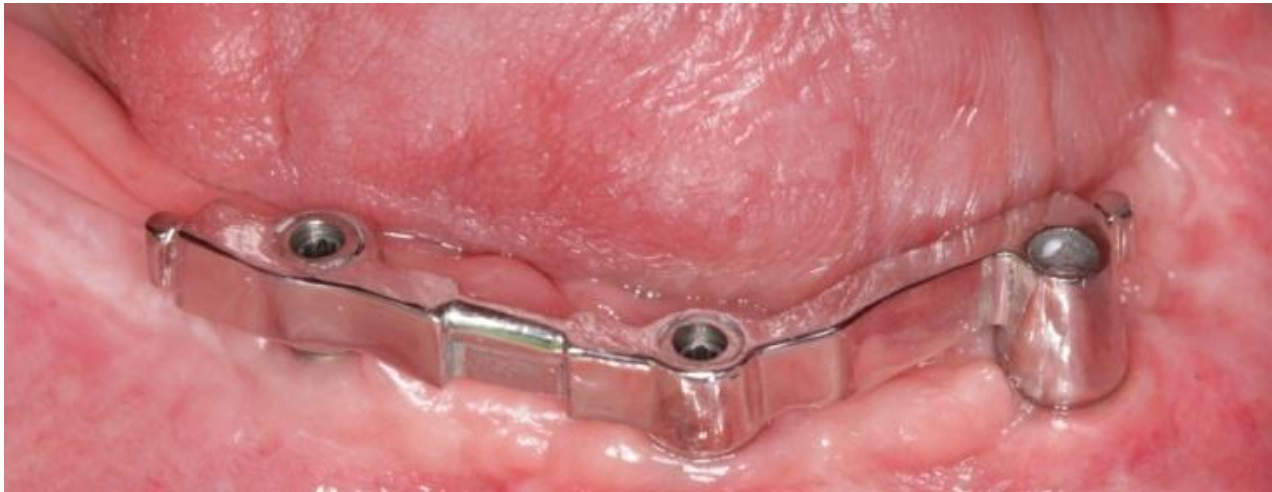Novostvorena kost oko ovog dentalnog implantata oseintegrira na način da popuni pore između međusobno povezanih trabekularnih prostora, tako da ovu vrstu vezanja kosti i implantata proizvođač naziva i oseinkorporacija (Slika 10) (49).



Slika 10. Uvećan (100 puta) histološki presjek – rast novostvorene kosti unutar pora trabekularnog implantata. Preuzeto s dopuštenjem proizvođača: Zimmer Biomet Dental

1.3.2. Prečka na implantatima

Prečke, kao dio protetskog nadomjeska koji se upotrebljava u implanto-protetskoj rehabilitaciji za retenciju pokrovne proteze, mogu biti individualno izrađene ili konfekcijske, individualno frezane ili paralelnih zidova, okrugle ili ovalne. Dolder i Hader najčešće su korišteni konfekcijski sustavi prečki. Prečke povezuju najmanje dva implantata, a mogu i više njih, te raspoređuju sile između njih. Ako se upotrebljavaju konfekcijske prečke, udaljenost između implantata trebala bi biti 10 do 15 mm (50, 51). Preporučuje se upotrijebiti individualno frezanu prečku ako je položaj implantata, zbog nedostatka kosti, ograničen na određeno područje. Također, preporučuje se upotrebljavati ih kod nepravilno postavljenih implantata i za njih je potreban veći međučeljusni prostor. Minimalan prostor koji je potreban za izradu prečke od ruba gingive do okluzalne plohe iznosi 12 mm. Prečka ima nedostatke, kao što su otežano održavanje higijene, hiperplazija sluznice i debljina konstrukcije koja zauzima veći prostor na bazi pokrovne proteze. Kod prečki paralelnih presjeka mogućje translacijski pomak, a one ovalnog presjeka omogućavaju djelomičnu rotaciju i translacijski pomak baze proteze. Sastoji se od patrice, koja se kao suprastruktura nalazi na implantatima, i matrice, plastične ili metalne, koja se nalazi u bazi proteze. Profil prečke odgovara obliku matrice (51).



Slika 11. Prečka na implantatima. Preuzeto s dopuštenjem autora: doc.dr.sc. Ivica Pelivan

1.3.3. Pokrovna proteza na implantatima

Razlika između pokrovne proteze i potpune proteze jest da se kod pokrovne osigurava drugačiji oblik prijenosa opterećenja na kost i sluznicu. Cilj je postići da se sila prenosi i na implantate, umjesto samo na sluznicu (52). Razlikujemo tri vrste pokrovnih proteza na implantatima: tkivno poduprtu protezu, tkivno-implantološki poduprtu protezu i potpuno implantološki poduprtu protezu. Kod tkivno poduprte proteze postoje jedna ili dvije zglobne veze koje služe samo za retenciju pokrovne proteze, ali ne i za prijenos sile na implantate, pa se sile prenose na sluznicu. Bazu proteze tada treba maksimalno proširiti. Tkivno-implantološki poduprta proteza definira se kao pokrovna proteza kod koje se opterećenje prenosi i na sluznicu i na implantate, s tim da se više opterećuje implantate koji su uglavnom smješteni u interkaninom prostoru. Za ovakvu pokrovnu protezu potrebno je više pričvrstnih elemenata, npr. dvije kugle ili jedna prečka kod kojih nema osi rotacije, te su potrebna tri ili četiri implantata. Za izradu potpuno implantatima poduprte pokrovne proteze potrebna su najmanje četiri implantata koji osiguravaju potpuni prijenos sile na kost, oslobađajući sluznicu opterećenja. Najčešća komplikacija koja se ovdje pojavljuje je gubitak oseintegracije implantata (50, 53).

U ovom će slučaju biti prikazan danas 66-godišnji pacijent kojemu je prije pet godina kirurški odstranjena zloćudna novotvorina orofarinksa te mu je poslije uspješnog oporavka napravljena implanto-protetska rehabilitacija koja uključuje izradu gornje subtotalne proteze i donje pokrovne proteze retinirane na prečki koju nose tri implantata smještena u interkaninom prostoru.

Slučaj će biti prikazan kroz tri dijela: otorinolaringološki, oralnokirurški i protetski dio.

2.1. Otorinolaringološki dio

U ovom dijelu će ukratko biti opisano liječenje s otorinolaringološkog aspekta, koje je izvan naše domene, kako bi se stekao dojam o početnoj situaciji prije implanto-protetskog liječenja.

U proljeće 2015. godine pacijent je došao na Kliniku za otorinolaringologiju i kirurgiju glave i vrata u KBC-u Sestre milosrdnice sa simptomima peckanja pri jelu i nelagode pri gutanju. U anamnezi je naveo pušenje dugi niz godina do prestanka prije desetak godina te konzumiranje alkohola prigodice. Klinički se uočila ulceroinfiltrativna tvorba promjera oko 4,5 cm lijevoga prednjeg nepčanog luka koja se širila u retromolarni trigonum i prema tvrdom nepcu do razine gornjega alveolarnog grebena te se spuštala po tonzilolingvalnoj brazdi. Na vratu se nisu palpirale metastatske promjene. Nadalje, uzeta je biopsija i potvrđena je dijagnoza planocelularnog karcinoma. Uz dijagnozu višeslojne kompjuterizirane tomografije (MSCT) glave i vrata prikazao se infiltrativno proliferativan rast neoplazmatskog procesa koji je zahvaćao područje tvrdog i mekog nepca lijeve strane koji se po prednjem nepčanom luku spuštao do razine retromolarnog trigonuma i kaudalnije u područje lateralne stijenke orofarinksa. Na aksijalnim presjecima karcinom je bio veličine 2,5 x 4,5 cm. U razini mekog nepca karcinom je minimalno prešao medijalnu liniju, a suspektna je bila i infiltracija korijena jezika. Proces je prilijegao uz rub maksilarne kosti straga koji je bio destruiran u arealu od 1 cm. Limfni čvorovi bili su u fiziološkim granicama.

Klasifikacija ovog karcinoma bila je T3N0M0 i uz predoperacijsku pripremu pacijentu je napravljena traheotomija, selektivna disekcija vrata desne strane, modificirana disekcija vrata lijeve strane, segmentalna mandibulektomija lijeve strane, segmentalna maksilektomija lijeve strane, resekcija orofaringealnog karcinoma i rekonstrukcija anterolateralnim natkoljениčnim režnjem (*ALT flap*).

Ovaj je slučaj bio prikazan na Konferenciji za tumore glave i vrata te je bila postavljena indikacija za provođenje poslijeoperacijske kemoradioterapije. Provedena je 3D konformna radioterapija na području ležišta tumora doze 64 Gy u 32 frakcije te na područja regija limfnih čvorova vrata obostrano u dozi od 50 Gy u 25 frakcija. Konkomitantno su provedena tri ciklusa kemoterapije Cisplatinom u trotjednim intervalima.

Naknadno su provedeni zahvati plastike traheostome i miringotomije uz postavljanje T-cjevčice zbog opstrukcije Eustahijeve tube ALT režnjem.

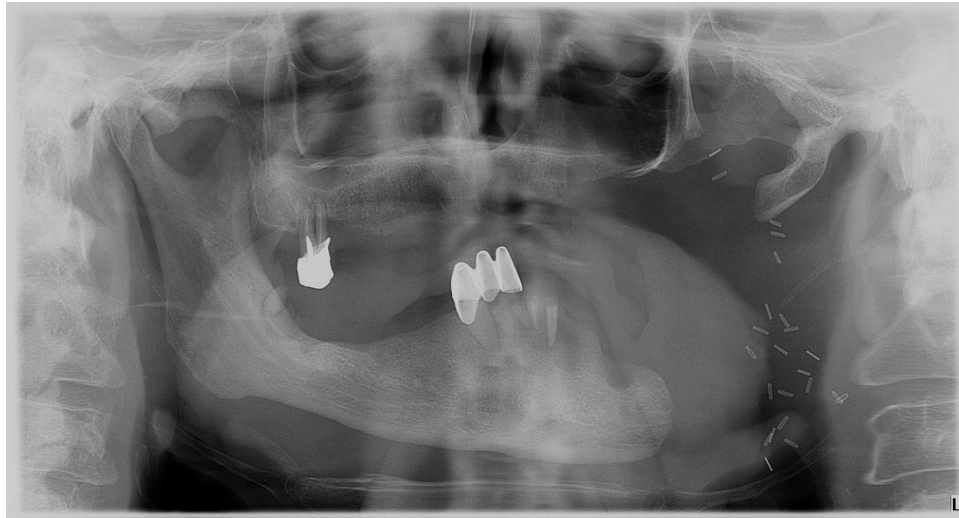
Pacijent je relativno dobro podnio sve operacijske zahvate i kemoradioterapiju. Slina je bila suficijentna, disanje dobro, gutanje malo otežano, apetit dobar te se subjektivno dobro osjećao. Na redovnim kontrolnim pregledima i kontrolnom CT-u nije bilo znakova recidiva i sekundarnog karcinoma.

2.2. Oralnokirurški dio

Nakon uspješnog oporavka od operacije karcinoma orofarinksa i provedene radioterapije, pacijent u studenome 2018. godine dolazi na Zavod za oralnu kirurgiju radi dogovora za implanto-protetsku terapiju. Kliničkim i radiološkim pregledom uočavaju se parodontološko kompromitirani i zaostali zubni korijeni u području donjih prednjih zuba, jedan zaostali zubni korijen donjega desnog drugog molara i gornji desni drugi molar (Slika 12). U dogovoru sa specijalistom stomatološke protetike odlučeno je ekstrahirati sve preostale zube u donjoj čeljusti, a ostaviti gornji molar koji je bio u relativno dobrom stanju kako bi potpomogao retenciju gornje subtotalne proteze i postaviti tri implantata u donjem interkaninom prostoru koji će nositi prečku za donju pokrovnu protezu.

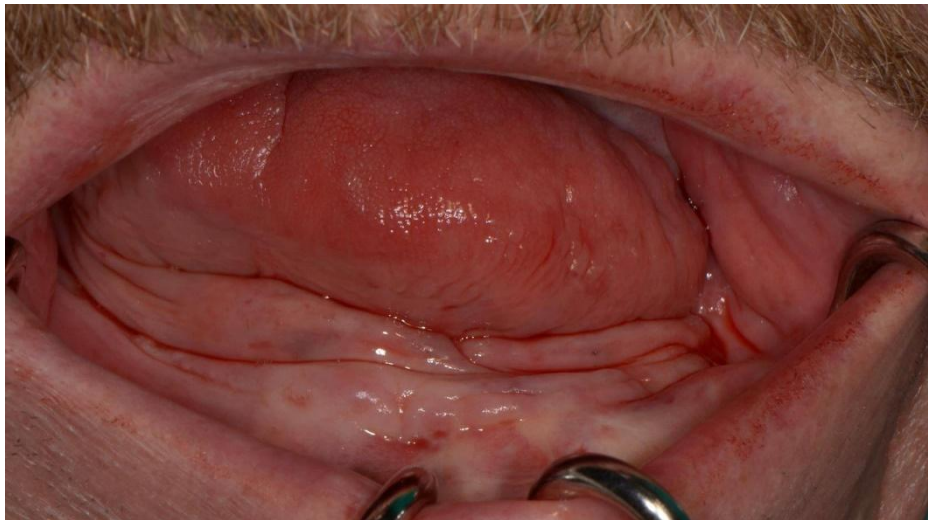
Ekstrakcija zaostalog korijena donjega desnog drugog kutnjaka napravila se uz prezervaciju alveole PRF-om (engl. *platelet-rich fibrin*; trombocitima obogaćen fibrin) i šivano je križnim šavom, a preko postekstrakcijskih alveola zubi u donjoj fronti postavljena je PRF membrana uz modelaciju alveolarnog grebena i primarno je šivano pojedinačnim i madrac neresorptivnim šavovima jer je pacijent liječen radioterapijom, kako bi se prevenirao nastanak osteoradionekroze te kako bi rane što bolje zacijelile. Preventivno je pacijent započeo i antibiotsku terapiju amoksicilinom s klavulanskom kiselinom dva dana prije zahvata te nastavio i pet dana poslije

zahvata, u dozi od 2 g. Sedam dana nakon zahvata na kontrolnom pregledu nađeno je dobro cijeljenje rane te su skinuti šavovi i napravljena je toaleta rane vodikovim peroksidom.



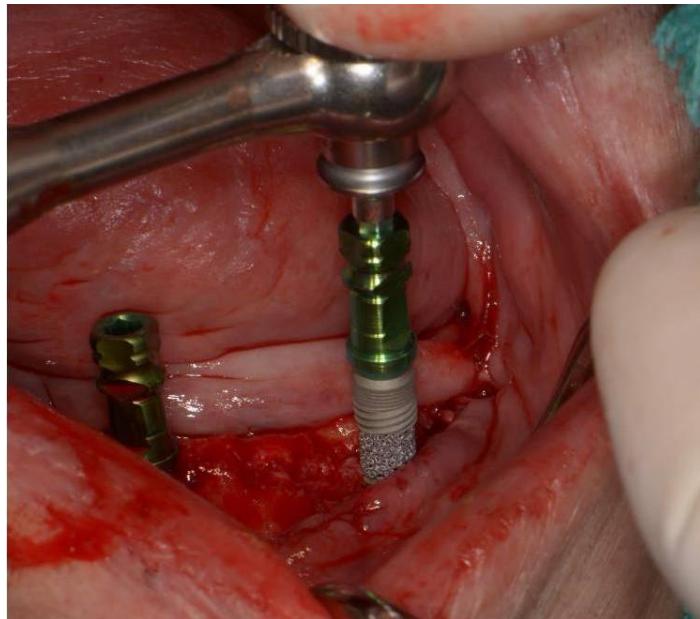
Slika 12. Ortopantomogram prije početka terapije. Preuzeto s dopuštenjem autora:
izv.prof.dr.sc. Dragana Gabrić

Otpriblike tri mjeseca poslije ekstrakcija započeta je implanto-protetska rehabilitacija po dogovorenom planu specijalista stomatološke protetike i specijalista oralne kirurgije. U lokalnoj infiltracijskoj anesteziji uz 4-postotni artikain s adrenalinom (Ubistesin) napravljena je incizija po Harnischu na mandibularnom alveolarnom grebenu i odignut je mukoperiostalni režanj.

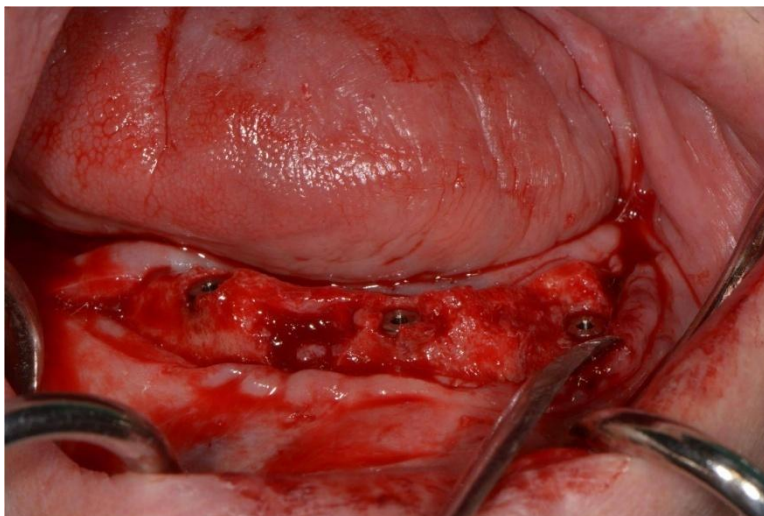


Slika 13. Klinička situacija prije početka implanto-protetske rehabilitacije. Preuzeto s dopuštenjem autora: izv.prof.dr.sc. Dragana Gabrić

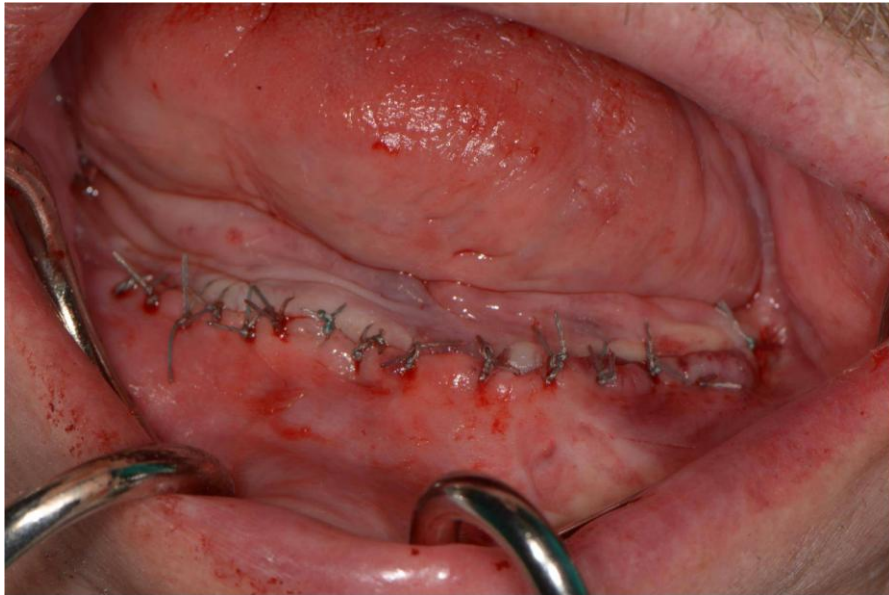Ugrađena su tri dentalna implantata *Zimmer Biomet Trabecular Metal* promjera 4,1 mm i dužine 10 mm u regijama 31, 35 i 45 proizvođača Zimmer Biomet (SAD) i mukoperiostalni režanj sašiven je neresorptivnim koncem veličine 4-0 pojedinačnim šavovima (Slike 14–16). Implantati su dogovorom specijalista oralne kirurgije i specijalista stomatološke protetike, uz očitavanje CBCT snimke, ugrađeni u navedenim regijama zbog zadovoljavajućeg volumena koštanog tkiva.



Slika 14. Ugradnja dentalnih implantata. Preuzeto s dopuštenjem autora:
izv.prof.dr.sc. Dragana Gabrić

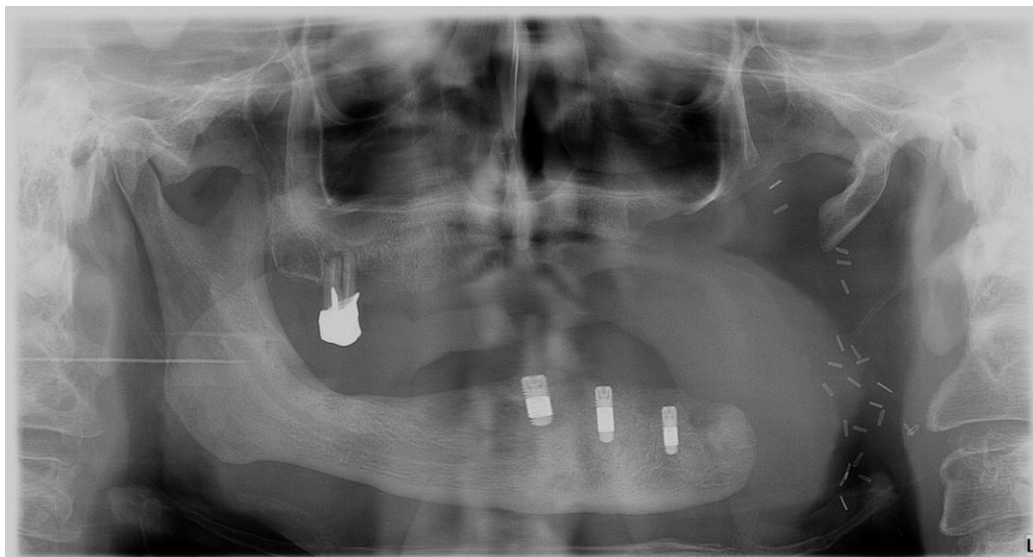


Slika 15. Ugrađena tri dentalna implantata u predviđene regije i postavljeni pokrovni vijci.
Preuzeto s dopuštenjem autora: izv.prof.dr.sc. Dragana Gabrić



Slika 16. Poslijeoperacijsko područje odmah nakon šivanja. Preuzeto s dopuštenjem autora:
izv.prof.dr.sc. Dragana Gabrić

Pacijent je nakon sedam dana došao na kontrolu. Tada su mu skinuti šavovi te je uočeno dobro primarno cijeljenje rane. Tri mjeseca poslije implantacije pacijentu je napravljen kontrolni ortopantomogram (Slika 17) te su implantati otvoreni i postavljeni gingiva formeri.



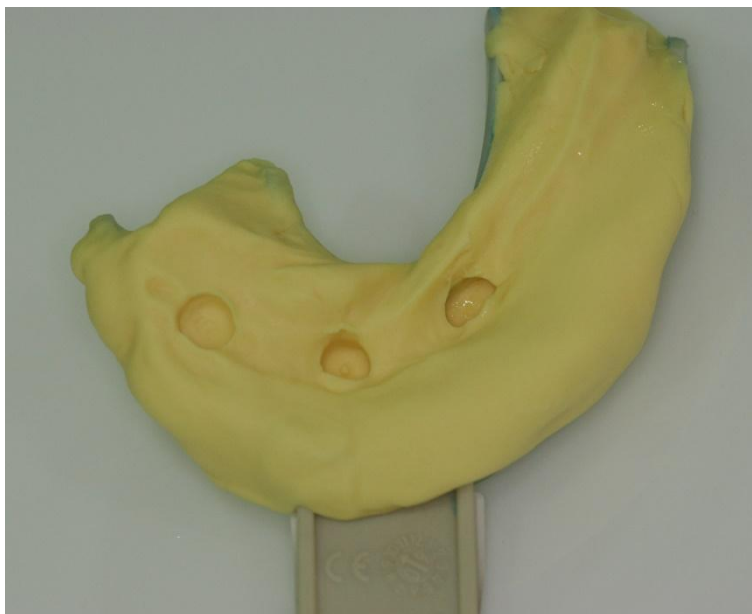Slika 17. Kontrolni ortopantomogram. Preuzeto s dopuštenjem autora:
izv.prof.dr.sc. Dragana Gabrić

2.3. Protetski dio

U lipnju 2019. godine pacijent je došao u Stomatološku ordinaciju Cosmodent d.o.o. nastaviti s implanto-protetskom terapijom. Protetskim planom odlučilo se napraviti gornju subtotalnu protezu, donju prečku i pokrovnu protezu na tri prethodno ugrađena implantata. Cijeli protetski dio rada završen je u mjesec dana u pet posjeta, uz naknadne kontrolne dolaske.

Veliki je izazov bio napraviti ovu protetsku rehabilitaciju zbog obimnih resekcija mekih i tvrdih oralnih tkiva. Stoga se nisu mogli slijepo pratiti svi protokoli uobičajene terapije. Postojale su velike disproporcije tkiva na lijevoj i desnoj strani mandibule i maksile nakon resekcija karcinoma orofarinksa. Gornji kutnjak, iako ne idealan, nije ekstrahiran jer je za ovog pacijenta bio od velike važnosti za retenciju i stabilizaciju gornje subtotalne proteze koja se nije mogla retenirati cirkulatornim ventilom.

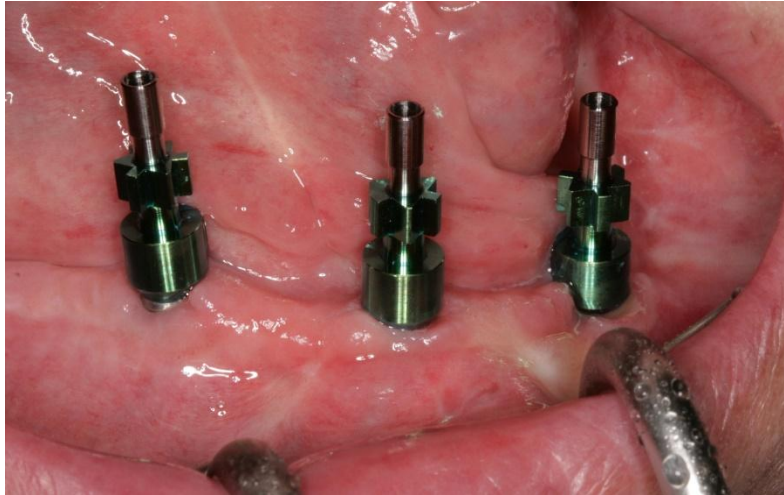
U prvom posjetu pacijentu su ireverzibilnim hidrokoloidom uzeti anatomske otisci. U gornjoj čeljusti otisak je uzet uobičajenom konfekcijskom žlicom, a u donjoj modificiranom implantološkom žlicom (Miratray, Hager & Werken GmbH & Co. KG, Duisburg, Njemačka) zbog poremećenih anatomske odnosa (Slika 18).



Slika 18. Otisnuta donja čeljust s gingiva formerima. Preuzeto s dopuštenjem autora:

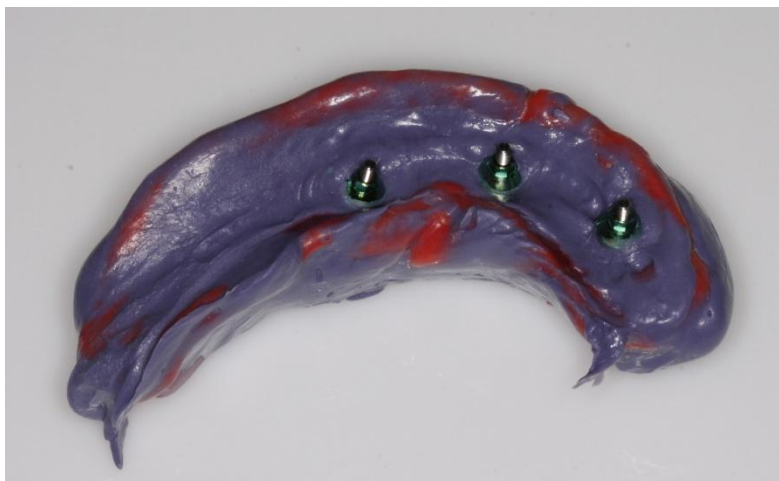izv.prof.dr.sc. Ivica Pelivan

U dentalnom su laboratoriju iz anatomskog otiska izrađene individualne žlice za gornju i donju čeljust od svjetlosno polimerizirajućeg akrilata kojima se uzeo funkcijski otisak. Uklonjeni su gingiva formeri i postavljeni su otisni transferi (Slika 19).



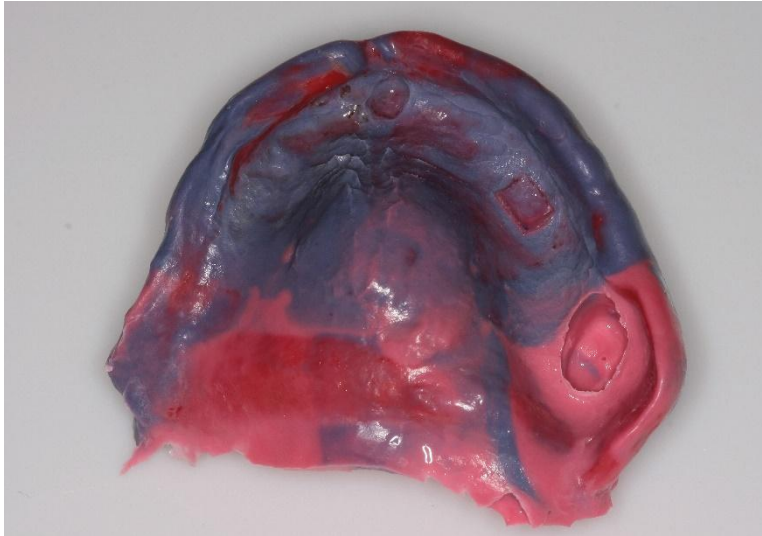
Slika 19. Postavljeni otisni transferi. Preuzeto s dopuštenjem autora: izv.prof.dr.sc. Ivica Pelivan

Rubovi buduće donje proteze, uz funkcijske kretnje, oblikovani su termoplastičnim materijalom (Bite compound, GC, Tokyo, Japan) u dvofaznoj tehnici zbog bolje preciznosti pa je nadalje funkcijski otisak uzet polieterom (Impregum Penta Soft Quick, Maplewood, Minnesota, SAD) tehnikom otvorene žlice (Slika 20).



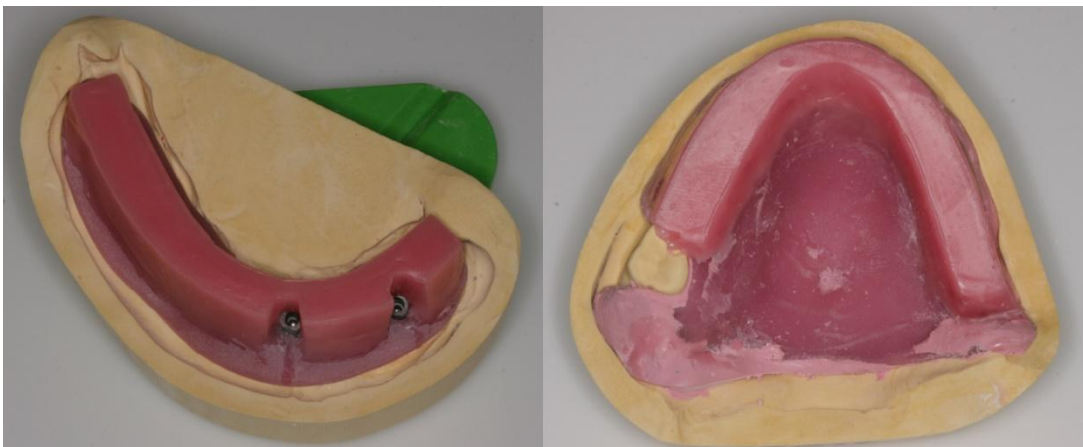
Slika 20. Funkcijski otisak donje čeljusti uzet tehnikom otvorene žlice i otisni transferi. Preuzeto s dopuštenjem autora: izv.prof.dr.sc. Ivica Pelivan

Funkcijski otisak gornje čeljusti također je otisnut polieterom uz prethodno oblikovanje rubova proteze (Slika 21). Otisnuta je i stara pacijentova gornja proteza zbog oblika i dimenzija zubi pa su se isti napravili i na novoj protezi.



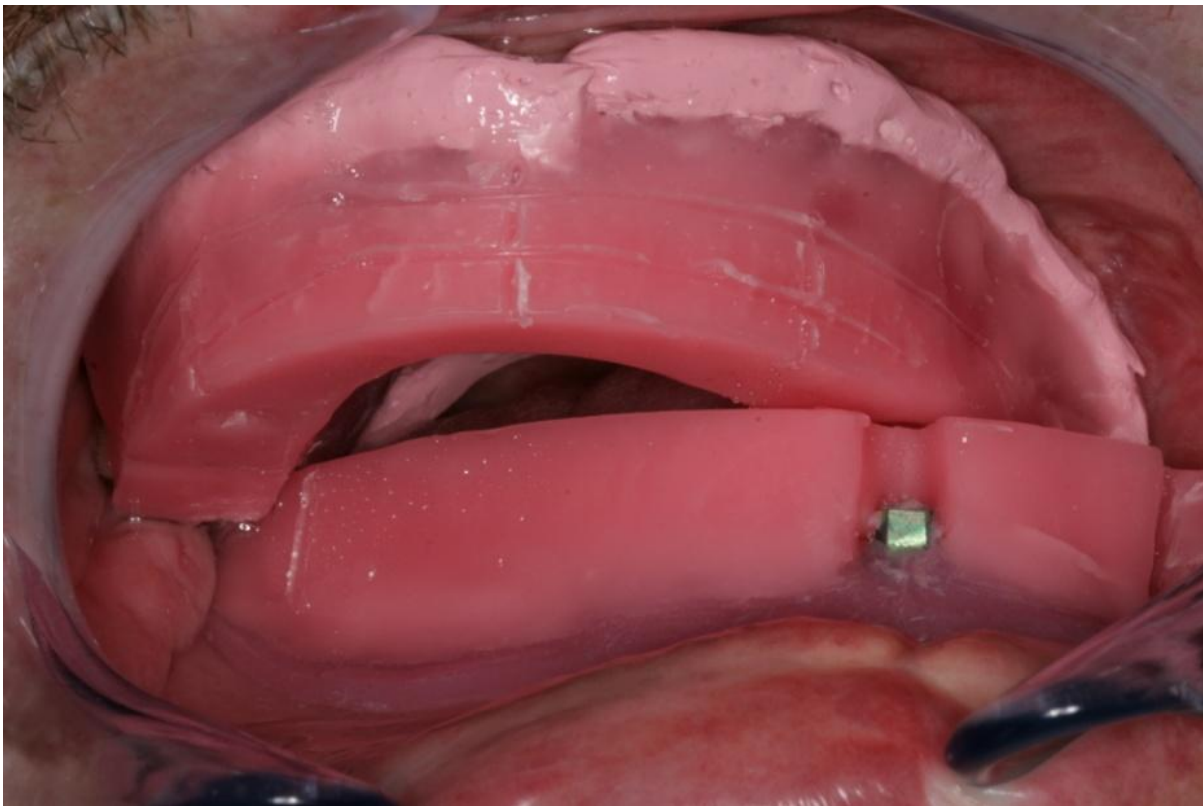
Slika 21. Funkcijski otisak gornje čeljusti. Preuzeto s dopuštenjem autora:
izv.prof.dr.sc. Ivica Pelivan

Zatim su se u laboratoriju izradili radni modeli iz tvrde sadre te gornja i donja zagrizna šablona. Donja zagrizna šablona mogla se s pomoću dvije privremene nadogradnje za implantate fiksirati za donju čeljust prilikom određivanja međučeljusnih odnosa i postave zubi (Slika 22).



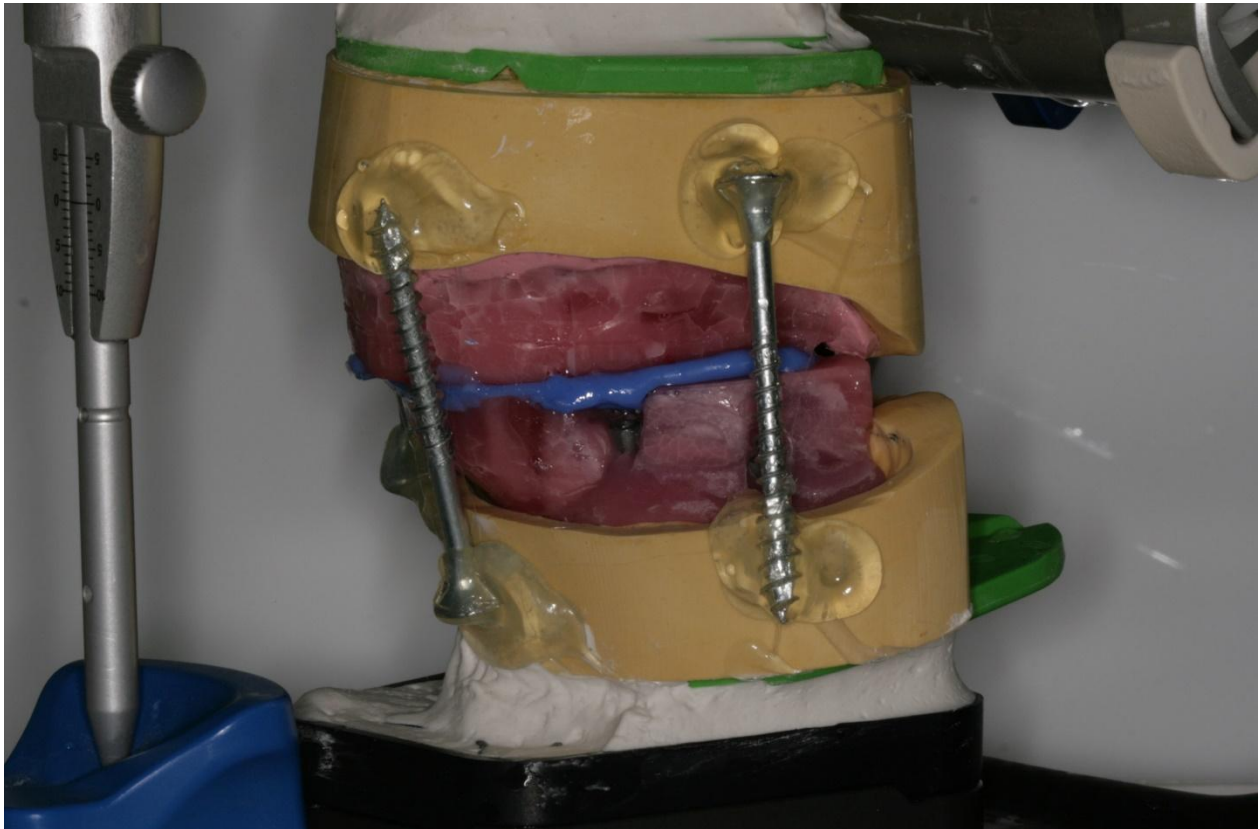
Slika 22. Donja i gornja zagrizna šablona na radnim modelima. Preuzeto s dopuštenjem autora:
izv.prof.dr.sc. Ivica Pelivan

Određivanje vertikalne i horizontalne relacije između gornje i donje čeljusti bio je zahtjevan dio terapije zbog nefizioloških anatomskih odnosa poslije resekcije karcinoma i okolnog tkiva. Model gornje čeljusti prenesen je u artikulatorku registracijom položaja obraznim lukom (Artex, Amann Girrbach AG, Koblach, Austrija). Problem je predstavljala disproporcija gornjih i donjih zagriznih šablona od čak 18 mm, jer je početno voštani bedem na donjoj zagriznoj šablonoj bio smješten u razini sredine alveolnog grebena te je u takvoj situaciji bilo nemoguće postaviti zube na funkcijski prihvatljiv način (Slika 23). Stoga su takvi narušeni međučeljusni odnosi fiksirani intraoralno te je donji model prenesen u artikulatorku kako bi se u dentalnom laboratoriju korigirao položaj donjega voštanog bedema.



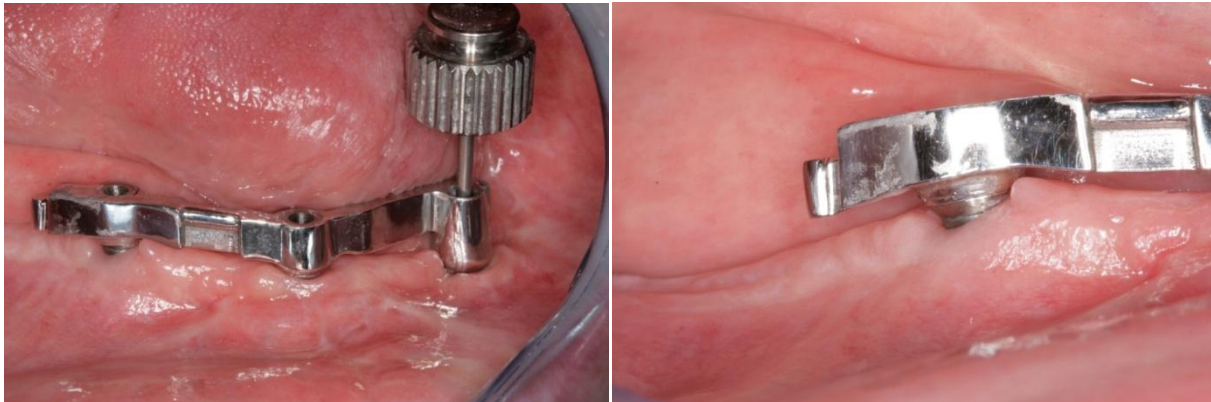
Slika 23. Disproporcija zagriznih šablona. Preuzeto s dopuštenjem autora:
izv.prof.dr.sc. Ivica Pelivan

Nakon korekcije donje zagrizne šablone, međučeljusni su odnosi intraoralno fiksirani s pomoću materijala za registraciju zagriža (LuxaBite, DMG, Hamburg, Njemačka) te je donji model pridružen gornjem modelu u artikulatoru (Slika 24).



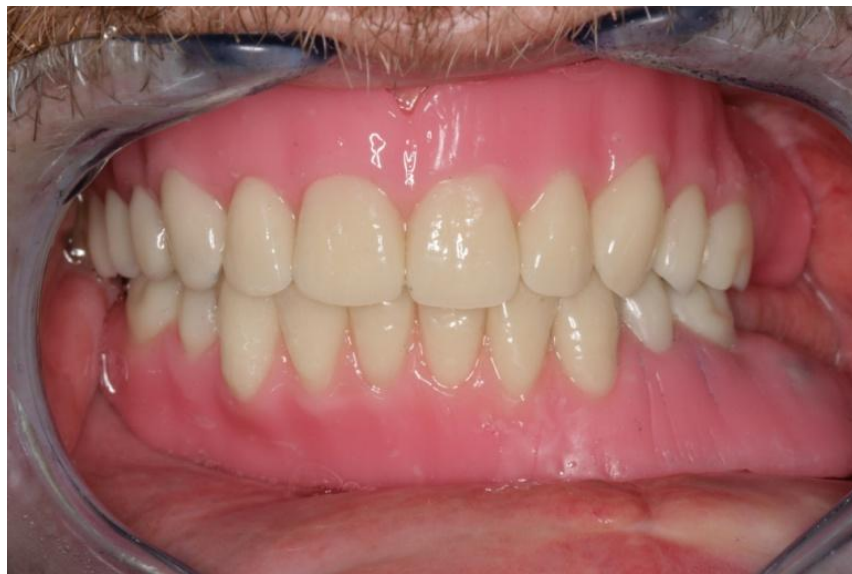Slika 24. Određeni međučeljusni odnosi u artikulatoru. Preuzeto s dopuštenjem autora:
izv.prof.dr.sc. Ivica Pelivan

Na radnom modelu izradio se metalni skelet za gornju subtotalnu protezu i napravljena je donja individualno frezana prečka s kliznim zglobnim vezama na krajevima i jednom zglobnom vezom tipa jahača u sredini. Upotrijebljene su suprastrukture *Multi-unit* kao sekundarna veza i prečka kao tercijarna veza s pokrovnom protezom. Test pasivnosti dosjeda prečke na implantate (Sheffieldov test), na radnom modelu i u ustima pacijenta, napravljen je tako da se stegnuo distalni kraj prečke na implantat te se gledala preciznost i pasivnost dosjeda na suprotnom kraju prečke (slike 25 i 26).



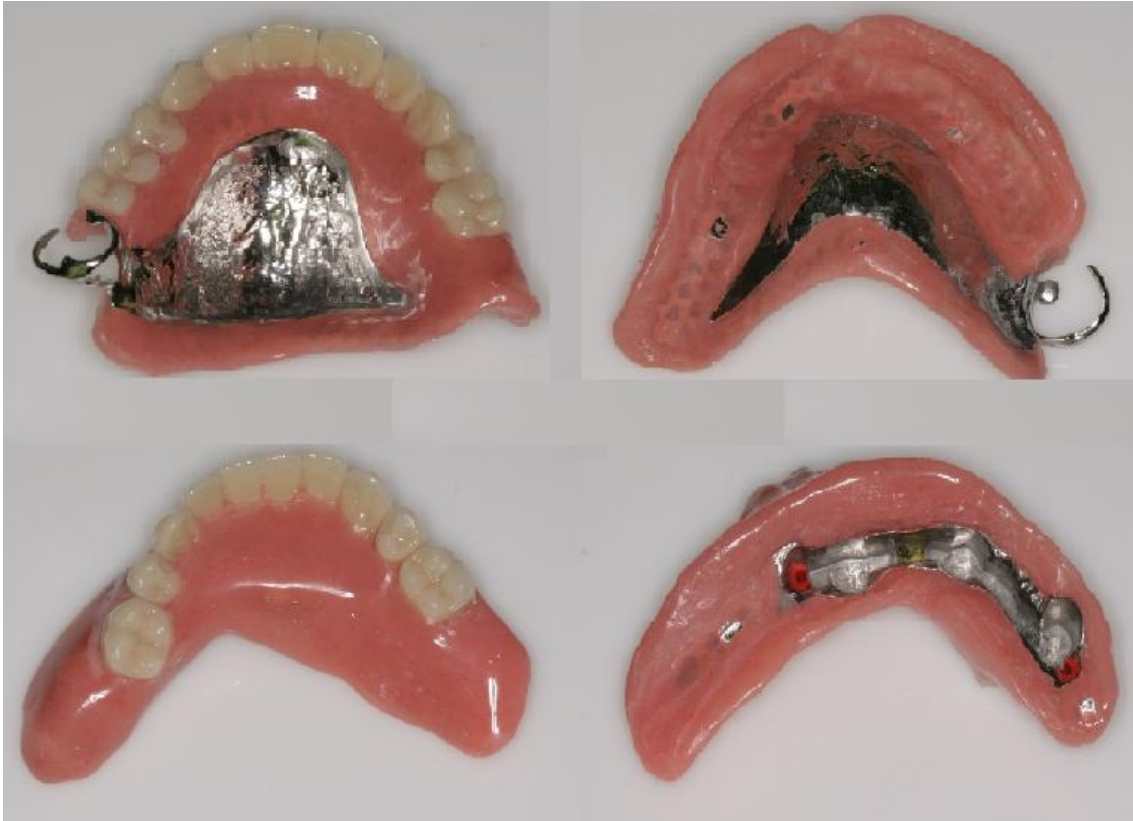Slike 25 i 26. Sheffieldov test pasivnosti dosjeda prečke. Preuzeto s dopuštenjem autora:
izv.prof.dr.sc. Ivica Pelivan

Usljedila je postava zubi, pa proba postave zubi koji su izrađeni od višeslojnog kompozita za razliku od akrilatnih zubi na pacijentovoj staroj protezi (Slika 27).

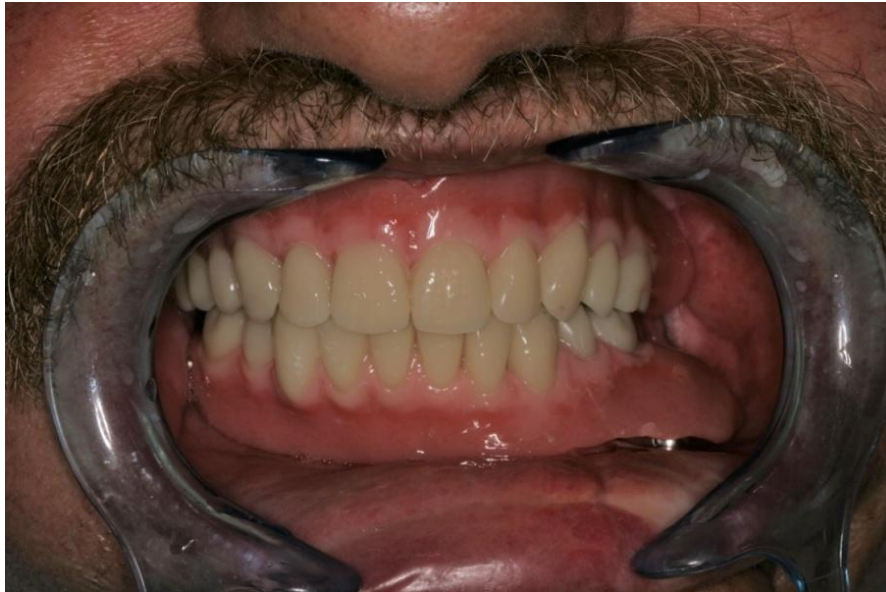

Slika 27. Proba postave zubi u ustima. Preuzeto s dopuštenjem autora:
izv.prof.dr.sc. Ivica Pelivan

Usklađeni su okluzijski odnosi i provjereni kontakti, a zatim su proteze dovršene u laboratoriju. Gotove proteze napravljene su od višebojnog akrilata. Donja je proteza reducirana i napravljena obostrano bez drugih pretkutnjaka zbog anatomskih odnosa (slike 28 i 29).

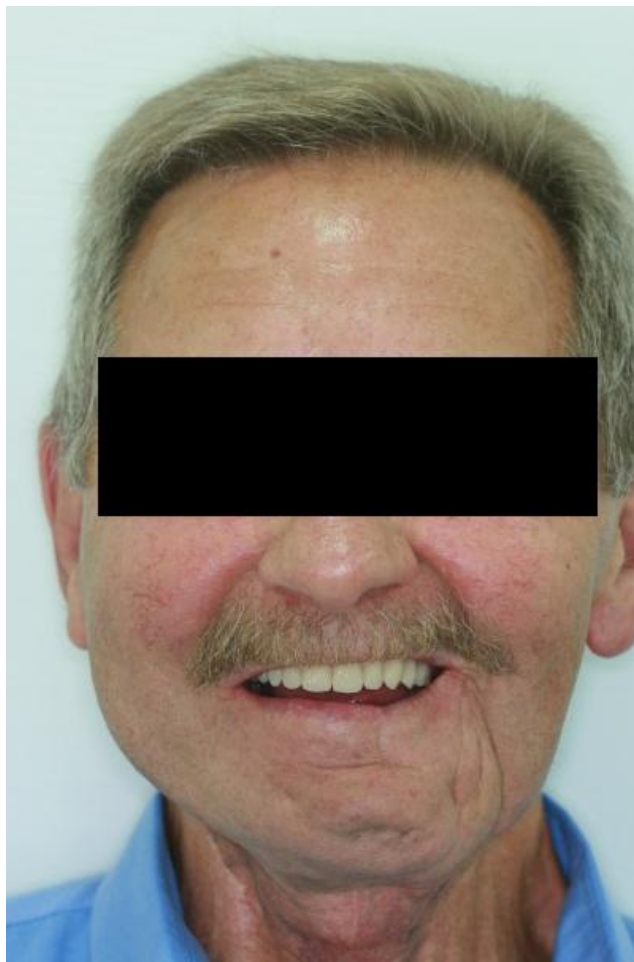

Slika 28. Obje strane gotovih proteza. Preuzeto s dopuštenjem autora:
izv.prof.dr.sc. Ivica Pelivan



Slika 29. Gotove proteze u pacijentovim ustima. Preuzeto s dopuštenjem autora:
izv.prof.dr.sc. Ivica Pelivan

Nekoliko puta nakon završetka rada pacijent je došao na kontrolu te je samo jednom bilo potrebno ubrušavanje donje pokrovne proteze s lingvalne strane zbog nastalog dekubitusa podjezične sluznice.



Slika 30. Završena implanto-protetska rehabilitacija. Preuzeto s dopuštenjem autora:
izv.prof.dr.sc. Ivica Pelivan

Karcinom orofarinksa jedan je od najučestalijih zloćudnih tumora u području glave i vrata. U početku je asimptomatski i stoga se često dijagnosticira tek u uznapredovaloj fazi, u kojoj su već prisutne i regionalne metastaze u području limfnih čvorova vrata. Liječenje ranog stadija karcinoma moguće je samo radioterapijom, ali se pristupa kirurškom liječenju ako liječenje radioterapijom nije uspješno. Kirurško je liječenje uznapredovaloga orofaringealnog karcinoma zbog regionalnih metastaza vrlo radikalno (5, 6). U literaturi nema dovoljno prospektivnih studija koje bi usporedile kirurški tip liječenja i radioterapiju unutar određene populacije kod rano otkrivenih orofaringealnih karcinoma. Retrospektivna istraživanja pokazuju petogodišnje preživljenje od 81 do 100 % u bolesnika liječenih kirurški uz primjenu adjuvantne terapije u pojedinih bolesnika (18) te petogodišnje preživljenje od 77 do 89 % u bolesnika liječenih primarnom radioterapijom uz primjenu kirurgije u spašavanju pojedinih bolesnika (19). Navedenim istraživanjima pokazuje se veće petogodišnje preživljenje bolesnika liječenih kirurški, ali s tim dolaze i posljedice u vidu radikalnih resekcija iznimno važnih struktura za pacijentov govor, žvakanje i estetiku, kao što je bio slučaj kod pacijenta koji je prikazan u ovom radu. Implanto-protetska terapija donekle omogućuje vraćanje navedenih funkcija i estetike.

U implanto-protetsku terapiju, uz ugradnju implantata i kasniju izradu proteza, ubraja se i regenerativna kirurgija alveolarnog grebena, jer je potrebna dovoljna količina kosti za ugradnju implantata određenih dimenzija (54). Koštani transplantat može biti autotransplantat koji je uzet s istog čovjeka, alotransplantat uzet s drugog čovjeka, ksenotransplantat uzet s druge jedinke (animalnog podrijetla) i aloplast kao sintetički materijal (55). Također, u rekonstrukciji se upotrebljavaju i opturatorske proteze kojima se zatvara defekt nastao nakon maksilektomije, a za normalno fonetsko, mastikatorno i deglutacijsko funkcioniranje potrebno je odvojiti usnu od nosne šupljine. Prema Aramanyju, defekti nakon maksilektomije dijele se u šest klasa i ta podjela služi za orijentaciju pri planiranju rehabilitacije (56). U prikazanom slučaju nije se radila augmentacija alveolarnog grebena, jer je u prednjem dijelu mandibule kost bila adekvatnih dimenzija za implantaciju, ni opturatorska proteza, jer je defekt uspješno rekonstruiran ALT režnjem.

Veliki napredak u rekonstrukciji poslijeoperacijskih defekata donijeli su dentalni implantati, omogućujući bolju kvalitetu pacijentova života (23). Dentalni implantati mogu se primjenjivati na dva načina, kao retencijski i stabilizacijski elementi za rekonstrukcijske proteze ako je defekt

prevelik za kiruršku rekonstrukciju te kao elementi koji služe za ozublivanje čeljusti kada je defekt rekonstruiran nekom od metoda rekonstrukcije (25).

Problemi su kod implanto-protetske rekonstrukcije gubitak pričvrstne keratinizirane gingive jer koža ne može zamijeniti ulogu pričvrstne gingive i poslijeoperacijsko zračenje, nerijetko nužno zbog primarne patologije, koje utječe na lošiji rezultat te može izazvati osteoradionekrozu (57). Schepers i suradnici (27) smatraju kako je ugradnja dentalnih implantata u istom zahvatu kao i resekcija tumora preporučljiva radi oseointegracije implantata prije radijacije kosti, manje kirurških zahvata, ranijeg završetka rehabilitacije i izbjegavanja terapije hiperbaričnom komorom. Naravno, kod većih resekcija to je nemoguće napraviti zbog nemogućnost predviđanja kasnijih položaja anatomskih struktura. Kod pacijenata bez radioterapije period oseointegracije implantata nakon ugradnje traje tri mjeseca, za razliku od iradiranog pacijenta, gdje se oseointegracijski period povećava na devet mjeseci kod imedijatne implantacije (58). Očekivano, prema navodima literature, veće je preživljenje implantata u neozračenom području (59). U prikazanom slučaju pacijent je poslije kirurške resekcije liječen i radioterapijom, a prema Brogniezu i suradnicima (60), dentalni implantati mogu se primijeniti i kod pacijenta koji su prošli ili su planirani za radijacijsku terapiju ako se prate svi terapijski protokoli.

Porozni trabekularni implantati izrađeni dijelom od tantala koji su upotrijebljeni u ovoj rehabilitaciji istraživanjem pokazuju povećanu osteogenetsku aktivnost i bolji kontakt između kosti i implantata poslije četiri, osam i 12 tjedana (48) od uobičajenih implantata. Također, trabekularni implantati građeni su tako da najbliže imitiraju spužvastu građu trabekularne kosti (61) te kost ima potencijal rasta unutar pora srednjeg dijela implantata, što ih razlikuje od ostalih implantata (49, 62). U pretkliničkim istraživanjima dokazano je da su pore u implantatu ispunjene novom kosti 13 % poslije dva tjedna i 42 do 53 % poslije četiri tjedna, a poslije dva do šest mjeseci ispunjenost pora bila je čak i do 80 % (44, 49). Također, pretkliničkim istraživanjima pokazano je da trabekularni implantati imaju 52,7 %, 79,4 %, 85,7 % i 81,8 % više površine za oseointegraciju od ostalih implantata dimenzija 3,7, 4,1, 4,7 i 6,0 mm (63), što je bila jedna od vodilja prilikom izbora ove vrste implantata za pacijenta koji je zračen u području mandibule kao u prikazanom slučaju.

Prema istraživanju Pjurturssona i suradnika (64), oseointegrirani implantati koji podupiru pokrovnu protezu imaju visoku stopu petogodišnjeg preživljenja od 93,5 do 97,1 %, dok je

ograničena dostupnost velikih dobro koncipiranih studija o pouzdanosti, sigurnosti i dobrobiti ugradnje implantata kod osoba oboljelih od malignoma usne šupljine (65). Na oseointegraciju i preživljenje implantata također utječe broj implantata, veličina implantata, vrsta implantata, količina i gustoća kosti, prisutnost transplantirane kosti, količina pričvrsne gingive, prokrvljenost područja, količina sline, prisutnost trizmusa muskulature, veličina međučeljusnog prostora, prisutnost metaboličkih i ostalih bolesti, konzumiranje alkohola, pušenje, znanje i iskustvo operatera, vrsta materijala i konstrukcija protetskog nadomjestka, kao i održavanje redovne i adekvatne higijene protetskog rada i implantata, stupanj karcinoma, radioterapija, kemoterapija i nuspojave onkološkog liječenja (66). Neodgovarajuća pozicija implantata poslije ablativne kirurgije također predstavlja faktor rizika za nastanak periimplantitisa (67).

U istraživanju Aimana, gdje su se ispitivala iskustva sveukupno 50 bezubih pacijenata s totalnim protezama, protetskim radom na dva ili više implantata i fiksnim protetskim radom na implantatima, svi koji su imali konvencionalne totalne proteze bili su nezadovoljni funkcijom žvakanja, 80 % ih je bilo nezadovoljno fonacijom, dok ih je samo 50 % bilo zadovoljno estetikom i nešto više njih sveukupno socijalnim životom. Dodatkom dva ili više dentalna implantata zadovoljstvo je poraslo na 100 % neovisno o vrsti rada, fiksnom radu ili pokrovnoj protezi na implantatima (68).

Iako nema znatnog broja istraživanja o zadovoljstvu pacijenata opskrbljenih implanto-protetskim radom poslije velikih defekata glave i vrata, vjerojatno je njihova razlika u iskustvu prije i poslije terapije još i veća, kao što je bilo u prikazanom slučaju.

Orofaringealni karcinom u početnom stadiju raste bez simptoma, stoga je uglavnom u uznapređovalom stadiju kad ga se dijagnosticira. Liječenje, uz kemoterapiju i zračenje, zahtijeva opsežne zahvate kao što su radikalne ili modificirane resekcije glave i vrata. Kirurško liječenje koje spašava pacijentov život uvelike narušava estetiku lica i funkcije kao što su govor i gutanje jer su žrtvovane važne anatomske strukture.

Nakon uspješnog izlječenja od orofaringealnog karcinoma potrebno je uz implanto-protetsku rehabilitaciju pacijentu vratiti narušeno kako bi mogao što bolje funkcionirati. U ovakvim su slučajevima od ključne važnosti dentalni implantati kojima se retiniraju i stabiliziraju pokrovne proteze, pogotovo donja, koju je ponekad teško retinirati i kod normalnih anatomskih odnosa. Također, ništa manje važno nije ni iskustvo i dobra suradnja specijalista oralne kirurgije, specijalista stomatološke protetike, dentalnog tehničara te kooperativnost pacijenta.

U ovom su slučaju uz sve to prikazani i neki kompromisi koji su se morali napraviti kako bi se postigao zadovoljavajući rezultat, kao npr. ostavljanje gornjeg molara za retenciju gornje subtotalne proteze, iako nije bio u idealnom stanju, ali je ovom pacijentu od velike koristi.

1. Lukinović J. Orofarinks [Internet]. [cited 2020 March 19]. Available from: <https://www.hdtgv.hr/orofarinks/>
2. Krmpotić-Nemanić J, Marušić A. Anatomija čovjeka. 2nd ed. Zagreb: Medicinska naklada; 2007. p. 308-11.
3. Terese Winslow LLC. Medical And Scientific Illustration [Internet]. [cited 2020 March 30]. Available from: <https://www.teresewinslow.com/#/head/>
4. Križan Z. Pregled građe glave, vrata i leđa: II dio. 3rd ed. Zagreb: Školska knjiga; 1999. p. 97-9.
5. Chaturvedi AK, Engels EA, Pfeiffer RM, Hernandez BY, Xiao W, Kim E et al. Human papillomavirus and rising oropharyngeal cancer incidence in the United States. *J Clin Oncol.* 2011;29(32):4294-301.
6. Mehanna H, Beech T, Nicholson T, El-Hariry I, McConkey C, Paleri V et al. Prevalence of human papillomavirus in oropharyngeal and nonoropharyngeal head and neck cancer – systematic review and meta-analysis of trends by time and region. *Head Neck.* 2013;35(5):747-55.
7. Rayess HM, Nissan M, Gupta A, Carron MA, Raza SN, Fribley AM. Oropharyngeal lymphoma: A US population based analysis. *Oral Oncol.* 2017;73:147-51.
8. Bilić M. Tumori orofarinksa. In: Prgomet D, editor. Tumori glave i vrata. Zagreb: Medicinska naklada; 2019. p. 189-98.
9. Lewis-Jones H, Colley S, Gibson G. Imaging in head and neck cancer: United Kingdom National Multidisciplinary Guidelines. *J Laryngol Otol.* 2016;130(2):28-31.
10. Olliff J, Richards P, Connor S, Wong WL, Beale T, Madani G. Head and neck cancers. In: Nicholson T. Recommendations for cross-sectional imaging in cancer management. 2nd ed. London: The Royal College of Radiologists, 2014; 3-19.
11. Atula TS, Varpula MJ, Kurki TJ, Klemi PJ, Grenman R. Assessment of cervical lymph node status in head and neck cancer patients: palpation, computed tomography and low field magnetic resonance imaging compared with ultrasound-guided fine-needle aspiration cytology. *Eur J Radiol.* 1997;25(2):152-61.
12. Anderson TD, Jin-Clark Y, Begum K, Starkey SR, Zhu KY. Gene expression profiling reveals decreased expression of two hemoglobin genes associated with increased

- consumption of oxygen in *Chironomus tentans* exposed to atrazine: a possible mechanism for adapting to oxygen deficiency. *Aquat Toxicol.* 2007;86(2):148-56.
13. Compton AM, Moore-Medlin T, Herman-Ferdinandez L, Clark C, Caldito GC, Wang XI et al. Human papillomavirus in metastatic lymph nodes from unknown primary head and neck squamous cell carcinoma. *Otolaryngol Head Neck Surg.* 2011;145(1):51-7.
 14. Alluri KC, Tahari AK, Wahl R, Koch W, Chung CH, Subramaniam RM. Prognostic value of FDG Pet metabolic tumor volume in human papillomavirus-positive stage III and IV oropharyngeal squamous cell carcinoma. *AJR Am J Roentgenol.* 2014;203(4):897-903.
 15. Smeets SJ, Hesselink At, Speel EJ, Haesevoets A, Snijders PJF, Pawlita M et al. A novel algorithm for reliable detection of human papillomavirus in paraffin embedded head and neck cancer specimen. *Int J Cancer.* 2007;121(11):2465-72.
 16. Lydiatt WM, Patel SG, O'Sullivan B, Brandwein MS, Ridge JA, Migliacci JC et al. Head and Neck cancers-major changes in the American Joint Committee on cancer eighth edition cancer staging manual. *CA Cancer J Clin.* 2017;67(2):122-37.
 17. The American Joint Committee on Cancer (AJCC), *Cancer Staging Manual*, 8 ed.[Internet]. [cited 2017 May 15]. Available from: <https://cancerstaging.org/referencetools/deskreferences/Documents/AJCC%20Cancer%20Staging%20Form%20Supplement.pdf>
 18. Cosmidis A, Rame JP, Dassonville O, Temam S, Massip F, Poissonnet G et al. T1-T2 N0 oropharyngeal cancers treated with surgery alone. A GETTEC study. *Eur Arch Otorhinolaryngol.* 2004;261(5):276-81.
 19. Mendenhall WM, Morris CG, Amdur RJ, Hinerman RW, Malyapa RS, Werning JW et al. Definitive radiotherapy for tonsillar squamous cell carcinoma. *Am J Clin Oncol.* 2006;29(3):290-7.
 20. Furness S, Glenny AM, Worthington HV, Pavitt S, Oliver R, Clarkson JE et al. Interventions for the treatment of oral cavity and oropharyngeal cancer: chemotherapy. *Cochrane Datab Syst Rev.* 2010;(9):CD006386.
 21. Shaw R, Robinson M. The increasing clinical relevance of human papillomavirus type 16 (HPV-16) infection in oropharyngeal cancer. *Br J Oral Maxillofac Surg.* 2011;49(6):423-9.

22. Ang KK, Harris J, Wheeler R, Weber R, Rosenthal DI, Nguyen-Tan PF et al. Human papillomavirus and survival of patients with oropharyngeal cancer. *N Engl J Med.* 2010;363(1):24-35.
23. Cerović R. Implantoprotetska rehabilitacija pacijenta s postoperativnim defektima čeljusnih kostiju. In: Prgomet D, editor. *Tumori glave i vrata.* Zagreb: Medicinska naklada; 2019. p. 373-74.
24. Kim DD, Ghali GE. Dental implants in oral cancer reconstruction. *Oral Maxillofac Surg Clin N Am.* 2011;23(2):337-45.
25. Salinas T, Sadan A, Peterson T, Block MS. Zygomatic implants: a new treatment for the edentulous maxilla. *Quintessence Dent Tehnol.* 2001;24:171-80.
26. Bodard AG, Bemer J, Gourmet R, Lucas R, Coroller J, Salino S et al. Dental implants and free fibula flap: 23 patients. *Rev Stomatol Chir Maxillofac.* 2011;112(2):1-4.
27. Schepers RH, Slagter AP, Kaanders JH, van den Hoogen FJA, Merckx MA. Effect of postoperative radiotherapy on the functional result of implants placed during ablative surgery for oral cancer. *Int J Oral Maxillofac Surg.* 2006;35(9):803–8.
28. Oechslin CK, Zimmermann AP, Grätz KW, Sailer HF. Histologic evidence of osseointegration in the irradiated and reconstructed mandible: a case report. *Int J Oral Maxillofac Implants.* 1999;14(1):113–7.
29. Ali A, Patton DW, el-Sharkawi AM, Davies J. Implant rehabilitation of irradiated jaws: a preliminary report. *Int J Oral Maxillofac Implants.* 1997;12(4):523–6.
30. Niimi A, Ueda M, Keller EE, Worthington P. Experience with osseointegrated implants placed in irradiated tissues in Japan and the United States. *Int J Oral Maxillofac Implants.* 1998;13(3):407–11.
31. Šimunovic-Šoškić M, Juretić M, Kovač Z, Cerović R, Uhač I, Antonić R et al. Implant Prosthetic Rehabilitation of the Patients with Mandibular Resection Following Oral Malignoma Surgery. *Coll Antropol.* 2012;36(1):301–5.
32. Visch LL, van Waas MJ, Schmitz PIM, Levendag PC. A clinical evaluation of implants in irradiated oral cancer patients. *J Dent Res.* 2002;81(12):856–9.
33. Buchbinder D, Urken ML, Vickery C, Weinberg H, Sheiner A, Biller H. Functional mandibular reconstruction of patients with oral cancer. *Oral Surg Oral Med Oral Pathol.* 1989;68(4):499–503.

34. Marker P, Siemssen SJ, Bastholt L. Osseointegrated implants for prosthetic rehabilitation after treatment of cancer of the oral cavity. *Acta Oncol.* 1997;36(1):37–40.
35. Batenburg RH, Meijer HJ, Raghoobar GM, Vissink A. Treatment concept for mandibular overdentures supported by endosseous implants: a literature review. *Int J Oral Maxillofac Implants.* 1998;13(4):539–45.
36. Kovács AF. The fate of osseointegrated implants in patients following oral cancer surgery and mandibular reconstruction. *Head Neck.* 2000;22(2):111–9.
37. Venable CS, Stuck WG. A general consideration of metal for buried appliances in surgery. *Int Abst Surg.* 1943;66:297-304.
38. Pudenz RH. The use of tantalum clips for hemostasis in neurosurgery. *Surgery.* 1942;12:791.
39. Robertson ECL, Peacher EG. The use of tantalum foil in the subdural space. *J Neurosurg.* 1945;2:281-4.
40. Echols DH, Colclough JA. Cranioplasty with tantalum plate. Report of eight cases. *Surgery.* 1945;14:304-14.
41. Linkow LI, Rinaldi AW. Evolution of the Vent-Plant osseointegrated compatible implant system. *Int J Oral Maxillofac Implants.* 1988;3(2):109-22.
42. Levine B, Sporer S, Poggie RA, Della Valle CJ, Jacobs JJ. Experimental and clinical performance of porous tantalum in orthopedic surgery. *Biomaterials.* 2006;27(27):4671-81.
43. Karageorgiou V, Kaplan D. Porosity of 3D biomaterial scaffolds and osteogenesis. *Biomaterials.* 2005;26(27):5474-91.
44. Collins MB, Bassett JA, Wen HB, Gervais C, Lomicka M, Papanicolaou SE. Trabecular Metal Dental Implants: Overview of Design and developmental research. Zimmer Dental. Inc. 2012. 8 p.
45. Ristić B, Popović Z, Adamović D, Devedžić G. Selection of biomaterials in orthopedic surgery. *Vojnosanit Pregl.* 2010;67(10):847-55.
46. Bencharit S, Byrd WC, Altarawneh S, Hosseini B, Leong A, Reside G et al. Development and applications of porous tantalum trabecular metal-enhanced titanium dental implants. *Clin Implant Dent Relat Res.* 2014;16(6):817-26.

47. Paganias CG, Tsakotos GA, Koutsostathis SD, Macheras GA. Osseous integration in porous tantalum implants. *Indian J Orthop.* 2012;46(5):505-13.
48. Fraser D, Mendonca G, Sartori E, Funkenbusch P, Ercoli C, Meirelles L. Bone response to porous tantalum implants in a gap-healing model. *Clin Oral Implants Res.* 2019;30(2):156-68.
49. Bobyn JD, Stackpool GJ, Hacking SA, Tanzer M, Krygier JJ. Characteristics of bone ingrowth and interface mechanics of a new porous tantalum biomaterial. *J Bone Joint Surg Br.* 1999;81:907-14.
50. Zitzmann NU, Marinello CP. A review of clinical and technical considerations for fixed and removable implant prostheses in the edentulous mandible. *Int J Prosthodont.* 2002;15(1):65–72.
51. Lončar B. Konfekcijski pričvrtni sustavi pokrovnih proteza nošenih implantatima (master's thesis). Zagreb: Stomatološki fakultet Sveučilišta u Zagrebu; 2015. 117 p.
52. Zajc I. Pokrovne proteze. *Sonda.* 2004;6(11):94-6.
53. Bešlić A, Radić T, Pelivan I. Pokrovne proteze retinirane prečkama na implantatima – prikaz slučaja. *Sonda.* 2012;13(23):60-5.
54. Block MS, Kent JN. Sinus lift augmentation for dental implants: The use of autogenous bone. *J Oral Maxillofac Surg.* 1997;55(11):1281-6.
55. Moy PK. Clinical experience with osseous site development using autogenous bone, bone graft substitutes and membrane barriers. *Oral Maxillofacial Surg Clin North Am.* 2001;13:493-509.
56. Aramany MA. Basic principles of obturator design for partially edentulous patients: Classification. *J Prosthet Dent.* 1978;40(5):554-7.
57. Cerović R. Implantoprotetska rehabilitacija pacijenata s postoperativnim defektima čeljusnih kostiju. In: Prgomet D, editor. *Tumori glave i vrata.* Zagreb: Medicinska naklada; 2019. p. 366-76.
58. Schoen PJ, Raghoobar GM, Bouma J, Reintsema H, Burlage FR, Roodenburg JLN et al. Prosthodontic rehabilitation of oral function in head-neck cancer patients with dental implants placed simultaneously during ablative tumour surgery: an assessment of treatment outcomes and quality of life. *Int J Oral Maxillofac Surg.* 2008;37(1):8–16.

59. Granström G. Osseointegration in irradiated cancer patients: an analysis with respect to implant failures. *J Oral Maxillofac Surg.* 2005;63(5):579–85.
60. Brogniez V, Lejuste P, Pecheur A, Reyckler H. Dental prosthetic reconstruction of osseointegrated implant placed in irradiated bone. *Int J Oral Maxillofac Implants.* 1998;13(4):506-12.
61. Cohen R. A porous tantalum trabecular metal: basic science. *Am J Orthop.* 2002;31(4):216-7.
62. Wigfield C, Robertson J, Gill S, Nelson R. Clinical experience with porous tantalum cervical interbody implants in a prospective randomized controlled trial. *Br J Neurosurg.* 2003;17(5):418-25.
63. Battula S, Lee WJ, Papanicolaou S, Hagen R, Wen HB. Mechanical and physical characteristics of a tantalum based dental implant. *International Association of Dental Research.* Seattle; 2013.
64. Pjetursson BE, Asgeirsson AG, Zwahlen M, Sailer I. Improvements in implant dentistry over the last decade: comparison of survival and complication rates in older and newer publications. *Int J Oral Maxillofac Implants.* 2014;29:308–24.
65. Ch'ng S, Skoracki RJ, Selber JC, Yu P, Martin JW, Hofstede TM et al. Osseointegrated implant-based dental rehabilitation in head and neck reconstruction patients. *Head Neck.* 2016;38(1):321-7.
66. Korfage A, Schoen PJ, Raghoobar GM, Roodenburg JLN, Vissink A, Reintsema H. Benefits of dental implants installed during ablative tumour surgery in oral cancer patients: a prospective 5-year clinical trial. *Clin Oral Implants Res.* 2010;21(9):971–9.
67. Hessling SA, Wehrhan F, Schmitt CM, Weber M, Schlittenbauer T, Scheer M. Implant-based rehabilitation in oncology patients can be performed with high long-term success. *J Oral Maxillofac Surg.* 2015;73(5):889–96.
68. Aiman OJ. Clinical performance of implant overdentures versus fixed detachable prosthesis. *J Contem Dent Pract.* 2018;19(12):1480-6.

Tadej Čivljak rođen je 22. rujna 1990. u Šibeniku, gdje je završio osnovnu i srednju školu. Upisuje studij Dentalne medicine na Medicinskom fakultetu Sveučilišta u Splitu, na kojem diplomira 2015. godine. Tri godine kasnije upisuje poslijediplomski doktorski studij, a 2019. poslijediplomski specijalistički studij Dentalna implantologija na Stomatološkom fakultetu Sveučilišta u Zagrebu. Radio je u primarnoj zdravstvenoj zaštiti četiri godine, najduže u Domu zdravlja Šibenik. U rujnu 2019. godine započinje specijalističko usavršavanje iz oralne kirurgije u KBC-u Zagreb.