

# Utjecaj sistemskih bolesti na oseintegraciju dentalnih implantata

---

**Mendušić Ivić, Martina**

**Professional thesis / Završni specijalistički**

**2021**

*Degree Grantor / Ustanova koja je dodijelila akademski / stručni stupanj:* **University of Zagreb, School of Dental Medicine / Sveučilište u Zagrebu, Stomatološki fakultet**

*Permanent link / Trajna poveznica:* <https://um.nsk.hr/um:nbn:hr:127:838297>

*Rights / Prava:* [Attribution-NonCommercial 4.0 International](#)/[Imenovanje-Nekomercijalno 4.0 međunarodna](#)

*Download date / Datum preuzimanja:* **2024-09-01**



*Repository / Repozitorij:*

[University of Zagreb School of Dental Medicine Repository](#)





Sveučilište u Zagrebu

Stomatološki fakultet

Martina Menđušić Ivić

**UTJECAJ SISTEMSKIH BOLESTI NA  
OSEINTEGRACIJU DENTALNIH  
IMPLANTATA**

POSLIJEDIPLOMSKI SPECIJALISTIČKI RAD

Zagreb, 2020.

Rad je ostvaren na Zavodu za oralnu kirurgiju Stomatološkog fakulteta Sveučilišta u Zagrebu.

Naziv poslijediplomskog specijalističkog studija: Dentalna implantologija

Mentor rada: izv. prof. dr. sc. Dragana Gabrić, Zavod za oralnu kirurgiju Stomatološkog fakulteta Sveučilišta u Zagrebu

Lektor hrvatskog jezika: Antonija Rudan, mag.prim.educ.

Lektor engleskog jezika: Karolina Ejić, mag.edu.eng.

Sastav Povjerenstva za ocjenu poslijediplomskog specijalističkog rada:

1. Prof.dr.sc. Sanja Šegović, dr.med.dent.
2. Izv.prof.dr.sc. Dragana Gabrić, dr.med.dent.
3. Prof.dr.sc. Irina Filipović Zore, dr.med.dent.

Sastav Povjerenstva za obranu poslijediplomskog specijalističkog rada:

1. Prof.dr.sc. Sanja Šegović, dr.med.dent., predsjednica povjerenstva
2. Izv.prof.dr.sc. Dragana Gabrić, dr.med.dent., član
3. Prof.dr.sc. Irina Filipović Zore, dr.med.dent., član
4. Izv.prof.dr.sc. Vlaho Brailo, dr.med.dent., zamjena

Datum obrane rada: 29. prosinca 2020. godine

Rad sadrži:

44 stranice

5 tablica

6 slika

1 CD

Rad je vlastito autorsko djelo, koje je u potpunosti samostalno napisano uz naznaku izvora drugih autora i dokumenata korištenih u radu. Osim ako nije drukčije navedeno, sve ilustracije (tablice, slike i dr.) u radu su izvorni doprinos autora poslijediplomskog specijalističkog rada. Autor je odgovoran za pribavljanje dopuštenja za korištenje ilustracija koje nisu njegov izvorni doprinos, kao i za sve eventualne posljedice koje mogu nastati zbog nedopuštenog preuzimanja ilustracija odnosno propusta u navođenju njihovog podrijetla.

*Zahvala*

*Zahvaljujem se prof. Gabrić na pomoći i ljubaznosti tijekom pisanja ovog rada.*

*Također se zahvaljujem suprugu Jakovu i mojoj obitelji na potpori koju mi pružaju u svakodnevnom radu i profesionalnom napretku.*

## **Sažetak**

Od ranih 80-ih dentalni implantati su pružili novu dimenziju svim područjima stomatologije te omogućili pacijentima novi način rehabilitacije postojećeg stanja u usnoj šupljini. Stupanj uspjeha implantološke terapije vrlo je visok, ali komplikacije vezane uz dentalne implantate nisu beznačajne.

Implantologija se danas razvija u smjeru minimalno invazivnih, brzih i preciznih zahvata, a razvoj tehnologije i samih operativnih postupaka idu u korak sa suvremenim težnjama.

Oseointegracija je mehanizam stvaranja direktne veze između kosti u koju se ugrađuje implantat i implantata, a prvi put ju je opisao Brånemark te tako unaprijedio čitavu stomatološku znanost.

Rezultat uspješne implantološke terapije ovisi o mnogo čimbenika koji uključuju kiruršku i protetsku fazu terapije. Istodobno, ukoliko terapeut nije upoznat s anamnestičkim podacima i zdravstvenim stanjem pacijenta, konačan uspjeh implantološke terapije može izostati.

Utjecaj sistemskih bolesti na oseointegraciju i uspjeh implantacije iznimno je važan faktor u procesu implantološke terapije i za pacijenta i za stomatologa. U tom smislu, prikupljanje što većeg broja informacija o zdravstvenom stanju pacijenta smanjuje broj bolesti koje ulaze u diferencijalnu dijagnozu i pomaže da se prije postupka postave implantata terapeut upozna s općim stanjem pacijenta. Gubitak implantata za vrijeme razdoblja cijeljenja rezultat je nezadovoljavajuće oseointegracije i može biti uzrokovan različitim faktorima.

Cilj svake implantoprotetske rehabilitacije trebao bi biti podizanje kvalitete života pacijenta koji ulazi u implantološku terapiju uz maksimalnu eliminaciju potencijalnih rizika koji se mogu pojaviti tijekom ugradnje, a svaka sistemska bolest može biti rizični faktor ukoliko terapeut nije upoznat s njezinim djelovanjem na ljudski organizam.

**Ključne riječi:** implantat; oseointegracija; komplikacije; rehabilitacija; kost

## **Summary**

Since the early '80s dental implants have provided a new dimension to all areas of dental medicine and have provided a new system of rehabilitation of the patient's existing oral cavity condition. Level of success of the implant therapy is very high, but the complications related to dental implants are not insignificant. Today implantology is developing in a way that enables the procedures to be minimally invasive, fast, and precise, with the technology and the operative procedures themselves being in line with the modern pursuits.

Osseointegration is a mechanism of creating a direct connection between the bone in which the implant is implanted and the implant, and was first described by Brånemark, thus advancing the entire dental science

The outcome of successful implant therapy depends on many factors involving the surgical and prosthetic phase of therapy. At the same time, if the therapist is not familiar with the patient's medical history and health condition, the ultimate success of implant therapy may be absent.

In fact, the impact of system diseases on osseointegration and the success of implantation is an extremely important factor in the process of implant therapy both for the patient and the dentist.

In that regard, obtaining a detailed and accurate medical and dental anamnesis reduces the number of diseases that enter a differential diagnosis and helps the therapist to get acquainted to the patient's health condition before the actual placing of the implant.

Premature loss of an implant or loss during the healing period, is an outcome of an unsatisfactory osseointegration and depends on many factors.

The goal of every implantoprosthodontic rehabilitation should be to accomplish well-being in a sense of the patient's life quality in relation to the risks brought by the implants, and every system disease can be a potential risk factor if the therapist isn't acquainted to its impact on the human organism.

**Key words:** implant; osseointegration; complications; rehabilitation; bone

## SADRŽAJ

1. UVOD .....	1
2. DJELOVANJE SISTEMSKIH BOLESTI NA OSEOINTEGRACIJU IMPLANTATA ..	4
2.1. Osteoporoza i dentalni implantati .....	5
2.1.1. Terapija bisfosfonatima i implantološka terapija .....	9
2.2. Dijabetes i oseointegracija implantata .....	15
2.3. Kardiovaskularne bolesti i dentalni implantati .....	18
2.4. Kemoterapija i dentalni implantati .....	20
2.5. Zračenje i dentalni implantati .....	21
2.5.1. Osteoradionekroza.....	24
2.5.2. Terapija hiperbaričnim kisikom .....	26
2.6. Imunokompromitirani pacijenti i dentalni implantati.....	27
2.6.1. HIV i AIDS .....	27
2.6.2. Reumatoidni artritis.....	28
2.6.3. Chronova bolest.....	28
2.6.4. Imunosupresija nakon transplantacije organa .....	29
3. RASPRAVA .....	30
4. ZAKLJUČAK .....	34
5. LITERATURA .....	36
6. ŽIVOTOPIS .....	43



## Popis skraćenica

TGF $\beta$  – eng. *transforming growth factor beta* (hrv. transformirajući faktor rasta)

BMP – eng. *bone morphogenetic protein* (hrv. koštani morfogenetski protein)

TNF – eng. *tumor necrosis factor* (hrv. faktor tumorske nekroze)

CT- – eng. *computed tomography* (hrv. kompjuterizirana tomografija)

RANKL – eng. *receptor activator of nuclear factor kappa-B ligand* (hrv. ligand receptora za aktivaciju jezgrinog faktora)

OPG – eng. *osteoprotegerin* (hrv. osteoprotegerin)

BRONJ – eng. *bisphosphonate-related osteonecrosis of the jaw* (hrv. osteonekroza čeljusti uzrokovana bisfosfonatima)

MRONJ – eng. *medication - related osteonecrosis of the jaw* (hrv. medikamentozna osteonekroza čeljusti)

DPN – eng. *diabetic peripheral neuropathy* (hrv. dijabetička polineuropatija)

HbA1c – glikozilirani hemoglobin

VEGF – eng. *vascular endothelial growth factor* (hrv. vaskularni endotelni faktor rasta)

ORN – eng. *osteoradionecrosis* (hrv. osteoradionekroza)

PO<sub>2</sub> – parcijalni tlak kisika

HIV – virus humane imunodeficijencije

AIDS – sindrom stečene imunodeficijencije

## **1. UVOD**

Oseointegracija je stvaranje neposredne veze između kosti i vanjske plohe dentalnog implantata koji je pod opterećenjem žvačnog sustava (1).

Prvi kontakt implantata i kosti ostvaruje se već nakon dva sata od ugradnje, a između navoja implantata i kosti počinje proces zgrušavanja krvi u kojem sudjeluju krvne stanice (neutrofili, monociti i eritrociti) uklopljene u fibrinsku mrežu. Formirani ugrušak, nakon četiri dana, pretvara se u granulacijsko tkivo kojeg čine novoformirane krvne žile, dijelovi matriksa te mezenhimske stanice.

U prvih šest tjedana od trenutka ugradnje implantata odvija se odlaganje kosti na površini implantata te je za taj proces jednako važna osteogeneza koja predstavlja nastanak i formiranje kosti te neovaskularizacija. Formiranju kosti prethodi imunoupalni odgovor kojeg pokreću transformirajući faktor rasta  $\beta$  zajedno s koštanim morfogenetskim proteinom (BMP) koji na posljetku sudjeluju u diferencijaciji osteoblasta i mezenhimskih stanica (2).

Prva faza oseointegracije nastupa već tjedan dana nakon cijeljenja, a obilježava je uspostava kontakta između vlaknaste kosti i implantata na način da se novostvorena nezrela kost nalazi u centru komore te na mjestima koja su u direktnom kontaktu s implantatom. Ova nezrela kost bogata je stanicama, a nastaje kontinuiranom migracijom mezenhimskih stanica (2).

Nakon dva tjedna, mehanička stabilnost koja je inicijalno uspostavljena ugradnjom implantata, zamjenjuje se biomehaničkom vezom budući da se novostvorena nezrela kost nalazi oko cijelog implantata, a migriraju i osteoklasti koji započinju resorpciju uz stvaranje nove kosti.

U četvrtom tjednu novooblikovana mineralizirana kost formira neprekinutu koštanu vezu na način da je sloj koji prekriva implantat bogat stanicama, a središnji dio čini spongioza bogata krvnim žilama.

Maksimalna gustoća kosti ostvaruje se u periodu od šestog do dvanaestog tjedna te se tada trabekule vlaknaste kosti zamjenjuju zreloom kosti.

Cijeljenje mekog tkiva odvija se brže od cijeljenja koštanog tkiva što znači da dva sata od repozicije reznja dolazi do razgradnje ugruška te na tom mjestu proliferiraju fibrinska vlakna. Što se tiče epitela, dva tjedna od ugradnje, on je formiran u tankom sloju te nakon šest tjedana zadeblja do konačnog oblika u kojem je mreža kolagenih vlakana sve kompleksnija (2).

Lekholm i Zarb (3) klasificirali su kost na četiri tipa. Tip 1 označava veliki udio kompakte sa smanjenim dijelom spongioze, dok je kod tipa 4 obrnuto. Kod tipa 2 i 3 razlika između količine kompakte i spongioze je manja te približavajući se tipu 4, udio spongioze se povećava. Upravo kvaliteta kosti najviše doprinosi uspjehu implantološke terapije te je najveći broj gubitaka implantata zabilježen u tipu 4. Misch (4) je 1988. godine kost svrstao u pet kategorija na temelju makroskopskog izgleda kosti, taktalnog osjeta kosti prilikom kirurškog zahvata, prikaza kosti na snimci kompjuterizirane tomografije (CT) i lokalizacije te je prema tome odredio i protokol ugradnje implantata, dizajn implantata te način opterećenja za svaku kategoriju kosti.

U skladu s time, važno je naglasiti da je period oseointegracije duži u gornjoj čeljusti (4-6 mjeseci) nego u donjoj (3-4 mjeseca) (5).

Loš utjecaj sistemske bolesti na proces oseointegracije očituje se u poremećenom procesu cijeljenja koji dovodi do povećane produkcije fibroznog tkiva umjesto koštanog te se na taj način ugrožava stabilnost implantata koja može dovesti do gubitka implantata.

Svrha ovoga rada je integrirati rezultate dosadašnjih istraživanja o djelovanju sistemskih bolesti na kost oko implantata te upozoriti na potencijalno otežano cijeljenje kako bi se prije ugradnje izbjegle komplikacije vezane uz kompromitirano opće zdravstveno stanje pacijenta.

## **2. DJELOVANJE SISTEMSKIH BOLESTI NA OSEOINTEGRACIJU IMPLANTATA**

## 2.1. Osteoporoza i dentalni implantati

Osteoporoza je bolest koštanog tkiva kod koje dolazi do gubitka koštane mase te smanjenja gustoće kosti učinivši kost skloniju prijelomima.

O važnosti osteoporoze kao globalnog problema govori procjena da će 30 – 50% žena i 15 – 30% muškaraca tijekom života doživjeti prijelom povezan s osteoporozom, dok će se u usporedbi s podacima iz 1990. incidencija prijeloma kuka 2050. godine povećati za 310% u muškaraca i za 240% u žena (6).

Razlikujemo primarni i sekundarni oblik osteoporoze.

Primarna osteoporoza je nedostatak koštane mase koji nastaje kao posljedica pada spolnih hormona te se iz tog razloga najčešće pojavljuje u žena u postmenopauzi (tip I), a također može biti uzrokovana i samim procesom starenja (tip II).

Uzroci sekundarne osteoporoze multifaktorski su. Među najčešće uzroke spominje se dugoročno uzimanje pojedinih lijekova (npr. glukokortikoida, hormona štitnjače) te prisutnost kroničnih bolesti koje pridonose gubitku koštanog tkiva poput hipertireoze, poremećaja prehrane (manjak kalcija, vitamina D) i hipogonadizma. Dugotrajna imobilizacija, kao način terapije, također može uzrokovati sekundarnu osteoporozu te u tom smislu treba obratiti dodatnu pažnju na takve pacijente kao i na kronični alkoholizam kao potencijalni uzročnik ove vrste osteoporoze (7). Najčešći lijekovi koji mogu uzrokovati sekundarnu osteoporozu su glukokortikoidi koji inhibiraju stvaranje kosti izravnim djelovanjem na osteoblaste na način da suprimiraju njihovu diferencijaciju posljedično dovodeći do nastanka prijeloma kosti (8).

Glavni rizični faktori za pojavu osteoporoze su genetska predispozicija (ženski spol, rana menopauza, rasna pripadnost – bijela rasa, genski polimorfizam), povećana konzumacija alkohola i kofeina te smanjen unos kalcija i vitamina D koji ima važnu ulogu u prevenciji i liječenju osteoporoze (9). Način života kojeg karakterizira premalo tjelesne aktivnosti uz nisku tjelesnu težinu i pothranjenost, visoka životna dob (iznad 65), astenična konstitucija, učestali padovi i pušenje čimbenici su koji će ubrzati pojavu osteoporoze (10).

Tijekom života u organizmu se neprestano zbiva koštana pregradnja radi optimalnog očuvanja glavne funkcije kosti kao potpornog organskog sustava. Kontinuirana osteogeneza podrazumijeva procese izgradnje (osteoprodukcije) i razgradnje (osteoresorpcije) koštane mase. Ovi procesi istodobni su i sinergistički te uravnoteženo funkcioniraju u svrhu uspostavljanja ravnoteže unutar kosti kako bi ona mogla podnijeti opterećenje i vršiti svoju

funkciju. Kost je dinamično tkivo te se u jednoj godini preoblikuje ili obnovi 25% trabekularne i oko 3% kortikalne kosti (11).

Osnovni patofiziološki proces koji je glavni uzročnik osteoporoze je poremećena pregradnja kosti. U tom procesu sudjeluju koštane stanice s citokinima i receptorima. Osteoblasti, osteociti i osteoklasti su stanice čije međudjelovanje može dovesti do poremećaja pregradnje (12). Osteoblasti su stanice koje procesom diferencijacije i proliferacije nastaju iz preosteoblasta. Preosteoblasti su nediferencirane stanice koje se nalaze u koštanoj srži, periostu i endostu te imaju obilježje mezenhimskih stanica. Tako stvoreni osteoblasti aktiviraju osteoklaste preko posrednih medijatora pod utjecajem djelovanja paratireoidnog hormona i prisutnih citokina. Osteoklasti su koštane stanice koje potječu iz skupine matičnih hematopoetskih stanica (13).

Da bi se mehanizam resorpcije pokrenuo, potrebno je uključivanje brojnih faktora koji će sudjelovati u pojedinoj fazi cijelog procesa. Članovi obitelji čimbenika tumorske nekroze (TNF i TNF-receptor) potvrđuju ideju da diferencijaciju i funkciju osteoklasta reguliraju osteoblasti (14). Osteoblasti stvaraju i izlažu na svojoj membrani RANKL (od engl. receptor activator of nuclear factor- $\kappa$ B ligand). RANK ligand (RANKL) se veže na receptor aktivatora nuklearnog faktora  $\kappa$ B (RANK) i ubrzava sazrijevanje i funkciju osteoklasta. Osteoblasti također proizvode i luče osteoprotegerin (OPG), solubilni “mamac” receptor za RANKL, koji sprječava interakciju RANK/RANKL. Dokazano je da stimulatori procesa resorpcije podižu ekspresiju RANKL-a u osteoblastima, a neki uz to smanjuju ekspresiju OPG (14).

Veća količina RANKL-a uočena je u žena koje imaju sniženu količinu estrogena u krvi što stvara preduvjete za razvoj osteoporoze u menopauzi i postmenopauzi. Brojne degenerativne bolesti kosti kao što su reumatoidni artritis, multipli mijelom i psorijatični artritis karakterizira lokalna razgradnja kosti zbog osteoklasta čija je aktivacija uvjetovana prekomjernom RANKL produkcijom i aktivacijom RANKL/RANK signalnog puta (14).

Djelovanje osteoklasta temelji se na njihovom čvrstom vezivanju za kost adhezijskim molekulama, a aktivacijom proteaza razgrađuju kolagen i dovode do resorpcije kosti. U tom procesu vrlo je važna cistinska proteaza katepsin K pomoću koje zreli osteoklasti provode razgradnju oštećene kosti. U osoba s nefunkcionalnom katepsin K proteazom nastaje rijedak poremećaj pod nazivom lizozomalna bolest koju karakterizira osteoporoza skeleta, lomljive kosti i nizak rast što je posljedica slabe aktivnosti osteoklasta (15).

S obzirom na sve navedene činjenice od kojih je najvažnija da pacijenti s osteoporozom imaju smanjenu gustoću kosti, postavlja se pitanje da li se u tom slučaju smiju ugrađivati dentalni implantati. Budući da je proces cijeljenja rane kod ovih pacijenata poremećen, brojni stomatolozi izbjegavaju ugradnju implantata kod pacijenata s osteoporozom. Međutim, većina provedenih istraživanja zaključuje da osteoporoza nije kontraindikacija za postavu dentalnih implantata osim ako pacijent nije na terapiji bisfosfonatima. Klinička procjena kosti tj. vizualna i taktilna ocjena kosti na budućem mjestu ugradnje implantata ima najveću važnost kod procjene kvalitete kosti kod osteoporotičnih pacijenata. U tom smislu, stanje lokalne kosti određuje tijek i mogućnosti oseointegracije.

Wagner i sur. (16) proveli su istraživanje na 208 implantata postavljenih u 48 žena od kojih je 30 zdravo, a 18 s dijagnozom osteoporoze. Dijagnoza osteoporoze bila je prisutna u 7 pacijentica prije implantacije, 4 u vrijeme postavljanja implantata i u 7 nakon postavljanja implantata. U svojoj studiji su dokazali utjecaj osteoporoze na periimplantacijski rani gubitak kosti kod žena u postmenopauzi. Istraživanjem je uočena značajna razlika u primarnoj stabilnosti implantata u maksili i mandibuli kod žena s dijagnozom osteoporoze. Iako je osteoporoza utjecala na implantaciju, ova studija sugerira da nema kontraindikacije za ugradnju implantata kod pacijenata s osteoporozom. Osim toga, pokazalo se da unos vitamina D ima blagotvoran učinak na kost u fazi cijeljenja implantata kod osteoporotičnih pacijenata. Ovim istraživanjem se stavlja naglasak na važnost razine kosti u vrijeme implantacije kao i izgled površine implantata koji se ugrađuje. Najvažniji zaključak navedene studije bio je da se lokalno koštano stanje smatra važnijim za konačan neuspjeh implantološke rehabilitacije nego sistemsko osteoporotsko stanje.

Holahan i sur. (17) napravili su retrospektivnu analizu na 2,867 implantata koji su postavljeni u 645 bolesnika te su zaključili da sistemski mineralna gustoća kosti i status osteoporoze nemaju utjecaja na kiruršku procjenu kvalitete lokalne kosti. Također su dokazali da implantati koji su postavljeni u kost dobre kvalitete imaju povećanu stopu uspjeha nego implantati ugrađeni u umjereno dobru ili lošu kost (Tablica 1). Zaključci navode kako sistemsko stanje gustoće kosti i stupanj osteoporoze nisu jednaki kvaliteti kosti čeljusti.



Tablica 1. Stope preživljavanja (%) implantata prema procjeni kvalitete kosti. Preuzeto i prilagođeno: (17)

	1 godina	3 godine	5 godina	10 godina
Dobra	97.3	95.8	95	93.3
Umjerena	95.4	92.9	92.5	91.2
Loša	88.4	83.4	82.6	82.6

Alsaadi i sur. (18), temeljem svojih studija, zaključili su da osteoporoza negativno utječe na konačan uspjeh implanto-protetskog liječenja te da apikalne lezije, blizina prirodnog zuba, pušenje, želučane bolesti, Crohnova bolest i dijabetes dodatno pridonose konačnom neuspjehu terapije (Tablica 2).

Tablica 2. Utjecaj dužine, širine, lokacije implantata, pušenja te prisutnosti apikalne lezije na uspjeh implantološke terapije. Preuzeto i prilagođeno: (18)

<b>Dužina implantata</b>			
	<b>7-10</b>	<b>11.5-13</b>	<b>15</b>
Uspješni implantati	243 (97.97)	243 (98.38)	220 (97.78)
Neuspješni implantati	5 (2.02%)	4 (1.62%)	5 (2.22%)

<b>Širina implantata(mm)</b>		
	<b>3.3 i 3.75</b>	<b>5 i 6</b>
Uspješni implantati	489 (98.00%)	217 (98.19%)
Neuspješni implantati	10 (2.00 %)	4 (1.81%)

	<b>Mandibula anterior</b>	<b>Mandibula posterior</b>	<b>Maxilla anterior</b>	<b>Maxilla posterior</b>
Uspješni implantati	154 (99.35%)	172 (97.18%)	181 (97.84%)	199 (98.03%)
Neuspješni implantati	1 (0.65%)	5 (2.82%)	4 (2.16%)	4 (1.97%)

<b>Prisutnost apikalne lezije</b>	<b>NE</b>	<b>DA</b>
Uspješni implantati	702 (98.18%)	4 (80%)
Neuspješni implantati	13 (1.82%)	1 (20%)
<b>Pušenje</b>	<b>NE</b>	<b>DA</b>
Uspješni implantati	616 (98.88%)	90 (94.44%)
Neuspješni implantati	7 (1.12%)	5 (5.56%)

### **2.1.1. Terapija bisfosfonatima i implantološka terapija**

Bisfosfonati su lijekovi koji primarno inhibiraju koštanu resorpciju na način da blokiraju osteoklastičnu aktivnost što za posljedicu ima potpunu apoptozu osteoklasta. Budući da je osteoblastična diferencijacija i aktivnost primjenom ovih lijekova zadržana, stvaranje kosti premašuje resorpciju kosti. Molekule bisfosfonata implementiraju se u hidroksiapatitnu strukturu te usporavaju otapanje minerala u kosti te time stvaraju molekularne promjene koje dovode do promjena na razini tkiva. Konačan ishod primjene ovih lijekova je povećanje koštane mase što ima utjecaja i na kosti čeljusti (19). Budući da se bisfosfonati skupljaju na mjestima aktivne remodelacije, a prisutnost zuba u čeljusti tome dodatno pridonosi, upravo su čeljusti mjesta gdje je češća koštana pregradnja. Osim toga, čeljusti su dobro prokrvljene što dodatno doprinosi akumulaciji ovih lijekova povećavajući rizik za nuspojave.

Iako su bisfosfonati zlatni standard u liječenju osteoporoze, oni su svoju primjenu našli i u liječenju multiplog mijeloma, osteogenesis imperfecte, fibrozne displazije, koštanih metastaza malignih bolesti, Pagetove bolesti, primarnog hiperparatireoidizma te hiperkalcijemije. Mogu se primjenjivati i kod transplantacije bubrega, kroničnih bolesti bubrega te reumatoidnih bolesti u čijem opisu se pojavljuje gubitak kosti (Tablica 3).

Bisfosfonati se mogu primjenjivati peroralno i intravenski ovisno o vrsti bolesti ili poremećaja zbog kojeg su indicirani. Ukoliko se liječi osteoporoza, primjenjuju se manje doze peroralnih bisfosfonata kroz duži period, a ako se koriste za maligna oboljenja primjenjuju se intravenski u višim dozama.

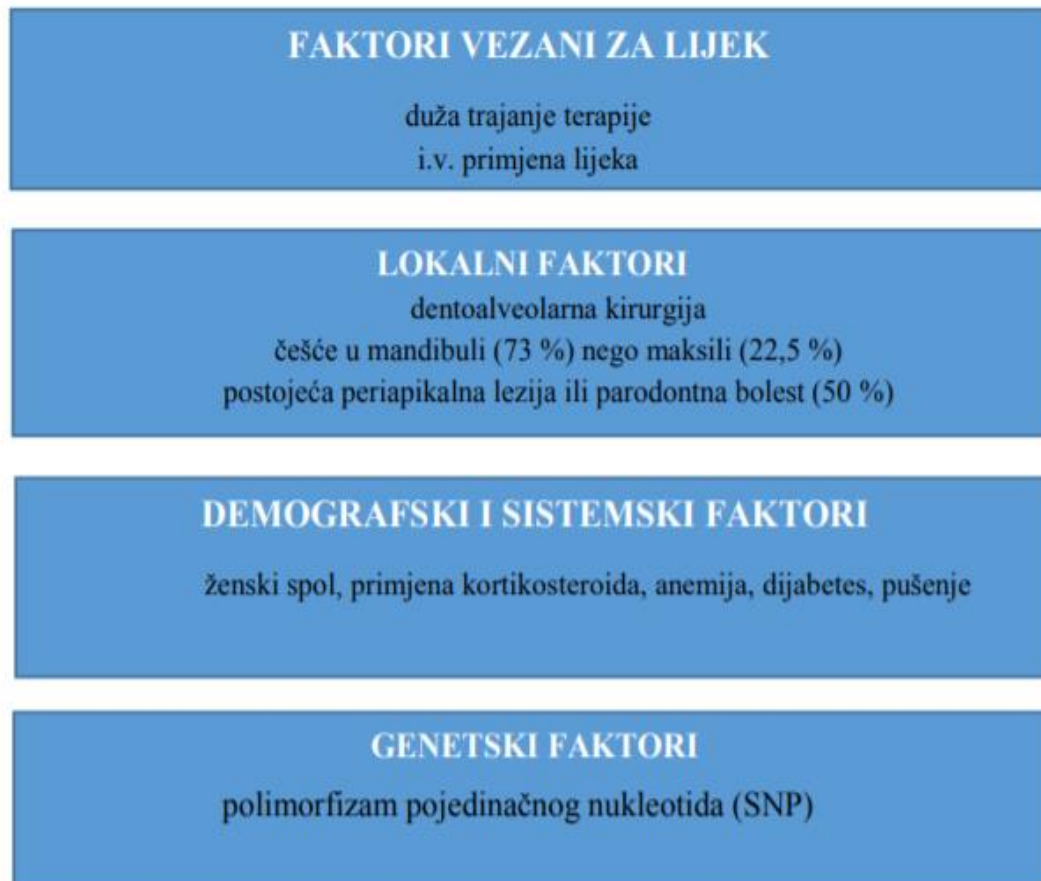Tablica 3. Doziranje, primjena te indikacije za primjenu registriranih bisfosfonata u Hrvatskoj. Preuzeto i prilagođeno: (20)

Generičko ime	Trgovačko ime®	Indikacije	Način primjene
alendronatna kiselina	Aldron	postmenopauzalna osteoporoza	p.o.
	Aledox		
	Alendor		
	Forosa		
	Fosamax		
	Valora		
ibandronatna kiselina	Bondronat	osteoporoza	p.o.
		koštane metastaze karcinoma dojke	i.v.
	Bonnedra	postmenopauzalna osteoporoza	p.o.
	Bonosta	postmenopauzalna osteoporoza	p.o.
	Bonvivia		
	Ibandronat		
	Ibat		
Osteonat			
risedronska kiselina	Actonel	M. Paget	p.o.
	Bonna	postmenopauzalna osteoporoza	p.o.
	Risbon	M. paget	p.o.
	Risedronat	M. paget	p.o.
	Sedrone	M. paget	p.o.
pamidronatna kiselina	Aredia	hiperkalcemija zbog M.Paget	i.v.
	Pamitor	koštane metastaze i multipli mijelom, M. Paget	i.v.
	Aldron	M. Paget	p.o.
zoledronatna kiselina	Aclasta	postmenopauzalna osteoporoza, M. Paget	i.v.
	Zolacitor	postmenopauzalna osteoporoza	i.v.
	Zometa	postmenopauzalna osteoporoza	i.v.
alendronatna+kolekalciferol	Fosavance	postmenopauzalna osteoporoza	p.o.
risedronska+kolekalciferol	Actonel Combi D	postmenopauzalna osteoporoza	p.o.

Nuspojave terapije bisfosfonatima mogu biti žgaravica; otežano i bolno gutanje, mučnina, povraćanje, ezofagitis te bol u trbuhu. Također se često pojavljuju nuspojave poput oticanja zglobova, gubitka kose, svrbeža, glavobolje, osipa, crvenila kože, omaglice te umora. Pri prvoj intravenskoj aplikaciji bisfosfonata često se pojavljuju simptomi slični gripi poput povišene tjelesne temperature, iscrpljenosti, mialgije, leukocitoze te bolova u mišićima i zglobovima, a također ovaj način primjene može uzrokovati nefrotoksičnost, očne komplikacije te komplikacije s disanjem (21).

Najteža komplikacija pri primjeni ovih lijekova koja je osobito važna za stomatologe je bisfosfonatima inducirana osteonekroza čeljusti, (eng. BisphosphonateRelated Osteonecrosis

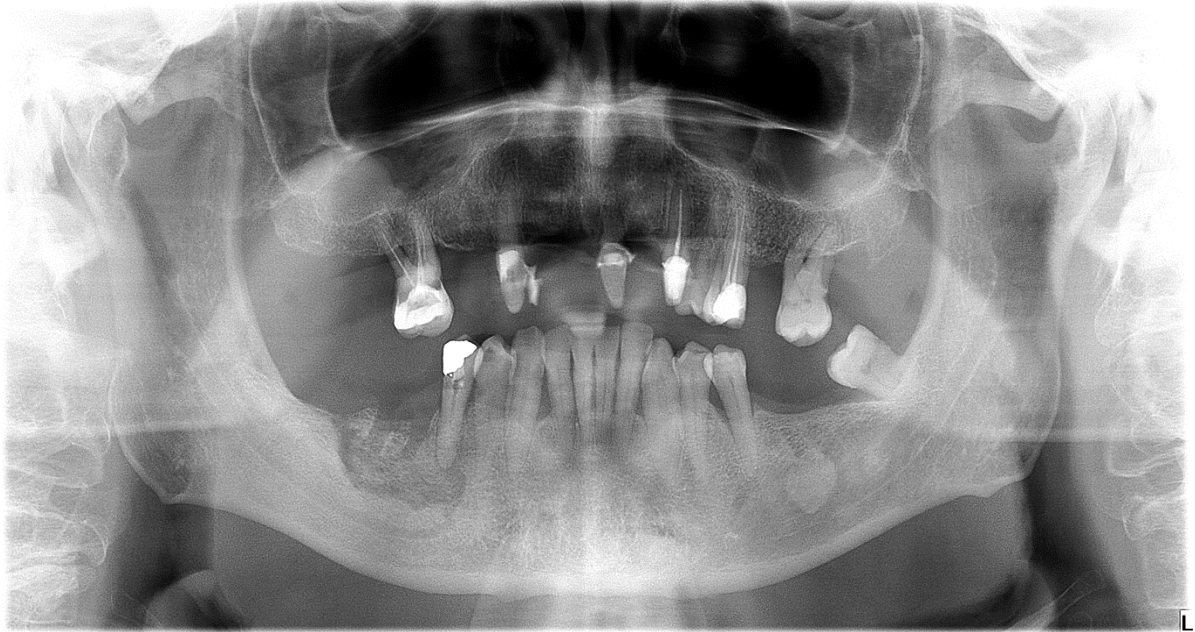
of the Jaw- BRONJ), a označava je koštana smrt koja nastaje kao posljedica poremećene krvne opskrbe koštanog tkiva (22). Uzrok ove pojave često je multifaktorski, a istraživanja navode inhibiciju angiogeneze, mikrotraume, manjak vitamina D, infekcije i upale, pad imuniteta te inhibiciju pregradnje kosti kao potencijalne uzroke (Slika 1).



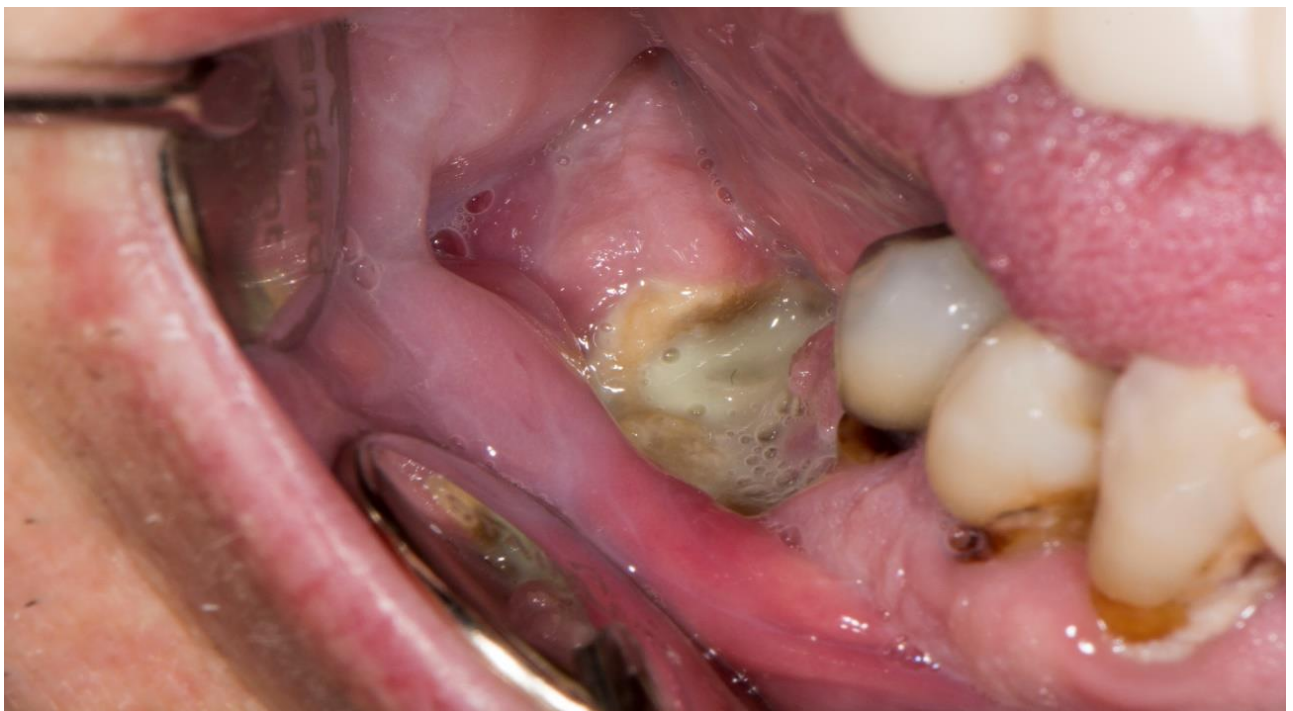Slika 1. Rizični faktori za razvoj medikamentozne osteonekroze čeljusti. Preuzeto i prilagođeno: (22)

Kliničar u svojoj praksi MRONJ (medikamentozna osteonekroza čeljusti) najčešće prepozna nakon kirurškog zahvata, a javlja se u obliku boli, eritema, otekline te povećane pokretljivosti zuba. S vremenom nastaju ulceracije s ekspaniranjem kosti, a kao posljedica infekcije nekrotičnog mjesta može se pojaviti fistula (intraoralna ili ekstraoralna). Najteži slučajevi mogu razviti frakture maksile ili mandibule s posljedičnim gubitkom čeljusti. Uloga stomatologa u liječenju pacijenata koji imaju rizik za razvoj MRONJ-a je da procijeni rizik dentalne terapije

u nastanku MRONJ-a, da prepozna znakove MRONJA-a, da prepozna lokalne i sistemske faktore koji povećavaju rizik za razvoj MRONJ-a te da predloži preventivne načine liječenja u rizičnih pacijenata kojima je potrebna oralnokirurška intervencija (22).

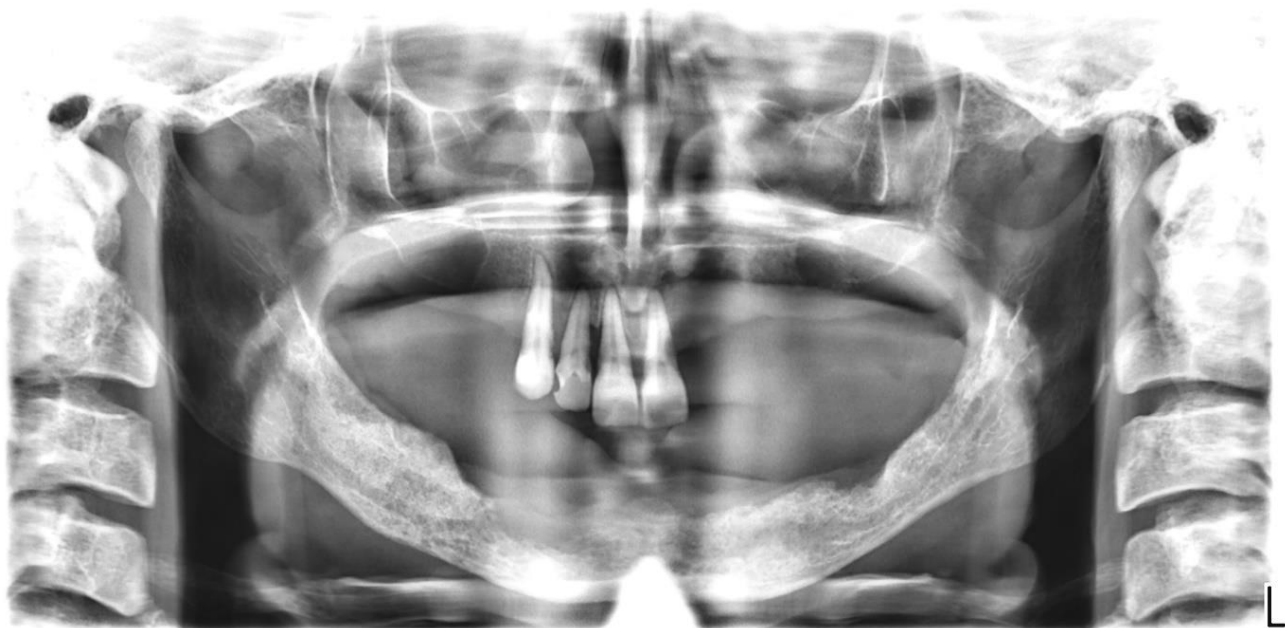

Slika 2. MRONJ desne strane donje čeljusti kod pacijenta liječenog zoledronatnom kiselinom (Zometa). Preuzeto s dopuštenjem autora: Dragana Gabrić.

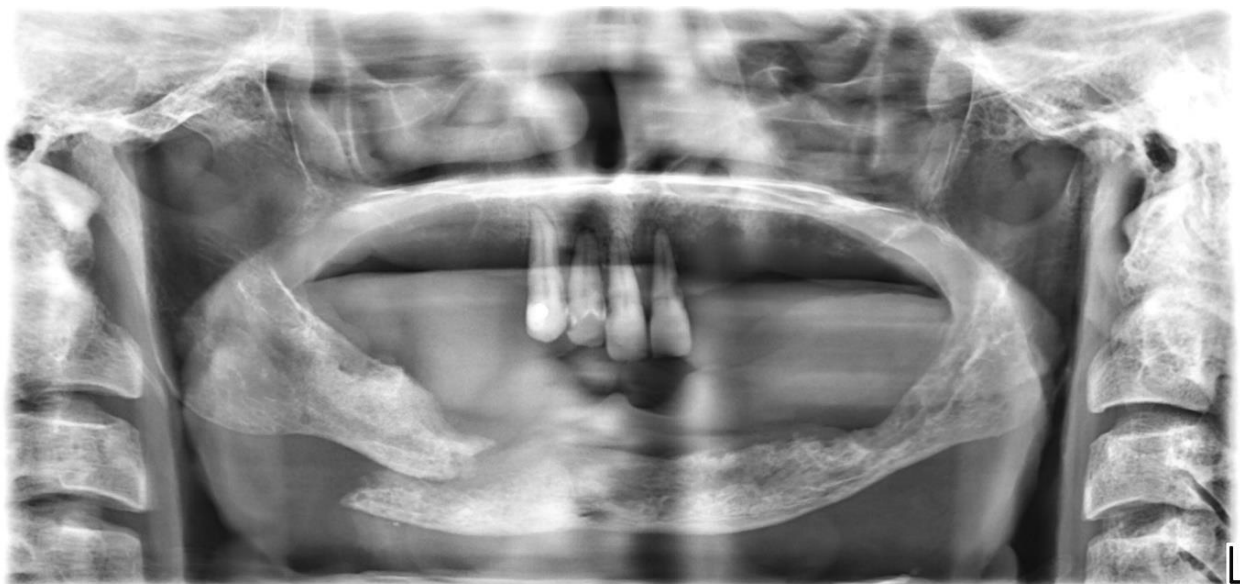

Slika 3. Klinička slika kod istoga pacijenta. Preuzeto s dopuštenjem autora: Dragana Gabrić.

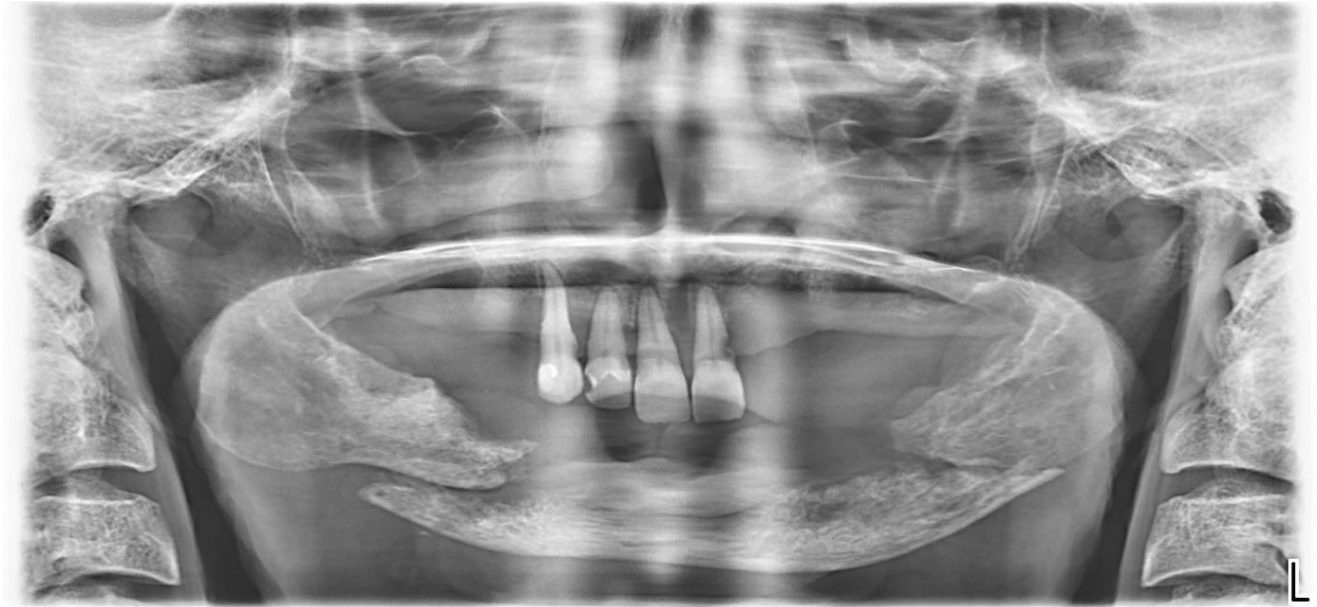




Slika 4. Osteonekroza mandibule kod pacijentice oboljele od karcinoma paratireoidne žlijezde i sekundarizma pluća. Preuzeto s dopuštenjem autora: Dragana Gabrić.



Slika 5. Fraktura desne strane tijela donje čeljusti. Preuzeto s dopuštenjem autora: Dragana Gabrić.



Slika 6. Spontana obostrana fraktura mandibule. Preuzeto s dopuštenjem autora: Dragana Gabrić.

Pacijentima koji su na terapiji bisfosfonatima nužno je cjelovito saniranje usne šupljine i eliminiranje lokalnih faktora rizika. Kirurške zahvate potrebno je izvesti minimalno 6 tjedana prije početka terapije uz kontrolne preglede svaka 3 mjeseca. U tijeku trajanja terapije potrebno je izbjegavati velike i invazivne stomatološke zahvate. Ukoliko je zahvat potrebno obaviti, nužno je poštivati protokole izvođenja zahvata za takve pacijente. U većini slučajeva su to izvođenje pažljivih kirurških zahvata, preoperativna antibiotska profilaksa, primarno zatvaranje rane te ukidanje terapije bisfosfonatima na određeni period. Pacijentima koji uzimaju peroralnu terapiju bifosfonatima kraću od četiri godine te nemaju rizičnih faktora koji su klinički uočljivi, nije potrebno obustaviti planirani zahvat. Pacijentima koji konzumiraju bisfosfonate peroralno kraće od četiri godine, ali istodobno uzimaju i kortikosteroide, preporuča se ukinuti terapiju bifosfonatima ako to njihovo tjelesno stanje dopušta i to dva mjeseca prije operacije. Pacijenti koji su pod terapijom bifosfonata oralno primijenjenih duže od četiri godine, bez istodobne primjene steroidnih lijekova, trebali bi prekinuti terapiju dva mjeseca prije zahvata i nastaviti s istom tek nakon uspostave koštanog cijeljenja (23).

Pacijenti koji su na parenteralnoj terapiji bisfosfonatima kontraindicirani su za ugradnju dentalnih implantata. Zaključno, ugradnja implantata je moguća kod pacijenata kod kojih se bisfosfonati ordiniraju peroralno u periodu kraćem od četiri godine uz terapiju

kortikosteroidima ili duže od četiri godine, ali uz nužan prekid terapije najmanje dva mjeseca te nastavak terapije nakon zahvata (24).

Povezanost dentalnih implantata i terapije bisfosfonatima opisao je Jacobsen sa sur. (25) na način da su na 14 pacijenata s osteonekrozom, koja je nastala zbog terapije bisfosfonatima, postavljeni dentalni implantati. Od svih pacijenata 5 pacijenata je imalo osteoporozu, a 9 malignu bolest. 12 pacijenata razvilo je simptome boli, a 12 pacijenata infekciju. Zaključeno je da implantati ugrađeni u distalne dijelove čeljusti češće uzrokuju osteonekrozu.

Lopez-Cedrun i sur. (26) su u svojoj retrospektivnoj multicentričnoj studiji pratili pojavljivanje BRONJ lezija nakon ugradnje implantata kod pacijenata koji su liječeni peroralnim bisfosfonatima. Studija je obuhvaćala 9 pacijenata te je većina lezija bila smještena oko mandibularnih implantata. Srednji interval između postavljanja zubnih implantata i početka BRONJ-a bio je 34 (raspon 1–96) mjeseca. Nakon liječenja 7/9 pacijenata se u cijelosti oporavilo te dokazuju da su još uvijek nepoznati točni rizični faktori za neuspjeh implantološkog liječenja pacijenata koji su na terapiji bisfosfonatima.

## **2.2. Dijabetes i oseointegracija implantata**

Dijabetes melitus kronična je metabolička bolest čije je glavno obilježje pojava hiperglikemije. Razlikujemo dvije vrste dijabetesa ovisno o mehanizmu razvoja hiperlikemije.

Tip 1 ili dijabetes ovisan o inzulinu javlja se u ranijoj životnoj dobi (uglavnom prije 30. godine) te se obično naglo pojavi i vrlo brzo napreduje (27). Tip 2 ili dijabetes neovisan o inzulinu ima sporiji tok napretka te se pojavljuje u starijoj i srednjoj životnoj dobi. Kroz duži period može biti asimptomatski, a dijagnosticira se najčešće rutinskim nalazom povišene vrijednosti glukoze u krvi. Ukoliko ostane nedijagnosticiran, obično se prepozna tek nakon razvoja komplikacija (27).

Hiperglikemija, kad se pojavi, najčešće uzrokuje štetu na mnogim tkivima i organima mijenjajući im strukturu i funkciju. Najčešće se to odnosi na bubrege, oči, mozak, živce te stopala, a disbalans u razini glukoze primarno oštećuje manje i veće krvne žile koje razvijaju makrovaskularne i mikrovaskularne promjene što posljedično dovodi do štetnih učinaka u pojedinim organima. (27).

Pojavnost dijabetesa u konstantnom je porastu te se vjeruje da će do 2025. broj dijabetičara narasti čak dvostruko, a u Americi je u ovom trenutku dijabetes šesti uzrok smrtnosti (28).



King i sur. (28) navode znatan porast prevalencije dijabetesa u razdoblju od 1995. do 2025. godine i to s 4,0 na 5,4 % globalno s dvostruko većim rastom u zemljama u razvoju u odnosu na razvijene zemlje. Što se tiče dobne skupine, očekuje se porast pojave dijabetesa najviše među populacijom srednje životne dobi (od 45 do 64 godine). Posljednji podatci iz SAD-a ističu da se u jednoj stomatološkoj ordinaciji pojavi oko 6% pacijenata s dijagnozom dijabetesa (27).

Dijabetes ima niz dugotrajnih komplikacija, a najčešće se pojavljuju polineuropatija (DPN), nefropatija, kardiovaskularne bolesti i retinopatija. Jedna od atipičnih, ali ne manje važna komplikacija dijabetesa je depresija koja se razvija u čak petine pacijenata kojima je potvrđena dijagnoza dijabetesa (29). Utjecaj depresije ima značajan negativan utjecaj na kvalitetu života te je također otežavajući preduvjet za implantološku terapiju. Poznato je iz kliničkog rada da psihički poremećaji kod pacijenata koji ulaze u terapiju implantatima mogu dovesti do nepredviđenih komplikacija kompletne terapije.

Perzistentna hiperglikemija kod dijabetičara inhibira osteoblastičku aktivnost i mijenja odgovor na paratiroidni hormon koji regulira metabolizam kalcija i fosfora na način da se:

1. Smanjuje stvaranje kolagena tijekom stvaranja kalusa.
2. Inducira apoptoza u koštanim stanicama kostiju.
3. Povećava osteoklastična aktivnost zbog trajnog upalnog odgovora.
4. Smanjuje rast i nakupljanje izvanstaničnog matriksa. Posljedica toga je smanjena tvorba kosti tijekom zacjeljivanja.

Noujokat i sur. (30) identificirali su 22 kliničke studije i 20 publikacija zbirne literature kako bi došli do zaključka o tome da li i koliko pacijenti s dijabetesom imaju veću sklonost komplikacijama s ugrađenim dentalnim implantatima. Zaključci koje su naveli ističu kako pacijenti sa slabo kontroliranim dijabetesom pate od oslabljene oseintegracije i povećanog rizika razvoja periimplantitisa. Također, pacijenti s dobro kontroliranim dijabetesom sigurni su za ugradnju implantata i imaju stopu komplikacija jednaku kao i zdravi pacijenti. Postupci nadogradnje kosti i podizanja sinusa kod pacijenata s dobro kontroliranim dijabetesom nemaju veći broj neuspjeha u odnosu na zdrave pacijente.

U studiji Morris i sur. (31) analizirano je 255 bolesnika s dijabetesom iz skupine od 613 ispitanika. Stopa neuspjeha kod zubnih implantata bila je neznatno veća u skupini dijabetičara u usporedbi s ispitanicima koji nisu imali dijabetes (7,8% prema 6,8%, respektivno).

Moy i sur. (32) pronašli su značajnu razliku između dijabetičara i nedijabetičara (14% prema 4%, respektivno), rezultirajući relativnim rizikom od 2,15% za neuspjeh implantološke terapije kod bolesnika s dijabetesom.

Kumar Dubey i sur (33) u svojoj studiji navode kako kontrolirani dijabetes ne predstavlja nikakav rizik za implantaciju, ali preporučuju odgađanje ugradnje implantata kod nekontroliranog dijabetesa dok se bolest ne dovede pod kontrolu. Dokaz da dobro kontrolirani dijabetes tipa 2 ne utječe na petogodišnje preživljavanje dentalnih implantata te je takvim pacijentima vraćena funkcijska i estetska funkcija žvačnog sustava dokazuju Peled i sur.(34) koji su proveli istraživanje na 41 pacijentu s dijagnozom dijabetesa tipa 2. Tim pacijentima ugrađen je 141 implantat te je preživljavanje implantata u prvoj godini nakon postavljanja bilo 97,3%, a nakon 5 godina čak 94,4%.

Zaključno, kao što je Oates sa sur.(35) u svom istraživanju naveo, loša kontrola glikemije utječe na sporije postizanje stabilnosti implantata tj. ranu oseointegraciju, ali preživljavanje implantata nakon godinu dana je uspješno.

U kojoj mjeri nekontrolirani dijabetes melitus može usporiti proces oseointegracije dokazali su Casap i sur. (36). Budući da je početne faze oseointegracije teško detektirati na ljudima, autori su inducirali 2 vrste dijabetesa melitusa na štakorima. Dva tjedna nakon implantacije, dijabetičke životinje imale su manje zrele kosti oko implantata što se nakon 4 tjedna više nije uočavalo. Ono što je važno, vrijednosti oseointegracije i trabekularne kosti bile su jednake u dijabetičkoj i kontrolnoj skupini. Iz tog razloga, u pitanje se dovodi uloga inzulina u koštanom metabolizmu i razini glukoze u serumu. Minimalne promjene u prvih dva tjedna dokazuju da nema značajne razlike u oseointegraciji u konačnici kod nekontroliranog dijabetesa tipa 2.

Shodno tome, pokusi na životinjama potvrđuju da je proces oseointegracije oslabljen u hiperglikemijskim uvjetima te da ovu anomaliju mogu prevladati inzulin ili aminoguanidin suplementacija. Hiperglikemija djeluje na oseointegraciju na način da se kvaliteta zgrušavanja smanjuje, a mikroangiopatija narušava zarastanje kosti. Broj osteoblasta smanjen je kao i njihova aktivnost dok se istodobno aktivira djelatnost osteoklasta. U početnim fazama oseointegracije znatno se povećava i stvaranje fibroze. Ove anomalije mogle bi biti odgovorne za usporavanje stabilizacije implantata te cijeljenje može biti produženo i do 6 mjeseci nakon implantacije.

Na temelju istraživanja o utjecaju dijabetesa na oseointegraciju, ističe se nekoliko faktora koji diktiraju liječnički pristup u dentalnoj implantologiji.

Kvaliteta kontrole dijabetesa vrlo je važan čimbenik uspjeha dentalnih implantata. S obzirom da su istraživanja dokazala da je stopa neuspjeha implantata bila znatno niža kod bolesnika s vrijednostima HbA1c nižim od 7% u odnosu na lošije kontroliran dijabetes (HbA1c 7- 9%) te bi ta vrijednost prilikom implantacije trebala biti blizu ili manja od 7% (35).

Drugi faktor koji pridonosi neuspjehu implantata je trajanje bolesti kao i veličina (dužina) implantata (37). Široki i kratki implantati daju najbolje rezultate. Također, postoji pozitivna povezanost između broja susjednih implantata i konačnog neuspjeha što znači da većim brojem susjednih implantata povećava se i stopa neuspjeha (38). Nadalje, prevencija infekcije od iznimne je važnosti kod implantoloških pacijenata s dijabetesom. Primjerice, ispiranje klorheksidinom smanjuje rizik infekcije čak tri puta te se preporuča ispiranje 0,12% klorheksidinom 2 tjedna nakon operacije (39). Osim toga, preoperativna pokrivenost antibioticima poboljšava konačan uspjeh u implantologiji kod dijabetičara. Preoperativna antibiotska terapija može se sastojati od amoksicilina 2g 1 sat prije operacije ili 1 g prije operacije uz 500 mg četiri puta dnevno tijekom 2 dana (40). Ostali antibiotici pogodni za preoperativnu prevenciju su: klindamicin, azitromicin, klaritromicin. Cefalosporini prve generacije (cefaleksin, cefadroksil) također mogu biti opcija (41).

Ono što je također važno za sprječavanje konačnog neuspjeha je način na koji se izvodi kirurški zahvat u smislu broja faza kao i sprječavanje funkcionalno prekomjernih opterećenja osobito tijekom prve godine od implantacije (42).

Zaključno, ugradnja dentalnih implantata izvediva je kod dijabetičara uz detaljnu pripremu i pažljivo i povećano praćenje pacijenata nakon ugradnje. Ovi uvjeti jačaju dijalog između stomatologa i dijabetologa u svrhu najboljeg mogućeg ishoda za implanto-protetsko zbrinjavanje pacijenta.

### **2.3. Kardiovaskularne bolesti i dentalni implantati**

Budući da su kardiovaskularne bolesti na vodećem mjestu po zastupljenosti u svijetu, nije iznenađujuća činjenica da je veliki broj stomatoloških pacijenata na terapiji za kardiovaskularnu bolest. Kardiovaskularne bolesti glavni su svjetski uzročnik smrtnosti, a u Europi godišnje umre 45% populacije od posljedica ove skupine bolesti (43).

Ateroskleroza je osnovni faktor koji uzrokuje promjene na stijenci krvnih žila koje dovode do pojave kardiovaskularnih bolesti. Obično kardiovaskularne bolesti označavaju koronarnu bolest srca (npr. srčani udar) i cerebrovaskularnu bolest (npr. moždani udar).

Mehanizam oseintegracije kod pacijenata s kardiovaskularnim bolestima može biti otežan prvenstveno zbog kompromitiranog dotoka krvi i ograničene opskrbe tkiva kisikom i hranjivim tvarima (43).

Pojedine studije dokazuju da kardiovaskularne bolesti mogu kompromitirati implantološko liječenje, ali definitivnih dokaza za to još uvijek nema (44). Neka od istraživanja navode kako lijekovi za liječenje kardiovaskularnih bolesti mogu kompromitirati ishod implantološkog liječenja što nikako nije potvrđeno na velikom broju pacijenata (18).

Scully i sur. (43) napominju da kardiovaskularne bolesti nisu kontraindikacija za ugradnju implantata s tim da je konzultacija s liječnikom koji kontrolira sistemsku bolest potrebna. Studija koju su proveli Alsaadija i sur. (18) na 283 bolesnika koji su bolovali od različitih sistemskih bolesti koje uključuju i kardiovaskularne s ukupno ugrađenih 720 implantata, dokazuju da poremećaji poput ishemijske bolesti srca, hipertenzije i poremećaja koagulacije nisu kontraindikacija za ugradnju dentalnih implantata.

Suprotno tome Neves i sur. (44) u kliničkoj studiji koju su proveli na 721 sistemski ugroženom pacijentu, rehabilitiranom dentalnim implantatima, zaključuju da su poremećaji poput hipertenzije, ateroskleroze, vaskularne stenoze, koronarne arterijske bolesti i kongestivnog zatajenja srca povezani s većom učestalošću neuspjeha u implantološkom liječenju. Rezultati ipak sugeriraju da nema apsolutne kontraindikacije za ugradnju implantata kod pacijenata koji boluju od navedenih bolesti. Kontrola sistemske bolesti u ovoj studiji nije bila poznata iako Diz P. i sur (45) zaključuju kako je stupanj kontrole bolesti važniji od prirode samog sistemskog poremećaja. Naglasak na kontrolu bolesti stavljaju brojni autori koji su pokušali procijeniti utjecaj kardiovaskularnih poremećaja na oseintegraciju implantata.

Kao i svaku odluku u stomatološkoj terapiji, mogućnosti i načine liječenja pojedinog stanja treba pažljivo procijeniti u odnosu na pacijentove želje i potrebe. Kod pacijenata sa sistemskim poremećajima važno je procijeniti prednosti i nedostatke implantološkog liječenja u odnosu na ukupnu kvalitetu pacijentova života. Važno je da se kod takvih pacijenata provede kirurški zahvat u što kraćem roku, uz minimalnu traumu i stroge aseptične uvjete s obveznim izbjegavanjem prekomjernog krvarenja. Takvim pacijentima važno je sugerirati da izbjegavaju druge faktore rizika poput pušenja te da adekvatna i zadovoljavajuća oralna higijena dodatno doprinosi konačnom ishodu implantološke terapije (46).

## 2.4. Kemoterapija i dentalni implantati

Neprestano usavršavanje materijala, dizajna i površine dentalnih implantata kao i napredak u kirurškim tehnikama doveli su do povećanja broja pacijenata koji se mogu smatrati kandidatima za terapiju implantatima. Prevalencija malignih oboljenja kontinuirano se povećava, a to se može objasniti postupnim produljenjem životnog vijeka stanovništva te se očekuje da će se pacijenti s malignim bolestima sve više pojavljivati i u stomatološkim ordinacijama.

Konvencionalni antikancerogeni lijekovi povezani su s nekoliko štetnih učinaka, uglavnom djelujući na koštanu srž, bubrege i oralnu sluznicu. Akutni učinci citotoksične kemoterapije koje je važno uzeti u obzir kad se planira raditi oralnokirurški zahvat povezani su sa supresivnim učinkom na koštanu srž što rezultira leukopenijom (uočava 10 dana nakon početka kemoterapije), trombocitopenijom (uočava se nakon 10 do 14 dana) i anemijom (rjeđe i sporije se razvija). Stoga, spontana ili traumom izazvana krvarenja zbog kemoterapijom izazvane trombocitopenije, rizik su za pacijente s malignim bolestima (47).

Većina kemoterapijskih lijekova djeluje na staničnu proliferaciju te osim utjecaja na tumorske stanice, kemoterapijska sredstva toksično djeluju i na normalne stanice osobito na stanice koje imaju brzi rast kao što su stanice mukoze te stanice koštane srži. Kao kasna nuspojava kemoterapije, moguća je pojava i poremećene funkcije vaskularnih stanica što posljedično može dovesti do oslabljene krvne opskrbe kosti koja sudjeluje u oseointegraciji dentalnih implantata (48). Iz tog razloga se pojavio i novi terapijski pristup odnosno počinje se primjenjivati ciljana kemoterapija. Takve terapije nude brojne prednosti u odnosu na konvencionalnu kemoterapiju, uključujući smanjenje toksičnosti i povećanje selektivnosti.

Da bi dokazali da otežana vaskularizacija kosti oko implantata otežava oseointegraciju implantata Al Subaie i sur. (48) ispitali su učinak antivaskularnih endotelnih faktora rasta (VEGF) na zacjeljivanje kosti i oseointegraciju titanskih implantata u tibiji štakora 2 tjedna nakon ugradnje implantata. Korištenjem mikro CT i histomorfometrije dokazano je da kemoterapijski lijekovi koji inhibiraju aktivnost vaskularnog endotelnog faktora rasta ometaju normalno zarastanje kosti te dvostruko usporavaju proces oseointegracije. U navedenoj studiji anti – VEGF i Ranibizumab nisu utjecali na broj osteoklasta zbog toga što korištena antitijela imaju specifičan afinitet prema nekim VEGF -ovima, ali ne prema svima. Ranibizumab je utjecao na kvalitetu kosti smanjujući trabekularni volumen i gustoću istovremeno povećavajući broj trabekula. Budući da su VEGF ključni regulatori angiogeneze, njihovom inhibicijom smanjuje se trabekularni razvoj i zadebljanje, a broj trabekula se povećava.

Al Jandan i sur. (49) u svojoj studiji ispitivali su učinak antiangiogene tvari Sunitinib na oseointegraciju implantata kod kunića tijekom 4 tjedna. Rezultati su pokazali da je ciljane terapija inhibitorom angiogeneze Sunitinibom dovela do smanjene angiogeneze i posljedično oslabljene oseointegracije implantata s kosti.

Zaključno, dostupne dosadašnje studije su dokazale negativan efekt kemoterapije na implantološki uspjeh te da je razina preživljavanja implantata veća ukoliko je kemoterapija provedena neposredno prije ili unutar mjesec dana poslije ugradnje implantata (50,51).

Angiogeneza, kao jedna od važnijih faza oseointegracije, zahtijeva vezanje signalnih biomolekula na VEGF receptorima na endotelnim stanicama da bi se inicirala nova krvna žila. Stoga bolesnici koji moraju uzimati anti-angiogenu terapiju trebaju izbjegavati ugradnju dentalnih implantata (24).

## **2.5. Zračenje i dentalni implantati**

Onkološki pacijent koji oboli od karcinoma glave i vrata najčešće bude liječen zračenjem kao metodom prvog izbora. Zračenje se često primjenjuje i kao pomoćna terapija uz kirurški zahvat kod nekih vrsta malignih bolesti, a često se provodi i zajedno s kemoterapijom. Terapija zračenjem se često smatra kontraindikacijom za ugradnju dentalnih implantata te se takvom pacijentu pokušava sanirati stanje u usnoj šupljini nekom drugom terapijskom mogućnosti. Istovremeno, sve veća potreba da se pacijenta s malignom bolesti optimalno rehabilitira, pokušava promijeniti dotadašnja ograničenja. Još uvijek nije definirano jedinstveno mišljenje u kojem periodu se smije započeti implantološka terapija, na koji način radijacijske doze ugrožavaju dentalne implantate, da li postoji mogućnost primjene zračenja nakon ugradnje dentalnog implantata te koliki je rizik u odnosu na dobitak kad je u pitanju implantološka terapija (52).

Zračenje ima negativan učinak na kost te se tkivno oštećenje razvija kroz nekoliko faza:

1. Inicijalna ili fizička faza . To je međudjelovanje ionizacijskog zračenja i molekula koje se nalaze unutar tkiva. Ishod ove interakcije je ionizacija odnosno ekscitacija molekula.
2. Fiziokemijska faza. U ovoj fazi dolazi do produkcije reaktivnih molekula. Posljedica ovog ciklusa je rascjepljivanje i alteracija triju molekula: proteina, nukleinskih kiselina i masti.

3. Biološka faza. Zračenje tkiva uzrokuje oštećenje stanica unutar tih tkiva. Stanična oštećenja su ireverzibilna i u tom obliku perzistiraju u tkivu te dovode do smrti cijelog tkiva (osteoradionekroza ili radionekroza mekih tkiva) (53).

Uspjeh implantološke terapije kod onkoloških bolesnika ne ovisi o spolu, čak niti u slučaju osteoporoze te visoka životna dob nije kontraindikacija za terapiju dentalnim implantatima (54). Nekoliko faktora utječe na konačan uspjeh implantološke terapije. Kvaliteta koštanog ležišta budućeg implantata najvažniji je faktor konačnog uspjeha. Oseointegracija će biti lošija u kosti čija je mogućnost cijeljenja smanjena zbog posljedica ionizacijskog zračenja. Također se i meka tkiva ponašaju drugačije kod onkoloških bolesnika nakon terapije zračenjem, a dolazi i do ruptur pokrovne sluznice između prvih dviju kirurških faza implantološke rehabilitacije. U mekom tkivu prve komplikacije koje se javljaju su prerastanje implantata i dehiscijencija rane. Ukoliko se pojavi fistula, ona je često znak kasne komplikacije mekog tkiva. Rizik za pojavu nekroze mekih tkiva dna usne šupljine kod pacijenata na zračenju je povećan kao i stupanj pojave gingivitisa (55).

Doza zračenja iznimno je važna za prognozu i uspjeh implantološkog liječenja. Niže doze poput 50 do 55 Gy nisu kontraindikacija za ugradnju dentalnih implantata. Pacijenti koji su pod visokim dozama (više od 65 Gy) imaju lošiju prognozu i nižu stopu uspjeha implantološke terapije te povećanu šansu za pojavu osteoradionekroze.

Vremenski raspon od aplikacije radioterapije do trenutka ugradnje implantata ima veliku važnost za proces oseointegracije. Velik broj autora preporučuje da se implantološka terapija započne godinu dana poslije zračenja. Ukoliko je radioterapija primijenjena oko desetak godina prije implantološkog zahvata, puno je veća šansa da implantološko liječenje neće uspjeti u odnosu na nedavno primljenu radioterapiju. Razlog tome je što se prije primjenjivala radioterapija niskih energija, a danas se koriste zračenja visoke energije. Također, postoji objašnjenje da dolazi do napredovanja progresivnog endarteritisa koji se razvija u ozračenoj kosti (55). Ugradnja implantata prije radioterapije daje bolje rezultate od preimplantacijske terapije zračenjem jer omogućava neometanu oseointegraciju, ugradnju implantata u nekompromitiranu kost i raniju implanto-protetsku rehabilitaciju, ali ovu metodu kod onkoloških bolesnika često nije moguće primijeniti (56).

Što se tiče samog implantata, važno je poznavati svojstva implantata koja su od samog početka osuđena na neuspjeh. Naime, kratki implantati (3-7 mm) ne osiguravaju optimalno sidrište te imaju povećanu stopu neuspjeha i u zdravoj kosti, a ta stopa se dodatno povećava što je kost

više ozračena. Preporuča se koristiti što je moguće duži implantat radi osiguravanja boljeg sidrišta i stabilnosti implantata (53).

Posljedice zračenja imaju veliki utjecaj na otežanu oseintegraciju dentalnih implantata. Zračenja tkiva uzrokuju oštećenja samih stanica unutar tih tkiva. Zračenje djeluje na osteoblaste i osteocite, inhibirajući njihovu mogućnost produkcije novog koštanog tkiva. Suprotno tome, osteoklasti migriraju unutar koštanog tkiva nakon radioterapije i vrše resorpciju kosti. Tijekom vremena dolazi do disbalansa između stvaranja i resorpcije koštanog tkiva u korist resorpcije. Radioterapija dovodi i do redukcije broja kapilara zbog povećanog razvoja progresivnog endarteritisa. Što je više vremena prošlo od primljene radioterapije, hipovaskularizirana kost je sve manje prikladna za implantaciju (54).

Tablica 4. Sažetak studija koje uspoređuju implantaciju u ozračenoj u odnosu na neozračenju kost u stomatološkoj praksi. Preuzeto i prilagođeno (55)

Study	Study design	Implant location	Outcome	Irradiation	Nonirradiation	Effect size, RR (95% CI)
Weischer	Cohort	Mandible	Implant failure	13.7% (10/73)	5.7% (5/87)	2.4 (0.85-6.6)
			Wound disturbance	4.8% (4/83)	0 (0/92)	Incalculable
			Peri-implant inflammation	22.2% (4/18)	9.0% (2/22)	2.4 (0.50-11.9)
Weischer	Cohort	Mandible	Implant failure	7.0% (4/57)	6.3% (3/48)	1.1 (0.26-4.8)
Landes	Cohort	Mandible	Implant failure	1.4% (1/72)	0% (0/42)	Incalculable
Schepers	Cohort	Mandible	Implant failure	3.3% (2/61)	0% (0/78)	Incalculable
Esser	Case series		Implant failure	16.6% (29/221)	9.9% (7/71)	1.3 (0.81-2.02)
			Osteoradionecrosis	3.4% (2/58)	NR	Incalculable
			Soft tissue necrosis	3.4% (2/58)	NR	Incalculable
Cao	Cohort	Maxilla	Implant failure	51% (27/53)	22% (17/78)	2.3 (1.4-3.8)*
			Osteoradionecrosis	0 (0/53)	0 (0/78)	1.0
Ryu	Case series	Mandible	Implant failure	30.6% (11/36)	9.1% (1/11)	3.4 (1.49-23.2)*
			Osteomyelitis or necrosis	11.1% (4/36)	0 (0/11)	Incalculable
			Chronic pain	2.7% (1/36)	9.1% (1/11)	0.31 (0.02-4.5)
			Complications	30.6% (11/36)	27% (3/11)	1.1 (0.38-3.3)
Landes	Cohort	Mandible	Peri-implant inflammation	3.2% (5/155)	2.2% (3/134)	1.4 (0.35-5.9)
Vischr	Cohort	HA-Titan screw	Implant failure	<1 yr after IR 16.5 % (n = 29/175)	≥1 year after IR 12.9% (n = 35/271)	1.3 (0.81-2.02)
			Implant failure	<50 Gy dose 9.2% (19/207)	≥50 Gy dose 18.8% (45/239)	0.49 (0.29-0.81)*
			Implant failure	10 yrs after IR Mandible 9.2% (31/338)	Maxilla 30.6% (33/108)	0.30 (0.19-0.47)*
			Implant failure	IR >10 mos after implant 0% (0/10)	IR ≤12 wks after implant 42.3% (11/26)	Incalculable
			Osteomyelitis or necrosis	0 (0/10)	15.4% (4/26)	Incalculable
			Chronic pain	0 (0/10)	3.8% (1/26)	Incalculable
			Complications	20% (2/10)	35% (9/26)	0.58 (0.15-2.2)



### 2.5.1. Osteoradioneckroza

Zračenje je terapijsko rješenje koje pacijentima s malignom bolesti može uvelike produžiti život i dovesti primarnu bolest pod kontrolu. Međutim, brojne su nuspojave koje zračenje uzorkuje na području usne šupljine. Nuspojave se najčešće manifestiraju kao mukozitis, trizmus, kserostomija, gubitak okusa, radijacijski karijes i najteža nuspojava je osteoradioneckroza (57).

Osteoradioneckrozu (ORN) je nekroza kosti uzrokovana terapijskim dozama zračenja u području čeljusti i okolnih struktura, najčešće kod pacijenata koji se liječe od intraoralnog i ostalih vrsta karcinoma u orofacijalnoj regiji (58).

Rizik za nastanak ORN za pacijente koji su bili zračeni u području glave i vrata iznosi 2%. Čimbenici koji doprinose riziku za pojavu ORN su: lokalizacija tumora, trauma, ukupna doza zračenja, parodontno zdravlje, površina ozračene kosti, oralna higijena, alkohol i pušenje te nekontrolirani dijabetes (59). Ekstrakcija zuba, kao jedan od oblika traume, najznačajniji je faktor rizika za nastanak ORN te šansu za pojavu ORN povećava do tri puta.

Mjesto pojave tumora važan je faktor rizika za pojavu ORN. Područja usne šupljine koja su najrizičnija pa pojavu malignog oboljenja su dno usne šupljine, jezik, alveolarni greben te retromolarno područje (59).

Lokalni faktori u usnoj šupljini poput lošeg parodontnog zdravlja i neadekvatne oralne higijene povećavaju broj patoloških promjena na zubima pa posljedično povećavaju potrebu za ekstrakcijom zuba, a time donose dodatni rizik za razvoj ORN.

Potvrđeno je također da pušenje i konzumacija alkohola povećavaju stopu pojave ORN. Razlog tome je što duhanski dim djeluje vazokonstriktivno i tako smanjuje vaskularizaciju kosti posljedično usporavajući oseointegraciju. Smatra se da duhanski proizvodi i alkohol pojačavaju učinak loše oralne higijene i parodontnog statusa te tako rizik za ORN dodatno potenciraju (60).

Loše kontrolirana ili nekontrolirana šećerna bolest uzrokuje mikrovaskularne promjene koje ugrožavaju cijeljenje kosti, a kod pacijenata koji su primili terapiju zračenjem vaskularna opskrba je već oštećena što znači da dijabetes dodatno usporava cijeljenje i može ubrzati pojavu ORN. Uz to, poremećena migracija polimorfonukleara remeti imunosti odgovor i defekt u kosti postaje skloniji za razvoj infekcije koja ugrožava cijeljenje rane.

Rizik za pojavu navedenih promjena doživotan je te pacijent zajedno s doktorom dentalne medicine mora biti upućen u kompletno vlastito opće i stomatološko stanje (61).

Histološki prikaz kosti zahvaćene ORN prikazuje propadanje endotela, smanjeni broj osteoblasta i osteocita, trombozu krvnih žila, fibrozu periosta te fibrozu koštane srži. Sve ove promjene uzrokuju da je tkivo u ORN hipovaskularizirano s reduciranim brojem koštanih stanica (62).

Assel i sur. (60) 2004. godine iznijeli su teoriju po kojoj ORN nastaje kao posljedica istog mehanizma kao i druge nekroze, a to se prvenstveno odnosi na smanjen broj i aktivnost osteoklasta koji dovode do razgradnje ozračene i avitalne kosti. Bez osteoklastične aktivnosti ne može ni doći do cijeljenja oštećene kosti pa je očigledno zašto su kod bolesnika s ORN uočene veće količine kosti subperiostalno (63).

Poznavanjem svih navedenih činjenica važnih za komplikacije koje se mogu pojaviti u usnoj šupljini nakon zračenja, potrebno je pridržavati se određenih pravila i uputa pri izvođenju stomatoloških zahvata kod takvih pacijenata. Ekstrakcija zuba kod takvih pacijenata je preporučljiva minimalno 21 dan prije početka radioterapije, a tijekom i nakon započete radioterapije doživotno, ili uz hiperbaričnu oksigenaciju ili antibiotsku zaštitu. Stoga je ovdje vrlo važno tempiranje stomatološkog zahvata, izvođenje što je moguće manje invazivnih, odnosno atraumatskih zahvata uz šivanje resorptivnim materijalom i umetanje spužvastih uložaka u postekstrakcijsku alveolu (64). Prevencija ORN nastavlja se i nakon postupka zračenja. Nakon završetka terapije preporuča se ispiranje usta 1%-tnom fluoridnom otopinom 4 puta dnevno u trajanju od 5 minuta. Pacijente je potrebno redovito kontrolirati svakih dva do tri mjeseca, provoditi čišćenje naslaga te educirati pacijenta o važnosti održavanja oralne higijene. Prije svega bitna je sanacija bakterijske ili gljivične infekcije i radijacijskog karijesa ukoliko ih je pacijent nakon radioterapije razvio te stimulacija salivacije gustatornim i farmakološkim stimulansima ( pilokarpin, cevimelin ). Ako se ekstrakcija ne može izbjeći nužno ju je napraviti uz antibiotsku zaštitu. Također se preporučuje koristiti anestetik bez vazokonstriktora jer je dokazano da anestetik s vazokonstriktorom povećava incidenciju nekroze tkiva (65). Sam postupak implantacije potrebno je planirati najmanje 6 do 12 mjeseci nakon završene radioterapije prije nego efekti zračenja induciraju fibrozu i gubitak vaskularizacije (66).

### **2.5.2. Terapija hiperbaričnim kisikom**

Osnovni cilj terapije hiperbaričnim kisikom je smanjivanje visoke stope neuspjeha ugradnje implantata kod bolesnika koji primaju visoke doze zračenja. Terapija djeluje na način da kisik u hiperbaričnim uvjetima reagira sinergistički s faktorima rasta, stimulirajući koštani rast i cijeljenje kosti. Novija istraživanja su dokazala da kisik može i samostalno djelovati kao faktor rasta. Efekt terapije hiperbaričnim kisikom je stimulacija oseointegracije na način da se pojačava angiogeneza, metabolizam i oporavak kosti. Primjena hiperbaričnog kisika smanjuje rizik za pojavu osteoradionekroze na minimum kod onkoloških pacijenata te povećava postotak uspjeha implanto-protetske rehabilitacije (65). Upotreba hiperbaričnog kisika uzrokuje povećanje stvaranja koštanog tkiva, oporavak kosti te stimulira vaskularizaciju tretirane kosti. Neovaskularizacija nastaje zbog stimulacije fibroblasta kad se primijeni terapija hiperbaričnim kisikom. Tkiva na koja je djelovalo zračenje imaju parcijalni tlak kisika (PO<sub>2</sub>) od 5 do 15 mmHg, dok tijekom terapije hiperbaričnim kisikom PO<sub>2</sub> iznosi 100 između 250mmHg. Već kratkotrajnom ekspozicijom tkiva hiperbaričnim kisikom stimulirani fibroblasti povećavaju produkciju novog kolagena koji formira zaštitni sloj unutar kojeg dolazi do proliferacije endotela iz kapilara zdravog tkiva u hipoksično tkivo. Ako se primijeni višestruka ekspozicija hiperbaričnim kisikom dolazi do uznapredovalog urastanja kapilara u novostvoreni vezivni matriks (66).

Hiperbarična oksigenacija se izvodi na način da se pacijenta pozicionira u čelične, velike barokomore, a 100%-tni vlažni kisik daje se kroz endotrahealni tubus ili oronasalnu masku. Izdahnuti kisik i ugljični dioksid odvođe se izvan komore. Pacijenti udišu kisik 90 minuta u kontinuitetu pri svakom terapijskom postupku. Protokol terapije hiperbaričnim kisikom sastoji se od 30 sati terapije prije početka implantološke rehabilitacije, a završava se kroz 20 posjeta i 15 sati postoperativne terapije koje se završava unutar 10 posjeta. Najjača stimulacija stvaranja krvnih žila i fibroplazije se odvija u periodu između 20 i 30 sati ekspozicije na 2,4 atmosfere. Ukoliko se primjenjuje samo postoperativna terapija hiperbaričnim kisikom, bez preoperativne ekspozicije, ne može se ostvariti revaskularizacija tkiva. Postoperativna terapija u trajanju od 15 sati izvodi se da bi se omogućila redukcija potencijala za dehiscijenciju rane na način da se stimulira produkcija kolagena (65).

Kontraindikacije za primjenu terapije hiperbaričnim kisikom su astma, infekcije, optički neuritis, emfizem, epilepsija te psihijatrijski poremećaji (67).

## 2.6. Imunokompromitirani pacijenti i dentalni implantati

Adekvatna funkcija imunološkog sustava preduvjet je svakog kirurškog zahvata. Osim postoperativnog zacjeljivanja rane, oseintegracija umetnutog implantata jedna je od najvažnijih koraka do uspješne oralne rehabilitacije. Stalnim poboljšanjem zdravstvene zaštite te produljenjem životnog vijeka kao i novim dostignućima u imunosupresivnoj terapiji, oralni i maksilofacijalni kirurzi suočavaju se sa sve većim brojem pacijenata koji su imunokompromitirani ili pokazuju imunosupresiju u svom medicinskom kartonu.

Proces starenja izravno je povezan s povećanim rizikom za različite infekcije, maligne bolesti te autoimune poremećaje, a istodobno je sve veća potreba za implantološkom oralnom rehabilitacijom velikog broja pacijenata (Tablica 5). S obzirom na široki raspon indikacija za terapiju glukokortikoidima, poput astme, reumatizma i poremećaja vezivnog tkiva, gotovo je sigurno da će se u stomatološkoj ordinaciji naći pacijent koji je pod terapijom kortikosteroidima. Stoga je važno prepoznati imunokompromitiranog pacijenta te mu pružiti mogućnost da mu se oralnokirurški zahvat te implantološka sanacija izvede potpuno sigurno i bezbolno.

Tablica 5. Stopa preživljavanja implantata i medicinska stanja . Preuzeto i prilagođeno: (66)

<i>TIP</i>	<i>Broj implantata</i>	<i>Broj mjeseci</i>	<i>Preživljavanje (%)</i>
HIV/AIDS	200	31.7	93.1
Autoimune bolesti	100	72.6	88.8
Kemoterapija	51	112.5	98.8
Transplantacija organa	16	47.8	100.0

### 2.6.1. HIV i AIDS

U retrospektivnoj preglednoj studiji Malo i sur. (67) analizirali su dugoročne rezultate dentalnih implantata kod pacijenata sa sistemskim poremećajima od kojih je pet HIV-pozitivnih bolesnika. Njih 4 imalo je dodatne rizične čimbenike kao što su pušenje ili kardiovaskularne bolesti. Od 40 ugrađenih implantata, u periodu od 9 godina, 2 nisu uspjela zbog nepoznatih

razloga. Slični su rezultati viđeni i u retrospektivnoj studiji Gay-Escoda i sur. (68) gdje je devet pacijenata dobilo ukupno 57 implantata, a stopa preživljavanja nakon 78 mjeseci bila je 98,25%.

Iz trenutno dostupnih znanstvenih istraživanja, proces oseointegracije i uspjeh implantacije kod HIV pozitivnih pacijenata nema značajnije lošiji tijek u odnosu na zdrave pacijente.

### **2.6.2. Reumatoidni artritis**

Weinlaender i sur. (69) ukazuju da reumatoidni artritis nema utjecaja na ukupnu stopu preživljavanja dentalnih implantata kod bolesnih pacijenata temeljem svoje studije koja je pokazala stopu preživljavanja od 100% na 83 implantata ugrađenih u 21 pacijenta nakon praćenja od 46 mjeseci iako su pacijenti primali terapiju kortikosteroidima za osnovnu bolest. Nekoliko istraživanja koja su ispitivala utjecaj reumatoidnog artritisa na uspjeh dentalnih implantata također potvrđuju rezultate prema kojima reumatoidni artritis kao i terapija kortikosteroidima nemaju negativan efekt na implantacijsku terapiju (70).

### **2.6.3. Chronova bolest**

Crohnova bolest je kronična upala koja zahvaća gastrointestinalni sustav pretežno zahvaćajući kolon i distalni ileum (70). Uzrok Crohnove bolesti još uvijek nije definiran, ali se pretpostavlja da se radi o kombinaciji genetske predispozicije i okolišnih čimbenika (uzimanje antibiotika, pretjerana higijena u modernim društvima). Crohnova bolest značajno je povezana s ranim neuspjehom implantata što dokazuje studija van Steenberghe i sur. (70) gdje je izgubljeno ukupno tri od deset implantata iako su ti bolesnici uz postojeće imali i druge čimbenike rizika poput pušenja. Uočeno je da pacijenti s Chronovom bolesti koji koriste sistemske lijekove imaju drugačije vrijeme cijeljenja rane pa je na to potrebno obratiti posebnu pažnju. Ipak, istražene studije koje povezuju dentalne implantate i Chronovu bolest pokazuju povećani, ali ne i značajni rani neuspjeh implantološke terapije.

#### **2.6.4. Imunosupresija nakon transplantacije organa**

Stomatolozi se susreću s potrebom sanacije usne šupljine prije transplantacije kako bi se smanjio rizik od potencijalne infekcije. Različiti protokoli za transplantaciju preferiraju različite protokole imunosupresije. Uzimajući u obzir rezultate dosadašnjih studija, izbor imunosupresivnih lijekova nije imao vidljiv učinak na stopu preživljavanja implantata. Ni steroidi, ni imunomodulatorni lijekovi ne povećavaju rizik od neuspjeha ugradnje implantata. Uz to, preporučuje se profilaktička antibiotska terapija u slučaju ugradnje implantata (5).

### **3. RASPRAVA**

Zubni implantati pružaju izvrsnu mogućnost za liječenje djelomične ili totalne bezubosti s visokom stopom uspjeha. Najvažniji čimbenik pri ulasku u implantološku terapiju je ispravan odabir bolesnika. To znači da je potrebno detaljno i precizno uzimanje medicinske anamneze kao i procjena zahtjevnosti kirurškog zahvata. Budući da broj medicinski kompleksnih bolesnika raste, povećava se i rizik za oslabljenom i usporenom oseointegracijom. Postoji nekoliko čimbenika koji utječu na neuspjeh implantološke terapije, a to su: dob i spol bolesnika, pušenje i parodontna bolest, sistemske bolesti, oralna higijena, zatim tip, dužina, promjer i površina implantata te mjesto postave, angulacija i smjer implantata, inicijalna stabilnost te vještina operatera i na kraju iznimno je važna veza implantata s protetskom suprastrukturom, način retencije i okluzija (5). Za proces oseointegracije bitni su procesi osteogeneze i angiogeneza, a sistemski faktori primarno djeluju na ta dva procesa otežavajući ili usporavajući njihove procese. Nakon trenutka ugradnje implantata navedeni procesi odvijaju se bez direktne kontrole terapeuta te jedino prevencijom neprepoznavanja rizičnih faktora, ovi će procesi se moći nesmetano odvijati.

Poremećaj koštane pregradnje glavni je uzročnik općeg smanjenja gustoće kosti što je osnovna karakteristika osteoporoze (6). Budući da se radi o poremećaju na staničnoj razini, odnosno promijenjenom aktivnošću osteoblasta i ostaoklasta, oseointegracija može biti usporena (11). Međutim, pregledom brojnih provedenih istraživanja, samo postojanje bolesti nije kontraindikacija za ugradnju dentalnih implantata kod pacijenata s osteoporozom (14, 15, 16). Kod ovih pacijenata faktor koji određuje uspjeh konačne terapije je lokalna kvaliteta kosti. Parenteralnom primjenom bisfosfonata kao načinom liječenja osteoporoze povećava se mogućnost pojave različitih oblika osteonekroze čeljusti (19). Osnovni mehanizam zbog kojeg do ove komplikacije dolazi je inhibicija osteoklasta te urušavanje koštane strukture te bi svaki implantolog s ovom komplikacijom trebao biti dobro upoznat. Stoga je ugradnja dentalnih implantata kontraindicirana kod pacijenata na parenteralnoj primjeni bisfosfonata. Ukoliko pacijent uzima peroralne bisfosfonate, uz stroge protokole kontrole i prekida terapije te specifične uvjete izvođenja stomatoloških zahvata, ugradnja implantata je moguća (19).

Perzistentna hiperglikemija kod dijabetičara inhibira osteoblastičku aktivnost i mijenja odgovor na paratireoidni hormon što dovodi do smanjenog stvaranja kosti tijekom zacjeljivanja. Istraživanja su pokazala da je za dijabetičare specifičan smanjeni kontakt implantata s kosti što usporava proces oseointegracije u odnosu na zdrave pojedince (30). Kvaliteta kontrole dijabetesa vrlo je važan čimbenik uspjeha dentalnih implantata. Istraživanja su dokazala da je stopa neuspjeha implantata bila znatno niža kod bolesnika s vrijednostima HbA1c nižom od 7%



u odnosu na one koji su imali manje lošije kontroliran dijabetes (HbA1c 7- 9%) te bi ta vrijednost prilikom implantacije trebala biti blizu ili manja od 7% (37).

Nadalje, kardiovaskularne bolesti utječu na kost oko implantata na način da suprimiraju krvnu opskrbu tog područja (43). U kojoj mjeri smanjena prokrvljenost preimplantatne kosti ugrožava oseointegraciju još uvijek nije poznato, ali svaki stomatolog mora biti upoznat s rizicima za razvoj preoperativnih i postoperativnih komplikacija.

Većina kemoterapijskih lijekova djeluje na staničnu proliferaciju te osim utjecaja na tumorske stanice, kemoterapijska sredstva toksično djeluju i na normalne stanice osobito na stanice koje imaju brzi rast kao što su stanice mukoze te stanice koštane srži. Kao kasna nuspojava kemoterapije, moguća je pojava i poremećene funkcije vaskularnih stanica što posljedično može dovesti do oslabljene krvne opskrbe kosti koja sudjeluje u oseointegraciji dentalnih implantata (48). Stoga, kemoterapija i zračenje terapijske su mogućnosti koje znatno mijenjaju implantološki plan i protokol. Posljedice zračenja imaju veliki utjecaj na otežanu oseointegraciju dentalnih implantata na način da uzrokuju oštećenja samih stanica pojedinih tkiva. Stanična oštećenja su ireverzibilna te s vremenom mogu rezultirati smrću kompletnog tkiva. Oseointegracija kod ozračenih pacijenata poremećena je jer osteoblasti i osteociti imaju smanjenu mogućnost stvaranja novog koštanog tkiva, a osteoklasti nakon radioterapije migriraju i pojačano resorbiraju kost. Osim toga, razvojem progresivnog endarteritisa reducirana je broj kapilara na mjestu cijeljenja implantata te bi svaki implantolog trebao imati na umu da je takva hipovaskularizirana kost sve manje pogodna za ugradnju implantata kako vrijeme od zračenja odmiče (51). Stoga, poznavajući negativne posljedice zračenja kao metode liječenja, važno je na vrijeme planirati kirurške zahvate u usnog šupljini takvih pacijenata u skladu s osnovnom dijagnozom i potrebnim zračenjem.

Suprotno tome, istraživanja pokazuju da imunokompromitirani pacijenti nemaju povećanu stopu neuspjeha implantološke terapije u odnosu na zdrave pacijente (66). Budući da su takvi pacijenti oslabljenog obrambenog odgovora, važno ih je pojačano pratiti i kontrolirati. Kod njih bi terapeut trebao očekivati standardni proces cijeljenja, ali bez obzira na to, individualni pristup i povećani oprez kod takvih pacijenata uvijek mora postojati.

Najzahtjevniji pacijenti za implantološku rehabilitaciju s obzirom na opće stanje su pacijenti s malignom bolesti. Napredak medicine i tehnologije omogućili su podizanje kvalitete implantološke rehabilitacije bolesnika s malignim oboljenjem. S obzirom da zračenje ima negativno djelovanje na tkiva i ostavlja teške posljedice, potreban je temeljit plan terapije u

rehabilitaciji bolesnika nakon terapije malignih bolesti. Ponekad, ukoliko terapeut procijeni, kao što je u slučaju onkoloških bolesnika, zahvat se može provesti u ustanovama koje su kvalificiranije za operaciju takvih bolesnika. Kvaliteta i trajanje života kod ovakvih pacijenata bi trebao biti prioritet, a implantološko-protetska rehabilitacija zahvat koji će doprinijeti dodatnoj funkcionalnosti stomatognatnog sustava i podići kvalitetu života na višu razinu.

#### **4. ZAKLJUČAK**

Implanto-protetska terapija postala je nezaobilazna vrsta terapije u svakodnevnoj stomatološkoj praksi te kao i svaka terapija i ona ima svoja ograničenja.

Iako se konstantno razvijaju protokoli koji omogućavaju bržu i kvalitetniju izvedbu implantološke terapije, biološku komponentu oseintegracije nužno je shvatiti jer je ona presudan čimbenik koji će odrediti ishod terapije. Prije nego se izvede kirurška faza preparacije koštanog ležišta za implantat, neophodno je da je terapeut upoznat s kvalitetom i ograničenjima kosti u koju ulazi oštrim svrdlima. U tom smislu, ukoliko se na vrijeme ne dijagnosticiraju te ispravno tretiraju svi ograničavajući čimbenici implantološke terapije, ishod može biti gubitak implantata. Iako je gubitak implantata za pacijenta prvenstveno psihološka komplikacija, nepoznavanje pacijentove anamneze te općeg stanja može uzrokovati životno ugrožavajuće komplikacije.

Jedino se individualnim pristupom prema svakom pacijentu terapeut može prilagoditi situaciji prije i tijekom ugradnje dentalnog implantata te na taj način mogućnost propusta i komplikacija svesti na minimum.

## **5. LITERATURA**

1. Salvi GE, Bosshardt DD, Lang NP, Abrahamsson I, Berglundh T, Lindhe J, et al. Temporal sequence of hard and soft tissue healing around titanium dental implants. *Periodontol 2000*. 2015;68(1):135-52.
2. Lindhe J, Lang NP, Karring T. *Klinička parodontologija i dentalna implantologija*. Zagreb: Nakladni zavod Globus; 2010.
3. Lekholm U, Zarb GA. In: Patient selection and preparation. *Tissue integrated prostheses: osseointegration in clinical dentistry*. Branemark PI, Zarb GA, Albrektsson T, editor. Chicago: Quintessence Publishing Company; 1985. p. 199–209.
4. Misch CE. *Contemporary implant dentistry*. 3rd ed. Louis: Mosby Elsevier; 2008.
5. Tonetti MS, Schmid J. Pathogenesis of implant failures. *Periodontol 2000*. 1994;4(1):127-38.
6. Riggs BL, Melton LJ III. The worldwide problem of osteoporosis: insights afforded by epidemiology. *Bone*. 1995;17(5):505–11.
7. NIH Consensus Development Panel on Osteoporosis Prevention, Diagnosis, and Therapy. Osteoporosis prevention, diagnosis, and therapy. *JAMA*. 2001;285(6):785-95.
8. Manolagas SC. Cellular and molecular mechanisms of osteoporosis. *Aging (Milano)*. 1998;10(3):182-90.
9. Peacock M, Turner CH, Econs MJ, Foroud T. Genetics of osteoporosis. *Endocr Rev*. 2002;23(3):303-26.
10. Downey PA, Siegel MI. Bone biology and the clinical implications for osteoporosis. *Phys Ther*. 2006; 86(1):77-91.
11. Eriksen EF. Normal and pathological remodeling of human trabecular bone: three dimensional reconstruction of the remodeling sequence in normals and in metabolic bone disease. *Endocr Rev*. 1986;7(4):379–408.
12. Holick MF, Krane SM. Bone structure and metabolism. *Harrison's principles of internal medicine*. 15th. New York, McGraw-Hill.; 2001. p. 2192–4.
13. Suda T, Takahashi N, Udagawa N, Jimi E, Gillespie MT, Martin TJ. Modulation of osteoclast differentiation and function by the new members of the tumor necrosis factor receptor and ligand families. *Endocr Rev*. 1999;20(3):345-57.
14. Rachner TD, Khosla S, Hofbauer LC. Osteoporosis: now and the future. *Lancet*. 2011;377(9773):1276-87.
15. Gelb BD, Shi GP, Chapman HA, Desnick RJ. Pycnodysostosis, a lysosomal disease caused by cathepsin K deficiency. *Science*. 1996;273(5279):1236-8.

16. Wagner F, Schuder K, Hof M, Heuberger S, Seemann R, Dvorak G. Does osteoporosis influence the marginal peri-implant bone level in female patients? A cross-sectional study in a matched collective. *Clin Implant Dent Relat Res.* 2017;19(4):616-23.
17. Holahan CM, Wiens JL, Weaver A, Assad D, Koka S. Relationship between systemic bone mineral density and local bone quality as effectors of dental implant survival. *Clin Implant Dent Relat Res.* 2011;13(1):29-33.
18. Alsaadi G, Quirynen M, Michiles K, Teughels W, Komárek A, van Steenberghe D. Impact of local and systemic factors on the incidence of failures up to abutment connection with modified surface oral implants. *J Clin Periodontol.* 2008;35(1):51-7.
19. Rodan GA, Reszka AA. Bisphosphonate mechanism of action. *Curr Mol Med.* 2002;2(6):571-7.
20. Bencarić L. Registar lijekova u Hrvatskoj. Zagreb: Udruga poslodavaca u zdravstvu; 2013.
21. Diel IJ, Bergner R, Grötz KA. Adverse effects of bisphosphonates: current issues. *J Support Oncol.* 2007;5(10):475–82.
22. Sanchis JM, Bagán JV, Murillo J, Díaz JM, Asensio L. Risk of developing BRONJ among patients exposed to intravenous bisphosphonates following tooth extraction. *Quintessence Int.* 2014;45(9):769-77.
23. Ruggiero SL. Guidelines for the diagnosis of bisphosphonate-related osteonecrosis of the jaw (BRONJ). *Clin Cases Miner Bone Metab.* 2007;4(1):37–42.
24. Ruggiero SL, Dodson TB, Fantasia J, Goodday R, Aghaloo T, Mehrotra B, et al. American Association of Oral and Maxillofacial Surgeons position paper on medication-related osteonecrosis of the jaw-2014 update. *J Oral Maxillofac Surg.* 2014;72(10):1938-56.
25. Jacobsen C, Metzler P, Rossle M, Obwegeser J, Zemmann W, Gratz KW. Osteopathology induced by bisphosphonates and dental implants: clinical observations. *Clin Oral Invest.* 2013;17(1):167-75.
26. López-Cedrún JL, Sanromán JF, García A, Peñarrocha M, Feijoo JF, Limeres J, et al. Oral bisphosphonate-related osteonecrosis of the jaws in dental implant patients: a case series. *Br J Oral Maxillofac Surg.* 2013;51(8):874-9.
27. Mealey B. Šećerna bolest. In: Greenberg MS, Glick M. *Burketova oralna medicina: dijagnoza i liječenje.* 10. hrv. izd. Mravak-Stipetić M. Zagreb: Medicinska naklada; 2006.p.563-77.

28. King H, Aubert RE, Herman WH. Global burden of diabetes, 1995-2025: prevalence, numerical estimates, and projections. *Curr Diab.*1998; 21(9):1414-31.
29. Eaton WW. Epidemiologic evidence on the comorbidity of depression and diabetes. *J Psychosom Res.* 2002; 53(4):903-6.
30. Naujokat, Hendrik; Kunzendorf, Burkhard; Wiltfang, Jörg. Dental implants and diabetes mellitus-a systematic review. *Int J Implant Dent* 2016;2(1):5.
31. Morris HF, Ochi S, Winkler S. Implant survival in patients with type 2 diabetes: placement to 36 months. *Ann Periodontol.* 2000;5(1):157–65.
32. Moy PK, Medina D, Shetty V, Aghaloo TL. Dental implant failure rates and associated risk factors. *Int J Oral Maxillofac Implants.* 2005;20(4):569–77.
33. Dubey RK, Gupta DK, Singh AK. Dental implant survival in diabetic patients; review and recommendations. *Natl J Maxillofac Surg.* 2013;4(2):142-50.
34. Peled M1, Ardekian L, Tagger-Green N, Gutmacher Z, Machtei EE. Dental implants in patients with type 2 diabetes mellitus: a clinical study. *Implant Dent.* 2003;12(2):116-22.
35. Oates TW, Galloway P, Alexander P, Vargas Green A, Huynh-Ba G, Feine J, et al. The effects of elevated hemoglobinA(1c) in patients with type 2 diabetes mellitus on dental implants: survival and stability at one year. *J Am Dent Assoc.* 2014;145(12):1218–26.
36. Casap N, Nimri S, Ziv E, Sela J, Samuni Y. Type 2 diabetes has minimal effect on osseointegration of titanium implants in *Psammomys obesus*. *Clin Oral Implants Res.* 2008;19(5):458-64.
37. Tawil G, Younan R, Azar P, Sleilati G. Conventional and advanced implant treatment in the type II diabetic patient: surgical protocol and long-term clinical results. *Int J Oral Maxillofac Implants.* 2008;23(4):744– 52
38. Olson JW, Shernoff AF, Tarlow JL, Colwell JA, Scheetz JP, Bingham SF. Dental endosseous implant assessments in a type 2 diabetic population: a prospective study. *Int J Oral Maxillofac Implants.* 2000;15(6):811–8.
39. Loo WTY, Jin LJ, Cheung MNB, Wang M. The impact of diabetes on the success of dental implants and periodontal disease. *Afr J Biotechnol.* 2009;8(19):5122–7.
40. Morris HF, Ochi S, Winkler S. Implant survival in patients with type 2 diabetes: placement to 36 months. *Ann Periodontol.*2000;5(1):157–65.
41. Kapur KK, Garrett NR, Hamada MO, et al. Randomized clinical trial comparing the efficacy of mandibular implant-supported overdentures and conventional dentures in



- diabetic patients. Part III: comparisons of patient satisfaction. *J Prosthet Dent.* 1999;82(4):416–27.
42. Mellado-Valero A, Ferrer García JC, Herrera Ballester A, Labaig Rueda C. Effects of diabetes on the osseointegration of dental implants. *Med Oral Patol Oral Cir Bucal.* 2007;12(1):38–43
43. Scully C, Hobkirk J, Dios PD. Dental endosseous implants in the medically compromised patient. *J Oral Rehabil.* 2007;34(8):590-9.
44. Neves J, de Araujo Nombro M, Oliveira P, Martins Dos Santos J, Malo P. Risk factors for implant failure and peri-implant pathology in systemic compromised patients. *J Prosthodont.* 2016;27(5):409-15.
45. Diz P, Scully C, Sanz M: Dental implants in the medically compromised patient. *J Dent.* 2013;41(3):195-206.
46. Petrovic I, Ahmed ZU, Matros E, Huryn JM, Shah JP, Rosen EB. Endosseous (dental) implants in an oncologic population: a primer for treatment considerations. *Quintessence Int.* 2019;50(1):40-8.
47. Chrcanovic BR, Albrektsson T, Wennerberg A. Dental implants in patients receiving chemotherapy. *Implant Dentistry.* 2016;25(2):261–71.
48. Al Subaie AE, Eimar H, Abdallah MN, Durand R, Feine J, Tamimi F, et al. Anti-VEGFs hinder bone healing and implant osseointegration in rat tibiae. *J. Clin. Periodontol.* 2015;42(7):688–96.
49. Al-Jandan B, Marei HF, Abuhashish H, Zakaria O, Al-Mahalawy H. Effects of sunitinib targeted chemotherapy on the osseointegration of titanium implants. *Biomed Pharmacother.* 2018;100(122):433–40
50. Harrison JS, Stratemann S, Redding SW. Dental implants for patients who have had radiation treatment for head and neck cancer. *Spec Care Dentist.* 2003;23(6):223-9.
51. Granström G. Placement of dental implants in irradiated bone. The case for using hyperbaric oxygen. *J Oral Maxillofac Surg* 2006;64(5):812-8.
52. Ihde S, Kopp S, Gundlach K, Konstantinović VS. Effects of radiation therapy on craniofacial and dental implants: a review of the literature. *Oral Surg Oral Med Oral Pathol Oral Radiol Endod.* 2009;107(1): 56–65.
53. Granström G. Radiotherapy, osseointegration and hyperbaric oxygen therapy. *Periodontol* 2000 2003;33(1):145-62.
54. Abu-Serriah MM, McGowan DA, Moos KF , Bagg J. Extra-oral endosseous craniofacial implants and radiotherapy. *Int J Oral Maxillofac Surg.* 2003;32(6):585-92.

55. Wong JK, Wood RE, McLean M. Conservative management of osteoradionecrosis. *Oral Surg Oral Med Oral Pathol Oral Radiol Endod.* 1997;84(1):16–21.
56. Nabil S, Samman N. Risk factors for osteoradionecrosis after head and neck radiation: a systematic review. *Oral Surg Med Oral Pathol Oral Radiol.* 2012; 113(1):54-69.
57. Katsura K, Sasai K, Sato K, Saito M, Hoshina H, Hayashi T. Relationship between oral health status and development of osteoradionecrosis of the mandible: a retrospective longitudinal study. *Oral Surg Oral Med Oral Pathol Oral Radiol Endod.* 2008;105(6):731–8.
58. Reuther T, Schuster T, Mende U, Kübler A. Osteoradionecrosis of the jaws as a side effect of radiotherapy of head and neck tumour patients—a report of a thirty-year retrospective review. *Int J Oral Maxillofac Surg.* 2003;32(3):289–95.
59. Marx RE. Osteoradionecrosis: a new concept of its pathophysiology. *J Oral Maxillofac Surg.* 1983;41(5):283–8.
60. Assael LA. New foundations in understanding osteonecrosis of the jaws. *J Oral Maxillofac Surg.* 2004;62(2):125–6.
61. Schwartz HC, Kagan AR. Osteoradionecrosis of the mandible: scientific basis for clinical staging. *Am J Clin Oncol.* 2002;25(2):168–71.
62. Friedman RB. Osteoradionecrosis: causes and prevention. *NCI Monogr.* 1990;(9):145-9.
63. Maxymiw WG, Wood RE, Liu FF. Postradiation dental extractions without hyperbaric oxygen. *Oral Surg Oral Med Oral Pathol.* 1991; 72(3):270–4.
64. Beumer J, Curtis T, Harrison R. Radiation therapy of the oral cavity: sequelae and management, Part 1. *Head Neck Surg.* 1979;1(4):301-12.
65. Granström G, Tjellström A, Branemark PI. Osseointegrated implants in irradiated bone: a case-controlled study using adjunctive hyperbaric oxygen therapy. *J Oral Maxillofac Surg.* 1999;57(5):493-9.
66. Duttonhoefer F, Fuessinger MA, Beckmann Y, Schmelzeisen R, Groetz KA, Boeker M. Dental implants in immunocompromised patients: a systematic review and meta-analysis. *Int Journal Implant Dent.* 2019;5(1):43.
67. Maló P, de Araújo NM, Gonçalves Y, Lopes A. Long-term outcome of implant rehabilitations in patients with systemic disorders and smoking habits: a retrospective clinical study. *Clin Implant Dent Relat Res.* 2015;18(4):649–65.

68. Gay-Escoda C, Perez-Alvarez D, Camps-Font O, Figueiredo R. Long-term outcomes of oral rehabilitation with dental implants in HIV-positive patients: a retrospective case series. *Med Oral Patol Oral Cir Bucal*. 2016;21(3):385–91.
69. Weinlander M, Krennmair G, Piehslinger E. Implant prosthodontic rehabilitation of patients with rheumatic disorders: a case series report. *Int J Prosthodont*. 2010;23(1):22–8.
70. van Steenberghe D, Jacobs R, Desnyder M, Maffei G, Quirynen M. The relative impact of local and endogenous patient-related factors on implant failure up to the abutment stage. *Clin Oral Implants Res*. 2002;13(6):617–22.

## 6. ŽIVOTOPIS

Martina Menđušić Ivić rođena je 12.09.1991. u Šibeniku gdje je završila Opću gimnaziju nakon koje 2010. godine upisuje Medicinski fakultet u Splitu. Nakon godinu dana, studij stomatologije nastavlja na Stomatološkom fakultetu u Zagrebu gdje je i diplomirala 2016 godine. Tijekom studija, teorijska i praktična znanja stjecala je asistirajući u ordinacijama privatne prakse u Zagrebu.

Nakon završetka studija zapošljava se u nekoliko renomiranih poliklinika u kojima stječe praktična znanja i vještine te redovito posjećuje međunarodne kongrese iz različitih područja dentalne medicine. Godine 2019. osniva vlastitu privatnu praksu.

2019. godine upisuje poslijediplomski specijalistički studij Dentalne implantologije na Stomatološkom fakultetu u Zagrebu. Autorica je nekoliko znanstvenih i stručnih članaka.