

# Mogućnosti i ograničenja uporabe mini dentalnih implantata

---

**Vulić, Petar**

**Master's thesis / Diplomski rad**

**2020**

*Degree Grantor / Ustanova koja je dodijelila akademski / stručni stupanj:* **University of Zagreb, School of Dental Medicine / Sveučilište u Zagrebu, Stomatološki fakultet**

*Permanent link / Trajna poveznica:* <https://um.nsk.hr/um:nbn:hr:127:384546>

*Rights / Prava:* [Attribution-NonCommercial 4.0 International/Imenovanje-Nekomercijalno 4.0 međunarodna](#)

*Download date / Datum preuzimanja:* **2024-04-19**



*Repository / Repozitorij:*

[University of Zagreb School of Dental Medicine Repository](#)





Sveučilište u Zagrebu

Stomatološki fakultet

Petar Vulić

**MOGUĆNOSTI I OGRANIČENJA UPORABE  
MINI DENTALNIH IMPLANTATA**

Diplomski rad

Zagreb, 2020.

Rad je ostvaren na: Zavodu za oralnu kirurgiju Stomatološkog fakulteta Sveučilišta u Zagrebu

Mentor rada: Prof.dr.sc. Irina Filipović-Zore, Stomatološki fakultet Sveučilišta u Zagrebu

Lektor hrvatskoga jezika: Mia Filajdić, profesorica hrvatskog jezika i književnosti

Lektor engleskoga jezika: Irena Tomić, profesorica njemačkog jezika i književnosti i engleskog jezika i književnosti

Sastav povjerenstva za obranu diplomskog rada:

1. prof.dr.sc. Irina Filipović-Zore
2. doc.dr.sc. Marko Granić
3. doc.dr.sc. Eva Klarić Sever

Datum obrane rada: 15.7.2020

Rad sadrži: 42 stranice

5 tablica

5 slika

CD

Rad je vlastito autorsko djelo, koje je u potpunosti samostalno napisano uz naznaku izvora drugih autora i dokumenata korištenih u radu. Osim ako nije drukčije navedeno, sve ilustracije (tablice, slike i dr.) u radu su izvorni doprinos autora diplomskog rada. Autor je odgovoran za pribavljanje dopuštenja za korištenje ilustracija koje nisu njegov izvorni doprinos, kao i za sve eventualne posljedice koje mogu nastati zbog nedopuštenog preuzimanja ilustracija odnosno propusta u navođenju njihovog podrijetla.

Zahvaljujem svojoj mentorici prof.dr.sc. Irini Filipović-Zore na velikoj pomoći, strpljenju i korisnim savjetima tijekom izrade diplomskog rada.

## Sažetak

Iako je dentalna medicina posljednjih par desetljeća jako napredovala, bezubost i dalje predstavlja problem u velikom broju pacijenata, posebno u manje razvijenim zemljama. Implantati standardnih dimenzija uspješno se koriste u nadoknadi izgubljenih zubi, neovisno radi li se o nadoknadi zubi kod totalne bezubosti, ili o nadoknadi zuba kod skraćenih i prekinutih zubnih lukova. Međutim nije uvijek moguće ugraditi implantate standardnih dimenzija u čeljust, za njih je potreban određen volumen kosti, što kod ekstremno resorbiranih alveolarnih grebena često nije slučaj. Mini dentalni implantati su uski jednodijelni implantati širine manje od 3 mm, njihov razvoj dogodio se iz potrebe za imedijatnim opterećenjem i imedijatnom protetskom rehabilitacijom. Potpuna proteza retinirana na mini dentalnim implantatima predstavlja brzo, jeftino i efikasno rješenje potpune bezubosti. Pionirom i izumiteljem sustava mini dentalnih implantata smatra se američki stomatolog i implantolog dr. Victor Irvine Sendax koji je skupa sa svojim suradnicima Dr. Anthonijem Ricciardijem i dr. Burtonom Blakinom razvio protokole ugradnje i koncepte retencije mini dentalnih implantata. Prednost mini dentalnih implantata je mogućnost njihove ugradnje u ekstremno resorbirane alveolarne grebene u bukolingvalnom smjeru zbog njihove male širine. Još jedna prednost mini dentalnih implantata je minimalna invazivnost tijekom ugradnje implantata. Za ugradnju mini dentalnih implantata nije potrebno dizati mukoperiostalni režanj, a ležište se preparira samo u kortikalnoj kosti. Također su niže cijene od implantata standardnih dimenzija, što im omogućuje primjenu u široj populaciji. Interes za ugradnju mini dentalnih implantata će se zasigurno povećati u budućnosti, što zbog njihovih brojnih prednosti kao i zbog povećanog interesa za implantologiju kod doktora dentalne medicine općenito.

Ključne riječi: mini dentalni implantati, ekstremno resorbirana mandibula

## **Summary**

Although dental medicine has advanced greatly in recent decades, edentulousness remains a problem in a large number of patients, especially in less developed countries. Standard dimension implants are successfully used in the restoration of missing teeth, regardless of whether it is the replacement of teeth in total edentulousness, or the replacement of teeth in shortened and interrupted dental arches. However, it is not always possible to install implants of standard dimensions in the jaw, they require a certain volume of bone, which is often not the case with extremely resorbed alveolar ridges. Mini dental implants are narrow one-piece implants less than 3 mm in diameter, their development occurred out of the need for immediate loading and immediate prosthetic rehabilitation. A complete denture retained on mini dental implants is a fast, cheap and effective solution for complete edentulousness. The pioneer and inventor of the mini dental implants is considered to be the American dentist and implantologist Dr. Victor Irvine Sendax, who together with his associates Dr. Anthony Ricciardi and Dr. Burton Blakin developed implantation protocols and retention concepts for mini dental implants. The advantage of mini dental implants is the possibility of their installation in extremely resorbed alveolar ridges in the bucolingual direction due to their small width. Another advantage of mini dental implants is minimal invasiveness during the implant placement. It is not necessary to lift the mucoperiosteal flap for the installation of mini dental implants, and the bed is prepared only in the cortical bone. They are also lower priced than standard size implants, allowing them to be used in a wider population. Interest in the installation of mini dental implants will certainly increase in the future, due to their many advantages as well as due to the increased interest in implantology among dentists in general.

Keywords: mini dental implants, extremely resorbed edentulous mandible

## **Popis skraćenica**

CBCT – *cone beam computed tomography*

mm - milimetar

MDI – mini dentalni implantati

SDI – implantati standardnih dimenzija

## Sadržaj

1.UVOD .....	1
1.1 Bezubost i terapija bezubih pacijenata .....	2
1.2 Klasifikacija bezubosti .....	4
1.3 Ekstremno resorbirani potpuno bezubi greben donje čeljusti .....	11
2. MINI DENTALNI IMPLANTATI .....	13
2.1 Oseintegracija .....	14
2.2 Dizajn implantata .....	15
2.3 Mini dentalni implantati .....	16
2.4 Prednosti Mini Dentalnih implantata .....	18
2.5 Dizajn mini dentalnih implantata .....	19
2.6 Indikacija za ugradnju mini implantata .....	23
2.7 Kontraindikacije za ugradnju mini dentalnih implantata .....	24
2.8 Kirurški postupak ugradnje mini dentalnih implantata .....	26
2.9 Minidentalni implantati/mikrovijci ortodonciji.....	28
3. RASPRAVA.....	30
4. ZAKLJUČAK .....	34
6. ŽIVOTOPIS .....	41





## **1.1 Bezubost i terapija bezubih pacijenata**

Povezivanje kvalitete života sa zdravljem počelo je otkad je WHO proširio definiciju zdravlja 1948. To je rezultiralo promjenom paradigme zdravlja i bolesti s medicinskog modela na psihosocijalni model. Oralno zdravlje također ne označava samo odsutnost bolesti, već i opće dobro kako bi osoba mogla obavljati funkcije poput jela, razgovora i osmijeha, a također i kreativno doprinijeti društvu. Kvaliteta života povezana sa zdravljem balans je između koliko dugo i koliko dobro ljudi žive. Iako je objavljeno mnogo istraživanja i tisuće publikacija, definicija kvalitete života vezana uz oralno zdravlje još uvijek je nejasna, ali pacijentovo samopouzdanje o njegovom oralnom zdravlju i povezanost kvalitete života značajni su u kliničkoj stomatološkoj praksi, stomatološkom obrazovanju i istraživanjima. Više je puta dokazano da zdravlje usne šupljine može imati znatan utjecaj na svakodnevni život (1).

Potpuna bezubost stanje je u kojem nema niti jednog zuba u gornjoj i donjoj čeljusti kod odraslih ljudi, a predstavlja ireverzibilno stanje koje ne samo da narušava zdravlje usta nego narušava i učinkovitost žvakaće funkcije, a ima i utjecaj na socijalnu komponentu i samopouzdanje pojedinca. Gubitak zuba također utječe i na druge strukture u ustima, kao na primjer na gubitak mase mišića, gubitak kosti te gubitak senzoričkih receptora i živčanih ogranaka. Karijes i parodontne bolesti zuba najčešći su razlozi gubitka zuba. Drugi čimbenici koji rjeđe dovode do gubitka zuba su: trauma, konzumiranje duhanskih proizvoda, ispodprosječna oralna higijena, zračenje u onkološkoj terapiji, dostupnost zdravstvene skrbi i ostali socijalni faktori. U zadnjih 20 godina bezubost se u većini zemalja zapadnog svijeta smanjila, ali u manje razvijenim zemljama prevalencija bezubosti i dalje je u porastu (2).

Zbog narušene funkcije i estetike lica bezubi pacijenti mogu razviti psihosocijalne probleme koji se očituju gubitkom samopouzdanja i povlačenjem u sebe, slabije se socijaliziraju, općenito su nezadovoljni sa sobom te mogu razviti depresiju. Upravo depresija može biti jedan od razloga da potpunu protezu, iako je funkcijski i estetski izrađena odlično, pacijent ne prihvati. Zbog toga pri izradi dentalnih proteza treba obratiti pozornost na pacijentovo sociopsihološko stanje i na socioekonomski aspekt terapije, a ne samo na tehnički dio izrade same proteze.

Prema statističkim podacima Svjetske zdravstvene organizacije iz 2005. godine, udio bezubih osoba starijih od 65 godina kretao se između 41–45 % (2). Ako podatke pogledamo po državama, primjećujemo znatno manji udio bezubosti u razvijenim zemljama (26 % SAD, 27 % Danska,

19 % Italija, 16 % Slovenija, 15 % Austrija, 15 % Island), dok je udio bezubosti i dalje visok u manje razvijenim zemljama (78 % Bosna i Hercegovina, 69 % Albanija, 53 % Bugarska, 44 % Slovačka), što sugerira da je bezubost povezana sa socioekonomskim statusom i stupnjem obrazovanja. Veći je udio bezubosti u siromašnijim populacijama, što se može primijetiti i na razini pojedine države kada imamo povećanu prevalenciju bezubosti u područjima koja su manje razvijena. Također, važna je razlika među spolovima gdje je bezubost češća u žena (3).

Produženi životni vijek, prehrana bogata rafiniranim ugljikohidratima te loše ekonomsko stanje u brojnim zemljama imaju znatan utjecaj na rast bezubosti. Znatan broj bezubih pacijenata ne može doći do primjerene dentalne njege, osnovnog pribora za adekvatnu oralnu higijenu, a nemaju ni osnovnu edukaciju o pravilnoj higijeni usne šupljine. Proces razgradnje i pregradnje alveolarnog grebena počinje gubitkom zuba. Visina i širina alveolarnog grebena smanjuje se i znatna količina kosti alveolarnog grebena resorbira se već unutar nekoliko tjedana. Resorpcija kosti nagli je i neprekidni proces koji razara barem 1 mm visine alveolarnog grebena godišnje. Brzina resorpcije alveolarnog grebena nakon 10 godina smanjuje se na 0,05 mm godišnje u maksili i na 0,20 mm godišnje u mandibuli (u tom je trenutku resorbirano do 10 mm alveolarne kosti) (4). Razina resorpcije alveolarnog grebena najprije je povezana s trajanjem bezubosti, no bitni su čimbenici i manjak stimulacije koštanog tkiva, ispodprosječna kakvoća kosti, osteoporoza, stara dob pojedinca i nošenje loše izrađenih proteza (5).

Donedavno se potpuna bezubost (i gubitak kosti i mekih tkiva) sanirala isključivo potpunim protezama. Ustanovljeno je da pacijenti s potpunim protezama imaju znatno manju snagu zagriža, manju efektivnost žvakanja, period žvakanja je kraći te su mišići manje aktivni tijekom žvakanja u usporedbi s osobama koje su ozubljene. Na potpunim je protezama efektivnost žvakanja limitirana smanjenom retencijom i stabilizacijom te bolnim područjima na ležištima proteza koja onemogućuju normalnu funkciju. Naročito je teško stabilizirati donju potpunu protezu za vrijeme žvakanja i funkcije, posebno u situacijama kada je donji alveolarni greben ekstremno resorbiran (1).

Razvojem implantata te sve boljom izobrazbom doktora dentalne medicine totalna bezubost sve se češće sanira mobilnim i fiksnim rješenjima koja pacijentima pružaju bolju funkciju i estetiku te im povećavaju kvalitetu života. Izbor terapije ovisi o kliničkoj situaciji, zahtjevima pacijenta, o njegovim ekonomskim mogućnostima te informiranosti.

## 1.2 Klasifikacija bezubosti

Nakon gubitka zuba dolazi do atrofije alveolarne kosti u okomitoj i vodoravnoj ravnini. Atrofija je kontinuirani proces koji traje od gubitka zuba do kraja života zbog nedostatka podražaja na alveolarnu kost čeljusti. Uspjeh dentalnih implantata ovisi o količini i kvaliteti alveolarne kosti, stoga je važno točno izmjeriti kvalitetu alveolarne kosti kako bi se mogao odabrati odgovarajući sustav dentalnih implantata.

Lekholm i Zarb 1985. sastavili su prvu klasifikaciju bezubih grebena koja se neizmijenjena koristi i danas (6). Količina alveolarne kosti procjenjuje se na temelju rezidualnog oblika čeljusti nakon vađenja zuba, a podijeljena je u pet skupina kao tip A, B, C, D ili E. Tip A označava očuvanu visinu alveolarnog grebena u koji je moguće ugraditi implantat do 14 mm dužine. Od tipa A do tipa E visina grebena znatno se smanjuje te tip E označava ekstremnu resorpciju alveolarne kosti.

Kvaliteta rezidualnog grebena podijeljena je na tip I, II, III, IV. Tip I kosti predstavlja homogenu kortikalnu kost koja ima manju opskrbu krvlju od svih ostalih tipova. Za dobru oseointegraciju potrebna je adekvatna opskrba krvlju, stoga je ovaj tip kosti manje pogodan za implantaciju. Potrebno je oko 5 mjeseci da se tip I kosti oseointegrira s implantatom. Tip II sastoji se od debelog sloja kortikalne kosti koja obavija gustu trabekularnu kost. Ovom tipu kosti obično je potrebno 4 mjeseca da se oseointegrira s implantatom. Tip III sastoji se od tankog sloja kortikalne kosti koji obavija gustu trabekularnu kost velike tvrdoće. Tip IV je kost najmanje gustoće, a sastoji se od tankog sloja kortikalne kosti koja obavija trabekularnu kost veoma male gustoće. Tip IV kosti može stvarati probleme pri oseointegraciji zbog male primarne stabilnosti implantata. Tip II i III optimalni su tipovi kvalitete kosti za ugradnju implantata zbog balansa između čvrstoće kosti i vaskularizacije koja omogućava optimalnu oseointegraciju.

Godine 1987. Misch je upotpunio i proširio klasifikaciju kvalitete kosti podijelivši gustoću kosti u 4 skupine (D1–D4) prema makroskopskim osobinama kortikalne i trabekularne kosti (7). Također je dao i taktilne usporedne pojedinog tipa koštanog tkiva (tablica 1) (7).

**Tablica 1. Klasifikacija kosti po Mischu s opisom, taktilnim analogom i tipičnom lokalizacijom pojedine gustoće kosti**

Gustoća kosti	Opis	Taktilni analog	Tipična lokacija
D1	Gusta kortikalna kost	Drvo javora ili hrasta	Anteriorna mandibula
D2	Porozna kortikalna kost i čvrsta trabekularna kost	Smreka ili bijel bor	Posteriorna mandibula Anteriorna mandibula Anteriorna maksila
D3	Porozna i tanka kortikalna kost i čvrsta trabekularna kost	Balsa drvo	Posteriorna maksila Anteriorna maksila Posteriorna mandibula
D4	Rijetka trabekularna kost	Stiropor	Posteriorna maksila

Radiološka gustoća kosti označava se Hounsfieldovom jedinicom (HU). HU je kvantitativna linearna skala za opisivanje radio-gustoće, gdje točka – 1000 HU označava zrak, dok je destilirana voda pri standardnom tlaku i temperaturi točka 0 HU. Istraživanja su pokazala da je gustoća žive kosti ili kortikalne kosti kadavera između 1000 i 1600 HU. Podaci dobiveni mjerenjem gustoće na CBCT (engl. *Cone beam computed tomography*) snimkama inkorporirani su s Mischeovom klasifikacijom (tablica 2) (7).

**Tablica 2. Tip kosti prema Mischovoj klasifikaciji s pripadajućim HU brojem**

Gustoća kosti	Hounsfieldova jedinica
D1	>1250
D2	850-1250
D3	350-850
D4	150-350

American Collage of Prosthodontists 1999. godine razvio je sustav klasifikacije za potpune bezubosti temeljen na dijagnostičkim nalazima. Definirane su četiri kategorije, u rasponu od klase I do klase IV, s klasom I koja predstavlja jednostavnu kliničku situaciju, a klasa IV najsloženiju i rizičnu situaciju. Klasifikacija je dizajnirana kako bi pomogla u odluci stomatolozima koji su uključeni u dijagnozu i terapiju potpune bezubosti. U klasifikaciji se procjenjuje 4 kriterija: visina rezidualnog grebena u donjoj čeljusti, koštana morfologija gornje čeljusti, hvatišta mišića u donjoj čeljusti i međučeljusni odnos. Nakon što se odredi svaki pojedini od 4 kriterija, pacijent se smješta u jednu od klasa od I do IV. Detaljan prikaz klasifikacije prikazan je u tablici 3 i 4 (8).

<b>TABLICA 3. Klasifikacija bezubog alveolarnog grebena prema American Collage of Prosthodontists (1999.)(8)</b>	
Visina rezidualnog grebena mandibule	
Tip I	Više od 21 mm
Tip II	Između 16 i 20 mm
Tip III	Između 11 i 15 mm
Tip IV	10 mm i manje
Morfologija rezidualnog grebena maksile	
Tip A	<ul style="list-style-type: none"> <li>• Stražnja bukalna i prednja labijalna vestibularna dubina koja odolijeva okomitim i vodoravnim kretnjama baze proteze</li> <li>• Nepčana morfologija koja se opire okomitim i vodoravnim pomacima proteze</li> <li>• Izražen tuber koji se opire okomitim i vodoravnim pomacima</li> <li>• Dovoljno izražena hamularna brazda koja omogućuje posteriornu ekstenziju proteze</li> <li>• Torusi i egzostoze nisu prisutni</li> </ul>
Tip B	<ul style="list-style-type: none"> <li>• Gubitak stražnjeg bukalnog vestibuluma</li> <li>• Nepčana morfologija se opire okomitim i vodoravnim pomacima proteze</li> <li>• Slabo definirani tuber i hamularna brazda, ugrožavajući posteriornu ekstenziju proteze</li> <li>• Prisutni torusi i/ili lateralne egzostoze, ali nemaju utjecaj na posteriornu ekstenziju baze proteze</li> </ul>
Tip C	<ul style="list-style-type: none"> <li>• Gubitak prednjeg labijalnog vestibuluma</li> <li>• Nepčana morfologija pruža minimalan otpor okomitim i vodoravnim pomacima proteze</li> <li>• Maksimalni torusi i/ili egzostoze nemaju utjecaj na posteriornu ekstenziju proteze, iako su podminirani i zaobljeni</li> <li>• Hiperplastični, pokretni prednji dio grebena nudi minimalnu potporu i stabilnost bazi proteze</li> <li>• Redukcija postmolarnog prostora zbog koronoidnog nastavka koji ulazi u prostor tokom kretnje mandibule</li> </ul>

Tip D	<ul style="list-style-type: none"> <li>• Gubitak prednjeg labijalnog i stražnjeg buknog vestibuluma</li> <li>• Nepčana morfologija ne opire se okomitim i vodoravnim pomacima proteze</li> <li>• Maksilarni torusi i/ili egzostoze koje utječu na posteriornu ekstenziju baze proteze</li> <li>• Hiperplastični prednji greben</li> <li>• Naglašena spina nasale</li> </ul>
<b>Hvatište mišića na mandibuli</b>	
Tip A	• Pričvršćena mukoza, nema mišićnog odizanja i ometanja tijekom normalne funkcije u svim regijama
Tip B	<ul style="list-style-type: none"> <li>• Pričvršćena mukoza u svim područjima osim u labijalnom vestibulumu</li> <li>• Hvatište mentalnog mišića u blizini alveolarnog grebena</li> </ul>
Tip C	• Pričvršćena mukoza u svim područjima anteriornog buknog i lingvalnog vestibuluma
Tip D	• Pričvršćena mukoza samo u posteriornom lingvalnom području
Tip E	• Bez pričvršćene gingive
<b>Međučeljusni odnosi</b>	
Klasa A	• Međučeljusni odnos maksile i mandibule koji omogućuje postavu zubi koji su u idealnim okluzalnim odnosima
Klasa B	• Međučeljusni odnos maksile i mandibule koji zahtjeva postavu zuba izvan njihovog idealnog okluzalnog odnosa kako bi se postigla bolja estetika, fonetika i artikulacija (npr. položaj prednjih ili stražnjih zuba izvan alveolarnog grebena)
Klasa C	• Međučeljusni odnos maksile i mandibule koji zahtjeva postavu zuba izvan njihovog idealnog okluzalnog odnosa kako bi se postigla bolja estetika, fonetika i artikulacija (npr. škarasti zagriz i obrnuti prijeklop)



Prethodne četiri podklasifikacije su važne odrednice u cjelokupnoj dijagnostici potpune bezubosti. Dodatno, varijable za koje se može očekivati da će doprinijeti teškoćama pri liječenju raspodijeljene su u svim klasifikacijama prema njihovom značaju (tablica 4).

<b>Tablica 4. Klasifikacija potpune bezubosti prema American Collage of Prosthodontists</b>	
Klasifikacija potpune bezubosti	
Klasa I	<ul style="list-style-type: none"> <li>• Visina rezidualnog grebena mandibule od 21 mm ili više</li> <li>• Morfologija rezidualnog grebena maksile koja se opire okomitim i horizontalnim pomacima proteze. Tip A maksila</li> <li>• Lokacija hvatišta mišića koja pogoduju retenciji i stabilizaciji proteze. Tip A ili B mandibula</li> <li>• Međučeljusni odnosi klase I</li> </ul>
Klasa II	<ul style="list-style-type: none"> <li>• Visina rezidualnog grebene mandibule između 16 i 20 mm</li> <li>• Morfologija rezidualnog grebena maksile koja se opire okomitim i horizontalnim pomacima proteze. Tip A ili B maksila</li> <li>• Lokacija hvatišta mišića koja ima slab utjecaj na retenciji i stabilizaciji proteze. Tip A ili B mandibula</li> <li>• Međučeljusni odnosi klase I</li> <li>• Psihosocijalna čimbenici, blaga sistemska bolest s oralnom manifestacijom</li> </ul>
Klasa III	<ul style="list-style-type: none"> <li>• Visina rezidualnog grebene mandibule između 11 i 15 mm</li> <li>• Morfologija rezidualnog grebena maksile koja se minimalno opire okomitim i vodoravnim pomacima proteze. Tip C maksila</li> <li>• Lokacija hvatišta mišića koja ima umjeren utjecaj na retenciju i stabilizaciju proteze. Tip C mandibula</li> <li>• Međučeljusni odnosi klase I, II ili III</li> <li>• Stanja koja zahtijevaju predprotetsku kirurgiju               <ol style="list-style-type: none"> <li>1. mali zahvati na mekim tkivima</li> <li>2. mali zahvati na kosti</li> <li>3. jednostavno postavljanje implantata kada nema potrebe za augmentacijom</li> <li>4. višestruke ekstrakcije koje vode u potpunu bezubost</li> </ol> </li> <li>• Ograničeni prostor između zubnih lukova (18-20 mm)</li> <li>• Umjereni psihosocijalni čimbenici i/ili umjereni sistemska bolest s oralnom manifestacijom</li> <li>• Prisutni simptomi poremećaja temporomandibularnog zgloba</li> <li>• Povećan jezik (ulazi u interdentalni prostor) sa ili bez hiperaktivnosti</li> <li>• Pojačan refleks na povraćanje</li> </ul>

Klasa IV	<ul style="list-style-type: none"><li>• Visina rezidualnog grebena mandibule do 10 mm ili manje</li><li>• Morfologija rezidualnog grebena maksile koja se ne opire okomitim i vodoravnim pomacima proteze. Tip D maksila</li><li>• Lokacija hvatišta mišića koja ima znatan utjecaj na retenciji i stabilizaciji proteze. Tip D mandibula</li><li>• Međučeljusni odnosi klase I, II ili III</li><li>• Stanja koja zahtijevaju predprotetsku kirurgiju<ol style="list-style-type: none"><li>1. zahtjevnija ugradnja implantata, potrebna je augmentacija</li><li>2. kirurška korekcija dentofacijalnih deformiteta</li><li>3. potrebna augmentacija kosti</li><li>4. potrebni znatne korekcije mekih tkiva</li></ol></li><li>• Parestezija i disestezija u anamnezi</li><li>• Nedovoljan prostor između zubnih lukova, potrebna je kirurška korekcija</li><li>• Stečeni ili prirođeni maksilofacijalni deformiteti</li><li>• Značajne oralne manifestacije sistemskih bolesti</li><li>• Ataksija</li><li>• Hiperaktivnost jezika povezana s distalnim položajem jezika i/ili morfologijom</li><li>• Hiperaktivan refleks na povraćanje koji se drži pod kontrolom s lijekovima</li><li>• Pacijenti koji su stalno nezadovoljni provedenom stomatološkom terapijom</li><li>• Psihička stanja koja traže profesionalnu pomoć</li></ul>
----------	---

### **1.3 Ekstremno resorbirani potpuno bezubi greben donje čeljusti**

Usprkos razvoju implantatnih sustava i novim terapijskim mogućnostima, donja potpuna proteza i dalje je najčešće terapijsko rješenje kod pacijenata koji imaju potpuno bezubu donju čeljust. Dugotrajno nošenje donje potpune proteze kod jednog je dijela pacijenata dovelo do pojačane resorpcije donjeg alveolarnog grebena. U drastičnim slučajevima može doći gubitka alveolarnog grebena i do “negativnog“ alveolarnog grebena.

Često je nemoguće napraviti donju potpunu protezu kod pacijenata s izuzetno resorbiranim alveolarnim grebenom. Pošto je resorpcija alveolarnog grebena proces koji teče u tri dimenzije, smanjuje se i bukolingvalni promjer kosti, a kost prati remodelacija mekog tkiva koje se smanjuje te se zbog toga smanjuje i ležište donje totalne proteze, a baza leži na izlazištu živca nervus alveolaris inferior. Takvim se pacijentima preporučuje korištenje dentalnih adheziva koji kratkoročno stabiliziraju donju potpunu protezu. Dentalni adhezivi rješavaju problem otežanog žvakanja, govora te bolova zbog pritiska proteze na foramen mentale. Ovi adhezivi također otežavaju higijenu proteza, a pacijenti se katkad žale i na ružan okus u ustima. Sve to pridonosi izbjegavanju nošenja donje totalne proteze.

U starijih osoba s nizom sistemskih bolesti, invazivni kirurški postupci kao što je ugradnja implantata mogu biti kontraindicirani, ali i neprimjereni zbog trajanja samog zahvata i oporavka (9). Ugradnja implantata u jako resorbirane grebe ne bi bila moguća bez postupaka augmentacije kosti i mekog tkiva, koji mogu biti bolni i dugotrajni.

Prema aktualnim smjernicama danas je terapija izbora donje totalne bezubosti proteza retinirana na 2 implantata standardnih dimenzija (SDI) (McGill konsenzus) (10). Ako su grebeni uski, preporučuje se ugradnje 4 mini dentalna implantata (MDI) kao alternativa horizontalnoj augmentaciji kosti. Dužina mini dentalnih implantata mora biti barem 10 mm.

Dentalni implantati traže određeni obujam kosti. Barem 3 mm kosti između 2 implantata u meziodistalnom smjeru, te 1,5 mm između implantata i susjednog zuba. U bukolingvalnom smjeru potrebna je debljina kosti od minimalno 1 mm sa svake strane, bukalno i lingvalno/palatinalno. U vertikalnoj dimenziji potrebno je paziti na alveolarni živac u donjoj čeljusti i na maksilarni sinus u gornjoj čeljusti. Dentalni implantat ne bi smio ići bliže od 2 mm od alveolarnog živca, te ne bi smio ulaziti u maksilarni sinus. U situacijama kada je smanjena visina alveolarnog grebena, nemoguća

je ugradnja dentalnih implantata standardne širine i dužine (dužina  $\geq 8$  mm, širina  $\geq 3,5$  mm). Moguća je ugradnja kratkih i širokih dentalnih implantata (dužina  $\leq 8$  mm, širina  $\geq 5$  mm), ali takvi bi implantati kortikalno sidrenje imali isključivo u mandibuli gdje je smanjen protok krvi, što bi dovelo do upitne oseointegracije. Uz to, povećana širina ovakvih implantata, u kombinaciji sa smanjenim bukolingvalnim promjerom alveolarne kosti povećava rizik od frakture čeljusti tijekom ugradnje implantata i za vrijeme oseointegracije. Kratki i široki implantati uz adekvatnu debljinu same kosti zahtijevaju i adekvatnu širinu pričvrzne gingive jer u suprotnom može doći do ranog periimplantitisa i gubitka implantata, iako je oseointegracija bila uspješna (11). Zbog toga ne možemo uvijek ugraditi kratke i široke dentalne implantate. Svrha ovog rada je ispitati mogućnosti i ograničenja primjene mini dentalnih implantata u dentalnoj medicini, te prikazati dosadašnje spoznaje o biomehanici opterećenja mini dentalnih implantata.

## **2. MINI DENTALNI IMPLANTATI**

## 2.1 Oseointegracija

Intenzivan razvoj implantologije započinje s Brånemarkom koji je 1969. godine uveo pojam oseointegracije te počeo koristiti titan i cilindrični dizajn u proizvodnji implantata (12). Albrektsson i suradnici daju prvu definiciju oseointegracije opisujući ju kao „direktne funkcionalne i strukturne veze između kosti i površine implantata koji nose teret“ (13). Danas se pod pojmom oseointegracija smatra urastanje kosti i osteoblasta na površinu implantata, a da pri tome nije prisutno ožiljkasto, hrskavično ili ligamentozno tkivo. Tijekom kirurškog zahvata ugradnje implantata treba težiti što manjoj traumatizaciji okolnog tvrdog i mekog tkiva jer što je manja trauma na mjestu ugradnje implantata, to će brže i bolje biti stvaranje nove kosti i urastanje kosti u površinu implantata. Ako je implantat širi od isprepariranog ležišta, dolazi do povećanog tlaka na periferiji implantata koji uzrokuje kolaps krvnih žila. Kolaps krvnih žila uzrokuje pad protoka s čime dolazi i smanjena prehrana tog područja, a koja zbog toga mogu postati avitalna. Proces cijeljenja rane omogućuje da implantat oseintegriira te da meko tkivo preraste preko implantata i na taj način čini mehaničku barijeru koja štiti od štetnih čimbenika iz usne šupljine (14).

U početku implantologije smatralo se da je za potpunu oseointegraciju potrebno mirovanje implantata kroz 3 do 6 mjeseci, a u tom se periodu nisu primjenjivale nikakve sile na implantat. Zbog toga su se za vrijeme oseointegracije izrađivale privremene djelomične i potpune proteze. Danas se razvojem implantata promijenio pristup te je uvedeno imedijatno opterećenje. Ustanovilo se da male sile neće dovesti do znatnih pomaka implantata u kosti koji bi zaustavili oseointegraciju, ako implantat ima zadovoljavajuću primarnu stabilnost (15).

Razlikujemo 2 vrste dentalnih implantata s obzirom na tehniku ugradnje: nenarezujući i samonarezujući. Samonarezujući implantati osmišljeni su s odrezanim rubovima u obliku vijka koji su smješteni u apikalnom dijelu implantata. Tijekom ugradnje implantata apikalni dio samonarezujućih implantata stvara širi profil u zidu kanala i tako stvara konačni izgled ležišta. Nenarezujući implantati zahtijevaju korištenje nareznice koja urezuje navoje u tvrdo koštano tkivo i pripremu ležišta do pune dužine (16).

Danas je implantologija jako uznapredovala te na tržištu imamo velik broj proizvođača i vrsta implantata. Najčešći je materijal izbora za izradu implantata titan tipa 4 koji se očituje otpornošću

na koroziju i čvrstoćom. Postoje i druge titanove legure, kao na primjer legura Ti6Al4V (tip 5) koja se koristi u izradi mini dentalnih implantata, a prednosti su joj pojačana čvrstoća i otpornost na zamor materijala od čistog titana. Moderni implantati imaju oblik konusnog vijka ili koji više odgovara obliku zubnog korijena od nekadašnjih implantata koji su imali oblik pločica ili oštrica (17).

## **2.2 Dizajn implantata**

Dentalni implantati mogu se podijeliti prema dimenzijama, materijalu od kojeg su izrađeni, obradi površine, dizajnu. Glavna je podjela implantata na jednodijelne i na dvodijelne. Dvodijelni implantati imaju dva dijela, dio koji se ugrađuje u kost i implantatnu nadogradnju koja se uvija na implantat. Protetski se nadomjestak na implantatnu nadogradnju može cementirati ili fiksirati vijkom (18).

Prema obliku tijela implantata razlikujemo cilindrične i konusne implantate. Dentalni implantati također se razlikuju i po izgledu navoja. Navoji povećavaju površinu implantata koji je u kontaktu s kosti, povećavaju njegovu primarnu stabilnost, raspoređuju naprezanje između kosti i implantata. Postoji mnogo različitih oblika navoja na implantatima poput: obrnutih navoja, četvrtastih navoja, V-oblika, spiralnih navoja i obrnuto podupirućih navoja. Razlikuju se još i po dubini i broju navoja po jedinici dužine.

Prema dimenzijama dijele se u tri skupine: implantati standardnih dimenzija, kratki i široki implantati i uski implantati. Implantati standardnih dimenzija promjera su između 3,5 i 5 mm, a dužine veće od 8 mm te se rabe u situacijama kada je volumen kosti zadovoljavajući. Standardni implantati koriste se u najvećem broju kliničkih slučajeva. Kratki i široki implantati promjera su većeg od 5 mm, a dužine kraće od 8 mm i koriste se kada je snižena vertikalna dimenzija alveolarnog grebena, a širina kosti sačuvana je. Pogodni su za lateralni segment (pretkutnjaci i kutnjaci) jer se njihovom uporabom može izbjeći podizanje dna sinusa. Uski su implantati promjera manjeg od 3,5 mm, dok im je dužina veća od 10 mm. Nisu prikladni za velike žvačne sile i zbog toga se stavljaju u lateralne segmente. Prikladni su za nadomještanje pojedinačnog sjekutića ili prvog pretkutnjaka te za retenciju i stabilizaciju potpunih i djelomičnih proteza (19).

Dodatnu podjelu uskih implantata dao je International Team for Implantology 2014. godine.

1. Skupina < 3,00 mm (mini implantati)
2. Skupina 3,00 mm do 3,25 mm
3. Skupina 3,30 mm do 3,50 mm

Podjela je dalje promijenjena 2018. godine, uski implantati se i dalje dijele u tri skupine, ali promjer mini implantata je smanjen (20).

1. Skupina < 2,5 mm (mini implantati)
2. Skupina 2,50 mm do < 3,3 mm uski implantati
3. Skupina 3,30 mm do 3,5 mm implantati standardne platforme

### **2.3 Mini dentalni implantati**

Implantati standardnih dimenzija uspješno se koriste u nadoknadi izgubljenih zubi, neovisno radi li se o nadoknadi zubi kod totalne bezubosti ili o nadoknadi zuba kod skraćenih i prekinutih zubnih lukova. Međutim, nije uvijek moguće ugraditi implantate standardnih dimenzija u čeljust, za njih je potreban određen volumen kosti, što kod ekstremno resorbiranih alveolarnih grebene često nije slučaj, posebno ako su pacijenti nosili donje totalne proteze duže vrijeme.

Mini dentalni implantati (MDI) uski su jednodijelni implantati širine manje od 3 mm, a njihov razvoj dogodio se iz potrebe za imedijatnim opterećenjem i imedijatnom protetskom rehabilitacijom. U početku su se mini dentalni implantati ugrađivali usporedno s implantatima standardnih dimenzija (SDI) i služili su privremenoj retenciji proteze dok se SDI ne oseointegrira.

Pionirom i izumiteljem sustava mini dental smatra se američki stomatolog i implantolog dr. Victor Irvine Sendax koji je sa svojim suradnicima dr. Anthonijem Ricciardijem i dr. Burtonom Blakinom razvio protokole ugradnje i koncepte retencije mini dentalnih implantata (MDI).

Sendaxov protokol uključuje transmukoznu implantaciju 1,8 mm širokih jednodijelnih implantata koji se imedijatno opterećuju. Sendax je također razvio koncept samouvijanja implantata koji se temelji na principu samonarezujućih implantata. U ovom se konceptu ležište za implantat ne preparira do pune dužine, nego se pilot svrdlom preparira samo mukoza i kortikalni dio kosti, a implantat se postavlja navijanjem pomoću vrlo sporog kolječnika ili pomoću ručnog instrumenta, s tim da je zadnji navoj izvan kosti (21).



Još dok su se MDI koristili za privremeni retenciju proteze dok se čekalo na oseointegraciju SDI-ja, ustanovljeno je da ih je teško izvaditi što su duže vremena u kosti te je veća mogućnost njihova loma prilikom vađenja. Također je provedeno i istraživanje (22) koje je pokazalo da je nakon nekoliko mjeseci u kosti, naročito u donjoj čeljusti, bila nužna veća snaga za njihovo vađenje, što je dovodilo do učestalih pucanja implantata. Upravo su ovakvi ishodi istraživanja motivirali tvrtke koje proizvode uske dentalne implantate da podnesu zahtjev za proizvodnju MDI-ja za dugoročnu upotrebu. Prvi MDI za koje je odobren zahtjev za dugotrajnu upotrebu bili su IMTEC Sendax MDI (*IMTEC Corporation, Ardmore, Oklahoma*), a zahtjev je odobrila američka agencija za upravljanje hranom i lijekovima (*United States Food and Drug Administration, FDA*) prvi puta 1997. godine, a kasnije opet 1999. i 2003. godine kada su implantati redizajnirani. IMTEC Sendax MDI konični su jednodijelni titanski implantati s prepariranom površinom (jetkanje i pjeskarenje) (23).

Prvi koji su proveli histološko istraživanje na MDI-ju bili su Balkin i suradnici 2001. godine te su dokazali njihovu uspješnu oseointegraciju (24). Ugradili su MDI (3M™ ESPE™) promjera 1,80 mm te su implantate imedijatno opteretili kao privremene nosače donje potpune proteze. Nakon 4 do 6 mjeseci izvadili su MDI trepanacijskim svrdlom te su uzorke histološki analizirali. Histološki su dokazali odlaganje kosti na površini implantata te zdravu i zacijeljenu kost oko implantata. Uspoređujući dodirnu površinu između kosti i implantata nakon 42 dana ustanovilo se da između SDI-ja i MDI-ja postoji zanemariva razlika te su i MDI i SDI pokazali izjednačenu razinu oseointegracije (25).

Praćenje razine krestalne kosti oko implantata bilo je jedno od prvih istraživanja vezano za MDI. Ugradilo se 14 MDI-ja te su nakon ugradnje napravljene konvencionalne retroalveolarne snimke koje su ponovljene nakon 3 godine. Pomoću radioloških parova slika mjerile su se promjene marginalne kosti oko MDI-ja, a za dodatnu preciznost koristio se i digitalni supstrakcijski radiografski program (DSRTM, *Electro Medical Systems, Richardson, Texas*) kojim se eliminira razlika geometrijskih projekcija i kontrasta filma između parova slika. Nakon 3 godine preživljenje MDI-ja bilo je 100 %. Dobilo se 27 mjernih točaka tako da se razina kosti mjerila s mezijalne i distalne strane svakog MDI-ja. Na 29,6 % aproksimalnih površina zamijećen je dobitak kosti, dok na 66,7 % aproksimalnih površina nije bilo ni dobitka ni gubitka kosti, a samo kod 3,7 % zamijećen je gubitak krestalne kosti (21).

## **2.4 Prednosti mini dentalnih implantata**

Najbitnija prednost MDI-ja jest mogućnost njihove ugradnje u ekstremno resorbirane alveolarne grebene u bukolingvalnom smjeru zbog njihove male širine (26). Ugradnjom MDI-ja izbjegavamo zahvat augmentacije kosti, što je dugotrajan proces koji je u starijoj populaciji često i upitnog ishoda.

Druga je prednost MDI-ja minimalna invazivnost tijekom ugradnje samih implantata. Za ugradnju MDI-ja nije potrebno odizati mukoperiostalni režanj, a ležište u kosti preparira se samo u kortikalnoj kosti, eventualno se kost preparira za polovinu dužine implantata ako je gustoća trabekularne kosti povećana. Zbog minimalno invazivnog pristupa bez odizanja režnja, vrijeme cijeljenja i trajanje same terapije smanjeno je, smanjena je traumatizacija tkiva, nema potrebe za šivanjem te je smanjena postoperativna bol i edem. Istraživanjima je dokazano da je izazvana manja bol tijekom ugradnje implantata bez odizanja režnja nego kad se implantat ugrađuje tehnikom odizanja režnja (27).

Dakako da je moguća i ugradnja MDI-ja i tehnikom odizanja režnja, a to je posebice važno kada imamo jako uski i nepravilni greben gdje će odizanje režnja omogućiti lakšu i sigurniju ogradnju MDI-ja i bolju kontrolu operacijskog područja. U tom se slučaju produžuje trajanje terapije zbog produženog zarastanja mekog tkiva te se postoperativni edem i bol izjednačavaju s ugradnjom SDI-ja, ali je imedijatna protetska opskrba implantata i dalje moguća ako implantat ima dobru primarnu stabilnost (28).

Pomoću samonavijajuće tehnike ugradnje implantata uz pomoć „leptir“ ključa i blagog pritiska terapeuta u apikalnom smjeru, kondenzira se kost oko implantata, što povećava stabilnost implantata, osigurava dobru primarnu stabilnost i omogućuje imedijatnu protetsku opskrbu MDI-ja. Ako sila koju proizvodi leptir ključ nije adekvatna, moguće je koristiti moment ključ, ali treba paziti da sila ne bude prevelika jer u protivnom može doći do pucanja i savijanja implantata ili čak do pucanja kortikalne kosti u slučaju male mandibularne gustoće (21). Moguće je i pucanje implantata u slučaju da implantat uđe u kortikalni dio kosti na donjem dijelu mandibule ako taj dio mandibule nije isprepariran (29).

Zbog svoje male širine, MDI ne zahtijevaju široku zonu pričvrzne keratinizirane gingive, što omogućuje njihovu ugradnju bez mikrokirurških parodontoloških postupaka proširivanja pojasa pričvrzne keratinizirane gingive i augmentacije mekih tkiva. Pričvrсна keratinizirana gingiva

osigurava brtvljenje i izolaciju površine implantata, čime je onemogućeno ulaženje štetnih utjecaja kao što su bakterije i ostaci hrane i nastanak periimplantitisa (30).

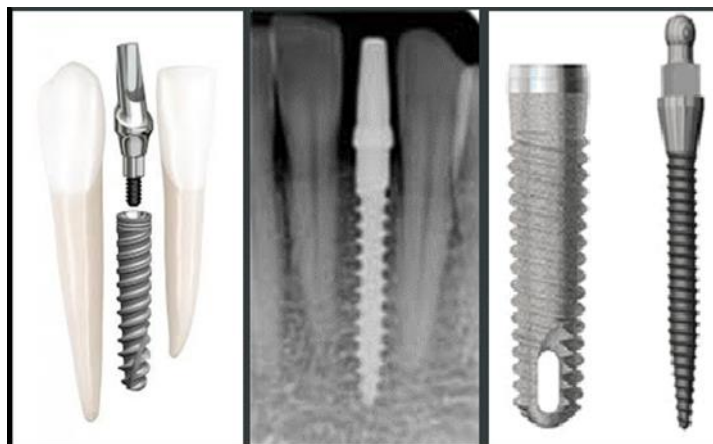
MDI također imaju manju cijenu od SDI, što im omogućuju da budu financijski prihvatljiviji većem broju pacijenata, samim time dostupniji su i široj populaciji nego SDI.

Zbog svih navedenih razloga MDI smatraju se optimalnim izborom za bezube pacijente starije životne dobi koji imaju sistemske bolesti te nemaju ni financijske mogućnosti ni volje prolaziti kroz dugotrajne i iscrpljujuće oralno-kirurške zahvate. MDI pružaju takvim pacijentima mogućnost oralne rehabilitacije na veoma brz, jeftin i jednostavan način. Žvačna funkcija pacijenata ovakvom se oralnom rehabilitacijom znatno poboljšava, kao i kvaliteta života općenito (31).

Ugradnja MDI-ja također je brža ako je usporedimo sa SDI-jem. Sveukupno trajanje terapije, što uključuje izradu protetskog nadomjeska, također je znatno kraće, što je velika prednost kako za pacijenta tako i za terapeuta. Za ugradnju mini dentalnih implantata nije pogodna kost kvalitete D1, a nikako se ne preporučuje ugradnja u tip kosti D4.

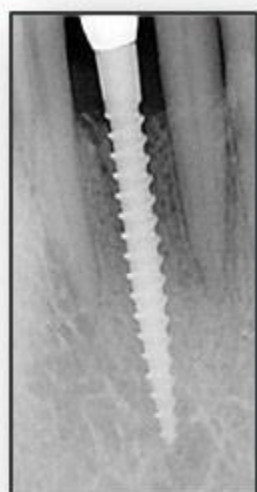
## **2.5 Dizajn mini dentalnih implantata**

MDI bili su od početka osmišljeni kao samonarezujući implantati jer su primarno bili upotrebljavani kao privremeni nosači protetskih radova. Zbog toga je bila potrebna njihova dobra primarna stabilnost, kako bi se ostvario što veći kontakt između kosti i implantata. Iako postoji veliki broj proizvođača MDI-ja, zajedničko svima je da su svi jednodijelni implantati koničnog oblika s V-oblikom navoja, tj. samonarezujući implantati.



**Slika 1. Dizajn mini dentalnih implantata**

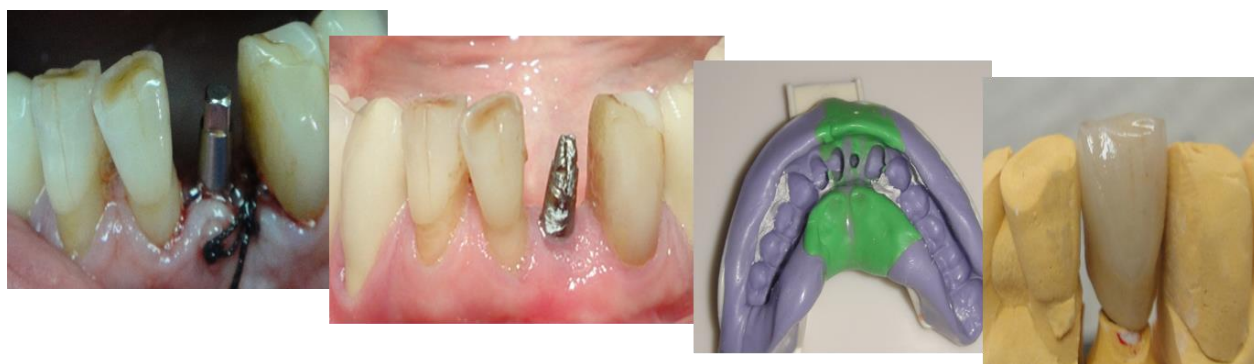preuzeto s dopuštanjem autora: prof.dr.sc Filipović-Zore



**Slika 2. Dizajn mini dentalnih implantata**

preuzeto s dopuštanjem autora: prof.dr.sc Filipović-Zore

Dio koji bi kod dvodijelnih SDI-ja odgovarao implantatnoj nadogradnji kod MDI-ja ima oblik s kuglastom glavom za prihvaćanje matrice za retenciju proteze (ball mini implantati) ili ima ravnu glavu u obliku bataljka za prihvat krunice (fiksni mini implantati). Fiksni mini implantati imaju oblik konusa na čijem se vrhu nalazi četvrtasti dio koji služi da bi se na njega stavio moment ili leptir ključ za navijanje implantata. Na konus se može direktno cementirati fiksni rad nakon uzimanja otiska pomoću transfera. Ako postoji potreba za ispravljanjem pozicije implantata, moguće je na implantat cementirati anguliranu implantatnu nadogradnju, međutim onda se otisak za protetski rad uzima bez transfera.



**Slika3. Fiksni rad cementiran na mini dentalnom implantatu**

**preuzeto s dopuštenjem autora: prof.dr.sc Filipović-Zore**

MDI s kuglastom glavom (ball mini implantati) koji služe za retenciju proteza najčešće su upotrebljavani mini implantati. Pomoću takozvanih „o-ball“ matrica proteza se retinira na implantatu. „O-ball“ matrica sastoji se od metalnog kućišta i gumenog prstena koji se nalazi u

kućištu. Gumeni prsten unutar kućišta služi kao ublaživač naprezanja i onemogućuje direktan kontakt metalnog kućišta s MDI-jem. Gumeni prsten može imati i funkciju ispravljanja paraleliteta te osigurava prevladavanje +/- 15 stupnjeva, s tim da ukupan disiparalelitet ne smije biti veći od 30 stupnjeva. Gumeni prsten unutar metalnog kućišta može se izvaditi i mijenjati kada mu padne retencija. Proizvođači preporučuju mijenjanje gumenog prstena svake godine, međutim istraživanja su dokazala da snaga retencije na gumenom prstenu ostaje ista i do 5000 ciklusa skidanja i stavljanja proteze, što je za većinu pacijenata puno duže od godine dana (32). Trajanje gumenog prstena ponajviše ovisi o disiparalitetu implantata te o učestalosti i preciznosti skidanja proteze.

MDI se vrlo malo razlikuju u svom dizajnu među različitim proizvođačima. Najčešće se razlikuju na razini vratnog dijela MDI-ja, tj. dijela na koji priliježe alveolarna sluznica. U tablici 5. prikazane su dostupne dimenzije MDI-ja na našem tržištu.

**Tablica 5. Dostupni promjeri i dužine MDI na tržištu**

Dužina (mm)	Promjer (mm)
6,00	1,80
8,00	2,00
10,00	2,10
11,00	2,30
12,00	2,40
13,00	2,50
14,00	2,90
15,00	
18,00	

S obzirom na to da MDI nije u direktnom kontaktu s protezom tijekom žvačnih sila, sile se većinom prenose na ležište proteze, to jest na sluznicu i alveolarni greben, a manje na sam implantat. Oseointegracija unatoč imedijatnom opterećenju implantata moguća je upravo zbog toga što se samo dio sile prenosi na MDI te zbog dizajna „o-ball“ matrice koja smanjuje pritisak i stres.

Dio koji se ugrađuje u kost, tj. površinsko obrađeni konusni dio s navojima predstavlja duljinu MDI-ja. Dio za prihvat protetskog rada (četvrtasti konus ili kuglica) i vrat implantata (dio na koji priliježe alveolarna sluznica) ne ovise o dužini tijela MDI-ja koji se ugrađuje u kost te su uvijek istih dimenzija. Zbog malog su promjera MDI izrađeni od legure veće čvrstoće od čistog titana (tvrdoća 4), tj. od legure tvrdoće 5 (Ti90, Al6, Va4).

## **2.6 Indikacija za ugradnju mini implantata**

Ugradnju MDI-ja treba razmotriti kao alternativu ugradnji SDI-ja s ciljem povećanja retencije potpunih proteza. MDI se mogu uzeti u obzir za rehabilitaciju pacijenata koji izražavaju nezadovoljstvo konvencionalnim protezama i imaju ograničenja u pogledu postavljanja standardnih implantata. Indicirani su za nadoknadu zuba na uskom alveolarnom grebenu. Višestruki implantati mogu se koristiti za stabilizaciju i retenciju totalnih i djelomičnih proteza, a nude se za nižu cijenu, što je prihvatljivije za pacijente s ograničenim ekonomskim mogućnostima. MDI indicirani su u totalno i parcijalno bezubim čeljustima kada bukolingvalna širina alveolarnog grebena ne dozvoljava ugradnju implantata standardne širine. MDI također se koriste u prednjem dijelu maksile zbog smanjene širine bukopalatinalne kosti i/ili nedovoljnog interdentalnog prostora. U atrofičnoj mandibuli nedostatna bukolingvalna širina kosti uobičajena je indikacija za postavljanje mini implantata.

Dr. Victor Sendax 1976. godine ugradio je prve MDI-je za retenciju potpune proteze. Američki FDI prvi je puta odobrio upotrebu MDI-ja 1997. godine, a nakon toga dolazi do njihove šire upotrebe u dentalnoj implantologiji.

Nakon višegodišnjeg kliničkog iskustva ugradnje MDI-ja, dr. Sendax je objavio preporuke za upotrebu MDI:

- anatomske kompromitirani pacijenti
- pacijenti s ograničenim ekonomskim mogućnostima
- medicinski kompromitirani pacijenti
- pacijenti s kontroliranim dijabetesom
- retencija gornje potpune proteze (minimalno 6 mdi)
- retencija donje potpune proteze (minimalno 4 mdi)
- nadoknada lateralnih gornjih sjekutića i donjih inciziva

International Team for Implantology (ITI) temeljem kliničkih istraživanja dao je preporuke za upotrebu MDI-ja, koje su temeljene na znanstvenim dokazima (33). Prema navedenim preporukama MDI primarno su namijenjeni za uske alveolarne grebene koji imaju, gdje ne bi bilo moguće ugraditi implantate standardnih dimenzija. Preporučuje se ugradnja 4 MDI-ja dužih od 10 mm za retenciju donje potpune proteze. MDI se mogu koristiti za nadoknadu pojedinačnog zuba u frontalnom području gdje okluzalne sile nisu jake. MDI se mogu koristiti i za retenciju gornje potpune proteze, a tada proizvođač preporučuje ugradnju 6 implantata u gornju čeljust.

## **2.7 Kontraindikacije za ugradnju mini dentalnih implantata**

Kontraindikacije koje vrijede za ugradnju svih dentalnih implantata poklapaju se i za ugradnju MDI-ja, a dijele se na apsolutne i relativne. MDI treba izbjegavati u pacijenta koji su medicinski neprikladni za implantološku terapiju. Iako su MDI manje invazivni od standardnih implantata, prije nego što se postavi indikacija za ugradnju MDI potrebno je uzeti detaljnu pacijentovu općemedicinsku i stomatološku anamnezu kako bismo bili upućeni u sve njegove bolesti i stanja. Postoji samo malen broj situacija ili medicinskih stanja koji se smatraju apsolutnim kontraindikacijama za ugradnju dentalnih implantata. Apsolutne kontraindikacije uključuju (34):

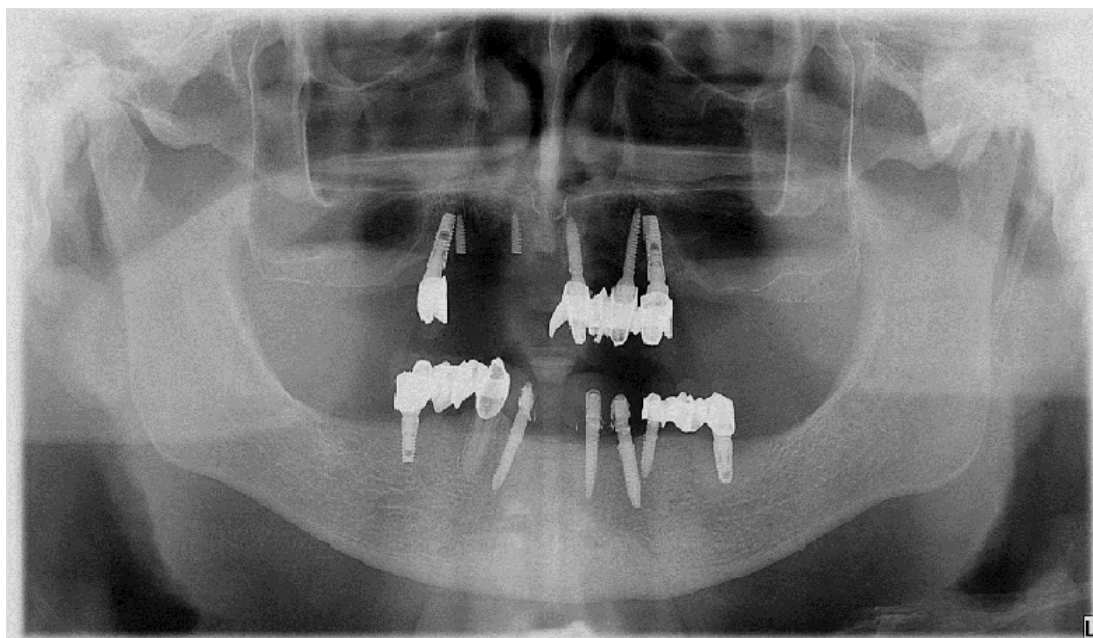
- neuroze i psihoze
- ovisnost o alkoholu ili lijekovima
- manjkava suradnja pacijenta
- juvenilni dijabetes
- emocionalno nestabilni pacijenti ili pacijenti s nerealnim očekivanjima
- dob pacijenta (djeca u fazi rasta)

Relativne kontraindikacije uključuju sva stanja kada je pacijentovo zdravlje toliko loše da bi ugradnja implantata ugrozila život, kada je ishod terapije upitan te kada postoji veliki rizik od nastanka postoperativnih komplikacija. Relativne kontraindikacije uključuju, ali nisu ograničene na sljedeće (34):

- vaskularne bolesti
- nekontrolirani dijabetes
- poremećaji zgrušavanja

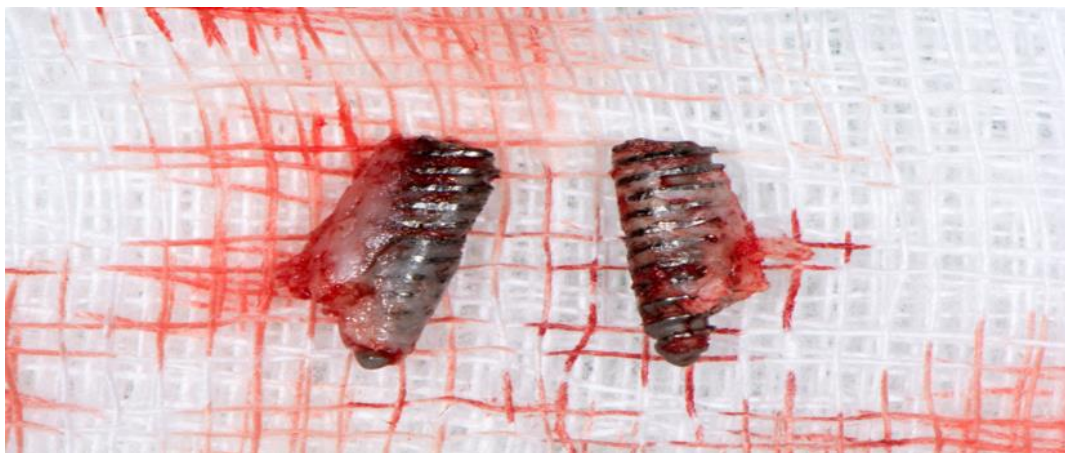

- terapija antikoagulansima
- pacijenti na radioterapiji i kemoterapiji
- loša oralna higijena
- bruksizam
- pušenje
- sklerodermija, reumatoidni artritis, sjögrenov sindrom
- intravenozna primjena bisfosfonata
- kronične parodontne bolesti
- osteoporoza
- psihičke bolesti
- orofacijalni karcinom
- infarkt miokarda



**Slika 4. Ugradnja mini dentalnih implantata kod pacijenta s bruksizmom, ortopantomogram;**

**preuzeto s dopuštenjem autora: prof.dr.sc Filipović-Zore**



**Slika 5. Neuspjeh mini dentalnih implantata kod pacijenta s bruksizmom, puknuti implantati, ali dokazano oseointegrirani**

**preuzeto s dopuštenjem autora: prof.dr.sc Filipović-Zore**

## **2.8 Kirurški postupak ugradnje mini dentalnih implantata**

Kirurški postupak ugradnje MDI-ja najčešće je manje invazivan postupak od ugradnje implantata standardnih dimenzija jer odizanje režnja pri implantaciji često nije potrebno. Ako je postignuta adekvatna primarna stabilnost implantata, nije potrebno čekati cijeljenje tkiva i oseointegraciju implantata, već se implantati mogu imedijatno protetski opteretiti. Međutim, imedijatno opterećenje nije uvijek moguće, a također je nekada potrebno odignuti mukoperiostalni režanj zbog bolje preglednosti operacijskog polja i preciznije ugradnje implantata (35). Vrijeme cijeljenja također je kraće nego kod ugradnje implantata standardnih dimenzija.

Ugradnja MDI-ja jednostavnija je zbog njihova dizajna (uži profil) te često ne zahtijevaju klasičnu implantološku proceduru i najčešće se mogu ugraditi bez odizanja mukoperiostalnog režnja. Omogućuju minimalno invazivnu implantaciju te su prikladniji za pacijente koji nisu u stanju izdržati klasičnu implantološku terapiju i/ili kod kojih je ugradnja implantata standardnih dimenzija kontraindicirana (36).

Ugradnja MDI-ja može se provesti bez odizanja režnja (takozvana „flapless“ operacija) i uz klasično odizanje mukoperiostalnog režnja. Preferira se ugradnja bez odizanja režnja, međutim to nije moguće izvesti u svakom kliničkom slučaju. To ovisi o pojasu pričvrzne gingive na

alveolarnom grebenu i o obliku alveolarnog grebena koji je ponekad potrebno modelirati kako bi bila moguća ugradnja MDI-ja. Ležište se preparira ovisno o kvaliteti i gustoći kosti. Kod gustoće kosti tipa D1 (prema Mischu) potrebno ležište je preparirati do pune dužine implantata. Kod gustoće kosti tipa D2 ležište se preparira do polovine ili do dvije trećine dužine implantata. Kod gustoće tipa D3 i D4 ležište se ne preparira, već se napravi samo mali otvor u alveolarnoj kosti, a implantat se samonarezivajući ugrađuje do svoje pune dužine. Znanstvena istraživanja dokazuju kako ugradnja MDI-ja bez odizanja mukoperiostalnog reznja uzrokuje znatno manju postoperacijsku bol i gotovo nema edema mekih tkiva (28).

Prije operativnog zahvata ugradnje implantata poželjno je ispiranje usne šupljine 0,12 postotnom otopinom klorheksidina kako bi se bakterijska flora usne šupljine smanjila na najmanju moguću razinu. Infiltracijska anestezija (pleksus anestezija) dovoljna je za postupak ugradnje mini dentalnih implantata, a za provodnom anestezijom nema potrebe. MDI ugrađuje se u ispreparirano ležište u kosti, nakon čega se implantat zategne u ležištu pomoću moment ili kriket ključa (36).

Pri ugradnji MDI-ja može doći do komplikacija kao i pri ugradnji implantata standardnih dimenzija, međutim komplikacije kao što su postoperativna bol i edem rjeđe su kod mini dentalnih implantata (28). Komplikacije pri ugradnji implantata dijele se na intraoperativne komplikacije i na postoperativne komplikacije. Intraoperativne komplikacije koje mogu nastati su:

- ozljeda donjeg alveolarnog živca
- perforacija dna maksilarnog sinusa
- perforacija dna usne šupljine
- ozljede susjednih zubi
- preskakivanje navoja kosti (stripping)
- kompresijska nekroza
- krvarenje

Postoperativne komplikacije koje mogu nastati su:

- resorpcija marginalne kosti
- rani gubitak implantata
- kasni gubitak implantata

## **2.9 Minidentalni implantati/mikrovijci ortodonciji**

Osiguravanje odgovarajućeg sidrišta često je izazovno u ortodontskoj terapiji, posebno zato što mnoge metode razvijene za pojačavanje sidrišta ovise o kooperativnosti pacijenta. Veliki napredak u ortodontskoj terapiji posljednjih godina jest uvođenje skeletnog sidrišta s mini implantatima. Potreba ortodontske terapije koja omogućuje maksimalnu kontrolu sidrišta, ali s minimalnim zahtjevima kooperativnosti pacijenata, dovela je do razvoja mini implantata koji se koriste kao sidrište u ortodonciji. Koštano sidrište s mini dentalnim implantatom služi kao apsolutno sidrište te ne zahtijeva kooperativnost pacijenata, stoga se danas često koristi u ortodontskoj terapiji. Mini dentalni implantati dobro su prihvaćene pomoćne naprave za sidrenje i rutinski se koriste u ortodontskoj praksi.

Iako su oseointegrirani dentalni implantati pouzdano koštano sidrište, njihova je primjena ograničena njihovom veličinom. Danas su mini dentalni implantati najpopularnije naprave za privremeno koštano sidrište zbog brojnih prednosti, uključujući njihovu nisku cijenu i jednostavno kirurško postavljanje i uklanjanje. Mala veličina mini dentalnih implantata također omogućava njihovu upotrebu u mnogim anatomskim regijama, uključujući interdentalno područje (37).

Ugradnja mini dentalnih implantata ili mikrovijaka u ortodonciji ima određene posebitosti. Površina i dizajn mikrovijaka i mini dentalnih implantata koji se koriste u ortodonciji razlikuje se od mini dentalnih implantata koji se koriste u implantoprotetici. Mikrovijci koji se koriste u ortodonciji imaju glatku površinu za razliku od MDI-ja koji se koriste u implantoprotetici koji imaju hrapavu površinu. Tomu je tako jer mikrovijci u ortodontskoj terapiji imaju funkciju privremenog koštanog sidrišta te se na kraju terapije vade iz kosti. Kada bi ovi mikrovijci imali hrapavu površinu, došlo bi do pojačane oseointegracije između kosti i mikrovijaka, što bi otežalo kirurško vađenje vijaka nakon provedene ortodontske terapije. Primarnu stabilnost osiguravaju dizajnom svojih navoja i nije potrebna oseointegracija. Upravo o primarnoj stabilnosti najviše ovisi uspješnost ortodontskih implantata, tj. o mehaničkoj stabilnosti postignutoj uvijanjem u kost. Ako nema primarne stabilnosti, dolazi do pomičnosti i ispadanja vijka. Smatra se da je veća stopa odbacivanja ortodontskih implantata u mlađih osoba zbog smanjenje gustoće kosti (38).

Ortodontski se implantati postavljaju interdentalno i između zubnih korjenova unutar zone pričvrstne gingive, što je moguće zbog izuzetno malih dimenzija. Za ugradnju nije potrebna lokalna anestezija, eventualno topikalna anestezija. Tijekom ugradnje potrebno je paziti na okolne

anatomske strukture, zaobići zametke trajnih zuba i glavu vijka postaviti u zonu pričvrstne gingive. Najčešći je promjer mikrovijaka 1,6 mm, a dužina 6,8 i 10 mm. Ove dimenzije pružaju adekvatan otpor silama vlakna okruglih žica, elastičnih lanaca ili opruga (39).



Dentalni implantati postali su danas standard u nadoknadi izgubljenih zuba i terapiji totalne bezubosti, kao i u ortodontskoj terapiji. Za ugradnju implantata standardnih dimenzija potrebna je određena količina kosti u bukolingvalnom i vertikalnom smjeru, kao i adekvatna gustoća kosti. Često su alveolarni grebeni znatno resorbirani i nemaju potrebne dimenzije za ugradnju implantata standardnih dimenzija, posebno u starijih pacijenata koji dugo nose totalne proteze. Upravo je zbog toga danas sve popularnija uporaba mini dentalnih implantata koji se mogu ugraditi u širi raspon veličina alveolarnih grebena od implantata standardnih dimenzija. Solidni klinički rezultati doveli su do toga da se mini dentalni implantati počnu koristiti kao privremena i trajna protetska rješenja u mobilnoj i fiksnoj protetici, a ne samo kao privremena sidrišta u ortodonciji. Ortodontski mini implantati glatke su površine, kako ne bi došlo do oseintegracije, dok su mini implantati za trajna protetska rješenja hrapave površine.

Jedna od prednosti MDI-ja jest brža i lakša kirurška ugradnja u odnosu na implantate standardnih dimenzija. Najčešće je to manje invazivan postupak jer uglavnom nema potrebe za odizanjem režnja te ako je postignuta odgovarajuća primarna stabilnost implantata, može se pristupiti imedijatnom protetskom opterećenju implantata, što znatno skraćuje cjelokupno trajanja implantoprotetske terapije. Zbog manje invazivnog kirurškog postupka, prikladni su za pacijente koji nisu u stanju izdržati klasičnu implantološku terapiju i/ili kod kojih je ugradnja implantata standardnih dimenzija kontraindicirana (36).

MDI zbog svojih malih dimenzija ne zahtijevaju široku zonu nepomične keratinizirane gingive, što omogućava ugradnju implantata bez prethodne augmentacije mekih tkiva. Keratinizirana gingiva onemogućuje prodor mikroba prema tijelu implantata te na taj način štiti implantat od periimplantitisa.

Značajna prednost MDI-ja zasigurno je njihova manja cijena u odnosu na implantate standardnih dimenzija, što im omogućuje primjenu u široj populaciji.

Mini dentalni implantati i mikrovijci našli su svoju primjenu u ortodonciji. Velika im je prednost osiguravanje apsolutnog koštanog sidrišta za pomake zuba u ortodonciji, dok ne zahtijevaju nikakvu kooperaciju s pacijentove strane. Postupak ugradnje mikrovijaka i mini implantata u ortodonciji također je kratak, jednostavan i bezbolan te često nije potrebna ni lokalna anestezija. Pošto ovakvi implantati nemaju hrapavu površinu, njihovo je vađenje jednostavno nakon provedene ortodontske terapije.

Jedna je od mana MDI-ja potreba za višestrukim implantatima za retenciju i stabilizaciju proteza (40). Odnedavno su se MDI počeli koristiti i kao nosači fiksnih mostova (fix on six). Postupak uključuje postavljanje 4 do 8 implantata određenih volumenom i količinom kosti te cementiranje fiksnog mosta na implantatima. No, trenutačno ne postoje znanstvena istraživanja o ovom konceptu.

Najštetnije sile za MDI prema istraživanjima zasigurno su kose sile na implantat (41), što bi u kliničkoj praksi značilo da se izrazita pažnja mora posvetiti dobro usklađenoj okluziji te na nužnu edukaciju pacijenata o žvakanju s potpunim protezama.

Iako je ugradnja MDI-ja minimalno invazivan postupak koji ne zahtijeva odizanje režnja, u pojedinim kliničkim situacijama kada nam je potrebna bolja vidljivost operacijskog polja i bolja kontrola smjera ugradnje implantata, neodizanje režnja može biti i mana.

Također, nije provedeno puno istraživanja na temu dugoročnosti MDI-ja. U sistematskom pregledu koji je objavio Lemos i sur. ispitala se stopa preživljenja mini dentalnih implantata kada su u funkciji retencije i stabilizacije gornje i donje proteze. Metaanaliza provodila se nad 24 znanstvena istraživanja u kojima je bilo uključeno 1273 pacijenta (srednje dobi od 66 godina), a bilo je implantirano ukupno 2494 MDI-ja. U razdoblju od 2,5 godine stopa preživljenja bila je 92,3 %, a veći postotak odbacivanja implantata bio je u maksili (42). Iako je stopa preživljenja od 92,3 % zasigurno visoka, treba naglasiti da se to odnosi na period od 2,5 godine, što nije dovoljan period za usporedbu preživljenja SDI-ja.

Istraživanja su pokazala da implantati smanjene širine imaju povećan rizik od frakture zbog naprezanja kosti, što sugerira da se ne mogu koristiti kao fiksni nadomjesci. Implantat se može smatrati prikladnim za fiksni nadomjestak ako kost oko njega ostane stabilna nakon primanja fiziološkog opterećenja. Kod implantata standardnih dimenzija prosječni je gubitak kosti u prvoj godini 1,0 mm (43).



Primarni nedostaci MDI kao definitivnog protetskog rješenja su sljedeći (40):

- potreba za višestrukim implantatima zbog nepredvidivosti i nedostatka trenutnih znanstvenih smjernica
- ograničeni znanstveni dokazi o dugoročnom preživljavanju implantata
- mogućnost pucanja implantata tijekom ugradnje
- smanjena otpornost na okluzalna opterećenja
- smanjena vidljivost operacijskog polja, nemogućnost ispiranja kosti (ako se pri ugradnji implantata ne odiže režanj)
- disparelnost implantata se teže ispravlja zbog jednodijelnog dizajna MDI

Unatoč ovim nedostacima, potreba za MDI će i dalje rasti, posebno među potpuno bezubim pacijentima zbog sljedećih prednosti MDI (40):

- povećanje potrebe za totalnim protezama
- ekonomski prihvatljivije od implantata standardnih dimenzija
- medicinski ugroženi pacijenti koji nisu kandidati za tradicionalne kirurške zahvate ili postupke povećavanja grebena
- mogu se ugraditi u širok raspon visine i širine alveolarne kosti
- povećan interes za implantologiju među općim stomatolozima



Od davnina je bio izazov smisliti najbolji način nadoknade izgubljenih zuba. Prije je proteza bila standardni način nadomještanja izgubljenih zuba. Razvoj znanosti i tehnologije omogućio je bolji uvid u oralno zdravlje te je pružio rješenja za većinu oralnih problema. Oseointegracija je postala fokus moderne implantologije, što je dovelo do uvođenja i usavršavanja oseointegracijskog implantata u obliku korijena zuba. Dostupni implantati variraju u promjeru od 1,8 mm do 7 mm. Mini implantat zubni je implantat koji je izrađen sa smanjenim promjerom (manjim od 3 mm), ali s istim biokompatibilnim materijalom kao i implantat standardnih dimenzija. Upotreba mini implantata za retenciju potpunih proteza omogućava upotrebu manje složenih kirurških tehnika jer smanjeni promjer implantata omogućava njegovo postavljanje u područja s malom debljinom kosti. Mini dentalni implantati povezani su s visokom stopom preživljavanja, povoljnim marginalnim gubitkom kostiju i povećanim zadovoljstvom i kvalitetom života pacijenata. Količina i kvaliteta koštanog tkiva u čeljusti obično definiraju karakteristike (promjer i duljina) i broj implantata. Totalne proteze retinirane implantatima standardnih dimenzija pokazuju dobre dugoročne rezultate, ali također predstavljaju određena ograničenja poput troškova, poteškoća s postavljanjem implantata u smanjenim bukolingvalnim dimenzijama kosti i prisutnosti kroničnih sistemskih bolesti koje mogu spriječiti većinu složenijih operacija kao što je augmentacija kosti. Istovremeno, ponekad nije potrebno odizanje režnja koje smanjuje i postoperativne komplikacije ugradnje implantata. Svi ovi čimbenici povećavaju prihvaćanje mini dentalnih implantata kod pacijenata.

## **5. LITERATURA**

1. Baiju RM, Peter E, Varghese NO, Sivaram R. Oral Health and Quality of Life: Current Concepts. *J Clin Diagn Res.* 2017;11(6):ZE21-ZE26.
2. Petersen, PE, Yamamoto T. Improving the oral health of older people: the approach of the WHO Global Oral Health Programme. *Community Dent Oral Epidemiol.* 2005;33(2):81-92.
3. Emami E, Souza D, Freitas R, Kabawat M, Feine JS. The impact of edentulism on oral and general health [Internet]. *International journal of dentistry.* 2013 [cited 2020 June 17]. Available from <https://www.hindawi.com/journals/ijd/2013/498305/>.
4. Tallgren, A. The continuing reduction of the residual alveolar ridges in complete denture wearers: a mixed-longitudinal study covering 25 years. *J Prosthet Dent.* 1972;27(2):120-32.
5. Carlsson, GE. Implant and root supported overdentures-a literature review and some data on bone loss in edentulous jaws. *J Adv Prosthodont.* 2014;6(4):245-52.
6. Lekholm U, Zarb GA. In: Patient selection and preparation. *Tissue integrated prostheses: osseointegration in clinical dentistry.* Quintessence Publishing Company. 1985;199-209.
7. Misch, CE, Judy KW. Classification of partially edentulous arches for implant dentistry. *Int J Oral Implantol.* 1987;4(2):7-13.
8. McGarry TJ, Nimmo A, Skiba JF, Ahlstrom RH, Smith CR, Koumjian JH. Classification system for complete edentulism. *The American Collage of Prosthodontics. J Prosthodont Off J Am Coll Prosthodont.* 1999;8(1):27-39.
9. Hwang, D, Wang H-L. Medical contraindications to implant therapy: part I: absolute contraindications. *Implant Dent.* 2006;15(4):353-60.
10. Feine, JS, Carlsson GE, Awad MA, Chehade A, Duncan WJ, Gizani S, et al. The McGill Consensus Statement on Overdentures. Mandibular two-implant overdentures as first choice standard standard of care for edentulous patients. *Gerodontology.* 2002;19(1):3-4.
11. Naval-Gías, L, Rodriguez-Campo F, Navala-Parra B, Sastre- Pérez J. Pathological mandibular fracture: A severe complication of periimplantitis. *J Clin Exp Dent.* 2015 1;7(2):e328-32.

12. Brånemark PI, Abell R, Breine U, Hansson BO, Lindström J, Ohlsson A. Intra-osseous anchorage of dental prostheses: I. Experimental studies. *Scand J Plast Reconstr Surg*. 1969;3(2):81-100.
13. Albrektsson, T, Brånemark PI, Hansson HA, Lindström J. Osseointegrated titanium implants: requirements for ensuring a long-lasting, direct bone-to-implant anchorage in man. *Acta Orthop Scand*. 1981;52(2):155-70.
14. Davies JE. Mechanisms of endosseous integration. *Int J Prosthodont*. 1998;11(5):391-401 .
15. Ghoul, WE, Chidiac JJ. Prosthetic requirements for immediate implant loading: a review. *J Prosthodont Off J Am Coll Prosthodont*. 2012;21:141-54.
16. Chong L, Khocht A, Suzuki JB, Gaughan J. Effect of implant design on initial stability of tapered implants. *J Oral Implantol*. 2009;35(3):130-5.
17. Le Guéhennec L, Soueidan A, Layrolle P, Amouriq Y. Surface treatments of titanium dental implants for rapid osseointegration. *Dent Mater Off Publ Acab Dent Mater*. 2007;23(7):844-54.
18. Binon, PP. Implants and components: entering the new millennium. *Int J Oral Maxillofac Implants*. 2000;15(1):76-94.
19. Gaviria, L, Salcido JP, Guda T, Ong JL. Current trends in dental implants. *J Korean Assoc Oral and Maxillofac Surg*. 2014;40(2):50-60.
20. Jung RE, Al-Nawas B, Araujo M, Avila-Ortiz G, Barter S, Brodala N, et al. Group 1 ITI Consensus Report: The influence of implant length and design and medications on clinical and patient-reported outcomes. *Clin Oral Implants Res*. 2018;29 Suppl 16:69-77.
21. Sendax V. *Mini dental implants: principles and practice*. St. Louis, Missouri: Elsevier; 2013. 296 p.
22. Simon H, Caputo AA. Removal torque of immediately loaded transitional endosseous implants in human subjects. *Int J Oral Maxillofac Implants*. 2002;17(6):839-45.
23. Christensen GJ, Swift EJ. Mini Implants: Good Or Bad For Long-Term Service? *J Esthet Restor Dent*. 2008;20(5):343–8.

24. Balkin, BE, Steflik DE. Naval F. Mini–dental implant insertion with the auto-advance technique for ongoing applications. *J Oral Implantol*, 2001;27(1):32-7.
25. Dhaliwal, JS, Albuquerque RF, Murshed M, Feine JS. Osseointegration of standard and mini dental implants: a histomorphometric comparison. *Int J implant Dent*. 2017;3(1):15.
27. Preoteasa, E, Imre M, Preoteasa CT. A 3-Year Follow-up Study of Overdentures Retained by Mini–Dental Implants. *Int J Oral Maxillofac Implants*. 2014;29(5):1170-6.
27. Parmigiani-Izquierdo JM, Sánchez-Pèrez A, Cabaña-Muñoz ME. A pilot study of postoperative pain felt after two implant surgery techniques: a randomized blinded prospective clinical study. *Int J Oral Maxillofac Implants*. 2013;28(5):1305-10.
28. Ribeiro AB, Della Vecchia MP, Cunha TR, Sorgini DB, Dos Reis Ac, Muglia VA, et al. Short-term post-operative pain and discomfort following insertion of mini-implants for retaining mandibular overdentures: a randomized controlled trial. *J Oral Rehabil*. 2015;42(8):605-14.
29. Kanazawa, M, Feine J, Esfandiari S. Clinical guidelines and procedures for provision of mandibular overdentures on 4 mini-dental implants. *J Prosthet Dent*. 2017;117(1):22-7.
30. Hämmerle CHF, Tarnow D. The etiology of hard-and soft-tissue deficiencies at dental implants: A narrative review. *J Periodontol*. 2018;89 Suppl 1:S291-303.
31. Reissmann, DR., Enkling N, Moazzin R, Haueter M, Worni A, Schimmel M. Long-term changes in oral health-related quality of life over a period of 5 years in patients treated with narrow diameter implants: A prospective clinical study. *J Dent*. 2018;75:84-90.
32. Gonçalves F, Campestrini VLL, Rigo-Rodrigues MA, Zanardi PR. Effect of the attachment system on the biomechanical and clinical performance of overdentures: A systematic review. *J Prosthet Dent*. 2020;123(4):589-94.
33. Bornstein, MM., Al Nawas B, Kuchler U, Tahmaseb A. Consensus statements and recommended clinical procedures regarding contemporary surgical and radiographic techniques in implant dentistry. *Int J Oral Maxillofac Implants*. 2014;29 Suppl:78-82.
34. Knežević G, i sur. Osnove dentalne impalntologije. Zagreb: Školska knjiga; 2002. 95 p.

35. Vojvodić D, Žabarović D. Retencija donje totalne proteze uporabom mini dentalnih implantata: prikaz slučaja. *Acta Stomatol Croat.* 2008;42(2):178-84.
36. Brozović J, Smojver I, Gabrić-Pandurić D, Ileš D. MDI – Mini dentalni implantati. *Sonda.* 2008/09; 9:58-60.
37. Chang H-P, Tseng Y-C. Miniscrew implant applications in contemporary orthodontics. *The Kaohsiung Journal of Medical Sciences.* 2014;30(3):111–5.
38. Lee JS, Kim JK, Park YC, Vanarsdall RL. *Applications of orthodontic mini-implants.* Chicago: Quintessence Publishing Co; 2007. 274 p.
38. Ludwig B, Baumgaertel S, Böhm B, Bowman SJ, Glasl B, Johanston LE, et al. *Mini-implants in Orthodontics.* London: Quintessence Publishing Co; 2008. 55 p.
40. Upendran A, Gupta N, Salisbury HG. Dental, Mini-Implants. In: *StatPearls [Internet]. Treasure Island (FL): StatPearls Publishing; 2020 Jan-. Available from: <https://www.ncbi.nlm.nih.gov/books/NBK513266/>.*
41. Chang S-H, Huang S-R, Huang S-F, Lin C-L. Mechanical response comparison in an implant overdenture retained by ball attachments on conventional regular and mini dental implants: a finite element analysis. *Computer Methods in Biomechanics and Biomedical Engineering.* 2015;19(8):911–21.
42. Lemos CA, Verri FR, Batista VE, Júnior JF, Mello CC, Pellizzer EP. Complete overdentures retained by mini implants: A systematic review. *J Dent.* 2017;57:4-13.
43. Hasan I, Heinemann F, Aitlahrach M, Bourauel C. Biomechanical finite element analysis of small diameter and short dental implant. *Biomed Tech Eng.* 2010;55(6):341-50.



## **6. ŽIVOTOPIS**

Petar Vulić rođen je 17.6.1995. godine. U Vinkovcima završava osnovno i gimnazijsko obrazovanje. Tijekom srednjoškolskog obrazovanja prisustvuje državnom natjecanju iz fizike. Prvu godinu Stomatološkog fakulteta Sveučilišta u Zagrebu upisuje 2014.godine.