

Sindrom karpalnog tunela u stomatološkoj ordinaciji

Matijević, Nikola

Master's thesis / Diplomski rad

2020

Degree Grantor / Ustanova koja je dodijelila akademski / stručni stupanj: **University of Zagreb, School of Dental Medicine / Sveučilište u Zagrebu, Stomatološki fakultet**

Permanent link / Trajna poveznica: <https://um.nsk.hr/um:nbn:hr:127:054328>

Rights / Prava: [Attribution-NonCommercial 4.0 International/Imenovanje-Nekomercijalno 4.0 međunarodna](#)

Download date / Datum preuzimanja: **2024-11-04**



Repository / Repozitorij:

[University of Zagreb School of Dental Medicine Repository](#)





Sveučilište u Zagrebu

Stomatološki fakultet

Nikola Matijević

SINDROM KARPALNOG TUNELA U STOMATOLOŠKOJ ORDINACIJI

DIPLOMSKI RAD

Zagreb, 2020.

Rad je ostvaren u: Katedra za opću i ratnu kirurgiju

Mentor rada: prof. dr. sc. Aljoša Matejčić

Lektor hrvatskog jezika: doc. dr. sc. Lidija Bakota

Lektor engleskog jezika: Vesna Stiplošek

Sastav Povjerenstva za obranu diplomskog rada:

1. _____
2. _____
3. _____

Datum obrane rada: _____

Rad sadrži: 31 stranicu

5 slika

CD

Rad je vlastito autorsko djelo koje je u potpunosti samostalno napisano uz naznaku izvora drugih autora i dokumenata korištenih u radu. Osim ako nije drukčije navedeno, sve ilustracije (tablice, slike i dr.) u radu su izvorni doprinos autora diplomskog rada. Autor je odgovoran za pribavljanje dopuštenja za korištenje ilustracija koje nisu njegov izvorni doprinos kao i za sve moguće posljedice koje mogu nastati zbog nedopuštenog preuzimanja ilustracija odnosno propusta u navođenju njihovog podrijetla.

Zahvala

Zahvaljujem svom mentoru prof. dr. sc. Aljoši Matejčiću na strpljenju i pomoći tijekom izrade diplomskog rada.

Zahvaljujem svojoj obitelji koja mi je omogućila da završim ovaj studij.

Veliko hvala mojoj djevojci Marjani koja me uvijek bodrila i pomagala mi u svakodnevnim izazovima. I na kraju, hvala mojim prijateljima s kojima sam proveo brojne trenutke i stvorio neke od najljepših sjećanja.

SINDROM KARPALNOG TUNELA U STOMATOLOŠKOJ ORDINACIJI

Sažetak

Doktor dentalne medicine svoj posao obavlja koristeći šaku u različitim položajima duže ili kraće vrijeme. Najčešće je to položaj pri kojemu se u ruci drže instrumenti pri čemu je šaka u fleksiji. S obzirom na učestalost ponavljajućih kretanja može doći do oštećenja uključenih anatomskih struktura i pada u stupnju funkcionalnosti šake.

Sindrom karpalnog tunela (SKT) najčešći je sindrom prenaprežanja gornjih ekstremiteta uzrokovan ponovljenim preopterećivanjem tetiva fleksora šake. Učestalim naprežanjem u kombinaciji s vibracijama proizvedenim stomatološkim ručnim instrumentima može doći do upale i oticanja tetiva i njihovih ovojnica (tenosinovitis) karpalnog tunela. Sam karpalni tunel zatvoreni je prostor u kojemu prilikom povećavanja volumena sadržanih struktura dolazi do porasta tlaka. To rezultira pritiskom na sam nervus medianus i pratećom boli u ručnom zglobu. Koliko će simptomi biti izraženi, ovisi o trajanju i jačini pritiska na živac. Učestalost sindroma u općoj populaciji iznosi od 0.05% do 0,15%, dok kod stomatološkog osoblja taj broj iznosi od 19% do 33 %. Povećana je incidencija nakon 30. godine života te je tri puta češći kod žena nego kod muškaraca. Najčešće se očituje kao trnjenje, pečenje ili mravinjanje u području inervacije nervusa medianusa, dok u najtežim slučajevima može doći do potpune anestezije. Od dijagnostičkih metoda najčešće su Phalenov test i kompresijski test po Durkanu. Zlatni standard za dijagnostiku predstavlja elektroneurofiziološka dijagnostika, dok se promjene mogu dokazati i elektromioneurografijom, elektromiografijom, ultrazvukom i magnetskom rezonancom. Kao i kod svake bolesti bitno je reagirati što ranije prilikom pojave prvih simptoma. Liječenje može biti konzervativno ili kirurško, ovisno o jačini i trajanju simptoma.

Ključne riječi: sindrom karpalnog tunela, stomatologija

CARPAL TUNNEL SYNDROME IN DENTAL PRACTICE

Summary

While working, a dentist uses his hands in different positions for longer or shorter periods of time. Most often it is the position in which instruments are being held – hand in flexion. Considering the frequency of the repetitive hand movement, anatomical structures involved tend to suffer damage which can result in loss of function of the hand.

Carpal tunnel syndrome (CTS) is the most often overstrain syndrome of upper limbs, caused by repetitive overstraining of hand flexor tendons. Frequent strain in combination with dental handpiece instrument vibrations can lead to inflammation and edema of tendons and their sheaths (tenosynovitis) in the carpal tunnel. Carpal tunnel is a contained space in which an increase in volume of anatomical structures leads to a rise in pressure. This results in pressure on the median nerve and consequential pain in the wrist. The severity of symptoms depends on the duration and intensity of pressure on the nerve. The syndrome affects 0,05% to 0,15% of the general population, but 19% to 33% of dental professionals. There is a higher occurrence in individuals older than 30 and it is three times more common in women than men. Most common symptoms are numbness, burning sensation or tingling in the area innervated by the median nerve, while in the most severe cases anesthesia can occur. Phalen's test and Durkan's compression test are most commonly used diagnostic methods. Golden standard diagnostic is electrodiagnostic testing, while alterations can also be diagnosed with electromyoneurography, electromyography, ultrasonography and magnetic resonance imaging. It is important to react as soon as the first symptoms occur. Therapy can either be conservative or surgical, depending on the severity and duration of symptoms.

Key words: carpal tunnel syndrome, dentistry

SADRŽAJ

1. UVOD	1
2. ANATOMIJA	4
3. ETIOLOGIJA I PATOFIZIOLOGIJA	7
4. KLINIČKA SLIKA	10
5. DIJAGNOSTIKA	12
5.1. Tinelov test	14
5.2. Phalenov test.....	15
5.3. Bilićev test	15
5.4. Tourniquet test.....	16
5.5. Kompresijski test po Durkanu	16
5.6. Elektromioneurografija.....	16
5.7. Ultrazvuk	17
5.9. Magnetska rezonanca	17
6. LIJEČENJE.....	18
6.1. Konzervativne metode liječenja	19
6.2. Operativno liječenje.....	21
6.3. Preventiva u stomatološkoj ordinaciji	21
7. RASPRAVA	23
8. ZAKLJUČAK	25
9. LITERATURA	27
10. ŽIVOTOPIS	30

Popis skraćenica

SKT – sindrom karpalnog tunela

TENS – (eng. transcutaneous electrical nerve stimulation) transkutana električna stimulacija živaca

Doktor dentalne medicine u svome radu s pacijentima velik dio vremena provede u nefiziološkom položaju tijela. Djelomice je to posljedica loših navika, primoranosti prilagodbe posture položaju pacijenta, ali i same prirode instrumenata koji se koriste u stomatologiji. Sami instrumenti zahtijevaju neprestan hvat pri čemu se na flektiranu šaku prenose vibracije viših i nižih frekvencija. Posljedično statičko opterećenje i loša ergonomija rada mogu dovesti do umaranja i oštećenja muskulo-skeletalnog sustava. Osim problema povezanih s bolovima u leđima, vratu i ramenima, bilježi se i porast komorbiteta u području šake kod doktora dentalne medicine. Ovisno o anatomskoj strukturi koja bude oštećena, sindrom prenaprezanja dobiva naziv, npr. škljocavi prst, teniski lakat, golferski lakat...

James Paget sindrom je karpalnog tunela prvi put opisao 1854. godine kod pacijenta kojemu je uže bilo čvrsto svezano oko zapešća i kod kojega se razvila bol i poremećaj osjeta u ruci te kod drugog pacijenta kod kojega je došlo do pritiska na nervus medianus nakon starog, distalnog prijeloma radiusa.

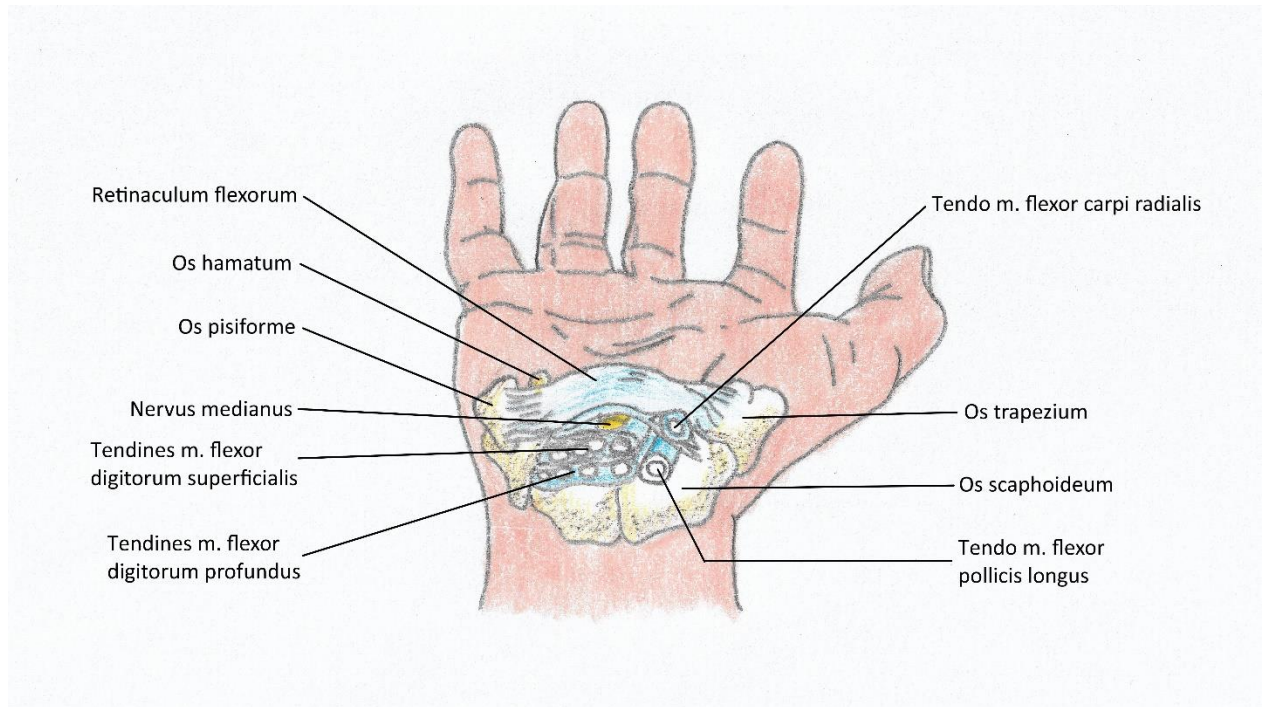
Periferni živci ekstremiteta svojim tokom prolaze kroz neelastične koštane, vezivne i mišićne kanale gdje povećanjem tlaka ili smanjenjem veličine kanala mogu biti nagnječeni i ozlijeđeni. Sindrom karpalnog tunela najčešći je kanalikularni sindrom u gornjim ekstremitetima što svakako utječe na sposobnost obavljanja rada doktoru dentalne medicine. Učestalost sindroma kod stomatologa iznosi od 19 % do 33 % , pretežito nakon 30. godine života, i to češće kod žena nego kod muškaraca. Sindrom se očituje boli i parestezijama u području inervacije medijalnog živca što uključuje palmarnu stranu palca, kažiprsta i srednjeg prsta. Simptomi mogu i varirati te se širiti i na područje zapešća ili čitave ruke. Pacijentima sa simptomima obično pomaže otresanje zahvaćene ruke, što uzrokuje privremeno olakšanje. Kod težih slučajeva dolazi do slabosti u abdukciji palca i nasuprotnih prstiju što se manifestira problemima prilikom hvatanja različitih predmeta ili u ovom slučaju instrumenata te njihovom otežanom uporabom. U najtežim slučajevima može doći do potpunog ispada osjeta. Bol često remeti san.

Terapija sindroma karpalnog tunela ovisi o izraženosti simptoma. Kod blaže simptomatologije glavnu ulogu imaju konzervativno i farmakološko liječenje, dok je kod težih slučajeva indicirana kirurška intervencija u smislu dekompresije karpalnog kanala. Bitno je napomenuti kako se sindrom karpalnog tunela može i prevenirati redovitim vježbama istezanja. Svrha ovog rada je prikazati SKT, dijagnostičke metode te terapijske mogućnosti.

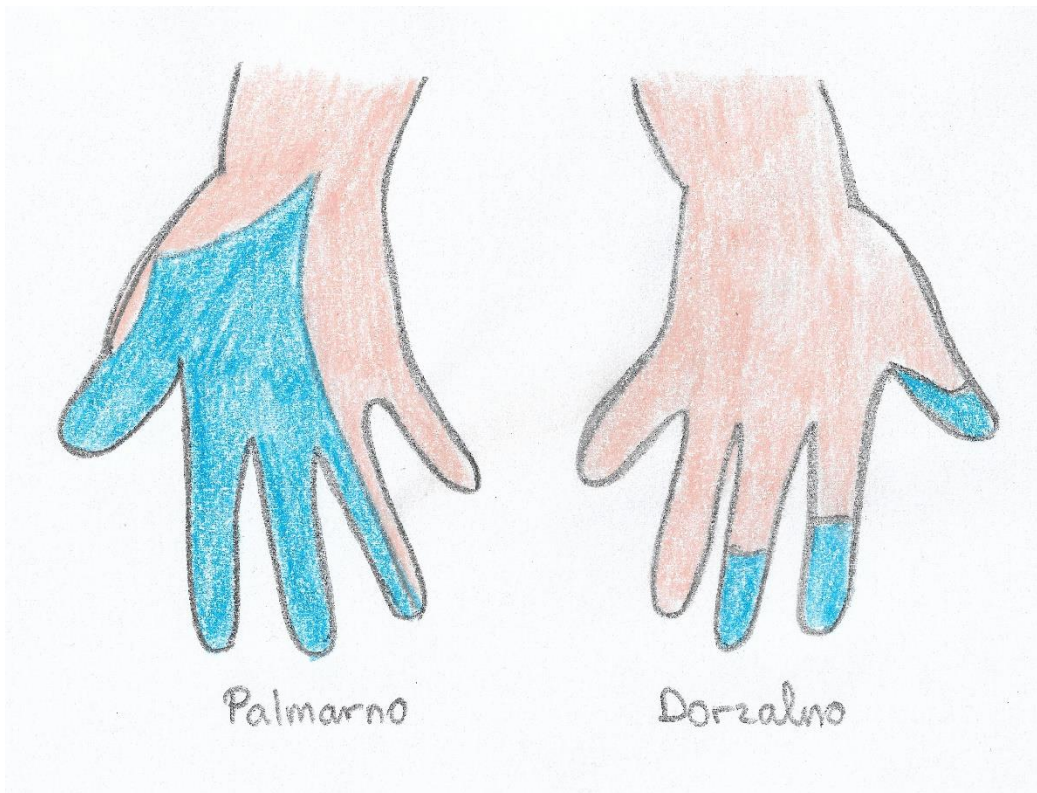
2. ANATOMIJA

Karpalni kanal (canalis carpi) uski je prolaz koji se nalazi na palmarnoj strani zapešća te služi kao ulaz za četiri tetive površinskih pregibača prstiju (tendines m. flexor digitorum superficialis), četiri tetive dubokih pregibača prstiju (tendines m. flexor digitorum profundus), tetivi dugačkog pregibača palca (tendo m. flexor pollicis longus) i medijalnom živcu (n. medianus) u područje šake. Građen je od dva sloja: koštanog zida i površinskog poprečnog karpalnog ligamenta (retinaculum flexorum). Duboki karpalni luk građen je od karpalnih kostiju (radijalno kvržica) kvržica trapezne kosti (tuberculum ossis trapezii), a ulnarno graškasta kost (os pisiforme) i kukasti izdanak kukaste kosti (hamulus ossis hamati)), dok je poprečni karpalni ligament zadebljanje palmarne fascije koje povezuje koštane izbočine karpalnog luka. Medijalni živac prolazi malo radijalnije od sredine, ispod palmarne fascije (1) (Slika 1.).

Središnji živac mješoviti je živac koji eferentno donosi impulse za pokretanje mišića šake, a aferentno osjet dodira, boli i temperature. Potiče od lateralnog i medijalnog brahijalnog spleta te se u aksili nalazi na tetivi subskapularnog mišića (m. subscapularis) i lateralno od pazušne arterije (a. axillaris). Sa žilama ruke tvori žilno-živčani snop nadlaktice. Prolazi kroz kljunastonadlaktični mišić (m. coracobrachialis) i nastavlja između dvoglavog mišića (m. biceps) i nadlaktičnog mišića (m. brachialis). U podlaktici leži između dviju glava oblog pronatora (m. pronator teres) te silazi distalno prvo ležeći na površinskom pregibaču prstiju (m. flexor digitorum superficialis), a zatim ulazi u dublje slojeve fleksora. Kroz sam karpalni tunel medijalni je živac između zajedničke ovojnice površinskih i dubokih fleksora (vagina m. flexoris superficialis et profundus) i ovojnice dugačkog pregibača palca (vagina m. flexoris pollicis longi), izlazi na površinu gdje ga prekrivaju samo fascija i koža. Nakon izlaska iz tunela daje ogranke za tenarne mišiće šake: kratki odmicač palca (m. abductor pollicis brevis), površinsku glavu kratkog pregibača palca (caput superficiale m. flexoris pollicis brevis), suprostavljač malog prsta (m. opponens pollicis) i dva lateralna crvasta mišića (m. lumbricales). Završnim ograncima (nn. digitales palmares proprii) palmarno osjetno inervira medijalnu stranu palca, 2. i 3. prst te lateralnu stranu 4. prsta (2) (Slika 2.).



Slika 1. Anatomija karpalnog tunela



Slika 2. Područje osjetne inervacije medijalnog živca

3. ETIOLOGIJA I PATOFIZIOLOGIJA

SKT se pojavljuje kao akutni i kronični oblik gdje je akutni oblik rjeđi i često se veže uz frakturu distalnog radiusa. Osim prijeloma u podlozi mogu biti i opekotine, koagulopatije i lokalne infekcije. Kronični tip češći je sa simptomima koji traju više mjeseci ili godina. Etiologija SKD-a je idiopatska u 50 % slučajeva, dok se ostatak slučajeva dovodi u vezu s nekim fiziološkim i patološkim stanjima. Dugotrajni i ponavljajući pokreti koji su prisutni kod određenih struka igraju bitnu ulogu u razvoju ovog sindroma. SKT se sve češće susreće i kod ljudi koji provode velik dio vremena radeći za računalom gdje je poznat pod nazivom „computer disease“. Od medicinskih stanja koja mogu utjecati na pojavu SKT-a spominju se: dijabetes, pretilost, hipotireoidizam, trudnoća, menopauza, sistemni lupus eritematosus, skleroderma, zatajenje bubrega, dugoročna hemodijaliza, akromegalija, multipli mijelom, leukemija, alkoholizam te hemofilija. Ukoliko su ta stanja dijagnosticirana prije simptoma sindroma karpalnog tunela, za njih se može reći da su etiološki faktori. Nasuprot tome, postoje i stanja na koja je moguće posumnjati, ali ih je moguće potvrditi tek prilikom operativnog zahvata, npr. aneurizme, arteriovenske malformacije, anomalije mišića i tetiva, hemoragija, ganglion i lipom (3,4). Regionalni faktori uključuju osteoartritis, reumatoidni artritis, amiloidozu i gušavost. Od lokalnih faktora, kao to je prije spomenuto, bitni su upalne promjene, traume, pogotovo fractura radii loco typico, kod koje se u trećine pacijenata javlja SKT, tumore i anatomske varijacije mišića fleksora, kostiju šake, krvnih žila ili samoga živca. Primijećena je i povećana incidencija SKT-a kod osoba ženskog spola (3).

Kako je karpalni tunel anatomski ograničen prostor, smatra se da do pritiska na živac dolazi povišenjem tlaka što je uzrokovano diskrepancijom između volumena sadržanih anatomske struktura i njegovog dostupnog prostora. Mehanizam oštećenja različit je kod akutnog i kroničnog SKT-a. Kod akutnog dolazi do intenzivnog pritiska koji traje najviše nekoliko sati i razvija se kompresivna neuropatija, dok je kod kroničnog oblika pritisak slabiji, ali dugotrajan ili ponavljajući što izaziva neuropatiju uklještenja. Razlikovati se mogu tri faze kompresije živca: 1. stadij gdje dolazi do fizioloških, ali ne i histoloških promjena, 2. stadij gdje dolazi do staze u venskom krvotoku te dolazi do hiperemije i edema živca te 3. stadij gdje dolazi do stanjivanja živca na mjestu pritiska (5). Istraživanjima je izmjeren tlak karpalnog kanala u neutralnom položaju u prosijeku od 2,5 mm Hg, dok je kod fleksije i ekstenzije šake taj tlak iznosio oko 30 mm Hg. Kod bolesnika sa SKT-om vrijednosti se izrazito penju neutralnom položaju 32 mm Hg, 94 mm Hg kod fleksije i 110 mm Hg kod ekstenzije. Jednako tako primijećena je i razlika u

porastu tlaka kod višestrukog ponavljanja fleksije i ekstenzije šake između zdravih ispitanika i bolesnika gdje je tlak više porastao i duže se zadržao nakon prestanka izvođenja pokreta kod bolesnika sa SKT-om (6).

Poučavani su i utjecaji vanjskih fizičkih čimbenika koji se povezuju s nastankom sindroma karpalnog tunela. Oni uključuju ponavljanje pokreta, primijenjenu silu, posturu, vanjski pritisak i vibracije. Svi navedeni čimbenici prisutni su u većoj ili manjoj mjeri u stomatologiji, ali i u strukama blisko vezanim uz nju. Michael Chammas i sur. navode kako su spol, dob, genetika i antropometrički čimbenici najbitniji i predisponirajući. Prema njima ponavljajući pokreti i vibracije najmanje su značajni u nastanku SKT-a (7). Suprotno tome, također je dokazan dvostruko veći rizik za nastanak SKT-a kod zanimanja gdje su prisutni vibracija, povećana sila rukovanja i ponavljajući pokreti (8,9).

Određene grane stomatologije također predstavljaju povećan rizik za razvoj SKT-a. Endodoncija zahtijeva korištenje ručnih endodontskih instrumenata koji iziskuju dugotrajne i ponavljajuće pokrete. Parodontologija, nadalje, povećava rizik od SKT-a zbog uporabe ultrazvučnih i ostalih vibrirajućih instrumenata u dužim vremenskim razdobljima. Kod protetike se šaka također nalazi u dugotrajnoj fleksiji za vrijeme prepariranja zuba. Iako se i u oralnoj kirurgiji koriste rotirajući instrumenti, glavina negativnog utjecaja na karpalni tunel događa se tijekom vađenja zubi gdje se koriste trzajući i ponavljajući pokreti u dužem vremenskom razdoblju (10). Rizičnim čimbenikom u stomatološkoj profesiji također se smatra i hladniji radni okoliš koji smanjuje fleksibilnost šake ali i ostalih anatomskih struktura. Preuske rukavice, nakit ili remen sata također mogu vršiti pritisak na područje karpalnog tunela (11).

4. KLINIČKA SLIKA

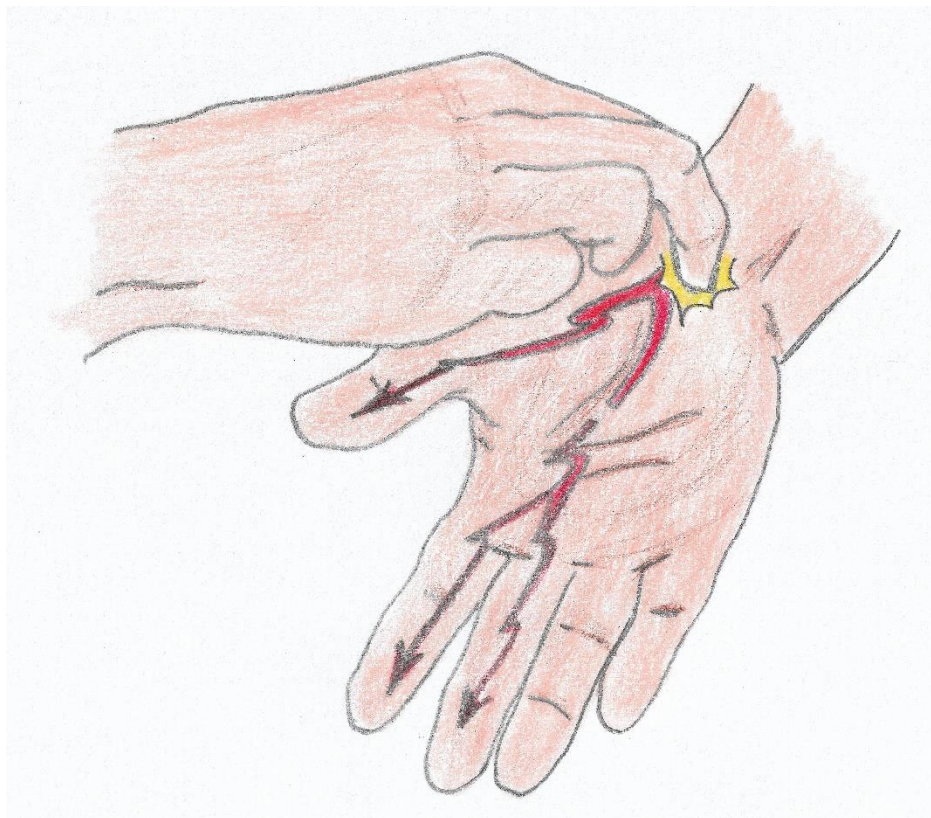
Simptomi SKT-a ovise o trajanju i jačini pritiska na medijalni živac. Najraniji, ujedno i najkonstantniji simptom koji se pojavljuje promijenjena je senzibilnost područja inervacije medijalnog živca što obuhvaća palmarnu stranu palca, kažiprst, srednji prst i radijalnu stranu prstenjaka. Početna hipoestezijska inervacijskog područja medijalnog živca u kasnijim stadijima može preći i u potpunu anesteziju. Osim smanjenog osjeta dodira mogu se javiti i bol, osjećaj pečenja, trnjenja, probadanja ili mravinjanja koji se mogu širiti i iz proksimalnijih dijelova nadlaktice ili ramena. Simptomi mogu biti isprovocirani dugotrajnim i ponavljajućim kretnjama (npr. držanje zračne turbine ili kliješta). Također su često prisutne i noćne egzacerbacije boli koje mogu remetiti san bolesnika (12). Do olakšanja simptoma obično dolazi ukoliko pacijent trese šakom. Ukoliko kompresija medijalnog živca kod bolesnika perzistira duže vrijeme, posljedično se mogu pojaviti motoričke smetnje i hipotrofija tenarnih mišića. Pacijent se tada žali na gubitak snage u šakama, nesigurnost pokreta i hvatanja palcem i nasuprotnim prstima. U najkasnijim stadijima SKT-a dolazi i do gubitka osjeta za toplinu. Sve te komplikacije negativno utječu na svakodnevni ali i profesionalni život bolesnika (13).

5. DIJAGNOSTIKA

Kao i kod ostalih bolesti rana dijagnoza SKT-a omogućava odgovarajuću intervenciju i preveniranje mogućih daljnjih posljedica. Dijagnoza se postavlja na temelju anamneze, kliničkog pregleda i elektrodijagnostičkih ispitivanja. Anamnestička pitanja trebala bi pokriti pacijentovu povijest bolesti, obiteljske bolesti, sadašnje tegobe i zanimanje kojim se bavi. Temelj su dijagnoze tri dijagnostička znaka: poremećaj senzibilnosti, moliteta i atrofija mišića šake. Ultrazvuk, rentgen i magnetska rezonanca kao dopunske metode mogu pridonijeti potvrđivanju dijagnoze. U podlozi SKT-a može biti prijašnja ozljeda ili neko drugo stanje pa zbog toga treba obratiti pozornost na čitavo područje toka medijalnog živca. Isto tako bitno je diferencijalno dijagnostički isključiti stanja poput artritisa, cervikalnu radikulopatiju, kompresiju medijalnog živca u laktu, Raynaudov sindrom i sl. (1). Nakon anamneze provode se dijagnostički postupci poput provokacijskih (Tinelov, Phalenov, Bilićev i Tourniquet test, kompresijski test karpusa po Durkanu), vizualno-analoga skala boli (VAS), test snage hvata, mjerenje opsega pokreta (goniometrija) i cirkularnosti zgloba te najbitnija elektroneurofiziološka dijagnostika.

5.1. Tinelov test

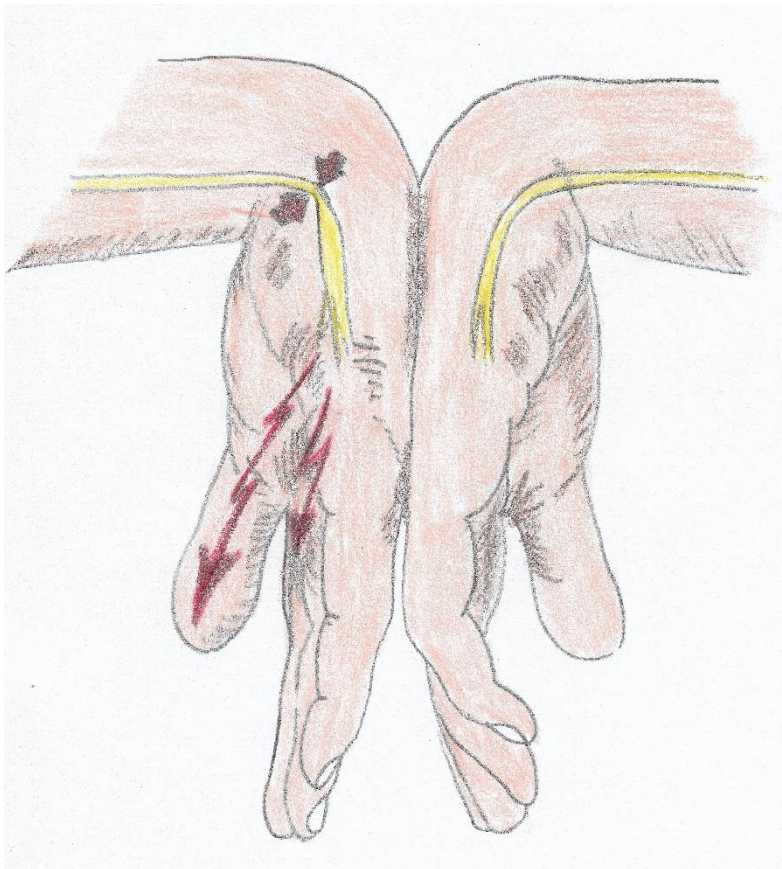
Tinelov test izvodi se perkusijom palmarne strane ručnog zgloba u području prolaska medijalnog živca (Slika 3.). Ukoliko se pojave trnci ili mravinjanje, test je pozitivan i može se posumnjati na kompresiju medijalnog živca. Tinelov znak nije dovoljno osjetljiv kako bi se definitivno postavila dijagnoza (2).



Slika 3. Tinelov test

5.2. Phalenov test

Postavljanjem ručnog zgloba u maksimalnu palmarnu fleksiju tijekom jedne minute pacijent može osjećati bol, trnce u području inervacije medijalnog živca te je tada Phalenov test pozitivan (Slika 4.). Navedeni je test najpoznatiji u postavljanju dijagnoze SKT-a (3).



Slika 4. Phalenov test

5.3. Bilićev test

Bilićev test kombinacija je pozicioniranja šake u palmarnu fleksiju od 45 stupnjeva i istovremenog pritiska na medijalni živac u području distalne brazde tijekom 30 sekundi. Javljanjem boli ili parestezijom test se smatra pozitivnim (4).

5.4. Tourniquet test

Manšeta tlakomjera napuhuje se do vrijednosti iznad sistoličkog tlaka te se mjeri proteklo vrijeme do pojave parestezija ili boli na šaci. Test je pozitivan ako se simptomi pojave unutar 60 sekundi (4).

5.5. Kompresijski test po Durkanu

Kompresijski test po Durkanu inačica je Tinelovog testa kod kojeg se umjerenom silom pritišće medijalni živac prstom druge ruke. Test se smatra pozitivnim ako je došlo do parestezija ili bolova (5).

5.6. Elektromioneurografija

Zlatni je standard kod dijagnostike SKT-a elektromioneurografija – metoda kod koje se ispituje brzina provodljivosti impulsa kroz određeni segment živca te vrijeme odgovora mišića tenara na podražaj. Iako je bolna kod primjene igličnih elektroda, prednosti su joj jednostavnost i niska cijena te ju je potrebno provesti kod sumnje na SKT. Bolnost se može izbjeći primjenom kontaktnih elektroda. Osjetljivost je testa od 61 do 90 % slučajeva. Negativan nalaz navedenog testa sa simptomatologijom SKT-a i pozitivnim provokacijskim testovima ne isključuju dijagnozu (4).

5.7. Ultrazvuk

Ultrazvuk karpalnog tunela, osim što nam može pomoći u dijagnosticiranju SKT-a, pruža i pogled unutar karpalnog tunela tijekom različitih pokreta i položaja šake što ostale metode ne mogu pružiti. Najosjetljivije i najspecifičnije pokazalo se mjerenje oticanja medijalnog živca što je značajno veće kod pacijenata sa SKT-om nego kod zdravih ispitanika (6) . Nažalost, navedena dijagnostička metoda iako jeftina i brza relativno je zapostavljena.

5.9. Magnetska rezonanca

Magnetna rezonanca kod rutinske dijagnostike SKT-a nema preveliku vrijednost zbog cijene i trajanja same pretrage. Ipak, može biti korisna kod atipičnih slučajeva ili nakon obavljenog kirurškog liječenja s perzistirajućim simptomima.

SKT moguće je liječiti konzervativno ili operativno što ovisi o etiologiji, dužini trajanja i intenzitetu kompresije živca. Bitno je što prije dijagnosticirati SKT kako bi se pravovremeno moglo pristupiti što pošteđnijim metodama terapije. Cilj je terapije smanjenje simptoma i poboljšanje funkcije šake kako bi pacijent mogao ponovno funkcionirati kako u profesionalnom tako i u privatnom životu.

6.1. Konzervativne metode liječenja

Kod rano dijagnosticiranog SKT-a preporučuju se konzervativne metode liječenja prije samog operativnog zahvata koji je indiciran kod uznapredovalih stadija bolesti. Ponajprije se konzervativna terapija odnosi na postupke u fizikalnoj terapiji koji se primjenjuju kod pojave parestezija u području inervacije medijalnog živca s razdobljima u danu kada pacijent nema nikakvih simptoma. Bol je također rjeđa pojava u tom stadiju.

Imobilizacijom ručnog zgloba pacijentu se pokušava smanjiti opseg pokreta šake što dovodi do smanjenja pritiska na medijalni živac. Zglob se dovodi u neutralan položaj kod kojega je tlak u karpalnom tunelu najmanji. Ova je metoda prvi izbor zbog jednostavnosti, niske cijene i podnošljivosti od strane pacijenta. Postavljanje ortoze može pomoći pacijentu s noćnim simptomima zbog ograničenja fleksije i ekstenzije ručnog zgloba tijekom spavanja (14,15).

SKT možemo liječiti i provođenjem terapijskih vježbi s ciljem jačanja atrofiranih mišića, povećanja ili održavanja opsega kretnji i istezanja mišića i tetiva. Ova metoda osim što je dobra za sprječavanje pogoršanja simptoma, može koristiti i kao preventivna metoda. Vježbama istezanja pokušavamo dovesti mišić do najveće istegnutosti te ih je potrebno provoditi tijekom zagrijavanja kako bismo smanjili mogućnost ozljeđivanja. Taj tip vježbi poboljšava fleksibilnost i popustljivost zgloba te osigurava odgovarajući opseg kretnji koji je potreban za rad. Vježbe opsega pokreta vježbe su bez opterećenja. Vježbama se pokušava smanjiti bol, poboljšati kontrolu pokreta i cirkulaciju šake. Primjeri su takve vježbe stiskanje i otvaranje šake, skupljanje vrhova prstiju i otvaranje šake i pojedinačno doticanje svake falange palcem. Mišiće šake možemo ojačati i spriječiti njihovu atrofiju izvođenjem vježba jačanja. Mogu se provoditi

izometričke i izotoničke vježbe, ali pod uvjetom da pravilno budu izvedene kako ne bi došlo do kompenzacijskih kretnji.

Laseri slabog intenziteta također su našli primjenu u rehabilitaciji SKT-a. Spominju se i pod nazivom „meki“ ili „hladni“ laseri jer ne uzrokuju traumu tkiva, a mikrotermalnim učinkom mogu povoljno djelovati na cijeljenje i stanične funkcije. Meta-analiza koju su proveli Bekhet i sur. pokazuje da je laser u usporedbi s placeboom superiorniji samo kod poboljšanja snage stiska šake, dok kod smanjenja boli, poboljšanja funkcije i rezultata elektrodijagnostike nema značajne razlike (16).

Terapija ultrazvukom metoda je toplinske i mehaničke terapije. Tom se metodom postiže zagrijavanje tkiva, poboljšanje cirkulacije i živčane funkcije. Snaga ultrazvuka koji se primjenjuje kod ove metode iznosi od 0.5 do 2 W/cm² te ima dva načina rada: pulsni i kontinuirani.

Smanjenje boli kod SKT-a može se postići i primjenom interferentne struje, TENS-a i krioterapijom. Kod terapije interferentnom strujom koriste se dva izvora izmjenične struje, različitih frekvencija, kod kojih se različitim preklapanjima može dobiti resultantna struje niske frekvencije (1 do 100 Hz). Terapijsko djelovanje ove metode smanjenje je boli, smanjenje otekline i upale, povećanje mišićne kontrakcije i lokalne cirkulacije (17). TENS je također metoda kontrole boli strujom koja stimulira živac. Elektrode se postavljaju na kožu i povezuju na uređaj koji isporučuje električne impulse koji se mogu podešavati prema jačini i frekvenciji. Niže frekvencije s visokim intenzitetom uzrokuju mišićne kontrakcije, dok visoke frekvencije s niskim intenzitetom uzrokuju parestezije (18).

Isto tako svoje mjesto u terapiji pronalaze i nesteroidni antireumatski lijekovi i kortikosteroidi. Kortikosteroidi se u pravilu injektiraju unutar karpalnog tunela zajedno s lokalnim anestetikom što prolazno smanjuje simptome i edem u samome kanalu. Navedena metoda ima smisla ako edem u kanalu ne traje duže od 4 do 5 mjeseci (3). S primjenom navedene terapije treba biti oprezan zbog potencijalnog oštećenja živca prilikom aplikacije i zbog potencijalne neurotoksičnosti tijekom duže primjene. Lokalni kortikosteroidi mogu se aplicirati i metodom ionoforeze. Kod te metode koristi se kontinuirana istosmjerna struja koja ionizira lijek i

omogućava bolju difuziju na ciljno mjesto. Terapija lokalnim kortikosteroidima ima smisla samo ako se želi postići olakšanje simptoma u trajanju do mjesec dana (19).

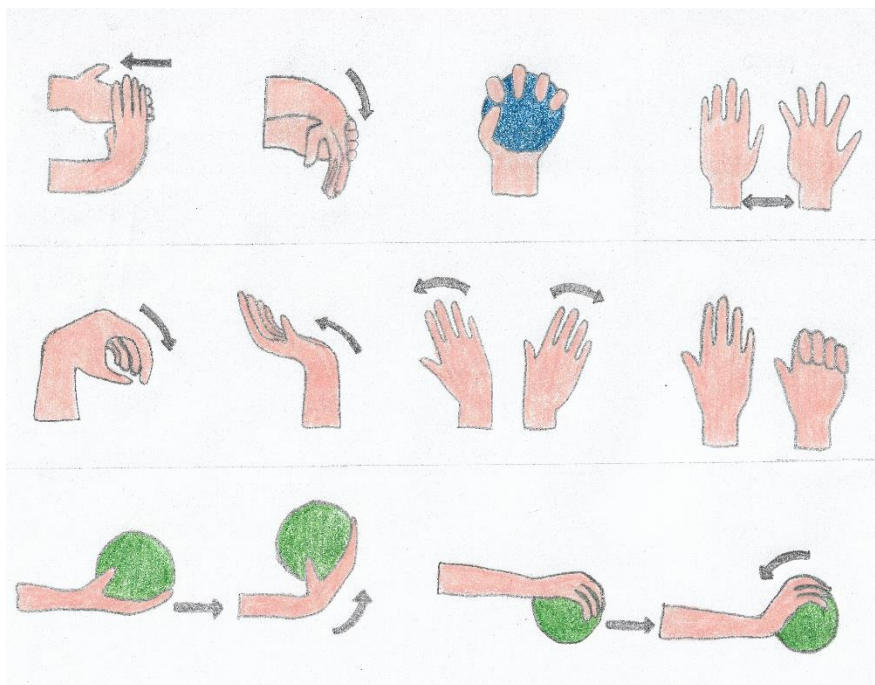
6.2. Operativno liječenje

SKT ima sklonost recidiviranju bez obzira na uspješnost konzervativnih metoda liječenja. Kada fizioterapijske metode više ne dovode do poboljšanja stanja ili ne sprječavaju pogoršanje simptoma te postoji opasnost od ireverzibilnog oštećenja medijalnog živca i neposrednih struktura, metoda je izbora kirurško oslobađanje pritiska karpalnog tunela. Pri tom zahvatu presijeca se transverzalni karpalni ligament te se sadržane anatomske strukture oslobađaju od pritiska. Dekompresija karpalnog tunela može se izvršiti na tradicionalni način „otvorenog tipa“ ili endoskopski „zatvorenog tipa“. Uspješnost je zahvata u 75 % slučajeva, a do pogoršanja stanja dolazi u 8 % slučajeva (20). Moguće su komplikacije oštećenje živca s posljedičnim parestezijama ili gubitkom motorne funkcije, oštećenje krvnih žila i nepotpuno presijecanje transverzalnog ligamenta. Kirurško liječenje u istraživanju Tomaškovića (21) smatra se superiornijom metodom liječenja nad fizioterapijskom te se nameće kao i jedina odgovarajuća terapijska opcija. Fizioterapija je indicirana kao postoperativni tretman s ciljem obnavljanja funkcije i snage mišića te održavanjem mobilnosti zgloba.

6.3. Preventiva u stomatološkoj ordinaciji

Kako bi smanjio rizik nastanka SKT-a, doktor dentalne medicine treba obratiti pozornost na nekoliko faktora tijekom svog rada. Najbitnije je osigurati pravilan položaj tijela za vrijeme rada s pacijentom, ugodnu radnu temperaturu i ergonomski oblikovane instrumente. Pacijent bi se trebao namjestiti tako da su njegova usta u ravnini s terapeutovim laktom, a podlaktica pod pravim kutom u odnosu na nadlakticu. Također bi trebalo statičke pokrete šake, pri kojima dolazi do dugotrajne fleksije ili ekstenzije, svesti na što manji vremenski period. Hladne radne prostorije trebao bi također izbjegavati zbog nepovoljnog učinka niske temperature na elastičnost tkiva (11). Premale rukavice mogu vršiti pritisak na karpalni tunel što se može izbjeći odgovarajućim

odabirom veličine. Također je preporučljivo otpuštanje remena na ručnom satu ili uklanjanje uskog nakita. Kod dizajna modernih instrumenata sve se više pazi na oblikovanje instrumenata: postaju kraći, angulirani su kako bi se omogućio što neutralniji položaj šake, građeni su od lakših materijala i ravnomjerno im se raspoređuje težina. Također se ugrađuju mehanizmi koji smanjuju povlačenje instrumenata prema stomatološkoj jedinici i različiti okretni mehanizmi koji smanjuju okretni moment na šaku. Zadebljanjima ili suženjima može se kontrolirati stupanj kontrakcije mišića šake, dok tekstura na ručnom instrumentu osigurava bolje trenje između terapeutovih prstiju i instrumenta čime se smanjuje potrebna sila hvatanja (10). Na sve te prije spomenute faktore treba obratiti pozornost prilikom kupovine instrumenta. Jednako je važno i redovito servisiranje ili oštrenje instrumenata kako bi se smanjile vibracije kod okretnih i smanjila potrebna sila kod režućih instrumenata. Preporučljivo je izvoditi vježbe zagrijavanja, istezanja i jačanja mišića šake prije, za vrijeme i nakon rada (Slika 5.).



Slika 5. Primjer vježbi

Sindrom karpalnog tunela najčešća je kompresivna neuropatija koja zahvaća gornje ekstremitete. Problem nastaje zbog pritiska anatomskih struktura karpalnog tunela na medijalni živac što rezultira ispadima osjeta, trnjenja ili u najtežim slučajevima ispadom motornih funkcija inervacijskog područja. U podlozi mogu biti genetski čimbenici, neke bolesti i stanja te određene vrste posla koje zahtijevaju opetovano i dugotrajno korištenje šake u fleksiji ili ekstenziji. Šaka predstavlja nezamjenjiv instrument u stomatologiji. Stoga bi doktor dentalne medicine trebao biti svjestan povećanog rizika za nastanak SKT-a. Prepoznavanje simptoma u ranoj fazi može spriječiti pogoršanje sindroma ako se primijene odgovarajuće fizikalnoterapijske tehnike. SKT, osim što negativno utječe na operativnu sposobnost doktora dentalne medicine na profesionalnoj razini, kvari i kvalitetu privatnog života. Doktor dentalne medicine trebao bi posumnjati na SKT ukoliko osjeti trnjenje, gubitak osjeta ili slabost mišića u području palca, kažiprsta i srednjeg prsta te što ranije potražiti pomoć. Konačna se dijagnoza postavlja na temelju kliničkih i elektrodijagnostičkih testova, dok radiološke metode služe kao dopuna dijagnostici. Blaži stadiji SKT-a mogu se tretirati provođenjem vježbi i terapijskih metoda pod nadzorom fizikalnog terapeuta čime se pokušava ojačati mišiće šake, istegnute tetive i poboljšati prokrvljenost. Kratkotrajno olakšanje simptoma može pružiti i lokalno apliciranje kortikosteroida. Ako konzervativne metode liječenja ne pokažu pozitivne rezultate, preostaje operativna terapija oslobađanja karpalnog tunela. Doktor dentalne medicine može smanjiti rizik od nastanka SKT-a ako pazi na ergonomiju rada, izbjegava niske temperature u radnoj prostoriji i redovito provodi vježbe zagrijavanja istežanja i jačanja šake.

Sindrom karpalnog tunela, osim što predstavlja najčešću kompresivnu neuropatiju, često biva zanemaren dok se ne pojave teži simptomi. Kako bi liječenje bilo što uspješnije, bitno je prepoznati sindrom što ranije i pristupiti terapijskom postupku. Kod blažih i umjerenih stadija SKT-a metode su izbora fizioterapijski postupci koji imaju ulogu smanjiti i prevenirati nastanak simptoma. Kirurška terapija u kombinaciji s fizioterapijom indicirana je kod težih slučajeva.

Zanimanja koja zahtijevaju učestalo korištenje šake u ponavljajućim i dugotrajnim položajima predstavljaju skupinu koja ima povećan rizik za nastanak SKT-a. Budući da je stomatologija jedno od tih zanimanja, trebalo bi doktora dentalne medicine upoznati s tim sindromom i načinima na koji se on može prevenirati.

1. Presazzi, A., Bortolotto, C., Zacchino, M., Madonia, L., Draghi, F. Carpal tunnel: Normal anatomy, anatomical variants and ultrasound technique. *J Ultrasound*. 2011;14(1):40–6.
2. Krmpotić-Nemanić, J., Marušić, A. *Anatomija čovjeka*. Zagreb: Medicinska naklada; 2007.
3. Crnković, T., Bilić, R., Kolundžić, R. Sindrom karpalnog tunela – suvremena dijagnostika i liječenje. *Medica Jadertina*. 2014;38(3–4):77–84.
4. Aroori, S., Spence, RAJ. Carpal tunnel syndrome. *Ulster Med J*. 2008;77(1):6–17.
5. Martić, V., Perić, P. Neurophysiological and clinical aspect of patients with carpal tunnel syndrome. *Acta Chir Iugosl*. 2004;51(4):87–91.
6. Szabo, R. M., Chidgey, L. K. Stress carpal tunnel pressures in patients with carpal tunnel syndrome and normal patients. *J Hand Surg Am*. 1989;14(4):624–7.
7. Chammas, M., Boretto, J., Burmann, L. M., Ramos, R. M., dos Santos Neto, F. C., Silva, J. B. Carpal tunnel syndrome – Part I (anatomy, physiology, etiology and diagnosis). *Rev Bras Ortop English Ed*. 2014;49(5):429–36.
8. van Rijn, R. M., Huisstede, B. M., Koes, B. W., Burdorf, A. Associations between work-related factors and the carpal tunnel syndrome—a systematic review. *Scand J Work Environ Health*. 2009;35(1):19–36.
9. Barcenilla, A., March, L. M., Chen, J. S., Sambrook, P., N. Carpal tunnel syndrome and its relationship to occupation: a meta-analysis. *Rheumatology*. 2012;51(2):250–61.
10. Abichandani, S., Shaikh, S., Nadiger, R. Carpal tunnel syndrome - an occupational hazard facing dentistry. *Int Dent J*. 2013;63(5):230-6.
11. Vodanović, M., Grgurev, I. Profesionalne bolesti stomatologa: Sindrom karpalnog kanala. *Hrvat Stomatol Vjesn*. 2007;14(1):46-8.
12. Phalen, G. S. The carpal-tunnel syndrome. Clinical evaluation of 598 hands. *Clin Orthop Relat Res*. 1972;83:29-40.

13. Wipperman J., Goerl, K., Christi, V., Medicine F. Diagnosis and Management of Carpal Tunnel Syndrome, 2016;94(12):993-9.
14. Wang, L. Guiding Treatment for Carpal Tunnel Syndrome. *Phys Med Rehabil Clin N Am.* 2018;29(4):751–60.
15. Burke, F. D., Ellis, J., McKenna, H., Bradley, M. J. Primary care management of carpal tunnel syndrome. *Postgrad Med J.* 2003;79(934):433–7.
16. Bekhet, A. H., Ragab, B., Abushouk, A. I., Elgebaly, A., Ali, O. I. Efficacy of low-level laser therapy in carpal tunnel syndrome management: a systematic review and meta-analysis. *Lasers Med Sci.* 2017;32(6):1439–48.
17. Jajić, I. *Fizikalna medicina i opća rehabilitacija.* Medicinska naklada; 2000.
18. Teoli, D., An, J. *Transcutaneous Electrical Nerve Stimulation (TENS).* StatPearls. StatPearls Publishing; 2020.
19. Gerritsen, A. A. M., de Krom, M. C. T. F. M., Struijs, M. A. , Scholten, R. J. P.M. , de Vet, H. C. W., Bouter, L. M. Conservative treatment options for carpal tunnel syndrome: a systematic review of randomised controlled trials. *J Neurol.* 2002;249(3):272-80.
20. Bland, JD. Treatment of carpal tunnel syndrome. *Muscle & Nerve.* 2007;36(2):167–71.
21. Tomašković, V. Analiza i usporedba distalne motorne latencije n. medianusa kod pacijenata sa sindromom karpalnog tunela te izbor terapijskih intervencija. *Physiother Croat.* 2016;16(1):57–64.

Nikola Matijević rođen je 10. svibnja 1994. godine u Osijeku gdje je završio osnovnu školu „Franjo Krežma“ i Isusovačku klasičnu gimnaziju s pravom javnosti u Osijeku. Godine 2013. upisao je Stomatološki fakultet Sveučilišta u Zagrebu. Posljednje tri godine studija asistirao je u nekoliko ordinacija i aktivno i pasivno sudjelovao na domaćim i inozemnim kongresima.