Morfologija korijenskih kanala i njen utjecaj na endodontsko liječenje

Lebo, Helena

Master's thesis / Diplomski rad

2020

Degree Grantor / Ustanova koja je dodijelila akademski / stručni stupanj: **University of Zagreb, School of Dental Medicine / Sveučilište u Zagrebu, Stomatološki fakultet**

Permanent link / Trajna poveznica: https://urn.nsk.hr/urn:nbn:hr:127:137009

Rights / Prava: Attribution-NonCommercial 4.0 International/Imenovanje-Nekomercijalno 4.0 međunarodna

Download date / Datum preuzimanja: **2024-11-30**

Repository / Repozitorij:

University of Zagreb School of Dental Medicine Repository

Sveučilište u Zagrebu

Stomatološki fakultet

Helena Lebo

MORFOLOGIJA KORIJENSKIH KANALA I NJEN UTJECAJ NA ENDODONTSKO LIJEČENJE

DIPLOMSKI RAD

Zagreb, 2020.

Rad je ostvaren na Zavodu za dentalnu antropologiju Stomatološkog fakulteta Sveučilišta u Zagrebu
Mentor rada: doc.dr.sc. Ivana Savić Pavičin, Zavod za dentalnu antropologiju, Stomatološki fakultet Sveučilišta u Zagrebu
Lektor hrvatskog jezika: Ljiljana Đerek, prof. hrvatskog jezika i književnosti
Lektor engleskog jezika: Ivana Zvrko, mag. educ. philol. angl. et mag. educ. philol. germ.

Sastav Povjerenstva za obranu diplomskog rada:

1. _____

2. _____

3. _____

Datum obrane rada: _____

Rad sadrži: 42 stranice
6 slika
1 CD

Rad je vlastito autorsko djelo, koje je u potpunosti samostalno napisano uz naznaku izvora drugih autora i dokumenata korištenih u radu. Osim ako nije drukčije navedeno, sve ilustracije (tablice, slike i dr.) u radu su izvorni doprinos autora diplomskog rada. Autor je odgovoran za pribavljanje dopuštenja za korištenje ilustracija koje nisu njegov izvorni doprinos, kao i za sve eventualne posljedice koje mogu nastati zbog nedopuštenog preuzimanja ilustracija odnosno propusta u navođenju njihovog podrijetla.

Zahvala

Zahvaljujem svojoj mentorici doc.dr.sc. Ivani Savić Pavičin na ljubaznosti, pomoći i savjetima tijekom pisanja diplomskog rada.

Zahvaljujem svojoj obitelji i prijateljima na podršci za vrijeme studiranja.

MORFOLOGIJA KORIJENSKIH KANALA I NJEN UTJECAJ NA ENDODONTSKO LIJEČENJE

Sažetak

Endodontski prostor čini središnji dio zuba, a sastoji se od pulpne komore i jednog ili više korijenskih kanala. Morfologija korijenskih kanala često je iznimno složena i kao takva predstavlja veliki izazov u endodontskom liječenju. Vertucci je opisao osam tipova mogućih morfoloških varijacija korijenskih kanala koji daju osnovne informacije o njihovom broju te mogućem spajanju ili račvanju na svom putu od dna pulpne komore do vrha korijena. Ipak, suvremenim tehnikama istraživanja morfologije kanalnog sustava utvđeno je da je njegova konfiguracija puno kompleksnija. Preduvjet je svakog endodontskog liječenja temeljito poznavanje unutarnje anatomije pojedinog zuba, a u to spadaju položaj pulpne komore, broj i položaj korijenskih kanala, oblik njihovog poprečnog presjeka i smjer, ali i moguće varijacije koje se u pojedinom zubu mogu naći. Nepronalaženje prisutnog kanala često je uzrok lošeg ishoda terapije. Neprepoznavanje zahtjevne anatomije može biti uzrok brojnim proceduralnim greškama za vrijeme endodontskih postupaka. Uspjeh endodontskog liječenja ovisi o učinkovitoj kemomehaničkoj obradi i oblikovanju kanala, kao i o potpunom trodimenzionalnom punjenju kojim se taj prostor brtvi. Tim se postupcima eliminiraju mikroorganizmi kao glavni uzročnici bolesti pulpe i periapeksa i sprječava se reinfekcija kanala. Mikroorganizmi, osim glavnog korijenskog kanala, nastanjuju i teže dostupna područja kao što su istmusi, ramifikacije, dentinski tubulusi i recesusi, što značajno otežava učinkovitu obradu kanala. Pridržavanjem učinkovitih protokola za čišćenje tih područja, broj mikroorganizama se smanjuje ispod kritične razine, a adekvatnim punjenjem do apikalnog stopa i dobrim koronarnim brtvljenjem sprječava se dotok hranjivih tvari i njihovo posljedično preživljenje i umnažanje.

Ključne riječi: endodontski prostor; morfologija korijenskih kanala; endodontsko liječenje

ROOT CANAL MORPHOLOGY AND ITS IMPACT ON ENDODONTIC TREATMENT

Summary

The endodontic space forms the central part of the tooth and consists of a pulp chamber and one or more root canals. Root canal morphology is often extremely complicated and such as presents a major challenge in endodontic treatment. Vertucci described eight types of possible morphological variations of root canals that provide basic information about their number and possible merging or branching on their way from the bottom of the pulp chamber to the root apex. Nevertheless, according to recent researches of root canal system it has been established that its configration is much more complex. A prerequisite for any endodontic treatment is a thorough knowledge of the internal anatomy of each tooth, including the position of the pulp chamber, the number and the position of root canals, their cross-sectional shape and direction, but also possible variations that can be found in each tooth. Missed root canal is often the cause of a poor therapy outcome. Not recognizing a demanding anatomy can be the cause of many procedural errors during endodontic procedures. The success of endodontic treatment depends on efficient chemomechanical treatment and canal shaping, as well as on the complete three-dimensional filling by which this space is sealed. These procedures eliminate microorganisms as the main causes of pulp and periapical disease and prevent canal reinfection. Microorganisms inhabit not only the main root canal, but also hard-to-reach areas such as isthmuses, ramifications, dentinal tubules and recessions, which significantly complicates the efficient treatment of the canal. By adhering to effective protocols for cleaning these areas, the number of microorganisms is reduced below the critical level, whereas adequate filling to the apical stop and good coronary sealing prevents the influx of nutrients and their consequent survival and multiplication.

Keywords: endodontic space; root canal morphology; endodontic treatment

SADRŽAJ

1.UVOD 1

2. ENDODONTSKI PROSTOR 3

2.1. Dijelovi endodontskog prostora 4

2.1.1. Pulpna komora 4

2.1.2. Korijenski kanali 5

2.1.3. Apikalno područje 6

2.2. Klasifikacija morfoloških varijacija korijenskih kanala 7

2.3. Fiziološki i patološki uvjetovane promjene endodontskog prostora 8

3. MORFOLOGIJA ENDODONTSKOG PROSTORA POJEDINIH VRSTA ZUBA 10

4. PROCEDURALNE GREŠKE ENDODONTSKOG LIJEČENJA 20

4.1. Blokiranje kanala 21

4.2. Ireverzibilne greške 21

5. NEUOBIČAJENA ANATOMIJA KORIJENA I KORIJENSKOG KANALA 23

5.1. C-oblik kanala 24

5.2. Dens invaginatus 24

5.3. Radix entomolaris 25

6. RASPRAVA 27

7. ZAKLJUČAK 33

8. LITERATURA 35

9. ŽIVOTOPIS 41

Popis skraćenica

CBCT - *Cone Beam* računalna tomografija (engl. *Cone Beam Computer Tomography*)

G - *Gauge*, mjera za debljinu (promjer) igle

MB1 - primarni meziobukalni kanal

MB2 - sekundarni meziobukalni kanal

µCT - mikrokompjutorizirana tomografija (engl. *X-ray Micro-Computed Tomography*)

1.UVOD

Uz pravilno postavljenu dijagnozu, osnovni je preduvjet za početak endodontskog liječenja dobro poznavanje morfologije endodontskog prostora zuba. Endodontski prostor dijeli se na koronarni dio kojeg čini pulpna komora i radikularni dio kojeg čine jedan ili više korijenskih kanala (1). Iako se naizgled ta podjela čini jednostavna, endodontski prostor, a posebice njegov radikularni dio može imati kompleksnu morfologiju koja ima izravan utjecaj na postupke i konačni ishod endodontskog liječenja.

Trepanacija, tj. izrada pristupnog kaviteta prvi je korak endodontskog zahvata (2). Uklanjanjem tvrdog zubnog tkiva i koronarne pulpe pristupa se korijenskim kanalima. Instrumentacijom se uz oblikovanje kanala postiže i značajno smanjenje broja postojećih mikroorganizama i njihovih produkata. Dosezanje pune radne duljine kanala instrumentima, ima značajan utjecaj na uspjeh terapije (3). Kako mehaničkom instrumentacijom zaostaje između 36% i 57% neobrađene površine kanala, neizostavna je primjena različitih kemijskih sredstava u postupku ispiranja (4). Kemomehanička obrada kanala otežana je u anatomski zahtjevnim područjima (istmusi, ramifikacije, recesusi ovalnih kanala, zakrivljeni kanali) te uslijed zaostajanja bakterija inficiranog kanala može utjecati na ishod endodontskog liječenja (5). Punjenjem kanala postiže se trodimenzionalno brtvljenje endodontskog prostora koje uz dobru postendodontsku opskrbu sprječava reinfekciju kanala (2).

Teorijsko i kliničko poznavanje anatomije preoperativno se nadopunjava radiološkom dijagnostikom. Periapikalne snimke najčešća su radiološka metoda koja zbog moguće superpozicije kanala, zahtijeva minimalno dvije snimke iz raličitih kutova kako bi se otkrio stvarni broj kanala. Cone-beam kompjutorizirana tomografija (CBCT) trodimenzionalna je tehnika snimanja kod koje, za razliku od prethodne tehnike, nema distorzije snimke i superpozicije struktura. Obje tehnike, kao pomoćne metode utvrđivanja morfologije kanala indicirane su prije početka izrade pristupnog kaviteta. Istraživanja su pokazala veliku točnost u dijagnostici broja kanala korištenjem CBCT-a ili minimalno dvije periapikalne snimke, ali je razlikovanje oblika kanala ograničeno. Mikrokompjutorizirana tomografija (µCT) predstavlja zlatni standard u trodimenzionalnom prikazu morfologije kanala u endodontskim istraživanjima (6).

Svrha je ovog preglednog rada prikazati najčešće oblike korijenskih kanala unutar pojednih zuba, kao i varijacije koje se ponekad susreću, te način na koji složena morfologija endodontskog prostora utječe na endodontsko liječenje.

2. ENDODONTSKI PROSTOR

2.1. Dijelovi endodontskog prostora

Endodontski prostor smješten je u središnjem dijelu zuba, a svojim oblikom odogovara umanjenoj verziji njegove vanjske morfologije ukoliko je zub intaktan (1). Ispunjen je pulpom, odnosno rahlim vezivnim tkivom koje je bogato krvnim i limfnim žilama, živcima te obrambenim, visokodiferenciranim i nediferenciranim mezenhimalnim stanicama (2). U daljnjem tekstu bit će detljnije opisani glavni dijelovi endodontskog prostora, pulpna komora koja čini koronarni dio, korijenski kanali koji čine njegov radikularni dio te apeks korijena koji predstavlja možda i najsloženije i tehnički, za obradu, najzahtjevnije područje korijenskog kanala (1).

2.1.1. Pulpna komora

Pulpna komora smještena je u unutrašnjosti krune zuba. Kod prednjih zubi ljevkasto se sužava i u kontinuitetu prelazi u korijenski kanal, dok je kod stražnjih zubi četvrtastog oblika i sastoji se od krova, dna te četiriju aksijalnih stijenki, a svojim dnom jasno odjeljuje koronarni od radikularnog dijela (2,7). Krasner i Rankow uočili su određene anatomske karakteristike pulpne komore i na temelju toga predložili zakone koji olakšavaju kliničaru snalaženje u prostoru unutarnje anatomije zuba, uključujući određivanje pozicije pulpne komore te broja i ulaza pojedinih korijenskih kanala. To su sljedeći zakoni:

- Zakon centralnosti - dno pulpne komore smješteno je u sredini zuba u razini caklinsko-cementnog spojišta
- Zakon koncentričnosti - konture vanjske anatomije zuba na razini CCS-a odgovaraju obliku pulpne komore
- Zakon CCS-a - CCS je pouzdani orijentir za određivanje položaja pulpne komore. Na toj razini, zidovi pulpne komore jednako su udaljeni cijelom cirkumferencijom od vanjske površine zuba
- Zakon simetrije 1 - ulazi u korijenske kanale jednako su udaljeni od meziodistalno povučene linije koja prolazi sredinom dna pulpne komore
- Zakon simetrije 2 - ulazi u korijenske kanale leže na liniji okomitoj na meziodistalnu liniju koja prolazi središtem pulpne komore. Posljednja dva zakona ne vrijede za gornje molare

- Zakon promjene boje - dno pulpne komore uvijek je tamnije od zidova pulpne komore
- Zakon položaja ulaza u korijenske kanale 1 - ulazi u korijenske kanale smješteni su uvijek na spojištu zidova i dna pulpne komore
- Zakon položaja ulaza u korijenske kanale 2- ulazi su smješteni u kutevima spoja dna i zida komore
- Zakon ulaza u korijenske kanale 3 - ulazi u korijenske kanale smješteni su na krajevima razvojnih fuzijskih linija korijena (8).

Detaljan pregled dna pulpne komore i međusobnog odnosa ulaza u kanale može nam dati smjernice o broju i konfiguraciji postojećih kanala. Na prisutnost samo jednog kanala upućuje njegov središnji položaj u korijenu. Ako je pronađen samo jedan ulaz u kanal koji nije centralno smješten, tada je potrebno tražiti i drugi kanal na suprotnoj strani. Najčešći su neotkriveni kanali: sekundarni meziobukalni kanal gornjih molara, lingvalni kanali mandibularnih inciziva i premolara te srednji mezijalni i distolingvalni kanali mandibularnih molara. Što su dva ulaza u kanale međusobno bliže smještena, veća je mogućnost da se na nekom dijelu korijena spajaju (9). Veća udaljenost između ulaza u kanale povećava mogućnost njihovog razdvojenog toka cijelom dužinom korijena, a primijećeno je da je stupanj zakrivljenosti kanala u tom slučaju manji (10).

2.1.2. Korijenski kanali

Korijenski kanal dio je endodontskog prostora koji započinje na dnu pulpne komore, a završava apikalnim otvorom. Razlikuju se glavni korijenski kanal i njegove lateralne komponente: istmusi i akcesorni kanali - furkacijski, lateralni ili sekundarni (7). Na poprečnom presjeku oblik korijenskog kanala različit je na pojedinim razinama, u apikalnoj trećini oni su više je okruglog do blago ovalnog oblika u usporedbi sa srednjom i koronarnom trećinom gdje je uglavnom izdužen u bukolingvalnom smjeru (11).

Istmus predstavlja poprečnu, usku komunikaciju između dva kanala koja može sadržavati vitalno ili nekrotično pulpno tkivo te ostatke materijala za punjenje. Različiti su oblici isthmusa, a njihova pojavnost ovisi o vrsti zuba, dijelu korijenskog kanala i dobi (7,12).

Akcesorni kanali pružaju se od glavnog korijenskog kanala i komuniciraju s parodontalnim ligamentom, dok su lateralni kanali akcesorni kanali odvojeni od glavnog u koronarnoj i srednjoj trećini približno pod pravim kutom. Oni su potencijalni put širenja infekcije iz

korijenskog kanala u područje periradikularnog tkiva (7,13). Vertucii je u svojem istraživanju uočio rjeđu pojavnost grananja tih kanala u središnjoj (11.4%) i koronarnoj trećini(6.3%) u odnosu na apikalni dio kanala (73.5%) (14). Lateralni kanali nisu vidljivi radiološki, ali se na njih može posumnjati ako je prisutno lokalizirano proširenje parodontne pukotine ili lezija na lateralnom dijelu korijena. U skupinu akcesornih kanala spadaju i frukacijski kanali koji se pružaju od dna pulpne komore do parodontnog ligamenta u području furkacije višekorijenskog zuba te mogu biti uzrokom primarne endodontske lezije tog područja. Najveća im je učestalost kod prvih gornjih i donjih molara (7,15).

Gotovo svi korijenski kanali pokazuju određeni stupanj zakrivljenosti i to najviše u vestibulooralnom smjeru, posebno u apikalnoj trećini, što se ne može preoperativno utvrditi standardnom radiografijom. Stoga je potrebno iz različitih kuteva snimanja utvrditi prisutnost i stupanj zakrivljenosti (9,12). Zakrivljenost može biti postupna duž cijelog kanala, oštra zakrivljenost blizu apeksa ili postupna zakrivljenost s ravnim apikalnim završetkom. Može se naći i dvostruka zakrivljenost u obliku slova S. Takva morfologija može biti otegotna okolnost kod endodontskog liječenja i uzrok brojnih jatrogenih pogrešaka (7).

2.1.3. Apikalno područje

Korijenski se kanal od dna pulpne komore prema vrhu korijena sužava i završava apikalnim otvorom, a još se naziva i *major foramen*. Ne nalazi se uvijek na samom vrhu korijena koji se naziva anatomskim apeksom, stoga je potrebno razlikovati ta dva pojma (7)**.** U više od 60% slučajeva položaj apikalnog foramena ne odgovara anatomskom apeksu, a prosječna vrijednost njihove udaljenosti u slučajevima kad se ne poklapaju iznosi od 0.2 do 3.8mm (16,17). Mjesto najvećeg suženja apikalnog dijela korijenskog kanala naziva se apikalna konstrikcija (*minor foramen*). Od te se točke, prema vrhu korijena, korijenski kanal širi kako bi formirao apikalni foramen, a njihova međusobna udaljenost iznosi 0.5-1.5mm i mijenja se s dobi (7,12).

Mjesto na apeksu gdje završava korijenski dentin i počinje cement naziva se cementno dentinsko spojište. Na tom mjestu završava pulpno tkivo korijenskog kanala i počinje parodontno tkivo. Danas je dokazano da to mjesto u potpunosti ne odgovara apikalnoj konstrikciji kao što se nekad smatralo (12).

Kompleksnost morfologije korijenskog kanala u apikalnoj trećini korijena pripisuje se većoj učestalosti lateralnih kanala i ramifikacija u odnosu na ostale dvije trećine kanala. Grananje glavnog korijenskog kanala na nekoliko manjih ogranaka u apikalnom dijelu korijena,a da se pri tome glavni kanal više ne može razlučiti, naziva se apikalna delta (7). U gornjoj čeljusti najčešće se pojavljuje na drugim premolarima (15.1%), a u donjoj čeljusti kod distalnog korijena prvih molara (14%) (14).

2.2. Klasifikacija morfoloških varijacija korijenskih kanala

Prvu klasifikciju konfiguracija korijenskih kanala izradio je Weine 1969.g. proučavajući radiografske snimke i secirane uzorke zuba. Na temelju podjele glavnog korijenskog kanala duž njegovog toka, od dna pulpne komore do apeksa, (unutar jednog korijena) opisao je tri tipa morfoloških varijacija kojem je 1982. dodao i četvrti tip (18,19).

- Tip 1 - jedan kanal proteže od dna pulpne komore do apeksa
- Tip 2 - dva odvojena kanala napuštaju pulpnu komoru i spajaju se neposredno prije kraja kanala u jedan zajednički kanal
- Tip 3 - dva odvojena kanala idu od dna pulpne komore sve do apeksa
- Tip 4 u kojem jedan kanal ide od dna pulpne komore te se prije završetka kanala dijeli na dva kanala.

Vertucci je 1974. koristeći naprednije tehnike "*clearinga*" i bojenja pulpne komore i kanala otkrio kompleksniju morfologiju i opisao osam mogućih morfoloških varijacija (19) (Slika 1). Tip 1, 2, 4 i 5 odgovaraju tipovima 1 ,2, 3 i 4 Weinove klasifikacije. Jedini je zub kod kojeg su bile pronađene sve njegove konfiguracije, maksilarni drugi premolar (12).

- Tip 3 - jedan kanal napušta pulpnu komoru, zatim se dijeli u dva kanala koja se ponovno spajaju u jedan
- Tip 6 - dva odvojena kanala napuštaju pulpnu komoru, spajaju se u sredini korijena i ponovno se razdvajaju prije dostizanja apeksa
- Tip 7 - jedan kanal napušta komoru, dijeli se u dva koja se zatim spajaju u jedan te se ponovno dijeli na dva odvojena kanala
- Tip 8 - tri odvojena kanala napuštaju pulpnu komoru sve do apeksa.

Slika 1. Vertuccijeva klasifikacija

Ove klasifikacije su općenite, ne opisuju u kojem se konkretno korijenu višekorijenskog zuba nalazi pojedina konfiguracija i na kojem se dijelu korijena kanali odvajaju i razdvajaju, što bi trebalo biti od kliničkog značaja u preparaciji pristupnog otvora, mehaničkoj intrumentaciji i punjenju kanala (19). Iako najčešće korištene, ipak ne mogu opisati mnoge morfološke varijacije kanala pronađene u pojedinim zubima napretkom 3D tehnika snimanja (µCT i CBCT) te mikroskopa. Tako su Versiani i Ordinola - Zapata pregledom literature opisali 37 najčešćih konfiguracija kanala koje se mogu naći u pojedinom korijenu što još jednom pokazuje svu kompleksnost i nepredvidivost unutarnje anatomije (20).

2.3. Fiziološki i patološki uvjetovane promjene endodontskog prostora

Neizbježan i kontinuirani utjecaj kemijskih i fizikalnih čimbenika tijekom starenja, uzrokuje promjene u svim zubnim tkivima. U endodonciji su od posebnog značaja promjene u dentinu koje uzrokuju redukciju u volumenu pulpne komore. Istodobno s odlaganjem sekundarnog dentina na pulpo-dentinskoj granici, odlažu se i minerali u lumenu dentinskih tubulusa što ima izravan utjecaj na smanjenje endodontskog prostora. Formiranje sekundarnog dentina je fiziološki proces i on započinje završetkom razvoja korijena. Tercijarni dentin nastaje kao odgovor na patološke čimbenike kao što su karijes i erozija (21).

S godinama se povećava i odlaganje cementa u području apikalnog foramena, što vodi do smanjenja promjera foramena i sve većeg udaljavanja od anatomskog apeksa (22).

Promjene u pulpi nastaju i stvaranjem pulpnih kalcifikacija čija je povezanost sa starenjem i dalje upitna (21). Kalcifikacije u endodontskom prostoru dolaze u dva osnovna oblika, pulpni kamenci i kalcifikacijska metamorfoza. Pulpni su kamenci nepoznatog uzroka, a mogu se naći u koronarnim ili radikularnim dijelovima pulpe, ali su češći u koronarnoj pulpi. Mogu biti slobodni i u potpunosti okruženi pulpom, djelomično vezani za dentin ili uronjeni, tj. u potpunosti okruženi dentinom. Različitih su veličina, a oni veći mogu blokirati ulaz u kanale ili udaljenije dijelove kanala ovisno o njihovoj lokalizaciji (23).

Kalcifikacijska metamorfoza definira se kao odgovor pulpe na traumu karakteriziran brzom depozicijom tvrdog tkiva unutar kanala. Ona je asimptomatska, a kod nekih pacijenata može uzrokovati žućkasto obojenje krune. Radiološki se razlikuju dvije vrste: parcijalna gdje nije vidljiva pulpna komora, dok je kanal vidljiv, ali sužen i potpuna gdje su komora i kanal jedva ili nikako vidljivi. Ipak, suženi kanal je uvijek prisutan bez obzira na radiografsku interpretaciju. U pokušaju lociranja takvih kanala, njihove obrade i postizanja pune radne duljine mogu nastati jatrogene greške poput perforacija i loma instrumenta, a uslijed ekscesivnog uklanjanja dentina stijenke korijena slabe pa je povećan rizik od njegove frakture (24).

Promjene koje mogu nastati u području apeksa korijena kao posljedica patološkog stanja pulpe su resorpcije ili odlaganja tvrdog zubnog tkiva poput kalcifikacija i hipercementoze. U resorptivnim procesima sudjeluju stanice koje na mjesto infekcije bivaju privučene bakterijskim toksinima ili upalnim medijatorima i uzrokuju gubitak mineraliziranog tkiva i organskog matriksa stvarajući resorptivna područja. Histološki se resorpcija vidi kao skraćenje apikalnih struktura, resorpcija zidova foramena te gubitak apikalne konstrikcije. Klinički je značaj tih promjena u tome što otežavaju utvrđivanje točne radne duljine kao i adekvatnu kemomehaničku obradu i punjenje apikalnog područja (7).

3. MORFOLOGIJA ENDODONTSKOG PROSTORA POJEDINIH VRSTA ZUBA

Središnji gornji sjekutić zub je s jednim korijenom i jednim korijenskim kanalom u 100% slučajeva, iako su neke studije izvijestile o većem broju korijena i korijenskih kanala koje se pripisuju morfološkim anomalijama (25). Ulaz je u korijenski kanal na poprečnom presjeku ovalnog oblika, a napredujući prema apeksu on poprima okrugli izgled. Kanal je najčešće ravan, iako može zavijati labijalno i distalno. U srednjoj i apikalnoj trećini relativno je česta pojava apikalne delte i lateralnih kanala koji se obično ne mogu vidjeti preoperativnim rendgenogramom (9,26). Apikalni foramen pretežito je smješten postranično od anatomskog vrha korijena na udaljenosti od 1mm ili manje (12). Pulpna komora šira je u meziodistalnom nego u bukopalatinalnom smjeru, a ima mezijalni i distalni pulpni rog, stoga je pristupni otvor smješten iznad cinguluma,trokutastog oblika s bazom okrenutom prema incizalnom bridu, iako s godinama tom otvoru je dovoljan ovalniji oblik jer su pulpni rogovi manje izraženi (9). On ne bi smio biti smješten previše palatinalno jer bi se tako izgubila mogućnost pravocrtnog pristupa s mogućom posljedicom transportacije i stepenice na bukanoj stijenci kanala tijekom njegove instrumentacije (27).

Lateralni sjekutić zub je s jednim korijenom i jednim korijenskim kanalom u 97% slučajeva, iako se u 3% slučajeva mogu naći i dva korijenska kanala (14). Zabilježena je i pojava dvokorijenskog lateralnog sjekutića kao posljedica fuzije ili geminacije, a povezuje se i sa razvojnom brazdom korijena (26). Oblik presjeka ulaza u korijenski kanal jajolikog je ili ovoidnog oblika, a u središnjim i apikalnim dijelovima poprima okrugli oblik (14). Može biti ravan, ali često zavija distalno i palatinalno. Neprepoznavanje takvog oblika kanala može prouzročiti stvaranje stepenice tijekom instrumentacije te prekratko punjenje kanala, stoga je preporučljivo prije ulaza u kanal saviti instrument. Pulpna komora umanjena je verzija pulpne komore središnjeg sjekutića te su zahtjevi za izradu pristupnog otvora isti. Prije korištenja inicijalnog instrumenta za ispitivanje morfologije korijenskog kanala potrebno je ukloniti lingvalno dentinsko rame (9,27) (Slika 2). Na palatinalnoj strani korijena može se naći razvojna brazda koja preko akcesornih kanala stvara komunikaciju pulpe i parodonta. Općenito, lateralni gornji sjekutić genetski je nestabilniji u odnosu na središnji sjekutić što rezultira i češćom pojavom neuobičajene anatomije korijena i korijenskog kanala (1,26).

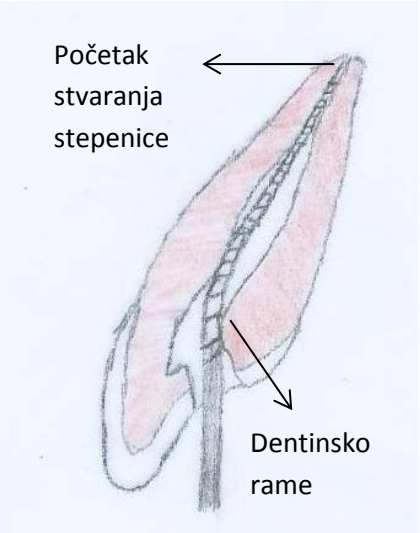

Slika 2. Dentinsko rame.

Gornji očnjak zub je s jednim korijenom, koji je ujedno i najduži u čeljusti, te s jednim korijenskim kanalom (14). Česta je pojava lateralnih kanala u srednjoj, a posebno u apikalnoj trećini (26). Za razliku od sjekutića, pulpna komora izdužena je u bukopalatinalnom smjeru i ima jedan pulpni rog. U razini CCS-a prelazi u ovalni kanal koji takav oblik zadržava sve do naglog suženja u zadnja 2-3mm apikalne trećine kanala. Kanal je obično ravan, a u svojoj apikalnoj trećini može zavijati u bilo kojem smjeru, a najčešće u distalnom. Potrebna je cirkumferentna instrumentacija prema bukalno i palatinalno takvog ovalnog oblika kako bi se osiguralo zadovoljavajuće čišćenje i oblikovanje kanala. Korištenje prevelikih instrumenata u apikalnom dijelu može dovesti do prekomjerne instrumentacije (28). Pristupni otvor na sredini palatinalne plohe ovalnog je oblika, a nakon njegova oblikovanja potrebno je ukloniti lingvalno rame kako bi se osigurao izravan, pravocrtni pristup čišćenju i oblikovanju kanala u njegovom lingvalnom području (9,29). Gornji očnjak može na mezijalnoj i distalnoj površini korijena imati razvojne udubine, posebno izražene u srednjoj trećini (26).

Prvi gornji pretkutnjak najčešće ima dva korijena i dva korijenska kanala, bukalni i palatinalni (57%). U slučaju jednog korijena, dva korijenska kanala su također najčešći nalaz, a oni se mogu spajati u apikalnoj trećini (12%) ili izlaze kao dva odvojena kanala (16%). U samo 10 % slučajeva pristuan je jedan korijen i jedan korijenski kanal (25). Ulazi u korijenske kanale nalaze se u projekciji vrška kvržica na dnu pulpne komore koja je bubrežastog oblika u

poprečnom presjeku (Slika 3). Kanali imaju okrugli oblik cijelom dužinom sve do apikalnog dijela kad se znatno sužavaju i mogu oštro zavijati u bilo kojem smjeru, stoga je potrebno pažljivo instrumentiranje tog dijela kanala (13,28). Osim toga, vrhovi korijena jako su fragilini, pa je čak i kad su kanali ravni, uslijed instrumentacije velikim instrumentima povećan rizik od perforacije kanala. Palatinalni je kanal neznatno veći u odnosu na bukalni. Na mezijalnoj plohi korijena može postojati konkavitet koji se treba uzeti u obzir tijekom instrumentacije kanala te sačuvati dovoljno tvrdog zubnog tkiva kako bi se izbjegla pojava perforacije (2). Rijetko su prisutna i tri korijenska kanala, dva bukalno i jedan palatinalno, koja obično odgovaraju molarizaciji premolara i pojavi tri korijena. Pulpna komora ima dva pulpna roga, bukalni i palatinalni i sužena je u meziodistalnom smjeru. Pristupni kavitet ovalnog je oblika i odgovara veličini krova pulpne komore (9).

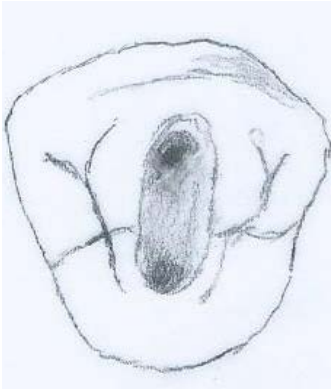

Slika 3. Pristupni kavitet prvog gornjeg pretkutnjaka.

Drugi gornji pretkutnjak obično ima jedan korijen (88%) s jednim korijenskim kanalom (53%), a moguća su i dva kanala koja se spajaju u jedan (22%) ili su odvojena (13%). Može imati i dva korijena s dva korijenska kanala (11%), a pojava tri kanala iznimno je rijetka (25,30). Njegova pulpna komora oblikom podsjeća na pulpnu komoru prvog pretkutnjaka. Kanali su na poprečnom presjeku ovalnog oblika s većim bukopalatinalnim nego meziodistalnim promjerom, a u apikalnom dijelu znatno se sužavaju te su mogući razni smjerovi zavijanja. U slučaju postojanja jednog korijena s dva korijenska kanala, njihov je smjer obično paralelan i to zahtjeva veći bukopalatinalni promjer pristupnog otvora kako bi se osigurao pravocrtan pristup kanalima (9). Pojavnost lateralnih kanala također je velika. Može se naći i jedan kanal koji se u apikalnoj trećini dijeli na dva, bukalni koji se odvaja pod većim kutem i palatinalni. Ukoliko se posumnja na takvu morfologiju, potrebno je malim,

prethodno savijenim instrumentom ispitati postojanje drugog kanala uz stijenku nasuprotnu otkrivenom kanalu kako ne bi zaostao neotkriveni kanal koji bi potencijalno kompromitirao ishod endodontskog liječenja (29).

Prvi gornji kutnjak ima tri korijena, meziobukalni, distobukalni i palatinalni, a zbog kompleksnosti sustava korijenskih kanala, predstavlja najveći izazov u endodontskom liječenju. U meziobukalnom korijenu, prema Waltonu i Torabinejadu u 60% slučajeva, a prema nekima i češće (31), mogu se naći dva kanala, primarni meziobukalni (MB1) i sekundarni (MB2) čija je konfiguracija u 80% slučajeva takva da se spajaju i na apeksu izlaze kao jedan korijenski kanal, dok u 20% izlaze kao dva odvojena korijenska kanala. U 40% slučajeva u meziobukalnom korijenu nađe se jedan korijenski kanal. Palatinalni i distobukalni korijen imaju po jedan korijenski kanal iako su moguće varijacije u njihovom broju (9,14,25). Pulpna komora romboidnog je oblika na poprečnom presjeku te je šira bukopalatinalno nego meziodistalno (13). Palatinalni kanal svojim centriranim položajem u palatinalnom korijenu ima najlakši pristup, a ujedno je i najduži i najvećeg promjera u odnosu na ostale kanale. Na ulazu u korijenski kanal presjek mu je ovalan, proširen u meziodistalnom smjeru, a često mu je smjer takav da u apikalnoj trećini zavija bukalno pa je tako radiološki njegova duljina kraća od stvarne (28). Distobukalni kanal na poprečnom je presjeku ovalan, a prema apikalno poprima okrugli izgled. Njegov ulaz smješten je palatinalnije u odnosu na meziobukalni kanal. Od dna pulpne komore usmjeren je prema distalno, a u apikalnom dijelu zavija prema mezijalno (9,13,27).

Pojedinačni meziobukalni kanal ovalnog je oblika, s većim bukopalatinalnim promjerom. Presjek višestrukih meziobukalnih kanala poprima kružni izgled, a najčešće zavija distalno. Na distalnoj strani tog korijena postoji konkavitet koji zahtjeva poseban oprez prilikom instrumentacije tog kanala kako uslijed pretjeranog uklanjanja već stanjene stijenke ne bi došlo do strip perforacije (9). Velike su varijabilnosti u položaju MB2 kanala, ali se općenito može reći da je on smješten na ili mezijalno od linije koja spaja MB1 i palatinalni kanal, 3.5mm palatinalnije i 2mm mezijalnije u odnosu na ulaz u MB1 kanal, a najjednostavniji mu je pristup iz distopalatinalnog kuta, pošto je i inicijalna zavijenost obično usmjerena mezijalno (27) (Slika 4). Njegov pronalazak i instrumentaciju otežavaju dentinsko rame koje prekriva ulaz u kanal, meziobukalni nagib ulaza te nagla zavijenost kanala u koronarnoj trećini. Nepronalaženje tog kanala vodi slabijem dugoročnom ishodu terapije (9,26). Osim toga, na

uspjeh liječenja može utjecati i anastomoza u obliku isthmusa između MB1 i MB2 koja predstavlja prepreku dostatnom instrumentiranju i čišćenju korijenskih kanala (27).

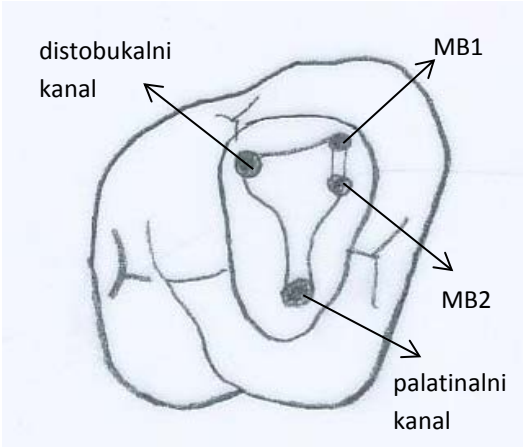

Slika 4. Pristupni otvor prvog gornjeg molara.

Drugi gornji kutnjak pokazuje sličnosti u izgledu s prvim kutnjakom, ali je obično manjih dimenzija, s manjom divergencijom korijenova kod kojih je češća pojava fuzije dva korijena (13). U 60% slučajeva, prema Waltonu i Torabinejadu ima tri korijena i tri korijenska kanala, iako se može naći i sekundarni meziobukalni kanal i to u 38% slučajeva. U 25% slučajeva ima dva korijena, dok je u 10% pronađen jedan korijen (25). Ulazi u palatinalni, meziobukalni i distobukalni kanal obično su položeni tako da čine plosnati, uski trokut te su u usporedbi s prvim kutnjakom smješteni bliže jedan drugome. Ponekad se mogu nalaziti i u jednoj liniji. Dva korijenska kanala mogu se pojaviti kod fuzioniranih korijenova, a radi se o bukalnom i palatinalnom kanalu koji su međusbono paralelni i gotovo jednake duljine i promjera. Broj korijenskih kanala definirat će konačni oblik pristupnog otvora.

Treći gornji kutnjak zub je s velikim brojem varijacija u vanjskoj i unutarnjoj morfologiji. Obično ima tri odovojena korijena, iako pojava djelomične i potpune fuzije nije isključena. Broj korijenskih kanala u odnosu na prethodna dva kutnjaka može biti reduciran (9,13). Zbog nepredvidivosti građe njegovog endodontskog sustava, kao i teško dostupnog položaja samog zuba, endodontsko liječenje je otežano.

Zbog svoje sličnosti unutarnje morfologije, mandibularni središnji i lateralni sjekutići bit će opisani zajedno. Imaju jedan korijen i jedan korijenski kanal, kod središnjeg sjekutića u 70%, a kod lateralnog u 55% slučajeva. Pojavnost dva kanala veća je kod lateralnog sjekutića (45%), iako se ni kod središnjeg ne smije isključiti kao moguća konfiguracija (30%). Ako postoje, dva kanala se obično spajaju u jedan prije dosezanja apeksa i takvu konfiguraciju vidimo u 25% slučajeva kod središnjeg te u 30% kod lateralnog, dok u preostalom broju slučajeva izlaze kao dva odvojena kanala (5%,15%) (25). Pulpna komora labiolingvalno ima veći promjer nego meziodistalno te ljevkasto prelazi u ovalni korijenski kanal koji takav oblik zadržava sve do apikalne trećine kada na poprečnom presjeku poprima okruglastiji oblik te kod lateralnog sjekutića češće zavija distalno (2). Izradu pristupnog kaviteta otežava njihova gracilna morfologija. On može imati trokutasti ili ovalni izgled ovisno o izraženosti pulpnih rogova. Važan je korak u tom postupku i uklanjanje lingvalnog ramena, koje osim što onemogućava pravocrtni pristup kanalima, može, u slučaju postojanja drugog kanala prikrivati njegov ulaz. Ukoliko se previdi, često postaje uzrokom neuspjeha endodontske terapije (1,9). Lingvalni kanal, ako postoji, može se identificirati preoperativnim rendgenogramom i promjenom kuta snimanja ili tijekom endodontske terapije, nakon što se ispreparira bukalni kanal, pritom pazeći na obilno ispiranje kako se lingvalni kanal ne bi blokirao detritusom i dentinskom piljevinom bukalnog kanala (29). Prekomjerno širenje korijenskog kanala, može, zbog tankih stijenki te mezijalnog i distalnog konkaviteta korijena, dovesti do strip perforacija i slabljenja zubne strukture (27).

Donji očnjak zub je s jednim korijenom i jednim korijenskim kanalom u 70% slučajeva. Kod jače izraženosti mezijalne i distalne brazde korijena mogu se naći i dva korijenska kanala koja se spajaju u 20% slučajeva ili izlaze kao dva odvojena kanala u 10% slučajeva, smješteni labijalno i distalno (25). Pulpna komora s jednim pulpnim rogom kao i korijenski kanal suženi su u meziodistalnom smjeru, dok je bukolingvalni promjer, posebno kanala, veći. Kanal je obično ravan, ali može zavijati distalalno i labijalno. Poprečni presjek koronarnog dijela korijena je ovalan, dok u apikalnoj regiji poprima okrugli izgled (27). Pristupni otvor ovalnog je oblika, a posebnu pažnju treba usmjeriti na uklanjajnje lingvalnog ramena i širenje pristupnog otvora u cingulum u slučaju sumnje na postojanje drugog kanala (9,13). Najčešća morfološka varijacija donjeg očnjaka je podjela korijena na labijalni i lingvalni (radix bifida), obično s manjim lingvalnim korijenom i razinom bifurkacije u apikalnoj trećini (26).

Prvi donji premolar ima jedan korijen i jedan korijenski kanal u 70% slučajeva, ali je moguća pojava i dva korijenska kanala koji su najčešće odvojeni (25%), a rjeđe se spajajaju u jedan (4%) (25). Pulpna komora ima dva pulpna roga, bukalni i lingvalni te je sužena u meziodistalno. Nastavlja se u korijenski kanala koji je ovalnog oblika i prema apeksu poprima okrugli presjek. Ukoliko su prisutna dva kanala, obično su cijelim svojim tokom okruglog presjeka (9). Ponekad se može naći i opsežna delta apikalnog područja koja znatno otežava instrumentaciju i obturaciju korijenskog kanala (28). Pristupni otvor ovalnog je oblika i smješten između dviju kvržica, a njegovo ekstendiranje u bukolingvalnom smjeru omogućava pravocrtni pristup kanalu/kanalima i pronalazak lingvalnog. Lingvalni kanal teže je pronaći jer se od glavnog kanala odvaja pod oštrim kutom na bilo kojoj razini zuba, ali i zbog lingvalnog nagiba krune koja u postupku eksploracija dna pulpne komore i korijenskog kanala, instrument usmjerava bukalno. Upravo ovim poteškoćama u endodontskom liječenju pripisuju se velika stopa neuspjeha endodontskog liječenja (9).

Morfologija drugog donjeg pretkutnjaka slična je morfologiji prvog, s manjom učestalošću morfoloških varijacija (9). U 85% slučajeva ima jedan korijen i jedan korijenski kanal, u 12% se dva korijenska kanala spajaju u jedan, a u samo 3% slučajeva postoje dva kanala koja se račvaju u srednjoj i apikalnoj trećini korijena (25). Na postojanje dodatnog kanala može se posumnjati kada se radiološki vidi nagli završetak kanala u korornarnom dijelu korijena (13). Pristupni otvor ovalnog je oblika s manjom ekstenzijom na bukalne kvržice kako zbog manjeg lingvalnog nagiba u odnosu na prvi premolar, tako i zbog veće izraženosti lingvalne kvržice koja zbog toga može biti više zahvaćena u preparaciji otvora u donosu na prvi pretkutnjak. Izraženiji je prelazak iz pulpne komore u korijenski kanal koji je više ovalan nego okrugao u poprečnom presjeku. Kanal je najčešće ravan ili zavija u distalnom,a nerijetko i u bukalnom smjeru (7,9). Pojavnost lateralnih kanala česta je kod ove grupe zubi, a najveći zabilježeni postotak iznosi 66% (29). Prilikom instrumentacije, potreban je oprez u apikalnoj trećini kako bi se izbjeglo moguće umjetno izravnavanje zakrivljenog kanala ili prekomjerno proširivanje fragilne i osjetljive apikalne trećine kanala (7).

Prvi donji kutnjak najčešće ima dva korijena i tri korijenska kanala. U mezijalnom korijenu dva kanala izlaze odvojeno na apeksu (60%) ili se u apikalnoj trećini spajaju (40%). Distalni korijen u 70% slučajeva ima jedan kanal, dok se u preostalom broju slučajeva dva kanala mogu spajati (20%) ili izlaze kao dva odvojena kanala (10%) (25). Učestalost sekundarnog distalnog kanala povezuje se s postojanjem trećeg korijena (13).

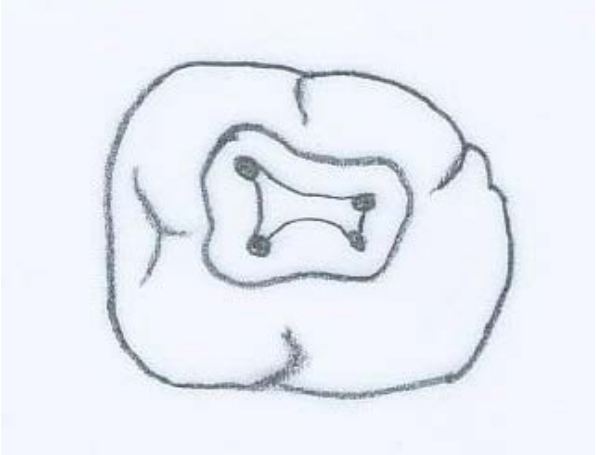

Slika 5. Pristupni otvor prvog donjeg molara s četiri kanala

Dno pulpne komore trapezoidnog je oblika, a svi ulazi u kanale smješteni su u mezijalne 2/3 krune. Pristupni otvor trapezoidnog je ili romboidnog oblika, čiji kutevi odgovaraju poziciji ulaza u kanale. On distalno treba biti proširen dovoljno da omogući pravocrtni pristup distalnom kanalu, a mezijalno ne smije zadirati u mezijalni greben te je potrebno ukloniti dentinsko rame ako prekriva ulaz u mezijalni kanal (7). Meziobukalni kanal od dna pulpne komore usmjeren je mezijalno, a zatim u srednjoj trećini korijena mijenja smjer prema distalno. Osim toga, meziobukalni kanal može imati i izraženu zavijenost u bukolingvalnom smjeru. Meziolingvalni kanal poprečnog je presjeka većeg od meziobukalnog, ima ravniji smjer, iako može u apikalnoj trećini zavijati prema mezijalno. Sve ga to čini jednostavnijim za postupke preparacije u odnosu na meziobukalni kanal (9,13). U 1% do 15% slučajeva može se naći srednji mezijalni kanal između meziobukalnog i meziolingvalnog kanala (14,32). Distalni kanal ovalnog je izgleda na poprečnom presjeku, s većim promjerom bukolingvalno. Obično je ravnog usmjerenja, osim u apikalnom dijelu gdje često zavija distalno. Ukoliko postoji distalnolingvalni kanal, on je obično manji i zakrivljeniji u odnosu na distobukalni (13,27). Tijekom endodontskog liječenja ovog zuba, treba imati na umu da distalna površina mezijalnog korijena i mezijalna površina distalnog korijena imaju

konkavitete uslijed kojih je debljina dentina na tim mjestima smanjena. Stoga uklanjanje dentina tijekom instrumentacije kanala ne smije biti prekomjerno jer bi u konačnici dovelo do strip perforacije (9).

Drugi donji kutnjak manjih je dimenzija u odnosu na prvi, ima dva korijena, mezijalni i distalni i obično tri korijenska kanala. U 75% slučajeva mezijalni korijen ima dva kanala, koji se češće spajaju u odnosu na prvi kutnjak (35%) ili mogu izlaziti kao dva odvojena kanala (40%). Jedan kanal nađe se u 25% slučajeva. Incidencija sekundarnog distalnog kanala u distalnom korijenu manja je u odnosu na prvi kutnjak i iznosi 8% (25). Pristupni kavitet sličan je kavitetu prvog molara i općenito pulpna komora nije toliko voluminozna kao kod prvog kutnjaka, a ulazi u mezijalne korijenske kanale smješteni su bliže. Na poprečnom presjeku, kanali su obično ovalnog oblika a prema apikalno poprimaju okrugli izgled. Mezijalni kanal najčešće zavija prema distalno, dok je distalni kanal obično ravnog usmjerenja (7). Za njega je karatkeristična blizina korjenova koji nerijetko postepeno zavijaju distalno, s apikalnim vrhovima blizu jedan drugomu. Također se vrhovi korijenova mogu nalaziti u blizini mandibularnog kanala, zbog čega treba biti oprezan u endododontskom liječenju kako bi se izbjegla moguća parestezija zadiranjem u prostor živca (9). Kod drugog kutnjaka postoji sklonost sraštanju korjenova, posebno u pripadnika žute rase, što se vidi kao morfološka varijaciju endodontskog prostora zvana C-oblik kanala (33).

Treći donji kutnjak, kao i gornji pokazuje znatnu varijabilnost u svojoj unutarnjoj i vanjskoj morfologiji. Obično broj korijenskih kanala odgovara broju kvržica, iako to ne mora biti uvijek pravilo. Zbog mezijalnog nagiba zuba, sam postupak izrade kaviteta i pristupa korijenskim kanalima nešto je lakši, no uvijek treba paziti na nepredvidivost i kompliciranu morfologiju endodontskog prostora (13).

4. PROCEDURALNE GREŠKE ENDODONTSKOG LIJEČENJA

4.1. Blokiranje kanala

Blokiranje kanala nastaje kao posljedica potiskivanja dentinske piljevine ili drugog kanalnog debrisa, ali i slomljenih instrumenata, ultrazvučnih nastavaka te restorativnih materijala prema apikalno, što za posljedicu ima gubitak radne duljine. Kako bi se takva pogreška izbjegla, neophodno je obilno ispiranje kanala tijekom instrumentacije, a predložene su i tehnike instrumentacije, poput crown-down tehnike, koje smanjuju nakupljanje debrisa u apikalnom području tijekom preparacije kanala. Važna je i rekapitulacija kanala manjim endodontskim instrumentom do pune radne duljine, posebice malim K-tip instrumentom koji pasivno prolazi kroz apikalnu konstrikciju bez njenog proširivanja (22,34). Blokiranje kanala je reverzibilna greška, ali ako se ne primijeti na vrijeme, može uslijed korištenja prekomjerne sile, kako bi se ponovo došlo do pune radne duljine, dovesti do većih komplikacija poput stepenice, perforacije i pucanja instrumenta (2).

4.2. Ireverzibilne greške

Apikalni zip očituje se kao kapljičasto proširenje apikalne trećine vanjskog zida zakrivljenog kanala, a posljedica je korištenja velikih instrumenata do pune radne duljine ili preinstrumentacije, kada vrh instrumenta nije vođen unutarnjom stijenkom konkaviteta kanala, već on sam stvara svoj put ravnajući kanal (22). Time nastaje ireverzibilna destrukcija apikalne konstrikcije i završni dio kanala postaje širi nego što bi trebao biti. Otežano je stvaranje apikalnog stopa s mogućom ekstruzijom materijala za punjenje preko apeksa (35).

Strip-perforacija nastaje uslijed ekscesivne instrumentacije ili nepravilnog korištenja Gates-Glidden svrdla, a očituje se prekomjernom preparacijom i stanjenjem unutarnjeg zida zakrivljenog kanala. Karakteristična je za distalnu stijenku mezijalnog korijena prvog donjeg kutnjaka (2,36). Uvedena je tzv. *anticurvature* tehnika kod koje se intrumentacija usmjerava prema debljoj, sigrunijoj zoni korijena, što je u ovom slučaju mezijalna stijenka mezijalnog korijena, kako bi se udaljila od opasne, tanke zone sklone strip-perforaciji (Slika 6) (37).

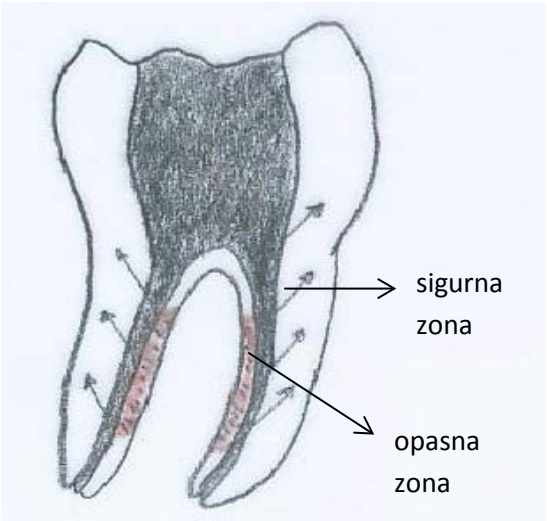

Slika 6. *Anticurvature* tehnika.

Stepenica može nastati uslijed prevelike apikalne sile, kontinuirane instrumentacije kada na određenoj razini postoji neka vrsta prepreke, nepravilnih pokreta ili lošeg pristupnog otvora kada instrument u kanalu počinje stvarati svoj put, najčešće na vanjskoj stijenci zavoja kanala. Preparacija kanala od tog područja prema apikalno je otežana ili čak nemoguća. Očituje se iznenadnim gubitkom radne duljine i osjećajem udaranja instrumenta u stepenicu (34). Uklanjanje stepenice ovisi o njenoj veličini, a ako se ne primijeti na vrijeme, daljnji pokušaji preparacije dovest će do većih jatrogenih grešaka.

Transportacija je devijacija kanala u odnosu na njegov originalni tijek. Uklanjanjem dentinskog zida na vanjskoj krivulji kanala, instrument si stvara novi put. Često nastaje prilikom korištenja rotirajućih instrumenata s agresivnim vrškom te velikih, rigidnih instrumenata koji se nastoje izravnati prolazeći kroz zavijeni kanal kada dolazi do stvaranja "lakta" koji daljnjim napredovanjem instrumenta prelazi u perforaciju na apeksu koja ne odgovara prirodnom foramenu (2,22).

Perforacije se najčešće događaju tijekom izrade pristupnog otvora i instrumentacije jako zakrivljenih kanala. Nepažljivim rukovanjem velikim svrdlima u blizini dna pulpne komore nastaju perforacije furkacije. Rana detekcija perforacije važna je za njenu dobru prognozu. Ona se očituje iznenadnom pojavom krvarenja u kanalu, a dodatno se potvrđuje apeks lokatorom koji pokazuje komunikaciju s parodontom već nakon neposrednog unošenja instrumenta u kanal, odnosno na duljini kanala kraćoj od one gdje bi trebao biti apikalni foramen (2,38).

5. NEUOBIČAJENA ANATOMIJA KORIJENA I KORIJENSKOG KANALA

5.1. C-oblik kanala

C-oblik kanala neuobičajeni je morfološki izgled endodontskog prostora koji na poprečnom presjeku ima oblik tog slova. Pojava takve morfologije najčešća je u žutoj rasi. Uglavnom su zahvaćeni drugi donji molari, a zabilježena je pojava i kod gornjih molara, uključujući i treće molare te mandibularnih premolara. Mougća je i bilateralna pojava C-oblika kanala (39).

Smatra se da je glavni uzrok nastanka nepotpuna fuzija Hertwigove ovojnice u horizontalnoj ravnini, na bukalnoj ili lingvalnoj strani, kada korjenovi ostaju spojeni stanjenom interradikularnom vezom i oblikuju takav kanalni sustav (7).

Na bukalnoj ili lingvalnoj strani korijena može postojati žlijeb koji se proteže prema apikalno i predstavlja liniju fuzije između mezijalnog i distalnog korijena, a nasuprot njemu površina korijena je konveksna. Apikalno-okluzalna dimenzija pulpne komore je široka, sa niskom bufurkacijom, a konkavitet slova C, na poprečnom presjeku može biti otvoren bukalno ili lingvalno (40). Takva morfologija može zahvatiti kanal cijelom njegovom dužinom, od dna pulpne komore do apikalnog foramena, a postoji mogućnost i njegovog račvanja na 2 ili 3 korijenska kanala u apikalnoj regiji (39).

Na preoperatvnom rendgenogramu C - oblik kanala može dati sliku fuzioniranog korijena, dva odvojena korijena s komunikacijom ili u potpunosti dva odvojena korijena ako je komunikacija između njih uska i ne može se vidjeti na rendgenu. Osim toga duboka pulpna komora može upućivati na C-oblik kanala (40).

Glavni problemi koji se javljaju tijekom endodontskog liječenja ovakve morfologije kanala su nepotpuno uklanjanje pulpnog tkiva i nekrotičnog sadržaja, obilne hemoragije i otežano određivanje radne duljine. Takav oblik kanala ima veliki volumni kapacitet, obiluje brojnim anastomozama i nepravilnostima morfologije, stoga su predložene brojne tehnike čišćenja, oblikovanja i punjenja korijenskog kanala kako bi rezultat endodontskog liječenja dugoročno bio zadovoljavajući (7,39).

5.2. Dens invaginatus

Dens invaginatus razvojna je anomalija nastala invaginacijom caklinskog organa prije početka

kalcifikacije zuba, u stadiju morfodifrenecijacije, a pokazuje široki spektar morfoloških varijacija (41). Pojavnost je ove anomalije, prema različitim istraživanjima, u rasponu od 0.04% do 10%. Najčešće je zahvaćen gornji lateralni sjekutić, a zabilježena je i pojava bilateralne anomalije u 43% slučajeva (42).

Oehlers je na temelju dubine invaginacije i stupnja komunikacije s periradikularnim tkivima anomaliju klasificirao u 3 tipa. Tip 1 predstavlja invaginaciju u caklini koja ne prelazi caklinsko-cementno spojište, tip 2 je invaginacija u korijen koja može i ne mora komunicirati s pulpom i tip 3 gdje invaginacija prolazi kroz korijen, obložena caklinom ili cementom,bez komunikacije s komprimiranom pulpom korijena, a preko pseudoforamena ostavaruje komunikaciju s parodontnim ligamentom (47).

Dijagnoza se postavlja na temelju radiološke snimke i kliničkog nalaza neuobičajene anatomije krune (dilatirana, bačvasta) ili dubokog foramena cekuma (41).

Endodontsko liječenje prestavlja izazov zbog neočekivane i nepravilne morfologije korijenskog kanala. Ono ovisi o tipu anomalije i patološkom nalazu. Ukoliko nema radioloških znakova upale periradikularnih tkiva i ne postoji komunikacija između pulpe i invaginacije, endodontski tretman nije potreban, već se pritupa konzervativnom liječenju. Ponekad je dovoljno, u slučaju manje invaginacije, svrdlom proći kroz nju i tako pristupiti korijenskom kanalu. Invaginacija koja preko foramena komunicira s apeksom ili lateralnim dijelom korijena, indikacija je za endodontsko liječenje. Veliki i nepravilni volumen korijenskog kanala otežava instrumentaciju, a preporučeno je ultrazvučno ispiranje te tehnika vruće vertikalne kondenzacije ili termoplastične tehnike pri obturaciji korijenskog kanala. U slučaju neuspjelog endododontskog liječenja indicirana je endodontska kirurgija (42).

5.3. Radix entomolaris

Radix entomolaris naziv je za prekobrojni korijen donjih molara smješten lingvalno, a kada je smješten bukalno radi se o radixu paramolarisu, koji se javlja rjeđe u odnosu na entomolaris. Njegova etiologija i dalje je nejasna, a kao neki od mogućih uzročnika navode se vanjski čimbenici za vrijeme procesa odontogeneze, točnije morfodiferencijacije zubnog zametka te pojava atavističkog gena. Najčešće se javlja na prvim molarima, iako mogu biti zahvaćeni i drugi i treći molari. Zabilježene su i bilateralne pojave prekobrojnog korijena. Zbog visoke

učestalosti koja iznosi više od 30% u mongoloidnoj rasi, smatra se normalnom morfološkom varijacijom među tom populacijom. Kod bijele rase pojavnost je manja od 5%.

Radix entomolaris je manji u odnosu na distobukalni i mezijalni korijen, a prema položaju njegovog cervikalnog dijela razlikuju se 3 tipa: tipovi A i B prema kojima je cervikalni dio distalno smješten, tip C u kojem je mezijalno smješten i tip AC koji predstavlja centralni položaj dodatnog korijena između mezijalnog i disto(bukalnog) korijena. Izgledom varira od kratkog koničnog izdanka do zrelog korijena s korijenskim kanalom normalne duljine. Korijenski kanal može biti ravan ili zavijati, najčešće prema lingvalno. Prisutnost dodatnog korijena gotovo je uvijek povezana s prekobrojnom kvržicom molara. Nasuprot tome, prekobrojna kvržica ne znači uvijek i prekobrojni korijen i korijenski kanal.

Preoperativna dijagnoza znatno olakšava pristup endodontskom liječenju i eliminira neotkrivanje korijenskog kanala kao mogući uzrok neuspjelog liječenja. Na preoperativnom rendgenogramu, može doći do superponiranja prekobrojnog korijena i distalnog korijena, zbog smještaja u istoj bukolingvaloj ravnini. Tek nejasne konture distalnog korijena mogu upućivati na postojanje anomalije, stoga je potrebno napraviti drugu snimku s pomakom tubusa od 30 stupnjeva mezijalno ili distalno. Kliničkim nalazom prekobrojne kvržice ili sondiranjem cervikalnog konveksiteta korijena može se posumnjati na radix entomolaris.

Pristupni otvor ima trapezoidan oblik zbog disto- ili meziolingvalnog položaja ulaza u korijenski kanal. Potrebna je pažljiva inspekcija distolingvalnog dijela dna i zidova pulpne komore te uklanjanje privjesnog dentina i pulpnih kamenaca koji su česti na ulazu u kanal dodatnog korijena. Zakrivljenost korijenskog kanala, posebno u apikalnom dijelu, zahtijeva opreznu instrtumentaciju kako bi se prevenirale greške pooput izravnavanja korijenskog kanala sa stvaranjem stepenice, trasportacije i gubitka radne duljine (33).

6. RASPRAVA

Cilj je instrumentacije čišćenje i oblikovanje korijenskog kanala. Tim se postupkom, uz neizostavno ispiranje kemijskim sredstvima, postiže kontrola infekcije sa stvaranjem povoljnih uvjeta za cijeljenje periradikularnih tkiva, kao i koničan oblik za smještaj materijala za punjenje i osiguravanje dobrog brtvljenja koje sprječavaju sekundarnu infekciju. Postizanje tih ciljeva otežano je kod kompleksne anatomije korijenskih kanala. Daljnji zahtjevi u postupku instrumentacije odnose se na uspostavljanje i održavanje radne duljine kako bi se očistio i dezinficirao cijeli endodontski prostor, ali i preveniralo blokiranje ili preinstrumentiranje korijenskog kanala. U konačnici, izostanak instrumentiranja nelociranog korijenskog kanala uzrokuje perzistiranje simptoma i neuspjeh endodontskog liječenja. Uspješno endodontsko liječenje može se definirati kao odsustvo lezije apikalnog parododontitisa, kao i odsustvo simptoma boli, oticanja i fistule (7,43).

Bakterije orgnizirane u biofilmove prijanjaju uz zidove kanala. Osim najvoluminoznijeg područja, glavnog korijenskog kanala, one kolonizirau i teže pristupačna područja, a to su istmusi, ramifikacije, dentinski tubulusi i recesusi ovalnih kanala (7,44,45).

Dobra instrumentacija i ispiranje istmusa otežani su uslijed preparacije glavnog kanala kada ostaci tvrdog zubnog tkiva blokiraju njihove ulaze (46). Najveći je promjer lateralnog foramena ramifikacija 2-3 puta manji od promjera apikalnog foramena što objašnjava manju učestalost lateralnih parodontitisa kao posljedicu manje veličine i propusnosti tih područja, a samim time i slabije bakterijske kolonizacije (7). Bakterije mogu prodrijeti i duboko u dentinske tubuluse, što znatno smanjuje učinkovitost kemomehaničko obrade u njihovoj eliminaciji (47).

Kanali ovalnog i sploštenog presjeka također su zahtjevna područja za obradu, posebno kod korištenja rotirajućih instrumenata koji oblikuju preparacije okruglog presjeka i time ostavljaju netaknutima recesuse takvih kanala na krajevima najvećeg promjera (obično bukolingvalni promjer) (7). Najveća prevalencija ovalnih kanala nalazi se kod mandibularnih inciziva, maksilarnih drugih molara i distalnog kanala donjih molara (48). Brojne su morfološke studije pokazale povezanost perzistirajućeg apikalnog parododontitisa kod neuspjelog endodontskog liječenja i postojeće infekcije u navedenim anatomskim dijelovima sustava korijenskog kanala (7,44). Osim inficiranog sadržaja, u tim mjestima zaostaju i dentinski komadići koji su tamo pogurani rotirajućim kretnjama instrumenta, a posljedično interferiraju s kvalitetom punjenja kanala (49).

Zakrivljeni korijenski kanali prestavljaju još jednu anatomsku zahtjevnost u instrumentaciji. Instrument prodirući kroz korijenski kanal poprima njegov zakrivljeni oblik, ali se nastoji vratiti u svoje prvobitno stanje. Time nastaje veći pritisak reznih oštrica instrumenta na konkavnu stijenku korijenskog kanala i nasuprotnu stijenku apikalnog dijela kanala stvarajući nepravilni oblik preparacije s povećanim rizikom od nastanka proceduralnih grešaka: stepenice, perforacije, transportacije, apikalnog zipa te blokiranje kanala. Zakrivljeniji kanali i deblji,rigidniji instrumenti povećavaju mogućnost nastanka tih grešaka (7).

Apikalna granica preparacije, kao najudaljenija točka koju doseže vrh instrumenta tijekom preparacije kanala, ima značajan utjecaj na ishod endodontskog liječenja i predmet je brojnih diskusija gdje bi se ona točno trebala nalaziti. Apikalna konstrikcija bi iz više razloga trebala biti granica instrumentacije i punjenja. Jedan od njih je da to područje svojom morfologijom omogućava kontrolu širenja infekcije apikalnije od tog mjesta, manje ozljede periradikularnog tkiva i dobro cijeljenje periradikularnog tkiva (50). Ipak ona ne mora biti uvijek prisutna, posebno u slučajevima resorpcije i periradikularnih patoza, a i kada postoji često ju je teško klinički odrediti. Zato su razvijene radiološke metode u kojima se ovisno o statusu pulpe i prisutnosti resorpcije, od radiološkog apeksa oduzimaju preporučene vrijednosti u milimetrima za određivanje apikalne granice instrumentacije (12,51).

Utvrđivanje završetka korijenskog kanala, s najvećom točnošću i pouzdanšću postiže se uporabom elektronskih uređaja za mjerenje radne duljine. Nedosezanje radne duljine ostavlja u apikalnim područjima inficirani sadržaj i u velikom broju slučajeva perzistirajuće bakterije dolaze u kontakt s periradikuluranim tkivom te induciraju upalni odgovor ili podržavaju postojeću upalu (44). Nadalje, instrumentiranje preko apikalne granice preparacije osim postoperativne boli, može, u slučaju nekrotične pulpe, potisnuti nekrotično tkivo i ostatke prethodnog punjenja u periradikularno područje. (7,43).

Proširenje korijenskog kanala do određene veličine instrumenta trebalo bi biti u skladu sa morfologijom i volumenom svakog pojedinog kanala kako bi se izbjegla prekomjerna preparacija s posljedicom nastajanja stepenice ili perforacije. Apikalna širina preparacije treba biti dovoljno velika da osigura učinkovito čišćenje i dezinficiranje, ali je potreban oprez kako se ne bi uklonilo previše zdravog dentina, što bi, posebno u koronarnom dijelu kanala, dovelo do slabljenja korijena i sklonosti frakturi (7,52).

Različite anatomske značajke korijenskih kanala (zakrivljenost, ovalni, spljošteni presjek) utječu na postizanje koničnog oblika tijekom njihove instrumentacije. Osim što otežavaju

njegovo postizanje, također onemogućavaju instrumentima da dođu u kontakt sa svim površinama korijenskog kanala, pa tako 10-50% nje ostane netakntuto, a kod ovalnih ili sploštenih kanala još i više (7). Histološke studije pokazale su da je samo 40% površine zida apikalnog dijela korijenskog kanala bilo u doticaju s rotirajućim instrumentom (53).

Unatoč kompleksnoj morfologiji i dokazanom nepotpunom čišćenju i dezinfekciji endodonstskog prostora, u nekim slučajevim liječenje ipak uspije. Mogući razlozi za to su kontrola infekcije unutar glavnog korijenskog kanala, pridržavanje protokola i metoda za čiščenje manje dostupnih mjesta te broj rezidualnih bakterija ispod kritične razine u teško dostupnim područjima kanala.

Kompleksna unutarnja morfologija ograničavajući je čimbenik i za postupke ispiranja kanala. Protok tekućine najveći je u širim područjima kanala, dok se u tjesnijim dijelovima ispiranje temelji pretežno na difuziji, koja je sporiji i manje učinkovit proces bez mehaničke komponente ispiranja. Rezidualni inficirani sadržaj u područjima teško dostupnim instrumentaciji i irigaciji vodeći je uzrok neuspjeha. Optimalna preparacija pristupnog kaviteta i dovoljno širenje korijenskog kanala temeljni su zahtjevi koji, ukoliko se ne poštuju, znatno smanjuju učinkovitost irigacije (7,54).

Glavni je korijenski kanal, zajedno s pulpnom komorom, najdostupniji instrumentaciji i irigaciji i kao takav postaje rezervoar irigansa, omogućavajući difuziju u manje dostupna područja. Kanal se ponaša kao jednostrano (apikalno) zatvoreni sustav, stoga irigans ne može nesmetano prolaziti kroz apikalni foramen, što izmjenu irigansa i čišćenje čini zahtjevnijim (55). Učinkovitost ispiranja povećava se proširivanjem kanala do apikalne širine koja omogućava dovoljno prostora za reverzibilni protok prema početku kanala i inserciju igle na 1mm od pune radne duljine. Stoga minimalna apikalna širinina iznosi 30-35 s obzirom na najčešće korištene igle 30G (56). U većim korijenskim kanalima, penetracija i izmjena irigansa bolja je, čak i kada je igla postavljena na većoj udaljenosti od pune radne duljine, a samim time smanjena je mogućnost njegovog potiskivanja kroz foramen (7).

Zakrivljeni korijenski kanali obično nisu zapreka prodiranju irigansa sve dok se mogu adekvatno proširiti i dok igla može doći na udaljenost blizu radne duljine, no problem predstavljaju ekstremno zakrivljeni kanali koji se prvenstveno teško mogu proširiti u apikalnom dijelu (57).

Ograničenja postoje i u velikim korijenskim kanalima jer je brzina protoka, a samim time i mehanička komponenta ispiranja manja što je prostor veći (58). U užim kanalima može se javiti fenomen kada mjehurići zraka bivaju "zarobljeni" unutar apikalnog dijela kanala, tzv. *apical vapor lock* i na taj način blokiraju daljnji prodor irigansa. Ipak, oni ne predstavljaju značajan problem jer se lako mogu ukloniti, a nastanak im se može prevenirati dovoljnim širenjem (#35) i insercijom igle blizu pune radne duljine (59).

Ovalni kanali mogu predstavljati poteškoće u postupcima preparacije takvih kanala, kada u njihovim perfernim dijelovima, uslijed nemogućnosti instrumentiranja tih dijelova zaostaju biofilm, ostaci pulpnog tkiva i dentinski debris (53). Uloga je irigansa da ulaskom u glavni korijenski kanal omoguće adekvatno čišćenje i dezinfekciju tih prostora čija dubina, širina i duljina znatno utječu na učinkovitost irigacije. Prednost se daje laserskim ili ultrazvučno aktiviranim tehnikama ispiranja u odnosu na konvencionalni način ispiranja pomoću igle.

Istmus, iako predstavlja tehnički zahtjevno područje, u odnosu na druge anatomske prepreke ima mogućnost pristupa irigansa s obje strane, odnosno svakog pojedinačnog kanala koje on povezuje. Irigans preko istmusa kontinuirano prelazi iz jednog kanala u drugi te se tako eliminira glavni problem apikalno zatvorenog sustava, a to je potreba za stvaranjem obrnutog protoka unutar istog kanala.

Iako kemo-mehanička obrada samo djelomično uklanja ostatke tkiva s ulaza u akcesorne kanale i dentinske tubuluse, te veći dio njihovog sadržaja ostaje netaknutim tijekom tih postupaka, uspjeh endodontskog liječenja u najvećem broju slučajeva nije ugrožen. Tome u prilog ide i fiziološki proces dentinske sklerozacije koja napreduje prema koronarno te postepeno blokira brojne dentinske tubuluse (7,60).

Punjenje korijenskog kanala ima za cilj trodimenzionalno zabrtviti endodontski prostor i tako spriječiti njegovu komunikaciju s parodontom i usnom šupljinom. Osim toga, adekvatnim punjenjem postiže se konačno "čišćenje" kanala jer se zaostale bakterije u zidovima i dentinskim tubulusima na taj način "neutraliziraju", odnosno tako zarobljene nemaju mogućnost za preživljenje i proliferaciju zbog prestanka dotoka hranjivih tvari (7). Prema Syogrenovom istraživanju može se zaključiti da bilo koji endodontski prostor, ukoliko je napunjen do svojih apikalnih i lateralnih granica, osigurava klinički uspjeh bez obzira na zaostale bakterije unutar kanala za vrijeme punjenja, a jedini slučajevi koji nisu uspjeli bili su prekratko punjeni kanali (61).

Kao apikalnu granicu punjenja, mnogi autori navode cementno-dentinsko spojište. Ipak, to je varijabilno područje, nejasne granice i može se nalaziti na različitim razinama unutar istog kanala. I s histološkog gledišta, nemoguće je pronaći točnu granicu završetka pulpnog i početka parodontnog tkiva (7,12). Upravo iz tih razloga nije moguće obturaciju ograničitit točno na područje cementno-dentinskog spojišta.

Ricucci i Langeland navode kako bi apikalna konstrikcija trebala biti granica instrumentacije i punjenja kanala. Ona se klinički ne može točno odrediti već se nalazi "tamo gdje instrument stane", tj. za lokalizaciju konstrikcije potrebne su dobre radiografske snimke, poznavanje unutanje anatomije zuba te taktilni osjećaj (62).

Pravilo da bi preparacija kanala trebala završiti 1mm kraće od *radiološkog apeksa*, danas se sve više napušta jer nerijetko rezultira nepotpunom instrumentacijom, zaostajanjem inficiranog sadržaja te posljedičnog neuspjeha liječenja. Prema Schilderu, trodimenzionalno punjenje kanala s apikalnom granicom na 0.5 do 1mm od *radiološkog završetka kanala* vodi uspješnom liječenju.

Bitna je razlika između *radiološkog apeksa* i *radiološkog završetka kanala*. Jedino u slučaju ravnog kanala, radiološki apeks, tj.anatomski apeks na rendgenskoj snimci, može se promatrati kao apikalna granica instrumentacije i punjenja. Ukoliko je apikalni foramen na mezijalnoj ili distalnoj strani korijena, u obzir kao granica preparacije može se uzeti *radiološki završetak kanala* koji se odnosi na točku gdje vrh endodontskog instrumenta radiološki graniči s vanjskim profilom korijena. Kada se foramen nalazi na bukalnoj ili distalnoj strani korijena, potrebno je elektronskim uređajima odrediti apikalnu granicu preparacije jer je radiološko određivanje tada nemoguće, a i konačni rezultat punjenja radiološki se čini kratkim (7,63).

Potpunjenje kanala je neadekvatno punjenje u sve tri dimenzije. Prepunjenje kanala je punjenje ostvareno u sve tri dimenzije gdje je dio materijala za punjenje (višak materijala) ekstrudiran kroz foramen. Potrebno ga je razlikovati od preekstendiranog punjenja kada materijal vertikalno protrudira kroz apeks, ali bez potrebnog brtvljenja foramena, što je ujedno i glavni razlog neuspjeha terapije, a ovisi o zaostalim bakterijama unutar nedovoljno trodimenzionalno obturiranog kanala (64).

Istraživanja su potvdila da je povoljan ishod liječenja moguć bez obzira na postojanje prepunjenja. Tomu u prilog ide tolerancija gutaperke od strane periapikalnog tkiva, ali i moguća fagocitoza viška materijala (43,65).

7. ZAKLJUČAK

Korijenski kanal/i zajedno s pulpnom komorom čini endodontski prostor zuba. Endodontski prostor kod bolesti pulpe i periapeksa, uz patološki promijenjeno pulpno tkivo sadržava i brojne bakterije i njihove produkte. Stoga je u kontroli infekcije i stvaranju povoljnih uvjeta za cijeljenje periradikularnih tkiva nužno endodontsko liječenje koje obuhvaća postupke izrade pristupnog otvora, mehaničke instumentacije, ispiranja i u konačnici punjenja kanala. Za svaki navedeni postupak neizostavno je temeljito poznavanje unutrašnje anatomije zuba kako bi se uz maksimalnu poštedu tvrdog zubnog tkiva, prepoznali svi ulazi u korijenske kanale, postojeća konfiguracija, anatomski zahtjevni dijelovi ili neuobičajena anatomija. Osim prepoznavanja postojeće anatomije i njene obrade optimalnim tehnikama koje pojedina anatomija zahtijeva, bitno je uspostaviti i točnu apikalnu granicu preparacije i punjenja. Apikalna je granica i dalje predmet brojnih diskusija, a od velikog je značaja u konačnom ishodu endodontskog liječenja.

Vizualiziranje morfologije kanala na temelju teorijskog znanja, taktilnog osjećaja ispitivanjem kanala inicijalnim instrumentom, radioloških snimaka te korištenja lupa i mikroskopa, terapeutu pomaže u pravilnom izvođenju svih postupaka endodotskog zahvata i preveniranju jatrogenih grešaka koji su od velike važnosti u postizanju dugoročno povoljnog ishoda endodontskog liječenja.

8. LITERATURA

1. Maršan T, Miletić I, Anić I, Prskalo K. Morfologija endodontskoga prostora trajnih zuba. Acta Stomatol Croat. 1999;33(2):245-58.
2. Jukić Krmek S., Baraba A., Klarić E., Marović D., Matijević J. Pretklinička endodoncija. Zagreb: Medicinska Naklada; 2017. 161p.
3. Tang L, Sun TQ, Gao XJ, Zhou XD, Huang DM. Tooth anatomy risk factors influencing root canal working length accessibility. Int J Oral Sci. 2011;3(3):135-40.
4. Peters OA, Laib A, Göhring TN, Barbakow F. Changes in root canal geometry after preparation assessed by high-resolution computed tomography. J Endod. 2001;27(1):1-6.
5. Siqueira JF, Rôças IN. Clinical Implications and Microbiology of Bacterial Persistence after Treatment Procedures. J Endod. 2008;34(11):1291-301.
6. Paes Da Silva Ramos Fernandes LM, Rice D, Ordinola-Zapata R, Alvares Capelozza AL, Bramante CM, Jaramillo D, et al. Detection of various anatomic patterns of root canals in mandibular incisors using digital periapical radiography, 3 cone-beam computed tomographic scanners, and micro-computed tomographic imaging. J Endod. 2014;40(1):42-5.
7. Versiani MA, Basrani B, Sousa-Neto MD, editors. The root canal anatomy in permanent dentition. Cham: Springer; 2019. 425 p.
8. Krasner P, Rankow HJ. Anatomy of the pulp-chamber floor. J Endod. 2004;30(1):5-16.
9. Vertucci FJ, Haddix JE. Tooth morphology and access cavity preparation. In: Hargreaves KM, Cohen S, Berman LH, editors. Cohen's Pathways of the Pulp. 10th ed. St. Louis: Elsevier; 2011. p. 136-219.
10. Cimilli H, Mumcu G, Cimilli T, Kartal N, Wesselink P. The correlation between root canal patterns and interorificial distance in mandibular first molars. Oral Surg Oral Med Oral Pathol Oral Radiol Endod. 2006;102(2):16-21.
11. Wu MK, R'Oris A, Barkis D, Wesselink PR. Prevalence and extent of long oval canals in the apical third. Oral Surg Oral Med Oral Pathol Oral Radiol Endod. 2000;89(6):739–43.
12. Vertucci FJ. Root canal morphology and its relationship to endodontic procedures. Endod Topics. 2005;10(1):3–29.
13. Watson ADM. Pulp space anatomy and access cavities. In: Chong BS, editor. Harty's endodontics in clinical practice. 6th ed. Edinburgh,etc.: Elsevier; 2010. p. 38.-48.

14. Vertucci FJ. Root canal anatomy of the human permanent teeth. Oral Surgery, Oral Med Oral Pathol. 1984;58(5):589-99.
15. Vertucci FJ, Anthony RL. A scanning electron microscopic investigation of accessory foramina in the furcation and pulp chamber floor of molar teeth. Oral Surg Oral Med Oral Pathol. 1986;62(3):319–26.
16. Wu MK, Wesselink PR, Walton RE. Apical terminus location of root canal treatment procedures. Oral Surg Oral Med Oral Pathol Oral Radiol Endod. 2000;89(1):99–103.
17. Gutierrez JH, Aguayo P. Apical foraminal openings in human teeth. Number and location. Oral Surg Oral Med Oral Pathol Oral Radiol Endod. 1995;79(6):769–77.
18. Bansal R, Hegde S, Astekar MS. Classification of Root Canal Configurations: A Review and a New Proposal of Nomenclature System for Root Canal Configuration. J Clin Diagnostic Res. 2018;12(5):1-5.
19. Ahmed HMA, Versiani MA, De-Deus G, Dummer PMH. A new system for classifying root and root canal morphology. Int Endod J. 2017;50(8):761-70.
20. Versiani MA, Ordinola-Zapata R. Root canal anatomy:implications in biofilm disinfection. In: Chavez de Paz L, Sedgley C, Kishen A, editors. Root canal biofilms. Toronto: Springer International Publishing AG; 2015. p. 23–52.
21. Carvalho TS, Lussi A. Age-related morphological, histological and functional changes in teeth. J Oral Rehabil. 2017;44(4):291-8.
22. Jain P, editor. Common Complications in Endodontics: Prevention and management. Cham: Springer International Publishing AG; 2018. 310p.
23. Goga R, Chandler NP, Oginni AO. Pulp stones: a review. Int Endod J. 2008; 41: 457-68.
24. Siddiqui SH, Mohamed AN. Calcific metamorphosis: a review. International Journal of health sciences, Qassim University. 2016; 10(3): 437-42.
25. Torabinejad M, Walton RE, editors. Endodoncija: načela i praksa. 4th ed.; Anić I. translator et al. Jastrebarsko: Naklada Slap; 2009. 475 p.
26. Cleghorn BM, Goodcare CJ, Christie WH. Morphology of teeth and their root canal systems. In: Ingle JI, Bakland LK, Baumgartner JG. Ingle's endodontics. 6th ed. London: BC Decker Inc; 2007. p. 151-210.
27. Pitt Ford TR, Rhodes JS, Pitt Ford HE. Endodontics: Problem-solving in clinical practice. London: Taylor & Francis; 2002. Chapter 2, Three-dimensional root canal anatomy; p. 30-44.
28. Carrotte P. Morphology of the root canal system. Br Dent J. 2004;197(7):379-83.

29. Castellucci A. Endodontics. Vol 1. Firenca: Il Tridente; 2004. 354. p.
30. Soares JA, Leonardo RT. Root canal treatment of three-rooted maxillary first and second premolars—a case report. Int Endod J. 2003;36(10):705–10.
31. Imura N, Hata GI, Toda T, Otani SM, Fagundes MI. Two canals in mesiobuccal roots of maxillary molars. Int Endod J. 1998;31(6):410-4.
32. Goel NK, Gill KS, Taneja JR: Study of root canal configuration in mandibular first permanent molars. J Indian Soc Pedod Prev Dent. 1991;8(1):12-4.
33. Calberson FL, De Moor RJ, Deroose CA. The Radix Entomolaris and Paramolaris: Clinical Approach in Endodontics. J Endod. 2007;33(1):58-63.
34. Lambrianidis T. Ledging and blockage of root canals during canal preparation: causes, recognition, prevention, management, and outcomes. Endod Top. 2006;15(1):56-74.
35. Mantri SP, Kapur R, Gupta NA, Kapur CA. Type III apical transportation of root canal. Contemp Clin Dent. 2012;3(1):134-6.
36. Kuttler S, McLean A, Dorn S, Fischzang A. The impact of post space preparation with Gates-Glidden drills on residual dentin thickness in distal roots of mandibular molars. J Am Dent Assoc. 2004;135(7):903-9.
37. Abou-Rass M, Frank AL, Glick DH. The anticurvature filing method to prepare the curved root canal. J Am Dent Assoc. 1980;101(5):792-4.
38. Kaufman AY, Fuss Z, Keila S, Waxenberg S. Reliability of different electronic apex locators to detect root perforations in vitro. Int Endod J. 1997;30(6):403-7.
39. Kato A, Ziegler A, Higuchi N, Nakata K, Nakamura H, Ohno N. Aetiology, incidence and morphology of the C-shaped root canal system and its impact on clinical endodontics. Int Endod J. 2014;47(11):1012-33.
40. Fernandes M, de Ataide I, Wagle R. C-shaped root canal configuration: A review of literature. J Conserv Dent. 2014;17(4):312-9.
41. Gabrić Pandurić D,Granić M,Sušić M, Brkić H, Filipović Zore I. Dens invaginatus - terapijske mogućnosti. Medix: specijalizirani medicinski dvomjesečnik. 2011;17(94):135-8.
42. Hülsmann M. Dens invaginatus: Aetiology, classification, prevalence, diagnosis, and treatment considerations. Int Endod J. 1997;30(2):79-90.
43. Sjogren U, Hagglund B, Sundqvist G, Wing K. Factors affecting the long-term results of endodontic treatment. J Endod. 1990;16(10):498-504.
44. Ricucci D, Siqueira JF Jr. Biofilms and apical periodontitis: study of prevalence and association with clinical and histopathologic findings. J Endod. 2010;36(8):1277-88.

45. Neelakantan P, Romero M, Vera J, Daood U, Khan AU, Yan A, Cheung GSP. Biofilms in Endodontics-Current Status and Future Directions. Int J Mol Sci. 2017;18(8):1748.
46. Endal U, Shen Y, Knut A, Gao Y, Haapasalo M. A high-resolution computed tomographic study of changes in root canal isthmus area by instrumentation and root filling. J Endod. 2011;37(2):223-7.
47. Peters LB, Wesselink PR, Buijs JF, van Winkelhoff AJ. Viable bacteria in root dentinal tubules of teeth with apical periodontitis. J Endod. 2001;27(2):76-81.
48. Wu MK, R'oris A, Barkis D, Wesselink PR. Prevalence and extent of long oval canals in the apical third. Oral Surg Oral Med Oral Pathol Oral Radiol Endod. 2000;89(6):739-43.
49. De-Deus G, Reis C, Beznos D, de Abranches AM, Coutinho-Filho T, Paciornik S. Limited ability of three commonly used thermoplasticized gutta-percha techniques in filling oval-shaped canals. J Endod. 2008;34(11):1401-5.
50. Ricucci D. Apical limit of root canal instrumentation and obturation, Part 1. Literature review. Int Endod J. 1998;31(6):384–93.
51. Wu MK, Wesselink PR, Walton RE. Apical terminus location of root canal treatment procedures. Oral Surg Oral Med Oral Pathol Oral Radiol Endod. 2000;89(1):99-103.
52. Rundquist BD, Versluis A. How does canal taper affect root stresses?. Int Endod J. 2006;39(3):226-37.
53. Wu MK, Van Der Sluis LWM, Wesselink PR. The capability of two hand instrumentation techniques to remove the inner layer of dentine in oval canals. Int Endod J. 2003;36(3):218-24.
54. Gulabivala K, Patel B, Evans G, Ng YL. Effects of mechanical and chemical procedures on root canal surfaces. Endod Topics. 2005;10(1):103–22.
55. Bronnec F, Bouillaguet S, Machtou P. Ex vivo assessment of irrigant penetration and renewal during the cleaning and shaping of root canals: a digital subtraction radiographic study. Int Endod J. 2010;43(4):275-82.
56. Boutsioukis C, Lambrianidis T, Vasiliadis L. Clinical relevance of standardization of endodontic irrigation needle dimensions according to the ISO 9,626:1991 and 9,626:1991/Amd 1:2001 specification. Int Endod J. 2007;40(9):700-6.
57. Nguy D, Sedgley C. The influence of canal curvature on the mechanical efficacy of root canal irrigation in vitro using real-time imaging of bioluminescent bacteria. J Endod. 2006;32(11):1077-80.

58. Boutsioukis C, Gogos C, Verhaagen B, Versluis M, Kastrinakis E, Van der Sluis LW. The effect of root canal taper on the irrigant flow: evaluation using an unsteady Computational Fluid Dynamics model. Int Endod J. 2010;43(10):909-16.
59. Boutsioukis C, Kastrinakis E, Lambrianidis T, Verhaagen B, Versluis M, van der Sluis LW. Formation and removal of apical vapor lock during syringe irrigation: a combined experimental and Computational Fluid Dynamics approach. Int Endod J. 2014;47(2):191-201.
60. Ricucci D, Siqueira JF Jr. Fate of the tissue in lateral canals and apical ramifications in response to pathologic conditions and treatment procedures. J Endod. 2010;36(1):1-15.
61. Sjögren U, Figdor D, Persson S, Sundqvist G. Influence of infection at the time of root filling on the outcome of endodontic treatment of teeth with apical periodontitis [published correction appears in Int Endod J 1998 Mar;31(2):148]. Int Endod J. 1997;30(5):297-306.
62. Ricucci D, Langeland K. Apical limit of root canal instrumentation and obturation, part 2. A histological study. Int Endod J. 1998;31(6):394-409.
63. Ravanshad S, Adl A, Anvar J. Effect of working length measurement by electronic apex locator or radiography on the adequacy of final working length: a randomized clinical trial. J Endod. 2010;36(11):1753-6.
64. Lin LM, Skribner JE, Gaengler P. Factors associated with endodontic treatment failures. J Endod. 1992;18(12):625-7.
65. Tavares T, Soares IJ, Silveira NL. Reaction of rat subcutaneous tissue to implants of gutta-percha for endodontic use. Endod Dent Traumatol. 1994;10(4):174-8.

9. ŽIVOTOPIS

Helena Lebo rođena je 20.12.1995. godine u Zagrebu. Pohađala je Osnovnu školu Granešina i VII. gimnaziju u Zagrebu, nakon čega 2014./2015.godine upisuje Stomatološki fakultet Sveučilišta u Zagrebu. Tijekom studiranja asistirala je u privatnoj ordinaciji dentalne medicine.