

Klinički protokol kombinirane tehnike izbjeljivanja vitalnih zuba

Brkić, Bruna

Master's thesis / Diplomski rad

2020

Degree Grantor / Ustanova koja je dodijelila akademski / stručni stupanj: **University of Zagreb, School of Dental Medicine / Sveučilište u Zagrebu, Stomatološki fakultet**

Permanent link / Trajna poveznica: <https://um.nsk.hr/um:nbn:hr:127:516629>

Rights / Prava: [In copyright](#) / [Zaštićeno autorskim pravom.](#)

Download date / Datum preuzimanja: **2024-07-11**



Repository / Repozitorij:

[University of Zagreb School of Dental Medicine Repository](#)





Sveučilište u Zagrebu

Stomatološki fakultet

Bruna Brkić

**KLINIČKI PROTOKOL KOMBINIRANE
TEHNIKE IZBJELJIVANJA VITALNIH ZUBI**

DIPLOMSKI RAD

Zagreb, 2020.

Rad je ostvaren na Zavodu za mobilnu protetiku Stomatološkog fakulteta Sveučilišta u Zagrebu.

Mentor rada: prof. dr. sc. Dubravka Knezović Zlatarić, Zavod za mobilnu protetiku Stomatološkog fakulteta Sveučilišta u Zagrebu

Lektor hrvatskoga jezika: Petra Lukina, prof. kroatologije i filozofije

Lektor engleskoga jezika: Natalija Kurjaković, prof. engleskog i njemačkog jezika

Sastav Povjerenstva za obranu diplomskoga rada:

1. _____
2. _____
3. _____

Datum obrane diplomskoga rada: _____

Rad sadrži:

- 35 stranica
- 3 tablice
- 9 slika
- 1 CD.

„Rad je vlastito autorsko djelo, koje je u potpunosti samostalno napisano uz naznaku izvora drugih autora i dokumenata korištenih u radu. Osim ako nije drukčije navedeno, sve ilustracije (tablice, slike i dr.) u radu su izvorni doprinos autora diplomskog rada. Autor je odgovoran za pribavljanje dopuštenja za korištenje ilustracija koje nisu njegov izvorni doprinos, kao i za sve eventualne posljedice koje mogu nastati zbog nedopuštenog preuzimanja ilustracija odnosno propusta u navođenju njihovog podrijetla.“

Zahvala:

Zahvaljujem mentorici prof. dr. sc. Dubravki Knezović Zlatarić na pomoći prilikom izrade ovog diplomskog rada.

Zahvaljujem kolegici Ani Crnadak na ustupljenim slikama od svog izbjeljivanja kombiniranom tehnikom.

Veliko hvala mojoj obitelji i Karlu na bezuvjetnom strpljenju i razumijevanju tijekom mog školovanja.

Klinički protokol kombinirane tehnike izbjeljivanja vitalnih zubi

Sažetak:

Izbjeljivanje vitalnih zubi mora se provoditi vrlo pedantno kako ne bi došlo do iritacije pulpe. Oni se mogu izbjeljivati na 3 načina: izbjeljivanjem u ordinaciji pod strogim nadzorom stomatologa, izbjeljivanjem kod kuće i njihovom kombinacijom. Odabir najpodobnije tehnike za pacijenta ovisi prije svega o etiologiji i intenzitetu obojenja. Postupak se provodi kemijskim sredstvima kao što su vodikov peroksid i karbamidov peroksid, a može biti potpomognut primjenom svjetla ili topline. Kombinirana tehnika izbjeljivanja vitalnih zubi u novije vrijeme postaje sve popularnija. Dokazala se izrazito učinkovitom i neinvazivnom metodom, a dobiveni su rezultati jako dobri i dugotrajni. Zubi se prvo tretiraju 6% vodikovim peroksidom u ordinaciji, a zatim 16% karbamidovim peroksidom kod kuće, u prethodno individualno izrađenoj udlagi, kroz period od dva do tri tjedna. Rizik od nastanka nuspojava na tvrdim i mekim tkivima usne šupljine sveden je na minimum. Prema Direktivi Europske Unije (2011/84/EU), donja dobna granica za izbjeljivanje zubi iznosi 18 godina. Tom se Direktivom definirala koncentracija vodikovog peroksida koju smiju koristiti stomatolozi, odnosno pacijenti pod njihovim nadzorom, a iznosi od 0,1 do 6 %.

Nisu svi pacijenti dobri kandidati za postupak izbjeljivanja. Zato je potrebno napraviti temeljiti klinički pregled, te utvrditi postojanje indikacija i kontraindikacija. Ponekad samo saniranje karijesnih lezija, profesionalno čišćenje tvrdih i mekih naslaga te poliranje abrazivnom pastom daje zadovoljavajuće rezultate. Najbolji rezultati izbjeljivanja postižu se na onim zubima koji imaju svijetla žućkasta i smeđa obojenja, a najslabije se izbjeljuju tamno plave i sive nijanse.

Ključne riječi: izbjeljivanje vitalnih zubi, vodikov peroksid, karbamidov peroksid, Direktiva Europske Unije

Clinical protocol of combined technique of vital teeth whitening

Summary:

Vital teeth whitening must be carried out very thoroughly in order to avoid pulp irritation. Teeth whitening can be done in three ways: intensive whitening in the office under the strict supervision of a dentist, whitening at home and a combination of these two techniques. Choosing the most appropriate technique for the patient depends primarily on the etiology of the discoloration. The process is carried out with chemical agents such as hydrogen peroxide and carbamide peroxide, and can be aided by the application of light or heat. The combined technique of whitening vital teeth has become increasingly popular in recent times. It has proven to be a very effective and non-invasive method, and the results are very good and long lasting. The teeth are first treated with 6% hydrogen peroxide in the office and then with 16% carbamide peroxide at home, in previously individually prepared splinters, for a period of two to three weeks. The risk of side effects on hard and soft tissues of the oral cavity is minimized. According to the Directive of the European Union (2011/84/ EU), the lower age limit for teeth whitening is 18 years. This Directive defines the concentration of hydrogen peroxide that can be used by dentists or patients under their supervision, ranging from 0.1 to 6%.

Not all patients are good candidates for the bleaching process. Therefore, a thorough clinical examination should be made and indications and contraindications established. Sometimes just repairing caries lesions, professionally cleaning hard and soft deposits and polishing with an abrasive paste gives satisfactory results. The best whitening results are achieved on those teeth that have light yellowish and brown discolorations, and the weakest whiten in dark blue and gray shades.

Key words: vital teeth whitening, hydrogen peroxide, carbamide peroxide, Directive of the European Union

SADRŽAJ

1. UVOD	1
2. UZROCI OBOJENJA ZUBI	4
2.1. Unutarnja obojenja zubi	5
2.1.1. Unutarnja preeruptivna obojenja	5
2.1.2. Unutarnja posteruptivna obojenja	6
2.2. Vanjska obojenja zubi	6
3. SREDSTVA ZA IZBJELJIVANJE ZUBI	7
3.1. Vodikov peroksid	8
3.2. Karbamidov peroksid	8
3.3. Natrijev perborat	8
3.4. Pomoćna sredstva u materijalima za izbjeljivanje	9
4. INDIKACIJE I KONTRAINDIKACIJE ZA IZBJELJIVANJE VITALNIH ZUBI	10
5. MEHANIZAM IZBJELJIVANJA ZUBI	13
6. TEHNIKE IZBJELJIVANJA ZUBI	15
6.1. Intenzivno izbjeljivanje u stomatološkoj ordinaciji	16
6.2. Izbjeljivanje udlagom	17
6.3. Klinički protokol kombinirane tehnike izbjeljivanja vitalnih zubi	17
6.4. Klinički primjer kombinirane tehnike izbjeljivanja vitalnih zubi	20
7. KOMPLIKACIJE TIJEKOM I NAKON IZBJELJIVANJA ZUBI	23
7.1. Nuspojave na mekim tkivima usne šupljine	24
7.2. Nuspojave na tvrdim tkivima usne šupljine	24
7.3. Genotoksičnost, karcinogenost i toksičnost preparata za izbjeljivanje	26
7.4. Učinak sredstva za izbjeljivanje na ispune i restauracije	26
8. RASPRAVA	27
9. ZAKLJUČAK	29

10.	LITERATURA.....	31
11.	ŽIVOTOPIS	34

Popis skraćenica

EU - Europska Unija

DNK - deoksiribonukleinska kiselina

LED - light emitting diode

CIE - Comission Internationale de L'Eclairage

1. UVOD

Izbjeljivanje je postupak koji se koristi već dugi niz godina i postalo je jedno od najtraženijih estetskih postupaka u stomatologiji, s ciljem da se dobije svijetlija i poželjnija boja zubi. Osmijeh je jedna od prvih stvari koju primjete ljudi oko nas, a znatno utječe na cjeloukupni doživljaj estetike zubi i čitavog lica. Lijepi osmijeh pacijentima daje osjećaj samopouzdanja, otvorenosti i komunikativnosti.

Prije izvođenja samog zahvata, doktor dentalne medicine treba od pacijenta prikupiti važne informacije povezane s trenutnom bojom zubi poput detaljne sistemske anamneze, prošle i sadašnje konzumacije lijekova te hrane i pića koja mogu izazvati obojenja (1). Zatim slijedi klinički pregled i procjena trenutne boje zubi. Boja se može procijeniti na dva načina: konvencionalno i kompjuterski (1). Konvencionalna procjena vrši se uz pomoć tvornički proizvedenog ključa boja (1). Boje se iz ključa uspoređuju s bojom zubnog niza pacijenta (1). Takav način odabira izrazito je subjektivan i nepouzdan jer ovisi o ljudskom faktoru, osvjetljenju, okolini, boji pozadine i drugim optičkim fenomenima (1). Iz tog razloga su kreirane objektivne metode određivanja boje pomoću različitih uređaja poput spektrofotometra (1). Klinički pregled obuhvaća vizualno-taktilnu inspekciju, perkusiju, palpaciju i ispitivanje vitaliteta zuba (2). Kod vizualno-taktilne inspekcije mora se utvrditi eventualno postojanje tvrdih i mekih naslaga, nezbrinutih karijesnih lezija, nezadovoljavajućih ispuna te promjena u građi tvrdih zubnih tkiva poput erozije, abrazije, abfrakcije i atricije (2). Ukoliko se utvrdi postojanje karijesnih lezija i neadekvatnih ispuna, prvo se izrađuju privremeni ispuni, drugi korak je provođenje postupka izbjeljivanja, a tek nakon perioda stabilizacije boje dobivene izbjeljivanjem (u prosjeku 7-10 dana) slijedi završna izrada ispuna (2). Utvrdi li se promjena u građi zuba poput stanjene ili oštećene cakline ili ekspaniranog dentina potrebno je na takva mjesta ne staviti sredstvo za izbjeljivanje ili ga zaštititi sa samojetkajućim adhezivnim sustavom kako bi se izbjegla neželjena preosjetljivost, iritacija pulpe i prejaki efekt izbjeljivanja (2). Kliničkim pregledom također saznajemo kvalitetu provođenja oralne higijene kod pacijenta. Važno je analizirati i radiološku snimku, a prednost se daje ortopantomogramu s obzirom da se najčešće izbjeljuje više žvačnih jedinica istovremeno (2).

Jako je važno ustanoviti točnu etiologiju i vrstu obojenja te na temelju pravilno donesene dijagnoze odabrati točno određeni postupak izbjeljivanja. Materijali koji se koriste u postupku izbjeljivanja su čisti vodikov peroksid ili jedan od njegovih derivata (karbamidov peroksid, natrijev perborat) (3). Vodikov peroksid i karbamidov peroksid koriste se za izbjeljivanje vitalnih zubi, dok se natrijev perborat uglavnom rabi za unutarnje izbjeljivanje, tj. izbjeljivanje

avitalnih zubi (3). Danas su na tržištu lako dostupne razne paste i sustavi za izbjeljivanje koji se mogu naći u slobodnoj prodaji i dobiti bez recepta. Zubne paste uklanjaju samo površinske diskoloracije poliranjem i abrazivnim djelovanjem (3). Nisu pronađeni dokazi da su one djelotvorne i kod izbjeljivanja internih diskoloracija (3). Sustavi za izbjeljivanje koriste kao aktivnu tvar karbamidov peroksid i univerzalnu matricu koja se adaptira prije uporabe (3). Problem predstavlja dijagnoza stanja budući da se diskoloracija uslijed npr. karijesne lezije ne može tretirati izbjeljivanjem (3). Također nekontrolirana uporaba takvih agensa može dovesti do oštećenja cakline i poremećaja temporomandibularnog zgloba kao posljedica promjene okluzije (3). Puno pacijenata ima stav da je izbjeljivanje štetno i da uništava caklinu. Istraživanje Haywooda iz 1996. godine pokazalo je da izlaganje zubne strukture 10% karbamidovom peroksidu kroz period od 6 sati prosječno izaziva gubitak kalcija od $1.06 \mu\text{g}/\text{mm}^2$ (4). Istraživanje koje su proveli Grobler, Senekal i Laubscher 1990. godine pokazalo je kako jednaki gubitak kalcija uzrokuje izlaganje zubi dvominutnom djelovanju slatkih gaziranih pića, narančinog i jabučnog soka (5). Zdrava caklina posjeduje sposobnost remineralizacije. Mikrostrukturni defekti u caklini, nastali izbjeljivanjem, obnavljaju se apsorpcijom i precipitacijom komponenata sline, poput kalcija i fosfata.

Vrlo često je u svrhu postizanja najboljih rezultata moguće kombinirati nekoliko različitih tehnika. S obzirom da nisu svi pacijenti kandidati za postupak izbjeljivanja, najbitnije je uzeti temeljitu anamnezu, napraviti klinički pregled te ustanoviti postojanje indikacija i kontraindikacija. Dobiveni rezultati su individualni i nisu trajni, a najviše ovise o kasnijim pacijentovim prehrambenim i higijenskim navikama.

Svrha ovog rada je detaljnije upoznati doktore dentalne medicine, studente stomatologije i pacijente s kombiniranom tehnikom izbjeljivanja vitalnih zubi i prezentirati klinički slučaj.

2. UZROCI OBOJENJA ZUBI

2.1. Unutarnja obojenja zubi

2.1.1. Unutarnja preeruptivna obojenja

Unutarnja preeruptivna obojenja mogu biti uzrokovana nekim sistemskim bolestima (hematološke i hepatalne bolesti), unosom određenih lijekova i tvari (tetraciklini, natrijev flourid) za vrijeme odontogeneze i razvojnim bolestima tvrdih zubnih tkiva, cakline i dentina, (amelogenesis imperfecta, dentinogenesis imperfecta, hipoplazija cakline, dentinska displazija, molarno-incizalna hipomineralizacija) (1).

Diskoloracije izazvane sistemskim bolestima (porfirija, hemolitička anemija, fenilketonurija, hiperbilirubinemija) je jako teško, gotovo pa nemoguće odstraniti postupkom izbjeljivanja (1). Naime, navedeni metabolički poremećaji dovode do raspadanja krvnih stanica uslijed čega se razni pigmenti ugrađuju u strukturu zuba i najčešće izazivaju plavkasto-smeđa ili plavo-zelena obojenja (6).

Za razliku od njih, obojenja nastala unosom lijekova i tvari za vrijeme odontogeneze (najčešće za vrijeme trudnoće i razdoblja razvitka trajnih zubi) te uslijed razvojnih bolesti cakline i dentina, moguće je više ili manje uspješno otkloniti (1).

Opseg tetraciklinskog obojenja i dentalne flouroze ovise o količini unešene tvari. Stoga razlikujemo četiri stupnja obojenja: blaga žućkasta, umjerena te tamno-smeđa i siva obojenja (1). Prva dva stupnja su pogodna za izbjeljivanje, dok kod trećeg i četvrtog stupnja potpuni uspjeh nije zagarantiran i terapija je izrazito dugotrajna (do šest mjeseci) (1). Tetraciklini su antibiotski preparati širokog spektra djelovanja koji se koriste u liječenju upala izazvanim gram+ i gram- bakterijama. Do diskoloracije dolazi zbog kelacijske reakcije kalcijevih iona, koji potječu iz kristala hidroksiapatita smještenih u dentinu, s tetraciklinskom molekulom (1). Flouroza nastaje odlaganjem prevelike količine floura u caklinsku strukturu uslijed prevelikog sistemskog unosa floura, tj. konzumacije hrane i pića s povećanom koncentracijom floura.

Najčešći razvojni poremećaj koji uzrokuje obojenje zuba je amelogenesis imperfecta (7). To je nasljedni poremećaj u razvoju cakline nastao zbog nepravilne funkcije ameloblasta (7). Može se naslijediti autosomno dominantno, autosomno recesivno ili X-vezanim (spolnim) tipom nasljeđivanja (7). Klinički razlikujemo hipoplastični (nedostatno stvorena caklina), hipomineralizacijski (manjkavost u početnoj mineralizaciji), hipomaturacijski oblik (nedostatci

u stvaranju kristala hidroksilapatita) te kombinirani tip (nastaje zbog poremećaja sekretorne i maturacijske faze) (7).

2.1.2. Unutarnja posteruptivna obojenja

Ova vrsta obojenja nastaje nakon završene odontogeneze. Od uzročnih čimbenika navode se primarni i sekundarni karijes, nekroza pulpe, krvarenje izazvano traumom, neadekvatno izvedeni endodontski postupci i dentalni materijali (kompozit, amalgam).

Traumom su najčešće zahvaćeni središnji maksilarni sjekutići jer su ti zubi najvidljiviji i najeksponiraniji u usnoj šupljini (7). Traume poput komplicirane frakture krune zuba i luksacijske ozljede potpornog aparata zuba izazivaju oštećenja krvnih žila pulpe (7). Posljedično nastaju krvarenje i razgradnja crvenih krvnih stanica (eritrocita) iz kojih se oslobađa hemoglobin (7). Iz hemoglobina se zatim oslobađa željezo koje reagira s vodikovim sulfidom čime nastaje željezov sulfid koji uzrokuje sivkasto obojenje zuba koje s vremenom intenzivira (7).

S obzirom da unutarnja posteruptivna obojenja mogu izazvati i dentalni materijali koji se koriste u svakodnevnoj stomatološkoj praksi, prilikom oralne rehabilitacije treba se voditi briga ne samo o vrsti materijali od kojih će nadomjestci biti izrađeni, nego također i o vrsti cementa (1).

2.2. Vanjska obojenja zubi

Uzrokovana su pušenjem, konzumiranjem obojene hrane (razno povrće, začini) i pića (kava, čaj, Coca-Cola, tamni voćni sokovi od cikle, višnje, borovnice, crno vino, aceto balsamico), otopinama za ispiranje usne šupljine (antiseptik klorheksidin) i lošim održavanjem oralne higijene. Navedeni postupci uzrokuju nakupljanje i taloženje pigmenata na vanjskim površinama zubi, a obojenja se najčešće daju ukloniti čišćenjem kamenca, poliranjem i pjeskarenjem, a u težim slučajevima i izbjeljivanjem (1). Također je potrebno intenzivirati oralnu higijenu.

3. SREDSTVA ZA IZBJELJIVANJE ZUBI

Većina sredstava za izbjeljivanje se danas na tržištu nalaze u obliku gela. Ona sadrže vodikov peroksid u čistom obliku ili se on oslobađa iz neke druge tvari (karbamidov peroksid, natrijev perborat) tijekom oksidacijske reakcije (8).

3.1. Vodikov peroksid

Vodikov peroksid je sredstvo za izbjeljivanje zubi koje se u kemijskoj reakciji oksidacije razlaže na 2 molekule vode i kisik. Kisik je aktivna tvar koja prodire u zubnu strukturu i razara kemijske veze između pigmenata (1). Na taj način nastaju manje podjedinice koje difuzijom izlaze van zuba (1). Koristi se kao 25-40% sredstvo za intenzivno izbjeljivanje u ordinaciji u točno kontroliranim uvjetima, dok se u nižim koncentracijama (oko 10%) koristi za postupak izbjeljivanja udlagom. Potrebno je pažljivo rukovati s njim, voditi računa o korištenoj koncentraciji i duljini djelovanja, jer je jaki oksidans i kaustik te može izazvati vrlo teška oštećenja tkiva (1). Prilikom izbjeljivanja avitalnih zubi, vodikov peroksid se izbjegava jer u slučaju neadekvatnog punjenja i lošeg brtvljenja endodontskog prostora zuba može uzrokovati resorpciju korijena (1). Koncentracija vodikovog peroksida u sredstvu za izbjeljivanje je obrnuto proporcionalna s duljinom djelovanja aktivne tvari (1). Sukladno tome visoke koncentracije djeluju kratko, a niske koncentracije djeluju dulje (1). Točno vrijeme djelovanja sredstva je tvornički određeno, tj. propisuje ih proizvođač i navedenih se uputa treba strogo pridržavati.

3.2. Karbamidov peroksid

Karbamidov peroksid se u kemijskoj reakciji oksidacije razlaže na otopinu vodikovog peroksida i ureju. Koncentracija dobivenog vodikovog peroksida je otprilike 3 puta manja nego koncentracija korištenog karbamidovog peroksida (1).

Visoke koncentracije karbamidovog peroksida (35-45%) koriste se kod intenzivnog izbjeljivanja u ordinaciji pod strogim nadzorom stomatologa, dok se niže koncentracije koriste za izbjeljivanje udlagom kod kuće.

3.3. Natrijev perborat

Natrijev perborat dostupan je u obliku praška ili u kombinaciji različitih komercijalnih pripravaka. Natrijev perborat se u prisustvu kiseline, toplog zraka ili vode raspada na natrijev

metaborat, vodikov peroksid i kisik (2). Može se naći u 3 oblika: monohidrat, trihidrat i tetrahidrat (2). Oni se međusobno razlikuju po sadržaju kisika koji određuje njihovu sposobnost izbjeljivanja (2). Pripravci natrijeva perborata su lužnati i njihov pH ovisi o količini oslobođenog vodikovog peroksida i preostalog natrijeva metaborata (2). S obzirom da ga je puno lakše kontrolirati i sigurniji je od koncentriranih otopina vodikova peroksida, najčešće se koristi za postupak unutarnjeg izbjeljivanja avitalnih zubi.

3.4. Pomoćna sredstva u materijalima za izbjeljivanje

Pomoćna sredstva u materijalima za izbjeljivanje su: zgušnjavajuća tvar (npr. karbopol baza - omogućuje polako otpuštanje kisikovih radikala te povećava viskoznost materijala), vehikulum (npr. glicerol – povećava viskoznost materijala), urea (primjenjuje se za stabilizaciju vodikova peroksida i za podizanje pH sredstva za izbjeljivanje), surfaktanti (povećavaju učinkovitost materijala vlažeći površinu zubi), disperzanti (čuvaju pigmente u suspenziji) i konzervansi (štite od metala koji ubrzavaju razgradnju vodikova peroksida) (2).

4. INDIKACIJE I KONTRAINDIKACIJE ZA IZBJELJIVANJE VITALNIH ZUBI

Tablica 1. Indikacije i kontraindikacije za intenzivno izbjeljivanje vitalnih zubi (“in office whitening”). Preuzeto iz (1).

INDIKACIJE	KONTRAINDIKACIJE
Blaga caklinska obojenja	Jača tamnija obojenja
Umjerena tetraciklinska obojenja	Oštećenja cakline
Flouroza	Osjetljivi zubi
Staračka obojenja	Karijes
	Odstojeći ispuni
	Velika pulpna komorica
	Veći gubitak cakline

Tablica 2. Indikacije i kontraindikacije za izbjeljivanje udlagom (“at home whitening”).

Preuzeto iz (1).

INDIKACIJE	KONTRAINDIKACIJE
Površinska caklinska obojenja	Alergija na sredstva za izbjeljivanje
Umjerena žuta obojenja	Bruksizam
Flouroza	Osjetljivi zubi
Staračka obojenja	Karijes
	Odstojeći ispuni
	Veći gubitak cakline

Tablica 3. Indikacije i kontraindikacije za kombiniranu tehniku izbjeljivanja vitalnih zubi.

Preuzeto iz (9).

INDIKACIJE	KONTRAINDIKACIJE
Odrasle osobe (18-70 godina)	Pušenje
Prisutnost minimalno 20 prirodnih zubi, uključujući sjekutiće i očnjake u oba zuba luka	Medicinsko stanje koje može kompromitirati sigurnost pacijenta
Odsustvo karijesa na zubima koje želimo izbjeliti	Pacijenti koji su prošli ili se trenutno nalaze u fazi ortodontske terapije
Dobra oralna higijena	Trudnice i dojilje
	Postojeće restauracije na zubima koje želimo izbjeliti
	Karijes
	Gingivitis, parodontitis
	Diskoloracije izazvane dentalnom fluorozom ili tetraciklinima
	Prethodna ili trenutna upotreba otopina za ispiranje koje mogu izazvati diskoloracije (npr. klorheksidin)
	Alteracije oralne sluznice
	Boja zubi svijetlija od A2

5. MEHANIZAM IZBJELJIVANJA ZUBI

Kemijskom reakcijom oksidacije vodikovog peroksida nastaju 2 molekule vode i kisik. Kisik je aktivna tvar, čija mu niska molekularna težina omogućava slobodno kretanje i lako prodiranje kroz poroznu i polupropusnu strukturu cakline i dentina (3). Vodikov peroksid je jaki oksidans koji u caklinskoj i dentinskoj strukturi izaziva oksidaciju pigmenata koji su prethodno uzrokovali obojenje (kromofobne molekule) (3). Cijepa dvostruke veze između njihovih radikala te žuti pigmenti (ksantopterin) postaju bijelima (leukopterin) (3). Kao posljedica nastaje promjena boje koja je svjetlija, čišća i transparentnija od početne (3).

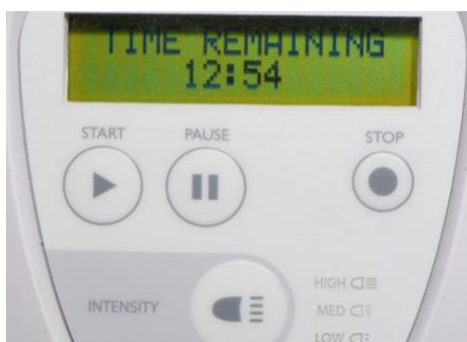Osim kemijskog sredstva za izbjeljivanje, neki proizvođači preporučuju korištenje dodatnih izvora energije poput toplinske, halogene, LED/laserske ili ultrazvučne kako bi se katalizirala kemijska reakcija oksidacije sredstva za izbjeljivanje (3). Time se pospješuje njegov učinak i skraćuje vrijeme posjeta.

6. TEHNIKE IZBJELJIVANJA ZUBI

Vitalni zubi izbjeljuju se ekstrakoronarno i to na 3 načina – postupkom intenzivnog izbjeljivanja u stomatološkoj ordinaciji pod strogim nadzorom doktora dentalne medicine, postupkom izbjeljivanja udlagom kod kuće i kombinacijom navedenih metoda. Svaka od navedenih tehnika je učinkovita, ima svoje indikacije i kontraindikacije i svaka posjeduje određene prednosti i nedostatke u odnosu na drugu.

6.1. Intenzivno izbjeljivanje u stomatološkoj ordinaciji

Pri ovoj vrsti izbjeljivanja koriste se visoke koncentracije vodikovog peroksida (25-40%) ili karbamidovog peroksida (35-45%) (1). Moguće je koristiti i dodatni izvor energije (npr. laser, polimerizacijske lampe, profesionalne lampe za izbjeljivanje) koji katalizira kemijsku reakciju oksidacije vodikovog peroksida. Time se dodatno pospješuje učinak sredstva za izbjeljivanje i skraćuje vrijeme posjeta. Prilikom njihove primjene potrebno je pridržavati se uporabe propisane od strane proizvođača. Laser oslobađa energiju potrebnu za razgradnju vodikovog peroksida na vodu i slobodne radikale kisika te katalizira oksidaciju molekula čestica koje su uzrok obojenja (10). Međutim, zbog skupoće uređaja, laser se izrazito rijetko koristi. Lampe za polimerizaciju su iste one koje se koriste za izradu kompozitnih ispuna. Prije njihove primjene mora se znati snaga navedene lampe te vrsta (LED, plazma ili halogena) (10). Profesionalne lampe za izbjeljivanje su proizvedene s ciljanom namjerom provođenja tog postupka. Zahvat se provodi jednoposjetno, obično kroz 3 seanse od 20 minuta, a estetski rezultati vidljivi su neposredno nakon završenog izbjeljivanja. Broj i duljina intervala se mogu prilagođavati ovisno o etiologiji i stupnju obojenja te proizvođačevim uputama (Slika 1.) (1).



Slika 1. Programirana kontrola duljine intervala izbjeljivanja vidljiva na ekranu aparata za emitiranje LED svjetla. Preuzeto: prof. dr. sc. Dubravka Knezović Zlatarić.

Međutim, ovaj postupak ima i određenih nedostataka. Preparati za izbjeljivanje djeluju kaustično pa se postupak obavezno mora odvijati pod strogim nadzorom stomatologa. Jako je

bitno u potpunosti izolirati radno polje i zaštititi sva okolna meka tkiva. Kod velikog broja pacijenata javljaju se simptomi preosjetljivosti i gingivalne iritacije, a postojanost boje je kratka (svega pet do šest tjedana). Preosjetljivost može potrajati 7-10 dana od završenog izbjeljivanja, a može se smanjiti upotrebom 0.35% natrijevog flourida, 3% kalijeveg nitrata ili kalcijevog fosfata (10). Tijekom prvih 24 sata nakon tretmana, ukoliko je potrebno, pacijent može uzimati tablete protiv bolova.

6.2. Izbjeljivanje udlagom

Zajedno sa stomatologom, u ovom postupku također sudjeluje i sam pacijent koji kod kuće nosi individualno izrađenu udlagu uz prethodno dobivene upute. S obzirom da pacijent sam nanosi sredstvo za izbjeljivanje u udlagu i sam ju postavlja u usta, koncentracije vodikovog i karbamidovog peroksida su puno niže (1). Upravo iz tog razloga, rizik od pojave preosjetljivosti je smanjen i ovaj se oblik izbjeljivanja uspješno može koristiti kod pacijenata sa stanjenom caklinom (amelogenesis imperfecta, kiselinska erozija...) (1). Udlagu je moguće nositi i po danu i po noći. Preporuča se da se udlage s višim koncentracijama aktivne tvari nose po danu (7.5% vodikov peroksid), a s nižim koncentracijama noću (10-20% karbamidov peroksid) (1). Ovisno o stupnju diskoloracije, udlage se mogu nositi od tjedan dana pa sve do šest mjeseci (tetraciklinska obojenja). Estetski učinak nije vidljiv odmah i sam postupak izbjeljivanja može potrajati duži vremenski period, stoga je jako bitno da stomatolog prije pristupanja ovoj tehnici izbjeljivanja pozitivno ocjeni pacijentovu sposobnost provođenja istog prema datim uputama i njegovu motiviranost za postizanjem uspješnih rezultata (1).

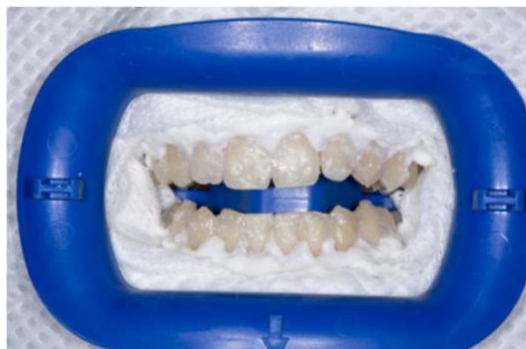6.3. Klinički protokol kombinirane tehnike izbjeljivanja vitalnih zubi

Prvi korak u kombiniranoj tehnici izbjeljivanja vitalnih zubi je uzimanje anatomske otisaka u alginatu. Nakon što se otisci laboratorijski izliju, dobiju se radni modeli na kojima se izrađuju plastične udlage. Neposredno prije izrade udlage radi se:

1. premazivanje vestibularnih površina zubi na modelima (npr. s dva sloja laka za nokte) ili nanošenje svjetlosno polimerizirajućeg akrilata da stvorimo rezervoar za držanje gela karbamidovog peroksida
2. radiranje gingivnog ruba modela zbog kasnijeg boljeg prilijeganja udlage u ustima, da smanjimo ulazak sline i spriječimo slabije cervikalno izbjeljivanje (1).

Sam postupak izbjeljivanja sastoji se od dvije faze: izbjeljivanje u ordinaciji (“in office whitening”) i izbjeljivanje kod kuće (“at home whitening”).

Izbjeljivanje u ordinaciji započinje namještanjem pacijenta u udobni položaj, postavom zaštitne pregače i detaljnim postupkom izolacije radnog polja i zaštite mekih tkiva (Slika 2.).



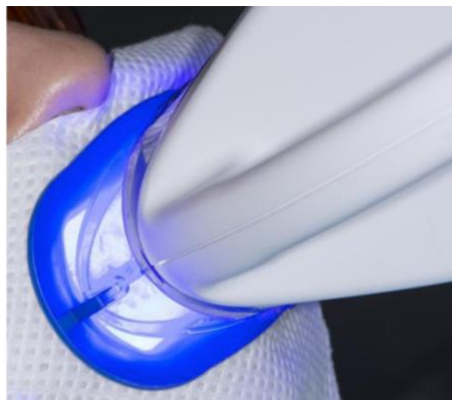Slika 2. Zaštita mekih tkiva prije postupka intenzivnog izbjeljivanja u ordinaciji. Preuzeto: prof. dr. sc. Dubravka Knezović Zlatarić.

U tu se svrhu najčešće koriste gumene plahtice (koferdam, Optragate, Optradam), svitci staničevine i sredstvo za izolaciju koje dolazi u sklopa seta za izbjeljivanje, a polimerizira se uz pomoć plavog vidljivog svjetla (10). To je sredstvo zapravo tekući kompozit koji se iz originalnih kanila ili šprica pomoću uskih nastavaka nanosi s vanjske strane zubi u području pričvrstne gingive i to u području vrata zuba preko ruba gingive u širini od 3 do 4 mm (10). Prije nanošenja, vrat zuba i okolna gingiva moraju biti osušeni radi kvalitetnijeg prilijezanja sredstva za izbjeljivanje (10). Također se preporuča pacijentu staviti zaštitne naočale.

Vijeće Europske Unije smatra da upotreba proizvoda za izbjeljivanje zubi, koji sadrže više od 0,1 % pa do 6 % vodikovog peroksida prisutnog ili oslobođenog iz drugih spojeva ili mješavina u tim proizvodima, može biti sigurna ako su ispunjeni sljedeći uvjeti: da je obavljen primjeren klinički pregled kako bi se osiguralo da ne postoje faktori rizika ili bilo kakva druga važna oralna patologija i da je izloženost ovim proizvodima ograničena kako bi se osiguralo da se ti proizvodi u smislu učestalosti i trajanja primjene upotrebljavaju samo kako je za njih predviđeno (11).

Pacijenti se po direktivi Vijeća Europske unije i Znanstvenog odbora za proizvode široke potrošnje iz rujna 2011. godine tretiraju 6% vodikovim peroksidom četiri puta po 15 minuta

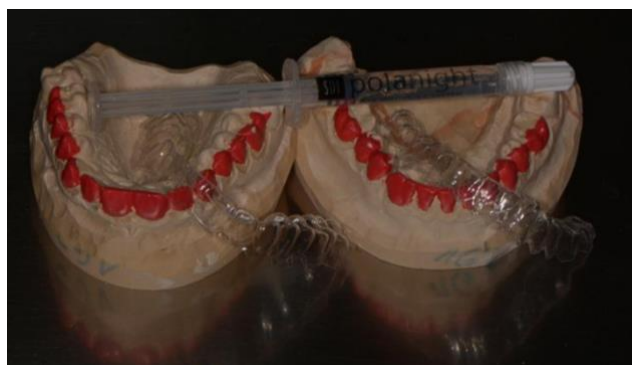(12). Pritom se koristi i LED lampa, kao dodatni izvor energije, koja katalizira kemijsku reakciju oksidacije vodikovog peroksida (Slika 3.).



Slika 3. Kataliziranje reakcije oksidacije vodikovog peroksida LED izvorom svjetlosti.

Preuzeto: prof. dr. sc. Dubravka Knezović Zlatarić .

Nakon svakog završenog 15-minutnog ciklusa, stari gel se uklanja, a zatim novi nanosi. Da bi se izbjegla dehidracija zuba, između ciklusa i na kraju tretmana, svi se mogu premazati vaterolicama namočenim u vodu (10). I pacijent i stomatolog trebaju nositi zaštitne naočale za vrijeme tretmana. Osnovna prednost ovog postupka je vidljivost estetskog učinka neposredno nakon završenog zahvata, a s obzirom da je korištena koncentracija vodikovog peroksida svega 6%, rizik od nuspojava poput preosjetljivosti i iritacije mekih tkiva, sveden je na minimum (1). Slijedi izbjeljivanje kod kuće u trajanju od dva do tri tjedna, ovisno o stupnju obojenja, s 16% karbamidovim peroksidom. Pacijentima se daju upute da 14 dana za redom, minimalno 6 sati dnevno nose udlagu, dok gel stavljaju samo na vestibularne plohe zuba (Slika 4.) (1).



Slika 4. Udlage i sredstvo za izbjeljivanje koje pacijent koristi za izbjeljivanje kod kuće.

Preuzeto: prof. dr. sc. Dubravka Knezović Zlatarić.

Nakon postavljanja udlage, poželjno je da uklone višak gela koji iscure van kako bi se izbjegle ozljede mekih tkiva (1). S obzirom da pacijent sam provodi postupak izbjeljivanja kod kuće, koncentracija aktivne tvari je niža (1). Niža koncentracija također znači da treba protjeći duže razdoblje do očekivane promjene boje jer karbamidov peroksid ima sporiji početak djelovanja (1). Pacijenta je potrebno upozoriti da će se estetski učinak vidjeti tek nakon nekog vremena, da je potrebna ustrajnost i suradljivost u postupku te držanje svih propisanih uputa od strane stomatologa.

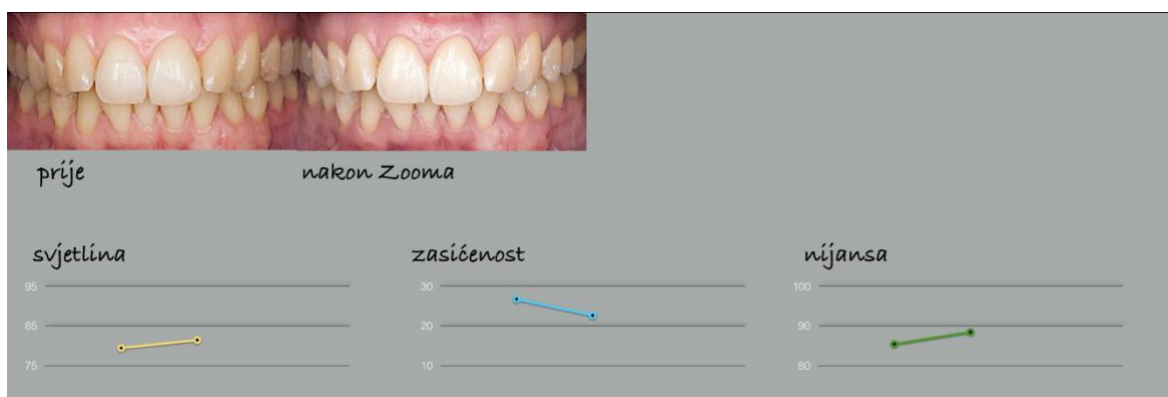
Znanstveno istraživanje Budimira i suradnika iz 2016. godine dokazalo je kako se prilikom korištenja udlage prosječna promjena u boji izmjerena odmah nakon izbjeljivanja, 30 dana nakon te 180 dana nakon izbjeljivanja u odnosu na početnu boju nije se značajno mjenjala (13). Ista mjerenja za Boost i Dash preparate su ukazala na značajno veću promjenu boje zuba (13). Stoga se može zaključiti da je boja dobivena udlagom dugotrajnija od one dobivene intenzivnim izbjeljivanjem, a sam postupak je manje agresivan (13).

6.4. Klinički primjer kombinirane tehnike izbjeljivanja vitalnih zubi

Prof. Dubravka Knezović Zlatarić je prije 2 godine u znanstvene svrhe izbjeljivala zube kombiniranom tehnikom studentici i kolegici Ani Crnadak. Svjetlina, zasićenost i nijansa zubi redovito se pratila i mjerila s uređajem Vita Easyshade V (Slika 5.-8.).

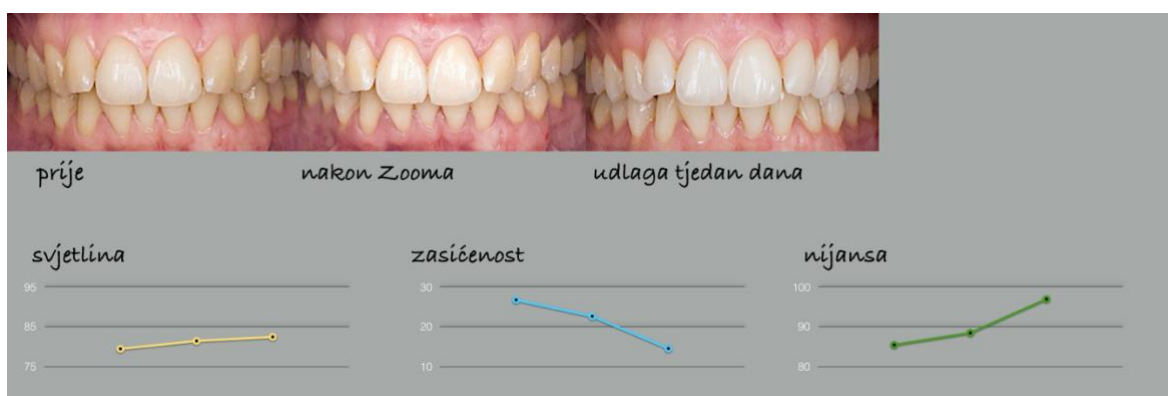

Slika 5. Zubi prije izbjeljivanja. Preuzeto: prof. dr. sc. Dubravka Knezović Zlatarić.



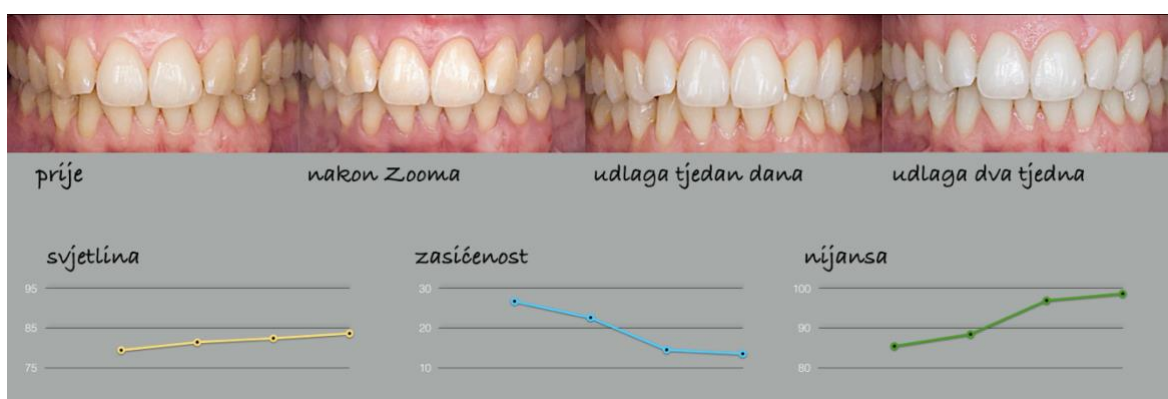Slika 6. Zubi nakon izbjeljivanja u ordinaciji 6% vodikovim peroksidom i Zoom lampom.

Preuzeto: prof. dr. sc. Dubravka Knezović Zlatarić.



Slika 7. Nakon tjedan dana izbjeljivanja 16% karbamidovim peroksidom u udlagi. Preuzeto:

prof. dr. sc. Dubravka Knezović Zlatarić.



Slika 8. Nakon izbjeljivanja udlagom 2 tjedna. Preuzeto prof. dr. sc. Dubravka Knezović

Zlatarić.

Svjetlina predstavlja sjajnost ili tamnoću nijanse, odnosno tona boje (1). Kromatografska vrijednost predstavlja intenzitet ili stupanj zasićenosti tonom boje (1). Nijansa je osnovni ton boje, odnosno sinonim je izraza „boja“ (1).

Svjetlina zubi se malo povećala, dok je razlika u početnoj i završnoj nijansi ipak značajno veća. Zasićenost se istovremeno smanjila.

Zaključno, žućkasti zubi se puno bolje i lakše izbjeljuju nego npr. sivkasti i plavkasti. Zubi koji imaju veliku zasićenost su podložniji izbjeljivanju i pokazuju bolje rezultate izbjeljivanja.

7. KOMPLIKACIJE TIJEKOM I NAKON IZBJELJIVANJA ZUBI

Stomatolog mora biti upoznat sa svim mogućim nuspojavama koje mogu nastati kao posljedica izbjeljivanja, a isto tako je dužan informirati pacijenta o mogućim neželjenim učincima. Najučestalijim nuspojavama smatraju se prolazna osjetljivost zubi te iritacija gingive. Rjeđe se javljaju pečenje jezika, ždrijela i poremećaji osjeta okusa.

Važno je prije svakog provođenja postupka, pažljivo pročitati uputstvo za primjenu i strogo se pridržavati navedenih proizvođačevih uputa. Pravilnim provođenjem protokola izbjeljivanja smanjuje se rizik od neželjenih nuspojava, završni rezultat bit će uspješniji .

7.1. Nuspojave na mekim tkivima usne šupljine

Vodikov peroksid je kaustično sredstvo koje izaziva pojavu kemijskih opekline na mekim tkivima usne šupljine i udubljenja gingive (14). Stoga je izrazito bitno tretman izbjeljivanja provesti na što sigurniji način. Nužno je izolirati radno polje i zaštititi meka tkiva gumenim štitnikom, sviticima staničevine i izolacijskim sredstvom koje dolazi u sklopu seta za izbjeljivanje (14). U svrhu zaštite mekih tkiva mogu se koristiti i konac za zube, interproksimalni kolčići i sredstva poput orabaze i vazelina (14). Klinički, kemijska opekline vidljiva je kao bijeli trag ili mrlja na sluznici, nalik je ishemiji i bolna je (14). Nakon rehidracije i primjene antiseptičkih masti, opekline se povuče, tkivo ozdravi i ne nastanu trajna oštećenja (14). Iritacija gingive i mekih tkiva je dosta česta, ali i prolazna nuspojava (3).

Poremećaj osjeta okusa regredira nakon nekoliko sati. Rijetko se može javiti i promjena oralne flore (uglavnom kod dugotrajne primjene sredstva veće koncentracije) (14).

7.2. Nuspojave na tvrdim tkivima usne šupljine

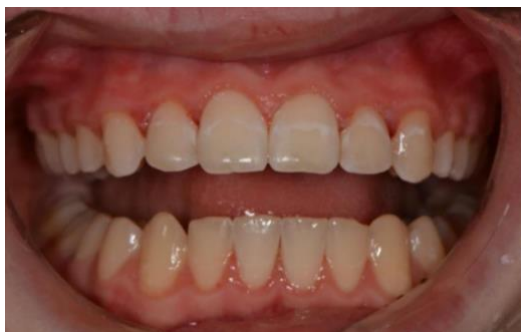Postoperativna preosjetljivost se najčešće javlja nakon procesa intenzivnog izbjeljivanja u ordinaciji kao posljedice aplikacije vodikovog peroksida visoke koncentracije (25-40%), pretjerane ili neadekvatne primjene, naročito u kombinaciji sa zagrijavanjem (14). Uglavnom je prolaznog karaktera. Može biti ograničena na jedan ili najčešće nekoliko zubi. Pacijenti ju opisuju kao jaku, spontanu i prodornu intermitentnu bol (14). Nastaje zbog prodora sredstva za izbjeljivanje kroz caklinu i dentinske tubuluse s mogućnošću prodora i do pulpe zuba. Pritom uzrokuje nastanak caklinskih defekata i potpovršinskih pora s izgledom kao nakon jetkanja cakline 37% ortofosfornom kiselinom (14). Također dolazi i do gubitka prizmatске strukture, gubitka kalcija, kratkotrajnog smanjenja mikrotvrdoće dentina i promjene u organskom sastavu

tvrdih zubnih tkiva (14). Schulte i sur. su otkrili da je kod 14% pacijenata ta preosjetljivost bila toliko jaka i dovoljna da se prekine sam postupak izbjeljivanja (15). U in vitro istraživanjima Hanksa i sur. pokazalo se da vodikov peroksid penetrira u caklinu i dentin te iako ne dolazi do pulpe, može izazvati reverzibilni pulpitis (16). Histološki se u pulpi vidi slaba upalna reakcija, promijenjena morfologija odontoblasta i pojačana dentinogeneza kao odgovor na iritaciju pulpe (17). Pojedini autori navode dob, spol i dizajn udlage kao dodatne rizične čimbenike (18,19). Smanjenju preosjetljivosti može pomoći uporaba desenzibilizirajućih tvari poput kalijeva nitrata, flourida i amorfnog kalcijeva fosfata (1).

Amorfni kalcijev fosfat može povećati gustoću minerala u caklini smanjujući difuziju vodikovog peroksida do živčanih završetaka (20). Kalijev nitrat doprinosi smanjenju dentinske preosjetljivosti smanjujući živčani odgovor i njihovu ekscitaciju, a pritom ne kompromitira estetske rezultate izbjeljivanja (21).

Po potrebi pacijenti mogu uzimati i analgetike.

Nakon intenzivnog izbjeljivanja u ordinaciji se kod pacijenata sa završenom ortodontskom terapijom ponekad javljaju bijele, mutne diskoloracije na nekim zubima (Slika 9.).



Slika 9. Bijele diskoloracije na zubima nakon intenzivnog izbjeljivanja u ordinaciji. Preuzeto: prof. dr. sc. Dubravka Knezović Zlatarić.

Riječ je o demineraliziranim dijelovima cakline koji su nastali zbog lošeg provođenja oralne higijene za vrijeme ortodontske terapije. Prodor veće količine kisika u ta područja cakline dovodi do pojačane vidljivosti površinskog karijesa (1).

Takva se površinska caklinska obojenja mogu ukloniti postupkom mikroabrazije. Mikroabrazija je kemijsko-mehanički postupak pri kojem se abrazivnim sredstvom uklanja mikroskopski tanki, oštećeni i demineralizirani površinski slojevi cakline (1). Postupak uključuje korištenje 6% klorovodične kiseline u kombinaciji sa silicij-karbidnim česticama koje služe kao abrazivno sredstvo (1). Nakon uklanjanja tog caklinskog sloja, u pozadini ostaje

sasvim intaktna caklina koju je zatim moguće izbjeljivati standardnim postupcima (1). Mikroabrazijski postupak se može koristiti i kod nekih diskoloracija u sklopu amelogenesis imperfecte i dentalne flouoze (1).

Slina se kao prirodni pufer pokazala vrlo dobrom u promociji remineralizacije cakline u oralnom okolišu (22). Mikrostrukturni defekti u caklini, nastali izbjeljivanjem, obnavljaju se apsorpcijom i precipitacijom komponenata iz sline, poput kalcija i fosfata.

7.3. Genotoksičnost, karcinogenost i toksičnost preparata za izbjeljivanje

Iritacije gingive je učestala nuspojava izbjeljivanja zubi. Iako se često javlja, ne smatra se rizičnim čimbenikom za razvoj oralnog karcinoma (14). Budući da je incidencija pojave oralnog karcinoma na gingivi u općoj populaciji manja od 1:100 000, Munro i suradnici smatraju da bi se eventualni karcinogeni učinak tih preparata očitovao kao povećanje incidencije oralnog karcinoma u zadnjih nekoliko desetljeća (23). Takvo nešto do danas nije zabilježeno ni znanstveno dokazano niti postoje postoje klinički izvještaji koji bi povezali pojavu karcinoma s primjenom sredstava za izbjeljivanje (14). Vodikov peroksid ima slabi lokalni karcinogeni potencijal, ali genotoksičnost ne može biti sasvim isključena (14). Slobodni radikali koji se otpuštaju iz vodikovog peroksida napadaju i narušavaju strukturu stanične DNK (14).

7.4. Učinak sredstva za izbjeljivanje na ispune i restauracije

Pri dugotrajnom izlaganju amalgamskih ispuna karbamidovom peroksidu primjećeno je povećanje otpuštanje žive. Količina otpuštene žive varira ovisno o vrsti amalgama i koncentraciji sredstva za izbjeljivanje (14).

Kompozitni ispuni ostaju gotovo intaktni i nenarušene strukture nakon izbjeljivanja. To se odnosi na njihovu površinsku mikrotvrdoću, izgled i boju. Preporuča se odgoditi izradu kompozitnih ispuna do 2 tjedna nakon izbjeljivanja da se spriječi slabljenje veze adhezijskog sustava za dentin i caklinu (14).

Kod stakloionomernih cemenata zabilježena je povećana topljivost (14).

Keramika, keramičke restauracije i zlato ne pokazuju nikakve promjene za vrijeme izbjeljivanja (24).

Kombinirana tehnika izbjeljivanja vitalnih zubi u novije vrijeme postaje sve popularnija. Metoda se dokazala izrazito učinkovitom i manje agresivnom u odnosu na ostale, a dobiveni su rezultati jako dobri i dugotrajni. Zubi se prvo tretiraju 6% vodikovim peroksidom u ordinaciji, a zatim 16% karbamidovim peroksidom kod kuće, u prethodno individualno izrađenoj udlagi, kroz period od dva do tri tjedna. Rizik od nastanka nuspojava na tvrdim (preosjetljivost kao posljedica reverzibilnog pulpitisa) i mekim tkivima usne šupljine (kemijske opekline, gingivalna iritacija) je sveden na minimum. Važno je prije svakog izbjeljivanja, pažljivo pročitati uputstvo za primjenu i strogo se pridržavati proizvođačevih uputa. Pravilnim provođenjem protokola izbjeljivanja smanjuje se rizik od neželjenih nuspojava, a završni rezultat bit će uspješniji.

Prema kriterijima Američkog stomatološkog društva (American Dental Association) izbjeljivanje je uspješno ako se uspije promijeniti boja zuba za najmanje 2 nijanse po sustavu CIE Lab Color System (standardni sustav - Standard Comission Internationale de L'Eclairage).

9. ZAKLJUČAK

Rezultati dobiveni bilo kojom tehnikom izbjeljivanja su individualni i nisu trajni. Nakon temeljitog kliničkog pregleda te utvrđivanja indikacija i kontraindikacija izabere se najbolja metoda po pacijenta. S ciljem postizanja što boljeg ishoda izbjeljivanja, moguće je kombinirati nekoliko različitih tehnika. Njihova dugotrajnost najviše ovise o kvaliteti izvedenog postupka te pacijentovim kasnijim prehrambenim i oralno-higijenskim navikama. Također je od iznimne važnosti prije provođenja svakog postupka, pročitati proizvođačeve upute te se istih i pridržavati. Preporuča se izbjegavanje pušenja te obojene hrane i pića (coca cola, čaj, kava itd.), a postignuti rezultati se mogu poboljšati dodatnom primjenom zubnih pasti za izbjeljivanje. Uz posebnu brigu dobiveni rezultati mogu potrajati i nekoliko godina.

10. LITERATURA

1. Knezović Zlatarić D. Osnove estetike u dentalnoj medicini. Zagreb: Hrvatska komora dentalne medicine; 2013.
2. Rezo V, Pavić A, Pavelić B. Uvod u izbjeljivanje zubi: I. dio: Teoretske osnove. Sonda. 2014;32-6.
3. Greenwall L. Bleaching techniques in restorative dentistry: An illustrated guide. London: Martin Dunitz Ltd. 2001.
4. Haywood VB. Achieving, maintaining and recovering successful tooth bleaching. J Esthet Dent. 1996;8:31-8.
5. Grobler SR, Senekal PJ, Laubscher JA. In vitro demineralization of enamel by orange juice, apple juice, Pepsi Cola and Diet Pepsi Cola. Clin Prev Dent. 1990;12:5-9.
6. Rosenthal P, Ramos A, Mungo R. Management of children with hyperbilirubinemia and green teeth. J Pediatr. 1986;108(1):103-5.
7. Jurić H. Dječja dentalna medicina. Zagreb: Naklada Slap; 2015.
8. Kwon S, Ko S, Greenwall L. Tooth whitening in esthetic dentistry : Principles and techniques. London: Quintessence Publishing Co. 2009.
9. Knezovic Zlataric D, Žagar M, Illeš D. A clinical study assessing the short-term efficacy of combined in-office/at-home whitening treatment. JERD. 2019.
10. Pavelić B, Pavić A, Rezo V. Uvod u izbjeljivanje zubi: II. dio: Klinički postupak. Sonda. 2014;18-24.
11. Direktiva Vijeća 2011/84/EU od 20. Rujna 2011. O izmjeni Direktive 76/768/EEZ o kozmetičkim proizvodima radi prilagodbe tehničkom napretku njezinog Priloga III, Službeni list Europske unije L 283/36.
12. Council Directive 2011/84/EU of 20 September 2011 amending Directive 76/768/EEC, concerning cosmetic products, for the purpose of adapting Annex III thereto to technical progress Text with EEA relevance. <http://data.europa.eu/eli/dir/2011/84/oj>. Accessed December 4, 2011.
13. Budimir Z, Cerovac M, Štambuk M, Klarić E. Prosudba učinka sredstava za izbjeljivanje na promjenu boje zubi i nastanak postoperativne preosjetljivosti. Sonda. 2016;3:252.
14. Klarić E, Janković B. Najčešće pogreške prilikom izbjeljivanja zubi. Sonda. 2013; 14(25):51-3.
15. Haywood VB. Current status of nightguard vital bleaching. Compendium. 2000;21(28):10-5.

16. Haywood VB. Treating sensitivity during tooth whitening. *Compend Contin Educ Dent.* 2005; 26(9):11-20.
17. Dahl JE, Pallesen U. Tooth bleaching-a critical review of the biological aspects. *Crit Rev Oral Biol Med.* 2003;14:292-304.
18. Leonard RH, Haywood VB, Phillips C. Risk factors for developing tooth sensitivity and gingival irritation associated with nightguard vital bleaching. *Quintessence Int.* 1997;28:527-34.
19. Matis BA, Hamdan YS, Cochran MA, Eckert GJ. A clinical evaluation of bleaching agent used with and without reservoirs. *Oper Dent.* 2002;27(1):5-11.
20. Giniger M, Macdonald J, Ziemba S, Felix H. The clinical performance of professionally dispensed bleaching gel with added amorphous calcium phosphate. *J Am Dent Assoc.* 2005; 136:383-92.
21. Haywood VB, Cordero R, Wright K, Gendreau L, Rupp R, Kotler M, et al. Brushing with a potassium nitrate dentifrice to reduce bleaching sensitivity. *J Clin Dent.* 2005;16:17-22.
22. De Freitas PM, Turssi CP, Hara AT, Serra MC. Dentin microhardness during and after whitening treatments. *Quintessence Int.* 2004;35(5):411-7.
23. Munro IC, Williams GM, Heymann HO, Kroes R. Tooth whitening products and the risk of oral cancer. *Food Chem TOX.* 2006;44:301-15.
24. Yu H, Li Q, Hussain M, Wang Y. Effects of bleaching gels on the surface microhardness of tooth-colored restorative materials in situ. *J Dent.* 2008;36(4):261-4.

11. ŽIVOTOPIS

Bruna Brkić rođena je 16.11.1995. godine u Zagrebu. Osnovnu školu Antuna Branka Šimića završava 2010. godine nakon čega upisuje II. gimnaziju Križanićevu te istu završava 2014. godine. Iste godine upisuje Stomatološki fakultet Sveučilišta u Zagrebu gdje apsolvira 2020. godine.