

Promjene na oralnoj sluznici i koži u trudnoći

Bukvić, Lana

Master's thesis / Diplomski rad

2015

Degree Grantor / Ustanova koja je dodijelila akademski / stručni stupanj: **University of Zagreb, School of Dental Medicine / Sveučilište u Zagrebu, Stomatološki fakultet**

Permanent link / Trajna poveznica: <https://um.nsk.hr/um:nbn:hr:127:841504>

Rights / Prava: [Attribution-NonCommercial-NoDerivs 3.0 Unported / Imenovanje-Nekomercijalno-Bez prerada 3.0](#)

Download date / Datum preuzimanja: **2024-11-30**



Repository / Repozitorij:

[University of Zagreb School of Dental Medicine Repository](#)



SVEUČILIŠTE U ZAGREBU
STOMATOLOŠKI FAKULTET

Lana Bukvić

**PROMJENE NA ORALNOJ SLUZNICI I
KOŽI U TRUDNOĆI**

DIPLOMSKI RAD

Zagreb, srpanj 2015.

Rad je ostvaren na Stomatološkom fakultetu Sveučilišta u Zagrebu, Zavod za dermatovenerologiju.

Voditelj rada: dr. sc. Marija Buljan, dr. med., viši asistent, KBC „Sestre milosrdnice“

Lektor hrvatskog jezika: Mirela Ugarković, magistra hrvatskog jezika i književnosti,
Ulica Božidara Magovca 44, 10 000 Zagreb, 098 926 3826

Lektor engleskog jezika: Marija Župan, profesorica engleskog jezika i književnosti,
Ulica Črešni 38, 10 430 Velika Rakovica, 091 565 8982

Rad sadrži:

- 37 stranica
- 15 slika
- 1 CD

Zahvale

Zahvaljujem svojoj mentorici dr. sc. Mariji Buljan, dr.med. na pruženoj pomoći tijekom izrade ovog rada.

Također, zahvaljujem obitelji i prijateljima na neizmjernej potpori koju su mi pružili tijekom cijelog mogeg školovanja.

SADRŽAJ

1. UVOD	1
2. SVRHA RADA.....	2
3. TRUDNOĆA	2
4. PROMJENE ORALNE SLUZNICE U TRUDNOĆI.....	3
4.1. GINGIVITIS	3
4.1.1. ETIOLOGIJA.....	4
4.1.1.1. VASKULARNE PROMJENE.....	4
4.1.1.2. MODIFICIRANI IMUNOLOŠKI ODGOVOR	5
4.1.1.3. PROMIJENJENA ORALNA MIKROFLORA	5
4.2. <i>EPULIS GRAVIDARUM</i>	6
4.3. PARADONTITIS.....	7
5. KOŽNE PROMJENE U TRUDNOĆI.....	8
5.1. FIZIOLOŠKE PROMJENE U TRUDNOĆI.	9
5.1.1. PROMJENE PIGMENTACIJE	9
5.1.2. PROMJENE DLAKA	10
5.1.3. PROMJENE NA NOKTIMA	12
5.1.4. PROMJENE VEZIVNOG TKIVA	12
5.1.5. PROMJENE KRVNIH ŽILA	13
5.1.6. PROMJENE AKTIVNOSTI ŽLIJEZDA	15
5.1.7. NOVONASTALE IZRASLINE NA KOŽI I PROMJENE MADEŽA.	16
5.1.8. <i>PRURITUS</i>	18
5.2. PATOLOŠKE PROMJENE U TRUDNOĆI.....	17
5.2.1. <i>HERPES GESTATIONIS</i>	18

5.2.2. <i>PRURITUS GRAVIDARUM</i>	21
5.2.3. <i>IMPETIGO HERPETIFORMIS</i>	22
5.2.4. PRURITIČNE URTIKARIJSKE PAPULE I PLAKOVI (PUPPP)	24
5.2.5. ATOPIJSKE ERUPCIJE U TRUDNOĆI	27
6. RASPRAVA	30
7. ZAKLJUČAK	32
8. SAŽETAK	33
9. SUMMARY	34
10. LITERATURA.....	35
11. ŽIVOTOPIS	37

Popis skraćenica:

PGE - prostaglandin

HG - *herpes gestationis*

IgG - imunoglobulin G razreda

UDCA - ursodeoksikolna kiselina

PUPPP - pruritične urtikarijske papule i plakovi

1. UVOD

Većina žena tijekom života prolazi kroz jednu ili više trudnoća. U tom razdoblju, trudnice se susreću s nizom promjena na koži i oralnoj sluznici, kako fizioloških tako i patoloških. Specifične fiziološke promjene koje se pojavljuju za vrijeme trudnoće, zajedničke su velikom broju žena, a većina proizlazi iz činjenice da tijekom trudnoće dolazi do značajnih hormonskih promjena u organizmu. Kod nekih osoba, uz fiziološke manifestacije trudnoće, mogu se javiti i patološka stanja. Posljedica hormonskih promjena, a ujedno i najčešća bolest oralne šupljine kod trudnice je gingivitis. Prevalencija gingivitisa u trudnoći je od 35% do 100% (1). Ukoliko se gingivitis ne liječi, postoji mogućnost razvoja složenije bolesti koja može dovesti do gubitka zubi.

Tijekom trudnoće povećan je i rizik od pojave karijesa. Želučana kiselina demineralizira i oslabljuje strukturu tvrdih zubnih tkiva. Prisutnost želučane kiseline u oralnoj šupljini, posljedica je povraćanja koje se javlja u ranijim stadijima trudnoće, dok se u kasnijim stadijima trudnoće javlja zbog ezofagealnog refluksa uslijed povećanog intraabdominalnog tlaka.

U trudnoći se, osim bolesti vezanih za oralnu sluznicu, pojavljuju i različite promjene na koži. Promjene kože tijekom trudnoće uključuju pojavu akne, madeža, strija, venskih varikoziteta, hiperpigmentacija kože lica, bradavica te postojećih madeža. Osim fizioloških promjena, u trudnoći se mogu razviti i takozvane gestacijske dermatoze koje uključuju: *herpes gestationis*, *pruritus gravidarum*, *impetigo herpetiformis*, pruritičke urtikarijske papule i plakove te atopijske erupcije u trudnoći.

Nakon poroda se većina promjena na koži povlači.

U nastavku će biti opisane promjene na oralnoj sluznici i koži, njihova etiologija, mogućnosti liječenja te preventivne mjere.

2. SVRHA RADA

Svrha ovog diplomskog rada je opisati promjene oralne sluznice i kože tijekom trudnoće te objasniti uzrok njihovog nastanka i metode liječenja patoloških promjena.

3. TRUDNOĆA

Trudnoća počinje usađivanjem oplodjene jajne stanice u endometrij maternice. Postupak traje od 259 do 294 dana, uzimajući u obzir prvi dan posljednjeg menstruacijskog ciklusa.

Tijekom trudnoće dolazi do različitih fizioloških promjena u većini organa i organskih sustava koji se prilagođavaju novim uvjetima. Osim fizioloških promjena, postoji mogućnost pojave patoloških stanja induciranih promijenjenim hormonalnim statusom za vrijeme trudnoće (2).

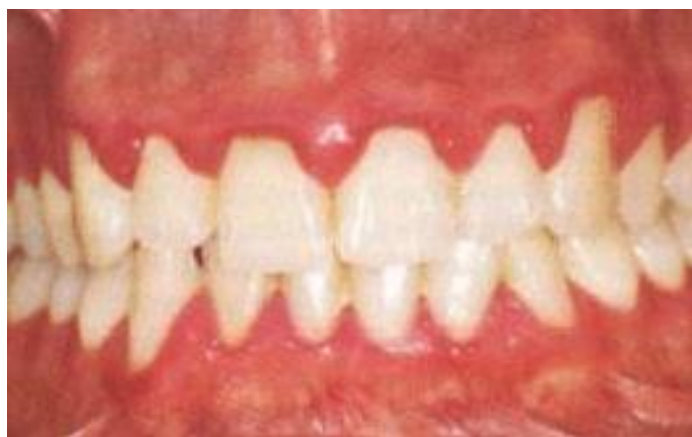U trudnoći razina progesterona doseže 10 puta, a estrogena 30 puta više vrijednosti nego u redovnom reproduktivnom ciklusu (1). Glavni izvor navedenih hormona tijekom redovnog ciklusa je žuto tijelo, dok je tijekom trudnoće placenta.

4. PROMJENE ORALNE SLUZNICE U TRUDNOĆI

4.1. GINGIVITIS

Gingivitis je najčešća oralna bolest koja pogađa trudnice. Riječ je o bakterijski uzrokovanoj upali marginalne gingive koja može progredirati u parodontitis. U trudnoći se javlja kao posljedica fluktuacije razine progesterona i estrogena, promjena oralne mikroflore te modificiranog odgovora imunskog sustava. Glavni simptom gingivitisa je krvarenje zubnog mesa nakon četkanja zubi. Krvarenje zubnog mesa najčešće se javlja u prvom tromjesečju trudnoće i u većini slučajeva je izlječivo. Ukoliko se u ovoj fazi ne zaustavi razvoj gingivitisa, bakterije mogu ući u krvotok i nanijeti štetu fetusu (2).

Glavni simptomi gingivitisa uključuju krvarenje, eritem, edematozno i hiperplastično oticanje gingive (slika 1). U najtežim slučajevima, moguća je pojava spontanog krvarenja i razvoj opsežnih ulceracije gingive (3).



Slika 1. **Trudnički gingivitis**; upalno promijenjena gingiva u trudnoći.

Preuzeto: (4).

4.1.1. ETIOLOGIJA

Gingivitis se pojavljuje tijekom drugog mjeseca trudnoće i prisutan je sve do osmog mjeseca trudnoće, nakon kojeg opada rizik pojave bolesti. U ovom se razdoblju povećava razina estrogena i progesterona, a nakon osmog mjeseca trudnoće dolazi do pada njihovih koncentracija. S obzirom na navedeno, smatra se da su upravo gestacijski hormoni odgovorni za nastanak trudničkog gingivitisa (5).

Gingiva je ciljno tkivo steroidnih hormona u kojem se nalaze brojni progesteronski i estrogenski receptori. Cirkulirajući gestacijski hormoni sudjeluju u razvoju gingivitisa na razne načine. Glavni razlog burne reakcije na iritacijsko djelovanje plaka je specifičan odgovor krvnih žila u području gingive, uslijed promijenjenog hormonalnog statusa (1,5).

4.1.1.1. VASKULARNE PROMJENE

Neposrednim djelovanjem, progesteron uzrokuje dilataciju gingivnih kapilara, povećanu propunost krvnih žila te eksudaciju. Prostor između stanica krvnih žila se povećava, što rezultira dezintegracijom epitelne barijere. Pri usporedbi s progesteronom, promjene koje su karakteristične za histamin, kraćeg su djelovanja te ne djeluju i na kapilare i na venule.

Progesteroni estrogen potiču sintezu prostaglandina (PGE). Prostaglandini, osobito PGE₁ te PGE₂, djeluju kao medijatori upale s produženim djelovanjem. Sintetizirani su od aktiviranih makrofaga i polimorfonuklearnih neutrofila, čiji se broj povećava nakon što se u gingivi razvije upala. Sinteza prostaglandina je mehanizam kojim se lokalno povisuje koncentracija cirkulirajućih gestacijskih hormona.

Učinak estrogena očituje se u stimulaciji metabolizma kolagena i poticanju angiogeneze.

Keratinizacija gingive je smanjena, a zajedno s povećanom razinom glikogena u epitelnim stanicama rezultira smanjenom učinkovitošću stanične barijere.

Zbog navedenih promjena na krvnim žilama, reakcija na prisutnost iritirajućeg dentalnog plaka daleko je jača (5).

4.1.1.2. MODIFICIRANI IMUNOLOŠKI ODGOVOR

Važnu ulogu u nastanku gingivitisa, a potom i u razvoju parodontitisa imaju imunološki mehanizmi. Mehanizmi koji reguliraju imunološki odgovor na različite nokse, za vrijeme trudnoće, nisu u potpunosti razjašnjeni, no poznato je da je stanični odgovor suprimiran. Odgovor na visoke vrijednosti gestacijskih hormona dovodi do kemotaksije neutrofila, fagocitoze, ali i reduciranog odgovor antitijela i T-limfocita (1,5).

4.1.1.3. PROMIJENJENA ORALNA MIKROFLORA

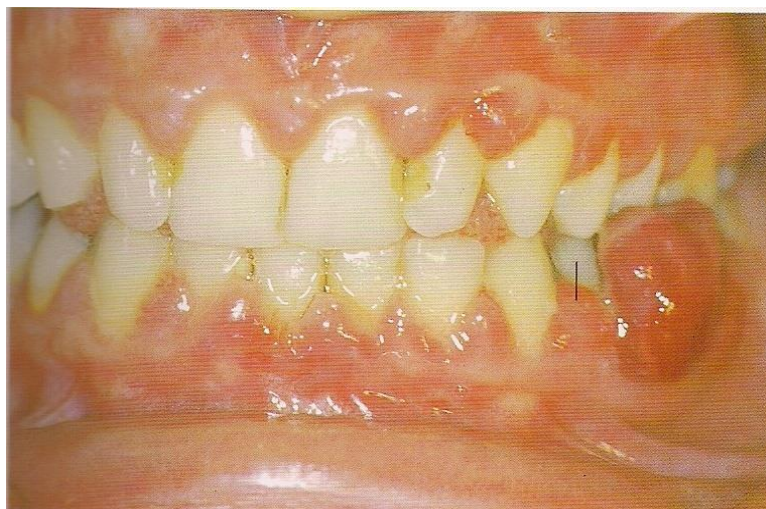
Porast parodontnih patogena, osobito *Prevotella intermedia*, traje od početka trudnoće pa do trećeg ili četvrtog mjeseca trudnoće. Rast patogena induciran je od strane gestacijskih hormona koji djeluju kao faktori rasta. Udio spomenute bakterije kod trudnih žena je pedeset i pet puta veći nego kod kontrolne skupine žena koje nisu bile trudne (1). Intenzivna krvarenja određenih gingivalnih mjesta bila su u korelaciji s lokalnim povećanjem udjela *Prevotella intermedia*.

4.2. EPULIS GRAVIDARUM

U trudnoći, osim pojave generaliziranog gingivitisa, postoji mogućnost razvoja lokalnih tumorskih promjena na oralnoj sluznici. Ove promjene upotrebljavaju se u različitim terminima, kao što su trudnički tumor, *epulis gravidarum* te trudnički granulom. Histološka slika ove lezije podudara se s piogenim granulomom koji je povezan uz porijeklo naziva trudnički granulom.

Epulis gravidarum javlja se kod 0.2% do 9.6% trudnica. Najčešće se nalazi u području vestibularne sluznice prednje regije maksile. Obično je promjena lokalizirana u inflamiranim papilama (1,5).

Ne postoji znanstveno dokazana korelacija između pojave ove lezije s određenim periodom trudnoće, iako pacijentice češće uočavaju promjenu u drugom ili trećem tromjesečju trudnoće. Lezija ima tendenciju brzog rasta, do dva centimetra promjera. Lezija je edematozna i hiperemična peteljkasta tvorba svijetlocrvene boje (slika 2) koja često krvari na dodir, ali ima tendenciju vrlo brzog cijeljenja (1,5).



Slika 2. *Epulis gravidarum*;

tumorska promjena oralne sluznice. Preuzeto: (3).

Ponekad su lezije toliko velike da onemogućuju normalan govor i žvakanje te ih je nužno odstraniti. Eksciziju treba pratiti debridman susjedne krune i površine zuba jer postoji rizik za recidiv. Zadovoljavajuća oralna higijena tijekom trudnoće važna je za prevenciju razvoja epulisa (1).

4.3. PARODONTITIS

Parodontitis, za razliku od gingivitisa, ireverzibilan je proces kod kojeg dolazi do bespovratnog gubitka pričvrstka. Ključnu ulogu za razvoj i napredovanje parodontitisa ima količina i virulentnost mikroorganizama s jedne strane, te odgovor domaćina s druge strane (genetika, imunosni status...). Iz gingivitisa se ne mora nužno razviti parodontitis, no svakom parodontitisu pridružen je gingivitis (3).

Istraživanja su pokazala da se pojava parodontitisa ne razlikuje između trudnica i skupine žena koje nisu trudne (5). Ipak, u trudnoći postoji veći rizik za razvoj parodontitisa koji se povećava ukoliko oralna higijena nije zadovoljavajuća, što je u trudnoći učestalo. Naime, neke trudnice zanemaruju područje usne šupljine pa posvećuju pažnju ostalim „važnijim“ dijelovima tijela. Četkanje upaljene sluznice može stvarati osjećaj nelagode i boli te time može biti dodatan faktor lošije oralne higijene.

Osim što dovodi do lokalnih promjena, parodontitis je ujedno rizičan čimbenik za razvoj infekcija udaljenih organskih sustava. Prema provedenim istraživanjima, postoji povezanost parodontitisa s preuranjenim porodom i niskom porođajnom težinom djeteta (1).

5. KOŽNE PROMJENE U TRUDNOĆI

Visoka razina gestacijskih hormona, osim promjena na sluznici usne šupljine, uzrokuje i brojne promjene na koži trudnica. Koža postaje osjetljivija, a kožne bolesti koje su postojale prije trudnoće mogu se pogoršati. Većina promjena na koži fiziološkog je karaktera, dok su patološke promjene kože rijede i zahtijevaju posebnu medicinsku skrb kako ne bi ugrozile trudnicu i plod.

5.1. FIZIOLOŠKE PROMJENE KOŽE U TRUDNOĆI

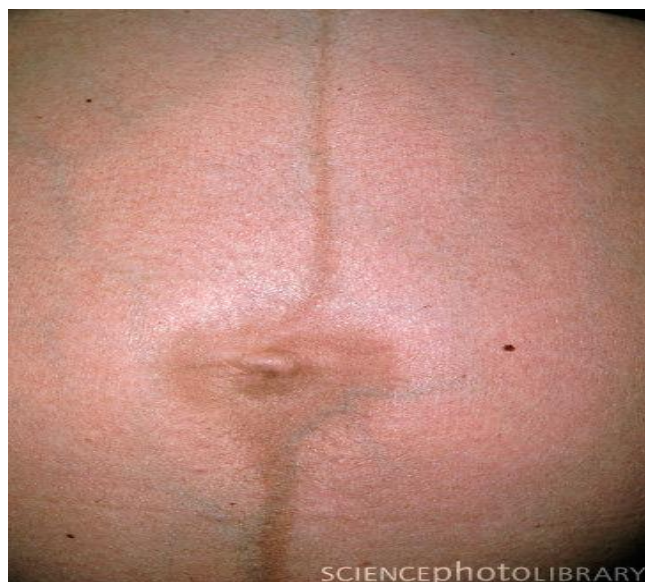Fiziološke promjene kože tijekom trudnoće su:

- promjene pigmentacije,
- promjene dlaka,
- promjene noktiju,
- promjene vezivnog tkiva,
- promjene krvnih žila,
- promjene aktivnosti žlijezda,
- novonastale izrasline na koži i promjena madeža te
- pruritus.

Fiziološke promjene kože javljaju se kod većine trudnica. Najčešće ne zahtijevaju liječenje, već samo odgovarajuću njegu jer su prolaznog karaktera i spontano nestaju nakon trudnoće. Trudnice je bitno upoznati s potencijalnim promjenama (6).

5.1.1. PROMJENE PIGMENTACIJE

Hiperpigmentacije na koži tijekom trudnoće nastaju kao posljedica hormonalne stimulacije melanocita na lučenje pigmenta. Navedene promjene pojavljuju se na početku trudnoće, kod više od 90% trudnica te traju do poroda, a potom postepeno iščezavaju. Obično zahvaćaju područja koja su prirodno jače pigmentirana te se mogu uočiti na bradavicama dojki, pazusima, vanjskom spolovilu, unutrašnjoj strani bedara te na trbuhu u području *linee albe*. Pigmentirano područje *linee albee* između ksifoida i simfize nazivamo *linea fusca* ili smeđa linija (slika 3).



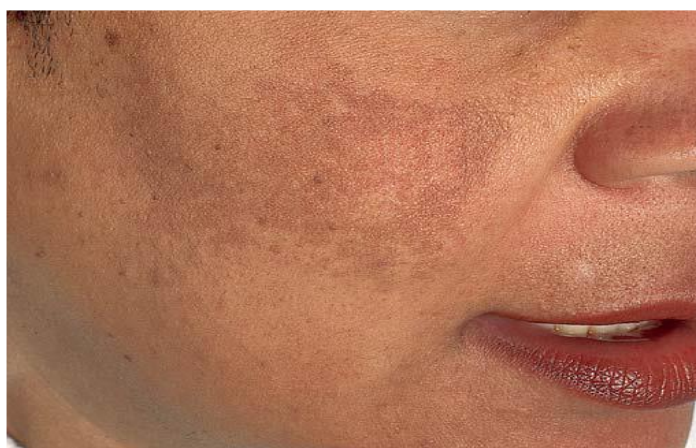Slika 3. *Linea fusca*; pigmentacija *linee albe*.

Preuzeto: (7).

Liječenje opisanih kožnih promjena nije potrebno.

Drugi oblik hiperpigmentacije, tipične za trudnoću, su melazme tj. lokalizirane promjene koje se najčešće pojavljuju na licu, u području čela, obraza (slika 4) te iznad gornje usnice. Melazme se javljaju kod 50% do 70% trudnica, a češća je incidencija kod tamnopusih žena. Melazma se javlja kod genetski predisponiranih

žena kao posljedica djelovanja hormona i sunčevog ultraljubičastog zračenja. Riječ je o ovalnim ili okruglim makulama koje su jasno ograničene od okolne kože, a koje mogu biti od žute do smeđe boje (slika 4).



Slika 4. **Melasma**; hiperpigmentacije u području obraza.

Preuzeto: (8).

Progrediraju do poroda te polako, obično godinu dana nakon poroda nestaju, dok kod nekih žena perzistiraju i duži period. Za vrijeme trudnoće ne preporučuju se abrazivni tretmani u svrhu uklanjanja melazme, nego je potrebno izbjegavati sunčeve zrake i primjenjivati sredstva za zaštitu od UV zraka (mehanička zaštita poput šešira i sunčanih naočala te preparati s visokim SPF).

Liječenje preparatima, na bazi hidrokinaona, vitamina A (tretinoina) i kortikosteroida (deksametasona), preporučuje se nakon trudnoće i dojenja (6).

5.1.2. PROMJENE DLAKA

Hipertrichoza ili pojačana dlakavost kod nekih trudnica nastaje kao rezultat djelovanja gestacijskih hormona, a najčešće se primjećuje na koži lica, nogu, ruku te na leđima.

S druge strane, ispadanje kose karakteristično je za razdoblje nakon poroda, obično od četiri do dvadeset tjedana. Uzrok navedenog postpartalnog efluvija je stres pri porođaju (temperatura, emocionalan stres, gubitak krvi...) te značajne promjene u razini gestacijskih hormona. Gubitak kose kod žena u trudnoći različito se manifestira. Kod nekih trudnica može se pojaviti u obliku alopecije areate, dok je kod drugih češći tip frontoparijetalne alopecije. Za oporavak vlasišta obično je potrebno nekoliko mjeseci, no ponekad prorijeđenost vlasišta perzistira i nakon tog razdoblja.

U posljednim mjesecima trudnoće kod pojedinih trudnica može se primijetiti i difuzno stanjivanje kose (6).

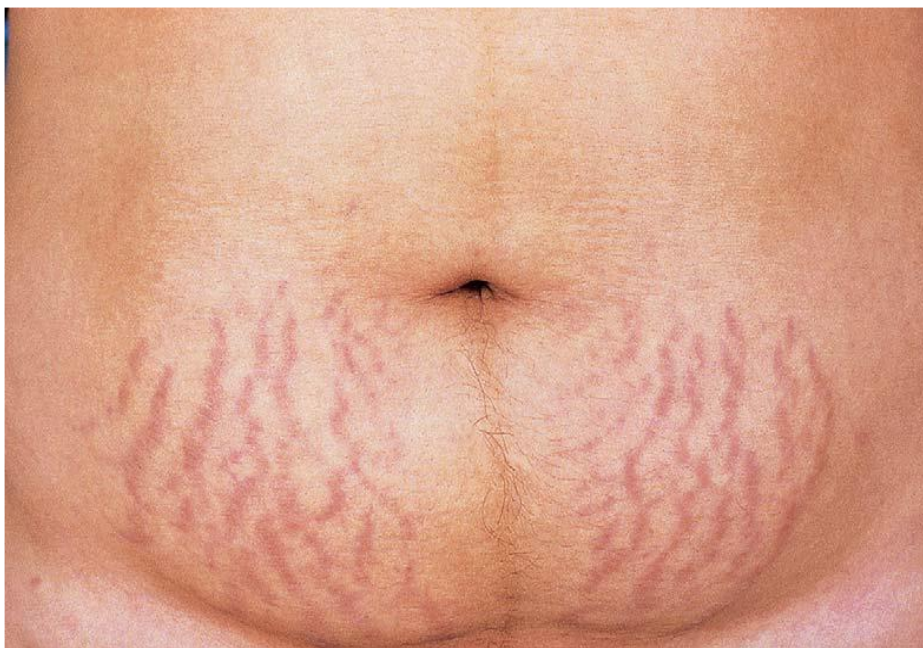U liječenju se savjetuju losioni i šamponi koji pospješuju prokrvljenost vlasišta, odnosno stimuliraju proliferaciju vlasi.

5.1.3. PROMJENE NA NOKTIMA

U prvoj polovini trudnoće često se mogu vidjeti promjene na noktima u obliku omekšanja nokatnih ploča, poprečnih brazda na noktima, distalne oniholize te onihoshize, poznatije kao „listanje“ nokta na distalnim dijelovima nokatne ploče. Promjene na noktima najčešće regrediraju nakon poroda. Trudnice bi trebale obogatiti prehranu vitaminima skupine B6 i H, a osim toga korisna je i lokalna primjena određenih lakova za jačanje noktiju. Lakovi moraju biti odobreni za sigurno korištenje tijekom trudnoće i dojenja (6).

5.1.4. PROMJENE VEZIVNOG TKIVA

Strije su promjene na koži koje su posljedica oštećenja elastičnih vlakana kože s dehiscijencijom vezivnog tkiva, dok je epidermis intaktan. Strije najčešće nastaju između 6. i 7. mjeseca trudnoće. Postoje brojne teorije o nastanku strija. Govori se o utjecaju hormona, obiteljskoj sklonosti i rastezanju kože. Predilekcijska mjesta za nastanak strija u trudnoći su trbuh (slika 5), prsa i bedra. Makroskopski gledano, riječ je o lineranim, atrofičnim prugama koje nakon nekog vremena postaju elevirane. U početku su strije ljubičaste ili ružičaste boje, a nakon nekog vremena postanu bijele.



Slika 5. *Striae gravidarum*; linearne promjene u području abdomena.

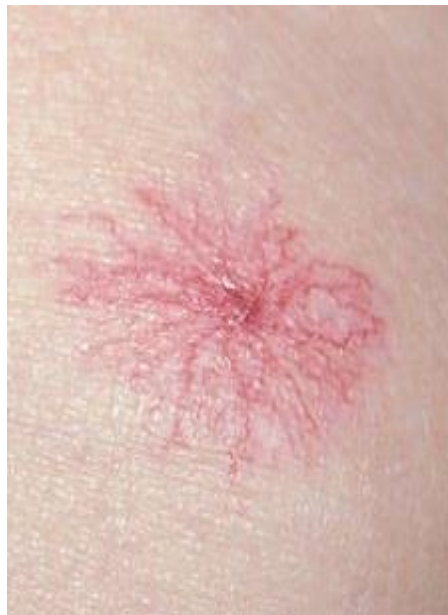Preuzeto iz: (8).

U liječenju strija najvažnija je njihova prevencija koja se temelji na preporuci ranog masiranja područja kože, sklone nastanku strija, uljima za njegu kože (npr. bademovo ulje, maslinovo ulje...) te vitaminskim kremama. Ukoliko strije ipak nastanu, trudnicama je potrebno objasniti da će strije postati manje vidljive tijekom

hipopigmentacije, no nikada neće u potpunosti regresirati (6, 9). Nakon trudnoće mogu se pokušati različiti kozmetički tretmani za uklanjanje strija (laserski tretmani, *dermarolleri* i slično).

5.1.5. PROMJENE KRVNIH ŽILA

Pod utjecajem estrogena dolazi do pojave vaskularnih promjena kože, kao što su proširene kapilare na licu (teleangiektazije) i teleangiektatički madeži [„zrakasti“ crvenkasti nevus poput pauka – eng. *spider nevus* (slika 6)].



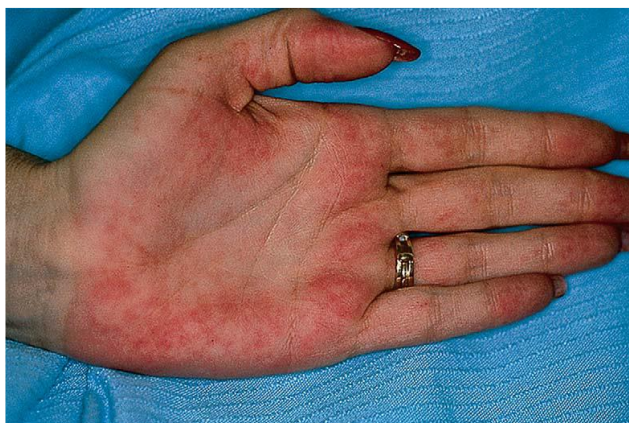Slika 6. *Spider nevus*; zrakasti crveni madež.

Preuzeto: (10).

Spomenute vaskularne promjene nastaju između 2. i 5. mjeseca trudnoće. Liječenje obično nije potrebno jer promjene najčešće spontano regresiraju nakon poroda.

Pojava hemangioma na koži i sluznicama moguća je kod manjeg postotka trudnica tijekom prvog tromjesečja. Pri kraju trudnoće, oni postaju sve veći. Liječenje obično nije potrebno jer promjene uglavnom nestaju.

Palmarni eritem (slika 7) javlja se u prvom tromjesečju trudnoće. Nastaje pod utjecajem estrogena i promjene tj. povećanja volumena krvi u trudnoći. Genetska predispozicija ima veliku ulogu u nastanku palmarnog eritema. Liječenje nije potrebno.



Slika 7. **Palmarni eritem u trudnoći**; eritem dlana u trudnice.

Preuzeto: (8).

Proširene vene (varikoziteti) na donjim udovima obično se javljaju nakon trećeg mjeseca trudnoće, a nastaju kao posljedica povećanog tlaka u venama uzrokovanim pritiskom povećane maternice te genetskom predispozicijom za nastanak varikoziteta. Varikoziteti imaju tendenciju zadržavanja i nakon poroda, iako se obično smanje. U terapiji varikoziteta najvažnija je prevencija u obliku elastičnih čarapa te stavljanja nogu u povišen položaj. Također je važno pripaziti na porast tjelesne težine u trudnoći.

Hemoroidi ili proširene vene u predjelu rektuma nastaju kao posljedica povećanog volumena krvi i pritiska povećane maternice. Nalazimo ih kod više od 40% žena i mogu biti vrlo neugodne: od laganog svrbeža do jakih bolova i rektalnog krvarenja, posebno tijekom pražnjenja crijeva. Liječenje uključuje tople kupke, a ponekad i hladne obloge. Lokalni anestetici ili supozitorij mogu olakšati simptome. U težim slučajevima indicirano je i kirurško liječenje. U prevenciji nastanka hemoroida važna je pravilna regulacija stolice. U prehrani se savjetuje jesti hranu bogatu vlaknima i piti dovoljno tekućine. Potrebno je izbjegavati prezačinjenu hranu i dugotrajno sjedenje ili stajanje.

Plavkasto-crvenkaste mrlje ili točke (purpura) na koži donjih ekstremiteta mogu nastati na kraju trudnoće. Nastaju zbog povećanog tlaka u krvnim žilama te posljedično povećane permeabilnosti i osjetljivosti kapilara. Mrežolike plavkaste mrlje ili mrežolika koža (*cutis marmorata*) nastaje zbog nestabilnosti krvnih žila pod utjecajem estrogena na koži donjih ekstremiteta (6).

Edemi su prisutni kod 50% trudnica. Javljaju se u jutarnjim satima, a tijekom dana se pojačavaju. Nalazimo ih na vjeđama, licu, nožnim zglobovima, potkoljenicama i rukama. Nastaju zbog retencije natrija i vode te povećane propusnosti kapilara pod utjecajem hormona. Na njihovu pojavu dodatno djeluje i hidrostatski tlak zbog pritiska maternice koji otežava povrat krvi. Liječenje se sastoji od smanjivanja unosa soli, redovitog kretanja te držanja nogu u povišenom položaju (6).

5.1.6. PROMJENE AKTIVNOSTI ŽLIJEZDA

Aktivnost ekrinih žlijezda u trudnoći progresivno se povećava, a kao rezultat toga na koži se mogu pojaviti promjene poput milijarija, hiperhidroze te dishidrotičnog

egzema. Milijarija se očituje u obliku osipa, a nastaje kao posljedica začepljenja izvodnih kanala žlijezda znojnica zbog pretjeranog lučenja sekreta. Kontraindicirana je primjena lokalnih preparata jer se na taj način dodatno začepljuju izvodni kanali znojnica te se osip pogoršava. Preporučuje se nošenje prozirne odjeće, češće tuširanje te boravak u rashlađenim prostorima.

Aktivnost sebacealnih žlijezda tijekom trudnoće je nepredvidiva, no u zadnjem se trimestru aktivnost smanjuje. S obzirom na nepredvidivost aktivnosti žlijezda lojnica u trudnoći, moguće je pogoršanje i poboljšanje akne. Teškoće se pojavljuju prilikom liječenja akne. Većina lijekova koji se inače koriste u terapiji kožnih nepravilnosti nije dozvoljena tijekom trudnoće i dojenja (npr. lokalni ili sistemski retinoidi).

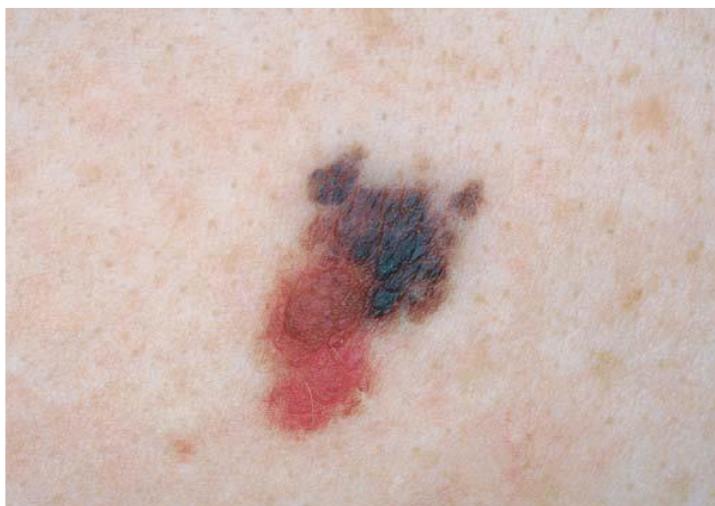
Montgomerijeve žlijezde (tuberkuli) su lojne žlijezde pridružene izvodnim kanalima mliječnih žlijezdi. Početkom šestog tjedna trudnoće navedene žlijezde obično hipertrofiraju, a manifestiraju se kao male elevirane papule na koži areola oko bradavica.

Promjene kasnije nestaju, stoga nije potrebno liječenje.

5.1.7. NOVONASTALE IZRASLINE NA KOŽI I PROMJENE MADEŽA

U drugoj polovini trudnoće postoji mogućnost pojave fibromatoznih čvorića koje nazivamo *molluscum fibrosum gravidarum*. Razlog njihovog nastanka nije poznat. Riječ je o promjenama mekane konzistencije boje kože ili smeđe pigmentacije. Predilekcijska mjesta su: koža vrata, pazuha, lica, prsa, submamarna regija i stopalo. Obično nestaju nakon trudnoće, no češće perzistiraju te hipertrofiraju. Ukoliko su promjene sklone upali ili iritaciji dolazi u obzir odstranjivanje elektrokoagulacijom ili aplanacijom.

Pod utjecajem endokrinih promjena, moguća je alteracija postojećih madeža (tamnjenje madeža ili porast), a ponekad se tijekom trudnoće može razviti melanom *de novo*. Ipak, smatra se da je rizik za nastanak melanoma (Slika 8.) kod trudnica jednak kao i kod opće populacije. Rezultati istraživanja pokazali su da se kod trudnica češće dijagnosticiraju melanomi veće debljine. Stoga je potreban dermatološki pregled novonastalih madeža i eventualnih promjena u postojećim madežima, a svaku suspektanu leziju potrebno je biopsirati bez odgađanja (11).



Slika 8. **Melanom**; zloćudni tumor kože i sluznica koji se razvija iz melanocita.

Preuzeto: (8).

5.1.8. PRURITUS

Pruritus (svrbež) se najčešće javlja u trećem mjesecu trudnoće. Traje sve do kraja trudnoće, nakon kojeg iščezava te se u narednim trudnoćama obično ne pojavljuje. Pruritus je obično najintenzivniji u posljednjim mjesecima trudnoće i najčešće zahvaća područje abdomena. U liječenju se koriste lokalni antipruritični pripravci te uljne kupke. Kod rezistentnog svrbeža učinkovito je obasjavanje UVB zrakama (6).

5.2. PATOLOŠKE PROMJENE U TRUDNOĆI

Patološke promjene na koži tijekom trudnoće dijelimo na nespecifične i specifične. Nespecifične promjene javljaju se neovisno o trudnoći. Dermatoze koje su kod određene osobe bile prisutne prije trudnoće, tijekom trudnoće mogu u potpunosti regresirati kao npr. vulgarne akne, psorijaza (iako može doći i do pogoršanja), sarkoidoza, atopijski dermatitis i drugi. S druge strane, čitav niz bolesti tijekom trudnoće može se pogoršati (infektivne bolesti, metaboličke bolesti, imunološke bolesti...).

U specifične patološke promjene kože tijekom trudnoće ubrajamo one koje se javljaju isključivo u razdoblju trudnoće te ih nazivamo gestacijske dermatoze.

Osnovnegestacijske dermatoze uključuju sljedeće:

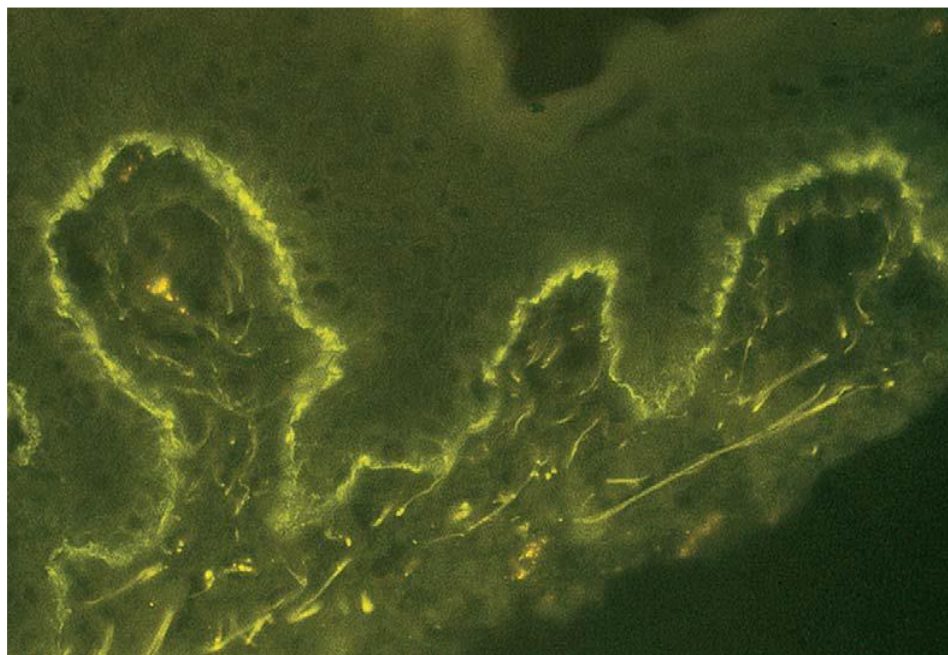
- *herpes gestationis*,
- *pruritus gravidarum*,
- *impetigo herpetiformis*,
- pruritičke urtikarijske papule i plakovi te
- atopijske erupcije u trudnoći.

Neke od navedenih dermatoza mogu predstavljati rizik za plod pa je u takvim slučajevima nužan timski pristup u liječenju, uključujući dermatologa i ginekologa (6).

5.2.1. HERPES GESTATIONIS

Herpes gestationis (HG) je relativno rijetka bulozna autoimuna dermatoza. Incidencija bolesti je 1:50 000 trudnoća. Bolest se obično javlja u drugom tromjesečju trudnoće, a ponekad i u postpartalnom razdoblju. U svakoj sljedećoj

trudnoći simptomi se javljaju ranije. Češće obolijevaju *multipare*. Etiološki, riječ je o autoimunoj reakciji. Imunološka pretraga direktnom imunofluorescencijom pokazuje odlaganje HG faktora u području bazalne membrane (slika 9) te prisutnost spomenutog faktora u serumu. Dakle, riječ je o imunoglobulinima G reda (IgG). Spomenuta autoantijela mogu ući u krvotok djeteta te uzrokovati bulozne promjene u 5% novorođenčadi (12). Promjene su obično blage i spontano prolaze. No, također mogu biti i uzrok težih posljedica pa su rjeđe zabilježeni slučajevi prijevremenog poroda, niske porođajne mase i poroda mrtvorodenčeta (6,8,13).

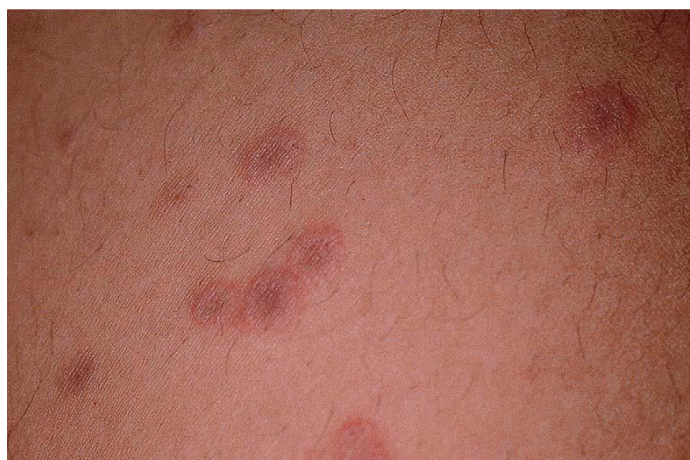

Slika 9. *Herpes gestationis*.

Direktna imunofluorescencija; linearno odlaganje IgG depozita u predjelu bazalne membrane. Preuzeto: (8).

Kliničkom slikom dominira svrbež s polimorfnim eflorescencijama, na koži promjene nalazimo periumbilikalno, postranično na trupu, na distalnim dijelovima

ekstremiteta (dlanovi, stopala) te na leđima i prsima. Lice i sluznice su pošteđeni. Riječ je o eritematoznim, edematoznim papulama (slika 10), vezikulama, plakovima te bulama. Nakon puknuća vezikula/bula ostaju erozije prekrivene krustama. Ožiljci rijetko nastaju, no česte su rezidualne hiperpigmentacije. Pojava kožnih promjena ponekad je praćena općim simptomima poput povišene tjelesne temperature, zimice, slabosti te malaksalosti. Nakon poroda promjene nestaju.



Slika 10. *Herpes gestationis*; eritematozne i edematozne papulozne promjene.

Preuzeto: (8).

Regresija bolesti ovisi o dominantnim simptomima. Ukoliko su urtike bile prevladavajuća promjena na koži, regresija može trajati i do petnaest tjedana, no obično se sve promjene povlače tijekom četiri tjedna.

Liječenje ovisi o stadiju bolesti, a glavni je cilj terapije reducirati svrbež i umanjiti nastanak buloznih promjena. Zlatni standard u liječenju su sustavni kortikosteroidi. Lokalni kortikosteroidi i peroralni antihistaminici učinkoviti su samo u preeruptivnom stadiju. Većina trudnica s razvijenim buloznim promjenama povoljno će reagirati na sistemski primijenjene dnevne doze od 0,5 mg/kg prednisona (ili

ekvivalenta). Terapija održavanja općenito je u nižim dozama, može ili ne mora biti potrebna tijekom trudnoće. Mnoge trudnice doživjet će spontanu regresiju tijekom zadnjeg tromjesečja trudnoće. Potencijalne nuspojave sistemske terapije kortikosteroidima su kalcifikacija placente, snižena porođajna težina te razvoj adrenalne insuficijencije (8). Lokalno se primjenjuje tekući puder s anestetikom te glukokortikoidne kreme (12).

Bolest se kod iste žene ponovno može pojaviti prije menstruacije te pri primjeni oralnih kontraceptiva (6,8,13).

5.2.2. PRURITUS GRAVIDARUM

Svrbež kože u trudnoći može se očitovati kao posljedica kolestaze, a učestalost kolestatskog pruritusa je od 1 do 3%. Točan uzrok zastoja žuči nije poznat, no moguće je da estrogeni i ostali steroidi imaju utjecaj na pojavu zastoja kod genetski predisponiranih žena. Intenzitet svrbeža proporcionalan je količini žučnih kiselina u koži.

Pruritus gravidarum obično se javlja u zadnjim tjednima trudnoće. U početku je svrbež lokaliziran u području abdomena i gluteusa, a zatim se širi na ostale dijelove tijela i zahvaća cijeli trup te ekstremitete. *Pruritus*, sam po sebi ne uzrokuje kožne lezije, ali zbog potrebe da se reducira iritirajući osjećaj svrbeža, na koži možemo naći linearne ekskoriacije uzrokovane mehaničkim oštećenjem kože noktima. *Ikterus* se može pojaviti, ali i ne mora. Obično je prisutan od dva do četiri tjedna nakon pojave generaliziranog oblika bolesti. Jetra je povećana i tvrda, mokraća je intenzivnije obojena, dok je stolica akolična. Bolest mogu pratiti i opći simptomi poput

povraćanja, mučnine te razvoj anoreksije. Nakon poroda simptomi prestaju, ali se u sljedećim trudnoćama mogu ponovno javiti.

Glavni cilj liječenja je reducirati koncentraciju žučnih kiselina u serumu, smanjiti simptome svrbeža majke te osigurati povoljnu fetalnu prognozu. Ursodeoksikolnakselina (UDCA) je jedini lijek koji zadovoljava sve navedeno. Riječ je o netoksičnoj žučnoj kiselini koja se koristi u kineskoj medicini više od 5 000 godina, a kao terapija različitih jetrenih bolesti. Jedina nuspojava lijeka je povremeni blagi proljev. U nekim zemljama nije dopuštena primjena ovog lijeka u trudnoći. Sistemske se još primjenjuju kolestiramin koji veže žučne kiseline u crijevu i uklanja ih iz cirkulacije te fenobarbiturati koji pospješuju izlučivanje žuči. Za razliku od UDCA, oni ne reduciraju rizik za plod. Ponekad je potrebna nadoknada vitamina K (8).

Lokalna terapija uključuje uljne kupke te primjenu tekućih pudera s anestetikom, cinkom ili 5% girodalom.

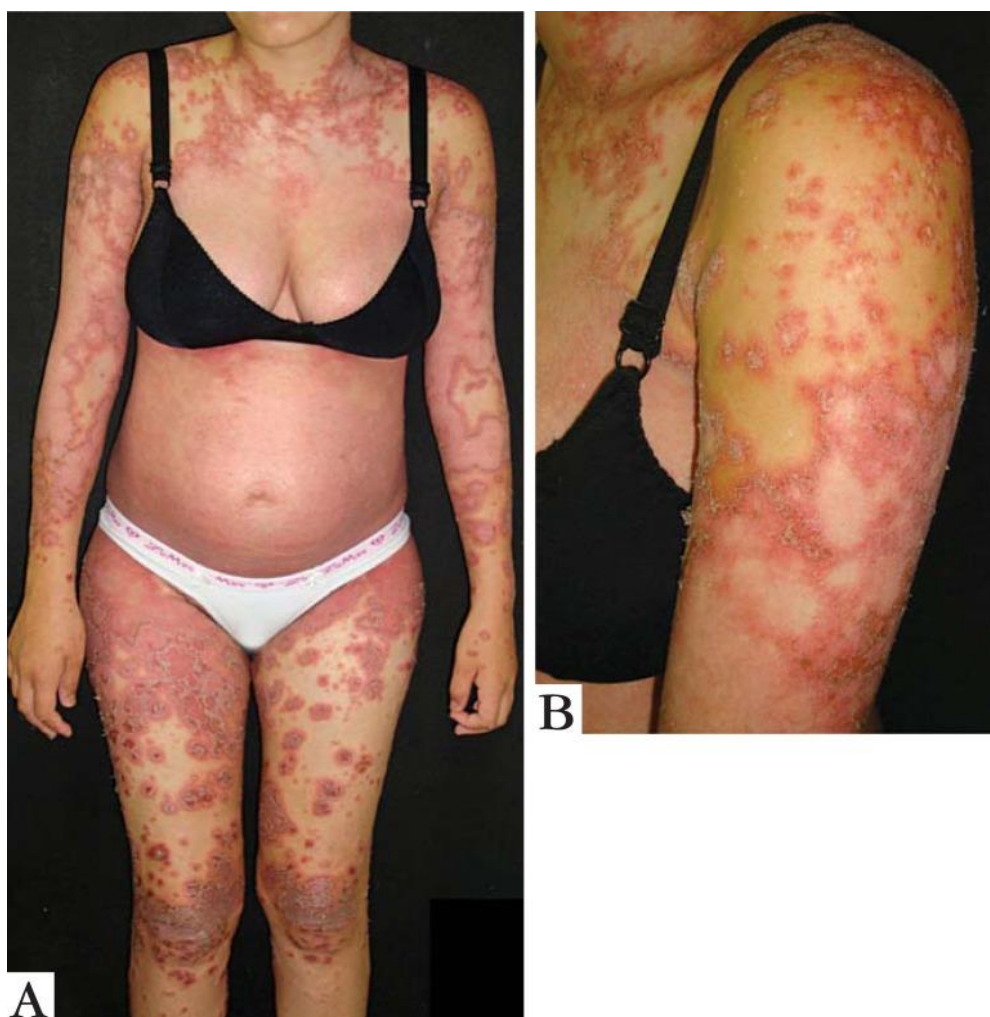Prognoza za majku je odlična, ali za plod postoji rizik od komplikacija. Opisani su slučajevi intrauterine asfiksije, prijevremeni porođaj te intrauterina smrt (6).

5.2.3. IMPETIGO HERPETIFORMIS

Riječ je o teškoj, pustuloznoj dermatози koja nalikuje na pustuloznu psorijazu. Javlja se kod žena koje prethodno nisu bolovale od psorijaze te imaju negativnu obiteljsku anamnezu. Promjene nastaju u zadnjem trimestru trudnoće, bolest može trajati mjesecima, no obično nakon trudnoće regredira. Bolest se ponovno pojavljuje u sljedećim trudnoćama. Etiologija ove bolesti nije potpuno razjašnjena, no smatra se

da endokrini sustav ima bitnu ulogu u razvoju bolesti (smanjena razina parathormona čest je nalaz). Bolest se može javiti i u žena koje nisu trudne.

Izgled kožnih promjena kod *impetigo herpetiformis* je karakterističan. U početku nastaje nejasno ograničen eritem u intertriginoznim područjima, a potom uzdignuti plakovi koji su obrubljeni sitnim papulama (slika 11-A). Papule mogu konfluirati i poprimiti prstenasti izgled (slika 11-B). Središte lezije postaje erodirano i prekriveno krustama. Ožiljci ne nastaju, ali hiperpigmentacije često zaostaju.



Slika 11. *Impetigo herpetiformis*;

A: eritematozne kožne promjene uz plakove obrubljene papulama,

B: prstenasti izgled promjena. Preuzeto: (14).

U terapiji se koriste lokalni i sistemski kortikosteroidi te antibiotici za prevenciju sekundarne infekcije. Potrebna je redovita kontrola elektrolita, proteina, kardijalne i renalne funkcije. U slučaju lošeg odgovora na terapiju, indiciran je prekid trudnoće. U težim slučajevima, moguća je smrt majke, a čest je i prijevremeni porod (6, 12).

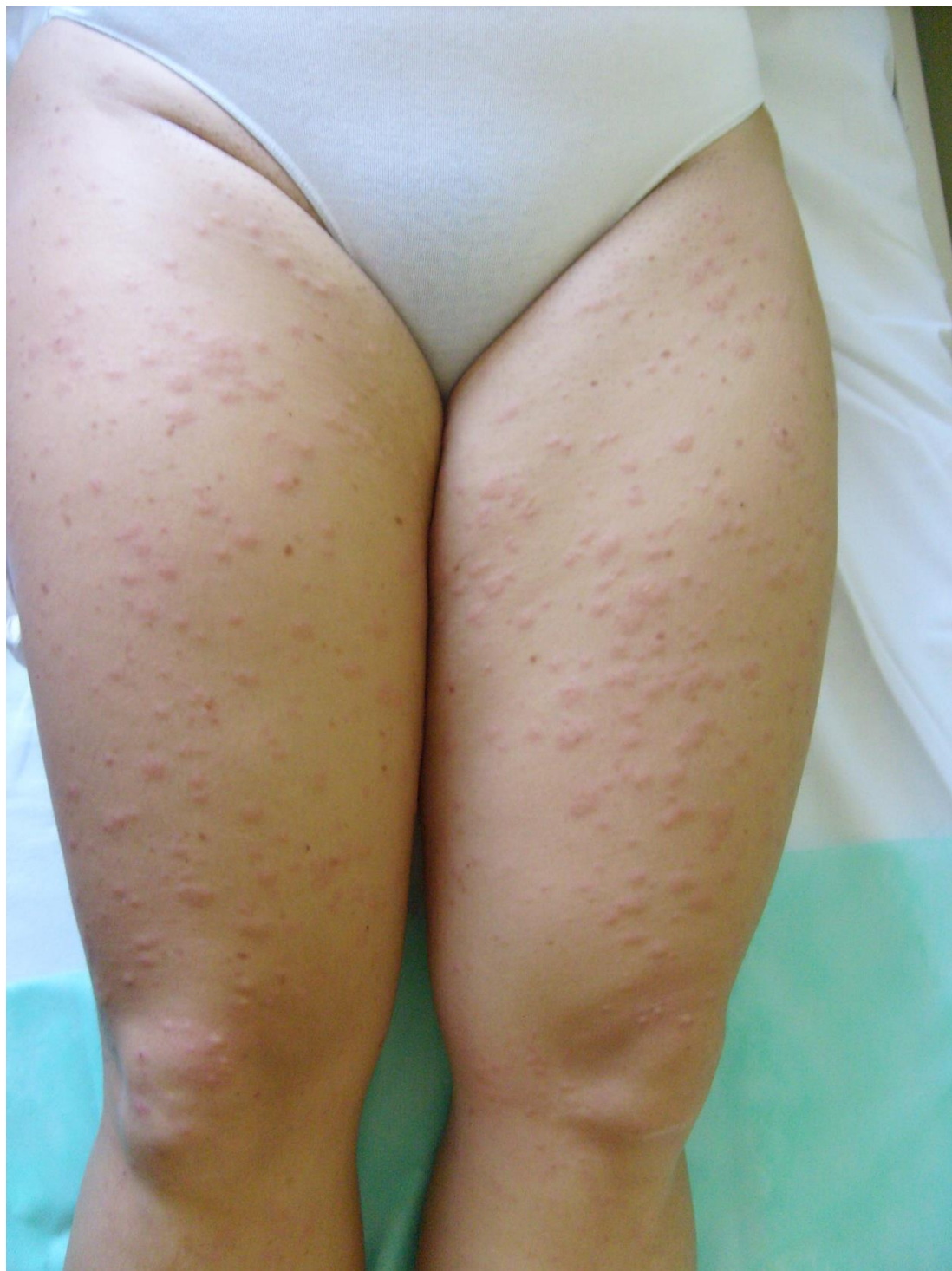5.2.4. PRURITIČNE URTIKARIJSKE PAPULE I PLAKOVI (PUPPP)

Riječ je o najčešćoj gestacijskoj dermatози spojavnošću od 1:160 trudnoća. Simptomi se kod prvorođkinja pojavljuju u posljednjim tjednima trudnoće ili postpartalnom razdoblju. Uzrok bolesti nije poznat, no najvjerojatnija podloga bolesti je imunološka reakcija. Promjene uočavamo u području najbržeg rastezanja kože abdomena, prilikom kojeg se oštećuje vezivno tkivo (strije) te tako dolazi do razvoja alergijske reakcije. Osim imunološke reakcije, gestacijski hormoni su jedan od etioloških faktora bolesti, s obzirom da pacijentice u anamnezi navode višestruke trudnoće. PUPPP se češće javlja kod žena koje tijekom trudnoće znatno povećaju tjelesnu masu.

Klinička slika uključuje urtikarijske papule i plakove, uz abdominalne strije, a zatim dolazi do širenja na bokove, gluteus, noge, ruke, stopala i šake.

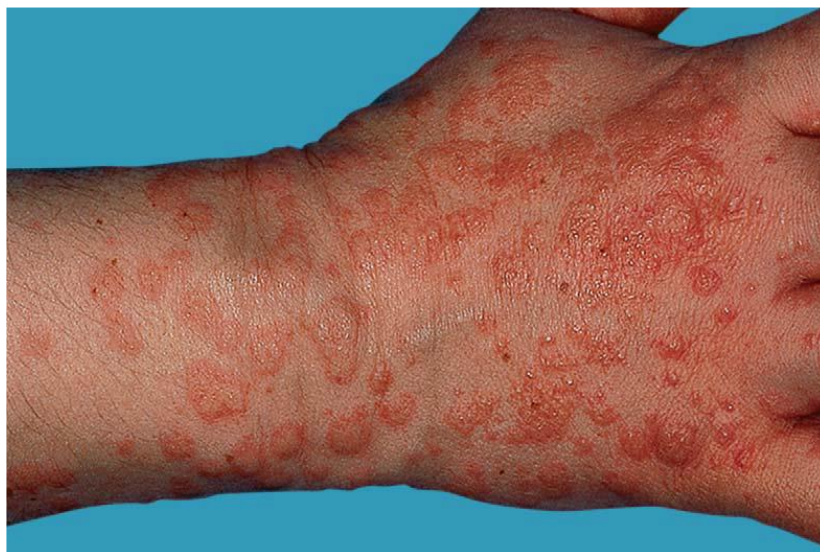Postoje 3 tipa ove dermatoze:

1. urtikarijske papule i plakovi (slika 12),
2. neurtikarijski eritem, papule i vezikule (slika 13),
3. kombinacija dva navedena oblika.



Slika 12. **PUPPP**; papularne promjene donjih ekstremiteta.

Preuzeto: dr. sc. Marija Buljan, dr. med.



Slika 13. **PUPPP**; oblik PUPPP-a s papulama i vezikulama.

Preuzeto iz: (8).

Kod PUPPP- a, eflorescencije na koži brzo nestaju, ali se ponovno stvaraju nove koje su praćene intenzivnim subjektivnim osjećajem svrbeža. Olakotna okolnost je što promjene nestaju od jedan do dva tjedna prije ili nakon poroda, čak i bez terapije, ne pojavljuju se u sljedećim trudnoćama, niti dolazi do egzacerbacije prilikom korištenja oralnih kontraceptiva. Pojava ovih promjena na koži nema utjecaja na fetus.

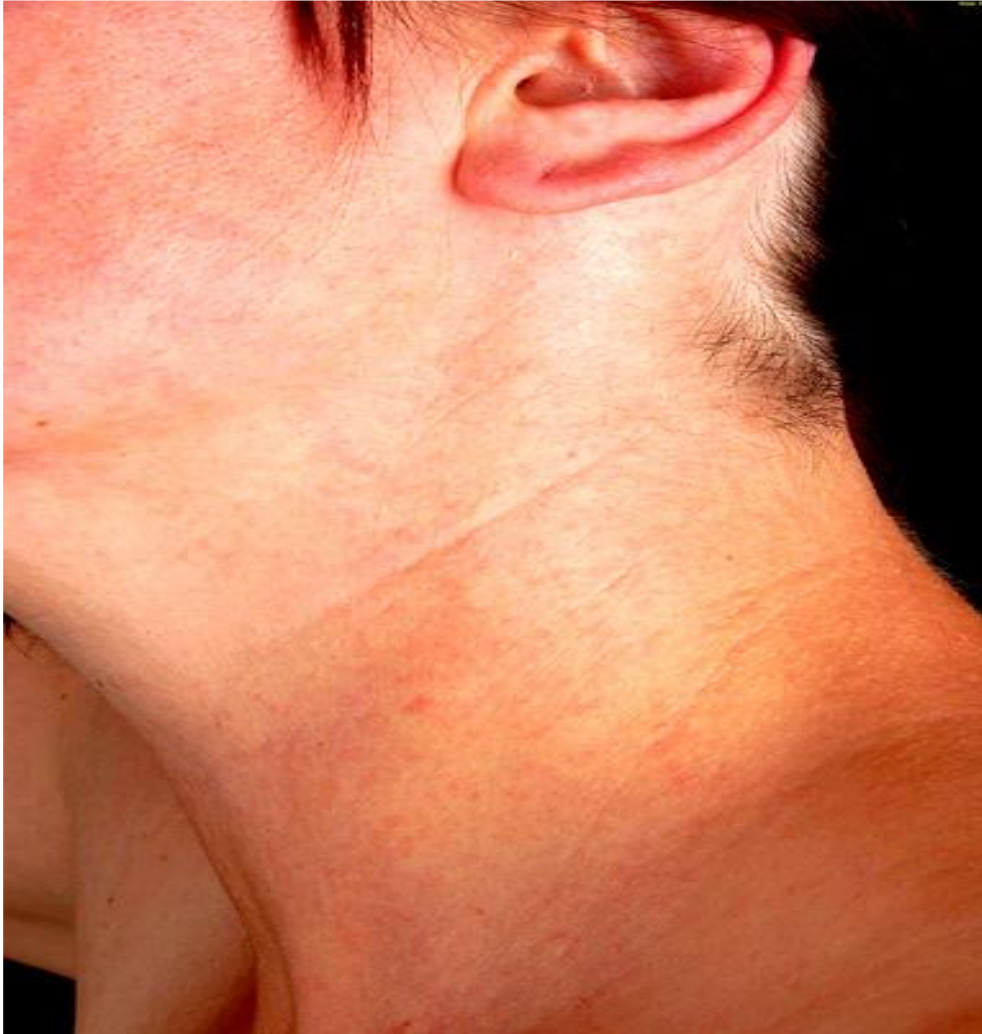U liječenju se koriste lokalni kortikosteroidi, po potrebi uz antihistaminike. Kod težih slučajeva indicirana je kratkotrajna sistemna primjena prednizolona (8). Lokalno se primjenjuju i antipruritična sredstva, kao npr. cinkov losion s dodatkom anestetika.

5.2.5. ATOPIJSKE ERUPCIJE U TRUDNOĆI

Atopijske erupcije u trudnoći (*prurigo gestationis*) podrazumijevaju vrlo učestalu benignu pruritičnu dermatozu koja se javlja u 50% trudnica. Za razliku od ostalih gestacijskih dermatozu, atopijske erupcije na koži javljaju se već u prvom tromjesečju trudnoće. Kod nekih žena poznata je atopijska diateza prije trudnoće (20%), no češće se ova bolest javlja prvi put u trudnoći (80%). Kod trudnica koje su već bolovale od atopijskog dermatitisa riječ je o egzacerbaciji bolesti, dok kod drugih uočavamo dva oblika bolesti:

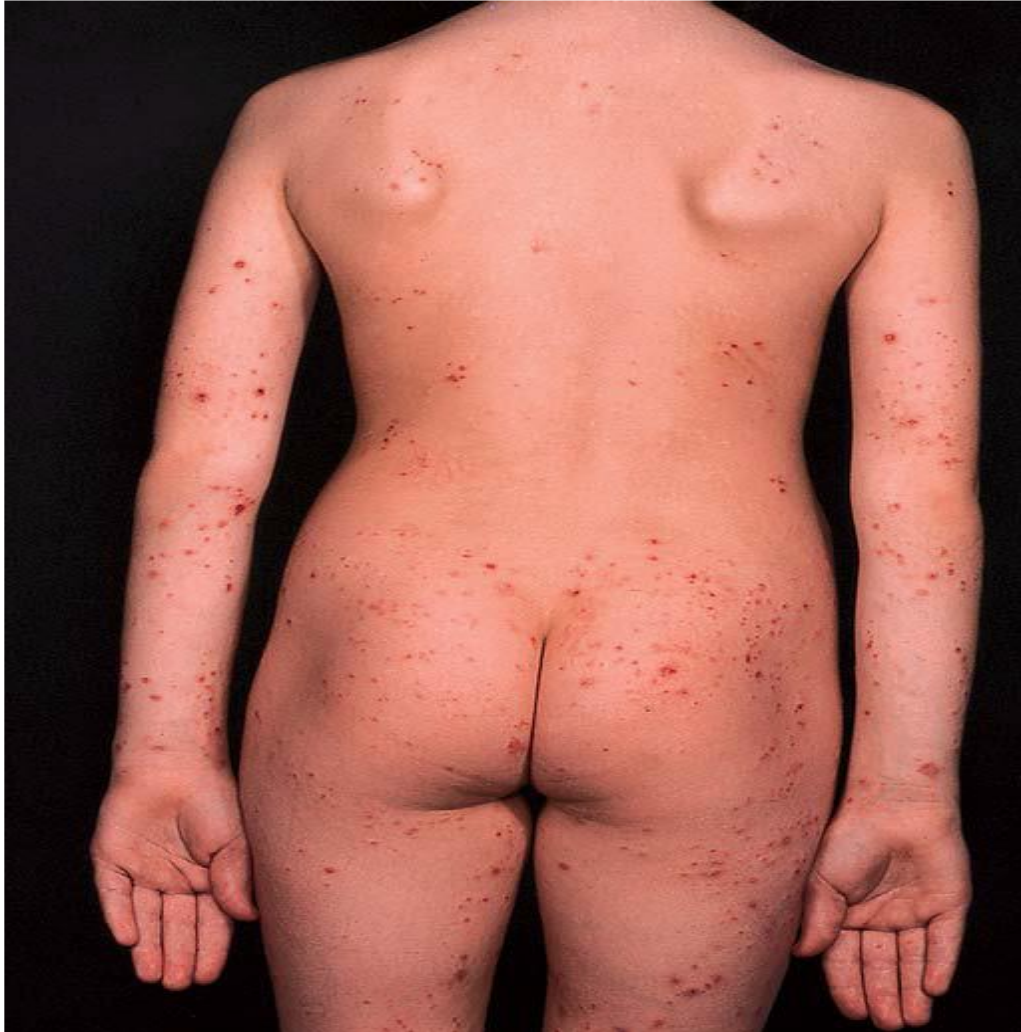- „E tip“ (uključuje ekcematoidne promjene) i
- „P tip“ (uključuje papulozne lezije) (13).

Prvi tip bolesti je češći i nalazimo ga u 2/3 pacijentica. Promjene su široko rasprostranjene pa obuhvaćaju područje lica, vrata, dekoltea i fleksorne strane ekstremiteta s tipičnim ekcemskim promjenama (slika 14).



Slika 14. *Prurigo gestationis* „E“ tip; ekcematoidne promjene u području lica i vrata. Preuzeto: (13).

Kod ostalih bolesnica vide se eritematozne papule rasprostranjene po udovima i trupu (slika 15) koje osobito zahvaćaju područje potkoljenica i ruku. Promjene su pruritične pa je stoga čest nalaz linearnih ekzorijacija uz izrazito suhu kožu.



Slika 15. *Prurigo gestationis* „P“ tip; široko rasprostranjene eritematozne papule u području trupa i udova. Preuzeto: (8).

Eflorescencije reaguju pozitivno na terapiju pa je prognoza za majku dobra, ali dijete ponekad može razviti atopijske promjene kože. Pri liječenju atopijskih erupcija u trudnoći, koriste se lokalni kortikosteroidni pripravci, a u težim se slučajevima primjenjuju sistemski kortikosteroidi uz antihistaminike. Kao dodatno sredstvo primjenjuje se i UVB terapija, u ranim stadijima trudnoće kod težih slučajeva (6,8,12).

6. RASPRAVA

Tijekom trudnoće prirodno dolazi do sinteze gestacijskih hormona. Humani korionski gonadotropin, hormon posteljice, potiče jajnike na lučenje estrogena i progesterona. Uslijed navedenih promjena u hormonskom statusu, trudnice se susreću s nizom promjena na koži i oralnoj sluznici, kako fizioloških tako i patoloških. Najčešća patološka manifestacija u usnoj šupljini je gingivitis. Trudnički gingivitis nije povezan s količinom prisutnog plaka. S obzirom na hormonski utjecaj, odgovor gingive na iritirajuće agense daleko je osebujniji. Osim gingivitisa, najučestalije oralne bolesti u trudnica, katkad se može primijetiti i tumorska promjena na površini maksilarne sluznice koja se naziva *epulis gravidarum*. Incidencija parodontitisa u trudnica jednaka je kao i u ostalih žena, iako je rizik od razvoja bolesti veći. Izrazito je važno voditi brigu o oralnom zdravlju tijekom trudnoće, održavajući primjerenu oralnu higijenu.

Fiziološke promjene zajedničke su velikom broju trudnica. Vrlo često mogu uočiti pigmentacijske promjene na određenim područjima, pojavu strija na mjestima izraženijeg rastezanja kože, nastanak novih madeža, kao i promjene postojećih madeža, uz mnoge druge fiziološke promjene. U trudnoći su uz fiziološke promjene moguće i patološke manifestacije. Specifična patološka stanja uključuju sljedeće dermatoze: *herpes gestationis*, *pruritus gravidarum*, *impetigo herpetiformis*, pruritičke urtikarijske papule i plakove te atopijske erupcije. Kliničkom slikom gestacijskih dermatoza dominiraju polimorfne eflorescencije uz subjektivan osjećaj svrbeži. Ponekad su gestacijske dermatoze praćene razvojem općih simptoma. Važno je educirati trudnice o mogućim patološkim stanjima kako bi se takva stanja mogla na vrijeme prepoznati. Nakon trudnoće sve promjene uglavnom nestaju, no od

iznimne je važnosti započeti njihovo pravovremeno liječenje u svrhu prevencije mogućih komplikacija. U nekih dermatoza postoji rizik od prijevremenog poroda, smanjenja tjelesne težine i smrti fetusa. U liječenju se koriste lokalna sredstva, a u težim slučajevima lijekovi se primjenjuju sistemski.

7. ZAKLJUČAK

Tijekom trudnoće dolazi do povišenja razine spolnih hormona u cirkulaciji, ljudskog korionskog gonadotropina, estrogena te progesterona. Navedeni hormoni odgovorni su za pojavu raznolikih promjena u području usne šupljine te za fiziološke i patološke promjene na koži. Trudnice je potrebno informirati o važnosti oralne higijene za vrijeme trudnoće te o potencijalnim promjenama kože, fiziološkim i patološkim. Ukoliko se uoče bilo koje patološke promjene, potrebno je konzultirati dermatologa i ginekologa kako bi se liječenje započelo u najranijoj fazi bolesti te kako bolest ne bi ugrozila plod.

8. SAŽETAK

Trudnoća počinje usađivanjem oplodene jajne stanice u endometrij maternice. Traje deset lunarnih mjeseci ili 280 dana. Tijekom trudnoće nastaju brojne promjene u organizmu, kako fiziološke tako i patološke. Glavni razlog nastanka promjena je fluktuacija gestacijskih hormona. U usnoj šupljini je tijekom trudnoće čest nalaz gingivitisa s prevalencijom od 35 do 100%. Uz generaliziranu upalu, moguća je pojava i intenzivnije lokalne upale sluznice u obliku *epulisa gravidaruma*. Važno je zaustaviti gingivitis u ranom stadiju kako bolest ne bi progredirala i rezultirala gubitkom kosti, a potom i zuba. Prevencija u vidu oralne higijene je od izrazite važnosti jer može spriječiti nastanak bolesti. S dermatološke strane, tijekom trudnoće prepoznavamo fiziološke i patološke promjene na koži. Neke od fizioloških promjena su pojava strija, pigmentacija pruritusa, hemangioma, venskih varikoziteta i dr. Patološke promjene na koži tijekom trudnoće možemo podijeliti na nespecifične i specifične. Osnove gestacijske dermatoze su *herpes gestationis*, *pruritus gravidarum*, *impetigo herpetiformis*, pruritičke urtikarijske papule i plakovi te atopijske erupcije u trudnoći. Glavna karakteristika ovih dermatoza su polimorfne eflorescencije uz svrbež, što je ponekad praćeno pojavom općih simptoma. Važno je započeti liječenje što ranije jer neke dermatoze mogu dovesti do ozbiljnih komplikacija, poput prijevremenog poroda, smanjenja tjelesne težine i smrti fetusa. U liječenju se uglavnom koriste lokalna sredstva, najčešće kortikosteroidi i antipruritična sredstva. Sistemna primjena lijekova indicirana je u težim slučajevima.

9. SUMMARY

Changes in the oral mucosa and skin during pregnancy

Pregnancy starts with the fertilized egg cell being implanted in the uterus endometrium. It lasts for ten lunar months or 280 days. During pregnancy, many changes take place in the organism, both biological and pathological. The main reason these changes take place is the fluctuation of gestational hormones. Gingivitis with a prevalence of 35 to 100% can be found in the oral cavity of a pregnant woman. Alongside a generalized infection, the instance of a more serious infection of the mucous membrane epulis gravidarum is possible. It is important to hinder the development of gingivitis at an early stage so that the disease does not progress, resulting in a loss of both bones and, later, teeth. Prevention in the form of oral hygiene is important because it can stop a disease from developing. From a dermatological point of view, during pregnancy we can see many changes on the skin, both physiological and pathological. Some of the physiological changes are stretch marks, pigmentation, pruritus, hemangioma, varicose veins... Pathological changes on the skin that appear during pregnancy can be divided into specific and non-specific. Basic gestational dermatoses are herpes gestationis, pruritus gravidarum, impetigo herpetiformis, pruritic urticarial papules and plaques, and atopic eruptions in pregnancy. The main characteristic of these dermatoses are polymorphic efflorescences and itchiness, sometimes accompanied by other general symptoms. It is important to start treating such conditions as soon as possible because some of the dermatoses can lead to premature labour and birth, low body weight or even result in fetal death. The condition is usually treated locally, mostly with corticosteroids and antipruritics. A systematic intake of drugs is used only in severe cases.

10. LITERATURA

1. Lindhe J, Karring TH, Lang NP. Klinička parodontologija i dentalna implantologija. 4. izdanje. Zagreb: Nakladni zavod Globus; 2004. p. 183-6.
2. Matošić Ž, Jurić H. Trudnica u stomatološkoj ordinaciji. Hrv Stomatol vjesn. 2009; 16: 34-6.
3. Wolf HF, Rateitschak-Pluss EM, Rateitschak KH. Parodontologija. 3. izdanje. Zagreb: Naklada Slap; 2009. p. 81-93.
4. Mojstomatolog. Gingivitis [Internet]. Pregledano: 23.06.2015. Dostupno na: <http://www.mojstomatolog.hr/estrogen-u-trudnici-i-bolesti-zubnog-mesa/>.
5. Newman GM, Takei HH, Klokkevold PR, Carranza FA. Carranza's Clinical Periodontology. 11th ed. Missouri: Elsevier Saunders; 2012. p. 345-55.
6. Lipozenčić J i sur. Dermatovenerologija. 3. izdanje. Zagreb: Medicinska naklada; 2008. p. 362-377.
7. Sciencephoto. Linea fusca [Internet]. Pregledano: 23.06.2015. Dostupno na: <http://www.sciencephoto.com/media/289023/view>.
8. Bologna JL, Jorizzo JL, Rapini RP. Dermatology. 2nd ed. Spain: Mosby; 2008. p. 395-402.
9. Rassner G. Dermatologija: udžbenik i atlas. Prijevod 6. njemačkog aktualiziranog izdanja. Zagreb: Naklada Slap; 2004. p. 196.
10. Consultingroom. Spider nevus [Internet]. Pregledano: 24.06.2015. Dostupno na: <http://www.consultingroom.com/treatments/vascular-abnormalities>.
11. Šitum M. Smjernice u dijagnostici i liječenju najčešćih dermatoza i tumora kože. 1. izdanje. Zagreb: Naknada Slap; 2012. p. 227.

12. Dobrić I i sur. Dermatovenerologija. 3. izdanje. Zagreb: Grafoplast; 2005. p. 311-8.
13. Ambros-Rudolph CM. Dermatoses of pregnancy – Clues to Diagnosis, Fetal Risk and Therapy. *Ann Dermatol.* 2011; 23: 265-75.
14. Kondo RN, Araújo FM, Pereira AM, Lopes VC, Martins LM. Pustular psoriasis of pregnancy. *AnBrasDermatol.* 2013; 88: 186-9.

11. ŽIVOTOPIS

Lana Bukvić je rođena 23. kolovoza 1990. godine u Zagrebu. Osnovnu i srednju školu završila je u Samoboru, a 2009. godine upisala je Stomatološki fakultet Sveučilišta u Zagrebu, na kojem je diplomirala u srpnju 2015. godine. Na trećoj godini studija dobitnica je Dekanove nagrade za najbolji prosjek.