

Mogućnost reoseintegracije kod regenerativnog liječenja periimplantitisa u području mandibularnog inciziva

Jurlina, Davor

Professional thesis / Završni specijalistički

2020

Degree Grantor / Ustanova koja je dodijelila akademski / stručni stupanj: **University of Zagreb, School of Dental Medicine / Sveučilište u Zagrebu, Stomatološki fakultet**

Permanent link / Trajna poveznica: <https://um.nsk.hr/um:nbn:hr:127:295079>

Rights / Prava: [Attribution-NonCommercial 4.0 International](#)/[Imenovanje-Nekomercijalno 4.0 međunarodna](#)

Download date / Datum preuzimanja: **2024-07-23**



Repository / Repozitorij:

[University of Zagreb School of Dental Medicine Repository](#)





Sveučilište u Zagrebu
Stomatološki fakultet

Davor Jurlina

**MOGUĆNOST REOSEOINTEGRACIJE
KOD REGENERATIVNOG LIJEČENJA
PERIIMPLANTITISA U PODRUČJU
MANDIBULARNOG INCIZIVA – PRIKAZ
SLUČAJA**

POSLIJEDIPLOMSKI SPECIJALISTIČKI RAD

Zagreb, 2020.

Rad je ostvaren u: Zavod za parodontologiju, Stomatološki fakultet Sveučilišta u Zagrebu

Naziv poslijediplomskog specijalističkog studija: Dentalna implantologija

Mentor rada: doc. dr. sc. Domagoj Vražić, Zavod za parodontologiju, Stomatološki fakultet Sveučilišta u Zagrebu

Lektor hrvatskog jezika: doc. dr. sc. Borko Baraban, prof.

Lektor engleskog jezika: Irena Medvešek, prof.

Sastav Povjerenstva za ocjenu poslijediplomskog specijalističkog rada:

1. Doc.dr.sc. Ana Badovinac, predsjednica

2. Doc.dr.sc. Domagoj Vražić, član

3. Izv.prof.dr.sc. Darko Božić, član

Sastav Povjerenstva za obranu poslijediplomskog specijalističkog rada:

1. Doc.dr.sc. Ana Badovinac, predsjednica

2. Doc.dr.sc. Domagoj Vražić, član

3. Izv.prof.dr.sc. Darko Božić, član

4. Doc.dr.sc. Ivan Puhar, zamjena

Datum obrane rada: 30. lipnja 2020.

Rad sadrži: 48 stranica

1 tablicu

33 slike

2 CD

Rad je vlastito autorsko djelo koje je u potpunosti samostalno napisano uz naznaku izvora drugih autora i dokumenata upotrijebljenih u radu. Osim ako nije drukčije navedeno, sve ilustracije (tablice, slike i dr.) u radu izvorni su doprinos autora poslijediplomskoga specijalističkog rada. Autor je odgovoran za pribavljanje dopuštenja za uporabu ilustracija koje nisu njegov izvorni doprinos kao i za sve moguće posljedice koje mogu nastati zbog nedopuštenoga preuzimanja ilustracija, odnosno propusta u navođenju njihova podrijetla.

Zahvala

Iskreno zahvaljujem mentoru doc. dr. sc. Domagoju Vražiću na povjerenju i dobroj volji pri izradi ovoga specijalističkog rada. Hvala na nesebično prenesenom znanju i iskrenom upućivanju u struku kao i razumijevanju kada su u pitanju propusti. Veliko hvala dobrom i iskrenom čovjeku, mentoru, docentu, kolegi i prijatelju.

Veliko hvala supruzi Ani i cijeloj obitelji na neprestanoj potpori, a posebno sinu Frani koji je moja inspiracija i motivacija.

Sažetak

MOGUĆNOST REOSEOINTEGRACIJE KOD REGENERATIVNOG LIJEČENJA PERIIMPLANTITISA U PODRUČJU MANDIBULARNOG INCIZIVA – PRIKAZ SLUČAJA

Periimplantitis, kao česta bolest 21. stoljeća u dentalnoj medicini, uzrokovan je različitim etiološkim čimbenicima i bez jasnih terapijskih smjernica.

Periimplantatna zdrava tkiva pod utjecajem bakterija prelaze u periimplantatne bolesti i stanja. Periimplantatne su bolesti i stanja: periimplantatni mukozitis i periimplantitis. Periimplantatni mukozitis površno je upalno stanje gingive oko dentalnoga implantata koje prethodi, ako se ne liječi, periimplantitisu. Periimplantitis uglavnom počinje bezbolno sa simptomima crvenila gingive, blagog otoka i upale područja oko implantata koje kao posljedicu ima pojavu krvarenja i gnoja, a na rendgenskoj snimci ponekad vidljivim gubitkom kosti oko implantata. Postupak spašavanja implantata zahvaćenim periimplantitisom podrazumijeva parodontološku obradu inicijalnom terapijom te kirurškim resektivnim i regenerativnim operacijskim postupcima. Za postizanje reoseointegracije potrebno je provesti parodontološki regenerativni kirurški zahvat.

Reoseointegracija kao pojam u liječenju periimplantitisa navodi pretpostavku potpune koštane regeneracije kosti oko implantata koja može biti potpomognuta različitim regenerativnim materijalima koji se koriste u parodontološkom kirurškom liječenju periimplantitisa. U ovom kliničkom slučaju nakon detaljne dijagnostike i inicijalne parodontološke terapije proveden je operacijski zahvat prema parodontološkim načelima očuvanja tkiva oko implantata, uklanjanje granulacija iz koštanoga defekta i s površine implantata te mehaničko i kemijsko čišćenje površine implantata prije aplikacije nadomjesnih materijala.

Na kontroli su dobivene zdrave dubine sondiranja s pretpostavkom mogućnosti ostvarene reoseointegracije oko implantata. Kontrola nakon godine dana ne pokazuje nikakve znakove recidiva upale ni mogućih ponovnih komplikacija pa se može zaključiti da se ostvario cilj liječenja periimplantitisa nadomještanjem izgubljenih tvrdih tkiva bez prisutne upale.

Ključne riječi: reoseointegracija; periimplantatni mukozitis; periimplantitis; dentalni implantat

Summary

POSSIBILITY OF RE-OSSEOINTEGRATION IN THE REGENERATIVE TREATMENT OF PERIIMPLANTITIS IN THE AREA OF THE MANDIBULAR INCISOR- CASE REPORT

Periimplantitis, a common 21st century disease in dental medicine, is caused by various etiological factors as well as without clear therapeutic guidelines.

Under the influence of bacteria, peri-implant healthy tissues turn into peri-implant diseases and conditions. Peri-implant diseases and conditions are peri-implant mucositis and periimplantitis. Peri-implant mucositis is a superficial inflammatory condition of the gingiva around a dental implant. If left untreated, it precedes to periimplantitis. Periimplantitis usually begins painlessly with symptoms of gingival redness, mild swelling, and inflammation of the area around the implant, which results in bleeding and pus. X-rays sometimes show bone loss around the implant. The procedure of rescuing implants affected by periimplantitis includes periodontal treatment with initial therapy as well as with regenerative and regenerative surgical procedures. Periodontal regenerative surgery is required to achieve re-osseointegration.

As a term in the treatment of periimplantitis, re-osseointegration presupposes a complete bone regeneration around the implant that can be aided by various regenerative materials used in the periodontal surgical treatment of periimplantitis. In this clinical case, after detailed diagnosis and initial periodontal therapy, surgery was performed according to the periodontal principles of tissue preservation around the implant, removal of granulation from the bone defect and the implant surface, and mechanical and chemical cleaning of the implant surface before the application of the replacement materials.

Healthy probing depths were obtained during the dental checkup, allowing the possibility of osseointegration around the implant. The dental checkup after one year does not show any signs of recurrence of inflammation or possible recurrences, and we can conclude that the goal of treating periimplantitis with the replacement of the lost hard tissues without inflammation is achieved.

Keywords: re-osseointegration; peri-implant mucositis; peri-implantitis; dental implant

SADRŽAJ

1. UVOD.....	1
2. PERIIMPLANTATNO ZDRAVLJE.....	3
2.1. Periimplantatno zdravlje.....	4
2.2. Zdrava periimplantatna tkiva.....	4
3. PERIIMPLANTATNE BOLESTI I STANJA.....	5
3.1. Periimplantatna patološka stanja.....	6
3.2. Periimplantatno upalno stanje tkiva.....	6
3.3. Periimplantatni mukozitis.....	6
3.4. Periimplantitis.....	7
3.5. Histopatološko stanje periimplantitisa.....	7
4. LIJEČENJE PERIIMPLANTATNIH BOLESTI.....	9
4.1. CIST protokol liječenja.....	10
4.2. CIST protokol A.....	11
4.3. CIST protokol A + B.....	11
4.4. CIST protokol A + B + C.....	11
4.5. CIST protokol A + B + C + D.....	12
5. PRIKAZ SLUČAJA.....	14
5.1. Anamneza i dijagnostika.....	15
5.2. Prijeoperacijska priprema.....	15
5.3. Operacijski postupak.....	15
5.4. Postava nadomjesnih materijala i završetak zahvata.....	16
5.5. <i>Recall</i> nakon operativnog zahvata.....	17
6. RASPRAVA.....	35
7. ZAKLJUČAK.....	40
8. LITERATURA.....	42
9. ŽIVOTOPIS.....	47

Popis skraćenica

BOP (engl. *bleeding on probing*) – krvarenje pri sondiranju

PPD (engl. *periodontal probing depth*) – parodontološka dubina sondiranja

PMN – polimorfonuklearni leukociti

CIST (engl. *cumulative interceptive supportive therapy*) – kumulativna interceptivna potporna terapija

CHX – klorheksidin

RTG – radiološki snimak

CBCT (engl. *Cone Beam Computer Tomography*) – računalna tomografija koničnim izvorom zračenja

GBR (engl. *guided bone regeneration*) – vođena koštana regeneracija

H₂O₂ – vodikov peroksid

EWOP (engl. *European Workshop on Periodontology*) – Europska radionica o parodontologiji

NaCl – natrijev klorid (fiziološka otopina)

NaOCl – natrijev hipoklorit

1. UVOD

Regeneracija koštanih defekata umjetnim materijalima pripada procesu potpomaganja stvaranju nove kosti na mjestima upale koja je uzrokovala njezin gubitak. Gubitak kosti, u ovom slučaju periimplantitis, započinje akutnim upalnim procesom i pojavom glavnih kliničkih simptoma upale: crvenilom (*rubor*), toplinom (*calor*), oteklinom (*tumor*), bolom (*dolor*) (1). Periimplantitisu prethodni periimplantatni mukozitis koji svojim napredovanjem uzrokuje gubitak pričvrstka oko implantata, oštećenje vezivnog tkiva te resorpciju kosti (2). Otkrivanje gubitka pričvrstka provodi se parodontološkom sondom i mjerenjem izgubljenog pričvrstka, prisutnosti plaka i stupnja krvarenja oko implantata, a za potvrdu periimplantitisa obavezan je i radiološki snimak. Nakon provedene dijagnoze i dobivenoga kliničkog prikaza opsega zahvaćenog područja periimplantitisom odabiremo najprikladniji parodontološko-kirurški zahvat za pokušaj sanacije periimplantitisa (3). Za provođenje procesa reoseointegracije i spašavanja implantata izuzetno su bitni suradnja i dobra oralna higijena pacijenta, opće zdravstveno stanje, a poželjno je i da pacijent ne puši (4). Operacijski zahvat koji može voditi do moguće reoseointegracije jest regenerativni kirurški zahvat s precizno započetim rezom očuvanja strukture svih tkiva radi pravilnoga primarnog zatvaranja rane koje ima zadatak zadržavanje nadomjesnih umjetnih materijala u pravilnom položaju kako bi došlo do procesa cijeljenja periimplantantne lezije. Pravilnim položajem materijala unutar koštane lezije, pokrivanjem popunjene koštane lezije sluznicom, koja je zatvorena adekvatnim šavovima, dolazi do procesa regeneracije, odnosno moguće reoseointegracije kosti oko implantata i pravilnoga cijeljenja mekih tkiva koja za potporu imaju novostvorenu kost (5). Dobra oralna higijena pacijenta i redovne kontrole pokazuju izuzetnu važnost za uspjeh operacijskih zahvata i održavanje zdravoga tkiva oko implantata (6). Uspješno provedenim operacijskim zahvatom i reoseointegracijom produljuje se trajanje implantata kod pacijenata, a time se dobivaju nove mogućnosti saniranja periimplantitisa, regeneracije kosti i osigurava se bolje i kvalitetnije oralno zdravlje pacijenta kao i opće zdravstveno stanje radi uske povezanosti oralnoga zdravlja i stanja cjelokupnoga organizma. Svrha ovog rada bila je prikazati uspješno liječenje periimplantitisa kroz svaku pojedinu fazu liječenja kako bi moglo biti od pomoći drugim kolegama koji se nađu sa sličnom kazuistikom. Isto tako, prikazati regenerativno kirurško liječenje periimplantitisa koje je možda rezultiralo reoseointegracijom, obzirom da je stanje postoperativno stabilno i bez komplikacija nakon pune dvije godine.

2. PERIIMPLANTATNO ZDRAVLJE

2.1. Periiimplantatno zdravlje

Periiimplantatno zdravlje podrazumijeva odsutnost eritema, krvarenja pri sondiranju, oticanja područja oko implantata i pojavu gnoja, odnosno supuracije. Prisutnost periiimplantatnoga zdravlja nije usko vezana s položajem i visinom kosti oko implantata jer periiimplantatno zdravlje može postojati i kod reducirane koštane potpore oko implantata. Za područje oko implantata za potpunu potvrdu zdravlja koristi se i radiološki snimak na kojem se prate položaj i visina kosti oko implantata kao i dubine sondiranja parodontološkom sondom oko implantata. Dubine sondiranja oko implantata znaju biti veće nego oko zuba što može podrazumijevati prisutnost periiimplantatnoga zdravlja. Dubine sondiranja za praćenje periiimplantatnoga zdravlja potrebno je provesti inicijalno prije trajnog cementiranja/postave protetskoga rada te ih provjeriti pri svakom kontrolnom pregledu (7).

2.2. Zdrava periiimplantatna tkiva

Tkiva koja okružuju implantat jesu alveolarna kost i mukozna sluznica ili keratinizirana (pričvrtna) gingiva. Mukoza/keratinizirana gingiva sastoji se od keratiniziranog epitela na površini i vezivnoga tkiva koje se sastoji od fibroblasta, kolagenih vlakana i vaskularnih struktura. Položaj se vezivnog tkiva nastavlja prema periostu te se povezuje s kortikalnom kosti preko njega. Mikroskopski se oko površine nadogradnje na implantatu pojavljuje transmukozni prijelaz, tj. epitelni pričvrstak koji osigurava i sprječava mogući prodor bakterija do razine kosti što bi u slučaju njegova nepostojanja uzrokovalo pojavu resorpcije kosti i razvoj periimplantitisa. U vezivnom se tkivu oko implantata nalaze obrambene stanice domaćina koje sprječavaju razvoj bolesti. To su mali infiltrati upalnih stanica (neutrofila, makrofaga, T-limfocita, B-limfocita) koje možemo smatrati biološkim brtvilom koje odvaja periiimplantatni i parodontalni pričvrstak od okoline usne šupljine (8).

3. PERIIMPLANTATNE BOLESTI I STANJA

3.1. Periimplantatna patološka stanja

Periimplantatna patološka stanja podrazumijevaju periimplantatnu bolest koju obilježuje pojava upalnoga procesa u okolnim tkivima koja okružuju implantat. Patološka stanja oko implantata dijele se na periimplantatni mukozitis i periimplantitis.

3.2. Periimplantatno upalno stanje tkiva

Pojavom upale oko implantata, uzrokovane akumulacijom plaka na površini implantata, dolazi do promjene strukture tkiva oko implantata i omogućavanja lakšega prodora bakterija prema kosti. Osnovno je obilježje periimplantatnog upalnog stanja pojava krvarenja i crvenila gingive oko implantata koja je istog značenja kao pojava gingivitisa oko zuba.

3.3. Periimplantatni mukozitis

Periimplantatni se mukozitis definira pojavom krvarenja pri sondiranju oko implantata te eritema marginalnoga ruba gingive, a oteklina i/ili supuracija također može biti prisutna (7). Navedeni su znakovi odgovor gingive i sluznice na kolonizaciju mikroba što u vezivnom tkivu uzrokuje pojavu infiltrata leukocita, odnosno pojavu upalnih lezija gingive i sluznice. Dubine su sondiranja u fazi mukozitisa povećane zbog otekline ili smanjene otpornosti pri sondiranju. Upalne lezije gingive i sluznice smještaju se u područje marginalnoga dijela mekoga tkiva između keratiniziranoga oralnog epitela i spojnoga epitela. U periimplantatnoj mukozi upalne lezije brže progrediraju apikalno nego što se to događa s gingivnim lezijama. Pri parodontitisu dolazi do preklapanja dvaju razdoblja bolesti, razdoblje aktivnosti bolesti i razdoblje oporavka koja se u zdravoj gingivi nadopunjuju i nema napredovanja bolesti, dok se kod periimplantatnih mukoznih lezija ne nadopunjuju istim intenzitetom te više nastupa aktivnost bolesti od oporavka (8). Mukozitis je prolazno stanje kod kojega, ako se ne uoči na vrijeme te se ne provodi pravilna preventivna mjera čišćenja i pojačanog režima oralne higijena, dolazi do progresije stanja i razvijanja periimplantitisa koji kao posljedicu može imati gubitak kosti oko implantata i naposljetku sam gubitak implantata.

Opća zdravstvena stanja pacijenta kao što su dijabetes melitus, pušenje i radijacijska terapija mogu modificirati postojeće stanje.

3.4. Periimplantitis

Kliničko upalno stanje nakon nesaniranog periimplantatnog mukozitisa naziva se periimplantitis. Osnovna je klinička slika za potvrdu periimplantitisa prisutnost upalne lezije u periimplantatnoj mukozi koja se manifestira pojavom krvarenja pri sondiranju (*eng. Bleeding on probing - BoP*) prilikom provođenja kliničkoga pregleda parodontološkom sondom i sondiranja dubine džepova (*eng. periodontal probing depth - PPD*) te uočavanjem gubitka kosti oko implantata koje se može potvrditi na radiološkoj snimci ako je gubitak kosti jednak ili veći od 3 mm (≥ 3 mm) i ako je PPD jednak ili veći od 6 mm (≥ 6 mm) (8). Periimplantitis započinje marginalno u periimplantatnim tkivima i time ne utječe na stabilnost implantata što dovodi do zaključka da pomičnost implantata nije ključan simptom periimplantitisa. Znakovi za pojavu periimplantitisa nisu uvijek isti te se nekada može pojaviti radiološki gubitak kosti, nekada krvarenje, a nekada čak i pojava gnoja uz sve navedene znakove. Potrebno je provoditi redovite kontrole i parodontološka mjerenja oko implantata kako bi se sa sigurnosti mogla potvrditi dijagnoza periimplantitisa ako se pojave jasni ranije navedeni klinički znakovi koji ga određuju. Svaka je pojava periimplantitisa u vezi s infektivnom/upalnom prirodom lezije.

3.5. Histopatološko stanje periimplantitisa

Mikroskopski prikaz periimplantitisa kroz razna istraživanja potvrđuje iste ili slične nalaze. Potvrđeno je da se u mukozi nalaze velike količine infiltrata upalnih stanica. Upalni su infiltrati sastavljeni od makrofaga, limfocita i plazmocita. Smjer je kretanja upalnog infiltrata bio u područje apikalno od epitela džepa te je u konačnici apikalni dio lezije mekog tkiva dosezao do kosti. Upalne lezije imaju i prisutnost mnogobrojnih neutrofilnih granulocita, polimorfonukleara (*eng. Polymorphonuclear leukocyte – PMN*), a njihova lokacija nije bila samo u epitelu džepa nego i u okolnom području lezije, ali i u perivaskularnim odjeljcima u središtima infiltrata, odnosno dalje od same površine implantata. Periimplantitis se razlikuje od parodontitisa u tome što je prisutan velik broj neutrofila pozicioniranih u periimplantatnoj leziji uz odsutnost epitelnog pojasa između

biofilma i lezije. Periimplantatna je lezija enkapsulirana i svojim dosezanjem do kosti može uzrokovati gubitak implantata. Pojava periimplantitisa zaključno utječe na oseointegraciju implantata, gubitak marginalne kosti i mogući gubitak implantata.

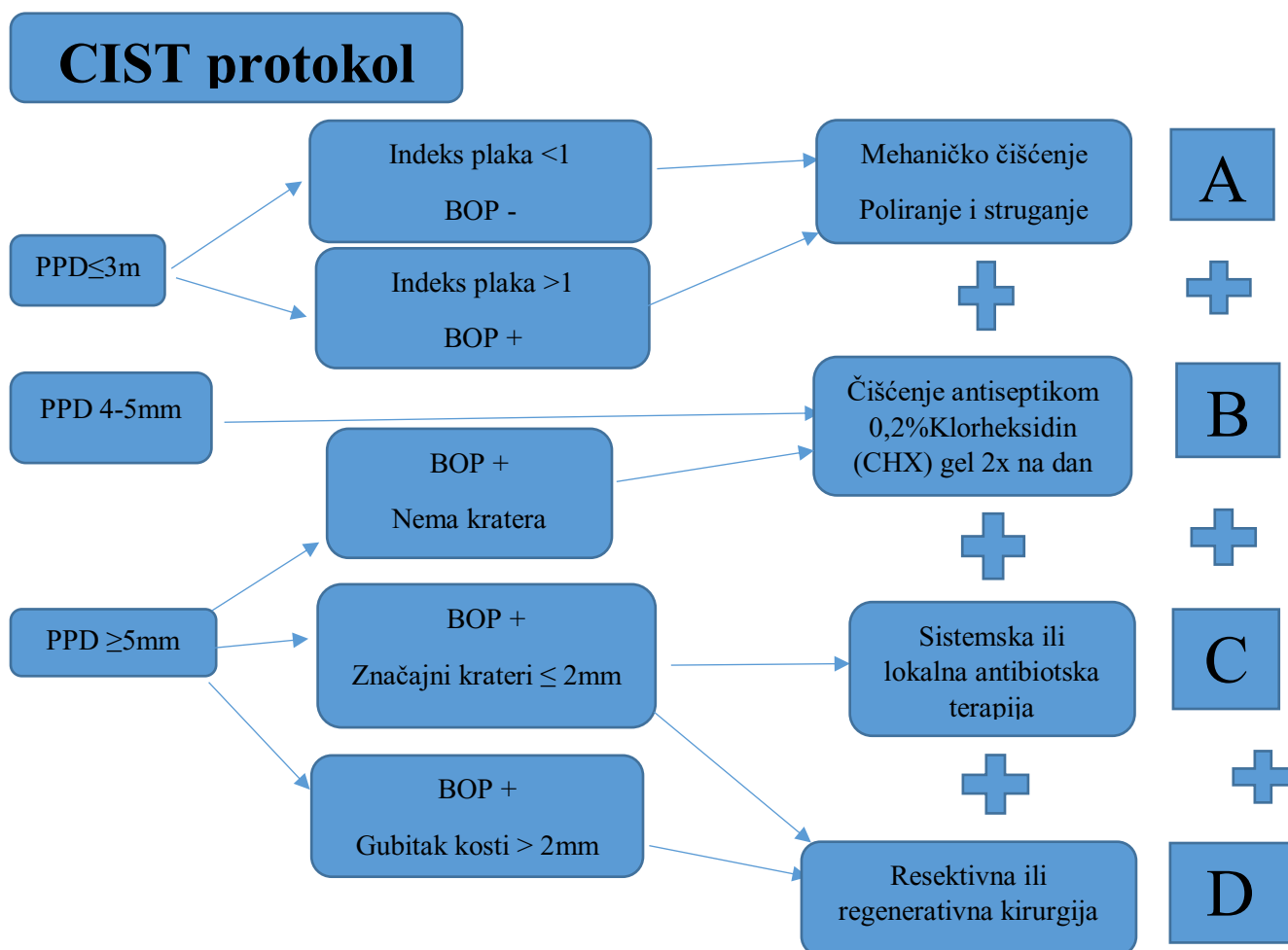
4. LIJEČENJE PERIIMPLANTANTNIH BOLESTI

4.1. CIST protokol liječenja

Terapija periimplantitisa provodi se prema CIST protokolu. CIST protokol označava kumulativnu interceptivnu potpurnu terapiju kojoj je cilj preventivnim i terapijskim mjerama smanjiti i zaustaviti periimplantatne lezije kojima je uzrok infekcija. Kako bi se započeo CIST protocol, potrebno je analizirati bitne kliničke parametre. Glavni su klinički parametri za početak CIST protokola:

1. prisutnost plaka,
2. prisutnost krvarenja pri sondiranju,
3. prisutnost supuracije,
4. povećanje dubine sondiranja,
5. smanjenje odnosno gubitak alveolarne kosti.

Tablica 1. CIST – protokol



4.2. CIST protokol A

Za pristupanje CIST protokolu pod oznakom A na implantatima potrebno je imati prisutnost plaka, pozitivan BOP indeks te dubinu sondiranja do 4 mm. CIST protokol A podrazumijeva čišćenje površine implantata bez njegova oštećenja. Čišćenje kontaminirane površine implantata provodi se posebnim plastičnim ili ugljičnim kiretama te uz pomoć pjeskarenja posebnim plastičnim nastavcima i perio pijeskom, a sve u cilju uklanjanja naslaga plaka s površine implantata. Provođenjem protokola A smanjuje se površinska iritacija gingive uzrokovana plakom te se time preventivno utječe na sprječavanje pojave periimplantatnoga mukozitisa i daljnji razvoj u periimplantitis.

4.3. CIST protokol A + B

Primjena antiseptika kao CIST protokol B primjenjuje se prilikom pojave pozitivnog BOP-a te dubine sondiranja od 4 do 5 mm. Da bi se pristupilo aplikaciji antiseptika, primarno je provesti čišćenje površine implantata što se uvrštava u CIST protokol A. Nakon provedenog protokola A + B primjenjuju se antiseptici. Antiseptici koji su u upotrebi i koji imaju učinak kod periimplantitisa najčešće su korišten 0,2 %-tni klorheksidin diglukonat u tekućem ili gel-stanju čije je bakteriostatsko djelovanje i do 12 sati te onemogućava stvaranje plaka. Od ostalih antiseptika može se koristiti i 3 %-tni vodikov peroksid kao i povidon jodid uz čiju je primjenu potrebna veća opreznost pri radu zbog mogućih komplikacija kao što su emfizem uzrokovan vodikovim peroksidom ili alergijska reakcija na jod.

4.4. CIST protokol A + B + C

Indikacije za uključivanje antibiotske terapije kod periimplantitisa uz dubinu sondiranja veću od 6 mm, prisutno krvarenje te moguću prisutnost gnoja jest i radiološki snimak koji pokazuje značajan gubitak kosti oko implantata. Džepovi dubine 6 mm pogoduju razvoju gram- negativnih anaerobnih bakterija koje uzrokuju napredovanje bolesti u takvom mediju. Kako bi se okrenuli uvjeti koji pogoduju gram-negativnim bakterijama, potrebno je provesti ranije protokole pod A i B, odnosno mehaničko čišćenje, čime se stvaraju aerobni uvjeti koji nisu pogodni anaerobnim

bakterijama, primjenu antiseptika i tek tada uključiti antibiotike. Antibiotici se primjenjuju kombinacijom lijekova koji istovremeno utječu bakteriostatski na aerobne i anaerobne bakterije. Bakteriostatici kao što su amoksisilin i metronidazol propisuju se kroz 7 do 10 dana, a u slučaju pojave alergije na penicilin, amoksisilin se zamjenjuje klindamicinom.

4.5. CIST protokol A + B + C + D

Uvjeti koji omogućavaju provođenje regenerativnoga ili resektivnoga parodontološko-kirurškog zahvata ranije su navedeni protokoli A, B, C koji moraju u potpunosti osigurati operacijsko područje oko implantata bez iritacije, crvenila, gnoja i krvarenja na sondiranje. Odabir operacijskoga zahvata provodi se pri analizi radioloških snimaka (RTG), ortopana, pojedinih regija ili zuba, i CBCT dijagnostike (*eng. Cone Beam Computer Tomography – CBCT*) te analizom kliničkih podataka dubine sondiranja oko implantata radi postavljanja klasifikacije koštanoga defekta koji je nastao. Težimo prema regenerativnim zahvatima kako bi se ponovno uspostavila izgubljena kost oko implantata i time osigurala potpora mekih tkiva kao i produljivanje vijeka implantata. Vođena regeneracija kosti (*eng. Guided bone regeneration – GBR*) označava uporabu umjetnih nadomjesnih materijala umjetne kosti ili autogene kosti, ali može se koristiti i njihova kombinacija istovremene primjene. Operacijsko područje ispunjeno nadomjesnim materijalima osigurava se primjenom membrana. Izuzetno je dobra kombinacija autogene kosti i umjetne kosti radi potencijala osteoindukcije autogene kosti, a umjetna kost uglavnom ima ulogu držača volumena. Membrane koje se koriste u regenerativnoj kirurgiji mogu biti resorbirajuće ili neresorbirajuće i moraju se ukloniti u određenom vremenskom rasponu koji ovisi o vrsti i veličini koštanoga defekta, a kreće se od nekoliko tjedana pa 6 – 9 mjeseci. Pozicioniranje membrane potrebno je prilagoditi tako da prekriva oko 3 mm ruba koštanoga defekta ispod periosta i time osigurava svoju stabilnost i pravilno cijeljenje, a u slučaju nemogućnosti stabilizacije i fiksacije membrane pristupa se uporabi pinova za njezinu fiksaciju koji se mogu i ne moraju izvaditi. Primarna je funkcija membrane očuvanje postignutog oblika nadomjesne kosti u defektu i onemogućavanje urastanja vezivnoga tkiva koje ima brži rast od stanica kosti čime se omogućava formiranje ugruška i stvaranje nove kosti. Koštanim cijeljenjem, odnosno stvaranjem kosti smatra se interval od 1 mm mjesečno.

Resektivna kirurgija liječenja periimplantitisa primjenjuje se isključivo kod horizontalne resorpcije kosti oko implantata gdje ne postoji koštani defekt omeđen kosti koja omogućava provođenje regeneracije. Resektivna kirurgija provodi se odizanjem mukoperiostalnoga režnja, uklanjanjem granulacija i čišćenjem površine implantata te fiksiranjem režnja apikalno kako bi se reducirale dubine sondiranja i omogućilo bolje cijeljenje. Nedostatak je resektivne kirurgije u mogućoj pojavnosti recesije i loše estetike zbog nemogućnosti prekrivanja implantata gingivom koja je poduprta nadomjesnim materijalima.

Resektivna kirurgija može podrazumijevati i postupak eksplantacije implantata, odnosno njegovo vađenje u slučaju periimplantitisa koji se ne može liječiti te je time potrebna hitna reakcija pri čemu se operacijski uklanja implantat i uređuje inficirano područje radi omogućavanja pravilnoga cijeljenja.

5. PRIKAZ SLUČAJA

5.1. Anamneza i dijagnostika

Pacijentica N. N. u dobi od 46 godina, nije pušačica, inače zdrava i anamneze bez osobitosti. Ima ugrađen implantat tri godine i dolazi na redovitu kontrolu svakih šest mjeseci. Kontrolni pregled provodi se analizom stanja svih zuba i parodontnih tkiva oko zuba kao i radiološkim snimkom u slučaju kad je ugrađen implantat. Kliničkim pregledom uočava se crvenilo oko implantata (slike 1.a i 1.b, 14.a), sondiranjem oko implantata uočavaju se duboki džepovi s gubitkom pričvrstka i krvarenjem uz malu prisutnost gnoja (slika 15). Početna radiološka analiza ortopantomogramom pokazala je potrebu za detaljnijim uvidom u leziju oko implantata (slike 2.a – 2.d.) te je snimljen i CBCT na kojem se uočava gubitak kosti oko implantata i potvrđuje se periimplantitis na mjestu zuba 32. Pacijentici je sve detaljno pojašnjeno oko zatečenog stanja te se dogovorno pristupilo kvalitetnoj parodontološkoj pripremi pacijentice za regenerativni kirurški zahvat.

5.2. Prijeoperacijska priprema

Prije planiranoga operacijskoga zahvata potrebno je provesti inicijalnu parodontološku terapiju cijele usne šupljine uz primjenu kombinacije antibiotika po završetku. Inicijalnom terapijom stabilizirali smo upalna tkiva oko implantata i dobili čvrsto tkivo koje se sastoji od vezivnoga tkiva bez prisutnosti upalnoga čime se osigurava precizniji rez i primarno zatvaranje rane. Nakon inicijalne terapije potrebno je pratiti stanje tkiva oko implantata kao i motiviranost provođenja oralne higijene kod pacijenta.

5.3. Operacijski protokol

Zadovoljeni kriteriji omogućavaju sigurno pristupanje regenerativnom kirurškom zahvatu liječenja periimplantitisa. Prije izvođenja incizije odradila se primjena lasera oko implantata u gingivnom sulkusu kao predtretman operacijskom postupku (Slika 3.). Regenerativni kirurški zahvat započinje primjenom sulkularnoga reza s jednim rasteretnim vertikalnim rezom kako bismo prikazali implantat i koštani defekt u cijelosti (Slika 4.a). Otvaranjem operacijskoga polja uočili smo granulacijsko tkivo oko implantata kao i unutar koštanoga defekta koje je u potpunosti ispunjeno granulacijama (Slika 4.b). Prije postupka uklanjanja granulacija upotrijebio se laser kao

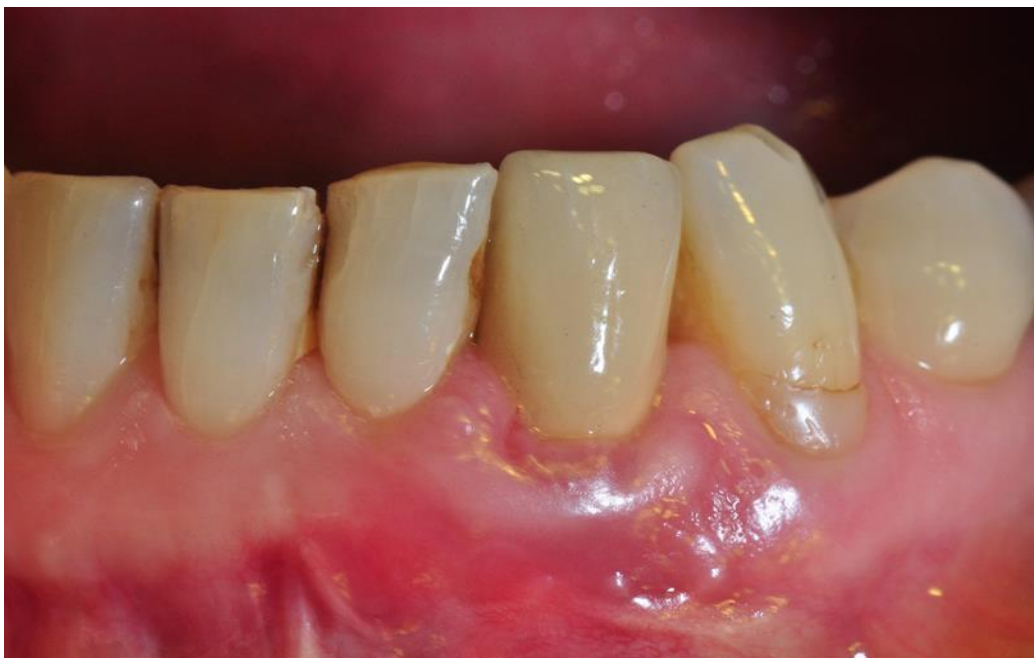predtretman mehaničkom uklanjanju granulacija (Slika 4.c). Potom se pristupilo uklanjanju granulacijskoga tkiva s lateralnih strana koštanoga defekta te s dna defekta kako bismo u potpunosti iz koštanog defekta i površine implantata uklonili granulacijsko tkivo (slike 4.d i 4.e). Pri uklanjanju granulacija koristile su se parodontološke specifične i univerzalne kirete kao i strugači kojima se omogućilo detaljno uklanjanje svih granulacija. U potpunosti očišćen koštani defekt oko implantata tretirao se laserom u cijelosti kao i cijela izložena površina implantata (Slika 5.). Ispiranje se operacijskog polja redovito provodilo fiziološkom otopinom kako bi se otklonili svi ostatci granulacija. Nakon mehaničkog čišćenja površine implantata pristupilo se sondiranju koštanog defekta (Slika 6.) te kemijskom tretiranju površine implantata i defekta 3 %-tnim vodikovim peroksidom (Slika 7.).

5.4. Postava umjetnih materijala i završetak zahvata

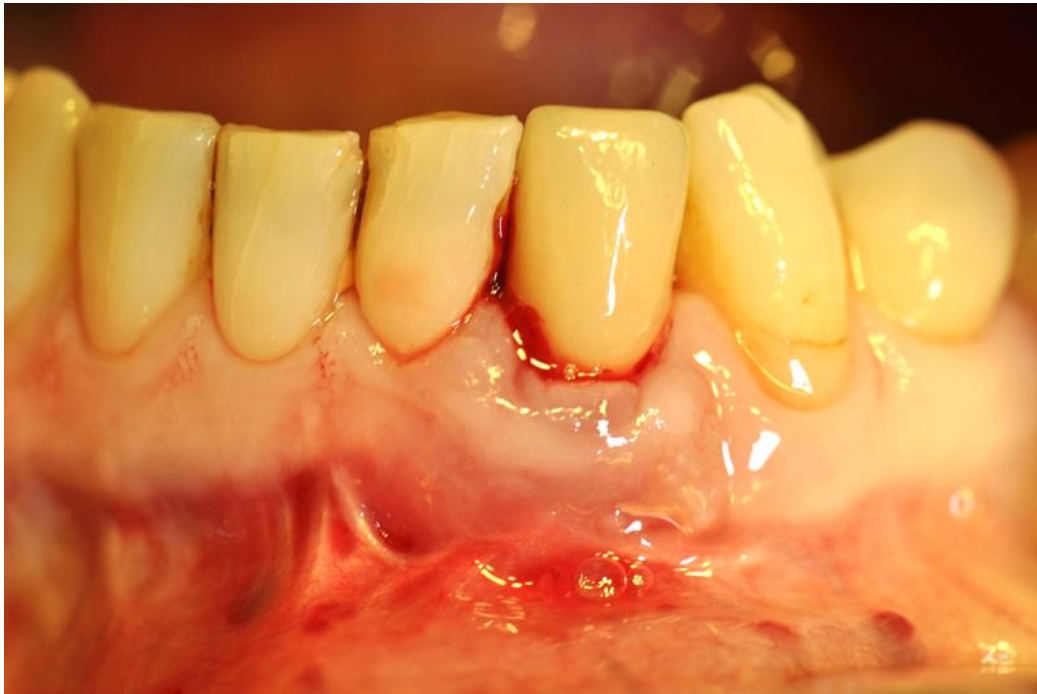Pripremljeni koštani defekt očišćen od granulacija i implantat pogodni su za apliciranje ksenogenog nadomjesnog materijala i popunjavanje defekta od apikalno prema koronarno (Slika 8.a). Nakon pravilne aplikacije nadomjesnog materijala pristupilo se njegovu pokrivanju uz pomoć kolagene resorbirajuće membrane u dva sloja (Slika 8.b) kako bi se granule ksenogenog materijala zadržale u željenom položaju i time osigurao pravilan proces cijeljenja i potpomogao mogući proces reoseintegracije oko implantata. Kolagena membrana ima funkciju barijere koja priječi urastanje epitelnih stanica u koštani defekt čime se omogućava stvaranje nove kosti između membrane, implantata i kosti. Položena i fiksirana membrana pokriva se mobiliziranim režnjem gingive kako bi se osiguralo čvrsto primarno zatvaranje rane pomoću monofilamentnog neresorbirajućeg konca, s više pojedinačnih šavova kao i s obuhvatnim šavom radi pomaka režnja lagano prema koronarno (Slika 9., 14.b). Nakon završenog operacijskog zahvata pacijentica je dobila antibiotsku terapiju u trajanju od sedam dana, hladne obloge te detaljne pisane i usmene upute oko postupanja s operacijskim područjem kao i s provođenjem pravilne oralne higijene kako bi se onemogućilo nakupljanje mekih naslaga i prijanjanje bakterija. Pravilne poslijeoperacijske instrukcije i upućivanje i motiviranje pacijenta u provedbu ispravne oralne higijene osigurava dobro cijeljenje rane.

5.5. *Recall* nakon operacijskog zahvata

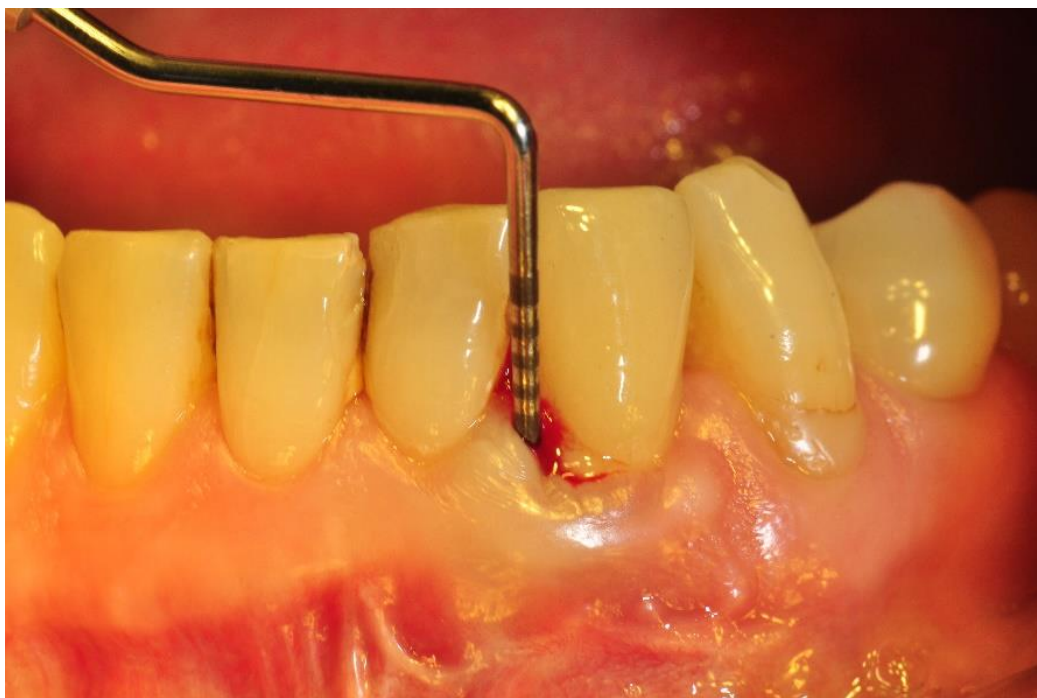Prva se kontrola nakon operacije, odnosno skidanje šavova dogovorila nakon 14 dana (Slika 10., 14.c) koliko je potrebno da meka tkiva zatvore ranu i u potpunosti srastu bez mogućnosti prodora bakterija iz usne šupljine. Nakon skidanja šavova iduća kontrola s RTG snimkom napravila se nakon 12 mjeseci (Slika 11.) kada smo proveli kontrolno mjerenje dubine džepova. Prvim kontrolnim mjerenjem dubine sondiranja nakon operacije koje se odradilo pri posljednjoj kontroli nakon 12 mjeseci omogućili smo da tkiva stabilno i bez provokacije ranijim mjerenjima srastu oko implantata i tako osiguramo sigurno okruženje bez unosa bakterija parodontološkom sondom (slika 14.d). Provedenim mjerenjem utvrdile su se normalne vrijednosti parodontoloških indeksa bez krvarenja i prisutnosti gnoja što je klinički potvrdilo moguću pozitivnu reoseintegraciju oko implantata i stvaranje epitelnog pričvrstka na površini oko implantata. Nakon 24 mjeseca stanje oko implantata stabilno je, dubine sondiranja u granici su idealnog (slike 12.a – 12. d, 14.e, 16), a kao dodatna analiza uspješnosti operacijskog zahvata napravila se RTG snimka implantata kao i CBCT dijagnostika (slike 13.a – 13.b). Oralna je higijena na odličnoj razini i u takvim se okolnostima uz redovite kontrole osigurava dugotrajnost implantata i oralno zdravlje kod pacijenta.



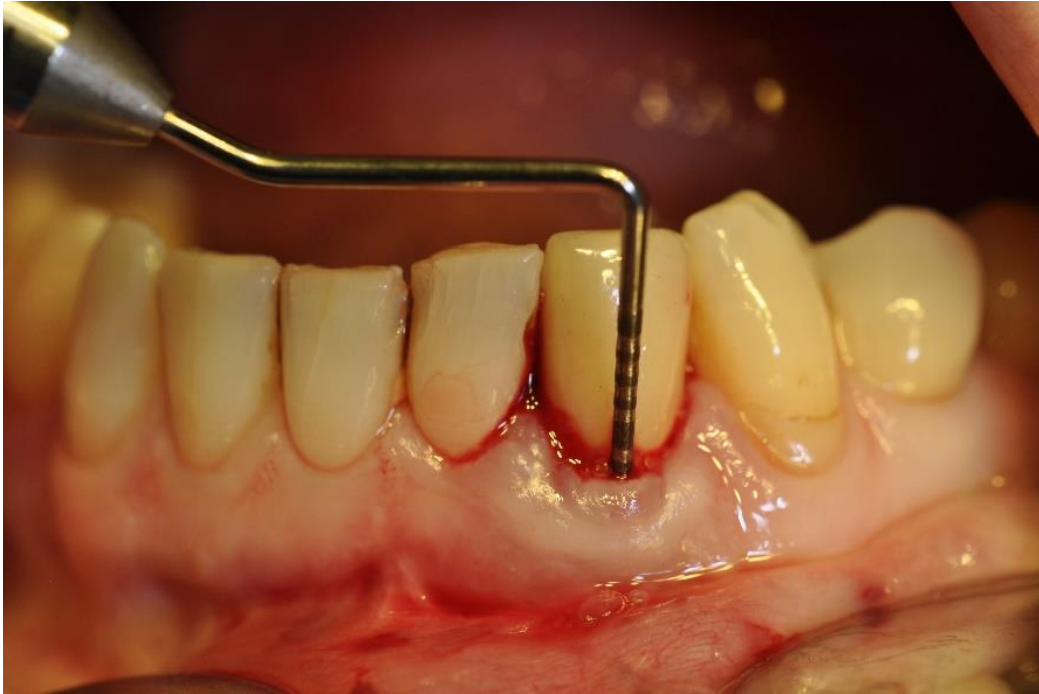Slika 1.a. Početno stanje bez sondiranja. Preuzeto s dopuštenjem autora: doc.dr.sc. Domagoj Vražić.



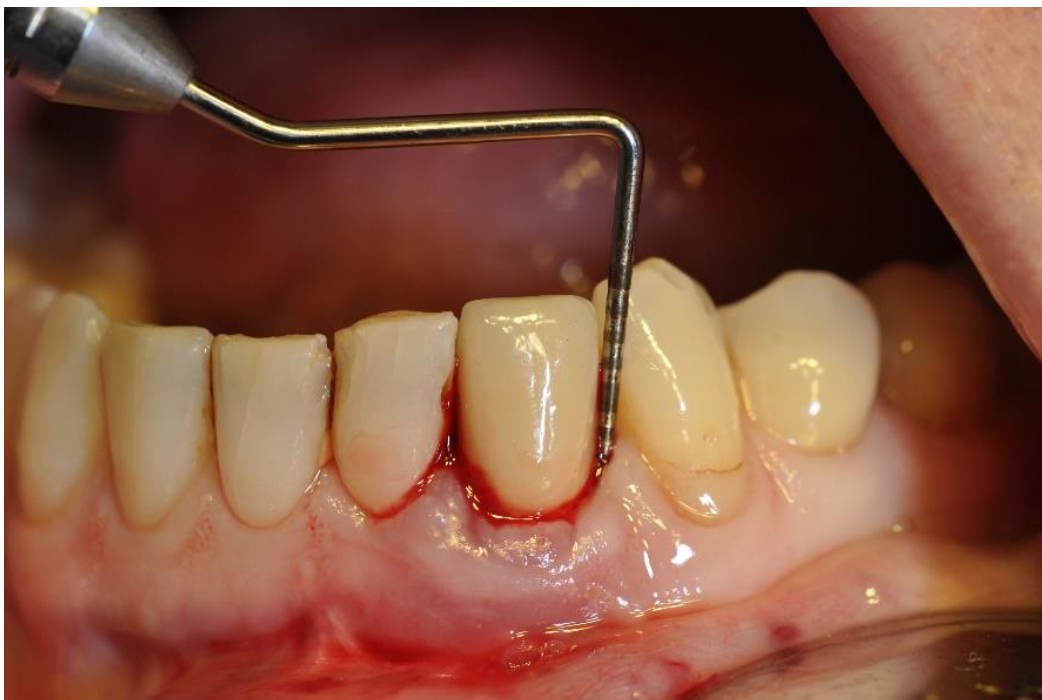Slika 1.b. Početno stanje prije operacijskog zahvata. Preuzeto s dopuštenjem autora:
doc.dr.sc.Domagoj Vražić.



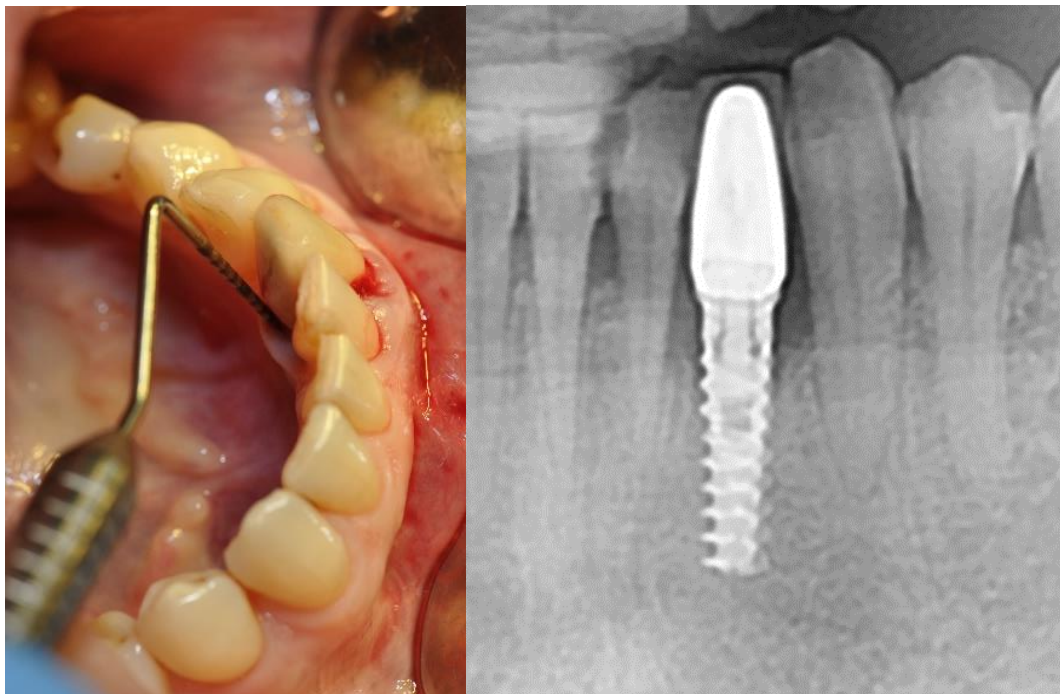
Slika 2.a. Sondiranje prije operacijskog zahvata mezijalno 10 mm. Preuzeto s dopuštenjem
autora: doc.dr.sc. Domagoj Vražić.



Slika 2.b. Sondiranje prije operacijskog zahvata bukalno 8 mm. Preuzeto s dopuštanjem autora:
doc.dr.sc. Domagoj Vračić.

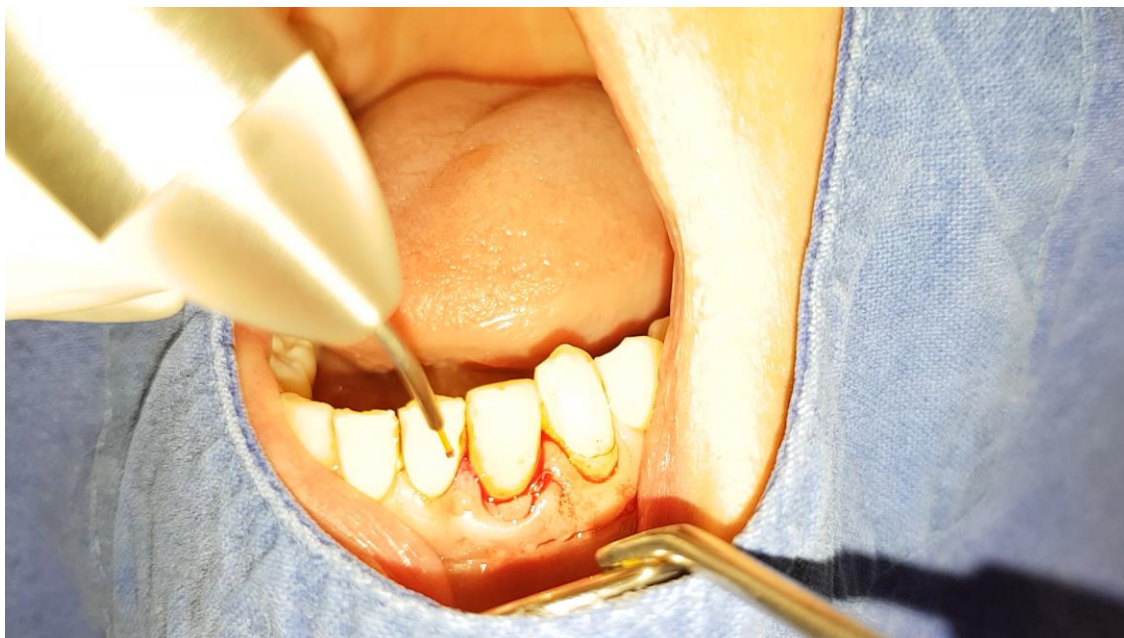

Slika 2.c. Sondiranje prije operacijskog zahvata distalno 8 mm. Preuzeto s dopuštanjem autora:
doc.dr.sc. Domagoj Vračić.



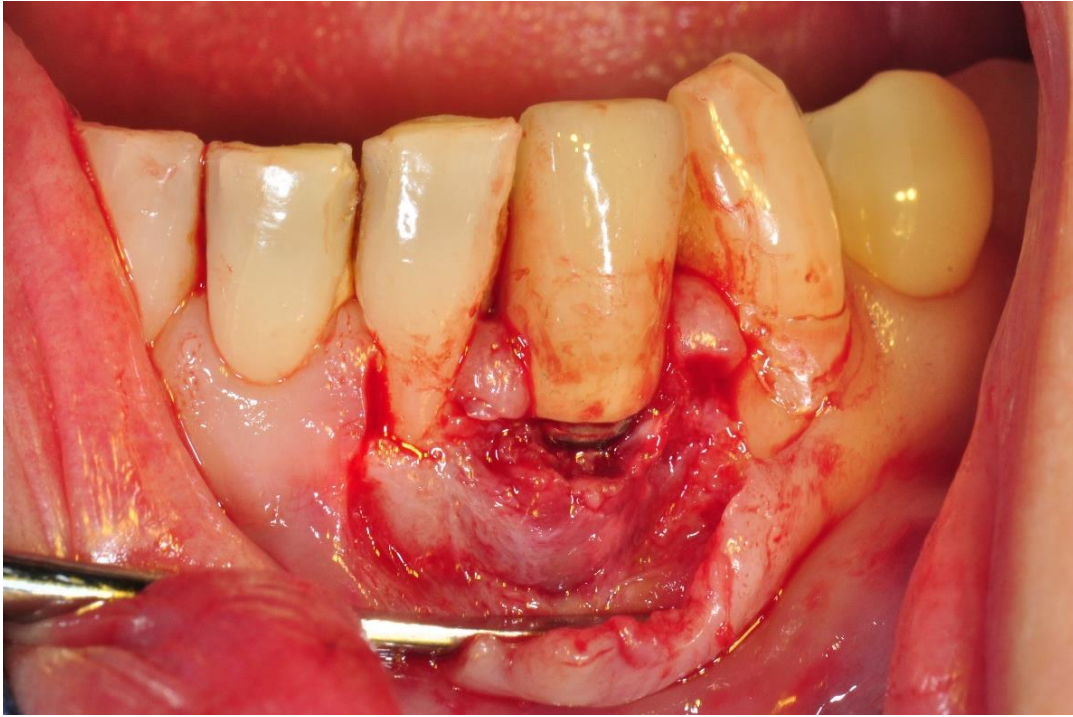
Slika 2.d. Sondiranje prije operacijskog zahvata oralno 6 mm / RTG snimak prije zahvata.

Preuzeto s dopuštenjem autora: doc.dr.sc. Domagoj Vračić.

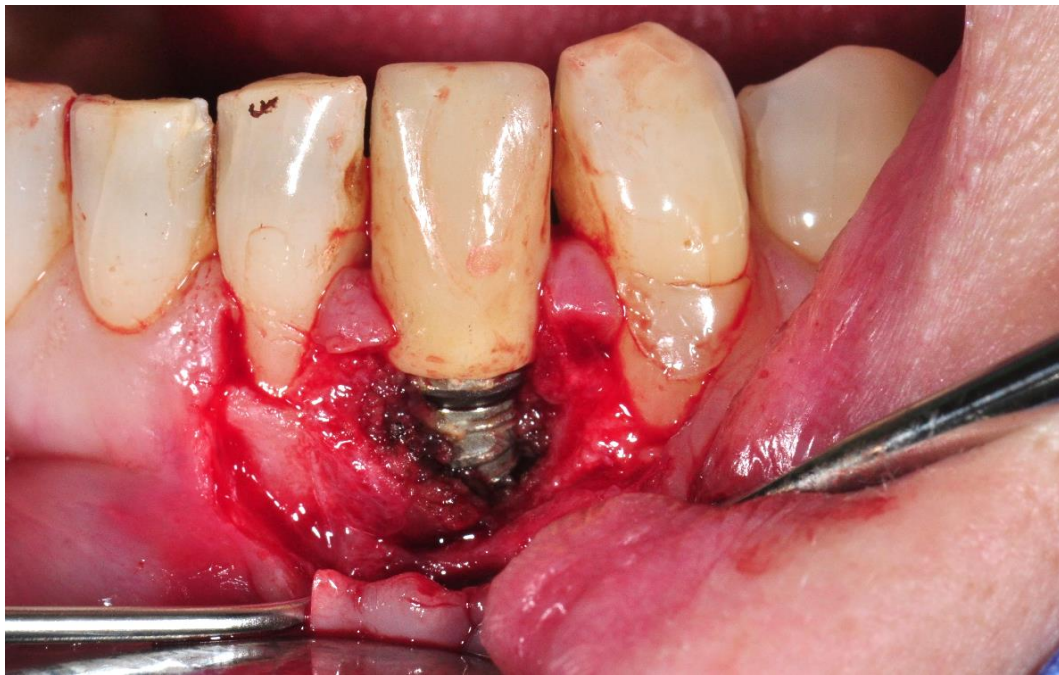

Slika 3. Primjena diodnog lasera prije operacijskog zahvata. Preuzeto s dopuštenjem autora:

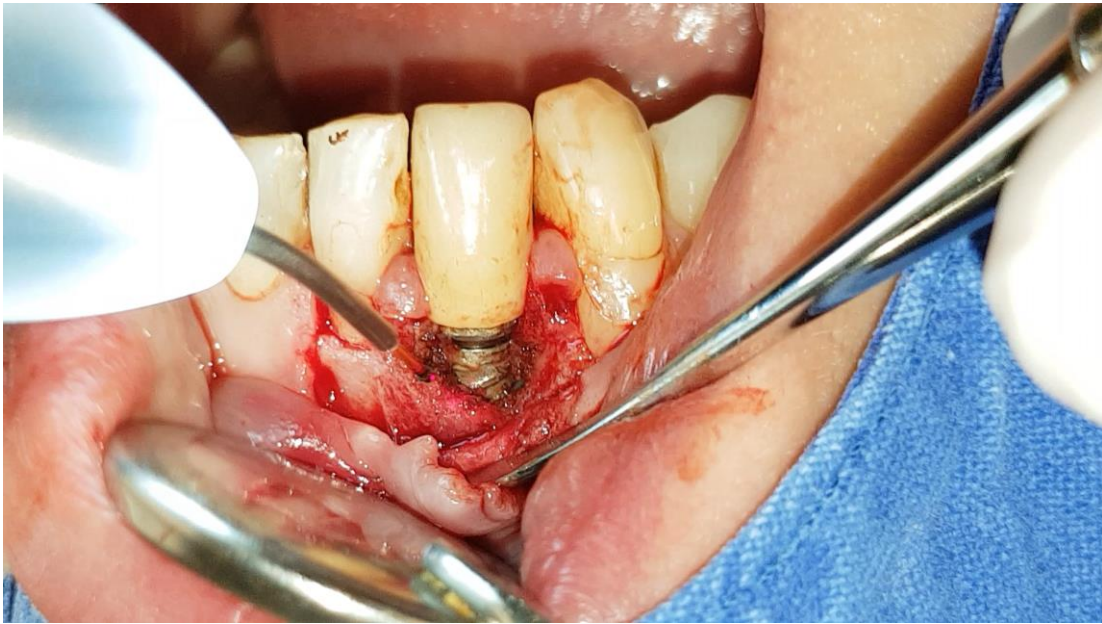doc.dr.sc. Domagoj Vračić.



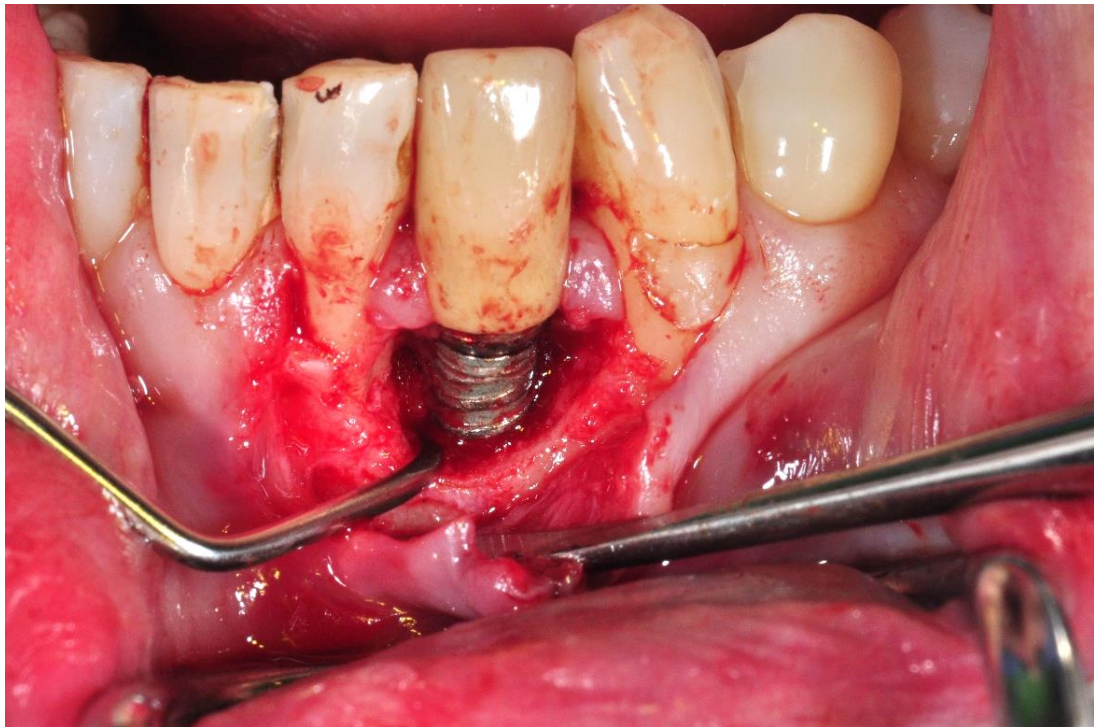
Slika 4.a. Početna incizija i odizanje režnja. Preuzeto s dopuštenjem autora: doc.dr.sc. Domagoj Vračić.



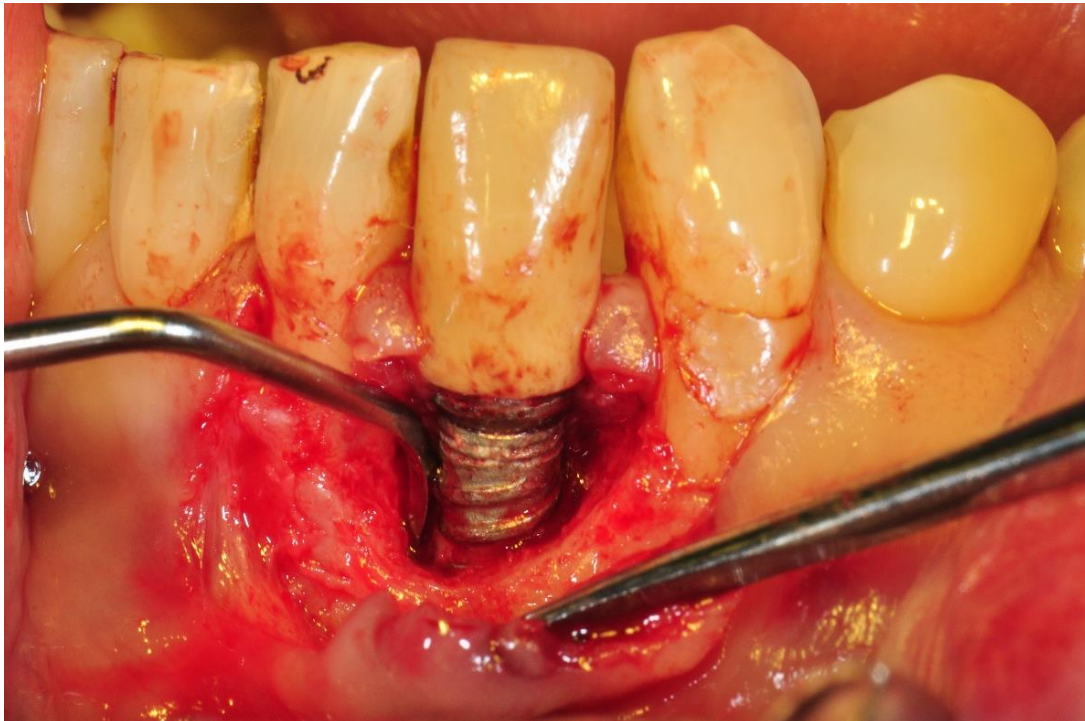
Slika 4.b. Prvo uklanjanje naslaga kiretom. Preuzeto s dopuštenjem autora: doc.dr.sc. Domagoj Vračić.



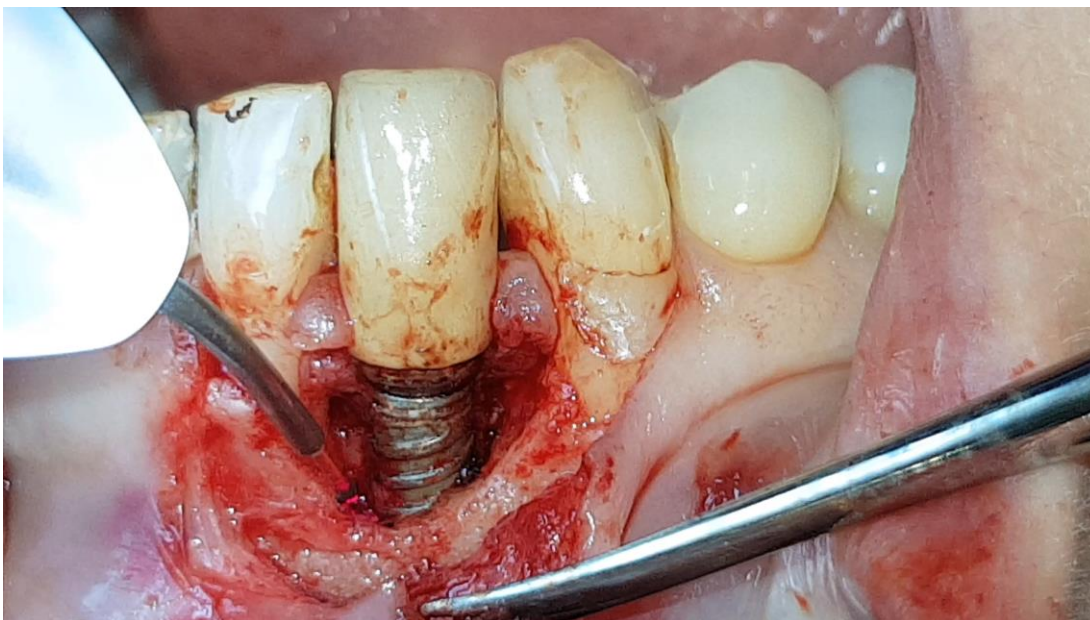
Slika 4.c. Tretiranje površine implantata diodnim laserom. Preuzeto s dopuštenjem autora:
doc.dr.sc. Domagoj Vražić.



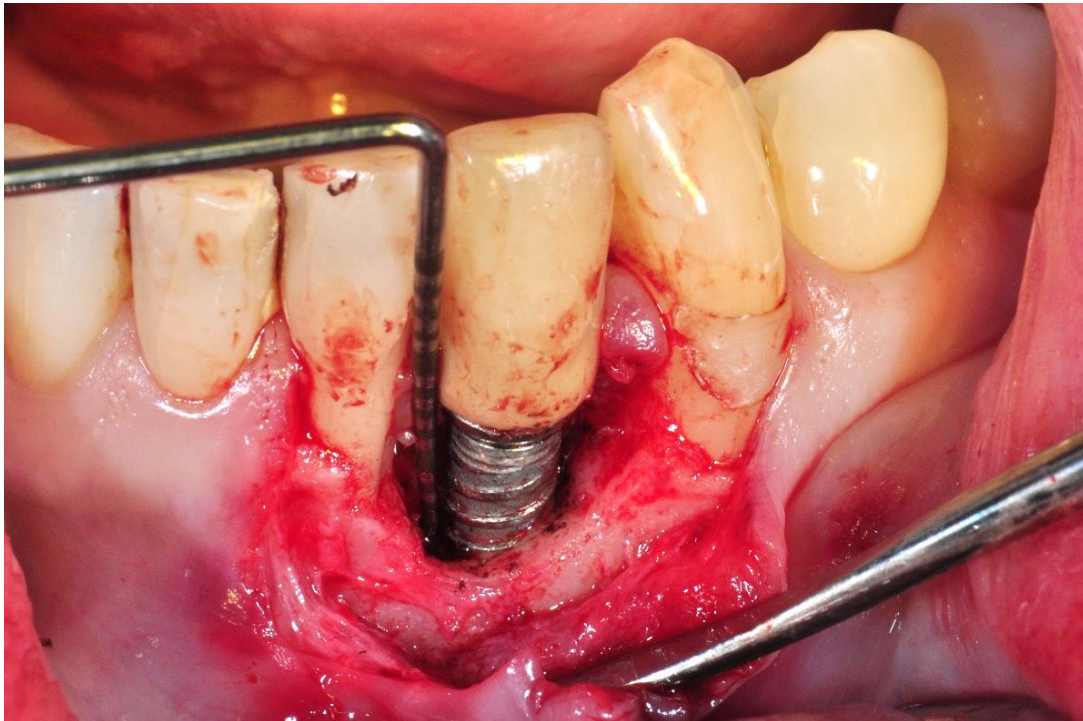
Slika 4.d. Uklanjanje granulacija s lateralnih zidova koštanog defekta kiretama. Preuzeto s
dopuštenjem autora: doc.dr.sc. Domagoj Vražić.



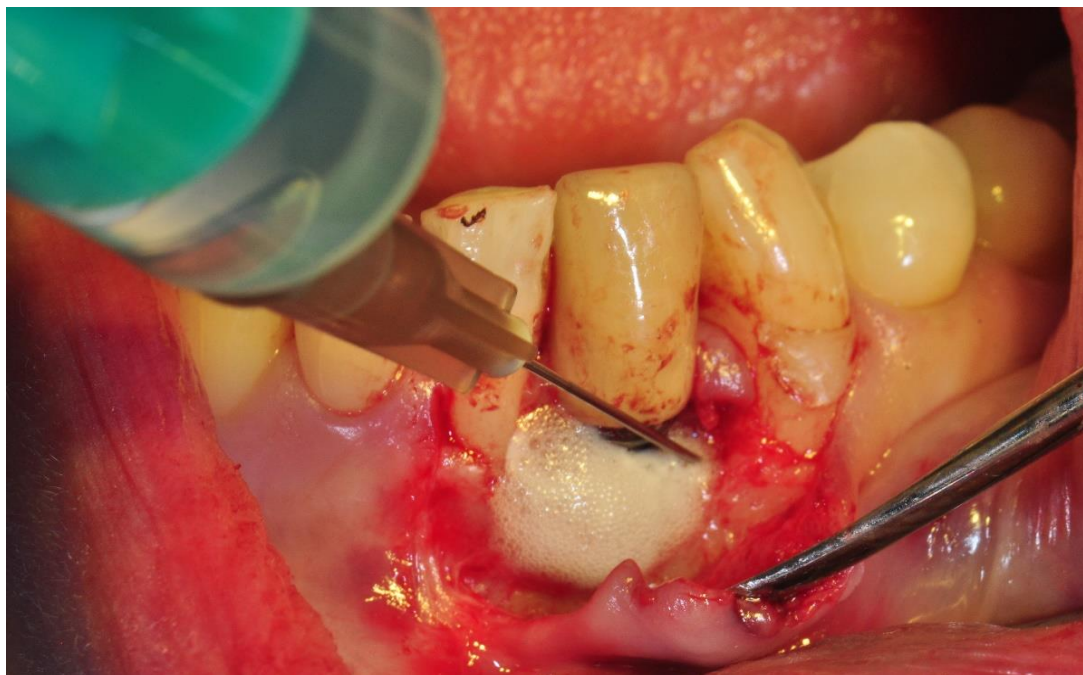Slika 4.e. Uklanjanje granulacija s dna koštanog defekta kiretama. Preuzeto s dopuštanjem autora: doc.dr.sc. Domagoj Vražić.



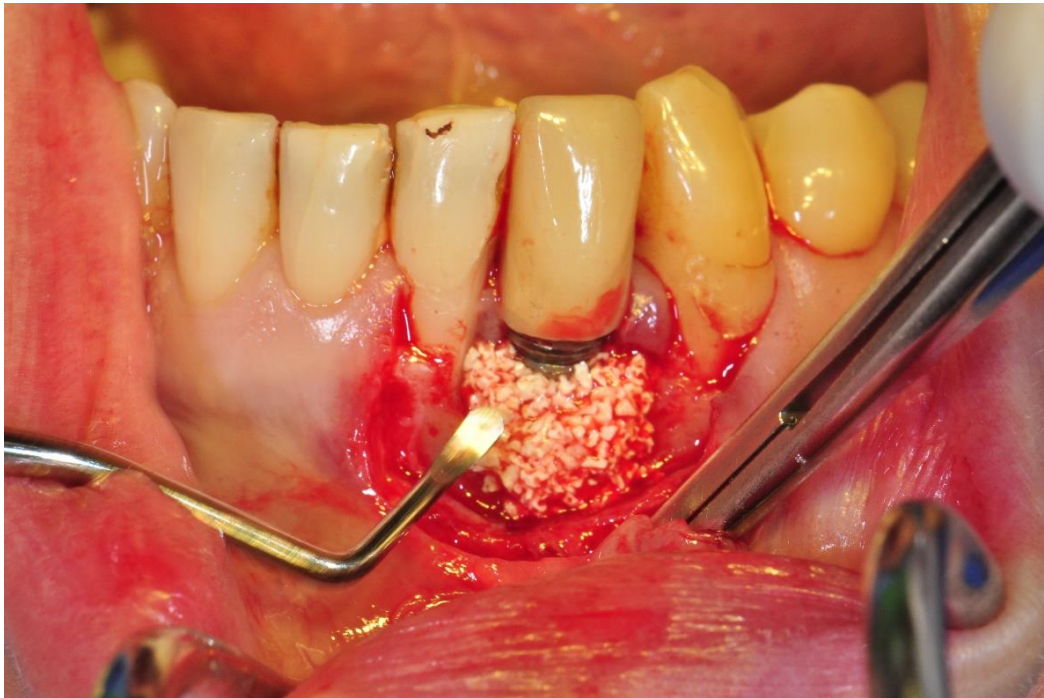
Slika 5. Primjena diodnog lasera u potpuno mehanički očišćenom koštanom defektu i na površini implantata. Preuzeto s dopuštanjem autora: doc.dr.sc. Domagoj Vražić.



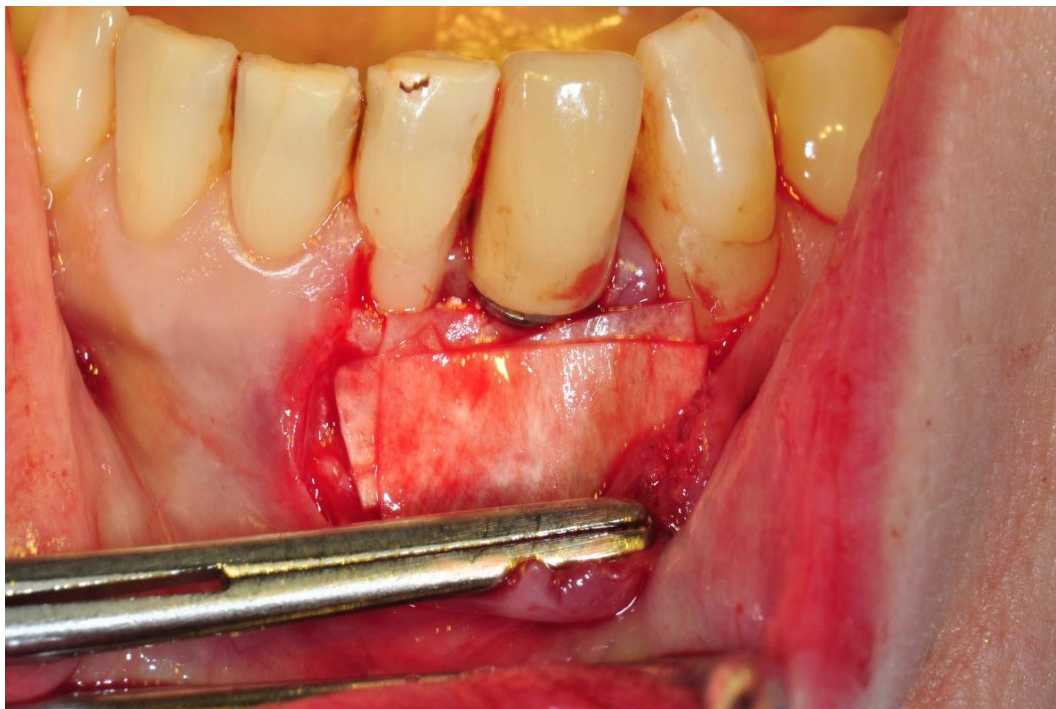
Slika 6. Potvrda dubine sondiranja nakon uklanjanja granulacija. Preuzeto s dopuštenjem autora:
doc.dr.sc. Domagoj Vračić.



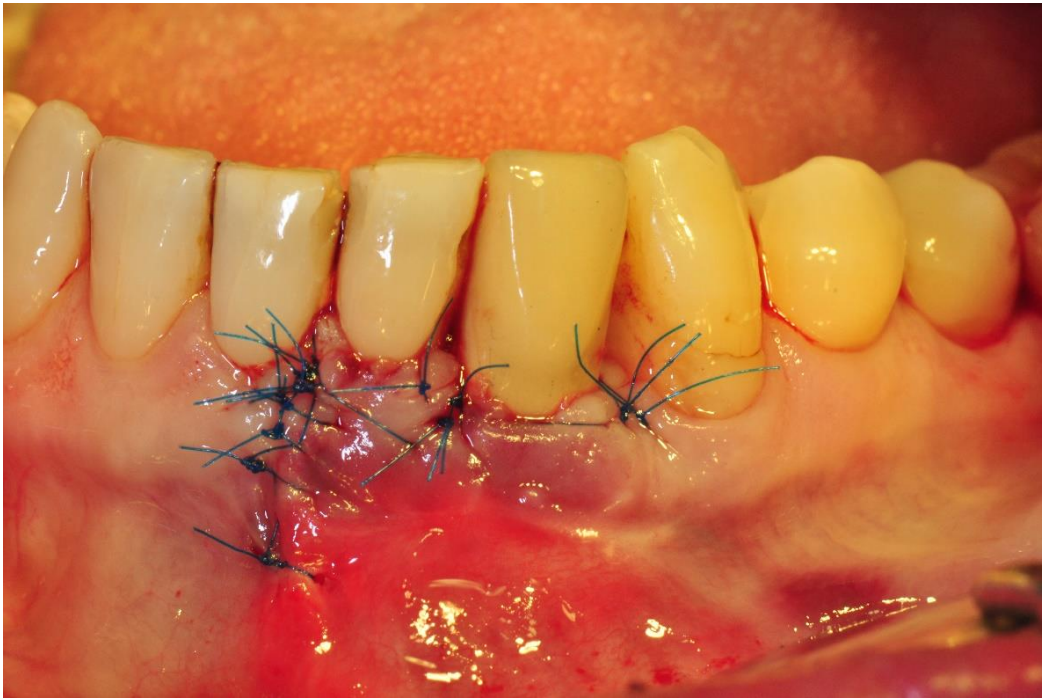
Slika 7. Primjena 3 %-tnog vodikova peroksida (3 % – H₂O₂). Preuzeto s dopuštenjem autora:
doc.dr.sc. Domagoj Vračić.



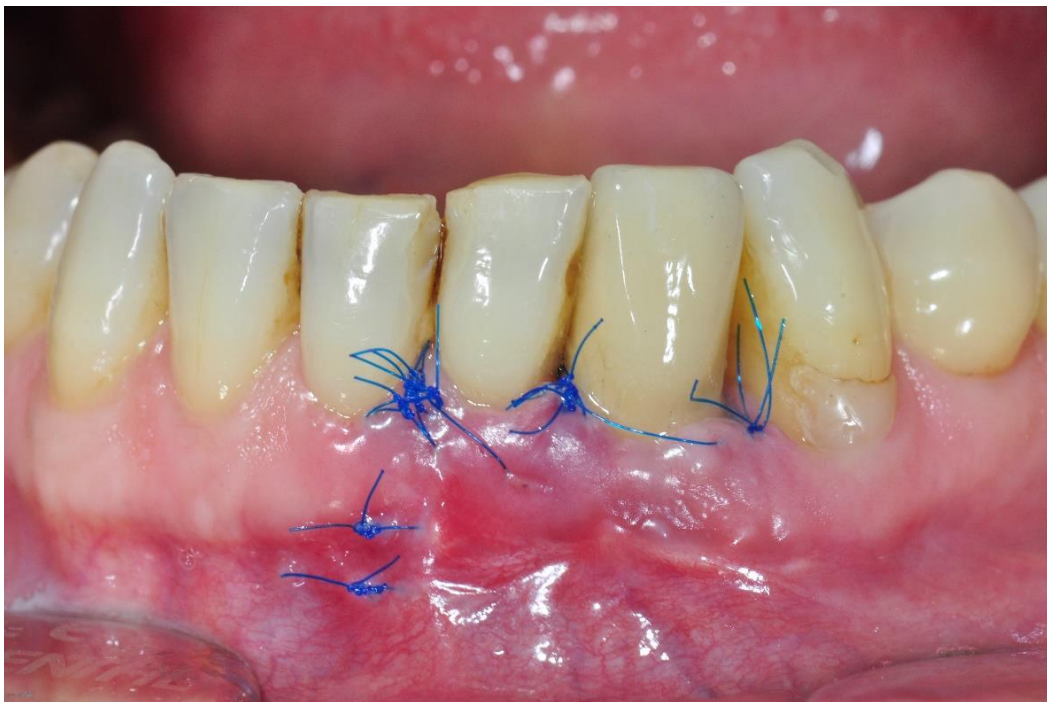Slika 8.a. Postavljanje koštanog nadomjesnog materijala – deproteinizirana bovina kost. Preuzeto s dopuštenjem autora: doc.dr.sc. Domagoj Vražić.



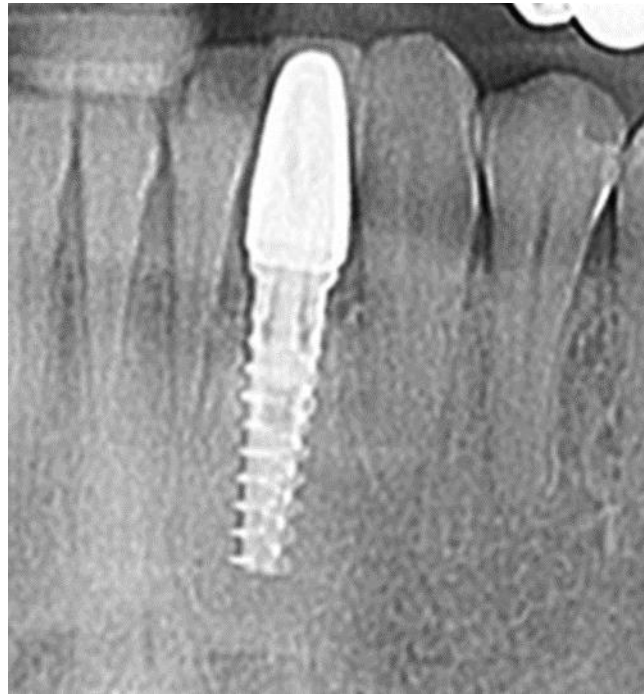Slika 8.b. Postavljanje resorbirajuće membrane u dva sloja – kolagena membrana. Preuzeto s dopuštenjem autora: doc.dr.sc. Domagoj Vražić.



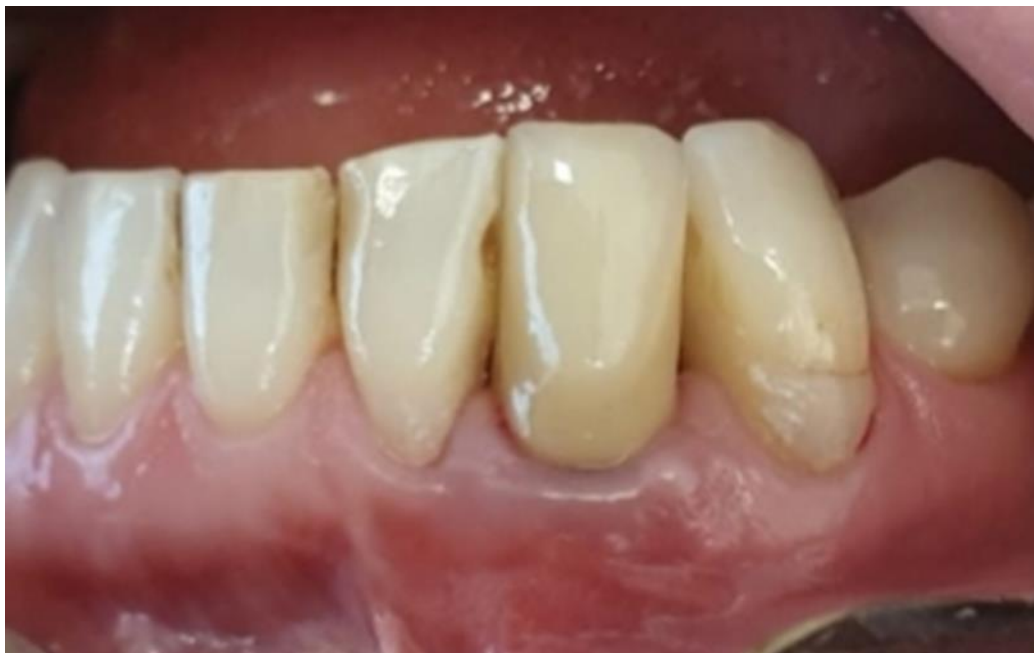Slika 9. Ušivena rana monofilamentnim koncima debljine 6-0. Preuzeto s dopuštenjem autora:
doc.dr.sc. Domagoj Vražić.



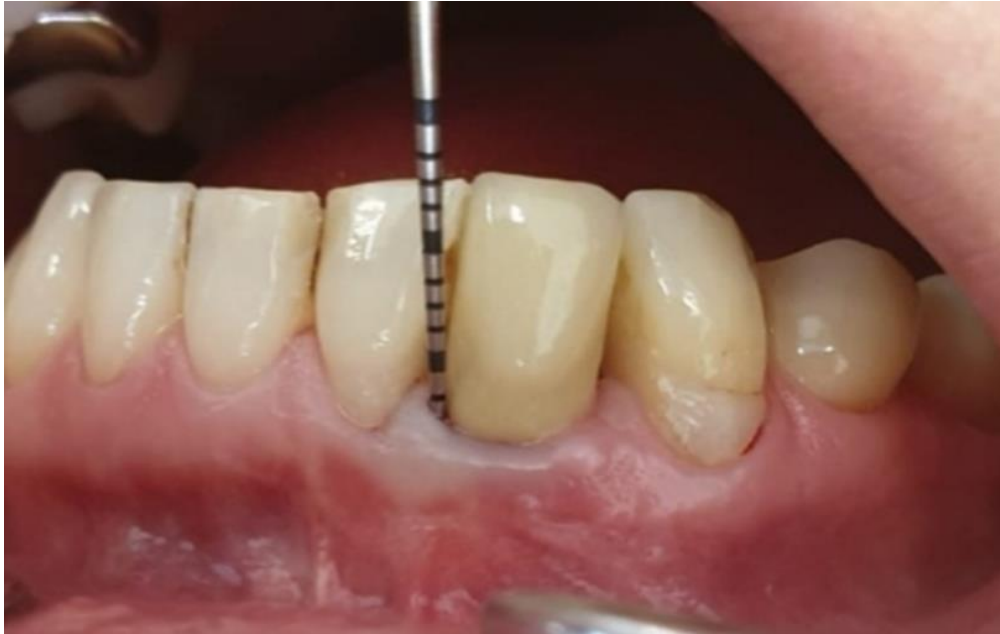Slika 10. Stanje i skidanje konaca nakon 14 dana. Preuzeto s dopuštenjem autora: doc.dr.sc.
Domagoj Vražić.



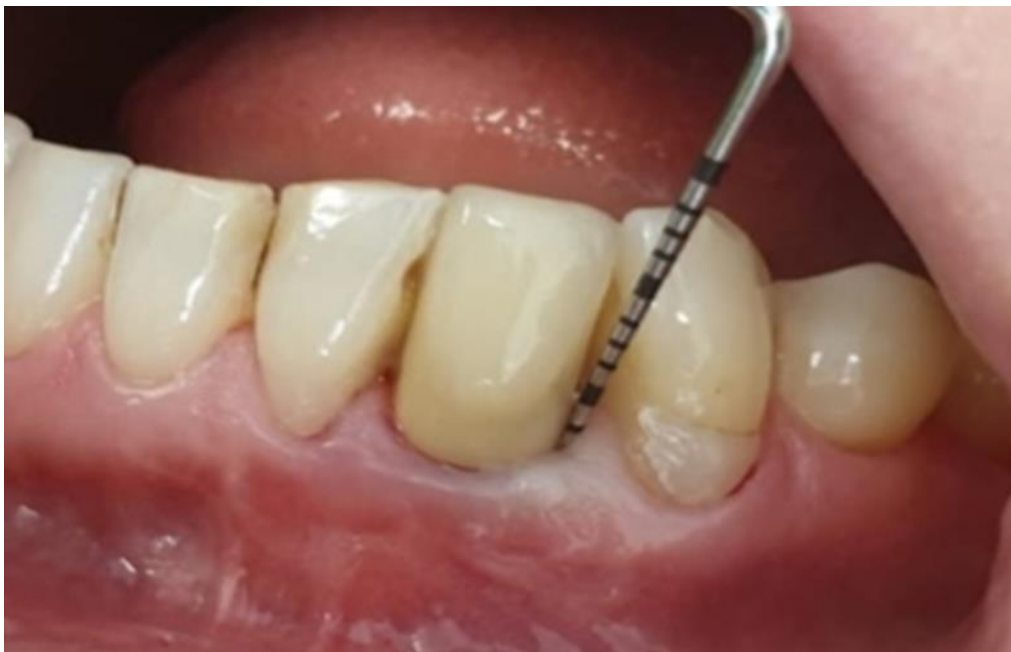Slika 11. RTG snimak implantata na poziciji 31 nakon 12 mjeseci. Preuzeto s dopuštenjem autora: doc.dr.sc. Domagoj Vražić.



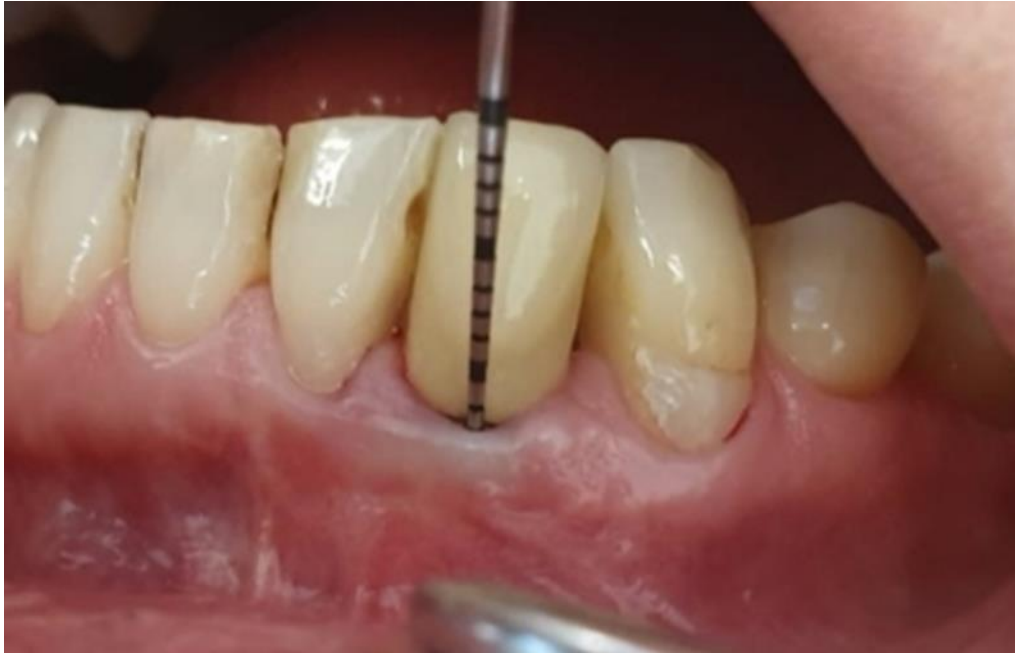Slika 12.a. Stanje nakon 24 mjeseca. Preuzeto s dopuštenjem autora: doc.dr.sc. Domagoj Vražić.



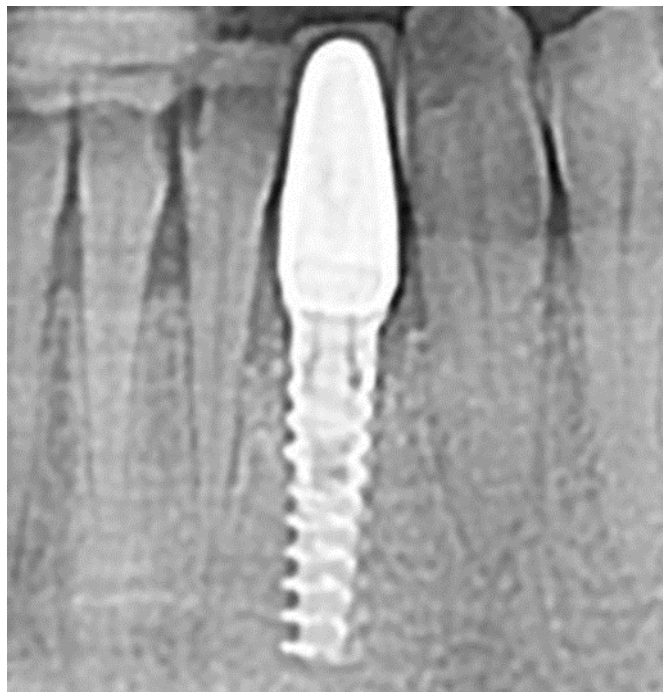Slika 12.b. Dubina sondiranja mezijalno nakon 24 mjeseca 3 mm. Preuzeto s dopuštanjem autora: doc.dr.sc. Domagoj Vračić.



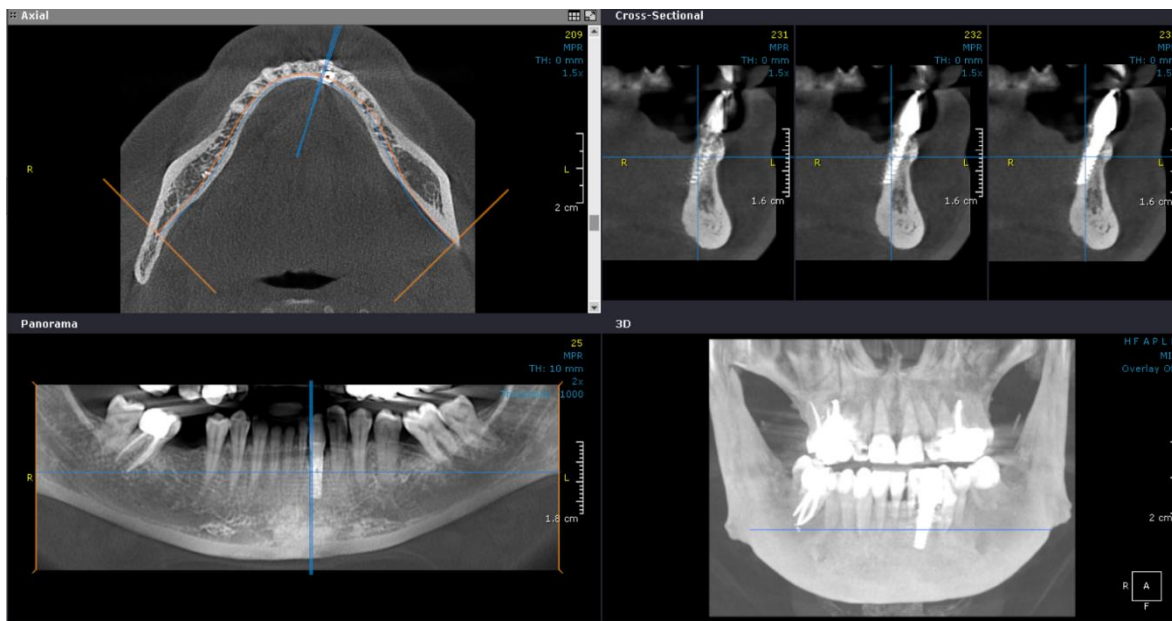
Slika 12.c. Dubina sondiranja distalno nakon 24 mjeseca 2,5 mm. Preuzeto s dopuštanjem autora: doc.dr.sc. Domagoj Vračić.



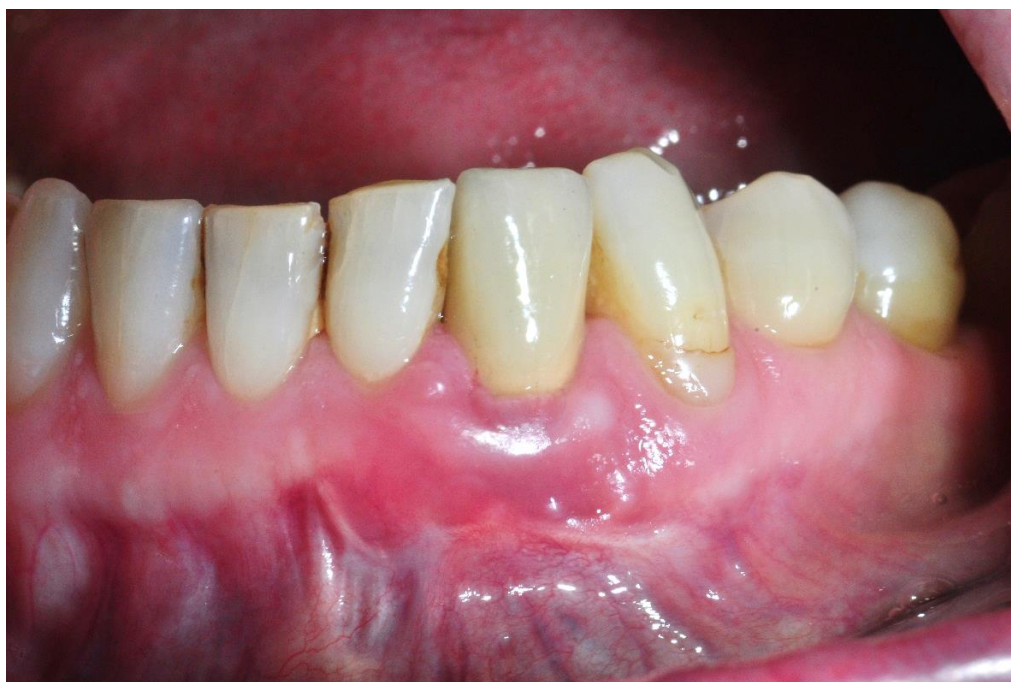Slika 12.d. Dubina sondiranja bukalno nakon 24 mjeseca 2 mm. Preuzeto s dopuštenjem autora:
doc.dr.sc. Domagoj Vražić.



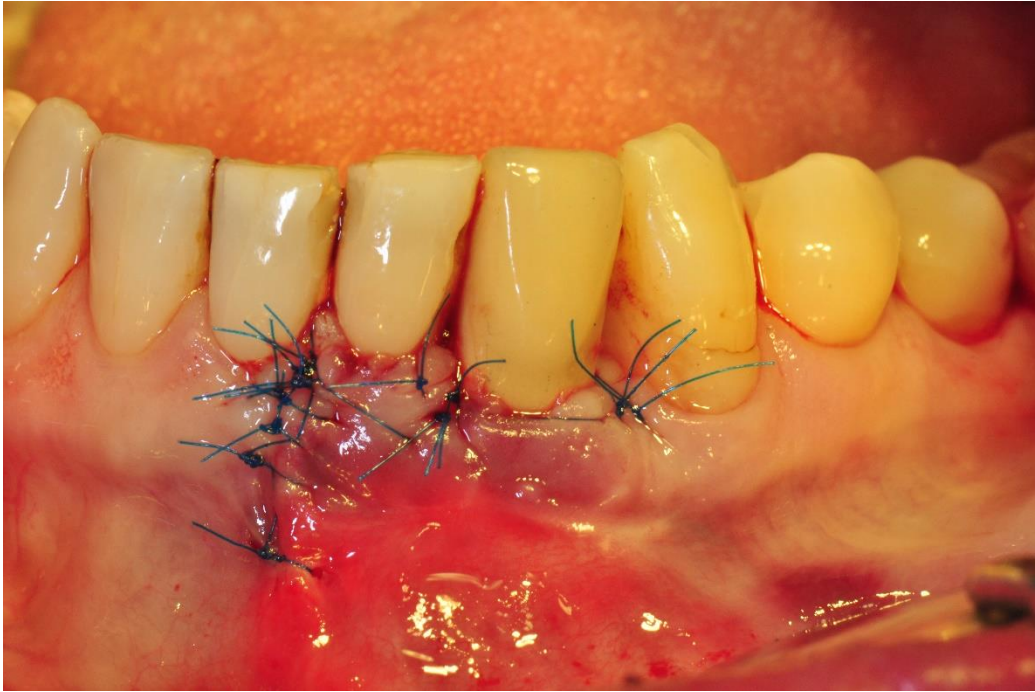
Slika 13.a. RTG snimak implantata na poziciji 31 nakon 24 mjeseca. Preuzeto s dopuštenjem
autora: doc.dr.sc. Domagoj Vražić.



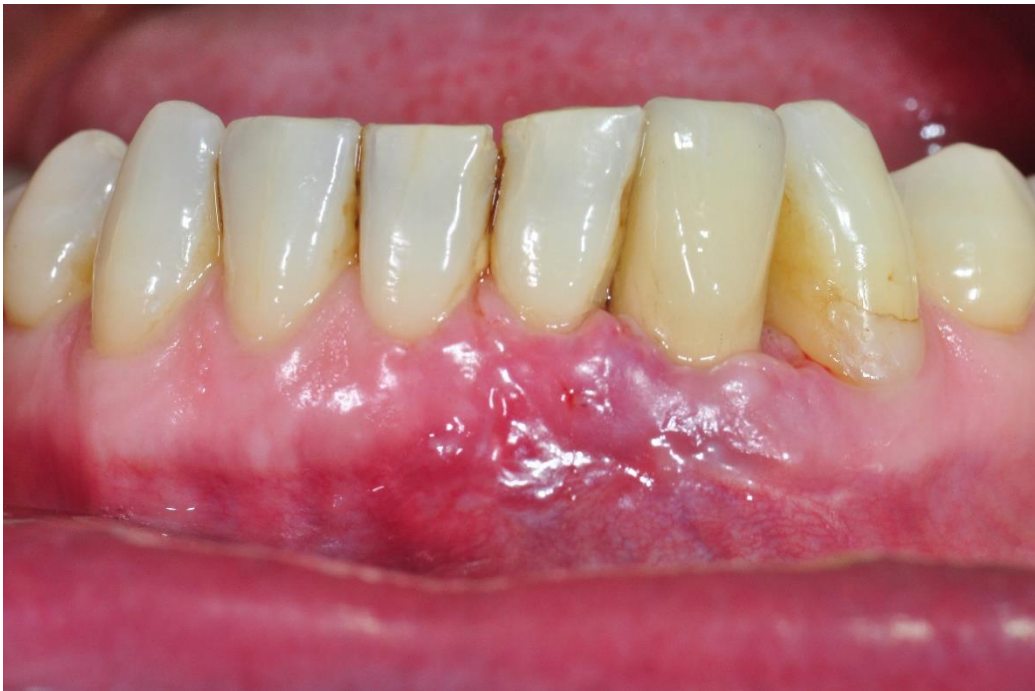Slika 13.b. CBCT snimak implantata na poziciji 31 nakon 24 mjeseca – vidljiv nadomjesni materijal. Preuzeto s dopuštenjem autora: doc.dr.sc. Domagoj Vražić.



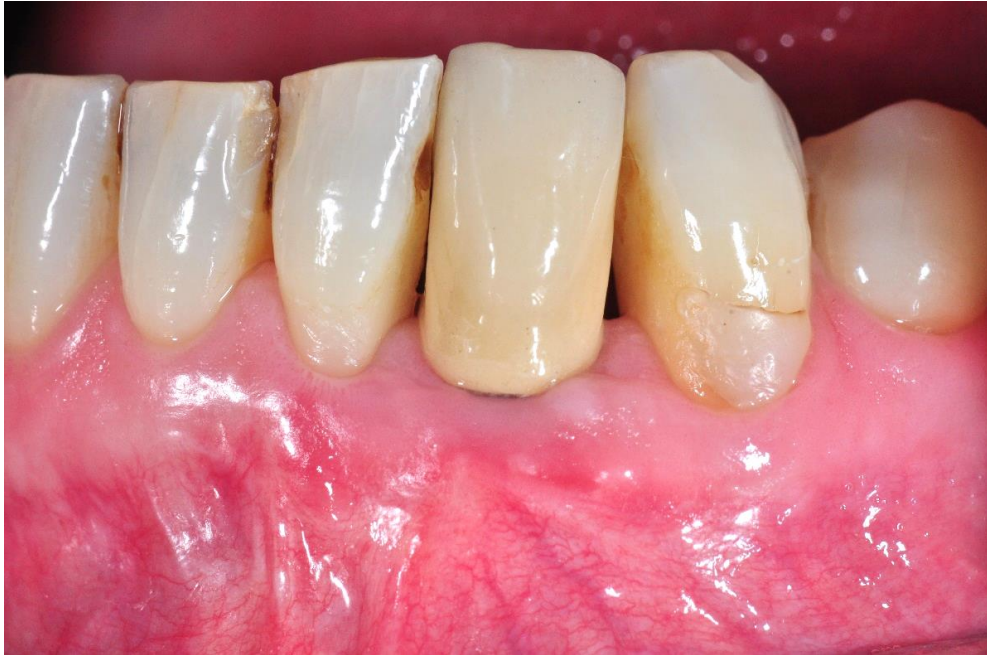Slika 14.a. Slika stanja prije operacijskog zahvata. Preuzeto s dopuštenjem autora: doc.dr.sc. Domagoj Vražić.



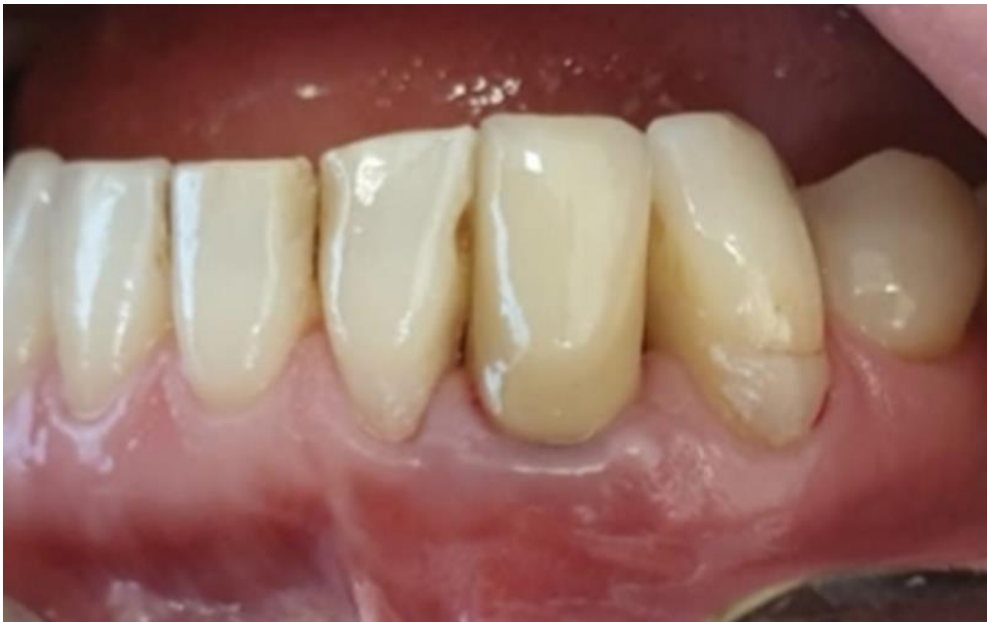Slika 14.b. Slika nakon završenog operacijskog zahvata. Preuzeto s dopuštenjem autora:
doc.dr.sc. Domagoj Vražić.



Slika 14.c. Stanje nakon skidanja šavova nakon 14 dana. Preuzeto s dopuštenjem autora:
doc.dr.sc. Domagoj Vražić.



Slika 14.d. Stanje nakon 12 mjeseci. Preuzeto s dopuštenjem autora: doc.dr.sc. Domagoj Vražić.



Slika 14.e. Stanje nakon 24 mjeseca. Preuzeto s dopuštenjem autora: doc.dr.sc. Domagoj Vražić.

Parodontni Karton

Datum

Prezime pacijenta N.

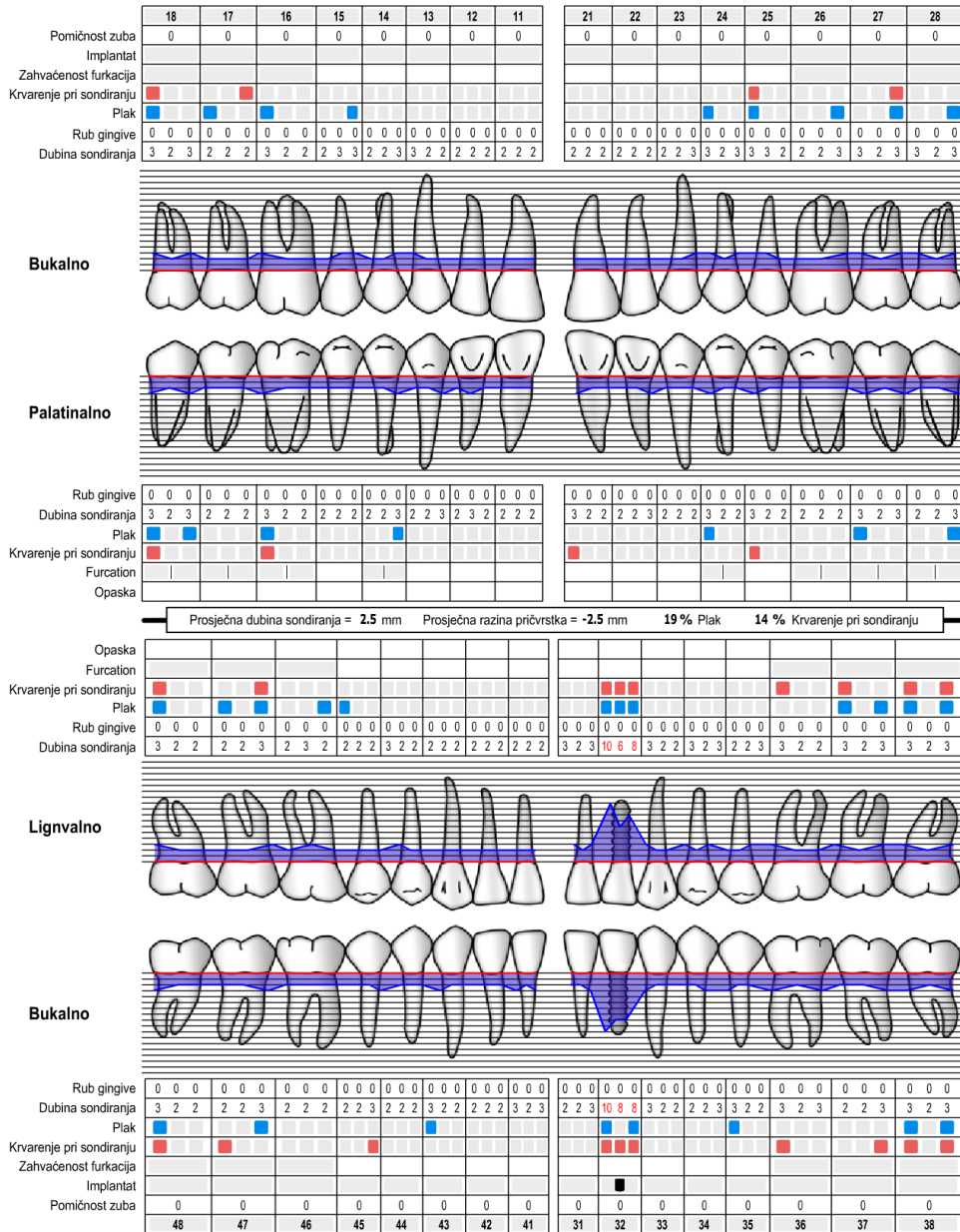
Ime N.

Datum rođenja

Prvi pregled

Reevaluacija

Stomatolog



Slika 15. Parodontološki status prije operacijskog zahvata. Preuzeto s dopuštenjem autora:

doc.dr.sc. Domagoj Vražić.

Parodontni Karton

Datum

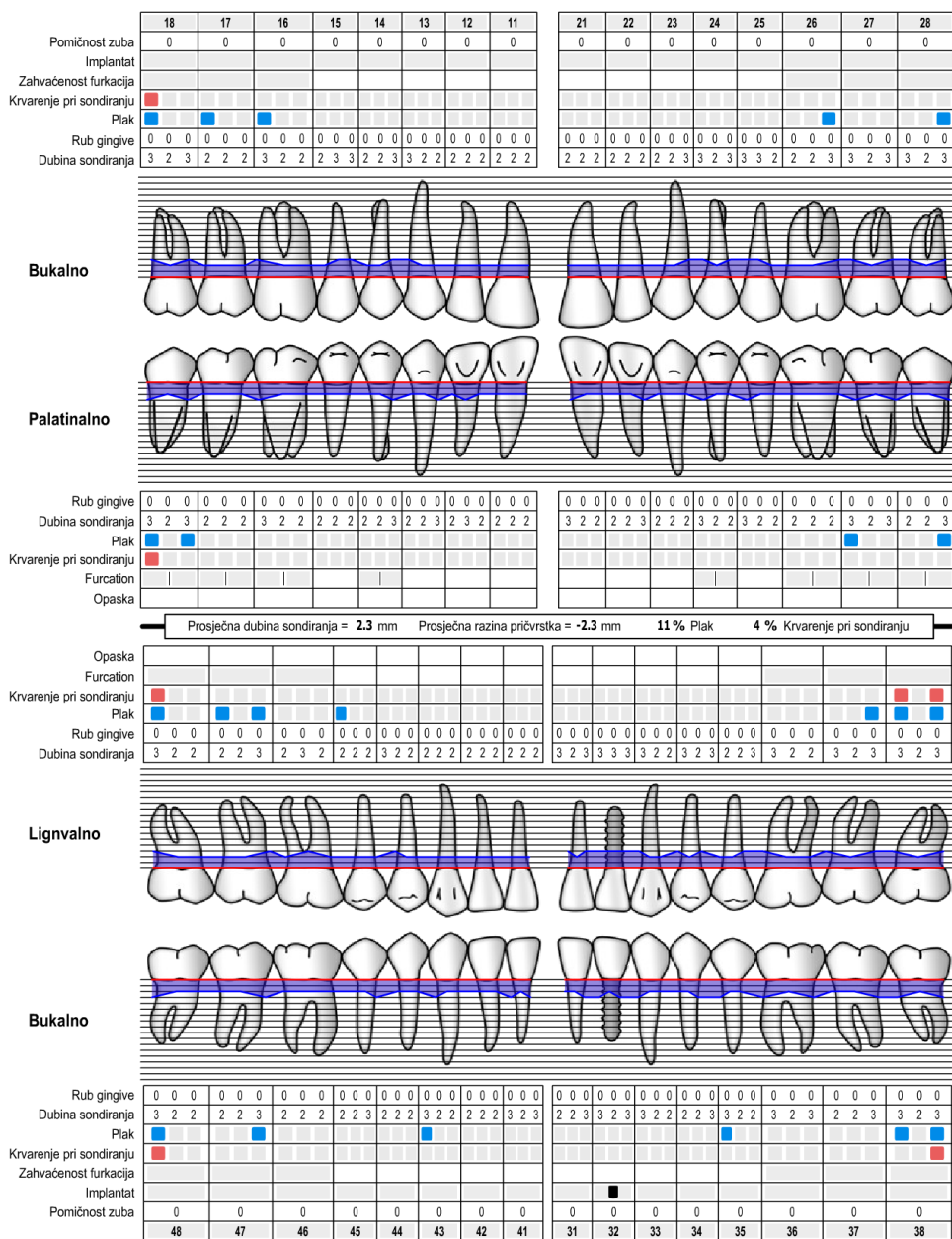
Prezime pacijenta N.

Ime N.

Datum rođenja

Prvi pregled **Reevaluacija**

Stomatolog



Slika 16. Parodontološki status 24 mjeseca nakon operacijskog zahvata. Preuzeto s dopuštenjem autora: doc.dr.sc. Domagoj Vražić.

6. RASPRAVA

Periimplantatna je mukoza meko tkivo oko implantata, a cijeljenje započinje odmah nakon zatvaranja mukoperiostalnog režnja ili nakon postave nadogradnje. Meko tkivo pri cijeljenju razvija transmukozni pričvrstak na implantatu i čvrsto brtvi kako bi se spriječio prodor spojeva iz usne šupljine do kosti, osigurala oseointegracija i rigidna fiksacija implantata (9). Histološki periimplantatna mukoza na spoju s implantatom ima spojni epitel dužine oko 2 mm, a spoj implantata i vezivnog tkiva dužine je 1,5 mm. Spoj implantata i vezivnog tkiva periimplantatne mukoze pokazuje ulazak kolagenih vlakana u periost kosti te veći broj kolagenih vlakana oko implantata nego što se nalazi oko zuba, a pričvrstak vezivnog tkiva i titanske površine i vezivnog tkiva čine i održavaju fibroblasti. Kolagena vlakna šire se u smjeru usporedno s površinom implantata prema rubu mekog tkiva, a spoj čine hemidezmosomi (10).

Periimplantatni je mukozitis prvi od dvaju tipova periimplantatnih bolesti. Mukozitis je svojom kliničkom slikom približno sličan gingivitisu te upala obuhvaća samo meka tkiva oko implantata. Druga je periimplantatna bolest periimplantitis koji je sličan parodontitisu i određuje ga gubitak kosti oko implantata uzrokovan upalom nakon neliječenog mukozitisa (11,12).

Definicija periimplantatnih bolesti prvi je put predložena na prvoj Europskoj radionici parodontologa – *1st European Workshop on Periodontology* (EWOP) (13).

Klinička je slika mukozitisa mekotkivna upala praćena crvenilom, gnojenjem i krvarenjem pri parodontološkom pregledu parodontološkom sondom (14,15).

Prevalencija je periimplantatnog mukozitisa pregledom znanstvenih istraživanja u rasponu 13 – 62 %, međutim sva istraživanja nemaju iste kriterije za određivanje mukozitisa kao ni vremensko razdoblje implantata u ustima tako da su rezultati okvirnog prikaza različitih kriterija (16).

Etiološki su čimbenici za nastanak mukozitisa primarno oralna higijena i nakupljanje plaka s produktima bakterija (17). U skupinu se rizičnih čimbenika za nastanak periimplantatnog mukozitisa ubrajaju pušenje, protetika koja može uzrokovati upalu lošom konstrukcijom, modelacijom, zaostalim cementom nakon cementiranja te širina pričvrstne (keratinizirane) gingive oko implantata (18).

Poveznica između širine pričvrstne gingive i pojave mukozitisa nije s potpunom sigurnošću uvedena kao razlog nastanka periimplantitisa. Različite studije daju različit rezultat kao i uporaba

različitih implantoloških sustava što otežava zauzimanje jedinstvenog stava pri utvrđivanju etioloških čimbenika koji uzrokuju mukozitis i periimplantitis (19).

Periimplantitis, kako je navedeno, nastaje iz periimplantatnog mukozitisa. Dolazi do pojave periimplantatnih džepova zbog gubitka spojnog epitela i kosti te krvarenja i crvenila s mogućim osjećajem bola kod pacijenta. Prevalencija je periimplantitisa različito klasificirana ovisno o etiološkim čimbenicima koji su odabrani kao kriterij izbora ispitanika. Vrijednost prevalencije periimplantitisa kod implantata koji su u funkciji 5 – 7 godina iznosi oko 39,7 %, a neki od ispitanika imali su i pozitivnu parodontološku anamnezu (16, 20).

Periimplantatni mukozitis i periimplantitis klinički se različito dijagnosticiraju. Periimplantatni mukozitis dijagnosticira se kao krvarenje prilikom laganog sondiranja, s dobivenom većom dubinom sondiranja ili bez nje, s pojavom gnoja ili bez pojave gnoja, a radiološka analiza može prikazati minimalan gubitak krestalne kosti. Definiranje se periimplantitisa provodi slično definiranju periimplantatnog mukozitisa, ali uz pojavu jake supuracije gnoja oko implantata, dubokih džepova oko implantata i jakog krvarenja, radiološki se vidi značajan gubitak kosti oko implantata. Za razliku od periimplantatnog mukozitisa, za potvrdu periimplantitisa potrebno je da gubitak kosti bude veći od 2 mm u prvoj godini, a dubina sondiranja veća od 3 mm od početnih vrijednosti (21,22).

Liječenje periimplantatnog mukozitisa ostvaruje se podukom o boljoj oralnoj higijeni te kontrolom vanjskih i sistemskih čimbenika, i to sve pristupom nekirurškog liječenja, dok je liječenje periimplantitisa razvrstano u pripremnu fazu kao nekirurško liječenje i kasniju kiruršku fazu ili kirurško liječenje. Nekirurško liječenje periimplantatnog mukozitisa provodi se ultrazvučnim površinskim čišćenjem, pjeskarenjem često glicinskim prahom, primjenom pripravaka na bazi klorheksidina (CHX) pomoću diodnih lasera te ponekad uz primjenu sistemskog antibiotika. Rezultat je takve terapije smanjenje krvarenja gingive te sprječavanje nastanka supuracije gnoja kao i stvaranja uvjeta za gubitak kosti koja se analizira radiološki (23-26).

Nekirurško liječenje periimplantitisa započinje CIST protokolom A, B, C kojemu pripadaju mehaničko čišćenje, primjena kombinacije antibiotika i uporaba CHX pripravaka (27-29).

Kirurško se liječenje periimplantitisa u standardnom CIST protokolu označava fazom D koja podrazumijeva kirurško resektivne ili regenerativne zahvate. Izbor pri odabiru tehnike rada,

primjene kao i nadomjesnih materijala prepušta se svakom operateru individualno. Pri svakom operacijskom zahvatu potrebno je minimalizirati oštećenje i odgovarajuće oblikovanje režnja uz implantat, mehaničko i ultrazvučno odstranjivanje naslaga i granulacija oko implantata te iz koštanoga defekta dobiti čistu kost bez ostataka granulacije. Površina se implantata može tretirati različitim pomoćnim sredstvima, primjerice antimikrobnim fotodinamskim aparatima ili laserima koji utječu na bakterije *A. actinomycetemcomitans*, *P. gingivalis*, *P. intermedia*, *T. denticola*, *T. forsythia*, *F. nucleatum*, i *C. rectus* kao glavne uzročnike periimplantitisa. Moguća je primjena antibiotika, određenih preparata kao i implantoplastika eksponiranog implantata iznad kosti. Površina implantata može se tretirati i pomoću 3 %-tnog vodikova peroksida (H_2O_2 – 3 %), CHX tekućine i gela, 0,9 %-tne fiziološke otopine (NaCl) kao i primjena 0,25 %-tnog natrijeva hipoklorita (NaOCl) te pjeskarenje površine implantata pomoću glicinskog praha (30-35).

Ostvarivanje regeneracije kosti oko implantata nakon periimplantitisa naziva se reoseintegracija te se postiže regenerativnim kirurškim zahvatima u parodontologiji uz primjenu nadomjesnih materijala. Pozitivan ishod regenerativnog kirurškog zahvata kod periimplantitisa znači očuvanje implantata kao i smanjenje dubine sondiranja, aproksimalnog plak indeksa, indeksa krvareće papile te stvaranje dijela izgubljene kosti na površinu implantata koji se resorbirao utjecajem periimplantitisa. U nekim studijama koriste se i čimbenici rasta dobiveni iz krvne plazme. Za potvrdu uspjeha liječenja periimplantitisa potrebna je klinička analiza uzimanja indeksa, radiološka analiza položaja kosti te, ako je moguće, histološki uzorak. Zbog protokola spašavanja implantata, nije etički odstraniti tretirani implantat radi histološke analize jer time gubimo tretirani implantat. Kao vodilja sigurnosti za postignutom reoseintegracijom pozivamo se na animalne studije s histološkom analizom kosti oko implantata, ali i studije s humanom histološkom analizom kosti oko implantata gdje se pri operacijskom zahvatu spašavanja većeg broja implantata istim protokolom jedan od implantata koji nije potreban za protetsku opskrbu po završetku procesa cijeljenja kosti žrtvuje i odstranjuje sa slojem kosti oko sebe koja će se histološki analizirati.

Fletcher i suradnici 2017. godine objavili su članak s humanim uzorkom nakon provedene operacije periimplantitisa te su histološkim prikazom dokazali da se ostvarila reoseintegracija (36). Kao potvrda reoseintegracije na histološkim prikazima vidljiv je kontakt osteocita s površinom implantata bez prisutnosti epitela ili vezivnog tkiva. Protokol proveden kod navedenog

slučaja obuhvaćao je nadomjesni materijal i resorbirajuću membranu nakon provedenog tretiranja površine implantata.

Reoseintegraciju nakon liječenja periimplantitisa kod ljudi prikazali su Sungate i suradnici 2018. godine, ali kod osobe koja je preminula te je uzet implantat nakon smrti (37). Histološki prikaz potvrđuje reoseintegraciju oko površine implantata, ali u tom se slučaju vidi pojava vezivnog tkiva između kosti i implantata. Razlog pojavnosti veziva može biti u neuporabi membrane koja bi prekrivala nadomjesni materijal te spriječila proliferaciju veziva.

Madi M. i suradnici 2018. godine pišu pregledni članak u koji je od 159 pronađenih studija uključeno njih 15 te se pokazuju različiti rezultati primjene određenih metoda saniranja periimplantitisa. Kao dobar pokazatelj reoseintegracije potvrdili su primjenu regenerativne tehnike i uporabu nadomjesnih koštanih materijala kod implantata bez obrađene površine, odnosno bez implantoplastike (38).

Uspješnost regenerativne tehnike kod periimplantitisa prikazali su Solakoglu Ö. i suradnici 2019. godine proučavajući 16 pacijenata i 64 implantata od kojih je 19 bilo zahvaćeno periimplantitisom. Primijenjen je operacijski protokol za regenerativnu kirurgiju te nadomjesni materijali kao i tretiranje površine medikamentima uz nadopunu umjetnim materijalima. Rezultati su pokazali pozitivan ishod dobitka kosti i smanjenje upale (39).

7. ZAKLJUČAK

Uspjeh je u liječenju periimplantatnih bolesti moguć, no nije ga uvijek jednostavno predvidjeti. Reoseintegracija kod periimplantitisa ostvariva je pravilnim protokolom liječenja i primjenom nadomjesnih materijala. Tim postupkom spašavamo implantat i omogućavamo odgovarajuće cijeljenje kosti oko implantata koja služi kao potpora mekim tkivima, a sve u svrhu manje retencije plaka oko implantata.

Pravilna oralna higijena dugoročno održava postignut rezultat stvorene kosti. Suradnja pacijenta i liječnika omogućuje bolji ishod terapije.

8. LITERATURA

1. Ciaccia L. Fundamentals of Inflammation. *Yale J Biol Med.* 2011;84(1):64–5.
2. Ata-Ali J, Ata-Ali F, Bagan L. A Classification Proposal for Peri-Implant Mucositis and Peri-Implantitis: A Critical Update. *Open Dent J.* 2015;11(9):393-5.
3. Smeets R, Henningsen A, Jung O, Heiland M, Hammächer C, Stein JM. Definition, etiology, prevention and treatment of peri-implantitis--a review. *Head Face Med.* 2014;3(10):34.
4. Chen H, Liu N, Xu X, Qu X, Lu E. Smoking, radiotherapy, diabetes and osteoporosis as risk factors for dental implant failure: a meta-analysis. *PLoS One.* 2013;8(8):e71955.
5. Daugela P, Cicciù M, Saulacic N. Surgical Regenerative Treatments for Peri-Implantitis: Meta-analysis of Recent Findings in a Systematic Literature Review. *J Oral Maxillofac Res.* 2016;7(3):e15.
6. Ramanauskaite A, Tervonen T. The Efficacy of Supportive Peri-Implant Therapies in Preventing Peri-Implantitis and Implant Loss: a Systematic Review of the Literature. *J Oral Maxillofac Res.* 2016;7(3):e12.
7. Berglundh T, Armitage G, et al. Periimplant diseases and conditions: Consensus report of workgroup 4 of the 2017 World Workshop on the Classification of Periodontal and Peri-Implant Diseases and Conditions. *J Clin Periodontol.* 2018;45(20):S286–91.
8. Renvert, S, Persson, GR, Pirih, FQ, Camargo, PM. Peri-implant health, peri-implant mucositis, and peri-implantitis: Case definitions and diagnostic considerations. *J Clin Periodontol.* 2018;45(20):S278–85.
9. Jan Lindhe, Jan L.Wennström i Tord Berglundh. Sluznica oko zuba i implantata: Periimplantatna mukoza. In: Jan Lindhe, Niklaus P. Lang, Thorkild Karring. *Klinička parodontologija i dentalna implantologija: Prema 5. engleskom izdanju, Svezak 1.* Zagreb: Nakladni zavod Globus; 2010. p.71-2.
10. Jan Lindhe, Jan L.Wennström i Tord Berglundh. Sluznica oko zuba i implantata: Periimplantatna mukoza. In: Jan Lindhe, Niklaus P. Lang, Thorkild Karring. *Klinička parodontologija i dentalna implantologija: Prema 5. engleskom izdanju, Svezak 1.* Zagreb: Nakladni zavod Globus; 2010. p.73-6.

11. Wilson V. An insight into peri-implantitis: a systematic literature review. *Primary dental journal*. 2013;2(2):69-73.
12. Khammissa RA, Feller L, Meyerov R, Lemmer J. Peri-implant mucositis and peri implantitis: clinical and histopathological characteristics and treatment. *SADJ: Journal of the South African Dental Association*. 2012;67(3):122-6.
13. Zitzmann NU, Berglundh T. Definition and prevalence of peri-implant diseases. *Journal of clinical periodontology*. 2008;35(8):286-91.
14. Burt B. Position paper: epidemiology of periodontal diseases. *Journal of periodontology*. 2005;76(8):1406-19.
15. Savage A, Eaton KA, Moles DR, Needleman I. A systematic review of definitions of periodontitis and methods that have been used to identify this disease. *Journal of clinical periodontology*. 2009;36(6):458-67.
16. Cosgarea R, Sculean A, Shibli JA, Salvi GE. Prevalence of peri-implant diseases - a critical review on the current evidence. *Braz Oral Res*. 2019;30:33.
17. Jepsen S, Berglundh T, Genco R, Aass AM, Demirel K, Derks J, Figuero E, Giovannoli JL, Goldstein M, Lambert F, Ortiz-Vigon A, Polyzois I, Salvi GE, Schwarz F, Serino G, Tomasi C, Zitzmann NU. Primary prevention of periimplantitis: managing peri-implant mucositis. *J Clin Periodontol* 2015;42(16):S152–7.
18. Ahn DH, Kim HJ, Joo JY, Lee JY. Prevalence and risk factors of peri-implant mucositis and peri-implantitis after at least 7 years of loading. *J Periodontal Implant Sci*. 2019;49(6):397-405.
19. Schwarz F, Becker J, Civale S, Sahin D, Iglhaut T, Iglhaut G. Influence of the width of keratinized tissue on the development and resolution of experimental peri-implant mucositis lesions in humans. *Clin Oral Implants Res*. 2018;29(6):576-82.
20. Aguirre-Zorzano LA, Estefania-Fresco R, Telletxea O, Bravo M. Prevalence of peri-implant inflammatory disease in patients with a history of periodontal disease who receive supportive periodontal therapy. *Clin Oral Implants Res*. 2015;26:1338–44.
21. Hirooka H, Renvert S. Diagnosis of Periimplant Disease. *Implant Dentistry*. 2019;28(2):144–9.

22. Natto ZS, Almeganni N, Alnakeeb E, Bukhari Z, Jan R, Iacono VJ. Peri-Implantitis and Peri-Implant Mucositis Case Definitions in Dental Research: A Systematic Assessment. *J Oral Implantol.* 2019;45(2):127-31.
23. Philip J, Laine ML, Wismeijer D. Adjunctive effect of mouthrinse on treatment of peri-implant mucositis using mechanical debridement: a randomized clinical trial. *Journal of Clinical Periodontology.* 2020; doi: 10.1111/JCPE.13295
24. Tenore, G., Montori, A., Mohsen, A. *et al.* Evaluation of adjunctive efficacy of diode laser in the treatment of peri-implant mucositis: a randomized clinical trial. *Lasers Med Sci* (2020). <https://doi.org/10.1007/s10103-020-03009-y>
25. Sanchez-Perez A, Nicolas-Silvente AI, Sanchez-Matas C, Cascales-Pina E, Macia-Manresa V, Romanos GE. Control of Peri-Implant Mucous Inflammation by Using Chlorhexidine or Ultraviolet C Radiation for Cleaning Healing Abutments. Double-Blind Randomized Clinical Trial. *Materials.* 2020;13(5):1124.
26. Sahrman P, Bettschart C, Wiedemeier DB, Al-Majid A, Attin T, Schmidlin PR. Treatment of Peri-Implant Mucositis with Repeated Application of Chlorhexidine Chips or Gel during Supportive Therapy - A Randomized Clinical Trial. *Dent J (Basel).* 2019;7(4):115.
27. Renvert S, Hirooka H, Polyzois I, Kelekis-Cholakis A, Wang H. Diagnosis and non-surgical treatment of peri-implant diseases and maintenance care of patients with dental implants – Consensus report of working group 3. *International Dental Journal.* 2019;69(S2):12–7.
28. Nart J, Pons R, Valles C, et al. Non-surgical therapeutic outcomes of peri-implantitis: 12-month results. *Clinical Oral Investigations.* 2020;24(2):675-82.
29. Shibli JA, Ferrari DS, Siroma RS, Figueiredo LC, Favari M, Feres M. Microbiological and clinical effects of adjunctive systemic metronidazole and amoxicillin in the non-surgical treatment of peri-implantitis: 1 year follow-up. *Braz Oral Res.* 2019;33(1):e080.
30. Lollobrigida M, Fortunato L, Serafini G, et al. The Prevention of Implant Surface Alterations in the Treatment of Peri-Implantitis: Comparison of Three Different Mechanical and Physical Treatments. *International Journal of Environmental Research and Public Health.* 2020 Apr;17(8). DOI: 10.3390/ijerph17082624.

31. Garcia de Carvalho G, Sanchez-Puetate JC, Casalle N, Marcantonio Junior E, Leal Zandim-Barcelos D, Antimicrobial photodynamic therapy associated with tissue regeneration for peri-implantitis: A case report, *Photodiagnosis and Photodynamic Therapy* (2020), doi: <https://doi.org/10.1016/j.pdpdt.2020.101705>
32. Lasserre JF, Brex MC, Toma S. Implantoplasty Versus Glycine Air Abrasion for the Surgical Treatment of Peri-implantitis: A Randomized Clinical Trial. *Int J Oral Maxillofac Implants*. 2020;35(35):197-206.
33. Świder, K.; Dominiak, M.; Grzech-Leśniak, K.; Matys, J. Effect of Different Laser Wavelengths on Periodontopathogens in Peri-Implantitis: A Review of In Vivo Studies. *Microorganisms*. 2019;7:189.
34. Chambrone L, Wang HL, Romanos GE. Antimicrobial photodynamic therapy for the treatment of periodontitis and peri-implantitis: An American Academy of Periodontology best evidence review. *J Periodontol*. 2018;89(7):783-803.
35. Albaker AM, ArRejaie AS, Alrabiah M, Al-Aali KA, Mokeem S, Alasqah MN, Vohra F, Abduljabbar T. Effect of antimicrobial photodynamic therapy in open flap debridement in the treatment of peri-implantitis: A randomized controlled trial. *Photodiagnosis Photodyn Ther*. 2018;23:71-4.
36. Fletcher P, Deluiz D, Tinoco EM, Ricci JL, Tarnow DP, Tinoco JM: Human Histologic Evidence of Reosseointegration Around an Implant Affected with Peri-implantitis Following Decontamination with Sterile Saline and Antiseptics: A Case History Report. *Int J Periodontics Restorative Dent*. 2017;37(4):499–508.
37. Kim S, Hu KS, Jung UW: Reosseointegration After Regenerative Surgical Therapy Using a Synthetic Bone Substitute for Peri-implantitis: Human Autopsy Study. *Int J Periodontics Restorative Dent*. 2018;38(4):585-91.
38. Madi M, Htet M, Zakaria O, Alagl A, Kasugai S: Re-osseointegration of Dental Implants After Periimplantitis Treatments: A Systematic Review. *Implant Dent*. 2018;27(1):101-10.
39. Solakoglu Ö, Filippi A. Regenerative therapy of peri-implantitis - Clinical and radiological documentation of 16 consecutive patients with a mean follow-up of three years. *Journal of Oral Implantology*. 2019;45(2):145–153.

9. ŽIVOTOPIS

Davor Jurlina rođen je 10. travnja 1986. godine u Našicama. Nakon završene osnovne škole u Đurđenovcu, godine 2001. upisuje Medicinsku školu Osijek, smjer dentalni tehničar. Nakon završene srednje škole 2005. godine radi kao dentalni tehničar godinu dana. Godine 2006. upisuje Stomatološki fakultet Sveučilišta u Zagrebu na kojem je diplomirao 2012. godine. Pripravnički staž odradio je u Domu zdravlja Osijek od 2012. do 2013. godine. Godine 2013. upisuje poslijediplomski doktorski studij Biomedicina i zdravstvo na Medicinskom fakultetu u Osijeku. Nakon položenoga državnog ispita 2013. godine zaposlio se u Domu zdravlja Osijek 2014. godine. Kao vanjski suradnik predavao je u Medicinskoj školi Osijek dentalnim tehničarima i dentalnim asistentima od 2013. do 2016. godine. Na Fakultetu za odgojne i obrazovne znanosti Sveučilišta u Osijeku 2016. godine završava program Pedagoško-psihološke i didaktičko-metodičke izobrazbe. Godine 2016. javlja se na natječaj za specijalizaciju pri Kliničkom bolničkom centru Osijek te je izabran za specijalizanta iz parodontologije za KBC Osijek na Zavodu za maksilofacijalnu i oralnu kirurgiju. Sa specijalizacijom iz parodontologije na Stomatološkom fakultetu u Zagrebu započinje 2017. godine. Godine 2018. upisuje poslijediplomski specijalistički studij Dentalna implantologija pri Stomatološkom fakultetu u Zagrebu. Redovito sudjeluje na domaćim i međunarodnim stručnim skupovima.