

Sistemni i lokalni čimbenici u odabiru pacijenata za implantoprotetsku terapiju

Čevizović, Marija

Professional thesis / Završni specijalistički

2020

Degree Grantor / Ustanova koja je dodijelila akademski / stručni stupanj: **University of Zagreb, School of Dental Medicine / Sveučilište u Zagrebu, Stomatološki fakultet**

Permanent link / Trajna poveznica: <https://um.nsk.hr/um:nbn:hr:127:743901>

Rights / Prava: [Attribution-NoDerivatives 4.0 International](#)/[Imenovanje-Bez prerada 4.0 međunarodna](#)

Download date / Datum preuzimanja: **2024-11-04**



Repository / Repozitorij:

[University of Zagreb School of Dental Medicine Repository](#)



Sveučilište u Zagrebu

Stomatološki fakultet

Marija Čevizović

**SISTEMNI I LOKALNI ČIMBENICI U
ODABIRU PACIJENATA ZA
IMPLANTOPROTETSKU TERAPIJU**

POSLIJEDIPLOMSKI SPECIJALISTIČKI RAD

Zagreb, 2020.

Rad je ostvaren u: Zavod za parodontologiju, Stomatološki fakultet Sveučilišta u Zagrebu

Naziv poslijediplomskog specijalističkog studija: Dentalna implantologija

Mentor rada: Domagoj Vražić, docent, Zavod za parodontologiju, Stomatološki fakultet Sveučilišta u Zagrebu

Komentor rada: /

Lektor hrvatskog jezika: Danijela Pauković, prof. hrvatskog jezika

Lektor engleskog jezika: Martina Tripković, prof. engleskog jezika

Sastav Povjerenstva za ocjenu poslijediplomskog specijalističkog rada:

1. Doc.dr.sc. Ana Badovinac, predsjednica
2. Doc.dr.sc. Domagoj Vražić, član
3. Doc.dr.sc. Ivan Puhar, član

Sastav Povjerenstva za obranu poslijediplomskog specijalističkog rada:

1. Doc.dr.sc. Ana Badovinac, predsjednica
2. Doc.dr.sc. Domagoj Vražić, član
3. Doc.dr.sc. Ivan Puhar, član
4. Doc.dr.sc. Joško Viskiće, zamjena

Datum obrane rada: 30. lipnja 2020.

Rad sadrži: 46 stranica
 3 tablice
 1 sliku
 1 CD

Rad je vlastito autorsko djelo, koje je u potpunosti samostalno napisano uz naznaku izvora drugih autora i dokumenata korištenih u radu. Osim ako nije drukčije navedeno, sve ilustracije (tablice, slike i dr.) u radu su izvorni doprinos autora poslijediplomskog specijalističkog rada. Autor je odgovoran za pribavljanje dopuštenja za korištenje ilustracija koje nisu njegov izvorni doprinos, kao i za sve eventualne posljedice koje mogu nastati zbog nedopuštenog preuzimanja ilustracija odnosno propusta u navođenju njihovog podrijetla.

Zahvala

Zahvaljujem svojoj obitelji koja mi je osobnim uspjesima na polju medicine i prava bila primjer i vjetar u leđa, kako kroz život, tako i kroz studij. Posebno zahvaljujem svojoj majci koja mi je pružila i tehničku podršku prilikom izrade rada.

Zahvaljujem kolegi i mentoru docentu Domagoju Vražiću na strpljenju i savjetima oko usavršavanja ovoga rada.

Rad posvećujem svojim roditeljima.

Sažetak

SISTEMNI I LOKALNI ČIMBENICI U ODABIRU PACIJENATA ZA IMPLANTOPROTETSKU TERAPIJU

Dentalni implantati, s odgovarajućom suprastrukturuom, postaju sve popularniji izbor liječenja djelomične i/ili potpune bezubosti. Mnogi čimbenici mogu utjecati na oseointegraciju i uspjeh terapije, a ovaj rad navodi najnovija istraživanja o utjecaju sistemnih i lokalnih stanja na uspjeh terapije te nudi smjernice u rješavanju tih stanja.

Ispravni kriteriji u odabiru pacijenta za implantoprotetsku terapiju trebali bi u velikoj mjeri uključivati pacijente s izvrsnom oralnom higijenom, bez podloge određenih parodontnih oboljenja te pacijente bez značajnih sistemnih bolesti i kroničnih bolesnika na sistemnoj terapiji.

Detaljnou medicinskom anamnezou saznat ćemo sve relevantne čimbenike koji mogu utjecati na liječenje. Sistemno zdravlje treba biti dovoljno dobro da se podnese i kirurški dio i protetska terapija. Poseban oprez treba postojati kod pacijenata s dijabetesom jer ti pacijenti imaju veći rizik za razvoj periimplantatnih oboljenja, zatim kod pacijenata na bisfosfonatima zbog rizika od uspjeha oseointegracije te kod pacijenata koji su primali radioterapiju ili kemoterapiju. Pušači imaju dvostruko veće šanse za neuspjeh implantata, slično kao i pacijenti s parodontitisom.

Dobra oralna higijena i debeli fenotip gingive te dovoljna količina raspoložive kosti neki su od lokalnih faktora koji mogu pozitivno utjecati na uspjeh terapije.

Detaljnim ekstraoralnim i intraoralnim pregledima te detaljnou analizou trodimenzionalne rendgenske snimke moguće je razraditi plan koji će dati optimalne rezultate, provesti terapiju na predvidljiv i uspješan način te time pružiti zadovoljstvo i terapeutu i pacijentu.

Ključne riječi: dentalni implantati; planiranje terapije; implantoprotetika; sistemni čimbenici; lokalni čimbenici

Summary

SYSTEMIC AND LOCAL FACTORS RELEVANT FOR CHOOSING PATIENTS FOR IMPLANT-PROSTHETIC THERAPY

Dental implants, with the appropriate suprastructure, are becoming an increasingly popular treatment option for partial and / or complete edentulousness. Many factors can influence osseointegration and therapy success, and this paper lists the latest research on the impact of systemic and local conditions on therapy success and offers guidelines in addressing these conditions.

The correct criteria in selecting a patient for implant-prosthetic therapy should largely include patients with excellent oral hygiene, without a background of certain periodontal diseases, and patients without significant systemic diseases and chronic patients on systemic therapy.

By collecting detailed medical history, we will find out all the relevant factors that may affect treatment. Systemic health should be good enough to withstand both the surgical part and prosthetic therapy. Special care should be taken in patients with diabetes because these patients have a higher risk of developing periimplant diseases, as well as in patients on bisphosphonates due to the risk of unsuccessful osseointegration and in patients receiving radiotherapy or chemotherapy. Smokers are twice as likely to have implant failure, similar with patients diagnosed with periodontitis.

Good oral hygiene and a thick gingival phenotype with a sufficient amount of available bone are some of the local factors that can positively affect the success of therapy.

By detailed extraoral and intraoral examinations and detailed analysis of three-dimensional X-rays, it is possible to develop a plan that will give optimal results, conduct therapy in a predictable and successful way and thus provide satisfaction to both therapist and patient.

Keywords: dental implants; therapy planning; implant-prosthetic; systemic factors; local factors

SADRŽAJ

1. UVOD.....	1
2. SISTEMNI ČIMBENICI.....	3
2.1. Dob.....	4
2.2. Pušenje.....	5
2.3. Dijabetes.....	6
2.4. Lijekovi.....	7
2.4.1. Antiresorptivni lijekovi.....	7
2.4.2. Oralni antikoagulansi.....	11
2.4.3. Antibiotiska profilaksa.....	13
2.5. Kemoterapija.....	14
2.6. Zračenje u području glave i vrata.....	15
2.7. HIV infekcija.....	16
2.8. Sjögrenov sindrom.....	17
3. LOKALNI ČIMBENICI.....	18
3.1. Ekstraoralni pregled.....	19
3.2. Intraoralni pregled.....	20
3.2.1. Oralna higijena.....	20
3.2.2. Parodontološki status i inicijalna parodontološka terapija.....	20
3.2.3. Okluzija i parafunkcijske navike.....	24
3.3. Radiološka analiza kosti.....	24
4. RASPRAVA.....	28
5. ZAKLJUČAK.....	32
6. LITERATURA.....	34
7. ŽIVOTOPIS.....	45

Popis skraćenica

ASA (engl. *American Society of Anesthesiologists*) – Američko društvo anesteziologa

KOPB – kronična opstruktivna plućna bolest

HbA1c – hemoglobin A1c

CROM (engl. *chronic recurrent multifocal osteomyelitis*) – kronični rekurentni multifokalni osteomijelitis

BRONJ (engl. *bisphosphonate – related osteonecrosis of the jaw*) – bisfosfonatima uzrokovana osteonekroza čeljusti

CTX (engl. *c-terminal cross-linked telopeptide*) – c-terminalno umreženi telopeptidi

INR (engl. *international normalized ratio*) – međunarodni normalizirani omjer

OAK – antikoagulantni lijek

NOAK – novi antikoagulantni lijek

AVK – antagonisti vitamina K

HIV (engl. *human immunodeficiency virus*) – virus humane imunodeficijencije

ADA (engl. *American Dental Association*) – Američko stomatološko društvo

DNK – deoksiribonukleinska kiselina

HAART (engl. *highly active antiretroviral therapy*) – visokoaktivna antiretroviralna terapija

SGT – slobodni gingivni transplantat

CBCT (engl. *cone beam computed tomography*) – računalna tomografija koničnog snopa rendgenskih zraka

GBR (engl. *guided bone regeneration*) – vođena regeneracija kosti

CAD-CAM (engl. *computer aided design – computer aided manufacture*) – računalno potpomognuto oblikovanje – računalno potpomognuta izrada

1. UVOD

Dentalni implantati omogućuju retenciju mobilnih i fiksnih protetskih konstrukcija. Zahvaljujući naprednim kirurškim metodama te augmentaciji kosti i mekog tkiva, modifikaciji površine implantata, njihovih oblika i protetske veze, sve su manje stope neuspjeha implantoprotetske terapije, unatoč primjeni implantata i kod rizičnih pacijenata. Kako bi se pacijente na predvidljiv način vodilo kroz terapiju, potrebno je uvažiti niz čimbenika, sistemnih i lokalnih, koji će biti opisani u ovom radu.

Prije samog početka implantoprotetske terapije pacijent mora biti u potpunosti informiran o svim mogućnostima liječenja, biti svjestan mogućih komplikacija u tijeku terapije, vremenu održavanja terapije, posljedicama neodržavanja dobre oralne higijene te prednostima i nedostacima samog postupka. Pacijent bi trebao biti motiviran, imati realna očekivanja i želju za brigu o restoraciji, te dolaziti na redovite kontrolne preglede (1).

Planiranje implantoprotetske terapije važna je faza koja zahtijeva pažljivu i temeljitu dijagnostiku.

Dobra oralna higijena i debeli fenotip gingive ključni su za predvidljive kirurške rezultate. Posebnu pozornost treba obratiti na čimbenike povezane s ležištem implantata: horizontalna i vertikalna količina raspoložive kosti, kvaliteta i kvantiteta mekog tkiva, potrebe za augmentacijom tvrdog i/ili mekog tkiva, te hoće li se augmentacija i ugradnja provesti istovremeno ili s vremenskim razmakom (2).

Da bi se implantat proglasio uspješnim, potrebno je najmanje petogodišnje praćenje (3) i taj uspjeh odnosi se na preživljavanje implantata u funkciji (*survival*). Uspjeh koji ovisi o oseointegraciji možemo saznati odmah po isteku predviđenog razdoblja oseointegracije (*success*) (4).

Savjesni kliničar koji provodi implantoprotetsku terapiju trebao bi na samom početku imati u vidu sve moguće posljedice neuspjeha terapije, te na taj način znati pravovremeno reagirati.

Svrha ovog rada je prikazati da se, uz odgovarajuću medicinsku anamnezu, dijagnozu, te plan terapije, implantoprotetska terapija može provesti na predvidljiv i uspješan način.

Rad daje pregled najnovijih kliničkih smjernica koje se temelje na znanstvenim dokazima, a koje su potrebne terapeutu pri stvaranju pravilnog plana implantoprotetske terapije.

2. SISTEMNI ČIMBENICI

Razvoj implantologije u dentalnoj medicini predstavlja ogroman napredak jer otvara nove terapijske mogućnosti. Već na samom početku znalo se da sistemske bolesti mogu utjecati na ishod liječenja. Sustav klasifikacije fizičkog stanja bolesnika Američkog društva anesteziologa (engl. *American Society of Anesthesiologists* - ASA) koristi se više od 60 godina. Namjena je procijeniti pacijentove medicinske komorbiditete prije anestezije. Sam klasifikacijski sustav može biti od pomoći i u predviđanju perioperativnih rizika (Tablica 1.).

Tablica 1. ASA klasifikacija.

ASA I	Zdrav pacijent
ASA II	Umjerena sistemna bolest, bez funkcijskog ograničenja (kontrolirana hipertenzija, dijabetičar na oralnim antidijabeticima, umjerena kronična opstruktivna plućna bolest – KOPB)
ASA III	Teška sistemna bolest s funkcijskim ograničenjima (dijabetičar na inzulinu, nekontrolirana hipertenzija)
ASA IV	Teška sistemna bolest opasna po život
ASA V	Moribundni pacijent
ASA VI	Moždana smrt

Pacijenti klase ASA I i ASA II mogu sigurno i s predvidljivim ishodom ući u implantoprotetsku terapiju. Kod pacijenata klase ASA III, IV, V i VI nije predviđeno da se ista provodi (5, 6, 7).

2.1. Dob

Mlađa dobna skupina suočena je s ograničenjima kada je u pitanju ugradnja dentalnog implantata. Za postupak je nužno da je čeljust potpuno razvijena. U većini slučajeva pacijent mora imati najmanje 18 godina, premda to nije zadana dob, već ovisi je li osoba dosegla koštano

zrelost, tj. je li završen skeletni rast i razvoj. Stoga je prije odluke o ugradnji dentalnog implantata nužno učiniti RTG snimku šake kako bismo to ustanovili.

Nasuprot tome, starija dob ne predstavlja rizik za ugradnju dentalnog implantata i postizanje oseointegracije. Terapija dentalnim implantatima pokazala se uspješnom i kod pacijenata u njihovim 80-im, i 90-im godinama života. Ono što predstavlja moguću zapreku u postavljanju implantata jest činjenica da stariju dob često prati polimedikacija koja zahtijeva oprez pri implantološkoj terapiji (8, 9). Danas se životni vijek dosta produžio pa se time i povećava broj pacijenata kojima je potrebna dentalna njega. Visoka dob donosi fiziološke i patološke promjene kao što su pogoršanje vida, smanjenje vještine ruku, smanjenje kognitivnih sposobnosti često popraćenih multimorbidnošću i polimedikacijom. To zahtijeva da protetske koncepte prilagodimo pacijentovim potrebama (10). S obzirom na često ograničenu sposobnost održavanja oralne higijene, najčešća komplikacija kod starijih pacijenata jest periimplantatni mukozitis. Stoga je terapija izbora proteza na implantatima koja se, u slučaju potrebe za resektivnom terapijom, može jednostavno nadomjestiti podlaganjem bez narušavanja estetike (11).

2.2. Pušenje

Pušenje ima utjecaj na opće i oralno zdravlje pojedinca. Duhan negativno utječe na ishod gotovo svih terapijskih postupaka koji se provode u usnoj šupljini: povećava rizik od parodontne bolesti, oralnih prekanceroznih i kanceroznih lezija, karijesa korijena i periimplantitisa, uzrokuje oštećenje okusa, odgođeno cijeljenje rana nakon ekstrakcija, parodontnih postupaka i ortognatskih zahvata (12).

Imunološki odgovor smanjen je i onesposobljen inhibicijom funkcije granulocitnih leukocita (13), pušenje potiče destruktivnu aktivnost polimorfonukleara (14), a ulogu ima i smanjena saturacija hemoglobina u mikrocirkulaciji gingive (13), te ometanje revaskularizacije kosti i mekih tkiva (15). Smanjena prokrvljenost gingivnog tkiva posljedica je vazokonstriktornog učinka nikotina (16). Pušenje ima vrlo negativan utjecaj na regenerativnu parodontnu terapiju, uključujući i terapiju koštanim graftovima, te na vođenu tkivnu regenerativnu terapiju i kombinaciju tih terapija (14).

Klinički se učinak pušenja očituje kroz duboke mukozne džepove oko implantata, upalu periimplantatne mukoze te kroz povećanu resorpciju periimplantatne kosti (17).

Stopa neuspjeha oseointegracije implantata dvostruko je veća kod pušača (17), a pušači s lošom oralnom higijenom imaju tri puta veći gubitak kosti nakon deset godina u odnosu na nepušače (18).

Kako bi se povećala stopa uspješnosti implantološke terapije kod pušača, predlažu se različiti protokoli. Predlaže se prestanak pušenja barem tjedan dana prije zahvata kako bi se omogućilo poništavanje povećane agregacije trombocita i viskoznosti krvi. Pacijent bi trebao nastaviti izbjegavati duhan najmanje dva mjeseca nakon postavljanja implantata kako bi zarastanje kosti napredovalo do osteoblastičke faze i kako bi se uspostavila rana oseointegracija (19).

Lambert i sur. zaključuju da se štetni učinci mogu umanjiti prestankom pušenja, preoperativnim ordiniranjem antibiotika te ugradnjom implantata od titana obloženih hidroksiapatitom (20).

2.3. Dijabetes

Dijabetes je skupina metaboličkih bolesti u kojima postoji visoka razina šećera u krvi tijekom dugog razdoblja zbog potpunog ili djelomičnog nedostatka inzulina ili rezistencije na inzulin, odnosno oboje. Dijabetes melitus je kronična bolest hiperglikemije koja uzrokuje višestruke nuspojave.

O dijabetesu kao relativnoj kontraindikaciji za ugradnju implantata kontroverzno se raspravlja. Kako se povećava broj oboljelih od dijabetesa, tako je i sve više bolesnika s dijabetesom koji zahtijevaju implantološku terapiju (21, 22).

Istraživanja pokazuju da pacijenti koji boluju od dijabetesa imaju velike koristi od oralne rehabilitacije temeljene na dentalnim implantatima jer nakon gubitka zuba, pacijenti izbjegavaju hranu za koju treba više napora da se sažvače, što može rezultirati štetnom prehranom i lošom metaboličkom kontrolom (23).

Dijabetes melitus utječe na oseointegraciju tako što reducira kontaktnu površinu implantat – kost, smanjuje gustoću kosti uz površinu implantata, slabija je oseointegracija spongiozne kosti dok je oseointegracija kortikalne kosti jednaka (24, 25).

Kod metabolički kontrolirane bolesti, postupci implantacije su sigurni i predvidljivi sa stopom komplikacija sličnoj onima kod zdravih pacijenata, te nema utjecaja na oseointegraciju (26).

Potrebno je ostaviti dvostruko više vremena za razdoblje oseintegracije kod pacijenata s dijabetesom; u gornjoj čeljusti osam mjeseci, u donjoj čeljusti šest mjeseci (24).

Profilaktička primjena antibiotika i ispiranje usne šupljine klorheksidinom poboljšavaju uspjeh implantoprotetske terapije te smanjuju postoperativne komplikacije (21, 22).

Vrijednosti HbA1c (glikoliziranog hemoglobina) označavaju prosječnu razinu glukoze u krvi u posljednja tri mjeseca, a sve vrijednosti iznad 6 – 6.5 % označavale bi osobu kod koje može doći do razvoja kasnih dijabetičkih komplikacija (26).

Stopa preživljavanja implantata kod dijabetičara ne razlikuje se od stope preživljavanja kod zdravih bolesnika unutar prvih šest godina, ali u dugoročnom promatranju do dvadeset godina smanjena je stopa preživljavanja implantata kod dijabetičara (27, 28). U literaturi nema dokaza da postupci augmentacije poput vođene regeneracije kosti i podizanja dna sinusa imaju veću komplikaciju i stopu neuspjeha kod pacijenata s dobro kontroliranim dijabetesom (29, 30). Redovne kontrole pacijenata koji boluju od dijabetesa omogućit će rano otkrivanje periimplantatnog mukozitisa, pa i mogućeg periimplantitisa (27, 28).

2.4. Lijekovi

2.4.1. Antiresorptivni lijekovi

Bisfosfonati, uz denosumabe, su antiresorptivni lijekovi koji se koriste posljednjih 40 godina za liječenje osteoporoze (postmenopauzalne, senilne, te kortikosteroidima izazvane), zatim za liječenje hiperkalcemije izazvane osteolizom kod malignih bolesti (multipli mijelom, karcinom pluća, prostate, dojke), kod Pagetove bolesti, kroničnog rekurentnog multifokalnog osteomijelitisa (engl. *chronic recurrent multifocal osteomyelitis* - CROM), Gaucherove bolesti, fibrozne displazije te kod osteogenesis imperfecta (31).

Bisfosfonati inhibiraju osteoklaste te uzrokuju apoptozu – smrt osteoklasta, imaju antiangiogeni učinak što uzrokuje ishemiju koja posljedično potencira nastanak osteonekroze, dok je osteoblastična aktivnost očuvana. Nuspojave terapije bisfosfonatima su avaskularna nekroza sluznice i bisfosfonatima uzrokovana osteonekroza čeljusti (engl. *bisphosphonate-related osteonecrosis of the jaw* - BRONJ), stoga je vrlo bitno poštivati protokol pri ugradnji dentalnih implantata kod pacijenata koji su trenutno, ili su bili na terapiji bisfosfonatima (32).

Specifičnost BRONJ-a je da se javlja isključivo u kostima čeljusti (33) koje imaju visoki stupanj remodelacije. Bisfosfonati se akumuliraju na mjestima aktivne remodelacije i tako pridonose pojačanoj koncentraciji u kostima. Povećani rizik od nastanka upale predstavljaju tanka oralna sluznica, prisutnost zubi koji su putem parodontnih ligamenata u vezi s okolnom kosti te brojne bakterije (34). Osteonekroza se najčešće javlja nakon vađenja zuba. Bisfosfonati osim na osteoklaste negativno utječu i na sluznicu uzrokujući toksičnost mekih tkiva što uzrokuje ekspoziciju kosti i otežano cijeljenje. Na ekspaniranoj kosti nakupljaju se bakterije koje mogu potencirati nastanak upale, odnosno spuštaju pH vrijednost, gdje se bisfosfonati dodatno vežu za hidroksilapatit u kosti i aktiviraju (33).

Preventivne mjere koje bismo trebali učiniti prije početka terapije bisfosfonatima su pregled i uklanjanje svih potencijalnih stanja koja bi mogla dovesti do stvaranja osteonekroze tijekom terapije. Potrebno je sanirati sve zube, eliminirati sve lokalne faktore rizika, a kirurške zahvate učiniti minimalno tri tjedna prije početka terapije bisfosfonatima kako bi se postiglo prihvatljivo mekotkivno cijeljenje. Potrebna je i edukacija pacijenata o važnosti dobre oralne higijene te redovitim stomatološkim pregledima (35).

Periimplantološki protokol kod pacijenata s osteoporozom trebao bi uključivati terapiju vitaminom D (400-800 i.j./dan) te kalcijem (1500 mg/dan), zatim produženo razdoblje cijeljenja, te optimiziranje opterećenja implantatima (36, 37).

Invazivni dentalni zahvati poput vađenja zuba, alveotomije, ugradnje dentalnih implantata, endodontske kirurgije te parodontne kirurgije povećavaju rizik za nastanak BRONJ-a pet do sedam puta (35).

Protokol za ugradnju implantata kod pacijenata na terapiji bisfosfonatima:

- ne kod pacijenata koji su kandidati ili su na parenteralnoj terapiji
- ne kod pacijenata koji su na peroralnoj terapiji uz dijagnozu BRONJ-a
- da kod pacijenata koji su kandidati ili su na peroralnoj terapiji, ali samo kod

pacijenata koji su na peroralnoj terapiji kraće od tri godine, kraće od tri godine uz kortikosteroide ili duže od tri godine bez kortikosteroida, uz prekid terapije od tri mjeseca (nalaz c-terminalno umreženog telopeptida - CTX \geq 150 pg/MI) uz nastavak terapije tri mjeseca nakon elektivnog zahvata. Ugradnja dentalnog implantata može se provesti i kod pacijenata koji su preboljeli BRONJ i prešli na zamjensku terapiju, te kod pacijenata koji više nisu na terapiji (Tablica 2.) (38).

Preporučeni antibiotski protokol za minimaliziranje rizika za nastanak BRONJ-a:

- preoperativni postupci – počevši 5 dana prije operacije (dan 1 – 5)
Klindamicin 300 mg 4x1, uz ispiranje usne šupljine 3x dnevno s 0.12 % klorheksidinom
- operativni postupci – dan 5.
ako je moguće primijeniti provodne umjesto infiltracijske anestezije, s manjom koncentracijom vazokonstriktora, primijeniti atraumatsku tehniku, potencirati lokalno krvarenje (iz alveole ako je moguće), ranu primarno zašiti
- postoperativni postupci – dan 5. – 11.
nastaviti s Klindamicinom 300 mg 4x1 uz ispiranje usne šupljine 0.12 % klorheksidinom (38, 39).

Kod pacijenata na terapiji bisfosfonatima augmentacija je kontraindicirana, te se moraju izbjegavati rana opterećenja. Potrebno je minimalno 4 - 6 mjeseci za oseointegraciju u donjoj čeljusti, a u gornjoj 6 - 8 mjeseci (36, 37).

Nizak rizik za razvoj BRONJ-a imaju pacijenti s benignom primarnom bolesti koji su na terapiji bisfosfonatima niskog stupnja potentnosti, pacijenti na peroralnoj terapiji s kratkim razdobljem uzimanja terapije te bez drugih lijekova.

Pacijenti s visokim rizikom za razvoj BRONJ-a kod kojih trebamo izbjegavati postavu dentalnih implantata su pacijenti s malignom primarnom bolesti na bisfosfonatima visokog stupnja, pacijenti na intravenskoj terapiji duže vrijeme, te pacijenti na drugim lijekovima (kemoterapeutici, kortikosteroidi) (40, 41).

Tablica 2. Trajanje terapije bisfosfonatima, rizik i preporuka za prekid.

TRAJANJE TERAPIJE	RIZIK	PREPORUKA ZA PREKID
per os (kraće od 4 godine)	uz minimalan rizik	nema potrebe za prekidom
per os (kraće od 4 godine) + KST	uz umjereni rizik	2 mjeseca prije zahvata
per os (duže od 4 godine)	uz umjereno/visoki rizik	2 mjeseca prije + 3 mjeseca poslije zahvata
i.v. jednom godišnje kod osteoporoze	uz umjereni rizik	zahvat izvesti 6 mjeseci nakon aplikacije lijeka
i.v. kod malignih bolesti	uz maksimalni rizik	prekid 6 mjeseci prije i 3 mjeseca poslije zahvata (ako bolest dozvoljava)

Nazivi lijekova koji peroralnim načinom primjene mogu uzrokovati osteonekrozu čeljusti: Actonel, Actonel Combi D, Adrovance, Aledox, Alendor, Atelvia, Binosto, Bondronat, Bonefos, Bonna, Bonnedra, Bonosta, Bonviva, Clasteon, Didronel, Etidronat, Forosa, Fosamax T, Fosavance, Edicta, Ibandronat, Sandroz, Ibat, Loron, Osteonat, Pleostat, Risbon, Risedronat, Pharma S, Sedrone, Valora, Sutent, Nexavar, Rapamune.

Nazivi lijekova koji intravenoznim/subkutanim načinom primjene mogu uzrokovati osteonekrozu čeljusti: Aclasta, Aredia, Bondronat, Bonefos, Boniva, Bonviva, Pamitor, Prolia, Reclast, Zolacitor, Zometa, Xgeva, Avastin (42).

2.4.2. Oralni antikoagulansi

Pacijenti koji uzimaju oralne antikoagulanse (OAK) postali su svakodnevna pojava u ordinacijama dentalne medicine. Takvi su pacijenti rizični i uvijek bi se trebali tretirati u jutarnjim satima (43).

Četiri su skupine antikoagulansa:

- heparin niske molekularne težine: dalteparin – Fragmin, enoksaprin – Clexane, nadroparin – Fraxiparin, reviparin – Clivarin (daju se supkutano)
- antagonisti vitamina K (AVK): warfarin – Martefarin, Varfarin, acenocoumarol – Sintrom, phenprocoumon – Marcoumar (oralna primjena)
- novi antikoagulantni lijekovi (NOAK): dabigatran – Pradaxa, rivaroxaban – Xarelto, apiksaban – Eliquis (oralna primjena)
- inhibitori agregacije trombocita (acetilsalicilna kiselina – Andol, Aspirin) (44).

Terapija oralnim antikoagulansima primjenjuje se u slučaju sljedećih oboljenja:

- terapija tromboembolijskih incidenata (duboka venska tromboza i embolija pluća)
- infarkt miokarda
- akutni ishemijski inzult
- stabilna i nestabilna angina pectoris
- srčane valvularne proteze
- bolesti srčanih zalisaka
- kronična atrijska fibrilacija
- prevencija tromboembolijskih incidenata u kirurgiji, traumatologiji, ortopediji, ginekologiji, internoj medicini
- antikoagulantna terapija tijekom hemodijalize (45).

U tim slučajevima doktor dentalne medicine ima mogućnosti nastaviti s istom dozom OAK-a te učiniti lokalnu hemostazu, smanjiti dozu OAK-a ili je potpuno prekinuti nekoliko dana prije zahvata, ovisno o nalazu međunarodno normaliziranog omjera (engl. *international normalized ratio* - INR), koji ne smije biti viši od 3. Prije nego što razmotri prekid OAK-a, doktor dentalne medicine mora uravnotežiti rizik od tromboembolije i krvarenja povezanih s postupkom (46). Ukidanje ili promjena terapije OAK-a uvijek se treba provoditi samo u dogovoru s nadležnim liječnikom (internistom ili kardiologom) (43).

Kod pacijenata na terapiji antagonistima vitamina K u slučaju kirurškog zahvata na raspolaganju su tri mogućnosti: održavanje lijeka (varfarin), prekid te ukidanje terapije uz premošćivanje heparinom prije postupka. Prekid terapije može biti štetan za zdravlje pacijenta povećavajući vjerojatnost tromboembolije i smrtnosti (47, 48). Tromboembolija je zabilježena u 0.7 do 1.1 % u bolesnika kojima je zaustavljena terapija antikoagulansa prije invazivnog postupka (46, 49).

Što se tiče NOAK-a (novih antikoagulantnih lijekova), istraživanja pokazuju neznčajno krvarenje tijekom nastavka terapije, bez obzira na invazivnost dentalnog postupka (50).

Ne postoje ni značajne razlike u krvarenjima i tromboembolijskim komplikacijama između dabigatrana (NOAK) i varfarina (AVK). Dabigatran ima kratak poluživot pa je po potrebi moguće brzo ukidanje terapije (51).

Uz održavanje antikoagulantne terapije tijekom dentalnih zahvata, postoperativni rizik krvarenja može se umanjiti primjenom lokalnih hemostatskih mjera: ispiranje usne šupljine 5 % otopinom transeksamične kiseline (Cyklokapron šumeća tableta po 1g rastopljena u 20 ml vode, dva puta dnevno, ne gutati) tijekom dva dana; zatim komprimiranjem rane gazom natopljenom u 10 % otopinu transeksamične kiseline (Cyklokapron ampula), tamponada alveole i šivanje (pričekati pola sata, po potrebi ponoviti (43, 52)), zatim fibrinska ljepila za brtvljenje zatvorenih rana, plazma gel bogat trombocitima te primjena kolagena radi pojačavanja ugruška ili celuloze koja nakon zasićenja krvlju bubri u želatinoznu masu i time potiče stvaranje ugruška.

Za većinu slučajeva nekompliranih dentalnih zahvata lokalni pritisak dovoljan je za adekvatnu hemostazu ako je INR manji ili jednak 3. Produženo krvarenje ne očekuje se kod konzervativnih zahvata endodontskih liječenja, preparacije i uzimanja otisaka za krunice i mostove. Produženo krvarenje može se očekivati kod vađenja zuba, implantoloških zahvata, incizija apscesa i parodontoloških zahvata.

Kod INR vrijednosti između 2.0 – 3.5 moguće je provesti vađenje jednog ili više zubi ili nekompliranu osteotomiju. Kod INR vrijednosti između 1.6 i 1.9 moguće je provesti i opsežnije kirurške zahvate.

S obzirom da antibiotici mogu pojačati antikoagulantni učinak, oni se primjenjuju samo uz strogu indikaciju.

Važno je napomenuti da šivanje nije uvijek potrebno i treba ga prakticirati u slučajevima kada lokalna hemostaza ne uspijeva ili kada postoji veliko oštećenje tkiva (53), treba spriječiti odizanje mukoperiostalnog režnja te imati u vidu da je krvarenje veće gdje je prisutna upala (54, 55, 56).

2.4.3. Antibiotiska profilaksa

Profilaktička primjena antibiotika indicirana je u medicinski kompromitiranih pacijenata koji su skloniji razvoju komplikacija pri stomatološkim zahvatima.

Antibiotiska profilaksa podrazumijeva uvođenje antibiotika jedan sat prije zahvata, jednokratno, bez druge doze (57). Smjernice ADA-e iz 2015. predlažu profilaksu kod sljedećih oboljenja:

- pacijenti s umjetnim srčanim zaliscima
- pacijenti koji su preboljeli infektivni endokarditis
- pacijenti s transplantiranim srcem i razvijenom valvulopatijom
- kongenitalne srčane mane; neliječena cijanotična kongenitalna srčana bolest, kirurški liječena srčana mana s umjetnim materijalom ili uređajem te sve liječene srčane mane sa zaostalim defektom (58).

Uz navedena kardiološka oboljenja, rizičnim pacijentima smatraju se:

- pacijenti s umjetnim zglobovima u razdoblju dvije godine od operacije
- pacijenti s prethodnom infekcijom umjetnog zgloba
- imunokompromitirani/imunosuprimirani pacijenti (leukemija, anemija, policitemija, infekcija HIV-om, kasni stadij bolesti bubrega, dijaliza, splenektomirani pacijenti – u razdoblju dvije godine od operacije, kemoterapija – unutar tri tjedna od kemoterapije, terapija kortikosteroidima i imunosupresivima)
- pacijenti s hemofilijom
- pacijenti s dijabetesom tipa I (59).

Profilaksu nije potrebno dati pacijentima s umjetnim zglobnim nadomjestkom, prolapsom valvule bez regurgitacije, reumatoidnom groznicom bez disfunkcije valvule, pacijentima s ugrađenim pacemakerom i koronarnim bypassom (nema oštećenja endotela) (60). Antibiotiska profilaksa preporučuje se za sve dentalne zahvate koji uključuju manipulaciju gingive i/ili

periapiksa te perforaciju sluznice (vađenje zuba, parodontni zahvati, implantologija, endodoncija, intraligamentarna lokalna anestezija) (61).

Standardna antibiotska profilaksa uključuje:

- Amoksisilin 2 g per os 1 h prije
(djeca Amoksisilin 50 mg/kg);
u slučaju alergije na penicilin daju se Klindamicin 600 mg/kg per os 1 h prije (djeca Klindamicin 20 mg/kg).

Ako pacijenti ne mogu uzeti lijek per os daje se:

- Ampicilin 2 g i.m./i.v 30 minuta prije
(djeca Ampicilin 50 mg/kg);
u slučaju alergije na penicilin daje se Klindamicin 600 mg i.m/i.v. 30 minuta prije zahvata (djeca Klindamicin 20 mg/kg) (62).

Ako je bolesnik u posljednjih 14 dana liječen antibioticima, profilaksu treba provesti antibiotikom neke druge skupine jer se već djelomično pojavila rezistencija bakterija na antibiotik (npr. na terapiju amoksisilinom uvesti 1 h prije klindamicin). U slučaju neplaniranog zahvata antibiotici se daju maksimalno 2 – 4 sata nakon zahvata (63, 64).

Istraživanje Salomo-Colla i sur. otkriva da pacijenti koji su alergični na penicilin te su liječeni klindamicinom imaju gotovo četiri puta veći rizik od neuspjeha dentalnog implantata. Pacijenti su primili penicilin, odnosno klindamicin profilaktički i postoperativno. Od 1210 pacijenata uključenih u istraživanje, 8.03 % nealergičnih i 24.68 % alergičnih na penicilin imalo je najmanje jedan neuspjeh implantata. U pacijenata s alergijom na penicilin 21.05 % je klasificirano kao kasni neuspjeh implantata, a 78.95 % kao rani neuspjeh implantata (nije došlo do oseointegracije). Nedostaci istraživanja su vjerojatnost da marka implantata, lokacija implantata te vještina kirurga možda utječu na ove rezultate (65).

2.5. Kemoterapija

Vrlo je česta pojava da se onkološki pacijenti jave u ordinaciju dentalne medicine za vrijeme trajanja kemoterapije ili nedovoljno rano da bi se mogli obaviti svi potrebni dentalni zahvati prije početka same terapije. Idealno bi bilo da se svi zahvati saniranja usne šupljine naprave prije početka kemoterapije i da se tako potencijalna žarišta infekcije svedu na minimum (66).

Kemoterapija podrazumijeva primjenu lijekova (5-fluorouracil, metotreksat, cisplatin) koji ne djeluju isključivo na tumorske stanice već i na zdrave stanice, a najviše na one koje imaju visok stupanj mitotičke aktivnosti poput sluznice probavnog sustava, stanica koštane srži, kose i spolnih stanica. Stoga je poželjno da stomatolog poznaje nuspojave uzimanja lijeka, a neke su atrofija, deskvamacija epitela, ulceracija (67), oralni mukozitis, infekcije kandidom, mučnina, povraćanje, kserostomija, promjene osjeta okusa, krvarenje u usnoj šupljini (68).

Iznimno je važno upoznati pacijenta o pravilnom načinu provođenja oralne higijene jer su zbog imunosupresivnog djelovanja kemoterapeutika pacijenti skloni oralnim infekcijama te sporom i neadekvatnom cijeljenju.

Preporuka je da se implantološka terapija odgodi do završetka kemoterapije i normalizacije nalaza. U slučaju neodgodivog kirurškog zahvata, unutar tri tjedna od završetka kemoterapije, nužno je ordinirati antibiotsku profilaksu (69).

Chrcanovic i sur. meta-analizom iz 2016. zaključuju da ugradnja dentalnih implantata u bolesnika koji su podvrgnuti kemoterapiji u odnosu na one bolesnike koji nisu pod terapijom, nema utjecaja na stopu neuspjeha implantata. No, zbog nedovoljno podataka ne može se donijeti zaključak o postoperativnim infekcijama i gubitku koštane strukture (70).

2.6. Zračenje u području glave i vrata

Radioterapija je metoda liječenja koja koristi snopove ionizirajućeg zračenja kako bi uništilo zloćudne stanice. Zračenje oštećuje deoksiribonukleinsku kiselinu (DNK) i kromosome koji su nužni za staničnu diobu. Radioterapija potiče staničnu nekrozu, mikrovaskularna oštećenja, parenhimalna i stromalna oštećenja (71).

Doza zračenja koja će se primijeniti ovisi o lokalizaciji, tipu tumora te osjetljivosti zdravog tkiva u okolini tumora.

Uobičajena doza iznosi 2 Gy po frakciji dnevno; terapija se primjenjuje pet puta tjedno kroz razdoblje od pet do sedam tjedana pa ukupna doza iznosi 50 – 70 Gy (68, 72).

Radijacija u iznosu većem od 70 Gy povezana je s većim neuspjehom implantološke terapije. Stoga je implantate najbolje ugraditi 6 – 12 mjeseci nakon završetka radioterapije, ali uz veliki oprez zbog promjena u kosti uzrokovanih radioterapijom.

Kronične komplikacije radioterapije u području glave i vrata javljaju se nekoliko tjedana do nekoliko mjeseci nakon zračenja: kserostomija, radijacijski karijes, teleangiektazije, mišićna fibroza s trizmusom, smanjenje vaskularizacije, nekroza mekih tkiva, osteoradionekroza, insuficijentna prehrana, preosjetljivost zuba, pulpitična bol i nekroza (71).

Osteoradionekroza je sporocjeljujuća, zračenjem inducirana ishemična nekroza kosti s nekrozom okolnog mekog tkiva (73). Nastaje zbog promjena u kosti uzrokovanih zračenjem, a to su hipovaskularizacija, hipocelularnost i ishemija (uništava se endotel malih krvnih žila) (71). Postoji veliki rizik od nastanka osteoradionekroze i do 14 godina nakon završetka radioterapije (74). Najveća vjerojatnost nastanka osteoradionekroze je 2 – 5 godina nakon zračenja, a najmanja vjerojatnost unutar godinu dana od zračenja.

Istraživanja provedena na pacijentima kod kojih je provedeno zračenje u području glave i vrata ocjenjuju da se implantati ugrađeni u mandibulu oseintegriraju s većim uspjehom u odnosu na implantate ugrađene u maksilu. Isto istraživanje pokazuje da je stopa uspješnosti implantata veća u ozračenoj prirodnoj kosti nego u ozračenoj augmentiranoj kosti (75, 76).

Veća je stopa preživljavanja implantata kod pacijenata kojima su ugrađeni implantati prije radijacije, nego kod pacijenata kojima su ugrađeni implantati nakon radijacije (75).

Kod elektivnih zahvata pacijenata na radioterapiji nužno je za sprečavanje osteoradionekroze uvesti perioperativnu antibiotsku zaštitu dva dana prije, te sedam dana iza zahvata (76).

2.7. HIV infekcija

Nekada smrtonosna infekcija virusom humane imunodeficijencije (engl. *human immunodeficiency virus* – HIV) danas je kronična bolest, a nove generacije lijekova omogućile su HIV pozitivnim osobama da uz redovitu terapiju dožive normalnu starost. Time se povećao broj HIV pozitivnih pacijenata koji žele svoju bezubost riješiti implantatima.

Bolest karakterizira progresivno zatajenje imunološkog sustava što dovodi do razvoja oportunističkih infekcija i neoplazmi. Virus napada CD4 + limfocite, makrofage i dendritičke stanice, te se broj CD4 limfocita postupno smanjuje kao rezultat izravnog citotoksičnog napada (77).

Iako HIV zaraženi pojedinci, koji su podvrgnuti elektivnim zahvatima i tretmanima, imaju adekvatan imunološki status, postoje brojni čimbenici koji ih razlikuju od opće populacije poput

povećane prevalencije komorbiditeta, komplikacije dugotrajnim uzimanjem visoko-aktivne antiretrovirusne terapije (engl. *highly active antiretroviral therapy* – HAART), veće potrebe za medicinskom skrbi, potrebe za redovitim lijekovima i kronične upale (78). Treba uzeti u obzir da su metaboličke promjene u metabolizmu kosti česte u kontekstu HIV-infekcije zbog niza čimbenika kao što su tjelesna aktivnost, depresija, pušenje, zlouporaba alkohola i opijata, niska razina testosterona, slab unos kalcija i vitamina D, te HAART (79).

Prije svakog kirurškog zahvata treba provjeriti koagulaciju i broj trombocita s obzirom da je autoimuna trombocitopenija poznata komplikacija HIV-a (80).

Na temelju sistematskog pregleda literature koju su 2015. godine napravili Ata-Ali i suradnici, prognoza postavljenih dentalnih implantata kod bolesnika zaraženih HIV-om jednako je dobra i/ili slična onoj koja se opaža kod HIV negativnih osoba. Dakle, HIV pozitivni pacijenti nemaju manji uspjeh implantološke terapije u usporedbi sa zdravim pojedincima.

Ključni faktori su u primjeni antibiotske profilakse, redovitoj antiretroviralnoj terapiji te u praćenju tijeka bolesti kontrolom CD4 + limfocita (81).

Mogu se ordinirati i oralni antiseptici jedan dan prije i sedam dana poslije kirurškog zahvata te se time može smanjiti mogućnost sistemskih komplikacija (80).

2.8. Sjögrenov sindrom

Sjögrenov sindrom je autoimuna bolest koja zahvaća žlijezde slinovnice, što najčešće uzrokuje suhoću usta i suhoću oka. Suha usta (kserostomija) kao posljedicu imaju mukozitis, kandidijazu te otežanu retenciju totalnih proteza.

Stoga su proteze na implantatima funkcijski mnogo ugodnije za pacijente sa Sjögrenovim sindromom (82, 83).

Pregledom istraživanja Chatzistavriau i sur. su u praćenju od dvije godine pacijenata s protezom na implantatima zaključili da su pacijenti bili zadovoljni funkcijom i estetikom, radiografski su zabilježene stabilne razine kosti, a kserostomija više nije utjecala na funkciju (84).

3. LOKALNI ČIMBENICI

Planiranje implantoprotetske terapije važna je faza koja zahtijeva temeljitu dijagnostiku. Nakon detaljne anamneze kojom smo saznali sve sistemne čimbenike koji mogu utjecati na uspjeh implantoprotetske terapije, potrebno je napraviti detaljan ekstraoralni i intraoralni pregled te radiološku analizu.

3.1. Ekstraoralni pregled

Implantoprotetska terapija u estetskoj zoni smatra se jednim od najsloženijih zahvata u području implantologije koji zahtijeva preoperativno planiranje, precizan kirurški pristup, te protetski vođenu rehabilitaciju. To bi značilo da se terapija planira od završne faze prema početku, odnosno od idealnog pozicioniranja protetskog nadomjestka u raspoloživi prostor. Ekstraoralnim pregledom procjenjujemo sve relevantne čimbenike vezane uz liniju osmijeha i simetriju lica.

Definiranje simetrije lica je početak jer svaka asimetrija od medijalne linije značajno narušava estetiku. Određuje se zamišljena vertikalna linija koja prolazi od interorbitalno kroz referentnu točku nasion preko medijalne linije nosa, subnasale i filtruma gornje usne pogoniona, najisturenije točke brade. Ta se linija uspoređuje s dentalnom medijalnom linijom koja prolazi kroz interdentalnu papilu dvaju središnjih sjekutića. U horizontalnoj ravnini uspoređuje se paralelnost incizalne, okluzalne te gingivalne ravnine s interpupilarnom linijom. Ako su paralelne, imamo povoljnu estetsku situaciju (85).

U određivanju linije osmijeha najvažniji čimbenik je oblik gornje usne i njen odnos prema dentaalveolarnim strukturama. Poziciju usne određujemo u pasivnom stanju kad su mišići opušteni, zatim pri govoru, blagom osmijehu i punom osmijehu. Kod mlađe populacije obično su zubi izraženiji i vidljiviji nego kod starije (86).

Pacijenti s niskom linijom osmijeha, gdje je vidljiva samo incizalna polovica gornjih sjekutića, imaju povoljan estetski ishod terapije jer gornja usna anulira suboptimalne ishode implantoprotetske terapije.

Visoka linija osmijeha najveći je izazov za rehabilitaciju izgubljenih zuba i potpornih koštanih i mekih tkiva, jer su u potpunosti vidljivi gornji zubi s potpornim mekotkivnim strukturama, što zahtijeva temeljito planiranje, kirurški protokol, modelaciju izlaznog profila te izradu konačnog protetskog nadomjeska. Svaku pogrešku i komplikaciju kasnije će biti gotovo

nemoguće ispraviti, te se stoga rehabilitacija pacijenta s visokom linijom osmijeha u kombinaciji s tankim fenotipom gingive smatra najvećim izazovom implantoprotetske terapije (87, 88).

3.2. Intraoralni pregled

Detaljan intraoralni pregled mora se izvršiti kako bi se procijenili oralna higijena, parodontološki status pacijenta, okluzija i parafunkcijske navike.

3.2.1. Oralna higijena

Pravilna oralna higijena najbolja je zaštita i preventiva od većih dentalnih problema i komplikacija u budućnosti, naročito kada se planira implantoprotetska terapija. Nužno je upoznati pacijenta o važnosti održavanja temeljite i redovite oralne higijene, motivirati i instruirati u tome te tražiti savršenstvo. Samo kod pacijenata s prolaznom ocjenom može krenuti planiranje implantoprotetske terapije.

3.2.2. Parodontološki status i inicijalna parodontološka terapija

Za postavljanje ispravne dijagnoze i provođenje terapije kliničarima je potrebna klasifikacija parodontnih i periimplantatnih bolesti i stanja.

Klasifikacija bolesti i stanja vezana uz parodont:

1. Parodontno zdravlje, bolesti gingive i stanja (parodontno zdravlje i gingivno zdravlje; gingivitis induciran dentalnim biofilmom te gingivne bolesti neinducirane dentalnim biofilmom)
2. Parodontitis (nekrotizirajuće parodontne bolesti; parodontitis te parodontitis uzrokovan sistemskom bolesti)
3. Ostala stanja koja zahvaćaju parodont (sistemne bolesti i stanja koja zahvaćaju parodontna potporna tkiva; parodontni apscesi i endo-parodontne lezije; mukogingivne deformacije i stanja; traumatske okluzijske sile; faktori koji se odnose na zube i protetske radove).

Klasifikacija bolesti i stanja vezana uz implantat:

1. Periimplantatno zdravlje (odsustvo kliničkih znakova upale, odsustvo krvarenja i/ili supuracije pri sondiranju; nema povećanja dubine sondiranja u odnosu na početno stanje; odsustvo daljnjeg gubitka kosti ($\geq 2\text{mm}$) nakon inicijalnog remodeliranja)
2. Periimplantatni mukozitis (prisutni su klinički znakovi upale, prisutno je krvarenje i/ili supuracija pri sondiranju; sa ili bez povećanja dubine sondiranja u odnosu na početno stanje; odsustvo daljnjeg gubitka kosti ($\geq 2\text{mm}$) nakon inicijalnog remodeliranja)
3. Periimplantitis (prisutni su klinički znakovi upale te krvarenja i/ili supuracije pri sondiranju, prisutno je povećanje dubine sondiranja u odnosu na mjerenja uzeta kod postavljanja suprastrukture; prisutnost daljnjeg gubitka kosti ($\geq 2\text{mm}$) nakon inicijalnog remodeliranja, a ako nedostaju inicijalne rendgenske snimke i vrijednosti dubine sondiranja, prisutno je krvarenje i/ili supuracija pri sondiranju, dubina sondiranja $\geq 6\text{mm}$, te je prisutan radiološki gubitak kosti $\geq 3\text{mm}$ apikalno od najkronarnijeg dijela implantata)
4. Periimplantatni manjak mekog i tvrdog tkiva (zbog ekstrakcijske traume, endodontskih infekcija, fraktura korijena, tanke bukalne stijenke alveolarnog nastavka, loše pozicije zuba, ozljede i pneumatizacije maksilarnih sinusa te zbog faktora povezanih s lijekovima i sistemskim bolestima) (89).

Prije početka implantološke terapije usna šupljina mora biti u optimalnom stanju za provođenje same terapije. U sistemsnoj predfazi liječenja (tzv. faza 0) potrebno je izvaditi sve zube koji se ne mogu očuvati, karijesne lezije sanirati trajnim ili privremenim ispunima, ednodontski izliječiti zube s dobrom prognozom, napraviti revizije liječenja, a parodont mora biti stabilan i bez aktivne bolesti. Prisutne akutne i kronične odontogene upale ili ciste nužno je kirurški sanirati i zube uzročnike izvaditi. Ako je riječ o većem koštanom defektu nakon ekstrakcije zuba i eliminacije upale, preporučuje se razdoblje od barem četiri tjedna prije augmentacije jer će se u tom razdoblju upala smiriti, a rana zacijeliti (90).

Pacijente u aktivnoj i stagnerajućoj fazi parodontitisa, koji su prethodno nesanirani, potrebno je podvrgnuti parodontološkoj terapiji. Cilj parodontološke terapije jest kontrola infekcije i zaustavljanje napredovanja bolesti. Parodontna terapija sastoji se od nekoliko faza koje uključuju inicijalnu terapiju, kirurško liječenje i potpunu parodontnu terapiju s ciljem eliminacije bakterijskog biofilma i održavanja zdravlja potpunog aparata zuba (91).

Nakon postavljanja dijagnoze slijedi prva faza parodontne terapije (tzv. faza 1) koja se naziva nekirurška, antimikrobna, kauzalna, konzervativna i zatvorena terapija.

Ona obuhvaća supragingivno uklanjanje biofilma i tvrdih naslaga, te struganje i poliranje korjenova čime se uklanjaju patogeni mikroorganizmi s površine zuba, nastalih džepova i okolnog inficiranog tkiva s ciljem postizanja glatke, čiste i kompatibilne površine korijena. Za provođenje terapije koriste se posebno dizajnirani ručni instrumenti koji se mogu kombinirati sa zvučnim ili ultrazvučnim instrumentima. Struganje i poliranje korijena izvodi se na dijelovima gdje je pronađen plak, kamenac i inficirani cement. Struganje korijenskih ploha je proces mehaničkog uklanjanja plaka i kamenca s površine zuba, a poliranje je uklanjanje rezidualnog kamenca. Mehanička terapija može se izvesti u nekoliko posjeta po kvadrantu ili u jednoj ili dvije duže posjete kao *full-mouth* terapija. Inicijalna faza uključuje i motiviranje pacijenta za provođenje optimalne kontrole plaka kod kuće uputama o pravilnoj i dobroj oralnoj higijeni (91, 92).

Nužno je objasniti pacijentu da je sklonost parodontitisu jedan od najvećih čimbenika rizika za nastanak periimplantitisa. Pacijenti koji su izgubili zube kao rezultat bolesti povezanih s plakom zbog loše oralne higijene imaju veću mogućnost za razvoj parodontnih i periimplantatnih bolesti (90).

Nakon inicijalne faze terapije, po razoblju od 6 do 8 tjedana cijeljenja, provodi se reevaluacija stanja i uspjeha provedene inicijalne terapije. Ovisno o nalazu, odlučuje se o daljnjem tijeku terapije. Ukoliko ciljevi terapije nisu postignuti, potrebna je daljnja faza liječenja (tzv. faza 2), kirurška (korektivna) faza terapije. Odabir kirurškog zahvata temelji se na detaljnoj analizi kliničkih i radioloških podataka.

U potpunu parodontološku terapiju (tzv. faza 3) uključuju se pacijenti kod kojih je parodontna infekcija stavljena pod kontrolu. Cilj je prevencija ponovne aktivacije bolesti te je ključan čimbenik dugotrajne uspješnosti parodontne terapije i kontrole bolesti. Obuhvaća preventivnu supragingivnu instrumentaciju i po potrebi ponavljanje subgingivnog liječenja (91, 92, 93).

Uz adekvatno provedenu terapiju u nekim slučajevima potrebno je ordinirati antibiotike. Oni se primjenjuju tek po završetku nekirurške terapije, što znači da je potrebno prvo mehanički "razbiti" bakterijski biofilm kako bi se omogućilo djelovanje antibiotika. Kod visokorizičnih skupina, poput oboljelih od agresivnog oblika parodontne bolesti ili parodontitisa vezanih uz sistemno stanje, antibiotici se ordiniraju kao dodatak inicijalnoj mehaničkoj terapiji (94).

Protokol za ugradnju implantata kod parodontološki kompromitiranih pacijenata uključuje inicijalnu terapiju, parodontnu plastičnu kirurgiju, regenerativnu kirurgiju, te ortodontsku terapiju u kombinaciji s parodontnom terapijom. Ciljevi parodontne terapije su: da broj pozitivnih mjesta krvarenja na sondiranje bude manji od 10, da nema mjesta s dubinom

sondiranja većim od 5 mm te da nema izloženosti furkacija klase II i III. Ako postoje zubi s furkacijom klase III, oni su za vađenje (95).

Prije ugradnje implantata u području gornjih inciziva potrebno je učiniti frenulektomiju kako nisko položen frenulum ne bi uzrokovao pomicanje sluznice i samim time upalu.

Dobra oralna higijena i debeli fenotip ključni su za predvidljive kirurške rezultate. Gingivni fenotip koji označava debljinu, strukturu i izgled gingive uvelike diktira uspjeh implantoprotetske terapije. On ovisi o genetskim čimbenicima, bukolingvalnom položaju zuba ili implantata te morfologiji kosti.

Tanki fenotip koji karakterizira izražen girlandiformni luk, dehiscencija i fenestracija kosti, uzak pojas pričvrstne gingive, recesije te kratki interdentalni kontakti povezani su s lošijim uspjehom terapije. Tanki fenotip najveći je anatomski i estetski rizik u terapiji, posebno u kombinaciji s visokom linijom osmijeha. Dugoročna predvidljivost ishoda terapije zahtijeva izrazitu pozornost u planiranju pozicije implantata i volumena potporne kosti, rekonstrukcije izlaznog profila i tehničkih značajki protetskog nadomjestka. Zbog opasnosti od pojave tkivne diskoloracije i nastanka recesije, pozicija implantata trebala bi biti više palatinalno da se ublaži prosijavanje matala te treba biti postavljen dublje u apikokoronarnom smjeru za lakše oblikovanje izlaznog profila.

Nasuprot tome, debeli (fibrozni) fenotip kojeg karakterizira manja valovitost gingivnog luka, kraće papile, debelo, čvrsto i fibrozno tkivo te drugi interdentalni kontakti, mogu nam ukazati da će kod takvih pacijenata implantoprotetska terapija biti uspješnija. Debeli fenotip gingive najpogodniji je i s kirurškog i s protetskog stajališta jer se vrlo lako može ublažiti sivkasto prosijavanje implantata ili nadogradnje kroz sluznicu (87, 96).

U slučaju nepostojeće pričvrstne keratinizirane sluznice prije same implantacije ili na već ugrađenim implantatima, može se primijeniti tehnika slobodnog gingivnog transplantata (SGT). SGT je tehnika uzimanja mekih tkiva s područja nepca u svrhu nadoknade pomične, nekeratinizirane mukoze keratiniziranom gingivom. Transplantat se uzima s područja pretkutnjaka i kutnjaka pazeći da ne dođe do oštećenja nepčane arterije, različitim instrumentima ovisno o debljini transplantata koju želimo dobiti mukotomom, skalpelom i noževima za gingivektomiju (97).

3.2.3. Okluzija i parafunkcijske navike

Okluzija čini središnju ulogu u kliničkoj stomatologiji i ključna je za normalnu fiziološku funkciju.

U tijeku planiranja implantoprotetske terapije preporučuje se uzeti otisak gornje i donje čeljusti za izradu studijskih modela kako bi se u artikulatoru mogli simulirati međučeljusni odnosi. Tako će se pronaći optimalan broj implantata za budući rad. Loše isplaniran rad s nepovoljnim brojem implantata dovest će do malokluzije i ubranog gubitka kosti oko implantata. Dentalnim implantatima „nedostaje“ parodontni ligament, pa se sve opterećenje vrši direktno na okolnu kost. Kada je podvrgnut pretjeranim okluzalnim silama, implantat može reagirati izraženom pokretljivošću (98).

Od parafunkcijskih navika najčešće se u implantoprotetskoj terapiji susrećemo s bruksizmom. Bruksizam kao nesvjesno škripanje i stiskanje zubima nije sam po sebi kontraindikacija za implantološku terapiju jer ne predstavlja rizik za uspješnost i preživljavanje implantata, već za mehaničke i tehničke komplikacije vezane za suprastrukture i njihove komponente (99). U tom slučaju nužno je nakon završetka terapije izraditi zaštitnu udlagu.

Ukoliko pregledom dijagnosticiramo temporomandibularne poremećaje, nužno je u planu implantoprotetske terapije povećati broj implantata kako bismo smanjili stres na okolnu kost te ugraditi implantate većeg promjera zbog povećanih sila kod bruksista (98).

3.3. Radiološka analiza kosti

Nakon što smo kliničkim pregledom napravili inspekciju sluznice, palpirali alveolarni greben te procijenili međučeljusne odnose, radiološki moramo ustanoviti volumen i kvalitetu kosti, visinu i širinu alveolarnog grebena, registrirati anatomske strukture, odrediti najpovoljnije mjesto implantacije te odrediti duljinu i promjer dentalnog implantata.

Gubitkom zuba započinje proces pregradnje alveolarnog grebena. Već unutar nekoliko tjedana značajna količina alveolarne kosti resorbira se te se smanjuje širina i visina alveolarnog grebena. Resorpcija kosti rapidan je i kontinuiran proces koji zahvaća minimalno 1 mm visine alveolarnog grebena godišnje. Tek nakon deset godina od vađenja zuba dolazi do usporavanja i smanjenja resorpcije na 0.05 mm godišnje u gornjoj čeljusti i 0.2 mm godišnje u donjoj čeljusti (100).

Mnogi doktori dentalne medicine koriste dvodimenzionalne panoramske rendgenske snimke kao pomoć pri ugradnji implantata. Iako ona uspijeva dati dovoljno informacija za većinu zahvata u usnoj šupljini, za ugradnju dentalnih implantata nužno je imati trodimenzionalnu snimku računalne tomografije koničnog snopa rendgenskih zraka (engl. *cone beam computed tomography* – CBCT) (101). Ona daje kliničaru uvid u sve interne anatomske strukture koje se ne mogu prikazati ni na koji drugi način: trodimenzionalni prikaz zuba i pozicija susjednih korijena, lokacija i smjer vitalnih struktura poput živaca i krvnih žila u nazopalatinalnom ili mandibularnom kanalu, dno maksilarnog sinusa i nosa te inklinacija alveolarnog grebena u sagitalnoj ravnini. Moguće je zaključiti je li trenutni volumen kosti dostatan za implantaciju ili je potrebna nadogradnja kosti, hoće li se ona obaviti istovremeno s implantacijom ili će se prvo obaviti augmentacija, a naknadno implantacija (102).

Cilj koštane augmentacije je omogućiti organizmu osnovu oko koje će se oblikovati nova koštana masa. Odluku o augmentaciji alveolarnog grebena prije postave implantata donijet ćemo u slučaju anatomske defekta grebena kod kojih postoji neodgovarajući volumen kosti za istodobnu postavu implantata. Indicirane su ove tehnike augmentacije: vođena regeneracija kosti (engl. *guided bone regeneration* – GBR), horizontalna i vertikalna blok augmentacija, prezervacija alveole, distrakcijska osteogeneza te LeFort I osteotomija (103).

Postava implantata zajedno s tehnikom augmentacije moguća je ako rezidualna količina kosti zadovoljava preduvjet primarne stabilnosti i osigurava dostatnu visinu kosti oko implantata barem u tri dimenzije. Defekt dehiscencija i fenestracija s vestibularne strane su najčešći slučajevi. Metode augmentacije koje se provode u takvim slučajevima su GBR, *Ridge-split* tehnika te imedijatna implantacija u postekstrakcijsku alveolu (104, 105).

Napredna računalna tehnologija nudi mogućnost virtualne implantacije s bazom podataka različitih implantoloških sustava. Na taj način možemo virtualno postaviti implantat u optimalan trodimenzionalan položaj u kosti te izabrati odgovarajuću nadogradnju (106).

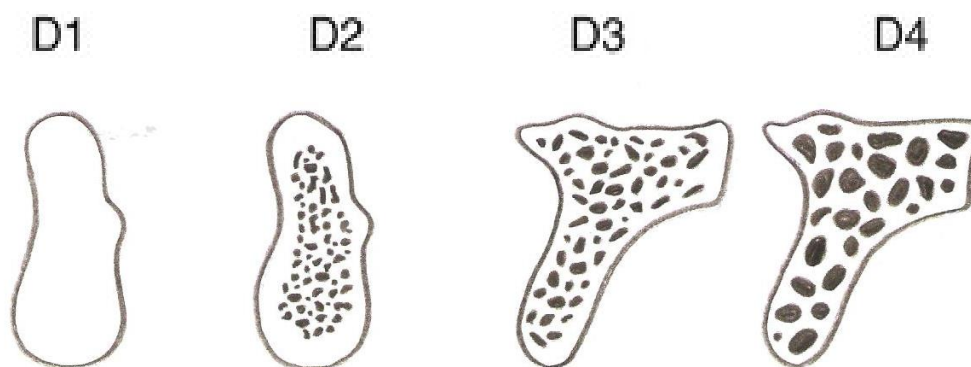
Digitalni plan terapije možemo koristiti u izradi kirurške šablone računalno potpomognutim oblikovanjem – računalno potpomognutom izradom (engl. *computer aided design* – *computer aided manufacture* – CAD-CAM) uz pomoć koje ćemo vrlo precizno postaviti implantat u željeni položaj (107). Tako možemo idealno pozicionirati implantat u sve tri dimenzije.

Minimalan obujam kosti za implantate, odnosno kvantiteta kosti u bukolingvalnoj dimenziji (horizontalna os), mora biti najmanje 2 mm deblja od promjera samog implantata, u apikokoronarnoj dimenziji (vertikalna os) minimalno 2 mm prema nervus alveolarisu, a prema

sinusu nije potrebno, te u meziodistalnoj liniji (transverzalna os) između dva implantata 3 mm, a između zuba i implantata 2 mm. U meziodistalnoj dimenziji preporučuje se udaljenost 1 – 1.5 mm od korijena susjednog zuba, u orofacijalnoj dimenziji preporuka je da vrat implantata bude u sigurnoj zoni oko 1.5 do 2 mm palatinalno od izlaznih profila susjednih zuba, prateći konturu alveolarnog grebena uz nužno očuvanje određene količine palatinalne kosti te u apikokoronarnoj dimenziji 2 mm apikalno od gingivnog zuba budućeg protetskog nadomjestka ili 1 mm apikalno od caklinsko-cementnog spojišta (87).

Jedan od glavnih uvjeta za uspješnu implantološku terapiju jest postizanje visokog stupnja primarne stabilnosti. Biomehanička svojstva koštanog tkiva ovise o odnosu kortikalne i spongiozne kosti. Postotak primarne stabilnosti je značajno veći u kortikalnoj kosti (10 – 20 puta) u odnosu na spongioznu kost (108).

Misch je 1988. definirao četiri kategorije gustoće kosti s obzirom na omjer kortikalnog i spongioznog koštanog tkiva. D1 označava gustu kortikalnu kost, D2 debelu kortikalnu sa spongioznim dijelom u manjini, D3 tanku kortikalnu kost sa spongioznim većim dijelom, a D4 označava spongioznu kost (Slika 1.) (109).



Slika 1. Kategorija gustoće kosti po Mischeu.

S obzirom na njegovu klasifikaciju, čeljusna kost podijeljena je u četiri regije, a postotkom izražena uobičajena anatomsko lokacija određenog tipa kosti prikazana je u tablici (Tablica 3.) (110). Implantat smješten u kosti tipa D4, u stražnjoj regiji gornje čeljusti, ima veću vjerojatnost

za neuspjeh u usporedbi s ostalim vrstama kosti. Nasuprot tome, istraživanja pokazuju da je u prednjem dijelu mandibule stopa preživljavanja veća, što je povezano s kosti tipa D1 i D2 (110). Ta regija ima značajno veći postotak primarne stabilnosti u odnosu na stražnju regiju gornje čeljusti (108).

Tablica 3. Uobičajena anatomska lokacija određenog tipa kosti (u postotcima).

KOST	PREDNJA REGIJA MAKSILE	STRAŽNJA REGIJA MAKSILE	PREDNJA REGIJA MANDIBULE	STRAŽNJA REGIJA MANDIBULE
D1	0	0	6	3
D2	25	10	66	50
D3	65	50	25	46
D4	10	40	3	1

4. RASPRAVA

Implantoprotetska terapija danas se ubraja u standardne postupke suvremene dentalne medicine. Postupak ugradnje dentalnog implantata jedina je opcija nadoknade zuba koja ne narušava postojeće susjedne zube, već omogućuje pacijentu osjećaj postojanja prirodnog zuba.

Međutim, postoje neka ograničenja koja nas, kao terapeute, mogu spriječiti u postavljanju implantata, a ona se odnose na sistemna stanja pacijenta, kronične, autoimune bolesti te stanja uzrokovana lijekovima.

Clementini i suradnici proveli su meta-analizu kako bi utvrdili utjecaj sistemnih faktora rizika kod pacijenata s ugrađenim implantatima (sistemne bolesti, genetske osobine, kronična konzumacija droga ili alkohola te pušenje) na gubitak periimplantatne kosti najmanje jednu godinu nakon ugradnje implantata i protetskog opterećenja. Meta-analiza 13 studija (478 pušača i 1207 nepušača) otkrila je da pušenje povećava godišnju stopu gubitka kosti za 0.164 mm godišnje. Dakle, izloženost pušenju utjecala je na gubitak kosti oko implantata. S druge strane, razina dokaza za uspješnost terapije implantatima kod pacijenata sa sistemnim stanjima pokazala se vrlo oskudna. Buduće studije trebale bi biti poboljšane kako bi dale više dokaza koji bi bili primjenjivi u kliničkoj praksi (111).

U preglednim radovima o dijabetesu i implantologiji stope gubitka implantata kreću se između nule i 14.7 % (112). Neki autori čak navode da je kod 31 % pacijenata s dijabetesom došlo do gubitka implantata tijekom razdoblja promatranja (113). Dostupni podatci su vrlo heterogeni, a problem mnogih preglednih radova općenito je da zbog ograničenih informacija postoji premalo parametara o mogućoj vezi između dijabetesa i gubitka implantata koji se mogu statistički obraditi (23).

Rizični faktori i indikatori za razvoj periimplantatnog mukozitisa su pušenje, sistemske bolesti, zračenja, te loša oralna higijena, izostanak redovitih *recall-a*, materijali i površine, dizajn suprastrukture, keratinizirana mukoza te višak cementa. Rizični faktori i indikatori za razvoj periimplantitisa su parodontitis, pušenje, dijabetes melitus, neadekvatna kontrola plaka, izostanak *recall-a*, te keratinizirana gingiva, višak cementa, genetika, sistemska stanja, jatrogeni faktori, okluzalno opterećenje i titanske čestice (114).

Mnoga dugoročna istraživanja pokazala su da pacijenti s neliječenim parodontitisom ili pušači imaju znatno povećan rizik od razvoja periimplantitisa. U sistematiziranom preglednom radu utvrđena je jasna veza između pušenja i upale periimplantatnih tkiva. Koliko odsutnost keratinizirane sluznice utječe na rizik od pojave periimplantatnih bolesti nije razjašnjena.

Postoje istraživanja koja negiraju vezu između parodontitisa i periimplantitisa, kao i istraživanja koja potvrđuju statistički značajnu povezanost tih dviju bolesti. Preporučuje se stoga pacijente s parodontitisom upozoriti na mogući povećani rizik od periimplantatnih bolesti (115).

Kako bismo se svakom pacijentu individualno posvetili u terapiji određenih stanja, budućnost vrlo vjerojatno leži u razvoju teranostike i proteomike.

Termin teranostika (engl. *theranostics*) nastao je od riječi terapija (engl. *therapeutics*) i dijagnostika (eng. *diagnostics*), a odnosi se na napredni izvršno-dijagnostički sustav korišten u medicini te predstavlja korak bliže individualiziranoj terapiji, prvenstveno onkoloških bolesnika (116). Teranostika predstavlja potpuno novi terapijski pristup koji omogućuje istovremenu provedbu dijagnostike i terapije te nadzor u djelotvornosti i tijeku liječenja. Zbog velike heterogenosti tumorskih novotvorina određena vrsta terapije odgovara samo određenoj skupini pacijenata. Također, pojedini kemoterapeutici pokazuju toksičan učinak na nepromijenjene, zdrave stanice organizma. Napredak u tehnološkom razvoju nanomaterijala omogućuje korištenje nanočestica kao preciznih nosača za lijek te praćenja njihovog nakupljanja preko neinvazivnih slikovnih metoda kao što su magnetska rezonanca, računalna tomografija ili ultrazvuk. Sposobnost vizualizacije nakupljanja lijeka u ciljnim tkivima te odgovora domaćina na lijek omogućuje povratne informacije po kojima se terapija određuje prema individualnim potrebama svakog pojedinog pacijenta (91).

Proteomika je znanost koja se bavi proučavanjem proteina, njihovom strukturom i funkcijom u stanicama, tkivima i tkivnim tekućinama. Proteini su glavne komponentne fiziološke funkcije stanica. Identifikacija jedinstvenih uzoraka ekspresije proteina (biomarkera) povezanih s određenom bolesti omogućuje ranu detekciju, prevenciju ili primjenu individualnog terapijskog plana. Proteini koji su promijenjeni u svojoj ekspresiji, lokaciji ili posttranslacijskoj modifikaciji predstavljaju ciljna mjesta za preciznu primjenu lijekova i bolju kontrolu bolesti. Analiza proteoma (cjelokupnog proteinskog sastava iz jedinice promatranja) iz tkivnih tekućina predstavlja važan obećavajući pristup otkriću biomarkera specifičnih za određenu bolest (117). Dosadašnja istraživanja u stomatologiji vezana su uglavnom za analizu sline i sulkusne tekućine. U slini su pronađeni biomarkeri za oralni karcinom, Sjörgeinov sindrom te karcinom dojke. Osnovni cilj proteomskih istraživanja u parodontologiji jest izdvajanje liste proteina koji bi mogli biti specifični za nastanak, aktivnost ili terapiju određenih vrsta parodontitisa. Spoznaja cjelokupne ekspresije staničnih proteina predstavlja dobar početak potpunog

razumijevanja događaja u parodontu, a pridonosi i razvoju novih načina dijagnosticiranja i liječenja ove bolesti (117, 118, 119).

Kako bi se smanjila učestalost infekcija oko implantata, važna je redovita higijena i profesionalno čišćenje u preporučenim intervalima koji se prilagođavaju profilu rizika pacijenta. Ako dođe do infekcije u ranoj fazi mukozitisa, a poslije i periimplantitisa, potrebno je liječenje. U takvim slučajevima preporučuje se skratiti intervale praćenja i optimizirati svakodnevnu higijenu.

Periimplantitis, zbog svih sistemnih i lokalnih čimbenika obrađenih u ovom radu, sve više baca sjenu na dentalnu implantologiju. Uspješnost liječenja je iznimno velika, ali još uvijek postoji potreba za istraživanjima na velikom broju bolesnika s ugrađenim implantatima kako bi se promatrali lokalni i sistemni čimbenici koji dovode do neuspjeha ovog načina liječenja.

S obzirom da velik broj pacijenata živi ubrzanim načinom života te boluje od niza kroničnih bolesti, za uspješnost implantoprotetske terapije iznimno je važno ispravno odabrati onog pacijenta kojem ćemo, kao terapeuti, pružiti ono što mu je na početku terapije i obećano.

5. ZAKLJUČAK

Kada razmatramo pacijente kod kojih se bezubost mogla riješiti dentalnim implantatima, planovi liječenja moraju se odmjeriti s rizicima, koristi te ishodima koji su istaknuti u istraživanjima. U posljednjih dvadesetak godina proširila se indikacija za ugradnju dentalnih implantata kod mnogih kliničkih slučajeva i to sve razvojem augmentativnih tehnika kosti i mekih tkiva, te razvojem trodimenzionalne rendgenske dijagnostike.

Sistemno zdravlje svakog pacijenta treba biti dovoljno dobro da podnese kirurški dio, jednako kao i protetski. Povećan oprez mora postojati kod pacijenata sa sistemnim oboljenjima tipa dijabetes melitus, bolestima bubrega i metabolizma kalcija, osteoporozom, autoimunim bolestima, kod pacijenata sa stanjima uzrokovanih lijekovima, pacijenata na radioterapiji i/ili kemoterapiji, ovisnika o alkoholu i cigaretama.

Pacijenti moraju biti u potpunosti informirani o svim mogućnostima liječenja, uključujući i alternativne metode liječenja s prednostima i nedostacima svakog pristupa. Pacijent bi morao biti motiviran, imati realna očekivanja, te biti u mogućnosti brinuti se o restoraciji kako bi konačnim rezultatom implantoprotetske terapije bili zadovoljni i terapeut i pacijent.

6. LITERATURA

1. Rees J. Medicolegal Implications of Dental Implant Therapy. *Prim Dent J.* 2013;2(2):34-8.
2. Les Kalman. Planiranje implantoprotetske terapije. *Dental Tribune Croatian Edition.* 2016. godina IX br. 2.
3. Fransson C, Lekholm U, Jemt T, Berglundh T. Prevalence of subjects with progressive bone loss at implants. *Clin Oral Impl Res.* 2005;16(4):440-6.
4. Sennerby L, Becker W. Implant Success Versus Implant Survival. *Clin Implant Dent Res.* 2000;2(3):119.
5. Abouleish AE, Leib ML, Cohen NH. ASA provides examples to teach ASA physical status class. *ASA Monitor.* 2015;79(6):38-49.
6. Hurwitz EE, Simon M, Vinta SR, et al. Adding examples to the ASA-Physical Status classification improves correct assignments patients. *Anesthesiology.* 2017;126(4):614-22.
7. Mayhew D, Mendonca V, Murthy BVS. A review of ASA physical status-historical perspectives and modern developments. *Anesthesia.* 2019;74(3):373-9.
8. Bryant SR, Zarb GA. Osseointegration of oral implants in older and younger adults. *Int J Oral Maxillofac Implants.* 1998;13(4):492-9.
9. Bryant SR. The effects of age, jaw site, and bone condition on oral implant outcomes. *Int J Prosthodont.* 1998;11(5):470-90.
10. Rowe JW, Kahn RL. Successful Aging. *Gerontologist.* 1997;37(4):433-40.
11. Kowar J et al. Fixed Implant-Supported Prosthesis in Elderly Patients: A 5-year Retrospective Comparison Between Partially and Completely Edentulous Patients Aged 80 Years or Older at Implant Surgery. *Clin Implant Dent Relat Res.* 2013;15(1):37-46.
12. Bostrom L, Linder LE, Bergstrom J. Influence of smoking on the outcome of periodontal surgery. A 5-year follow-up. *J Clin Periodontol.* 1998;25(3):194-201.
13. Hanioka T, Tanaka M, Ojima M, Takaya K, Matsumori Y, Shizukuishi S. Oxygen sufficiency in the gingiva of smokers and non-smokers with periodontal disease. *J Periodontol.* 2000;71(12):1846-51.

14. Johnson GK, Guthmiller JM. The impact of cigarette smoking on periodontal disease and treatment. *Periodontol 2000*. 2007;44(10):178–94.
15. Kumar V, Faizuddin M. Effect of smoking on gingival microvasculature: A histological study. *J Indian Soc Periodontol*. 2011;15(4):344–8.
16. Morozumi T, Kubota T, Sato T, Okuda K, Yoshie H. Smoking cessation increases gingival blood flow and gingival crevicular fluid. *J Clin Periodontol*. 2004;31(4):267–72.
17. Kan JY, Rungcharassaeng K, Lozada JL, Goodacre CJ. Effects of smoking on Implant Success in grafted maxillary sinuses. *J Prosthet Dent*. 1999;82(3):307-11.
18. Lindquist LW, Carlsson GE, Jemt T. Association between marginal bone loss around osseointegrated mandibular implants and smoking habits. A 10-year follow-up study. *J Dent Res*. 1997;76(10):1667-74.
19. Bain CA. Smoking and implant failure- Benefits of a smoking cessation protocol. *Int J Oral Maxillofac Implants*. 1996;11(6):756-9.
20. Lambert PM, Morris HF, Ochi S. The influence of smoking on 3-year clinical success of osseointegrated dental implants. *Ann Periodontol*. 2000;5(1):79-89.
21. Morris HF, Ochi S, Winkler S. Implant survival in patients with type 2 diabetes: placement to 36 months. *Ann Periodontol*. 2000;5(1):157-65.
22. Olson JW, Shernoff AF, Tarlow JL, Corwell JA, Scheetz JP, Bingham BF. Dental endosseous implant assessments in a type 2 diabetic population: a prospective study. *Int J Oral Maxillofac Implants*. 2000; 15(6):811-8.
23. Chrcanovic BR, Albrektsson T, Wennerberg A. Diabetes and oral implant failure: a systematic review. *J Dent Res*. 2014;93(9):859-67.
24. Oates TW, Dowell S, Robinson M, McMahan CA. Glycemic control and implant stabilization in type 2 diabetes mellitus. *J Dent Res*. 2009;88(4):367-71.
25. Oates TW, Jr Galloway P, Alexander P, Vargas Green A, Huynh-Ba G, Feine J, et al. The effects of elevated hemoglobin A(1c) in patients with type 2 diabetes mellitus on dental implants: survival and stability at one year. *J Am Dent Assoc*. 2014;145(12):1218-26.

26. Moher D, Liberati A, Tetzlaff J, Altman DG. Preferred reporting items for systematic reviews and meta-analyses: The PRISMA statement. *PLoS Med.* 2009;6(7):e1000097.
27. Turkyilmaz I. One-year clinical outcome of dental implants places in patients with type 2 diabetes mellitus: a case series. *Implant Dent.* 2010;19(4):323-9.
28. Khandelwal N, Oates TW, Vargas A, et al. Conventional and chemically modified SLA implants in patients with poorly controlled type 2 diabetes mellitus-a randomized controlled trial. *Clin Oral Implants Res.* 2011;24(1):13-9.
29. Erdogan O, Ucar Y, Tatli U, Sert M, Benlidayi ME, Evlice B. A clinical prospective study on alveolar bone augmentation and dental implant success in patients with type 2 diabetes. *Clin Oral Implants Res.* 2014;26(11):1267-75.
30. Tawil G, Younan R, Azar P, Sleilati G. Conventional and advanced implant treatment in type II diabetic patient: surgical protocol and long-term clinical results. *Int J Oral Maxillofac Implants.* 2008;23(4):744-52.
31. Madrid C, Sanz M. What impact do systemically administered bisphosphonates have on oral implant therapy? A systematic review. *Clin Oral Implants Research.* 2009;20(4):87-95.
32. Ruggiero SL, Mehrotra B, Rosenberg TJ. Osteonecrosis of the jaws associated with the use of bisphosphonates: A review of 63 cases. *J Oral Maxillofac Surg.* 2004;62(5):527-34.
33. Granić M. Medikamentoza osteonekroza čeljusti – brošura, Zagreb, 2017.
34. Landesberg R, Woo V, Cremers S, et al. Potential pathophysiological mechanisms in osteonecrosis of the jaw. *Ann NY Acad Sci.* 2011;1218:62-79.
35. Ruggiero SL, Dodson TB, Fantasia J, Goodday R, Aghaloo T, Mehrotra B, O'Ryan F. American Association of Oral and Maxillofacial Surgeons position paper on medication-related osteonecrosis of the jaw-2014 update. *J Oral Maxillofac Surg.* 2014;72(10):1938-56.
36. Giro G, Chambrone L, Shibli JA. Impact of osteoporosis in dental implants: A systematic review. *World J Orthop.* 2015;6(2):311-5.

37. Cho P, Schneider GB, Krizan K, Keller JC. Examination of the bone-implant interface in experimentally induced osteoporotic bone. *Implant Dent.* 2004;13(1):79-87.
38. Brajdić D. Dentalni implantati u pacijenata na terapiji bisfosfonatima. Predavanje na poslijediplomskom specijalističkom studiju Dentalna implantologija. Sveučilište u Zagrebu, lipanj 2018.
39. Ballantyne E. Bisphosphonates: Possible Modes of Action and Implications for Dental Implant Treatment. A Review of the Literature. *J Gen Pract.* 2016;3(1):192.
40. Shah N, Nayee S, Pazianas M, Sproat C. Beyond ONJ – A review of the potential uses of bisphosphonates in dentistry. *Brit Dent J.* 2017;222(9):727-30.
41. Gelazius R, Poskevicius L, Sakavicius D, Juodzbaly G. Dental Implant Placement in Patients on Bisphosphonates Therapy: a Systematic Review. *J Oral Maxillofac Res.* 2018;9(3):e2.
42. Pralica N. Povezanost lijekova s rizikom nastanka osteonekroze čeljusti. Diplomski rad. 2018.
43. Fatori Popović S. Oralno kirurški zahvati kod pacijenata pod antikoagulantnom terapijom. *Dental Tribune International Croatia Edition*, lipanj 2016.
44. Chahine J, Khoudary MN, Nasr S. Anticoagulation Use prior to Common Dental Procedures: A Systematic Review. *Cardiol Res Pract.* 2019:9308631.
45. Plančak D. Terapija oralnim antikoagulansima. Predavanje na poslijediplomskom specijalističkom studiju Dentalna implantologija. Sveučilište u Zagrebu, rujan 2018.
46. Wysokinski WE, McBane RD, Daniels PR, et al. Periprocedural anticoagulation management of patients with nonvalvular atrial fibrillation. *Mayo Clinic Proceedings.* 2008;83(6):639-45.
47. Raunso J, Selmer C, Olesen JB et al. Increased short-term risk of thromboembolism or death after interruption of warfarin treatment in patients with atrial fibrillation. *European Heart Journal.* 2012;33(15):1886-92.
48. Akopov SE, Suzuki S, Fredieu A, Kidwell CS, Saver JL, Cohen SN. Withdrawal of warfarin prior to a surgical procedure: time to follow the guidelines? *Cerebrovascular Diseases.* 2005;19(5):337-42.

49. Gracia DA, Regan S, Henault LE, et al. Risk of thromboembolism with short-term interruption of warfarin therapy. *Archives of Internal Medicine*. 2008;168(1):63-9.
50. Zeevi I, Allon DM, Rosenfeld E, et al. Four-year cross-sectional study of bleeding risk in dental patients on direct oral anticoagulants. *Quintessence International*. 2017;48(6):503-9.
51. Healey JS, Eikelboom J, Donketis J, et al. Periprocedural bleeding and thromboembolic events with dabigatran compared with warfarin. *Circulation*. 2012;126(3):343-8.
52. Carter g, Goss A. Tranexamic acid mouthwash-A prospective randomized study of a 2-day regimen vs 5-day regimen to prevent postoperative bleeding in anticoagulated patients requiring dental extractions. *Int J Oral Maxillofac*. 2003;32(5):504-7.
53. Bajkin B, Selakovic S, Mirkovic S, Sarcev I, Tadic A, Milekic B. Comparison of efficacy of local hemostatic modalities in anticoagulated patients undergoing tooth extractions. *Vojnosanitetski pregled*. 2014;71(12):1097-1101.
54. Witzembichler B. Anticoagulant therapy for chronic cardiac diseases. Atrial fibrillation, valvular heart disease, congestive heart failure. *Internist(Berl)*. 2011;52(11):1301-2.
55. Long E, Pitfield AF, Kisson N. Anticoagulation therapy: indications, monitoring and complications. *Pediatr. Emerg Care*. 2011;27(1):55-61.
56. Hawes EM, Viera AJ. Anticoagulation: indications and risk classification schemes. *FP Essent*. 2014;422:11-7.
57. Ramu C, Padmanabhan TV. Indications of antibiotic prophylaxis in dental practice-review. *Asian Pac J Trop Biomed*. 2012;2(9):749-54.
58. Daly CG. Antibiotic prophylaxis for dental procedures. *Aust Prescr*. 2017;40(5):184-8.
59. ADA American Dental Association. [Internet]. Chicago: ADA; 2018. [cited 2018 August 5]. Available from: <https://www.ada.org/en/member-center/oral-health-topics/antibiotic-stewardship>.
60. Wilson W, Taubert KA, Gewitz M, et al. Prevention of Infective Endocarditis: guidelines from the American Heart Association. *Circulation*. 2007;116(15):1736-54.

61. Suda KJ, Henschel H, Patel U, Fitzpatrick MA, Evans CT. Use of Antibiotic Prophylaxis for Tooth Extractions, Dental Implants, and Periodontal Surgical Procedures. *Open Forum Infect Dis.* 2018;5(1):250.
62. MSD priručnik dijagnostike i terapije [internet]. Split: Placebo. 2014. Available from: <http://www.msd-prirucnici.placebo.hr/msd-prirucnik/kardiologija/endokarditis/infektivni-endokarditis>. [cited 2018 August 5].
63. Macan, D. Primjena antimikrobnih lijekova u stomatologiji. *Sonda.* 2003;5:8–9.
64. ESC Guidelines for Pre-operative Cardiac Risk Assessment and Perioperative Cardiac Management in Non-Cardiac Surgery. *Europ Heart J.* 2009;30(22):2769-812.
65. Salomo-Coll O. et al. Do Penicillin-Allergic Patients Present a Higher Rate of Implant Failure? *Int J Oral Maxillofac Implants.* 2018;33(6):1390-5.
66. Karr RA, Kramer DC, Toth BB. Dental Implants and chemotherapy complications. *J Prosthet Dent.* 1992;67(5):683-7.
67. Jham BC, da Silva Freire AR. Oral complications of radiotherapy in the head and neck. *Braz J Otorhinolaryngol.* 2006;72(5):704-8.
68. Wong HM. Oral complications and management strategies for patients undergoing cancer therapy. *Scientific World J.* 2014;4:581795.
69. Topić B. Prevencija i liječenje oralnih komplikacija radio/kemoterapije u području glave i vrata. In: Topić B. *Interdisciplinarnost u dijagnozi i terapiji premalignih i malignih lezija oralnih sluznica:knjiga 47.* Sarajevo: ANUBiH CLXV; 2016:p 133-50.
70. Chrcanovic BR, Albrektsson T, Wennerberg A. Dental Implants in Patients Receiving Chemotherapy: A Meta-analysis. *Implant Dent.* 2016;25(2):261-71.
71. Little JW, Falace DT, Miller SC, Rhodus NL. *Dental management of the medically compromised patient.* 7th ed. St.Louis, Missouri: Mosby Elsevier; 2007;15:394-403.
72. Vissink A, Jansma J, Spijkervet FKI, Burlage FR, Coppes RP. Oral sequelae of head and neck radiotherapy. *Crit Rev Oral Biol Med.* 2003;14(3):199-212.
73. Bast F, Groß A, Hecht L, Schrom T. Etiology and treatment of osteonecrosis of the mandible. *Contemp Oncol (Pozn).* 2013;17(3):281-5.

74. Wong JK, Wood RE, McLean M. Conservative management of osteoradionecrosis. *Oral Surg Oral Med Oral Pathol Oral Radiol Endod.* 1997;84(1):16-21.
75. Curi MM, Condezo AFB, Ribeiro KDCB, Cardoso CL. Long-term success of dental implants in patients with head and neck after radiation therapy. *Int J Oral Maxillofac Surg.* 2018;47(6):783-8.
76. Shugaa-Addin B, Al-Shamiri HM, Al-Maweri S, Tarakji B. The effect of radiotherapy on survival of dental implants in head and neck cancer patients. *J Clin Exp Dent.* 2016;8(2):194-200.
77. Palella FJ, Delaney KM, Moorman AC, et al. Declining morbidity and mortality among patients with advanced human immunodeficiency virus infection. *N Engl J Med.* 1998;338(13):853-60.
78. Thompson MA, Aberg JA, Hoy JF, Telenti A, Benson C, Cahn P. Antiretroviral Treatment of Adult HIV Infection 2012 Recommendations of the International Antiviral Society-USA Panel. *JAMA.* 2012;308(4):387-402.
79. Borderia M, Gibellini D, Vesinic F, De Crignis E, Cimatti L, Biagetti C. Metabolic bone disease in HIV infection. *AIDS.* 2009;23(11):1297-310.
80. Brailo V. Stomatološko liječenje bolesnika s HIV bolesti. *HIV/AIDS-info : bilten Hrvatske udruge za oboljele od HIV-a.* 2007;8(3):4-6.
81. Ata-Ali J, Ata-Ali F, Di-Benedetto N, Bagan L, Bagan JV. Does HIV infection have an impact upon dental implant osseointegration? A systematic review. *Med Oral Patol Oral Cir Bucal.* 2015;20(3):347-56.
82. Korfage A, Raghoobar GM, Arends S, Meiners PM, Visser A, Kroese FG, Bootsma H, Vissink A. Dental Implants in Patients with Sjögren's Syndrome. *Clin Implant Dent Relat Res.* 2016;18(5):937-45.
83. Payne AG, Lownie JF, Van Der Linden WJ. Implant-supported prostheses in patients with Sjögren's syndrome: a clinical report on three patients. *Int J Oral Maxillofac Implants.* 1997;12(5):679-85.
84. Chatzistavrianou D, Shahdad S. Implant Treatment in Patients with Sjogrens Syndrome: A Review of the Literature and Two Clinical Case Reports. *Eur J Prosthodont Restor Dent.* 2016;24(1):40-6.

85. Sclar AG. Soft Tissue and Esthetic Considerations in Implant Therapy. *Brit Dent J.* 2004;196:587.
86. Chiche G, Pinault A. Artistic and scientific principles applied to esthetic dentistry. In: Chiche G, Pinault A. (eds) *Esthetics of Anterior Fixed Prosthodontics.* Chicago: Quintessence Books. 1994.
87. Buser D, Martin W, Belser UC. Optimizing esthetics for implant restorations in the anterior maxilla: anatomic and surgical considerations. *Int J Oral Maxillofac Implants.* 2004;19:43-61.
88. Morton D, Chen ST, Martin WC, Levine RA, Buser D. Consensus Statements and Recommended Clinical Procedures Regarding Optimizing Esthetic Outcomes in Implant Dentistry. *Int J Oral Maxillofac Implants.* 2014;29:216-20.
89. Caton JG, Armitage G, Berglundh T, et al. A new classification scheme for periodontal and peri-implant diseases and conditions - Introduction and key changes from the 1999 classification. *J Clin Periodontol.* 2018;45(20):S1-S8.
90. Karoussis IK, Salvi GE, Heitz-Mayfield LJ, et al. Long-term implant prognosis in patients with and without a history of chronic periodontitis: a 10-year prospective cohort study of the ITIs Dental Implant System. *Clin Oral Implants Res.* 2003;14(3):329-39.
91. Bošnjak AP, Kuiš D, Nosić M. Kliničke strategije i protokoli u parodontalnoj terapiji. *Stomatološki vjesnik.* 2012;1:59-62.
92. Lindhe J, Lang NP. *Clinical Periodontology and Implant Dentistry*, 6th edition. Oxford: Wiley Blackwell. 2015;505-17.
93. Wolf HF, Rateitschak KH, Rateitschak- Pluss EM. *Parodontologija: Stomatološki atlas.* 3rd ed. Jastrebarsko: Naklada Slap; 2009.
94. Aurer A. Sustavna antimikrobna terapija u parodontološkoj praksi. *Medix.* 2005;11:155-6.
95. Božić D. Implantati kod parodontološki kompromitiranih pacijenata. Predavanje na poslijediplomskom specijalističkom studiju *Dentalna implantologija.* Sveučilište u Zagrebu, veljača 2019.

96. Kourkouta S. Implant therapy in the esthetic zone: smile line assessment. *Int J Periodont Rest Dent.* 2011;31(2):195-201.
97. Slijepčević A, Slijepčević I, Božić D, Badovinac A. Mukogingivalna kirurgija. *Sonda.* 2010;11(20):82-6.
98. Graves CV, Harrel SK, Rossman JA, et al. The Role of Occlusion in the Dental Implant and Peri-implant Condition: A review. *Open Dent J.* 2016;10:594-601.
99. Salvi GE, Brägger U. Mechanical and technical risks in implant therapy. *Int J Oral Maxillofac Implants.* 2009;24:69-85.
100. Tallgren A. The continuing reduction of the residual alveolar ridges in complete denture wearers: a mixed-longitudinal study covering 25 years. *J Prosthet Dent.* 1972;27(2):120-32.
101. Negm S. Implant Success versus Implant survival. Review Article. 2016;6(2):359.
102. Guerrero ME, Noriega J, Castro C, Jacobs R. Does cone-beam CT alter treatment plans? Comparison of preoperative implant planning using panoramic versus cone-beam CT images. *Imaging Sci Dent.* 2014;44(2):121-8.
103. Milinkovic I, Cordaro L. Are there specific indications for the different alveolar bone augmentation procedures for implant placement? A systematic review. *Int J Oral Maxillofac Surg.* 2014;43(5):606-25.
104. Tan WL, Wong TL, Wong MC, Lang NP. A systematic review of post-extraction alveolar hard and soft tissue dimensional changes in humans. *Clin Oral Implants Res.* 2012;23(5):1-21.
105. Farmer M, Darby I. Ridge dimensional changes following single-tooth extraction in the aesthetic zone. *Clin Oral Implants Res.* 2014;25(2):272-7.
106. Stojić L. Implantoprotetska terapija u estetskoj zoni. Specijalistički rad. Zagreb: Stomatološki fakultet Sveučilišta u Zagrebu; 2018. 48 p.
107. Widmann G, Zangeri A, Bale R, Keiler M, Staffner R. Flapless implant surgery in the edentulous jaw based on three fixed intraoral reference points and image – guided surgical templates: accuracy in human cadavers. *Clin Oral Implants Res.* 2010;21(8):835-41.

108. Granić M. Procjena oseintegracije dentalnih implantata programskom podrškom za mjerenje zasjenjenja područja interesa na RVG snimkama. Doktorski rad. Sveučilište u Zagrebu, 2015.
109. Choi Y, Ho Jun S, Song Y, Chang M. CT Scanning and Dental Implant. Preuzeto s: https://www.researchgate.net/publication/221917509_CT_Scanning_and_Dental_Implant.
110. Gulsahi A, Paksay CS, Ozden S, Kucuk NO, Cebeci ARI, Genc Y. Assessment of bone mineral density in the Jaws and its relationship to radiomorphometric indices. *Dentomaxillofac Radiol.* 2010;39(5):284-9.
111. Clementini M, Rossetti PH, Penarrocha D, Micarelli C, Bonachela WC, Canullo L. Systemic risk factors for peri-implant bone loss: a systematic review and meta-analysis. *Int J Oral Maxillofac Surg.* 2014;43(3):323-34.
112. Bornstein M et al. Systemic Conditions and Treatments as Risks for Implant Therapy. *Int J Oral Maxillofac Implants.* 2009;24:12-27.
113. Oates TW et al. A Critical Review of Diabetes, Glycemic Control, and Dental Implant Therapy. *Clin Oral Implants Res.* 2013;24(2):117-27.
114. Plančak D. Biološke osnove periimplantatnih tkiva. Predavanje na poslijediplomskom specijalističkom studiju Dentalna implantologija. Sveučilište u Zagrebi, rujan 2018.
115. Tsigariola AA, Dabdoub SM, Kumar PS. The influence of Smoking on Peri-Implant Microbiome. *J Dent Res.* 2015;94(9):1202-17.
116. Lima Conti C. Theranostics - The Personalized Medicine has Arrived. *JOJ Nurse Health Care.* 2017;1(1):1.
117. Nisha KJ, George AK. Proteomics - the future of periodontal diagnostics. *Biomed J Sci Tech Res.* 2017;1(5):1402-6.
118. Anderson NL, Anderson NG. Proteome and proteomics: new technologies, new concepts, and new words. *Electrophoresis.* 1998;19(11):1853-61.
119. Hu S, Loo JA, Wong DT. Human saliva proteome analysis and disease biomarker discovery. *Expert Rev Proteomics.* 2007;4(4):531-8.

7. ŽIVOTOPIS

Marija Čevizović rođena je 28. svibnja 1983. godine u Pakracu. Osnovnu školu i opću gimnaziju s odličnim uspjehom završava u Novskoj. Godine 2007. diplomirala je na Stomatološkom fakultetu Sveučilišta u Zagrebu gdje i odrađuje pripravnički staž u cijelosti. Nakon položenog stručnog ispita zapošljava se u Domu zdravlja Kutina, gdje upoznaje sve prednosti i mane rada u državnoj ustanovi.

Od 2013. godine radi, vodi marketing te upravlja ljudskim resursima u privatnoj klinici u Splitu. Mentorskim pristupom osigurava edukaciju mlađim kolegama i novozaposlenima u klinici. Izvrsno se snalazi u načinu rada kakav zahtijeva dentalni turizam.

Godine 2018. upisuje poslijediplomski specijalistički studij Dentalna implantologija. Područje interesa su joj zahtjevni radovi u implantoprotetici s aspekta dentalne tehnike, jednako kao i dentalne medicine te estetska stomatologija u užem smislu koju nadopunjuje radom na estetsici lica primjenom botoxa i filera. Redovno sudjeluje na kongresima i seminarima te prati suvremena dostignuća u stomatologiji. Govori engleski i talijanski jezik.