

Primjena mini dentalnih implantata u kliničkoj praksi

Deranja Baksa, Petra

Professional thesis / Završni specijalistički

2020

Degree Grantor / Ustanova koja je dodijelila akademski / stručni stupanj: **University of Zagreb, School of Dental Medicine / Sveučilište u Zagrebu, Stomatološki fakultet**

Permanent link / Trajna poveznica: <https://um.nsk.hr/um:nbn:hr:127:718924>

Rights / Prava: [Attribution-NonCommercial 4.0 International/Imenovanje-Nekomercijalno 4.0 međunarodna](#)

Download date / Datum preuzimanja: **2025-04-03**



Repository / Repozitorij:

[University of Zagreb School of Dental Medicine Repository](#)





Sveučilište u Zagrebu
Stomatološki fakultet

Petra Deranja Baksa

PRIMJENA MINI DENTALNIH IMPLANTATA U KLINIČKOJ PRAKSI

POSLIJEDIPLOMSKI SPECIJALISTIČKI RAD

Zagreb, 2020.

Rad je ostvaren u: Stomatološki fakultet u Zagrebu, Zavod za mobilnu protetiku

Naziv poslijediplomskog specijalističkog studija: Dentalna medicina

Mentor rada: izv. prof. dr. sc. Robert Čelić, Stomatološki fakultet u Zagrebu

Lektor hrvatskog jezika: Tomislav Salopek, prof.

Lektor engleskog jezika: Maja Lisac, mag. philol. angl.

Sastav Povjerenstva za ocjenu poslijediplomskoga specijalističkog rada

1. Prof.dr.sc. Asja Čelebić, predsjednica

2. Prof.dr.sc. Irina Filipović Zore, član

3. Izv.prof.dr.sc. Robert Čelić, član

Sastav Povjerenstva za obranu poslijediplomskoga specijalističkog rada

1. Prof.dr.sc. Asja Čelebić, predsjednica

2. Prof.dr.sc. Irina Filipović Zore, član

3. Izv.prof.dr.sc. Robert Čelić, član

4. Doc.dr.sc. Maja Žagar, zamjena

Datum obrane rada: 30.lipnja 2020.

Rad sadržava: 48 stranice

10 slika

CD

Rad je vlastito autorsko djelo, koje je u potpunosti samostalno napisano uz naznaku izvora drugih autora i dokumenata uporabljenih u radu. Osim ako nije drukčije navedeno, sve ilustracije (tablice, slike i dr.) u radu izvorni su doprinos autora poslijediplomskoga specijalističkog rada. Autor je odgovoran za pribavljanje dopuštenja za korištenje ilustracijama koje nisu njegov izvorni doprinos, kao i za sve eventualne posljedice koje mogu nastati zbog nedopuštenog preuzimanja ilustracija, odnosno propusta u navođenju njihova podrijetla.

Zahvala

Hvala mentoru prof. dr. sc. Robertu Čeliću na stručnosti, izdvojenom vremenu i trudu pri izradi ovog rada.

Velika hvala mojoj obitelji na velikoj podršci.

Sažetak

PRIMJENA MINI DENTALNIH IMPLANTATA U KLINIČKOJ PRAKSI

Minidentalni implantati (MDI) uski su implantati manjega promjera koji su svoju širu kliničku i tržišnu primjenu počeli ostvarivati početkom 90-ih godina prošloga stoljeća, a proširila se do danas. Prvo su se počeli upotrebljavati u stomatološkoj protetici kao privremeni nosači (sidrišta) za privremene protetičke radove. Ugrađivali bi se i odmah (neposredno) opterećivali privremenim protetičkim radom. U mnogim je slučajevima, nakon što je došlo vrijeme da se uklone, primijećeno da su se oseointegrirali (iako su imali glatku površinu) u koštanome tkivu i da ih je bilo teško izvaditi. To je bila prekretnica kada se o MDI počelo razmišljati kao o trajnijem rješenju (nosači protetičkih radova) u okviru implantoprotetičke terapije. To je bilo posebno moguće nakon kemijske i mehaničke obrade površine minimplantata (postala je hrapava) koja se sidri u kosti na gotovo isti način kao i kod implantata standardnih dimenzija.

Glavno područje primjene MDI jesu potpuno bezube donje čeljusti s izraženom resorpcijom alveolarnoga grebena, gdje nije moguće ugraditi implantate standardnih veličina. Indikacija se proširila i u područje izrade djelomičnih proteza, gdje se uz preostale zube kao nosače uključuju i minidentalni implantati radi ostvarivanja dodatne retencije i stabilizacije djelomične proteze. Slučajevi djelomične bezubosti poput gubitka bočnih sjekutića mogu biti primjeri gdje je indicirana ugradnja minidentalnih implantata (nema uvjeta za ugradnju standardnih implantata) uz privremenu i definitivnu protetičku rehabilitaciju (izrada samostalne krunice). U novije vrijeme zahvaljujući dobrim kliničkim uspjesima minidentalni implantati počeli su se rabiti kao nosači za fiksne protetičke radove, kada se primjenjuje neposredni/imedijatni protokol opterećenja. Međutim, ovakav oblik liječenja zasad nema znanstvenu potvrdu u istraživanjima.

Također se upotrebljavaju i u ortodontskom liječenju, gdje se upotrebljavaju kao sidrište za kontrolu pomaka zuba. Obično se takva kontrola zubnog pomaka ostvaruje primjenom sile sa skupine zuba ili preko ekstraoralnih struktura (npr. vrat i kranij). Ova tehnike imaju znatna ograničenja često povezana s pacijentovom smanjenom suradnjom. Ortodontski minimplantati (glatke površine i manjega promjera) važno su sredstvo u prevladavanju takvih

ograničenja. Glavne su im prednosti prilagodljivost mjestu ugradnje, jednostavna ugradnja i vađenje, kirurški zahvat manjeg opsega, neposredno opterećenje, povećana udobnost za pacijenta i niska cijena.

U ovom su radu prikazana i opisana područja kliničke primjene minidentalnih implantata u stomatološkoj protetici i ortodonciji. Iako donedavno nije bilo prospektivnih longitudinalnih kliničkih istraživanja u kojima se pratio uspjeh implantoprotetičke terapije (preživljavanje miniimplantata kao nosača protetičkih radova), danas postoji mnogo objavljene stručne i znanstvene literature o minidentalnim implantatima i njihovu praćenju u funkciji (5 godina i više). Može se govoriti o standardnoj kliničkoj upotrebi minidentalnih implantata u liječenju potpuno i djelomično bezubih protetičkih pacijenata, dok se pri ortodontskoj terapiji primjenjuju kao direktna i indirektna sidrišta za pomake prednjih i stražnjih zuba (mezijalizacija, distalizacija, retrakcija, intruzija, ekstruzija, uspravljanje zuba, i sl.).

Ključne riječi: minidentalni implantati; standardni dentalni implantati; protetički radovi; ortodoncija

Summary

USE OF MINI DENTAL IMPLANTS IN CLINICAL PRACTICE

Mini dental implants (MDI) are smaller-diameter narrow implants that began their journey towards wider clinical and market application in the beginning of the 1990s, which continued to expand to this day. They were first used in dental prosthetics as temporary supports (anchors) for temporary prosthetic restorations. They would be implanted and immediately (directly) encumbered with temporary prosthetic restorations. In many cases it had been observed that, after the time had come for them to be removed, they osseointegrated (even though their surface was smooth) into the bone tissue and were difficult to remove. A turning point occurred when MDI began to be considered a more permanent solution (as supports for prosthetic restorations) in implant-prosthetic therapy. In particular, this was made possible following the chemical and mechanical treatment of the mini implant surface (which became rough), which is anchored into the bone in almost the same manner as standard-dimensioned implants.

MDI are primarily used for completely edentulous mandibles with pronounced alveolar ridge resorption, i.e. in cases where it is not possible to implant standard-sized implants. The scope of indication extended to include the fabrication of partial dentures, where, in addition to the remaining teeth, mini dental implants began to be used as supports in order to achieve additional retention and stabilization of the partial denture. Examples of partial edentulousness, such as the loss of lateral incisors, may serve to illustrate the cases in which the implantation of mini dental implants (where no preconditions for the implantation of standard implants exist) with temporary and definitive prosthetic rehabilitation (fabrication of a stand-alone crown) is indicated. More recently, owing to clinical success achieved, mini dental implants have begun to be used as supports for fixed prosthetic restorations where an immediate loading protocol is applied. However, this form of treatment has not yet been scientifically validated in the course of research.

They are also used in orthodontic treatment, where they are used as anchors to control tooth movement. Such control of tooth movement is usually accomplished through application of force from a group of teeth or via extraoral structures (e.g. the neck and the cranium). These

techniques have significant limitations that are often associated with reduced patient cooperation. Orthodontic mini implants (which have smooth surfaces and smaller diameters) provide a significant resource for overcoming these limitations. Their main advantages are adaptability to the implantation site, easy implantation and removal, surgical procedure that is conducted on a smaller-scale, immediate loading, increased patient comfort and low cost.

This paper presents and describes clinical application areas of mini dental implants in dental prosthetics and orthodontics. Even though there have been no prospective longitudinal clinical trials monitoring the success of implant-prosthetic therapy (preservation of mini implants as prosthetic restoration supports) until recently, there is a significant volume of published expert and scientific literature on mini dental implants and their in-use observation (5 years and longer) currently available. We can talk about standard clinical use of mini dental implants in the treatment of completely and partially edentulous prosthetic patients, whereas in orthodontic therapy they are used as direct and indirect anchors for the movement of front and back teeth (mesialization, distalization, retraction, intrusion, extrusion, tooth straightening, etc.).

Key words: minidental impants; standard dental implants; prosthetic restorations; orthodontics

SADRŽAJ

1. UVOD	1
1.1. Podjela dentalnih implantata	2
1.2. Indikacije i kontraindikacije	3
2. KIRURŠKA UGRADNJA MINIDENTALNIH IMPLANTATA	6
2.1. Kirurški postupak	7
2.2. Komplikacije pri ugradnji minidentalnih implantata.....	8
3. MINIDENTALNI IMPLANTATI KAO PRIVREMENI NOSAČI POKROVNIH PROTEZA	9
4. UPORABA MINIDENTALNIH IMPLANTATA U LIJEČENJU BEZUBIH I DJELOMIČNO OZUBLJENIH PACIJENATA POKROVNOM PROTEZOM	12
4.1. Usporedba mini i standardnih dentalnih implantata kao nosača pokrovne proteze	14
4.2. Biomehanički aspekt mini i standardnih dentalnih implantata kod pokrovne proteze	15
5. UPORABA MINIDENTALNIH IMPLANTATA U PREDNJEM PODRUČJU ČELJUSTI ZBOG GUBITKA JEDNOG ZUBA	21
6. UPORABA MINIDENTALNIH IMPLANTATIMA U IZRADI FIKSNOGA PROTETIČOG RADA U POTPUNO BEZUBIH PACIJENATA (IMEDIJATNO OPTEREĆENJE)	26
7. UPORABA MINIDENTALNIH IMPLANTATA/MIKROVIJAKA U ORTODONCIJI	30
8. RASPRAVA	33
9. ZAKLJUČAK	37
10. LITERATURA	40
11. ŽIVOTOPIS	47

Popis pokrata i kratica

MDI – minidentalni implantati

SDI – standardni dentalni implantati

MKE – metoda konačnih elemenata (*finite element analysis*, FEA)

mm – milimetar

1. UVOD

Lijep osmijeh, uz današnje mogućnosti moderne dentalne medicine i njezin sve veći razvoj, postaje standard. Godinama se izgubljeni zub pokušava nadomjestiti protetičkim nadomjestkom, ali tako da bi se, osim estetike, zadovoljila i funkcija. Najveće su otkriće u novije vrijeme dentalni implantati. Dentalni su implantati vijci koji zamjenjuju izgubljeni zub. Najčešće se sastoje od dvaju dijelova, infrakonstrukcije, koja se ugrađuje u alveolarnu (grebensku) kost i zamjenjuje korijen zuba, i suprakonstrukcije, dijela koji se uvije u infrakonstrukciju i nosi protetički rad. Infrastruktura je izrađena od biokompatibilnih materijala, zbog čega ih organizam i prihvaća. Međutim, postoje i tzv. jednokomadni dentalni implantati kod kojih su „korijenski“ i „protetički“ dijelovi, kako im samo ime kaže, spojeni, a među njih se ubrajaju: miniimplantati, (bi)kortikalni implantati, cirkonijski jednodijelni implantati itd.

1.1. Podjela dentalnih implantata

Prema vrsti sidrenja dijele se na:

- 1) endoosealne – u kosti kako bi zamijenili korijen zuba,
- 2) 1transosealne – kroz cijelu kost, samo u donjoj čeljusti,
- 3) subperiostalne – leže na kosti ispod periosta,
- 4) transdentalne – kolčić kroz zub.

Prema obliku razlikujemo:

- 1) igličaste,
- 2) pločaste,
- 3) po obliku korijena:
 - a) oblik tijela: ravan ili cilindričan, s navojem ili bez navoja,
 - b) oblik vrata: s paralelnim, divergentnim ili konvergentnim zidovima,
 - c) oblik apikalnog dijela: ravan, zaobljen ili V-oblik vrha.

Prema površini:

- 1) hrapavi,
- 2) glatki.

Prema veličini (promjeru) mogu biti:

- 1) implantati maloga promjera: 1,8 – 2,5 mm,
- 2) uski implantati: $\leq 3,5$ mm,
- 3) implantati standardnoga promjera: 3,5 – 4,75 mm,
- 4) implantati velikoga promjera (široki): 5 mm i više (1,2).

Međutim, postojeće su podjele podložne promjenama, što je pod utjecajem znanstvene zajednice. International Team for Implantology (ITI) objavio je (2014. godine) podjelu unutar skupine uskih implantata na: a) < 3 mm; b) 3 – 3,25 mm; i c) 3,3 – 3,5 mm (3). Podjela je revidirana četiri godine poslije tako da je promjer uskih miniimplantata smanjen na: a) $< 2,5$ mm; b) 2,50 do < 3 mm; i c) 3,3 do 3,5 mm (4).

1.2. Indikacije i kontraindikacije

Minidentalni implantati (MDI) primjenjuju se u područjima dentalne medicine, međutim, najviše u području implantoprotetike. Za razliku od dentalnih implantata standardnog (šireg) promjera, ugradnja MDI-ja moguća je u slučaju smanjene širine alveolarnoga grebena (posebno u bukalno-lingvalnome smjeru) koja se često nalazi u bezubih pacijenata s uznapređovalom atrofijom alveolarnih grebena. Prema tome, najčešće se ugrađuju u potpuno bezubih pacijenata (češće donji bezubi alveolarni grebenovi) kod kojih se izrađuju pokrovne potpune proteze (protokol imedijatnog opterećenja) u svrhu postizanja bolje retencije i njihove stabilizacije. U novijemu sistematskom pregledu Lemoso i sur. (5) ispitala se upotreba minidentalnih implantata kao sidrišta za gornje i donje pokrovne proteze s obzirom na stope preživljavanja, marginalni gubitak kosti oko implantata te pacijentovo zadovoljstvo i kvalitetu života. Metaanaliza se provodila u 24 znanstvene studije u kojima su tretirana 1273 pacijenta (prosječne dobi od 66 godina) i bila su im ugrađeno ukupno 2494 MDI-ja. Za prosječno funkcijsko razdoblje praćenja MDI-ja od 2,5 godina njihova je stopa preživljavanja iznosila 92,3 %, uz napomenu da je veći postotak odbacivanja MDI-ja bio u gornjoj bezuboj

čeljusti. Autori zaključuju da se MDI-ji mogu rabiti kao nosači pokrovnih proteza u obliku alternativnog liječenja kada nije moguće ugraditi standardne implantate. Pokazivali su visoke stope preživljavanja u funkciji, prihvatljiv usporediv (sa standardnim implantatima) gubitak marginalne kosti te poboljšanja u zadovoljstvu i kvaliteti života pacijenata. Preporučuju ugradnju 4 do 6 MDI-ja u bezube alveolarne grebenove kao potpore za potpune pokrovne proteze.

Osim za izradu mobilnih protetičkih radova nošenih MDI-ja, rabe se i kao nosači fiksnih (privremenih, a potom i definitivnih) protetičkih radova uz također imedijatni protokol opterećenja. Mogu se izrađivati protetički radovi u obliku samostalnih (solo)krunica u prednjim područjima čeljusti, gdje su žvačne sile manje (npr. zbog gubitka bočnih sjekutića), a u novije vrijeme za izradu fiksnog mosta u potpuno bezubih pacijenata (iako ovu indikaciju još nije potvrdio ITI). MDI-ji se mogu ugrađivati usporedo s implantatima standardnih dimenzija (SDI) te služiti za retenciju privremenih mobilnih i fiksnih protetičkih radova dok SDI-ji ne oseointegriraju.

Na području ortodoncije MDI-ji se ugrađuju u alveolarnu kost da bi djelovali kao skeletna sidrišta za zubne pomake (mezijalizacija, distalizacija, retrakcija, intruzija, ekstruzija, uspravljanje zuba i sl.). U određenih je pacijenata potreban multidisciplinarni terapijski pristup, kada je moguća primjena minidentalnih implantata. Primjerice, u prvoj se fazi provodi ortodonska terapija (npr. ispravljanje položaja zubi za dobivanje prostora za ugradnju MDI-ja ili SDI-ja), a nakon nje slijedi završna konvencionalna protetička ili implantoprotetička terapija.

Prije postavljanja indikacije iznimno je važno uzeti iscrpnu pacijentovu medicinsku i stomatološku anamnezu i biti upoznat sa svim njegovim stanjima i bolestima. Potrebno je napraviti detaljan vizualan i radiološki pregled (preporučuje se trodimenzionalna kompjutorizirana tomografija) stomatognatog sustava. Kontraindikacije za ugradnju MDI-ja poklapaju se s kontraindikacijama za ugradnju svih standardnih dentalnih implantata. Općenito, kontraindikacije za ugradnju dentalnih implantata mogu biti apsolutne, relativne i lokalne. Najčešće apsolutne kontraindikacije jesu nedavno preboljeni infarkt miokarda, teški poremećaj rada bubrega, nekontrolirani dijabetes, nekontrolirana hipertenzija, nekontrolirana epilepsija, generalizirana osteoporoza, nekontrolirane psihijatrijske bolesti, kronični alkoholizam te kemoterapija i zračenje, koji su u tijeku. Kod relativnih i lokalnih kontraindikacija nije isključena ugradnja dentalnih implantata, nego se prvo moraju sanirati sistemski i lokalni čimbenici. Među najčešće relativne i lokalne kontraindikacije ubrajaju se

loša higijena, lezije u ustima, parafunkcijske navike (bruksizam), izražene malokluzije, nedovoljna širina i dužina grebena, nezavršen facijalan rast i razvoj u djece itd (6).

2. KIRURŠKA UGRADNJA MINIDENTALNIH IMPLANTATA

Ugradnja MDI-ja najčešće je manje invazivan kirurški postupak koji se obavlja pri jednom pos

jetu. Vrijeme je oporavka kraće u usporedbi s ugradnjom standardnih dentalnih implantata (SDI) te, ako se postigne dobra primarna stabilnost pri ugradnji, nije potrebno čekati zarastanje tkiva i oseointegraciju implantata, pa je moguće imedijatno opterećenje protetičkim radom. Treba ipak istaknuti da imedijatno opterećenje nije moguće u svim kliničkim slučajevima (7), a također je u nekih pacijenata potrebno otvoriti i mukoperiosealni režanj pri ugradnji.

2.1. Kirurški postupak

Minidentalni implantati (MDI) zbog svojeg su dizajna jednostavniji za ugradnju od konvencionalnih standardnih implantata jer ne zahtijevaju klasičnu kiruršku implantološku proceduru i najčešće se ugrađuju bez otvaranja režnja. Omogućuju implantaciju uz minimalnu traumu (manjeg su promjera od standardnih implantata) te su pogodniji za ugradnju u pacijenata koji bi teže podnijeli klasičan operacijski postupak ili u kojih nije indicirana ugradnja standardnih implantata (8).

Kirurški postupak ugradnje MDI-ja može biti ili kroz sluznicu bez odizanja režnja (transmukozno, „flapless“) i uz odizanje sluzničnog režnja, što uglavnom ovisi o veličini pojasa nepomične sluznice na alveolarnome grebenu i njegovom obliku, koji je katkad potrebno modelirati i odstraniti bikortikalni špičasti vrh kako bi se MDI-ji mogli ugraditi. Dakle, odizanje režnja izvodi se u otežanim anatomske uvjetima. Preparacija ležišta za ugradnju dentalnih implantata u alveolarnome grebenu ovisi o kvaliteti (gustoći) i kvantiteti (obujmu) kosti. Općenito, kod tipa kosti gustoće D1 (najgušća kost) preparira se cijela dužina za smještaj MDI-ja, kod tipa kosti D2 prepariraju se oko 1/2 do 2/3 dužine MDI-ja, dok se kod tipa kosti D3 i D4 (rjeđe gustoće kosti) načini samo početni otvor u alveolarnoj kosti, gdje se MDI do svoje pune dužine uvijek samourezivanjem (7,8). Znanstvena istraživanja pokazuju da ugradnja MDI-ja bez odizanja sluzničnog režnja znatno smanjuje postoperativni bol, manje se propisuju analgetici i gotovo nema otjecanja mekoga tkiva (9,10).

Ugradnja minidentalnih implantata ili mikrovijaka u području ortodoncije imaju određene specifičnosti. Dizajn, površina i dimenzije samih mikrovijaka titanskih legura (Ti4Al6V) različiti su u usporedbi s MDI-jima koji se primjenjuju u stomatološkoj protetici kao

privremeni (na kraju se vade iz kosti) ili definitivni nosači protetičkih radova. Mikrovijci imaju glatku površinu i služe se kao privremena sidrišta (na kraju terapije vade se iz kosti) u provođenju ortodontske terapije. Primarnu stabilnost ostvaruju dizajnom svojih navoja i nije potrebno da se oseointegriraju u koštano tkivu (očekuje se da se izvade iz kosti bez loma). Postavljaju se između korjenova (najčešće stražnjih) zubi unutar zone pričvrstne gingive. Najčešće dužine mikrovijaka jesu 6, 8 i 10 mm, a promjer 1,6 mm, što se smatra dovoljnim promjerom za ulogu koju imaju da podnesu sile insercije i ispune funkcijsku uporabu (npr. sile vlakna okruglih žica, elastičnih lanaca ili opruga), a glatka površina omogućuje lagano uklanjanje iz kosti (11).

Prije same ugradnje potrebno je dobro isprati usnu šupljinu otopinom klorheksidina (15 mililitara, 0,12 %) kako bi se reducirala bakterijska flora. Za anesteziju operativnog područja pri ugradnji MDI-ja dovoljna je infiltracijska anestezija – nema potrebe za provodnom anestezijom. MDI se unosi u preparirano ležište, uvrće se prvih nekoliko navoja te se dodatno zategne leptirastim ključem. Slijedi završno zatezanje implantata kriket ili moment ključem (8). U ortodonciji kirurški je postupak određen izborom mikrovijka koji se primjenjuje. Topikalna je anestezija u većini slučajeva dovoljna. Pri ugradnji miniantantata u ortodontske svrhe potreban je osjet zuba i parodonta kako bi se osjetio eventualni kontakt zuba s mikrovijkom. Nakon 2 – 4 minute započinje djelovanje anestetika koje osigurava 30 minuta za postupak, što je više nego dovoljno (11,12).

2.2. Komplikacije pri ugradnji minidentalnih implantata

Većina se komplikacija pojavljuje pri samoj ugradnji miniantantata, što uključuje ozljedu drugih okolnih struktura (korijena zuba, živaca, sinusa, krvnih žila, parodonta) ili loma minidentalnog implantata/mikrovijka (pri ugradnji i vađenju). Poslije se mogu pojaviti komplikacije kao što su popuštanje implantata ili upala desni (gingive) oko njega. Pacijentu je potrebno dobro objasniti važnost dobre oralne higijene (13).

**3. MINIDENTALNI IMPLANTATI KAO PRIVREMENI NOSAČI POKROVNIH
POTPUNIH PROTEZA**

Mogućnost izrade privremenoga protetičkog nadomjestka izrazito je važna u bezubih pacijenata koji čekaju trajno fiksno ili mobilno protetičko rješenje na implantatima.

Jedno je od rješenja napraviti privremeni protetički rad na privremenim miniimplantatima. Takvo rješenje neće ometati oseintegraciju trajnih, standardnih implantata, te osigurava visoku estetiku i funkcionalnost. Privremeni se miniimplantati postavljaju istodobno kada i trajni. Imedijatno se mogu opteretiti privremenim akrilatnim ili metalno-akrilatnim mostom ili privremenom (starom) pokrovnom protezom (14).

U svrhu poboljšanja pacijentova zadovoljstva tijekom razdoblja cijeljenja nakon ugradnje standardnih implantata, mogu se istodobno ugraditi privremeni miniimplantati kao bi se omogućilo nošenje privremenih pokrovnih proteza i time spriječilo preopterećenje pokrovnom protezom sluznice koja pokriva standardne implantate dok oni oseintegriraju.

Attar i sur. (15) zaključili su da je zadovoljstvo pacijenata bilo veće kada su bezubi pacijenti bili opskrbljeni privremenim miniimplantatima i privremenim pokrovnim donjim protezama. Nije došlo do većeg gubitka kosti alveolarnoga grebena donje bezube čeljusti gdje su bili ugrađeni te izvađeni privremeni miniimplantati u usporedbi s razinom kosti na kojoj nisu bili ugrađeni.

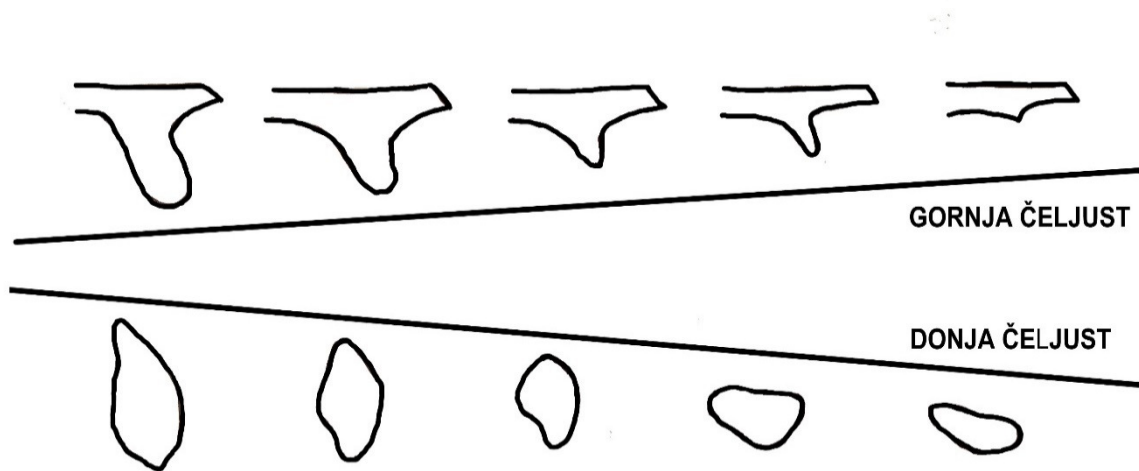
Prednost uporabe privremenih miniimplantata kao nosača privremenih mobilnih protetičkih radova u ovakvim kliničkim situacijama jest jednostavno kirurško postavljanje istodobno kada se postavljaju i standardni implantati. Mogu se imedijatno/neposredno opteretiti prilagođenim starim protezama ili novim, privremenim protezama. U nekim slučajevima, kada se ne želi da proteza pritišće na sluznicu iznad ugrađenih standardnih implantata, moguće je na privremenim miniimplantatima napraviti i privremeni akrilatni fiksni rad. Pacijenti su zadovoljni jer ni u jednome trenutku liječenja ne gube estetiku i funkcionalnost dok se čeka oseintegracija standardnih implantata. Najveća je prednost u tome što se ne ugrožava oseintegracija standardnih implantata koji će nositi definitivne mobilne proteze i nema znatnog gubitka razine alveolarne kosti. Katkad, ako se u svrhu privremenog rada upotrebljuju miniimplantati mikronahrapavljene površine, moguće ih je integrirati i u definitivni protetički rad.

Dodatni kirurški postupak, cijena miniimplantata te izrada privremenog rada, ako pacijent ne posjeduje svoje stare proteze koje se mogu prilagoditi, svakako utječu na ukupnu cijenu rehabilitacije. Uklanjanje privremenih miniimplantata pokazalo se u nekim slučajevima

otežanim zbog njihove oseintegracije te su se morali kirurški odstraniti ili uključiti, ako je to bilo moguće, u konačan protetički rad (14,16).

**4. UPORABA MINIDENTALNIH IMPLANTATA U LIJEČENJU BEZUBIH I
DJELOMIČNO OZUBLJENIH PACIJENATA S POKROVNOM
PROTEZOM**

Gubitkom zuba započinju remodelacija i resorpcija koštanoga grebena. Alveolarna kost više ne prima vlačne sile koje su se pri žvakanju prenosile preko zubnog parodonta i lamine dure alveole te gubi svoju svrhu i atrofira. Oblik i kvaliteta kosti izravno ovise o stupnju resorpcije kosti. Tijekom vremena širina bezuboga alveolarnog grebena smanjuje se i do 50 % ili više (Slika 1.). Najčešće, naposeo u maksili atrofira bukalni dio alveolarne kosti koji se uglavnom prehranjuje preko parodontnog ligamenta i periosta. Preostali koštani greben postupno može postati tanak i poprimiti oblik nalik na oštricu noža (17).



Slika 1. Lekholm-Zarbova klasifikacija. Resorpcija bezubih alveolarnih grebena tijekom vremena. Preuzeto i modificirano: (17).

Resorpcija bezubih alveolarnih grebena dinamički je proces koji je kontinuiran, a odigrava se i pri nenošenju i pri nošenju potpunih proteza. Neadekvatna proteza može ubrzati proces resorpcije rezidualnih grebena. Posljedice su takvoga procesa sve lošiji anatomske uvjeti za nošenje potpunih proteza. Gube se uvjeti za adekvatnu retenciju i stabilnost konvencionalnih potpunih proteza, a samim time i za njihovu funkcionalnost. Izostaje pacijentovo zadovoljstvo jer su kompromitirane svakodnevne funkcije govora i žvakanja (pogotovo za donju potpunu protezu). Zbog toga je na protetičkom kongresu održanom 2002. godine u Montrealu uspostavljen tzv. zlatni McGillov standard u terapiji bezubosti donje čeljusti. Dana je preporuka da se standardni terapijski postupak za donju bezubu čeljust sastoji od ugradnje dvaju dentalnih implantata standardnih dimenzija u interkaninom području i od izrade potpune pokrovne proteze kako bi se riješili objektivni problemi bezubih pacijenata i smanjio

stupanj resorpcije koštanoga tkiva (18). Dakle, preporučena standardna terapija potpune bezubosti više ne uključuje izradu gornje i donje totalne proteze, nego izradu pokrovne proteze na implantatima u donjoj čeljusti, dok u maksili i dalje ostaje totalna proteza kao minimum terapije potpune bezubosti.

4.1. Usporedba mini i standardnih dentalnih implantata kao nosača pokrovne proteze

Kako bi se pacijentima s opsežnom koštanom atrofijom, prevelikom da bi se ugradili implantati standardnih promjera i duljina, te sa strahom od operacije i onima s financijskim ograničenjima, pružila mogućnost nošenja bolje retinirane pokrovne proteze, mogu se alternativno rabiti minidentalni implantati, što je i odobreno konsenzusom ITI-ja.

Postavlja se pitanje je li uporaba minidentalnih implantata kao nosača potpunih pokrovnih proteza u donjih i gornjim bezubim čeljustima kvalitetno usporediva s implantatima standardnih dimenzija s obzirom na zadovoljstvo i kvalitetu života pacijenata te marginalni gubitak kosti oko implantata. U svojemu prospektivnom kliničkom istraživanju Aunmeungtong i sur. (18) uspoređivali su tri skupine pacijenata s donjim bezubim čeljustima u kojih su ugradili dva minidentalna, četiri minidentalna implantata i dva standardna dentalna implantata. Na minidentalnim su implantatima primijenjeni supraradikalarni pričvrstci (Equator pričvrstak) koji su imedijatno/neposredno opterećeni donjim pokrovnim protezama, a na standardne su implantate spojeni vezni elementi tipa kugli za retenciju donjih pokrovnih proteza nakon razdoblja oseointegracije. Prema tome, uspoređivana su i dva protokola opterećenja mini i standardnih implantata: imedijatni/neposredni i konvencionalni protokol. Rezultati su pokazali da su stope preživljavanja mini i standardnih implantata u svim trima skupine iznosile 100 % u razdoblju praćenja od jedne godine. Što se tiče marginalnog gubitka kosti, najveći stupanj resorpcije zabilježen je u skupini u kojoj su uporabljeni standardni implantati s kuglama kao veznim elementima za donje pokrovne proteze. Gubitak marginalne kosti oko standardnih implantata bio je mnogo veći nego u skupinama u kojima su bila ugrađena dva i četiri minidentalna implantata. Pacijenti su boljima ocijenili donje pokrovne proteze koje su nosile dva i četiri minidentalna implantata umjesto dva standardna dentalna implantata i bili zadovoljniji njima.

Danas brojna i dugogodišnja istraživanja (5,20-22) potvrđuju da se primjena minidentalnih implantata kao nosača donjih pokrovnih proteza može smatrati pouzdanim i sigurnim definitivnim terapijskim postupkom. Donje pokrovne proteze nošene minidentalnim

implantatima uspješno poboljšavaju žvačnu i govornu funkciju, kvalitetu života i zadovoljstvo bezubih pacijenata.

To, međutim, nije slučaj kada se minidentalni implantati rabe kao nosači potpune pokrovne proteze u gornjoj bezuboj čeljusti. ELSyad i suradnici (23) mjerili su radiografski vertikalni i horizontalni gubitak kosti oko minidentalnih implantata kod pokrovnih proteza te stope preživljavanja u dvjema godinama praćenja. U istraživanju je sudjelovalo devetnaest pacijenata s potpuno bezubom gornjom čeljusti podijeljenih u dvije skupine. Pacijenti prve skupine (10 pacijenata) dobili su gornju pokrovnu protezu koja pokriva cijelo tvrdo nepce, a druga skupina (9 pacijenata) pokrovnu protezu (reduciranu) čija površina samo djelomično pokriva tvrdo nepce. Bilo je ugrađeno po šest miniimplantata koji su imedijatno opterećeni spomenutim protezama. Svaki se implantat radiografski provjeravao nakon 6, 12 i 24 mjeseca, kao i mobilnost implantata, Periotest uređajem (mjerenje stabilnosti implantata). Nakon dvije godine zabilježena je znatna razlika između dviju skupina. Vertikalni gubitak kosti oko miniimplantata iznosio je 5,38 mm kod prve skupine i 6,29 mm kod druge skupine, a horizontalni gubitak kosti 1,52 mm kod prve skupine i 1,93 mm kod druge skupine. Gotovo sva resorpcija dogodila se unutar prvih šest mjeseci nošenja gornjih pokrovnih proteza. U skupini pacijenata s reduciranom gornjom pokrovnom protezom zabilježeni su znatna vertikalna resorpcija i snižene vrijednosti stabilnosti miniimplantata. Stopa uspjeha MDI-ja u prvoj skupini iznosio je 78,4 %, a u drugoj 53,8 %. Svi su pacijenti bili zadovoljni retencijom i mogućnošću žvakanja pokrovnim protezama. Zaključak je istraživanja bio da se rehabilitacija gornje bezube čeljusti pokrovnim protezama koje su podržavali minidentalni implantati ne može preporučiti zbog izrazitog gubitka marginalne kosti i visoke stope odbacivanja minidentalnih implantata. Međutim, ako se ona ipak primjenjuje, potrebno je napraviti gornju protezu do a-linije, a ne reducirati nepčani dio. Također se mora voditi briga o tome da sluznica nije previše rezilijentna jer pomaci proteze na jače rezilijentnoj sluznici u maksili mogu uzrokovati marginalni gubitak kosti ili pucanje miniimplantata.

4.2. Biomehanički aspekt mini i standardnih dentalnih implantata kod pokrovne proteze

Biomehanički aspekt veoma je bitan čimbenik u odabiru broja, pozicije i vrste miniimplantata koji se ugrađuju u bezube čeljusti, kao i u odabiru veznih retencijsko-stabilizacijskih

elemenata poput kugli, prečki, teleskopa i drugih na koje se spajaju pokrovne proteze i preko kojih se prenosi opterećenje oko samih implantata i koštani fundament bezubih grebena.

U prije spomenutom kliničkom istraživanju (19) uspoređivani su mini i standardni implantati s donjim pokrovnim protezama vezanim s pomoću različitih retencijskih elemenata. Skupine kod kojih su bili ugrađeni minidentalni implantati (imedijatno opterećenje) i kod kojih su rabljeni supraradikalarni pričvrstci (Equator) imale su manji stupanj marginalne resorpcije oko implantata u usporedbi sa standardnim implantatima (konvencionalno opterećenje) koji su se koristili kuglama kao veznim elementima. S druge strane, u studiji sličnog dizajna uspoređivana su imedijatno opterećena četiri minidentalna implantata i dva standardna implantata donjim pokrovnim protezama s dvama različitim veznim retencijskim sustavima (slobodni, nevezani pričvrstci u minidentalnim implantatima i vezani pričvrstci tipa prečke na standardnim implantatima). Rezultati nisu pokazali značajne razlike u veličini marginalnog gubitka kosti oko imedijatno opterećenih miniimplantata i standardnih dentalnih implantata s obzirom na različite vezne elemente (24). U svakom slučaju, preporučuje se uporabljivati vezne elemente koji imaju kapacitet prijenosa opterećenja s pokrovnih proteza na mini ili standardne dentalne implantate po njihovoj dužinskoj osovini.

Warin i sur. (25) na modelima donje bezube čeljusti ispitivali su raspodjelu naprezanja oko dvaju, triju i četiriju interforaminalno ugrađenih minidentalna implantata (mezijalno i distalno) i u retromolarnom području koje pokriva donja pokrovna proteza s pomoću uređaja za mjerenje naprezanja (*strain gauge*). Ispitivali su utječe li različit broj ugrađenih minidentalnih implantata na retenciju donjih pokrovnih proteza u usporedbi s konvencionalnom donjom potpunom protezom (napravljena su 4 modela ispitivanja). Modeli su opterećivani statičkim opterećenjem od 200 N na stražnjim zubima u pokrovnih proteza, unilateralno i bilateralno. Raspodjela naprezanja tijekom bilateralnog opterećenja pokazala je simetričnu raspodjelu oko MDI-ja i ležišta, dok je tijekom unilateralnog opterećenja zabilježeno naprezanje pokazivalo promjenu od tlačnog prema vlačnom opterećenju oko MDI-ja. Najviše vrijednosti naprezanja zabilježene su u skupini gdje su bila ugrađena četiri minidentalna implantata, zatim u skupini s trima ugrađenim, s dvama ugrađena MDI-jima i na kraju kod donje konvencionalne potpune proteze. Najviše vrijednosti naprezanja registrirane su na zadnjim (terminalnim) MDI-jima. Autori zaključuju da ugradnja manjeg broj MDI-ja ima za rezultat stvaranje manjih vrijednosti naprezanja u retromolarnom području koje pokrivaju distalni dijelovi pokrovnih proteza i na terminalnim MDI-jima za vrijeme

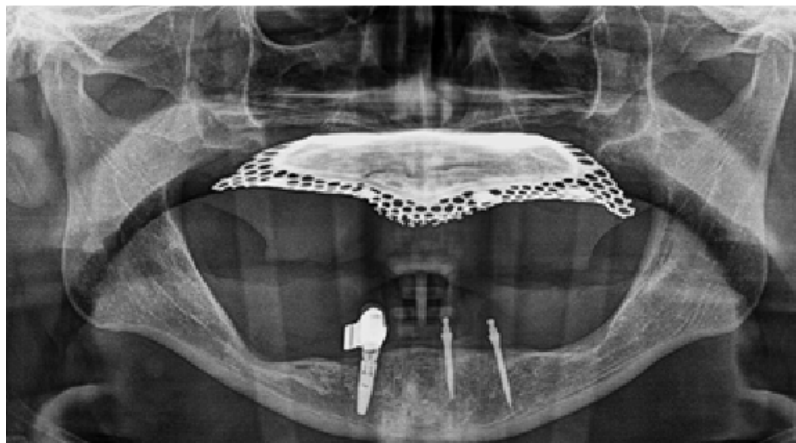
opterećenja na stražnjim zubima pokrovnih proteza. Ipak, kada se upotrebljava veći broj MDI-ja, donje pokrovne proteze pokazuju više stabilnosti tijekom funkcije.

Chang i sur. (26) ispitivali su mehaničke reakcije (mikronaprezanje) metodom konačnih elemenata (MKE) na spoju između kosti implantata kod pokrovnih proteza koje su bile retinirane kuglama na dvama standardnim dentalnim implantatima i četirima minidentalnim implantatima postavljenima u donjoj čeljusti. Te su se mehaničke reakcije registrirale s obzirom na različita stanja opterećenja u okluziji (simulacija jednog /preranog/ okluzijskog kontakta / ravnomyjni kontakti na pokrovnim protezama). Pod različitim opterećenjem, posebno kad je simuliran prerani okluzijski kontakt (koji je izvor opterećenja pod kutom na implantate – što je oblik nepovoljnog opterećenja), vrijednosti mikronaprezanja bile su veće oko četiriju minidentalnih implantata nego na dvama standardnim dentalnim implantatima koja su se s pokrovnih proteza prenosila preko kugli prenosila na implantate. To za posljedicu ima da veće vrijednosti mikronaprezanja uzrokuju veću resorpciju kosti oko minidentalnih implantata. Preporuka autora studije ide u smjeru da okluzija na pokrovnim protezama mora biti usklađena (bez preranih dodira) kako bi prijenos opterećenja preko kugli na implantate i ležište pokrovnih proteza bio optimalan (po dužinskoj osovini MDI-ja, a ne u kosom ili horizontalnom smjeru). Istraživanje je rađeno na modelima uz primjenu analize konačnih elemenata, tako da se rezultati studije ne mogu sa sigurnošću preslikati u uvjete usne šupljine.

Pisani i sur. (27) ispitivali su biomehaničko ponašanje (pomak proteza na ležištu; prijenos naprezanja na implantate, pričvrstke /patricu i matricu/ i kost oko implantata) donjih pokrovnih proteza na dvama ili jednom DI-ju, odnosno na dvama ili jednom MDI-ju metodom konačnih elemenata. Vezni sustav na standardnim i minidentalnim implantatima bile su kugle (*O-ring*). Pomak pokrovnih proteza (mjereno u milimetrima) pod simuliranim bilateralnim opterećenjem (okluzijski kontakt na pokrovnim protezama – straga obostrano) bio je najviši kod pokrovnih proteza s jednim (0,16 mm) i dvama (0,17 mm) minidentalnim implantatima. Neovisno o tipu implantata (standardni ili mini), donje pokrovne proteze nošene jednim implantatom pokazuju više vrijednosti naprezanja na samim implantatima, na patricama i matricama (kućište O-prstena) kugli te oko implantata (periimplantna kortikalna kost) od donjih pokrovnih proteza nošenih dvama implantatima. Pokrovne proteze retinirane na MDI-ju pokazale su veću pokretljivost i manje naprezanje oko implantata s obzirom na one retinirane na DI, neovisno o broju implantata. Naprezanja na jednom ili dvama minidentalnim implantatima, njihovim veznim elementima (patrica i matrica) i periimplantatnoj kortikalnoj

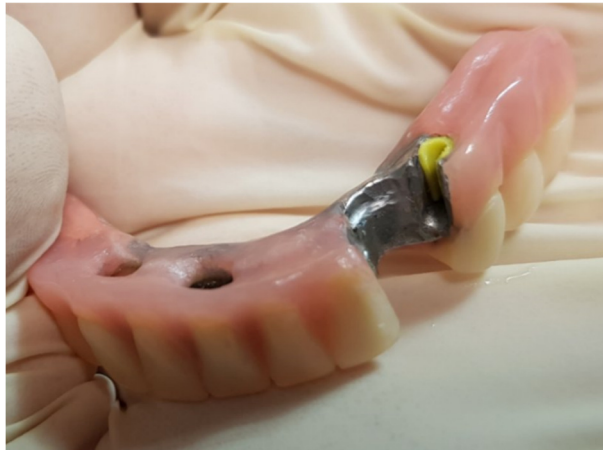kosti pokazivale su manje vrijednosti u odnosu prema naprezanjima na jednom ili dvama standardnim implantatima.

Minidentalni implantati mogu se rabiti za poboljšanje retencije i stabilnosti djelomičnih mobilnih metalnih proteza, posebno pri suptotalnim kliničkim situacijama, kada postoji manji broj retencijskih zuba i gdje su prisutna produžena sedla veće duljine. Prikaz implantoprotetičke terapije pri kojoj su upotrebljavani minidentalni implantati kao trajni nosači za poboljšanje retencije i stabilizacije djelomične metalne proteze vidi se na slikama 2. i 3. Disha i sur. (28) uspoređivali su estetske ishode, žvačnu efikasnost i udobnost nošenja mobilnih djelomičnih proteza koje su bile retinirane kvačicama ili minidentalnim implantatima u mandibuli. U razdoblju praćenja od 6 mjeseci pacijenti su bili zadovoljniji u estetskom smislu, bile su im udobnije za nošenje i bili su sigurniji tijekom žvakanja mobilnim djelomičnim protezama koje su dodatno bile sidrene na minidentalnim implantatima.



Slika 2. Kontrolni ortopantomogram: ugrađeni jedan standardni implantat i dva minidentalna implantata u donjoj bezuboj čeljusti. Slika preuzeta uz dopuštenje autorice: dr. med. dent.

Lidija Crvelin Jelić.



Slika 3. Donja metalna djelomična proteza retinirana standardnim i minidentalnim implantatima. Slika preuzeta uz dopuštenje autorice: dr. med. dent. Lidije Crvelin Jelić.

Usporedba minidentalnih implantata i standardnih implantata u razdoblju praćenja od tri godine pokazala je bolje rezultate kvalitete života prema procjeni pacijenata nositelja pokrovnih proteza. Pacijenti su bili zadovoljni ako su imali miniimplantate s kuglama kao retencijskim sredstvima u usporedbi s ugrađenim standardnim implantatima na kojima su se pokrovne proteze retinirale Locator ili prečka retencijskim sustavima (29). U novije su vrijeme objavljena istraživanja (30,31) u kojima su se rabili kratki minidentalni implantati dužine 6 i 8 mm, promjera 2 i 2,5 mm u interforaminalnom području. U razdoblju praćenja jedne godine nisu pokazale više stope bioloških komplikacija glede povećane pojavnosti gubitka ugrađenih implantata, mukozitisa i periimplantitisa s obzirom na miniimplantate standardnih dužina za iste kliničke indikacije. Međutim, u nekim je slučajevima bilo potrebno MDI-je ugraditi uz otvaranje režnja, modelaciju kosti i dezinserciju pomičnoga tkiva vestibularno uz uklanjanje „flabby“ sluznice.

Najveći nedostatak potpunih proteza u većini slučajeva jesu nedovoljna ili čak nepostojeća retencija (koja se temelji isključivo na ventilnom učinku između baze proteze i alveolarnoga grebena) i stabilnost. Tada pristupamo ugradnji dentalnih implantata kao rješenju mehaničke retencije proteze. Zbog svoje niže cijene MDI-ji su pristupačniji pacijentima u usporedbi s konvencionalne DI-jim. Također, ne zahtijevaju dodatne kirurške postupke kao što je augmentacija kosti u slučaju nedovoljno širokoga alveolarnoga grebena. Kirurški je postupak ugradnje jednostavniji, ne zahtijeva podizanje režnja, a oporavak je brži. Utjecaj i razliku

između kirurških postupaka (npr. odizanje režnja */open-flap/* i bez odizanja režnja */flapless/* pristupa) pri ugradnji MDI-ja ističu Enkling i sur. (32) u svojoj prospektivnoj kliničkoj studiji. Postavljena su po četiri jednokomadna MDI-ja s kuglastim spojnim elementom u interforaminalno područje u dvadeset bezubih pacijenata. Na njima su se retinirale pokrovne proteze. Pratile su se promjena razine marginalne kosti oko MDI-ja, te pojavnost tehničkih i bioloških komplikacija. Postotak uspješnosti preživljavanja MDI-ja iznosio je 100 % u petogodišnjem razdoblju praćenja. Prosječna promjena razine marginalne kosti bila je 1,18 mm i većinom je nastala unutar prva tri mjeseca nakon ugradnje, te na nju nisu utjecali spol, mjesto ugradnje ili prisutnost keratinizirane sluznice. Autori preferiraju pristup odizanja sluzničnog režnja kako bi se izbjegle zamke transmukoznog (bez odizanja režnja) pristupa ugradnje MDI-ja poput krivog smjera ugradnje MDI-ja s obzirom na alveolarni greben, pretanak cirkumferentni sloj kortikalne kosti oko implantata, fenestracije i dehiscijencije, te izlazak vrha implantata iz kosti. Iako je za MDI-je standardne dužine u literaturi predložena procedura bez odizanja režnja, postupak ugradnje uz odizanje režnja sigurnija je opcija s većim postotkom uspješnosti, a osobito u situacijama malog volumena kosti. Nadalje, pomični greben (*flabby ridge*), duplikature i nedostatak pričvrzne keratinizirane sluznice trebaju se riješiti prije ugradnje MDI-ja (32, 33).

**5. UPORABA MINIIMPLANTATA U PREDNJEM PODRUČJU ČELJUSTI ZBOG
GUBITKA JEDNOG ZUBA**

Gubitak zuba ili kongenitalni nedostatak zuba u prednjem području čeljusti uzrokuje veliko nezadovoljstvo pacijenata, prije svega zbog estetskih razloga. U većini slučajeva riječ je o zahtjevnoj terapiji, posebice pri kongenitalnom nedostatku zuba u prednjem području čeljusti, te zahtijeva interdisciplinarni pristup specijalista ortodontije i protetike te oralnog kirurga (34).

Mobilno protetičko rješenje može uzrokovati brojne komplikacije poput loše mastikacije i loše stabilnosti proteza, što uzrokuje konačno nezadovoljstva pacijenta i smanjeno samopouzdanje. Isto tako, fiksna rješenja zahtijevaju brušenje zdravih zuba kako bi se nadomjestio zub koji nedostaje, što narušava njihovu kvalitetu (35). Danas se sve više upotrebljavaju standardni / minidentalni implantati kao nosači za protetička rješenja.

Kongenitalni nedostatak u mliječnoj i/ili trajnoj denticiji označuje kliničku i radiografsku odsutnost zuba. Smatra se razvojnom anomalijom određenom genetikom, no kao mogući uzrok ne isključuju se ni traume, infekcije, zračenja i uporaba droga (36,37). Nakon donjih prvih pretkutnjaka, najčešće je riječ o nedostatku bočnoga sjekutića (1 – 3 %), i to više u žena nego u muškaraca. Jednostrani je nedostatak češći od obostranog, osim kod bočnih sjekutića. Tamo se češće primjećuju obostrane anomalije (38).

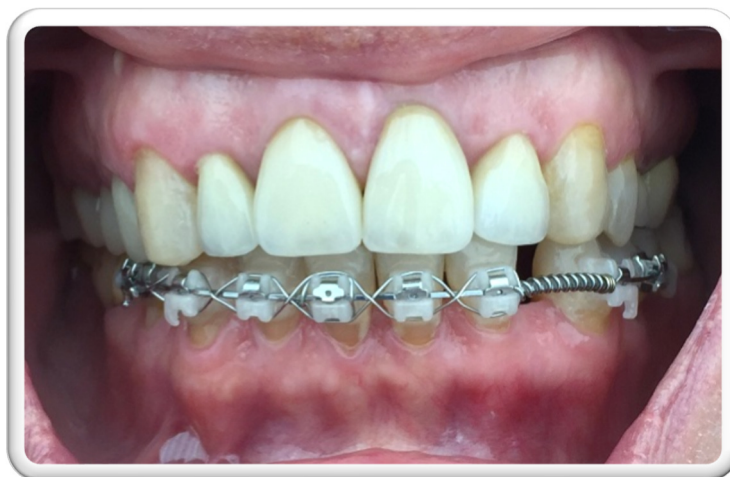Ortodontsko zatvaranje prostora pri nedostatku bočnih sjekutića postiže se pomakom očnjaka prema središnjim sjekutićima, zatvaranjem dijasteme i preoblikovanjem postojećeg očnjaka i prvoga pretkutnjaka u bočni sjekutić i u očnjak. Kad metoda mezijalizacije očnjaka nije opcija i kad se ne žele brusiti zdravi zubi, kao izboru rješenja pristupa se implantatima. Ortodontski se otvara prostor za ugradnju dentalnih implantata. Nakon terapije ugradi se implantat u koji se pričvrsti nadogradnja na koju se krunica cementira ili se ona u implantat fiksira vijkom. U većini slučajeva, kad nema dovoljno mjesta za implantaciju implantata standardnih dimenzija u alveolarnu kost pri nedostatku gornjih bočnih sjekutića (često su korjenovi sjekutića i očnjaka preblizu), alveolarni je greben uglavnom deficijentan i postoji mogućnost da se titanski vijak nazire ispod tanke gingive. U tom slučaju primjenjuju se miniimplantati čija je širina manja od 2,5 mm (34,39), iako postoje ograničenja estetskog ishoda jer je to jednokomadni implantat i o tome treba voditi brigu.

Postavljanje implantata slijedi nakon završene ortodontske terapije i završenoga facijalnog rasta. U odraslih se može odmah pristupiti protetičkoj terapiji, no u djece treba biti oprezan. Ako nije završen facijalni rast, mogu se pojaviti naknadni rast i pomak zubi. Kraj facijalnog rasta određuje se LL kefalometrijskim snimkama snimljenima u razmaku od godinu dana,

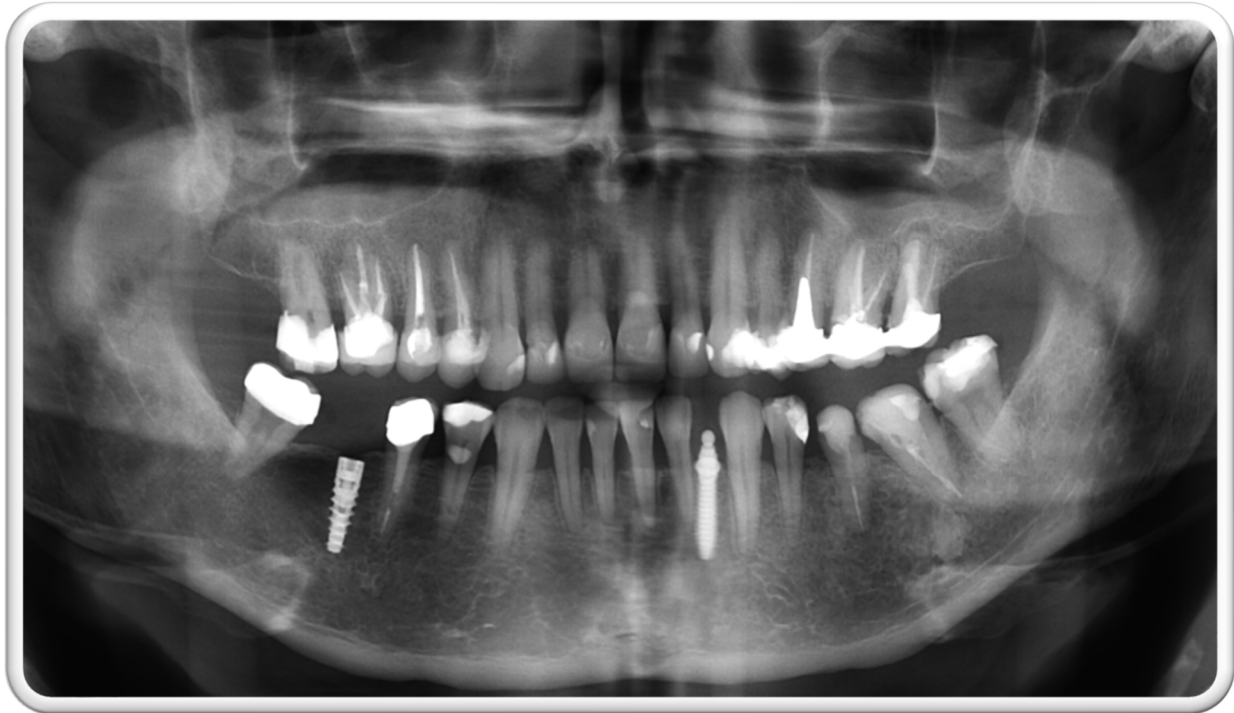
koje se superponiraju i analizira se razlika u visini od naziona do mentona. Ako razlike nema, smatra se da je završen facijalni rast i da najvjerojatnije neće doći do daljnjeg rasta i pomaka zubi (40).

Nema dvojbe da su miniimplantati odličan izbor terapije kad se postave i opterete na pravilan način. U kliničkim istraživanjima pokazuju jednak postotak uspješnosti s obzirom na standardne implantate (35,41). Međutim, pacijenti u kojih se samo ortodonski pristupalo zatvaranju razmaka pokazuju bolje stanje parodonta nego pacijenti u kojih se provodila implantoprotetička terapija. Nadalje, primijećena je i infraokluzija veća od 1 mm u mlađih pacijenata u kojih je nadoknađen gubitak jednog zuba dentalnim implantatom u prednjem području čeljusti. Opet se kao prednost ističe jednostavnost ugradnje MDI-ja u odnosu prema DI-ju. Korisni su u situacijama kad je premalo meziodistalnoga prostora između zuba za ugradnju konvencionalnih implantata i kad se izbjegava brušenje zdravih susjednih zuba za sidrišta mosta. S druge strane, istraživanja u slučaju kongenitalnog nedostatka bočnog sjekutića pokazuju bolje rezultate parodonta zatvaranjem prostora ortodonskom mezijalizacijom očajnika i primijećena je manja infraokluzija (42).

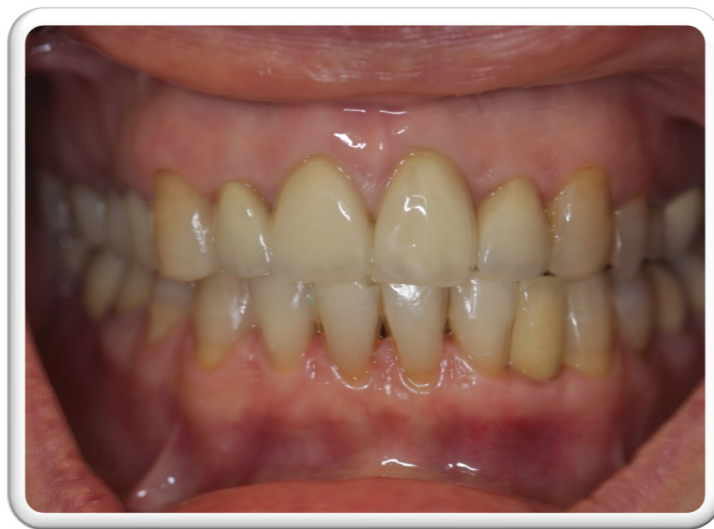Slike 4. – 6. prikazuju ortodonsko-implantoprotetički oblik terapije pri gubitku jednog zuba u prednjoj, estetskoj zoni donje čeljusti.



Slika 4. Fiksna ortodonska terapija. Preuzeto s dopuštenjem autora: prof. dr. sc. Roberta Čelića.



Slika 5. Kontrolni ortopantomogram nakon ugradnje standardnog i jednodijelnog mini dentalnog implantata. Preuzeto s dopuštenjem autora: prof. dr. sc. Roberta Čelića.



Slika 6. Gotova protetička rehabilitacija pacijentice. Preuzeto s dopuštenjem autora: prof. dr. sc. Roberta Čelića.

Treba nadodati da na tržištu prevladavaju jednodijelni MDI-ji koji se primjenjuju u ovakvim ortodontsko-protetičkim kliničkim situacijama. Postoje MDI-ji koji završavaju kuglicom za retenciju proteze, ali i miniimplantati ravnog tipa za retenciju krunice. I na jedan i na drugi tip moguće je adhezivno cementirati tvornički napravljen abutment. Protetički problem ugradnje

jednodijelnih MDI-ja u prednjim područjima obiju čeljusti katkad se očituje neestetskim izgledom završnoga fiksnog protetičkog rada koji nastaje zbog nemogućnosti prilagodbe dijela MDI-ja koji čini nadogradnju. Međutim, na tržištu su se pojavili sustavi dvodijelnih uskih dentalnih implantata (npr. Straumann Roxolid promjera 2,9 mm; dužine 10, 12, i 14 mm) kojima se lakše rješava estetski problem nastao zbog nedostatka prostora za izradu definitivnoga fiksnog rada poput samostalne (solo) krunice. A budućnost bi mogla biti i primjena jednodijelnih (dvodijelnih) cirkonijskih dentalnih implantata što užega promjera kod ovakve indikacije. Roxolid je legura koja ima 87 % titana i 13 % cirkona, a patentni je vlasnik tvrtka Strauman.

**6. UPOTREBA MINIDENTALNIH IMPLANTATA U IZRADI FIKSNOGA
PROTETIČKOG RADA U POTPUNO BEZUBIH PACIJENATA (IMEDIJATNO
OPTEREĆENJE)**

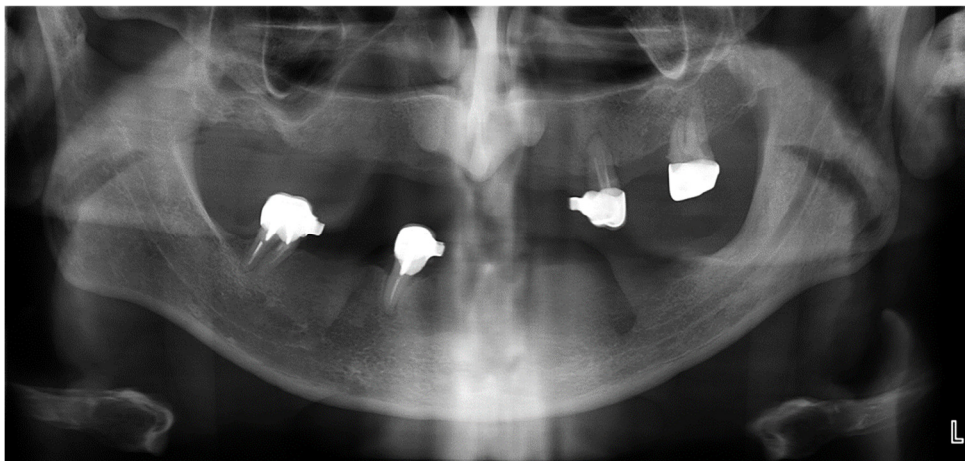
Terapijski koncept sidrenja fiksno protetičkog rada u potpuno bezubih pacijenata na standardnim dentalnim implantatima poznat je pod imenom All-on-4® i All-on-6® . Ugrađuje se po 4 ili 6 implantata standardnoga promjera u gornjoj i donjoj čeljusti. Prije svega kost za takvu ugradnju mora biti dovoljne širine (najmanje 5 mm) i dužine (8 mm) (43). Ako ti parametri nisu zadovoljeni, provodi se augmentacija kosti i/ili podizanje sinusa, što su dosta zahtjevni, skupi i invazivni zahvati. Produljuju vrijeme oporavka i konačan rezultat dolazi još kasnije (44).

Minidentalni implantati, s obzirom na svoju veličinu i mogućnost imedijatnog opterećenja, postali su zanimljiva mogućnost.

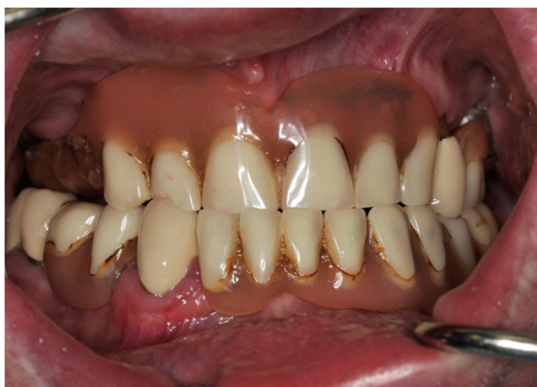Dr. Todd E. Shatkin, kao rezultat svojega višegodišnjeg iskustva s minidentalnim implantatima (44), dizajnirao je F.I.R.S.T. tehniku (*Fabricated Implant Restorations and Surgical Technique*) koja omogućuje imedijatnu ugradnju MDI-ja nakon koje se definitivni protetički nadomjestak odmah cementira pri istom posjetu. Koncept Fix on Six® uključuje ugradnju šest do osam (ili čak deset) MDI-ja s izradom i predajom fiksnoh semicirkularnog cirkonijskog mosta od 12 članova u potpuno bezubim čeljustima. Most se može skinuti samo u ordinaciji pri kontroli i uz profesionalno čišćenje ugrađenih MDI-ja i mosta. U slučaju gubitka jednog ili više MDI-ja postoji mogućnost ugradnje novog implantata na isto ili na mjesto pokraj njega. Fix on six® manje je invazivna i financijski prihvatljivija metoda, a trajanje je postupka skraćeno jer je pacijent odmah nakon ugradnje opskrbljen trajnim fiksnim protetičkim radom (45). Međutim, u znanstvenoj literaturi nema podataka o uspješnosti i komplikacijama ove koncepcije i o zadovoljstvu pacijenata njom jer to nova koncepcija prijavljena prije dvije godine u SAD-u.

Mišljenja stomatologa o primjeni minidentalnih implantata kao nosača za fiksne protetičke radove većeg raspona u potpuno bezubih pacijenata i uz primjenu imedijatnoga protokola opterećenja podijeljena su. Jedni smatraju da miniimplantati ne mogu podnijeti žvačnu silu i da dugoročno nisu dobar izbor, dok ih drugi zagovaraju. Činjenica je da još nema istraživanja o ovom terapijskom modalitetu i da se ne može pouzdano tvrditi da je on trenutačno znanstveno dokazana i standardna terapija. Zainteresiranost za fiksne protetičke radove na miniimplantatima sve je veća, tako da će se, zasigurno, uskoro pojaviti i istraživanja o ovoj terapiji. Minidentalni implantati mogu se eventualno upotrebljavati kao dodatna retencija (nosači) mostova velikih raspona na prirodnim zubima ili uz standardne implantate da ih se dodatno poveže. Mogu se rabiti kao nosači privremenih fiksnih radova u sklopu implantoprotetičke terapije standardnim implantatima u potpuno bezubih pacijenata uz

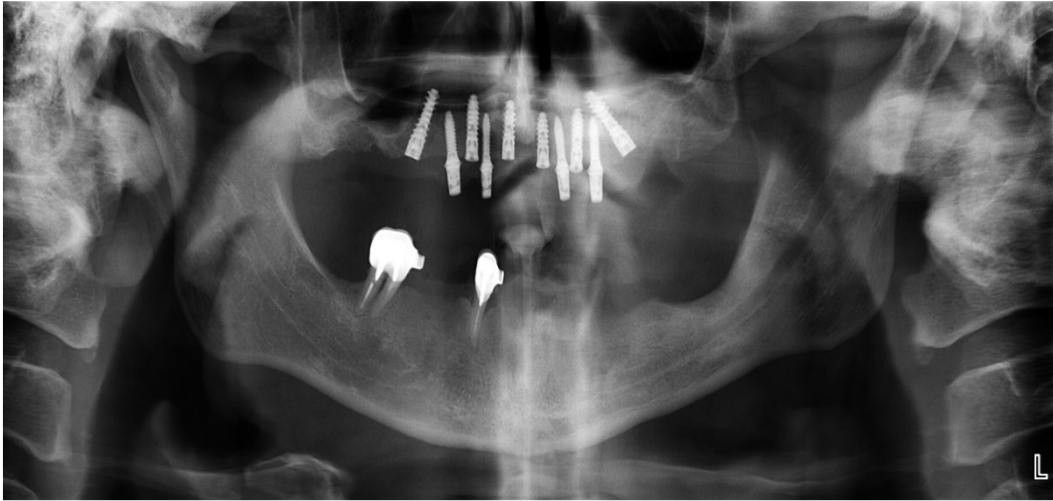
primjenu konvencionalnog opterećenja (Slike 7. – 10.). No o tome također ne postoje dugoročne znanstvene studije.



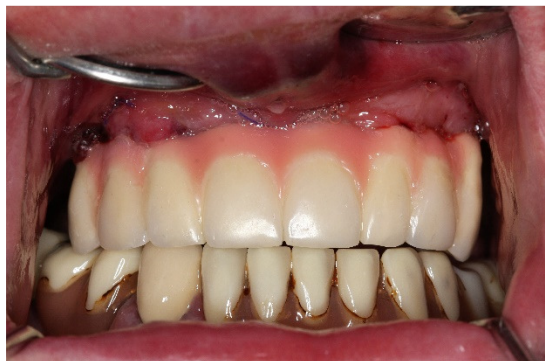Slika 7. Ortopantomogram početnog stanja. Preuzeto s dopuštenjem autora: prof. dr. sc. Roberta Čelića.



Slika 8. Početno stanje u ustima – protetički status pacijenta prije ugradnje implantata. Preuzeto s dopuštenjem autora: prof. dr. sc. Roberta Čelića.



Slika 9. Ortopantomogram nakon imedijatne ugradnje mini i standardnih dentalnih implantata pri jednom posjetu. Preuzeto s dopuštanjem autora: prof. dr. sc. Roberta Čelića.



Slika 10. Gotov privremeni rad u ustima (fiksni metalno-akrilatni most cementiran privremenim cementom na minidentalnim nadogradnjama/implantatima). Preuzeto s dopuštanjem autora: prof. dr. sc. Roberta Čelića.

**7. UPORABA MINIDENTALNIH IMPLANTATA / MIKROVIJAKA U
ORTODONCIJI**

Svrha dobre ortodontske terapije jest ispraviti nepravilan položaj zuba i međučeljusnih odnosa u bilo kojemu životnom razdoblju. Da bi se zub pomaknuo u određenom smjeru, na njega treba djelovati sila. Kao sidrište tim silama služe drugi zubi ili koštane strukture. Pri djelovanju takve sile pojavljuje se i protusila jednaka po snazi. Za to su potrebna čvrsta sidrišta jer se inače može pojaviti njihov pomak. Ako je sidrište drugi zub, njegov pomak katkad može biti poželjan, a kadšto to, jednostavno, želimo spriječiti. Miniimplantatima je, upravo zbog uloge dobroga skeletnog sidrišta, uvedena jedna od najvažnijih promjena u kliničkom radu (11). Primjenjuju se u mnogim terapijskim postupcima, od mezijalizacije i distalizacije zuba, intruzije i ekstruzije, retrakcije prednjih zuba, te za vertikalnu kontrolu i korekciju otvorenog zagriža (12).

Prvotno su se primjenjivali standardni ortodontski implantati od nehrđajućeg čelika koji su imali mnogo nedostataka. Zbog njihovih dimenzija implantacija im je bila ograničena na bezubi greben ili retromolarno područje, a anatomske strukture poput sinusa, živca ili zametaka trajnih zuba često su činile prepreku. Prije mogućeg opterećenja, vrijeme oseointegracije od četiri do šest mjeseci bilo je predugo, kao i skup, invazivan i kompliciran postupak ugradnje. Današnji titanski implantati u ortodonciji malog su promjera, do 2 mm, pa se mogu postaviti u interradičularno, intraradičularno i retromolarno područje, kao i u srednju palatinalnu suturu. Glatka površina otežava oseointegraciju te olakšava njihovo uklanjanje nakon ortodontske terapije, tj. nakon što odrade svoju ulogu skeletnog sidrišta. Postavljaju se vrlo lako bez anestezije, eventualno uz topikalnu anesteziju, moguće je imedijatno opterećenje i, naravno, jeftiniji su i nisu kontraindicirani u djece. Pri ugradnji potrebno je pripaziti na okolne anatomske strukture, izbjeci oštećenje zametaka trajnih zuba, a glavu vijka postaviti u zoni pričvrstne gingive (11,13).

Uspješnost ortodontskih implantata ovisi prije svega o primarnoj stabilnosti, odnosno mehaničkoj stabilnosti postignutoj uvijanjem vijka u kost. Ako ona izostane, dolazi do pomičnosti i gubitka vijka. Smatra se da je u mlađih pacijenata (<15 godina), zbog smanjene gustoće i kvalitete kosti, veća stopa njihova odbacivanja (13).

Tzai i sur. (46) istraživali su povezanost između dobi pacijenata i stope preživljavanja MDI-ja. U njihovu istraživanju ugradnja MDI-ja pokazala se najuspješnijom u dobnoj skupini od dvadeset do trideset godina. Zanimljiv je podatak da se uspješnost MDI-ja za svaku godinu života nakon tridesete godine života smanjuje za pet posto.

Melo i sur. (47) bilježili su stopu neuspjeha mikrovijaka tijekom deset godina i njegovu moguću povezanost s čimbenicima vezanima za pacijenta (spol, dob, navika pušenja), s obzirom na dimenzije te mjesto ugradnje miniimplantata (alveolarni greben gornje ili donje čeljusti). Ugrađeno je 1356 MDI-ja u 570 ortodontskih pacijenata. Duljina (5 mm; 7 mm; 9 mm; i 11 mm) i promjeri (1,3 mm; 1,4 mm; i 1,6 mm) mikrovijaka birale su se prema mjestu primjene. Klinički su se jednom mjesečno pregledavali sljedeći parametri: pomičnost i/ili lom mikrovijaka, što se smatralo neuspjehom ili biološkom komplikacijom. Stopa uspjeha iznosila je 89,1 %. Što se tiče spola, dobi i navike pušenja, nije postojala povezanost. Uspoređujući dimenzije, kraći mikrovijci pokazali su veći postotak neuspjeha, veći u donjoj nego u gornjoj čeljusti. Mjesto ugradnje isto tako nije pokazalo značajnu povezanost s neuspjehom.

Također, gubitak mikrovijka može se dogoditi ako je u kontaktu s korijenom zuba koji svojim pomacima uzrokuje pomak zuba. Spominje se i loša oralna higijena kao jedan od razloga gubitka mikrovijaka (11,13). Andrucioni i sur. (48) istraživali su povezanost odbacivanja mikrovijaka s prisutnošću veće koncentracije bakterija i njihovih endotoksina. Uspoređivali su bakterijsku floru na površini 15 uspješnih i 10 neuspješnih MDI-ja. U objema skupinama zabilježeno je jednakih četrdeset vrsta bakterija, što govori u prilog teoriji da bakterije nisu razlog gubitka miniimplantata.

Na uzorku od 72 miniimplantata koji su se rabili kao sidrišta u ortodontskoj terapiji ispitivale su se promjene na površini i njezin kemijski sastav u različitim razdobljima uporabe. Primijećeni su znatno smanjenje titanskog udjela i oštećenje površine svih dijelova MDI-ja nakon više od šest mjeseci uporabe. Zaključno ne preporučuju njihovu primjenu dulje od šest mjeseci kao sidrišta u ortodontskoj terapiji (49).

8. RASPRAVA

U današnje su vrijeme dentalni implantati postali sve češće rješenje i standard u protetičkoj terapiji različitih stanja gubitka zubi, kao i u ortodontskoj terapiji. Za uspješnu ugradnju implantata potrebno je ispuniti određene uvjete – širina, duljina i gustoća alveolarne kosti čiji nedostatak pokatkad ograničavaju ugradnju konvencionalnih implantata. U takvim je slučajevima indicirana uporaba minidentalnih implantata užega promjera. Drugim, riječima, dobri klinički rezultati minimplantata doveli su do toga da se njihova uporaba ne ograničava samo na područje ortodoncije kao privremenih nosača (sidrišta) nego da se upotrebljavaju i kao nosači privremenih i trajnih protetičkih rješenja u mobilnoj i fiksnoj protetici. Za privremena rješenja upotrebljuju se minimplantati glatke površine, a za trajna rješenja minimplantati imaju mikrohrpavu površinu koja ide u kost, dok je transmukozni i dio iznad mukoze glatke površine.

Kirurški postupak ugradnje mikrovijaka (ortodoncija) i minidentalnih implantata (implantoprotetika) jednostavniji je u usporedbi s ugradnju standardnih dentalnih implantata jer se najčešće provodi bez odizanja režnja. Ugradnja trajnih MDI-ja može se izvoditi uz odizanje ili bez odizanja mukoperiostalnog režnja i najčešće je bez složenijih augmentativnih kirurških postupaka na tvrdim (koštanim) i mekim (gingivnim) tkivima.

Treba naglasiti da postoje razlike u dizajnu, dimenzijama, površini i primjeni između mikrovijaka (glatka površina) i minidentalnih implantata (hrpava površina). Kratkotrajniji i tehnički jednostavniji kirurški postupak ugradnje mikrovijaka i minidentalnih implantata djeluje pozitivno na pacijenta na način da je razina straha od operativnog zahvata manja (2,8,9,11).

U znanstvenim studijama (28,30,31,33,50-52) zabilježeno je povećano zadovoljstvo pacijenata (kvaliteta života, žvakanje i estetika) u kojih su se upotrebljavali minidentalni implantati kao potpora za protetičke radove. Osim zadovoljstva pacijenata, sljedeći važan kriterij jesu procjene stopa preživljavanja minidentalnih implantata i stupanj marginalnog gubitka kosti pod protetičkim radovima, posebno pokrovnim protezama. Lemos i sur. (5) u svojem sistematskom pregledu iznose stopu preživljavanja od 92,3 % minidentalnih implantata koji nose donju pokrovnu protezu u trajanju od 2,5 godina. Marginalni gubitak oko minidentalnih implantata iznosio je 1,5 mm, što se smatra gotovo istovjetnim iznosom resorpcije u usporedbi sa standardnim implantatima za istu indikaciju. Kovačić (33) u svojem doktorskom radu bilježi stopu preživljavanja od 97,3 % i $0,78 \pm 0,67$ mm marginalnog gubitka kosti nakon dvije godine praćenja kratkih MDI-ja koji su nosili donje pokrovne proteze na ekstremno resorbiranim alveolarnim grebenima.

Nažalost, nakon ugradnje minidentalnih implantata u gornjoj bezuboj čeljusti kao nosača gornje pokrovne proteze, stope su preživljavanja mnogo manje, 31,7 % (5). Stoga se u gornjoj bezuboj čeljusti MDI ne može preporučiti kao standardan i pouzdan terapijski koncept, osim ako sluznica nije rezilijentna i ako proteza završava na a-liniji.

Biomehaničke (*in vitro*, MKE) studije obrađuju utjecaj prijenosa opterećenja (naprezanje) na MDI, vezne elemente te ležište i same pokrovne proteze. Često se tako dobiveni rezultati uspoređuju s rezultatima naprezanja implantata standardnih dimenzija. Koristeći se metodologijom konačnih elemenata, dokazano je da se pri aksijalnom opterećenju implantata maksimalna koncentracija naprezanja nalazi na kortikalnoj kosti ležišta implantata i na spongiozi u području vrha implantata, te da su kose sile mnogo štetnije za implantat i stvaraju velike koncentracije stresa na vratnom dijelu implantata i u okolnoj kortikalnoj kosti (33,53-56). Iznos naprezanja kod implantata malog promjera koji nastaje u okolnoj kosti veći je i širi u raspodjeli nego kod širih implantata, kako pri aksijalnim tako i pri kosim opterećenjima (33,53). Istraživanja su također pokazala da se iznos i raspodjela naprezanja smanjuju proporcionalno povećanju promjera implantata te da su naprezanja veća kod minidentalnih implantata. Povećanjem promjera implantata smanjuje se okolno naprezanje (57), no ujedno ni najveći promjer nije najbolji izbor jer preveliki promjer može imati veći utjecaj na stres i naprezanje od same dužine implantata (33, 58) ako ne ostane dovoljno kosti cirkumferentno oko implantata. Na istom su tragu sa svojim rezultatima biomehaničke studije (25-27) o naprezanju oko MDI-ja, veznim elementima (npr., O-kugla, Equator, itd.) s pokrovnom protezom i koštano-sluzničnom ležištu pokrovne proteze (npr. retromolarno područje).

Mogućnost privremenoga protetičkog nadomjestka izrazito je važna u bezubih pacijenata koji čekaju trajno rješenje na standardnim implantatima. Abadzhiev (14) u svojem istraživanju zaključuje da miniimplantati pokazuju ugodnost nošenja privremenog rada u pacijenta i pružaju veliku sigurnost oseointegracije trajnih implantata.

Čini se kako je sve veći porast uporabe MDI-ja kao nosača fiksnih mostova kad to situacija zahtijeva – nedovoljna širina i duljina alveolarne kosti koje onemogućuju ugradnju implantata standardnih dimenzija. Štoviše, u člancima (44,45) opisana je i nova metoda izrade definitivnoga fiksnog semicirkularnog cirkonijskog mosta nošenog na šest do deset MDI-ja u potpuno bezubih pacijenata (protokol imedijatnog opterećenja) (*Fix on six*). Međutim, dosad nije objavljeno nijedno znanstveno istraživanje o ovom terapijskom modalitetu, pa se trenutačno ne može promatrati kao pouzdan i standardni klinički protokol liječenja potpuno bezubih pacijenata.

Uporaba minidentalnih implantata pokazala se uspješnom; brojne znanstvene studije navode istu ili veću uspješnost pri određenim indikacijama (npr. donje pokrovne proteze retinirane na MDI-jima) nego kod primjene standardnih implantata. Bitna je razlika u tome da su te studije u prosjeku trajale od 1 do 5 godina, što je prekratko razdoblje da bi se dokazala dugoročna uspješnost implantoprotetičke terapije, kao što je dokumentirano kod primjene standardnih implantata.

Minidentalni implantati mogu se primjenjivati i u sklopu kombinirane ortodonsko-implantoprotetičke terapije kada se nadoknađuje gubitak jednog zuba u prednjim estetskim zonama obiju čeljusti. Najčešće je riječ o nadoknadi kongenitalnog nedostatka (bočnog) sjekutića ili gubitka zuba nastalog vađenjem (npr. ortodonski razlozi, nemogućnost liječenja parodontopatija, lom prednjeg zuba itd.). Ortodonskom terapijom stvara se potreban prostor za ugradnju MDI-ja koji će nositi definitivni fiksni protetički rad (npr. samostalnu kronicu). Mangano i sur. (59) ispitivali su estetske ishode implantoprotetičke terapije kongenitalnog gubitka bočnog sjekutića nakon provedene ortodonske terapije. Zaključuju da je ovakav oblik terapije uspješan, ali „na kraće staze“. Upozoravaju na potrebu daljnjih znanstvenih istraživanja o ovoj tematici.

U ortodonciji su MDI-iji pravo otkriće kao skeletno sidrište za zubne pomake (mezijalizacija, distalizacija, retrakcija, intruzija, ekstruzija, uspravljanje zuba i sl.) i koordinaciju zubnog luka (npr. širenje nepca). Ugrađuju se glatki miniimplantati (mikrovijci) u alveolarnu kost i ostaju u funkciji kao sidrišta u kratkome vremenskom roku (prosječno nekoliko mjeseci). Prema tome, nije presudan čimbenik oseintegracije jer se moraju relativno brzo ukloniti iz alveolarne kosti (zato su glatki da bi se što lakše uklonili). Očito, primjena minidentalnih implantata / mikrovijaka u ortodonciji ima svoje specifičnosti s obzirom na područje implantoprotetike. Melo i sur. (47) zabilježili su stopu preživljavanja mikrovijaka od 89,1 % dok su bili u funkciji. Spol i dob nisu utjecali na odbacivanje mikrovijaka. Uspoređujući dimenzije mikrovijaka, kraći mikrovijci pokazali su veći postotak odbacivanja. Mjesto ugradnje u gornjim ili donjim alveolarnim grebenima nije pokazalo značajnu povezanost s odbacivanjem mikrovijaka.

9. ZAKLJUČAK

Na temelju kliničke indikacije i rezultata znanstvenih istraživanja mnogih studija koje su navedene u ovome poslijediplomskom specijalističkom radu može se zaključiti da miniimplantati imaju svoju primjenu, posebice u stomatološkoj protetici i ortodonciji. Kirurški je postupak ugradnje najčešće jednostavniji u usporedbi s ugradnjom standardnih implantata. Bez obzira na uži promjer, minidentalni implantati najčešće se opterećuju neposredno/imedijatno privremenim ili trajnim fiksnim i mobilnim protetičkim radovima, a u ortodonciji (mikrovijci) također neposredno kad se upotrebljavaju kao sidrište. Za imedijatno opterećenje potrebno je postići silu od 35 ncm na moment ključu pri ugradnji. Potpuno ili djelomično bezubi pacijenti mogu se protetički rehabilitirati primjenom minidentalnih implantata, posebno kada su prisutni otežani anatomske uvjeti (jaka resorpcija bezubih alveolarnih grebena /uski alveolarni grebeni/, smanjen prostor između zubi /npr. u prednjim područjima donje čeljusti/). Pri izradi donjih pokrovnih proteza, MDI-ji se upotrebljavaju kao trajni nosači pokrovnih proteza. U nositelja djelomičnih proteza ugradnja minidentalnih implantata na strateškim mjestima dijelova bezubih alveolarnih grebena osiguravaju njihovu poboljšanu retenciju i stabilizaciju.

Minidentalni implantati mogu se rabiti kao privremeni nosači privremenoga fiksnoprotetičkog rada (u prosjeku šest mjeseci) kod složenih oblika implantoprotetičke terapije (ugrađeni standardni dentalni implantati). Nakon razdoblja oseointegracije standardnih implantata, uklanjaju se jer bi „ometali“ izradu definitivnoga protetičkog rada na standardnim implantatima. Katkad se mogu uključiti u fiksnoprotetičku terapiju kao dodatni nosači, ali moraju imati hrapavu površinu u kosti.

Financijski gledano, primjena minidentalnih implantata kod definitivnih oblika implantoprotetičke terapije (gdje ostaju u kosti kao trajni nosači) jeftinija je opcija. Međutim, ako se upotrebljavaju kao privremeni nosači za privremene protetičke radove u sklopu izrade implantoprotetičkih radova nošenih standardnim implantatima, poskupljuju ukupnu cijenu takve terapije.

Minidentalni implantati mogu se upotrebljavati i u fiksnoj protetici, najčešće kao nosač krunice u prednjem području čeljusti. Najčešće je riječ o nadoknadi kongenitalnog nedostatka bočnog sjekutića ili ako je gubitak bočnih sjekutića nastao zbog traume ako nema dovoljno mjesta za ugradnju standardnog implantata. Često su korjenovi središnjih sjekutića i očnjaka preblizu.

Nedavno je objavljena i terapijska mogućnost uporabe MDI-ja kao nosača fiksnih mostova (*Fix on six*). Međutim, trenutačno ne postoje znanstvene studije o ovoj koncepciji u kliničkoj praksi.

Još uvijek znanstvene studije imaju kraće vrijeme praćenja kliničke uspješnosti

Miniimplantata u usporedbi sa standardnim implantatima.

1. Knežević G, i sur. Osnove dentalne implantologije. Zagreb: Školska knjiga; 2002. 95 p.
2. Christensen G. The 'mini'-implant has arrived. *JADA*. 2006;137:387-90.
3. Bornstein MM, Al-Nawas B, Kuchler U, Tahmaseb A. Consensus statements and recommended clinical procedures regarding contemporary surgical and radiographic techniques in implant dentistry. *Int J Oral Maxillofac Implants*. 2014;29:78–82.
4. Jung RE, Al-Nawas B, Araujo M, Avila-Ortiz G, Barter S, Brodala N, et al. Group 1 ITI Consensus Report: The influence of implant length and design and medications on clinical and patient-reported outcomes. *Clin Oral Implants Res*. 2018;29:16:69–77.
5. Lemos CA, Verri FR, Batista VE, Júnior JF, Mello CC, Pellizzer EP. Complete overdentures retained by mini implants: A systematic review. *J Dent*. 2017;57:4-13.
6. Qassadi W, AlShehri T, Alshehri A, Alonazi K, Aldhayan I. Review on Dental Implantology. *Egypt J Hospit Med*. 2018;71:2217-25.
7. Vojvodić D, Žabarović D. Retencija donje totalne proteze uporabom mini dentalnih implantata: Prikaz slučaja. *Acta Stomatol Croat*. 2008;42(2):178-84.
8. Brozović J, Smojver I, Gabrić-Pandurić D, Illeš D. MDI – Mini dentalni implantati. *Sonda*. 2008/09; 9:58-60.
9. Ribeiro AB, Della Vecchia MP, Cunha TR, Sorgini DB, Dos Reis AC, Muglia VA, et al. Short-term post-operative pain and discomfort following insertion of mini-implants for retaining mandibular overdentures: a randomized controlled trial. *J Oral Rehabil*. 2015;42:605–14.
10. Kovačić I, Peršić S, Disha V, Rener-Sitar K, Čelebić A. Short-term Postoperative Pain and Swelling Associated with Mini and Standard-Size Implants in the Same Patients. *Int J Prosthodont*. 2018;31:117–9.
11. Ludwig B, Baumgaertel S, Böhm B, Bowman SJ, Glasl B, Johanston LE, et al. Mini-Implants in Ortodontics: Innovative Anchorage Concepts. London: Quintessence Publishing Co; 2008. 55 p.
12. Ding Y, Xia CS, Kafle D. Ortodontic Mini Implant: Versatile Application for Clinical Enhancement. *JNDA*. 2009;10(2):140-6.
13. Lee JS, Kim JK, Park YC, Vanarsdall RL. Applications of Orthodontic Miniimplants. Chicago: Quintessence Publishing Co; 2007. 274 p.
14. Abadzhiev M. The use of temporary mini-implants for fixed temporary restoration support at implant treatment of totally edentulous maxilla. *Journal of IMAB*

- [Internet]. 2010 ; [cited 2019 Sep 29];9(2): [about 3 p.]. Available from: https://www.journal-imab-bg.org/statii-09/vol09_2_45-47str.pdf.
15. Attar MS, Shazly D, Osman S, Domiati S, Salloum MG. Study of the effect of using mini-transitional implants as temporary abutments in implant overdenture cases. *Implant Dent*. 1999;8(2):152-8.
 16. De Almeida EO, Filho HG, Goiatto MC. The Use of Transitional Implants to Support Provisional Prosthesis During the Healing Phase: A Literature Review. *Quintessence Int*. 2011; 42;19-24.
 17. Miše I. Oralna kirurgija. 1.izd. Zagreb: Jugoslavenska medicinska naklada; 1982. 443 p.
 18. Feine JS, Carlsson GE, Awad MA, Chehade A, Duncan WJ, Gizani S, et all. The McGill consensus statement on overdentures. Mandibular two-implant overdentures as first choice standard of care for edentulous patients. *Gerodontology*. 2002;19(1):3-4.
 19. Aunmeungtong W, Kumchai T, Strietzel FP, Reichart PA, Khongkhunthian P. Comparative Clinical Study of Conventional Dental Implants and Mini Dental Implants for Mandibular Overdentures: A Randomized Clinical Trial. *Clin Implant Dent Relat Res*. 2017;19(2):328-40.
 20. Wang B, Sen HK, Khin NT, Cheng AC. Mini-dental Implants for Definitive Prosthesis Retention - A Synopsis of the Current Evidence. *Singapore Dent J*;31:1-9.
 21. Jawad S, Clarke PT. Survival of Mini Dental Implants Used to Retain Mandibular Complete Overdentures: Systematic Review. *Int J Oral Maxillofac Implants*. 2019;3:343-56.
 22. Goiato MC, Sônego MV, Pellizzer EP; de Luna Gomes JM, Freitas da Silva EV, Dos Santos DM. Clinical Outcome of Removable Prosthesis Supported by Mini Dental Implants. A Systematic Review. *Acta Odontol Scand*. 2018;76:628-37.
 23. ELsyad MA, Ghoneem NE, El-Sharkawy H. Marginal Bone Loss Around Unsplinted Mini-Implants Supporting Maxillary Overdentures: A Preliminary Comparative Study Between Partial and Full Palatal Coverage. *Quintessence Int*. 2013; 44:45-52.
 24. Zygogiannis K, Aartman IH, Parsa A, Tahmaseb A, Wismeijer D. Implant Mandibular Overdentures Retained by Immediately Loaded Implants: A 1-Year Randomized Trial Comparing the Clinical and Radiographic Outcomes Between Mini Dental Implants and Standard-Sized Implants. *Int J Oral Maxillofac Implants*. 2017;32:1377-88.

25. Warin P, Rungsiyakull P, Rungsiyakull C, Khongkhunthian P. Effects of different numbers of mini-dental implants on alveolar ridge strain distribution under mandibular implant-retained overdentures. *J Prosthodont Res.* 2018;62(1):35-43.
26. Chang SH, Huang SR, Huang SF, Lin CL. Mechanical response comparison in an implant overdenture retained by ball attachments on conventional regular and mini dental implants: a finite element analysis. *Comput Methods Biomech Biomed Engin.* 2016;19(8):911-21.
27. Pisani MX, Presotto AGC, Mesquita MF, Barão VAR, Kemmoku DT, Del Bel Cury AA. Biomechanical behavior of 2-implant- and single-implant-retained mandibular overdentures with conventional or mini implants. *J Prosthet Dent.* 2018;120(3):421-30.
28. Disha V, Čelebić A, Rener-Sitar K, Kovačić I, Filipović Zore I, Peršić S. Djelomične proteze retinirane mini dentalnim implantatima: veličina učinka terapije i praćenje tijekom šest mjeseci. *Acta Stomatol Croat.* 2018;52(3):184-92.
29. Kovacic I, Persic S, Kranjcic J, Lesic N, Celebic A. Rehabilitation of an Extremely Resorbed Edentulous Mandible by Short and Narrow Dental Implants. *Case Rep Dent.* [Internet]. 2018 [cited 2019 Sep 23];2018: [about 8 p.]. Available from: <https://www.hindawi.com/journals/crid/2018/7597851/#copyright>
30. Peršić S, Čelić R, Vojvodić D, Petričević N, Kranjčić J, Knezović Zlatarić D, et al. Oral Health-Related Quality of Life in Different Types of Mandibular Implant Overdentures in Function Longer Than 3 Years. *Int J Prosthodont.* 2016;29:28-30.
31. Kovacic I, Persic S, Kranjcic J, Celebic A. A Cohort Study on Short Mini-Implants for Mandibular Overdentures Compared to Those of Standard Length. *Clin Oral Implants Res.* 2020;31(2):121-32.
32. Enkling N, Moazzin R, Geers G, Kokoschka S, Abou-Ayash S, Schimmel M. Clinical outcomes and bone-level alterations around one-piece mini dental implants retaining mandibular overdentures: 5-year follow-up of a prospective cohort study. *Clin Oral Impl Res.* 2019;30:570-7.
33. Kovačić I. Rehabilitacija ekstremno resorbiranog potpuno bezubog grebena donje čeljusti kratkim mini implantatima. *Doktorski rad, Zagreb, 2020.*
34. Kokich VG. Maxillary lateral incisor implants: planning with the aid of orthodontics. *J Oral Maxillofac Surg.* 2004;62:48–56.

35. Raghani M, Sadhwani B, Anchlia S, Sadhwani S. Mini-dental implants-for rehabilitation of narrow single tooth edentulous space: A clinical study of seven cases. *J Dent Implant.* 2013;3:125-33.
36. Burzynski NJ, Escobar VH. Classification and Genetics of Numeric Anomalies of Dentition. *Birth Defects Orig Artic Ser.* 1983;19(1):95-106.
37. Gräber LW. Congenital absence of teeth: a review with emphasis on inheritance patterns. *J Am Dent Assoc.* 1978; 96:266-74.
38. Polder BJ, Van't Hof MA, Van der Linden FP, Kuijpers-Jagtman AM. A metaanalysis of the prevalence of dental agenesis of permanent teeth. *Community Dent Oral Epidemiol.* 2004;32:217–26.
39. Jung RE, Al-Nawas B, Araujo M, Avila-Ortiz G, Barter S, Brodala N, et al. Group 1 ITI Consensus Report: The Influence of Implant Length and Design and Medications on Clinical and Patient-Reported Outcomes. *Clin Oral Implants Res.* 2018;29:69-77.
40. Kokich V. Orthodontic-restorative management of the adolescent patient. *Am J Orthod Dentofacial Orthop.* 2002;121:594.
41. Vigolo P, Givani A. Clinical evaluation of single-tooth mini-implant restorations: A five-year retrospective study. *J Prosthet Dent.* 2000; 84:50-4.
42. Muhamad AH, Nezar W, Azzaldeen A. Managing congenitally missing lateral incisors with single tooth implants. *Dent Oral Craniofac Res.* 2016; 2(4): 318-24.
43. All-on-4 treatment concept [procedures manual]. Kloten, Sweden: Nobel Biocare Services; 2011. 40 p.
44. Shatkin TE, Petrotto CA. Mini dental implants: a retrospective analysis of 5640 implants placed over a 12-year period. *Compend Contin Educ Dent.* 2012;33(3):2-9.
45. Satkin TE, Shatkin J. Mini Dental Implant Alternative to All-on-Four. *Dentistry Today* [Internet]. 2017 [cited 2019 Sep 23]: [about 3 p.]. Available from: <https://www.dentistrytoday.com/implants/10295-a-mini-dental-implant-alternative-to-all-on-four>.
46. Tsai CC, Chang HP, Pan CY, Chou ST, Tseng YC. A prospective study of factors associated with orthodontic mini-implant survival. *J Oral Sci.* 2016;58(4):515-21.
47. Melo AC, Andrighetto AR, Hirt SD, Bongioiolo AL, Silva SU, Silva MA. Risk factors associated with the failure of miniscrews – A ten-year cross sectional study. *Braz Oral Res.* 2016;30(1):1-6.

48. Andruccioli MCD, Matsumoto MAN, Saraiva MCP, Feres M, Figueiredo LC, Sorgi CA et al. Successful and failed mini-implants: microbiological evaluation and quantification of bacterial endotoxin. *J Appl Oral Sci.* 2018;26:1-9.
49. Abbassy MA, Bakry AS, Zawawi KH, Hassan AH. Long-term durability of orthodontic mini-implants. *Odontology.* 2018;106(2):208-14.
50. John MT, Slade GD, Szentpetery A, Setz JM. Oral-health-related quality of life in patients treated with fixed, removable, and complete dentures 1 month and 6 to 12 months after treatment. *Int J Prosthodont.* 2004;17:503-11.
51. Leles CR, Olivera TMC, De Araujo SC, Nogueira TE, Schimmel M. Individual factors associated with masticatory performance of complete denture wearers: A cross-sectional study. *J Oral Rehabil.* 2019;46:903-11.
52. Peršić S, Čelebić A. Influence of different prosthodontics rehabilitation options on oral health-related quality of life, orofacial esthetics and chewing function based on patient-reported outcomes. *Qual Life Res.* 2015;24:919-24.
53. Holmgren EP, Sckinger RJ, Kilgren LM, Mante F. Evaluating parameters of osseointegrated dental implants using finite element analysis – a two-dimensional comparative study examining the effects of implant diameter, implant shape, and load direction. *J Oral Implantol.* 1998;24:80-8.
54. Fatalla AA, Song K, Du T, Cao Y. An in vitro investigation into retention strength and fatigue resistance of various designs of tooth/implant supported overdentures. *J Huazhong Univ Sci Technol.* 2012;32:124-9.
55. Clift SE, Fischer J, Watson CJ. Finite element stress and strain analysis of the bone surrounding a dental implant: effect of variations in bone modulus. *Proc Inst Mach Eng [H].* 1992;206:233-41.
56. Dimililer G, Kücük Kurt S, Cetiner S. Biomechanical effect of implant number and diameter on stress distributions in maxillary implant-supported overdentures. *J Prosthet Dent.* 2018;119:244-9.
57. Geng JP, Tan KB, Liu GR. Application of finite element analysis in implant dentistry: a review of the literature. *J Prosthet Dent.* 2001;85:585-98.
58. Baggi L, Cappeloni I, Di Girolamo M, Maceri F, Vairo G. The influence of implant diameter and length on stress distribution of osseointegrated implants related to crestal bone geometry: a three-dimensional finite element analysis. *J Prosthet Dent.* 2008;100:422-31.

59. Mangano C, Levrini L, Mangano A, Mangano F, Macchi A, Caprioglio A. Esthetic Evaluation of Implants Placed After Orthodontic Treatment in Patients With Congenitally Missing Lateral Incisors. *J Esthet Restor Dent.* 2014;26:61-71.

11. ŽIVOTOPIS

Petra Deranja Baksa rođena je 6. srpnja 1986. u Zagrebu, gdje se i školovala. Nakon završene osnovne škole upisuje srednju školu na Zdravstvenom učilištu, smjer zubni tehničar, a nakon toga Stomatološki fakultet u Zagrebu. Apsolvirala je 2013. godine, te staž odrađuje u Domu zdravlja Zagreb – Zapad. Upisuje poslijediplomski studij i zapošljava se u privatnoj stomatološkoj ordinaciji na Jarunu u Zagrebu. Od svih područja kojima se dentalna medicina bavi, najviše je zanimaju endodoncija i estetika. Daljnju edukaciju na poslijediplomskom studiju također bazira na protetičkim, endodontskim i estetskim kolegijima.