

# Multidisciplinarni pristup terapiji hipodoncije gornjih lateralnih sjekutića - prikaz slučaja

---

Šarc, Zrinka

Professional thesis / Završni specijalistički

2020

Degree Grantor / Ustanova koja je dodijelila akademski / stručni stupanj: **University of Zagreb, School of Dental Medicine / Sveučilište u Zagrebu, Stomatološki fakultet**

Permanent link / Trajna poveznica: <https://um.nsk.hr/um:nbn:hr:127:934222>

Rights / Prava: [Attribution-NonCommercial 4.0 International](#)/[Imenovanje-Nekomercijalno 4.0 međunarodna](#)

Download date / Datum preuzimanja: **2024-09-18**



Repository / Repozitorij:

[University of Zagreb School of Dental Medicine Repository](#)





Sveučilište u Zagrebu

Stomatološki fakultet

Zrinka Šarc

**MULTIDISCIPLINARNI PRISTUP  
TERAPIJI HIPODONCIJE GORNJIH  
LATERALNIH SJEKUTIĆA –  
PRIKAZ SLUČAJA**

POSLIJEDIPLOMSKI SPECIJALISTIČKI RAD

Zagreb, 2020.

Rad je ostvaren u: Poliklinika za ortodonciju, stomatološku protetiku, oralnu kirurgiju i zubotehnički laboratorij „dr.Perčač“, ZAVNOH-a 31, Čakovec

Naziv poslijediplomskog specijalističkog studija: Dentalna implantologija

Mentor rada: prof.dr.sc. Amir Ćatić

Lektorica hrvatskog jezika: Neda Njegač, profesorica hrvatskoga jezika

Lektor engleskog jezika: Petar Babić, profesor engleskog jezika, književnosti i povijesti

Sastav Povjerenstva za ocjenu i obranu poslijediplomskog specijalističkog rada:

1. Prof.dr.sc. Ketij Mehulić, predsjednica
2. Prof.dr.sc. Amir Ćatić, član
3. Izv.prof.dr.sc. Martina Šlaj, član
4. Doc.dr.sc. Joško Viskiće, zamjena

Datum obrane rada: 29. svibnja 2020.

Rad sadrži: 45 stranica

24 slika

1 CD

Rad je vlastito autorsko djelo, u potpunosti samostalno napisano, uz naznaku izvora drugih autora i dokumenata korištenih u radu. Osim ako nije drukčije navedeno, sve ilustracije (tablice, slike i dr.) u radu su izvorni doprinos autora poslijediplomskog specijalističkog rada. Autor je odgovoran za pribavljanje dopuštenja za korištenje ilustracija koje nisu njegov izvorni doprinos, kao i za sve eventualne posljedice koje mogu nastati zbog nedopuštenog preuzimanja ilustracija odnosno propusta u navođenju njihovog podrijetla.

## **Zahvala**

Zahvaljujem svome mentoru prof.dr.sc. Amiru Čatiću na utrošenom vremenu, konstruktivnim savjetima te korisnim diskusijama tijekom izrade ovog rada.

Hvala mom poslodavcu Srećku Percaču, dr.med.dent., spec.ortodoncije na susretljivosti i razumijevanju tijekom poslijediplomskog specijalističkog studija te na svojoj pruženoj pomoći, savjetima i ukazanom povjerenju.

Svakako zahvaljujem i čitavom timu Poliklinike za ortodonciju, stomatološku protetiku, oralnu kirurgiju i zubotehnički laboratorij „dr. Percač“, čija mi je podrška značila dodatni poticaj u radu. Bolji kolektiv zaista nisam mogla poželjeti.

Posebno hvala mom suprugu i cijeloj obitelji, bez čije podrške i ljubavi nijedan moj uspjeh, pa tako ni ovaj, ne bi bio potpun.

## Sažetak

### **MULTIDISCIPLINARNI PRISTUP TERAPIJI HIPODONCIJE GORNJIH LATERALNIH SJEKUTIĆA – PRIKAZ SLUČAJA**

Hipodoncija predstavlja kongenitalni nedostatak od jednog do šest zuba. U njezinoj etiologiji spominju se genetika, okolišni čimbenici te kombinacija jednog i drugog. Može se javiti u sklopu određenih sindroma (ektodermalna displazija, Downov sindrom, Van der Woudeov sindrom), ali i nesindromski. Njena pojavnost je moguća i u mliječnoj i u trajnoj denticiji te je jedna od najučestalijih kraniofacijalnih anomalija kod ljudi. Ova anomalija češće zahvaća trajnu denticiju, a najčešće su zahvaćeni gornji lateralni sjekutići, donji drugi pretkutnjaci te treći kutnjaci. Većina oblika hipodoncija su obostrano simetrične. Dijagnoza se postavlja kliničkim pregledom te radiografskom potvrdom odsutnosti zuba. Rehabilitacija hipodoncije zahtijeva multidisciplinarni pristup, pogotovo u terapiji gornjih lateralnih sjekutića, čiji nedostatak predstavlja pacijentu veliki estetski, funkcijski te psihosocijalni problem. Terapija može uključivati ortodontsko otvaranje ili zatvaranje prostora te kasniju implantoprotetsku, protetsku ili restaurativnu sanaciju.

U ovom radu bit će prikazan slučaj rehabilitacije hipodoncije gornjih lateralnih sjekutića, kod muškarca u kasni dvadesetim godinama, ortodontskim otvaranjem prostora te kasnijom implantoprotetskom opskrbom, čime se uveliko poboljšala kvaliteta pacijentovog života. Naglasiti će se potreba za individualnim pristupom u terapiji pacijenata s hipodoncijom jer odabir pravilne terapije ovisi o profilu lica, položaju inciziva, prisutnosti malokluzije, dimenziji i boji očnjaka te duljini gornje usne. Uspješna terapija podrazumijeva multidisciplinarni pristup, a krajnji rezultat mora, osim funkcijske i estetske trajnosti, biti i eliminacija negativnog psihološkog utjecaja hipodoncije na svakodnevni život pacijenta.

**Ključne riječi:** hipodoncija; ortodoncija; implantologija; implantoprotetika

## **Summary**

### **A MULTIDISCIPLINARY APPROACH TO THE TREATMENT OF HYPODONTIA IN UPPER LATERAL INCISORS – CASE REPORT**

Hypodontia is defined as a congenital absence of one or up to six teeth. Its etiology is comprised of genetics, environmental factors, and different combinations of the two. Occurrences can be parts of various syndromes (Ectodermal dysplasia, Down syndrome, Van Der Woude syndrome), or they can be non-syndromic. Occurrences are possible both in deciduous and permanent dentition and are one of the most frequent craniofacial anomalies in people. The anomaly is more frequent in permanent teeth, with upper lateral incisors, second lower premolars and third molars being the most frequent. Most forms of hypodontia are symmetrical. A diagnose is set after a clinical examination and a radiographic confirmation of tooth absence. Hypodontia rehabilitation requires a multidisciplinary approach, especially in the treatment of upper lateral incisors, the lack of which poses an aesthetic, functional and psychosocial problem for the patient. Therapy may include orthodontic space opening or closing, and consequential implant-prosthodontic, prosthodontic or restorative treatment.

This work will demonstrate a case of hypodontia rehabilitation on upper lateral incisors, the patient being a male in his late twenties. The treatment included orthodontic space opening followed by implant-prosthodontic therapy which greatly increased the patient's quality of life. This work will emphasize the need for an individual approach to therapy with patients suffering from hypodontia, since the right choice of therapy will depend on facial features, incisor location, malocclusion presence, size and color of canines and the length of the upper lip. A successful therapy implies a multidisciplinary approach, and the final result must be the elimination of negative psychological impact of hypodontia on the patient's everyday life.

**Keywords:** hypodontia; orthodontics; implantology; implant-prosthodontics

## SADRŽAJ

1. UVOD.....	1
2. PRIKAZ SLUČAJA	
2.1 Prvi pregled i opća medicinska anamneza.....	5
2.2 Klinički pregled i stomatološka anamneza.....	9
2.3 Radiološki pregled.....	15
2.4 Plan terapije.....	17
2.5 Ortodontska faza terapije.....	22
2.6 Implantoprotetska faza terapije.....	28
3. RASPRAVA.....	35
4. ZAKLJUČAK.....	38
5. LITERATURA.....	40
6. ŽIVOTOPIS.....	44

## **Popis skraćenica**

CBCT – Cone Beam Computer Tomography

TMA – Titanium Molybdenum Alloy





Hipodoncija predstavlja kongenitalni nedostatak od jednog do šest zuba. Jorgenson definira hipodonciju kao agenezu jednog ili više zuba (1). Hipodoncija je najčešće korišten pojam kada se opisuje kongenitalni nedostatak zuba. U literaturi se koriste i drugi pojmovi poput oligodoncije, anodoncije, aplazije zubi, kongenitalnog nedostatka zuba, odsutnosti zuba i ageneze zuba. Hipodoncija označava nedostatak jednog do šest zuba, a oligodoncija se odnosi na nedostatak više od šest zuba. Anodoncija predstavlja ekstremni slučaj potpunog nedostatka svih zuba. U literaturi zapravo nema jasne definicije tih pojmova (2). Preporuka je svim autorima istraživanja točno definirati pojmove hipodoncije i oligodoncije, budući da nema jedinstvene definicije. (3).

Hipodoncija se može pojaviti u mliječnoj i u trajnoj denticiji. Pojavnost hipodoncije u mliječnoj denticiji puno je rjeđa, nego u trajnoj. U trajnoj denticiji pojavnost je između 3,5% i 6,5%. U mliječnoj denticiji najčešće nedostaje gornji lateralni sjekutić, a u trajnoj drugi donji pretkutnjak ili gornji lateralni sjekutić, ovisno o etničkoj pripadnosti (4). Većina oblika hipodoncija su obostrano simetrične, osim gornjih bočnih sjekutića, od kojih češće nedostaje lijevi (1).

Uzrok nedostatka pojedinačnog zuba najčešće je nejasan i smatra se kako može nastati kao posljedica genetskog poremećaja, ali i određenih utjecaja čimbenika okoline koji djeluju tijekom razvoja zuba. Glavni geni zaduženi za nastanak hipodoncije su MSX1, PAX9 i EDA geni (5). Kemoterapija, radioterapije, traume i infekcije smatraju se glavnim činiteljima okoline koji mogu dovesti do nastanka hipodoncije. (1). Postoji jaka korelacija između hipodoncije mliječnih i hipodoncije trajnih zuba. Čak 30-50% pacijenata s nekom od anomalija nedostatka zuba u trajnoj denticiji u anamnezi navodi nedostatak zuba i u mliječnoj denticiji (6).

Hipodonciju dijelimo na izoliranu ili nesindromsku hipodonciju i onu povezanu sa određenim sindromima (7). Kao izolirana anomalija, hipodoncija se javlja u mliječnoj denticiji s prevalencijom 0,1-0,9% (1). U trajnoj denticiji hipodoncija je znatno češća i prevalencija seže u rasponu 2,3-9,6% (1). U hrvatskoj populaciji utvrđena je prevalencija hipodoncije od 5,2% (1). Neki od najčešćih sindroma s hipodoncijom su ektodermalne displazije, Riegerov sindrom, Witkopov sindrom, Van der Woudeov sindrom i Downov sindrom. Hipodoncija je često i sastavni dio kliničke slike kod rascjepa nepca i/ili usne te kod taurodontizma (8, 9).

Dijagnoza hipodoncije zahtijeva, uz dobru stomatološku anamnezu, radiografsku i kliničku potvrdu odsutnosti zuba u vremenskom razdoblju kada bi se oni trebali nalaziti u čeljustima. Bitan je oprez kod radiološke dijagnostike zato što početak mineralizacije zuba nije isti kod svih pojedinaca (3). Radiološka detekcija hipodoncije prije 10 godine života može biti lažna i nepouzdana (10).

Liječenje pacijenta s hipodoncijom podrazumijeva multidisciplinarni i kompleksan pristup. Trebalo bi započeti u mlađoj životnoj dobi i najčešće se radi o dugotrajnom postupku. Liječenje se odnosi na postupak zatvaranja, otvaranja ili preraspodjele prostora (11). Zatvaranje prostora može biti spontano ili ortodontsko. Otvaranje i preraspodjela prostora uglavnom se postižu ortodontskom terapijom, nakon koje uvijek slijedi dodatna sanacija stvorenog prostora. Najjednostavniji i najjeftiniji način sanacije je koronoplastika odnosno preoblikovanje krune korištenjem kompozitnog materijala (12). Sanacija može uključivati i upotrebu protetskih nadomjestaka poput krunice ili mosta ili implantoprotetsku sanaciju. Druga mogućnost još je autotransplantacija zuba (13).

U ovom radu biti će prikazan slučaj rehabilitacije hipodoncije gornjih lateralnih sjekutića, iz dosadašnje prakse, ortodontskim otvaranjem prostora te kasnijom implantoprotetskom opskrbom.

Svrha je objasniti razloge za odabir takve terapije i naglasiti važnost multidisciplinarnog pristupa čiji je krajnji rezultat poboljšana funkcija, estetika i zadovoljstvo pacijenta. Isto tako, naglasit će se potreba za individualnim pristupom u terapiji pacijenata s hipodoncijom jer odabir pravilne terapije ovisi o profilu lica, položaju inciziva, prisutnosti malokluzije, dimenziji i boji očnjaka te duljini gornje usne. Uspješna terapija podrazumijeva multidisciplinarni pristup, a krajnji rezultat mora biti eliminacija negativnog psihološkog utjecaja hipodoncije na svakodnevni život pacijenta. Prikazat će se praktična primjena usvojenog znanja iz područja ortodontije i implantoprotetike. Rad doprinosi boljem razumijevanju problematike i izazova u radu povezanih s hipodoncijom te boljem razumijevanju metoda, pristupa i koraka u postupku rehabilitacije pacijenta.

## **2. PRIKAZ SLUČAJA**

Prikaz slučaja biti će podijeljen na sve faze terapije, dijagnostičke i kliničke postupke. Isti će biti objašnjeni i uspoređeni s dostupnom literaturom. Radom će se prikazati logika odabira terapije hipodoncije gornjih lateralnih sjekutića ortodontskim otvranjem prostora te kasnijom implantoprotetskom opskrbom, njena provedba te završni rezultat.


## **2.1 Prvi pregled i općemedicinska anamneza**

U svrhu odabira najprikladnije terapije za određeni slučaj, uz temeljitu dijagnostiku, važno je pozornost posvetiti i razgovorima s pacijentom koji jačaju njegovo povjerenje. Pritom je potrebno uzeti u obzir da pacijenti imaju različite osobnosti koje su pod utjecajem različitih miljea iz kojih potječu, pojam zdravlja nema za sve njih jednako značenje pa se u skladu s tim razlikuju i njihova očekivanja (14).

Anamneza u sklopu planiranja terapije mora biti detaljna te bi trebala biti podijeljena na općemedicinsku i stomatološku. To je osobito važno u dentalnoj implantologiji jer upravo iz anamneze mogu proizaći medicinska ograničenja indikacija ili čimbenici rizika. Glede ograničenja indikacija, u implantologiji vrijede jednaka ograničenja indikacija kao za elektivne kirurške zahvate u dentalnoj medicini. Mogu biti uvjetovana općemedicinski ili lokalno, područjem implantacije. Dodatna su ograničenja indikacija manjak spremnosti na održavanje oralne higijene i nedovoljna suradnja pacijenta. U specifične čimbenike rizika ubrajaju se dob pacijenta viša od 60 godina, pušenje, šećerna bolest i zračenje glave i vrata. Povećavaju li dodatni općemedicinski čimbenici rizik od gubitka implantata, trenutačno se ne može pouzdano procijeniti zbog manjka podataka. Ni za osteoporozu ne postoje jasni podaci. Stoga podjela na relativne i apsolutne kontraindikacije nije moguća. Ipak, s tim u vezi posebno treba obratiti pozornost na eventualnu terapiju bisfosfonatima u smislu modela i vremena primjene (14).

Ne postoji univerzalno primjenjiva struktura opće anamneze. Anamnestički upitnik kojeg pacijent samostalno ispunjava u čekaonici, izvrsna je osnova za daljnje razgovore (Slika 1/1.-1/3.). Naravno, taj oblik „autoanamneze“ ne može nadomjestiti liječničku anamnezu dobivenu u razgovoru s pacijentom. Pacijentova medicinska anamneza popunjava se detaljnim podacima o općim bolestima i njihovu liječenju. Prikupljanje podataka o svakom organskom sustavu, osnova je općeg statusa. Ako je pacijent na nekoj terapiji lijekovima moramo poznavati njihova djelovanja. Brojni lijekovi mogu utjecati na tijek

terapije, od potencijalnih komplikacija tijekom operativnih zahvata, usporenog cijeljenja rane do spore oseintegracije ili pak njenog potpunog izostanka.

 <p>STOMATOLOŠKA POLIKLINIKA "DR. PERCAČ"</p>		<p><b>FDI UPITNIK O ZDRAVLJU</b> <b>FDI UPITNIK O ZDRAVLJU</b></p> <p>Pacijent mora osobno popuniti ovaj obrazac zaokružujući DA ili NE</p> <p>Ako nešto nije razumljivo, molimo vas da pitate za pojašnjenje.</p> <p>Uneseni podaci su povjerljivi i biti će iskorišteni isključivo za medicinske potrebe.</p>	
Obrazac je popunjen dana (datum)		Ime i prezime	
Spol	<input type="checkbox"/> Ž <input type="checkbox"/> M	Datum rođenja	Adresa
OIB	Zanimanje i gdje radite		
Telefon	Mobitel	E-mail	
Kako ste saznali za Polikliniku (web, preporuka, tko je preporučio i sl)			
Glavni razlog dolaska			
Ime, adresa i telefon najbližeg srodnika			
<b>MOLIMO ODGOVORITE NA SVA PITANJA:</b>			
1. Bolujete li od neke bolesti?		NE	DA
Ako da, od koje?			
2. Jeste li bili liječeni u zadnje dvije godine?		NE	DA
Ako da, od čega?			
3. Puno ime i telefon izabranog liječnika		NE	DA
4. Jeste li bili u bolnici u posljednje dvije godine?		NE	DA
5. Koje lijekove trenutno uzimate – povremeno ili konstantno?			
6. Jeste li osobno ili je neki član Vaše bliže obitelji imao problema s lokalnom ili općom anestezijom?		NE	DA
7. Jeste li alergični na neki lijek ili na nešto drugo?		NE	DA
8. Jeste li imali problema sa zgrušavanjem krvi?		NE	DA
9. Jeste li ikad bili zračeni u području glave i vrata?		NE	DA
10. Imate li neku zaraznu bolest?		NE	DA
11. HIV / HEPATITIS?		NE	DA
12. Pušite li?			
Ako da, koliko?		NE	DA
13. Jeste li ovisni o opojnim drogama?		NE	DA
Ako da, koju opojnu drogu koristite?			

*Slika 1/1. Upitnik o zdravlju sa pripadajućom Izjavom pacijenta.*

ZA ŽENE			
14. Jeste li trudni?			NE DA
Ako jeste, kad je predviđeni datum poroda?			
OZNAČITE BOLESTI (STANJA) KOJE IMATE ILI STE IMALI:			
Oštećenje srčanih zalistaka	Endokarditis	Epilepsija	Alergijska bolest
Urođene srčane mane	Kronični kašalj	Povećane žlijezde	Virusni hepatitis
Bronhiektazije	Tuberkuloza (TBC)	Čir u probavnom sustavu	Astma
Bolest štitnjače	Artritis	Visoki krvni tlak	Leukemija
Šećerna bolest	Umjetni srčani zalistak	Anemiju	Oralna kandidijaza
Upala sinusa	Pacemaker	Povećan očni tlak, glaukom	Žutica
Maligne bolesti (rak)	Psihijatrijsko liječenje	Spolne bolesti	Kronični sekret iz pluća
Molimo da navedete sve druge bolesti i/ili stanja koja nisu navedena:			
POTPIS PACIJENTA		PROVJERIO LJEČNIK	

*Slika 1/2. Upitnik o zdravlju sa pripadajućom Izjavom pacijenta.*

<p>Temeljem članka 241. stavka 2. Kaznenog zakona ("Narodne novine", br. 110/97.), pristajem da doktor dentalne medicine _____ u Stomatološkoj poliklinici "Dr. Percač", Zavnoha 31, 40000 Čakovec, poduzima kirurške i druge medicinske zahvate na mome tijelu te u tu svrhu dajem sljedeću</p>	
<b>IZJAVU</b>	
<p><b>Ime i prezime:</b></p> <p><b>Godina rođenja:</b></p> <p><b>Adresa:</b></p>	
<p>1. Pristajem na stomatološko liječenje i stomatoprotetski nadomjestak na meni/mojemu djetetu*, kako mi je predložio doktor dentalne medicine.</p>	
<p>2. Pristajem na anesteziju, za koju doktor dentalne medicine smatra da je sukladna dogovorenom zahvatu.</p>	
<p>3. Upoznat/a sam s činjenicom da uspjeh zahvata ovisi o oporavku organizma, o doktoru dentalne medicine i vrsti zahvata, o ponašanju bolesnika neposredno prije, za vrijeme zahvata i nakon zahvata.</p>	
<p>4. Upoznat/a sam s time da se završni rezultat i učinak operacije/zahvata može ocijeniti šest mjeseci do godinu dana nakon zahvata.</p>	
<p>5. Pristajem na fotografiranje i snimanje, radi medicinske dokumentacije.</p>	
<p>6. Pristajem na uporabu fotodokumentacije u medicinsko-znanstvene, stručne ili obrazovne namjene, pri čemu široj javnosti neće biti otkriven identitet bolesnika.</p>	
<p>7. Izjavljujem da sam od doktora dentalne medicine dobio/la sve željene obavijesti o zahvatu za koji sam se odlučio/la.</p>	
<p>8. Potvrđujem da sam sve razumio/jela te da sam pri punoj svijesti i svojevrijem potpisao/la ovu izjavu.</p>	
<p>9. Plan terapije dio je medicinske dokumentacije bolesnika.</p>	
<p><small>* Za maloljetne osobe suglasnost potpisuje roditelj/skrbnik.</small></p>	
<p>Datum:</p>	<p>Potpis bolesnika:</p>

*Slika 1/3. Upitnik o zdravlju sa pripadajućom Izjavom pacijenta.*

U ovom slučaju pacijent je muškarac starosti 29 godina, odličnog psihofizičkog zdravlja. Pacijent je nepušač. Općemedicinskom anamnezom utvrđeno je da ne boluje od sistemnih



bolesti. Također negira bilo kakva akutna ili kronična upalna stanja. Povezano s time, negira uzimanje bilo kakvih lijekova. Alergije na lijekove nisu poznate.

## **2.2 Klinički pregled i stomatološka anamneza**

U sklopu razgovora s pacijentom potrebno je analizirati određene individualne čimbenike koji se odnose na pacijenta, a pružaju ključne informacije za donošenje konačne odluke o terapiji. U to se ubrajaju: financijske mogućnosti pacijenta, pacijentova očekivanja glede funkcije, estetska očekivanja i zahtjevi koje treba ispunjavati budući nadomjestak, spremnost na invazivne mjere i analiza osobnih čimbenika rizika. Interakcija navedenih čimbenika, koji od slučaja do slučaja imaju različitu težinu, određuje profil pacijenta. Različiti profili mogu dovesti do potpuno različitih terapijskih rješenja (14).

Atraktivnost lica ima ključnu ulogu u samopouzdanju pojedinca i stvaranju slike o sebi. Ljudi koji su nezadovoljni izgledom svog lica, vrlo često ističu svoj osmijeh kao izvor nezadovoljstva. Upravo zbog te važnosti estetskog i skladnog osmijeha za životnu kvalitetu, posljednjih se nekoliko godina teži što prirodnijim terapijskim rješenjima.

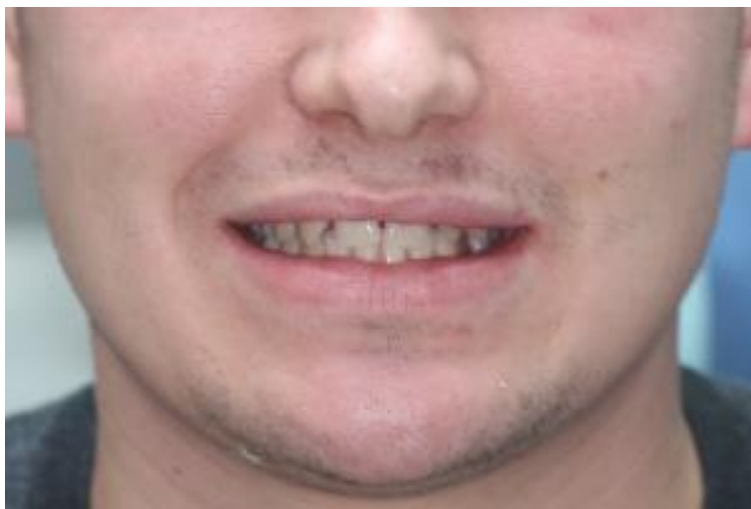U istraživanju Hobkirka, Goodmana i Jonesa (15) provedenom nad 451 osobom s hipodoncijom zabilježeno je učestalo nezadovoljstvo estetikom lica i osmijeha te je ona predstavljala glavni problem tih pacijenata. Sudionici su priznali kako modificiraju svoje ponašanje ne bi li prikrili narušenu dentalnu i facijalnu estetiku (15).

Ekstraoralni i intraoralni klinički pregled obuhvaćaju skeletni odnos, profil lica, simetriju lica, žvačne mišiće, čeljusne zglobove i okluziju, zubni status, odnos bipupilarne linije i baze čeljusti, parodontna tkiva, meka tkiva, rezidualni greben (koštana tkiva), liniju usne i visinu osmijeha (14).

Kod pacijenata s hipodoncijom otkriveno je da imaju više poteškoća u žvakanju zbog manje ukupne okluzalne površine. Osim funkcionalnih problema, imaju i veći horizontalni pregriz te dijasteme među zubima. Moguće su i rotacije nekih od preostalih zuba. Nedostajući zubi ne samo da mogu rezultirati daljnjim povećanjem horizontalnog pregriza već mogu dovesti do preopterećenja suprotnih zuba i loših gingivalnih kontura (16). Uz hipodonciju se učestalije javljaju sljedeće dentalne anomalije: mikrodoncija, klinasti lateralni sjekutići, impaktirani mliječni očnjaci, ektopično nicanje preostalih zuba, transpozicija očnjaka i prvog premolara (17).

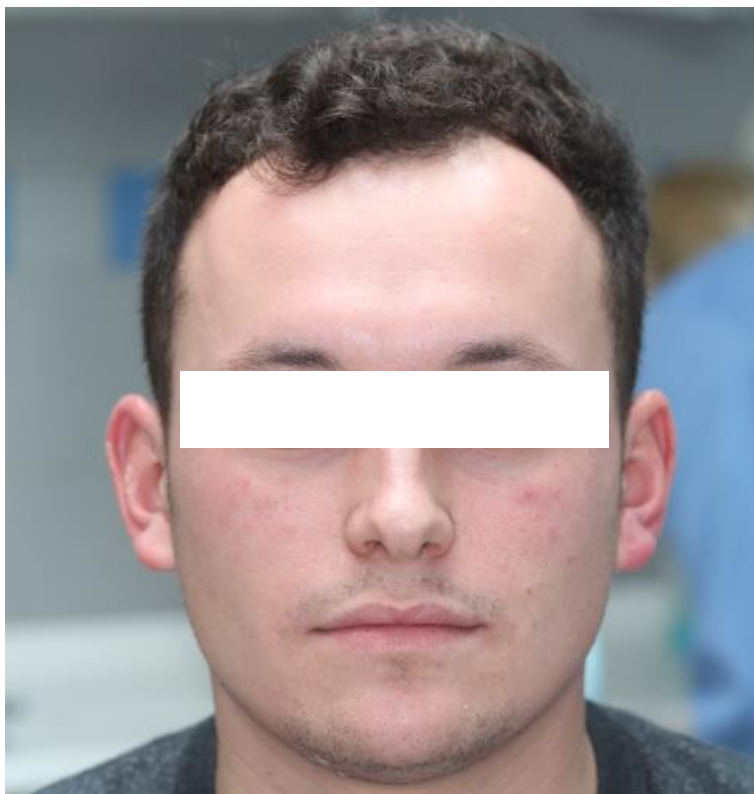Različite studije kefalometrijskih mjerenja provedenih nad pacijentima s hipodoncijom pokazale su širok spektar rezultata (8, 17, 18). Određene studije pokazale su da je kod pacijenata sa hipodoncijom najčešće prisutna klasa I po Angleu (17). S druge strane, određena istraživanja su dokazala prisustvo male retrudirane maksile koja doprinosi klasi III po Angleu (8). Ona je izraženija što je veći broj zuba koji nedostaju. Kod većine pacijenata postoji sklonost smanjenju kuta inklinacije mandibule na kranijalnu bazu, koji rezultira smanjenom prednjom visinom lica i izbočenim usnama, što također postaje izraženije kod većeg nedostatka zuba (8). Intraoralno, retroinklinirani donji sjekutići pridonose povećanom overbite-u (18).

Glavni razlog dolaska pacijenta bilo je nezadovoljstvo estetikom osmijeha zbog postojanja dijastema u području gornje čeljusti (Slika 2.). Već samim promatranjem pacijenta prilikom prvog razgovora, uočen je nedostatak gornjih lateralnih sjekutića. Stomatološkom anamnezom isključena je mogućnost nedostatka zuba uzrokavanog traumom ili preranom ekstrakcijom zbog karijesa.

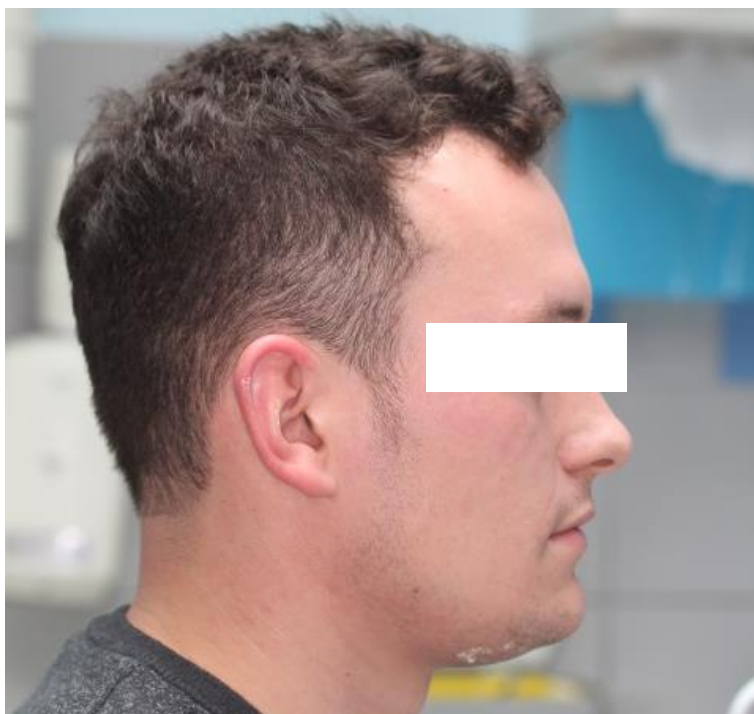

*Slika 2. Slika osmijeha.*

Simetrija lica pacijenta je pravilna, profil je ravni, visina donje trećine lica je adekvatna, a bipupilarna linija i baza čeljusti su paralelne (Slika 3. i Slika 4.). Manualnom funkcijskom analizom utvrđeno je da su kretanje donje čeljusti pravilne i bez ograničenja. Nema znakova ni simptoma temporomandibularnih disfunkcija. Pacijent negira bolove u žvačnim mišićima.



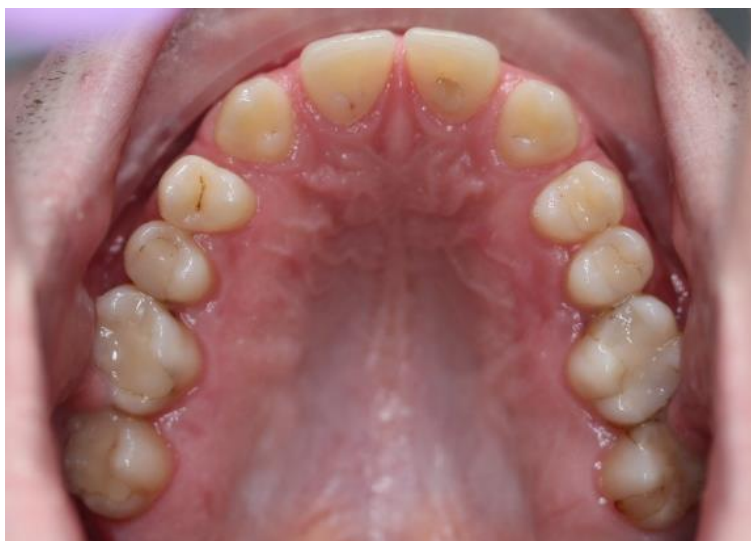*Slika 3. Simetrija lica.*



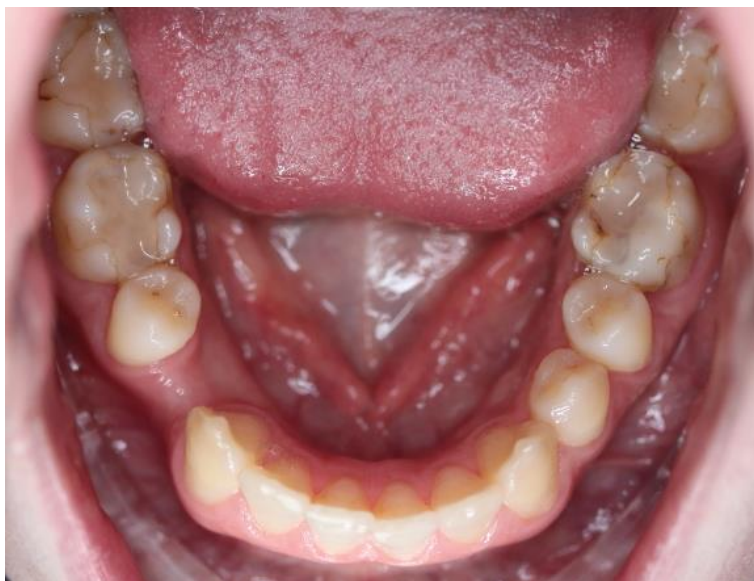*Slika 4. Profil lica.*

Analizom osmijeha zamijećeno je postojanje dijastema u frontalnom segmentu gornje čeljusti te estetski nepovoljan konkavan tijek linije koju tvore incizalni bridovi središnjih sjekutića. Vidljivost središnjih sjekutića u osmijehu je optimalna, a linija gornje usne ne prelazi liniju gingive (Slika 2.).

Kliničkim pregledom ustanovljeno je da je stanje oralne sluznice uredno, a oralna higijena zadovoljavajuća. Nisu nađeni znakovi bolesti parodonta. Nadalje, utvrđeno je, da su unatrag nekoliko godina, pretkutnjaci i kutnjaci u obje čeljusti sanirani kompozitnim ispunima (Slika 5. i Slika 6.). Utvrđen je nedostatak oba gornja lateralna sjekutića, donjeg lijevog prvog pretkutnjaka, gornjih trećih molara te donjeg desnog trećeg molara. Anamnestički smo došli do podatka da je donji lijevi prvi pretkutnjak prije nekoliko godina ekstrahiran zbog neuspjele endodontske terapije. Posljedično nalazimo na tom mjestu vertikalni i horizontalni gubitak kosti. (Slika 6.).

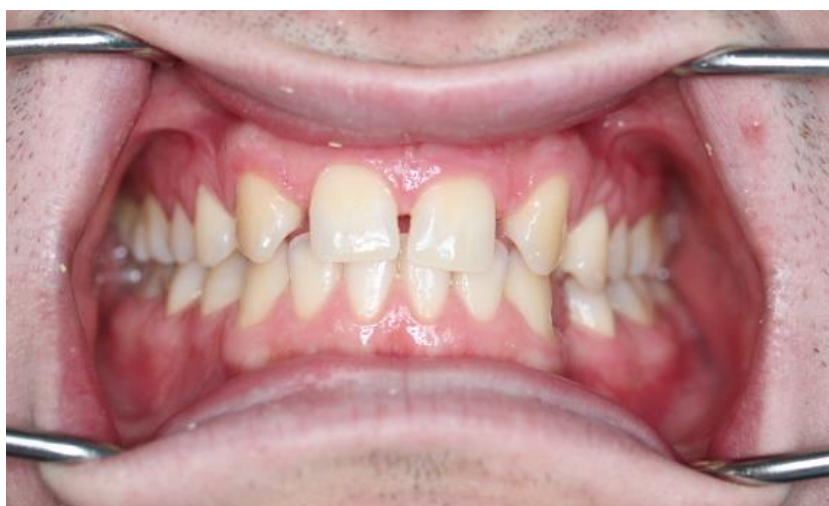

*Slika 5.* Okluzalne plohe zuba gornje čeljusti.

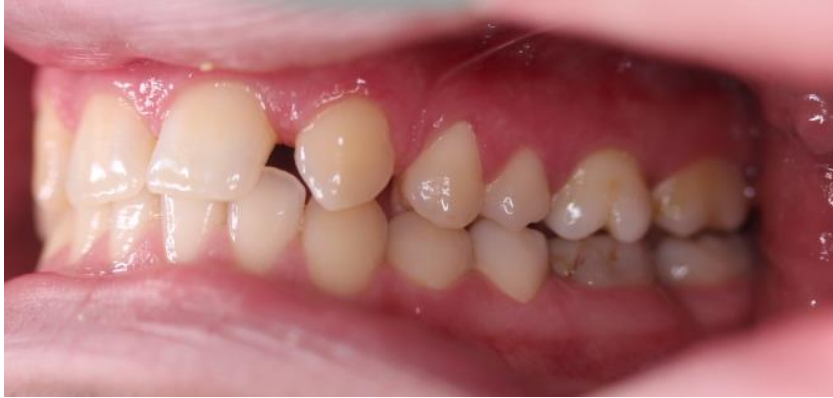

*Slika 6.* Okluzalne plohe zuba donje čeljusti.

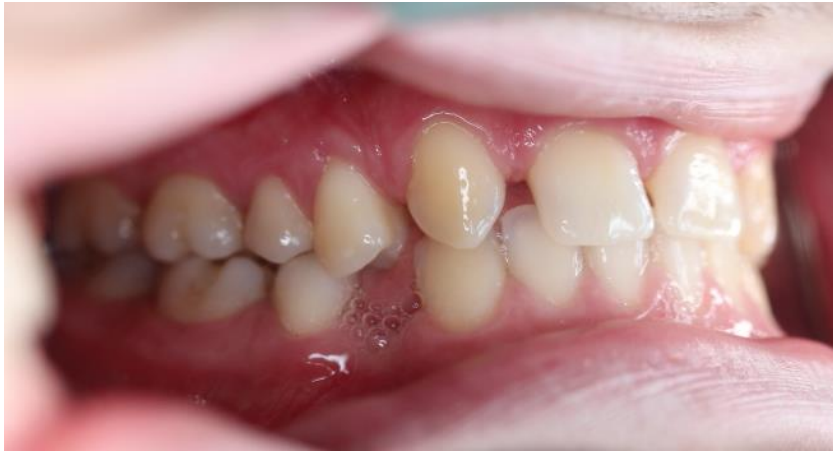Promatranjem frontalne dimenzije okluzije, zamijećen je estetski nepovoljan tijek gingive desnog i lijevog središnjeg sjekutića te estetski nepovoljan konkavni tijek linije koju tvore incizalni bridovi središnjih sjekutića. Pažljivim pregledom odnosa boja između očnjaka i maksilarnih središnjih sjekutića, otkriveno je nepodudaranje boje (Slika 7.). Analizom lateralne dimenzije okluzije, zamijećena je klasa II po Angleu s desne strane te klasa I po Angleu s lijeve strane (Slika 8. i Slika 9.).



*Slika 7.* Frontalna dimenzija okluzije.



*Slika 8.* Lateralna dimenzija okluzije – desna strana.



*Slika 9.* Lateralna dimenzija okluzije – lijeva strana.

### 2.3. Radiološki pregled

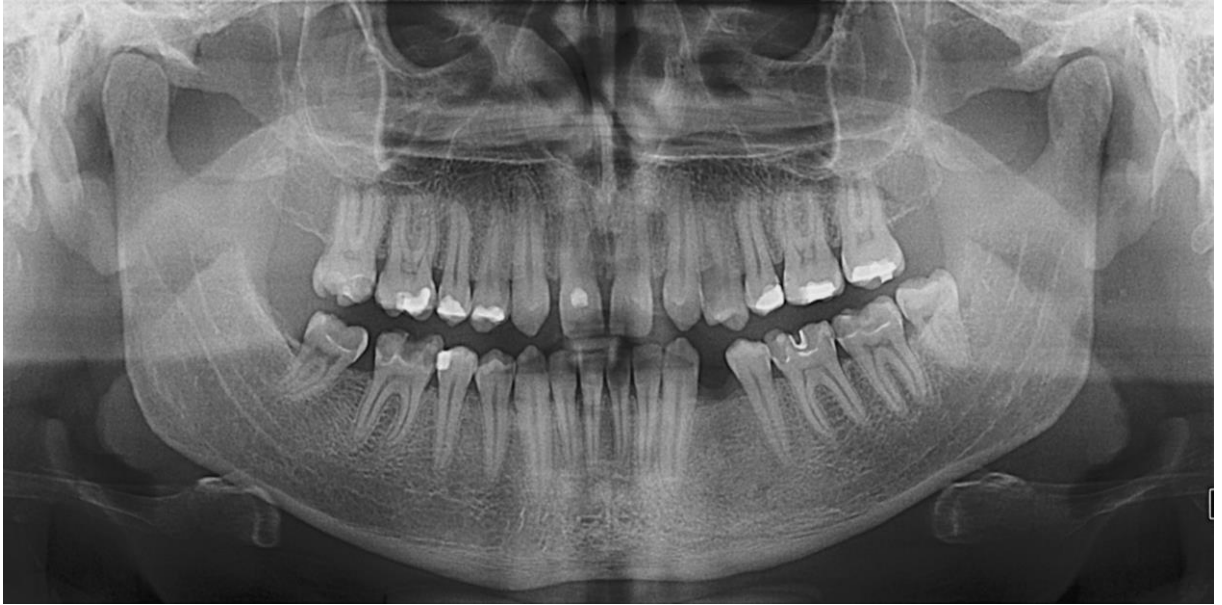Radiološki dijagnostički pregled najčešće uključuje ortopantomogram, intraoralnu retroalveolarnu snimku te CBCT (Cone Beam Computer Tomography) snimku.

Budući da radiografski dokaz zubnih zametaka zahtijeva određenu razinu kalcifikacije, uključivanje premladih pojedinaca, koji imaju još nedovoljno kalcificirane zubne zametke, može se pogrešno dijagnosticirati kao zubi koji nedostaju na radiografskoj snimci (19).

Neposredno nakon rođenja na radiografskoj snimci možemo vidjeti kripte svih mliječnih zuba i prvog trajnog molara (6). Svi zubi trajne denticije, osim trećih kutnjaka, pokazuju znakove mineralizacije do šeste godine života. Formacija trećih trajnih kutnjaka započinje najčešće između 8. i 10. godine života kada vidimo prve radiografske znakove njihove prisutnosti. Preporuka je napraviti radiografsku dijagnozu potencijalne hipodoncije zuba u trajnoj denticiji nakon navršene šeste godine ako treći kutnjaci nisu uključeni, a poslije desete ako su treći kutnjaci uključeni. Treba uzeti u obzir da razvoj denticije traje mnogo godina te da postoje razlike u početku i stupnju mineralizacije ovisno o rasi, spolu i pojedincu (7). Posebnu pozornost treba obratiti kod drugih pretkutnjaka koji ponekad pokazuju iznimno kasni početak mineralizacije i daju lažno pozitivnu dijagnozu hipodoncije (3).

U ovom slučaju je pacijent starosti 29 godina došao na prvi pregled s ortopantomogramom (Slika 10.). Korištenje informacija sadržanih na ortopantomogramu zahtijeva sustavno proučavanje i snimke treba uvijek analizirati prema istim načelima. Na ortopantomogramu zamijećujemo uobičajeni oblik gornje i donje čeljusti s pravilnom strukturom kosti. Maksilarni sinusi su bez osobitosti. Kondilarni nastavci donje čeljusti su pravilnog oblika i strukture te su simetrični. Što se denticije tiče, ortopantomogram potvrđuje dijagnozu hipodoncije gornjih lateralnih sjekutića te odsutstvo donjeg lijevog prvog pretkutnjaka, gornjih trećih kutnjaka i donjeg desnog trećeg kutnjaka, za koje smo anamnestički došli do podataka da su ranije ekstrahirani. U području ekstrakcije donjeg lijevog prvog pretkutnjaka, uočava se vertikalni i horizontalni gubitak kosti. Većina pretkutnjaka i kutnjaka te gornji desni medijalni sjekutić su sanirani kompozitnim ispunima. Korijeni zuba su dugi i ravni. Periapikalne lezije nisu uočene (Slika 10.).





*Slika 10.* Ortopantomogram.



## 2.4. Plan terapije

Jedan od ključnih činitelja za uspješnu sanaciju oralnog stanja pacijenta s hipodoncijom je multidisciplinarni pristup koji uključuje blisku suradnju primarnog stomatologa, pedijatra, ortodonta, oralnog kirurga i protetičara, gdje svatko doprinosi različitim stručnim znanjem u svrhu postizanja optimalnog ishoda terapije za pacijenta. Liječenje hipodoncije obično uključuje opsežne i složene postupke, od pojedinačnih restaurativnih postupaka do operacije i opsežnih ortodontskih i implantoprotetskih sanacija, povezanih s cjeloživotnim održavanjem (20).

Terapija hipodoncije može uključivati otvaranje, zatvaranje i preraspodjelu prostora te naknadnu restaurativnu, protetsku ili implantoprotetsku sanaciju. Kojem načinu liječenja će se pristupiti ovisi o mnogim faktorima poput pacijentove postojeće malokluzije, obrascu rasta, profilu, liniji osmijeha, boji, obliku i veličini susjednog zuba (očnjaka), stupnju zbijenosti i rastresitosti (2).

U određenim situacijama poželjno je održavanje mliječnog zuba u čeljusti da bi se očuvala određena razina estetike, funkcije, ali i alveolarna kost. Primjer takvog pristupa hipodonciji je očuvanje mliječnog drugog kutnjaka u situaciji kada nedostaje drugi trajni pretkutnjak, a situacija iz određenog razloga nije indicirana za ortodontsko ispravljanje malokluzije. Zubi s dobrom morfologijom korijena te zubi koji nisu karijesno oštećeni mogu uspješno funkcionirati dugi niz godina. Činitelji koji mogu utjecati na dugoročni opstanak mliječnog zuba su resorpcija korijena, infraokluzija te karijes, trošenje ili parodontna bolest (21). Dugotrajno očuvanje mliječnih bočnih sjekutića, za razliku od mliječnih kutnjaka, rijetko je prihvatljiv plan. Kada nedostaju bočni sjekutići, redovito se opaža jedna od dvije posljedice. U nekih pacijenta trajni očnjak u nicanju resorbira mliječni bočni sjekutić i spontano zamjenjuje bočni koji nedostaje, što znači da mliječni nema nasljednika i ponekad ostaje očuvan (22). Neki od tih pacijenata u odrasloj dobi imaju mliječne očnjake na mjestu, ali većina mliječnih očnjaka izgubi se do kraja adolescencije čak i ako su njihovi nasljednici niknuli mezijalno (22). Rijetko mliječni bočni sjekutić ostaje očuvan nakon što trajni očnjak nikne u svojem normalnom položaju. Prednost je ako trajni očnjak nikne u položaju lateralnog sjekutića koji kongenitalno nedostaje, neovisno o tome je li je krajnja terapija zamjena očnjaka za lateralni sjekutić

ili pak otvaranje prostora za protetsku opskrbu, jer donosi alveolarnu kost u to područje (22).

U slučajevima kongenitalnog nedostatka gornjeg bočnog sjekutića, prisutnost malokluzija obično određuje izbor terapijskog pristupa, otvaranje prostora za protetski nadomjestak sjekutića koji nedostaje ili zatvaranje prostora bočnog sjekutića očnjakom. U slučajevima kada su oba postupka izvediva, izbor terapijskog postupka bi se trebao bazirati na procjeni određenih sekundarnih kriterija uključujući prihvatljivost dobivene funkcionalne okluzije (23). Sekundarni kriteriji koje kliničar mora uzeti u obzir prilikom donošenja odluke o otvaranju ili zatvaranju prostora su izgled profila lica, dimenzija očnjaka, boja očnjaka, razina gingive prema okolnim zubima i duljina gornje usne (24). Ravni ili lagano konveksni profil je primjeren za terapijski postupak zatvaranja prostora očnjakom za razliku od izraženo konveksnog profila s retruzijom mandibule. Razlog tomu je izbjegavanje kompromisa u postizanju optimalnih okluzijskih odnosa uz narušavanje izgleda profila lica (24).

Veličina, oblik, boja i položaj kontura gingive gornjeg očnjaka osobito su bitni kod donošenja odluke o tome je li očnjak pogodan za koronoplastiku. Prosječni očnjak je 1,5 mm širi od bočnog sjekutića, ali nakon preoblikovanja treba biti uži od središnjeg sjekutića. Nažalost, u mnogim slučajevima kada je očnjak relativno velik naspram središnjeg sjekutića, njegovo preoblikovanje zahtijeva značajno uklanjanje tvrdog zubnog tkiva kako bi izgledao kao bočni sjekutić (24). Pažljivi pregled odnosa boja između očnjaka i maksilarnih središnjih sjekutića te mandibularnih sjekutića može otkriti nepodudaranje boje koja predstavlja kontraindikaciju za terapijski postupak zatvaranja prostora očnjakom. Uz to, kada se razmatra terapijski postupak zatvaranja prostora očnjakom, mora se uzeti u obzir i smanjena translucencija i tamnija boja očnjaka kao posljedica estetskog i funkcionalnog preoblikovanja incizalnog ruba očnjaka. Također, redukcija labijalne cakline može dovesti do promjene boje očnjaka i naglasiti razliku u boji između susjednih i suprotnih zubi (23). Kako bi se uskladila boja zuba, moguće je izbjeljivanje ili izrada estetskih ljuski i keramičkih krunica (24).

Razina gingive je također važan klinički parametar. Gingivalni zenit bočnog sjekutića bi trebao biti 0,5 do 1 mm niži od zenita središnjih sjekutića i očnjaka, u idealnim uvjetima (24). Ako je gingivalni zenit očnjaka smješten apikalnije, potrebno je izvršiti ekstruziju takvog zuba, zbog čega je onda nužno ekstenzivno uklanjanje tvrdog zubnog tkiva

incizalno kako ne bi došlo do funkcijskih interferenci s donjim zubima (25). Kao važan klinički parametar nameće se i dužina gornje usne. Kod pacijenta s relativno dugom gornjom usnom, terapijski postupak zatvaranja prostora očnjakom može biti prihvatljiv usprkos razlici u boji gornjeg očnjaka i središnjeg sjekutića. Obrnuto, kod pacijenta s relativno kratkom gornjom usnom ili primjetnim podizanjem usne prilikom funkcije, razlika u boji može predstavljati kontraindikaciju za terapijski postupak zatvaranja prostora očnjakom (23).

Jasne indikacije za postupak ortodontskog zatvaranja prostora očnjakom, u slučaju kongenitalnog nedostatka bočnog sjekutića, uključuju dva tipa malokluzija. Prva indikacija je povezana sa pacijentima koji imaju izraženu zbijenost u prednjem donjem segmentu i kutnjake u odnosu klase I po Angleu. U tim slučajevima provodi se ortodontsko zatvaranje prostora mezijalnim pomakom očnjaka u kombinaciji sa ekstrakcijama, obično donjih prvih premolara. Drugu indikaciju predstavlja odnos kutnjaka kvržica-kvržica ili u klasi II po Angleu bez zbijenosti i protruzije u mandibularnom prednjem segmentu (23, 24). Ekstrakcije mandibularnih zubi mogu biti indicirane kako bi se osigurao potrebni prostor uslijed nedostatka prostora u zubnom luku, da bi se smanjila protruzija donjih zubi ili da bi se kompenzirao odnos klase II po Angleu na molarima. U većini slučajeva indicirane su ekstrakcije donjih prvih ili drugih premolara, eventualno prvih molara ako su izuzetno oštećeni i ne predviđa im se duga funkcijska trajnost (23-25). Kod terapijskog postupka zatvaranja prostora bočnog sjekutića očnjakom potrebna je mezijalna rotacija prvog pretkutnjaka iz estetskih razloga. Na taj se način postiže bolja kontaktna točka i kamuflira ravna mezijalna ploha prvog pretkutnjaka. Također je preporučljivo ekstrudirati pretkutnjak u odnosu na susjedne zube kako bi oponašali prominenciju očnjaka, a selektivnim ubrušavanjem palatinalne kvržice eliminira se interferenca prilikom lateralnih kretnji (25). Nakon završenog ortodontskog postupka zatvaranja prostora, potrebno je očnjak preoblikovati kako bi bojom i oblikom odgovarao bočnom sjekutiću. Estetski najbolje rješenje postiže se ljuskama ili keramičkim krunicama. Primjenom estetskih ljuski se minimlanom preparacijom tvrdog zubnog tkiva ispravljaju estetski nedostaci na labijalnim plohama zubi interkaninog područja. Keramičke ljuske omogućavaju u određenoj mjeri korekcije položaja, oblika i boje zuba (26). U slučajevima u kojima keramičke ljuske ne pružaju zadovoljavajuće estetske rezultate, potrebna je izrada keramičkih krunica koje zahtijevaju

opsežniju preparaciju tvrdog zubnog tkiva. Prilikom preparacije važno je voditi računa o širini pulpne komorice kako ne bi došlo do nepotrebnog jatrogenog mehaničkog ili toplinskog oštećenja i upale vitalnog pulpnog tkiva, a što je posebno važno u mlađih pacijenata. Također, s obzirom na promjer dentinskih tubulusa, takvi zubi su osjetljiviji na kemijske, mehaničke i toplinske utjecaje te je nužno zaštititi ih imedijatnim privremenim krunicama u periodu izrade definitivnih krunica (26).

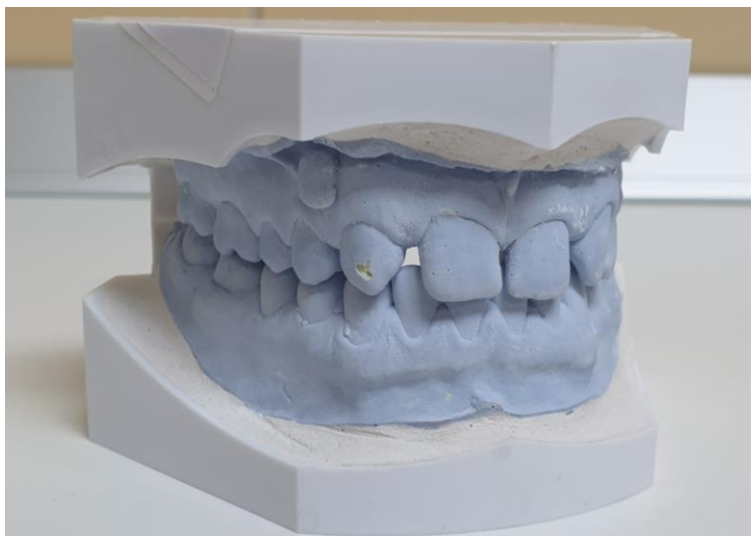Terapijski postupak otvaranja prostora je indiciran kod pacijenta čije je gornje sjekutiće potrebno protrudirati ili nagnuti labijalno kako bi se ispravio ili obrnuti pregriz ili kako bi gornja usna dobila potporu. Ujedno je i postupak izbora kada želimo očuvati odnos zubi u klasi I po Angleu (27). Postupak je također indiciran kod nekih malokluzija klase III po Angleu s konkavnim profilom i slučajevima kada preoblikovanje očnjaka nije preporučljivo i estetski ili funkcionalno neće pružiti zadovoljavajući rezultat (24). Prednosti su zadržavanje očnjaka na svom prirodnom položaju u zubnom luku, očuvanje idealne interkuspidacije i odnosa u klasi I po Angleu te postojanje koncepta očnjakom vođene okluzije (27). Suprotno, pacijenti sa izraženom dentoalveolarnom protruzijom i izraženim konveksitetom profila nisu dobri kandidati za postupak otvaranja prostora (25). Susjedni zubi kojima je potrebna protetska opskrba uslijed karijesa, fraktura ili diskoloracija također predstavljaju važan i ponekad odlučujući čimbenik u odabiru ovog terapijskog postupka (24). Nakon završenog ortodontskog postupka otvaranja prostora, kongenitalni nedostatak zuba može se nadoknaditi privjesnim mostom, klasičnim mostom, implantoprotetskom terapijom ili djelomičnom protezom („žabicom“) koja je u većini slučajeva samo privremeno rješenje do završetka rasta i razvoja. Nezavršeni rast i razvoj predstavlja kontraindikaciju u provođenju implantoprotetske terapije kao i fiksno-protetske terapije obostrano sidrenim mostovima. S druge strane, prednosti terapije privjesnim mostovima uključuju pošteniju preparaciju tvrdih zubnih tkiva u odnosu na klasične obostrane mostove te mogućnost supragingivne preparacije, što je pogodnije za okolnu gingivu. Nedostatak primjene privjesnih mostova metalne osnove uključuje prosijavanje palatinalno smještene metalne osnove koja značajno narušava estetiku osmijeha. Iz tog razloga preporuča se izrada privjesnih mostova od keramike, kompozita ili akrilata. Važno je napomenuti da, zbog svojih estetskih i mehaničkih svojstava, privjesni mostovi izrađeni od kompozita i akrilata više predstavljaju privremeno nego

trajno rješenje. Kao trajno rješenje nameću se potpunokeramički materijali zbog odlične estetike te velike čvrstoće i tvrdoće. Nedostatak im je krhkost te visoka cijena.

Kako rehabilitacija hipodoncije gornjeg bočnog sjekutića nudi više terapijskih rješenja, osim želje pacijenta, prilikom određivanja plana terapije u obzir treba uzeti sljedeće parametre:

- Profil lica te dužinu gornje usne
- Veličinu, oblik, boju i položaj konture gingive gornjeg očnjaka
- Incizalni i molarni odnos
- Stupanj rastresitosti ili zbijenosti.

U svrhu planiranja terapije kao i njenog praćenja, osim ekstraoralnih i intraoralnih fotografija (Slika 2.-9.), uvršteni su i studijski sadreni modeli (Slika 11.) dobiveni izlivanjem anatomskih otisaka iz ireverzibilnog hidrokoloida (alginata) te registracijom međučeljusnog odnosa pomoću adicijskog silikona (Futar D Fast – Kettenbach, Njemačka).



*Slika 11.* Studijski sadreni modeli.

S obzirom na postojanje dijastema u frontalnom segmentu gornje čeljusti i na to da pacijent nije želio brušenjem nepovratno odstraniti tvrdo zubno tkivo, multidisciplinarni tim je zaključio da se preoblikovanjem očnjaka neće dobiti zadovoljavajući estetski rezultat, ponajprije zbog nepodudarnosti boje između središnjih sjekutića i očnjaka, postojanja dijastema, položaja kontura gingive i estetski nepovoljnog konkavnog tijeka linije koju tvore incizalni bridovi središnjih sjekutića (Slika 7.). Definiran je plan terapije

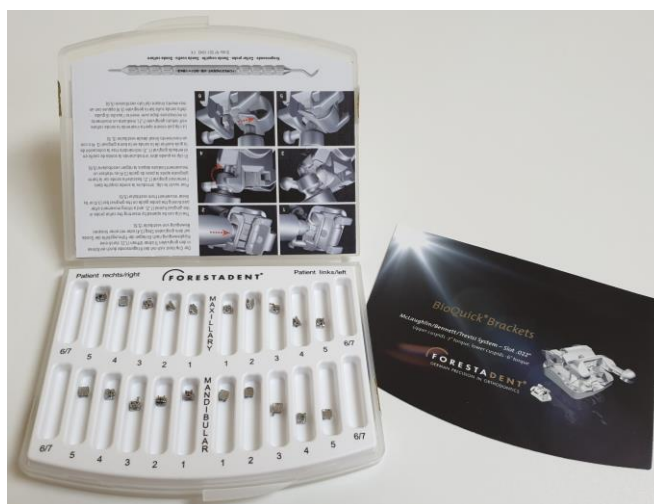koji je uključivao ortodonsko otvaranje prostora te naknadnu opskrbu bezubih područja krunicama nošenim implantatima.

## 2.5. Ortodonska faza terapije

Ciljevi ortodonske faze terapije bili su:

- Otvaranje prostora u području gornjeg desnog i lijevog očnjaka u svrhu kasnije ugradnje dentalnih implantata na mjestu gornjih lateralnih sjekutića te protetske i estetske rehabilitacije gornjih prednjih zubi
- Repozicioniranje očnjaka na njihovo mjesto te čuvanje prostora za kasniju ugradnju implantata na mjestu gornjih lateralnih sjekutića
- Zatvaranje dijastema u gornjoj čeljusti repozicioniranjem sjekutića i očnjaka
- Zatvaranje bezubog područja u donjoj čeljusti nastalog ranijom ekstrakcijom prvog lijevog premolara zbog neuspjele endodontske terapije.

Ortodonska faza terapije započela je postavom samovezujućih BioQuick bravica (Forestadent, Njemačka) (Slika 12.) na zube gornje i donje čeljusti te aplikacijom okrugle termoaktivne nikal-titanske žice promjera 0.016" (Tensic Idealbogen - Dentaureum, Njemačka). Time smo započeli fazu nivelacije zubi.



Slika 12. Set BioQuick bravica – Forestadent, Njemačka.

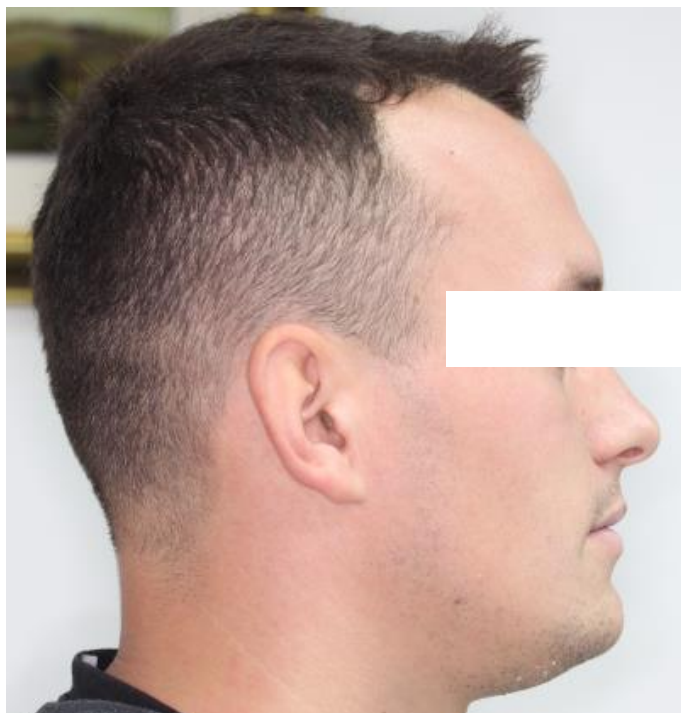U fazi nivelacije, zubi se dovode u oblik idealnog zubnog luka, horizontalno i vertikalno se niveliraju te se podiže zagriz. Ta faza obično traje od 6 mjeseci do godinu dana i uvijek

započinje aplikacijom okruglih nikal-titanskih žica malog profila, nakon čega se prelazi na deblje te na četvrtaste žice. Iza nikal titanski žica aplicira se žica plemenitog nehrđajućeg čelika (stainless steel) koja služi kao radna žica za fazu vođenja zubi.

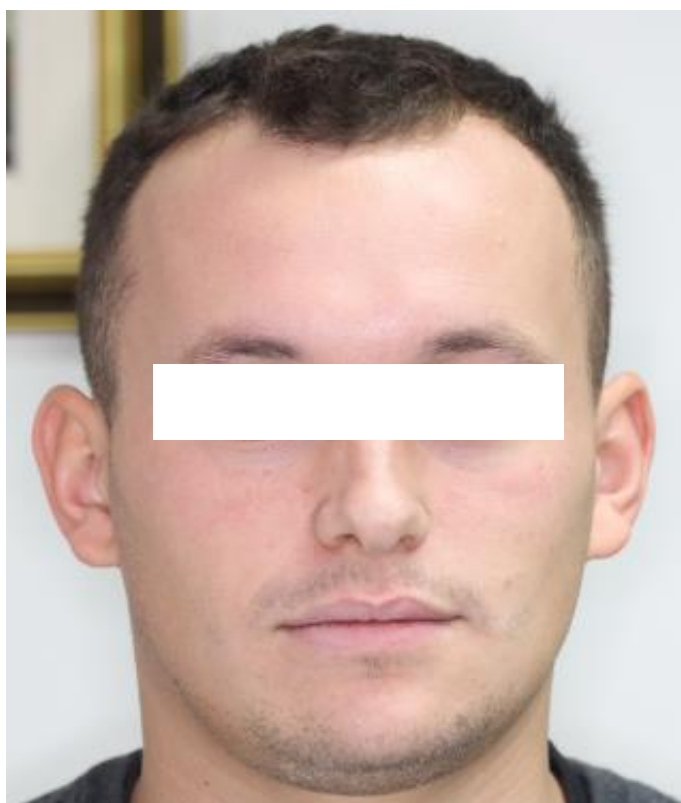U fazi vođenja zubi distalizirali smo gornji desni i lijevi očnjak pomoću vlačne titan-molibdenske opruge (TMA coil springs - Ormco, USA) da bismo otvorili prostore za kasniju ugradnju dentalnih implantata na području gornjih lateralnih sjekutića. Također smo koristili i elastomerni lanac (Generation II power chain closed space - Ormco, USA), intramaksilarni gumeni vlak klase II (Zoo pack elastic Rabbit - Ormco, USA) te korigirali sagitalni međučeljusni odnos. Ekstrakcijski prostor u donjoj čeljusti na mjestu prvog lijevog premolara zatvarali smo pomoću mini vijka, tj. miniimplantata (OrthoEasy Pins - Forestadent, Njemačka) kao sidrišta. Mini vijci su pričvršćeni preko pričvršne mukoze za kost te predstavljaju središte za anteriorno – posteriorno pomicanje, ali i za vertikalno pomicanje. Koštani vijci obično imaju ovratnik na mjestu dodira s mekim tkivima i modificiranu glavu za koju se pričvrste žice, opruge ili gumice (22). Vijke se može lagano opteretiti imedijatno, ili unutar nekoliko dana od postavljanja, a s povećanjem opterećenja još se učvrste. Aplikacija velikih sila povećava vjerojatnost rasklimavanja i ispadanja miniimplantata- ali sila dovoljno velika da do toga dovede, ionako je gotovo uvijek prevelika za optimalan pomak zuba (22).

U finalnoj fazi ortodontske terapije uspostavlja se potpuna ekspresija informacija, sadržana u preskripciji bravica, za što smo koristili žice titan-molibdenske legure (Low friction TMA - Ormco, USA) velikog promjera.

Nakon završetka aktivne faze terapije (Slika 13.-20.), koja je trajala 20 mjeseci, slijedila je retencijska faza. U donjoj čeljusti primijenili smo fiksni lingvalni retainer od očnjaka do očnjaka napravljen u dentalnom laboratoriju od upletene čelične žice promjera 17,5 tisućinki inča. Važno je napomenuti da je ovakvu vrstu retainera potrebno kontrolirati jer je malo vjerojatno da će pacijent opaziti da se žica odlijepila s jednog zuba. Uz fiksni lingvalni retainer, napravljen je i mobilni prisisni retainer. U gornjoj čeljusti kao sredstvo za retenciju napravljen je pomični retainer na kojem su bili pričvršćeni zamjenski zubi od akrilata za gornje lateralne sjekutiće.

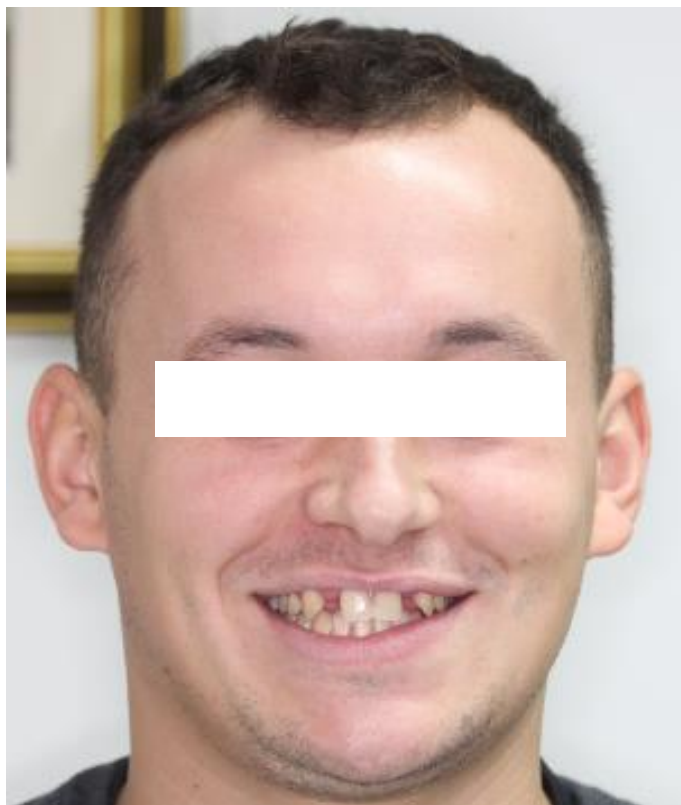

*Slika 13.* Profil lica - kraj aktivne faze ortodontske terapije.

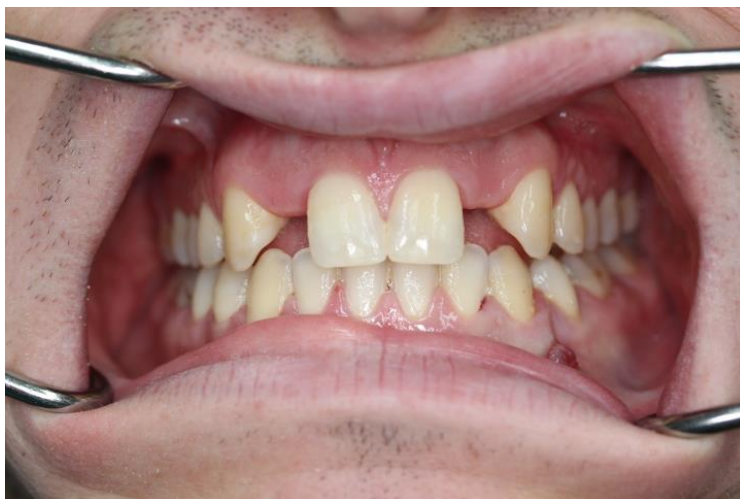

*Slika 14.* Simetrija lica - kraj aktivne faze ortodontske terapije.

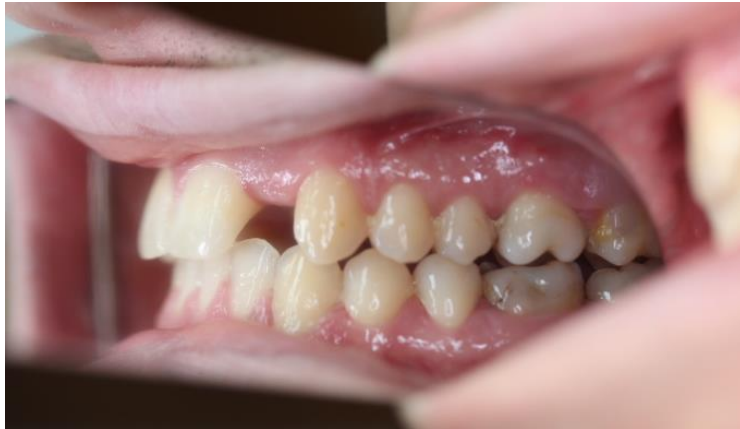



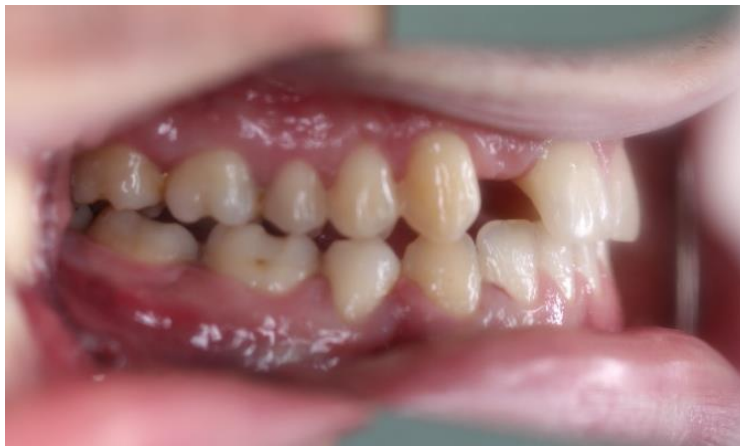*Slika 15.* Visina osmijeha - kraj aktivne faze ortodontske terapije.



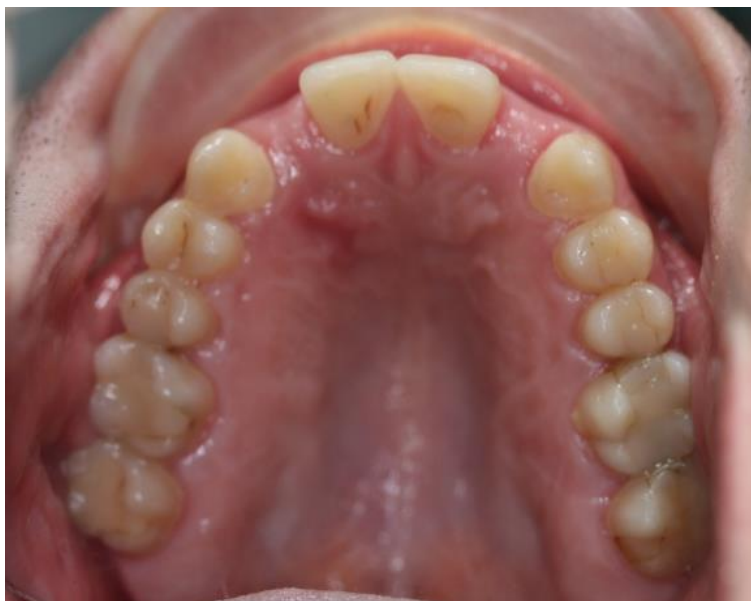*Slika 16.* Frontalna dimenzija okluzije - kraj aktivne faze ortodontske terapije.



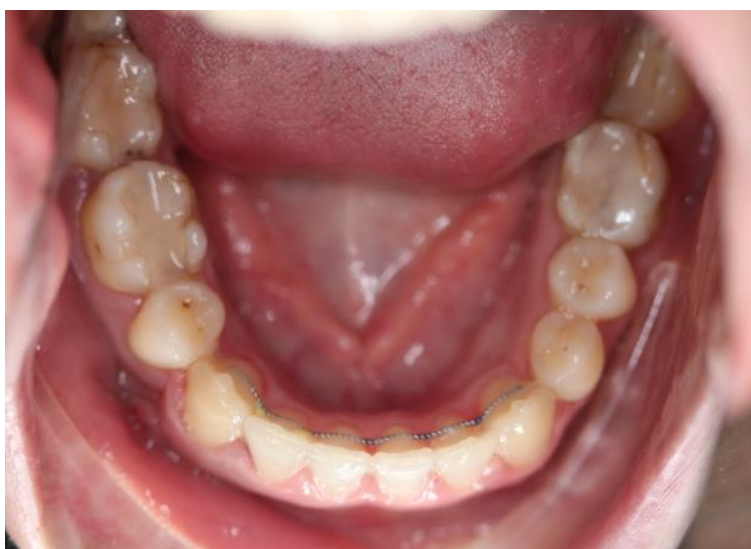*Slika 17.* Lateralna dimenzija okluzije (desna strana) - kraj aktivne faze ortodonske terapije.



*Slika 18.* Lateralna dimenzija okluzije (lijeva strana) - kraj aktivne faze ortodonske terapije.



*Slika 19.* Okluzalne plohe zuba gornje čeljusti - kraj aktivne faze ortodonske terapije.



*Slika 20.* Okluzalne plohe zuba donje čeljusti - kraj aktivne faze ortodonske terapije.

Retencija je nužna iz tri osnovna razloga:

1. Ortodontski pomak utječe na gingivu i parodontno tkivo zuba kojima je potrebno vrijeme za reorganizaciju nakon skidanja naprave
2. Zubi mogu biti u nestabilnom položaju nakon terapije, tako da pritisak mekih tkiva neprestano stvara tendenciju recidiva
3. Promjene uzrokovane rastom mogu promijeniti rezultat ortodonske terapije (22).

Ako zubi i nisu u nestabilnom položaju, čak i ako nema daljnjeg rasta, retencija je ipak od iznimne važnosti sve dok se gingiva i parodont u potpunosti ne reorganiziraju (22).

Smjer potencijalnog recidiva može se utvrditi usporedbom položaja zubi na završetku terapije s njihovim početnim položajem. Zubi imaju tendenciju pomaka u smjeru iz kojeg su došli, primarno zbog elastičnog povrata gingivnih vlakana, ali i zbog neravnoteže sila jezika i usnica (22).

U osnovi, zubima je nakon sveobuhvatne ortodonske terapije potrebna konstantna retencija prva 3-4 mjeseca nakon skidanja fiksne ortodonske naprave. Da bi se potakla reorganizacija parodontnog ligamenta, zubi bi se tijekom žvakanja trebali slobodno i neovisno pomicati jer se alveolarna kost pri žvakanju savija pod jakim okluzijskim opterećenjem. To se može postići pomičnom napravom koju pacijent nosi cijelo vrijeme, osim pri jelu, ili fiksnim retainerom koji nije previše krut (22).

Zbog sporog odgovora gingivnih vlakana, retencija treba trajati barem 12 mjeseci ako su zubi u početku bili prilično nepravilni, ali se može smanjiti na povremenu nakon 3-4 mjeseca. Kod pacijenta koji ne rastu, retencija bi se mogla prekinuti nakon otprilike 12 mjeseci. Točnije, zubi bi do tada trebali biti stabilni, ako će takvi ikada biti. Neki pacijenti koji više ne rastu, trebat će trajnu retenciju za zadržavanje zubi u inače nestabilnom položaju zbog pritiska usana, obraza i jezika. Ti su pritisci pre jaki da bi ih kompenzirala aktivna stabilizacija (22).

## **2.6. Implantoprotetska faza terapije**

Implantate treba staviti čim prije nakon završetka ortodonske terapije tako da se oseointegracija implantata odvija istovremeno s prvim fazama retencije (22). Preduvjet je, naravno, završetak vertikalnog rasta alveolarne kosti.

Ugradnja implantata u interkaninoj regiji vrlo je zahtjevna i tehnički osjetljiva. Pacijenti danas zahtijevaju da protetički radovi izgledaju potpuno prirodno, a to od kliničara traži edukaciju, znanje i sposobnost. Uspjeh terapije može se kirurški, estetski i funkcijski predvidjeti samo ako ima dovoljno kosti i tkivne potpore susjednih zuba. Protetička terapija uspješna je samo ako je implantat protetički pravilno postavljen (28).

Implantat se mora ugraditi u kost u protetski optimalnoj poziciji, s time da mora postojati minimalno 1,5mm kosti oko implantata i minimalno 2mm pričvrzne sluznice oko vrata implantata. Poštujući ta načela, osiguravamo predvidiv ishod terapije.

Kod donošenja odluke o protetskoj terapiji u estetskoj zoni, osim funkcije i dugoročnih rezultata nadomjeska, osobito važnu ulogu ima estetika povezana sa zubima („bijela estetika“) i estetika povezana sa gingivom („crvena estetika“). Pritom očuvanje tkiva, njihova rekonstrukcija i oblikovanje zauzimaju posebno mjesto. Kod trajnog nadomjeska potrebno je odabrati između potpuno keramičke i titanijske implantatne nadogradnje, potpuno keramičke i metalno-keramičke krunice te vijčanog spoja nasuprot cementiranju. Rizik od loma obložne keramike (engl. chipping) u kombinaciji s estetskim zahtjevima može biti važna pomoć pri donošenju odluke. Ako je rizik povećan, preporučuje se metalno-keramički nadomjestak s titanijskom nadogradnjom. Kod srednjeg ili niskog rizika može se primijeniti potpuno keramička krunica s potpuno keramičkom nadogradnjom. Hoće li se nadomjestak pričvrstiti vijkom ili cementirati, primarno ovisi o položaju i nagibu implantata. Vijčani spoj ima smisla samo ako pristupni otvor neće biti smješten labijalno ili incizalno. U protivnom prednost treba dati cementiranim krunicama (14).

Prije same implantacije, važno je procijeniti bezuba mjesta u prednjem dijelu čeljusti ograničena zubima. Pritom se uzima u obzir:

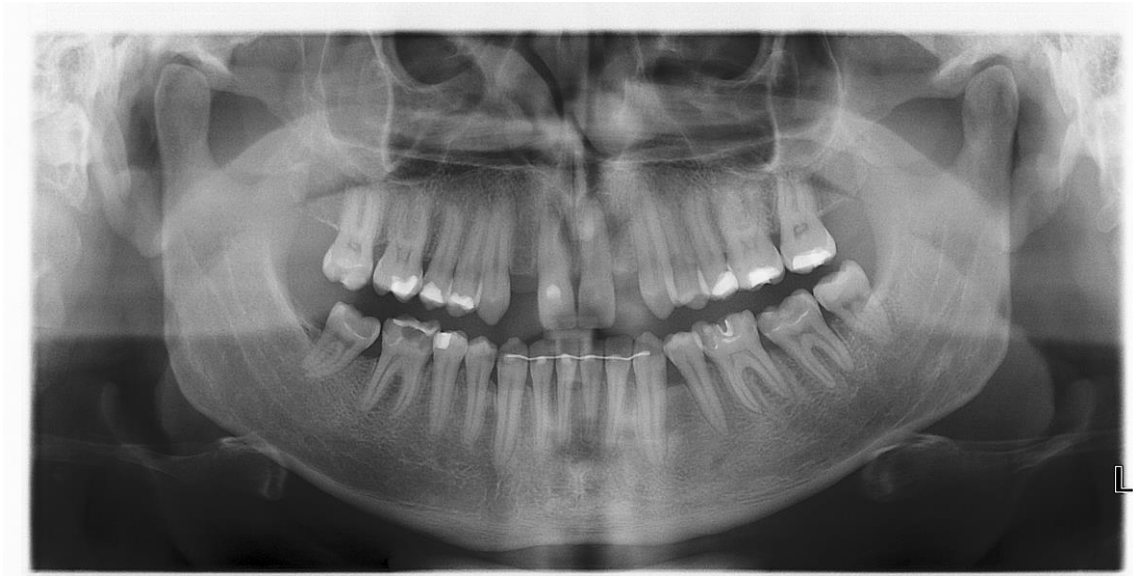- meziodistalna dimenzija bezubog prostora, uključujući usporedbu s postojećim kontralateralnim kontrolnim zubima,
- trodimenzionalna analiza bezubog prostora s obzirom na izgled mekog tkiva i grebena alveolarne kosti („bone mapping“ ili CBCT),
- susjedni zubi (dimenzije, oblik, trodimenzionalni smještaj, smjer kliničkih kruna, odnos krune i korijena, duljina korijena i njihova inklinacija u frontalnoj ravnini, okolna gingivna tkiva, tj. tijek i valovitost gingivalne linije, parodontni status),
- odnos među lukovima (vertikalna dimenzija okluzije, prednje vođenje, interokluzalni odnos),
- estetski parametri (gornja visina linije smijeha, donja linija usne, tijek mukogingivalne linije, orijentacija okluzalne ravnine, zubna simetrija nasuprot facijalnoj simetriji, potpora usana) (29).

Optimalno trodimenzionalno postavljanje implantata (protetički vođeno postavljanje implantata) u prednjem dijelu gornje čeljusti označava:

- ispravan vertikalni položaj ramena implantata (dubina) uz upotrebu caklinsko-cementnog spojišta susjednog zuba kao referentne točke: nema vidljivog metala, postupni tj. ravni aksijalni profil.
- ispravan orofacijalan položaj točke izlazišta buduće suprastrukture: slično susjednim zubima, ravni izlazišni profil.
- os implantata kompatibilna je s dostupnim opcijama protetskog liječenja (idealno: os implantata identična je s „protetskom osi“) (29).

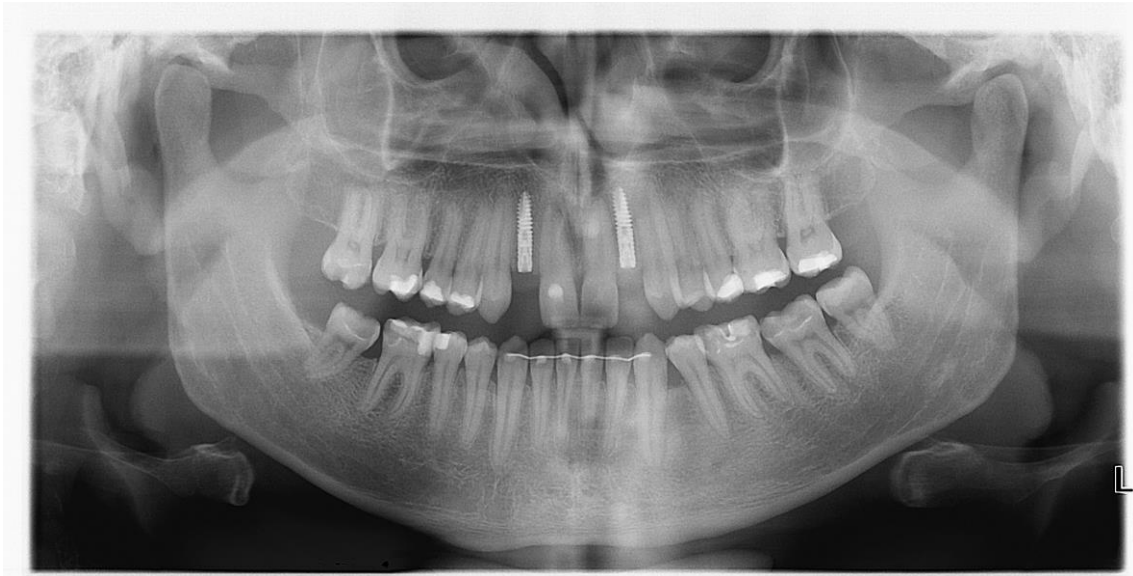Danas je općenito prihvaćeno da završni položaj ramena implantata kod estetskog nadomještanja jednog zuba može biti primarno određen smještajem caklinsko-cementnog spojišta susjednih zuba i razinom slobodnog ruba gingive na vestibularnoj strani istih zubi. Ovo znači da je rame implantata smješteno 1-2 mm apikalnije od labijalnog caklinsko-cementnog spojišta susjednog zuba (29).

Kod našeg pacijenta smo nakon završetka aktivne faze ortodontske terapije napravili novi ortopantomogram (Slika 21.) i analizu istog te CBCT snimku. Snimke su pokazale povoljno stanje kosti za implantoprotetsku terapiju. Interproksimalna visina kosti je pratila caklinsko-cementno spojište na udaljenosti od 2mm. Međutim, zbog blizine korijenova susjednih zubi, odlučeno je da će se implantirati Xive S plus D3.0/L15 implantati (Dentsply Sirona Implants, SAD-Njemačka). Također smo se odlučili za konvencionalno kasno opterećenje implantata kod kojeg se implantati otvaraju nakon faze oseointegracije u razdoblju od 3 mjeseca jer je pacijent nosio mobilni retainer na kojem su bili pričvršćeni zamjenski zubi od akrilata za gornje lateralne sjekutiće.



*Slika 21.* Ortopantomogram - kraj aktivne faze ortodontske terapije.

Sat vremena prije planiranog zahvata implantacije, pacijentu smo ordinirali premedikaciju od 2g amoksicilina. Nakon lokalne anestezije i ispiranja usta otopinom klorheksidina, izveden je rez na sluznici alveolarnog grebena u području gornjih lateralnih sjekutića. Primjenjen je intrasulkularni rez na susjednim zubima, čime su izbjegnuti vertikalni rasteretni rezovi i odignut je mukoperiostalni režanj. Okruglim svrdlom markirano je mjesto bušenja kosti, a potom se pilot svrdlom prodiralo u kost do planirane dužine implantata. Nagib osi provjerio se kolčićima za paraleliziranje, tzv. pinovima. Drugo pilot svrdlo cilindričnu bušotinu pretvara u konusnu, a ležište se potom postupno proširuje proširivačima, na kojima se nalaze graničnici s oznakama dubine. Slijed svrdala završava svrdlom koje oblikom odgovara implantatu. S obzirom na slabiju tvrdoću kosti, nareznica nije korištena. Implantat se prijenosnim instrumentom uklonio iz nosača, prebacio u umetač i pod električnom kontrolom okretnog momenta polako uvio u kost. Za završno ručno zatezanje koristio se moment-ključ. Nakon ugradnje, on se uklonio te se stavio sterilni pokrovni vijak i ručno zategnuo. Rana se sašila monofilnim koncem (Prolene 5-0 – Ethicon, SAD), a šavovi su se uklonili nakon 8 dana. Rana je zacijelila primarno bez komplikacija. Tri mjeseca kasnije napravljen je novi ortopantomogram (Slika 22.) koji je pokazao kontinuirani bliski kontakt kosti i implantata te potvrdio da je održana vertikalna interproksimalna razina kosti. Implantati su se otvorili te su se postavili gingivaformerer na period od 2 tjedna.

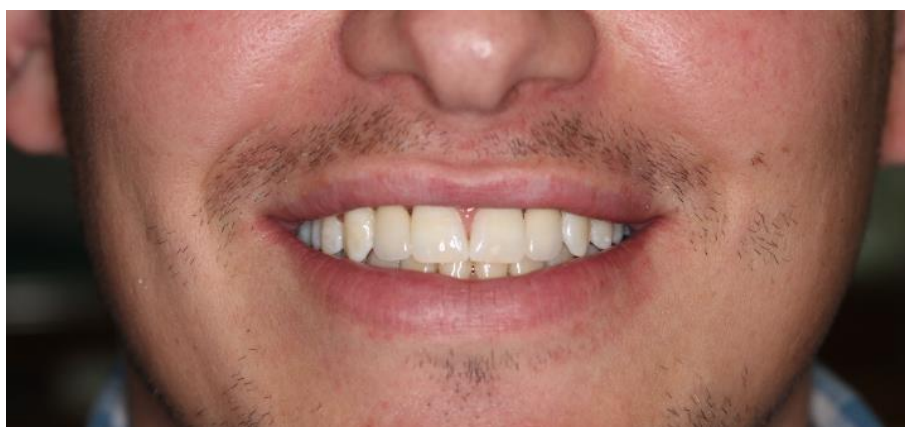

*Slika 22.* Ortopantomogram nakon perioda oseintegracije u trajanju od tri mjeseca.

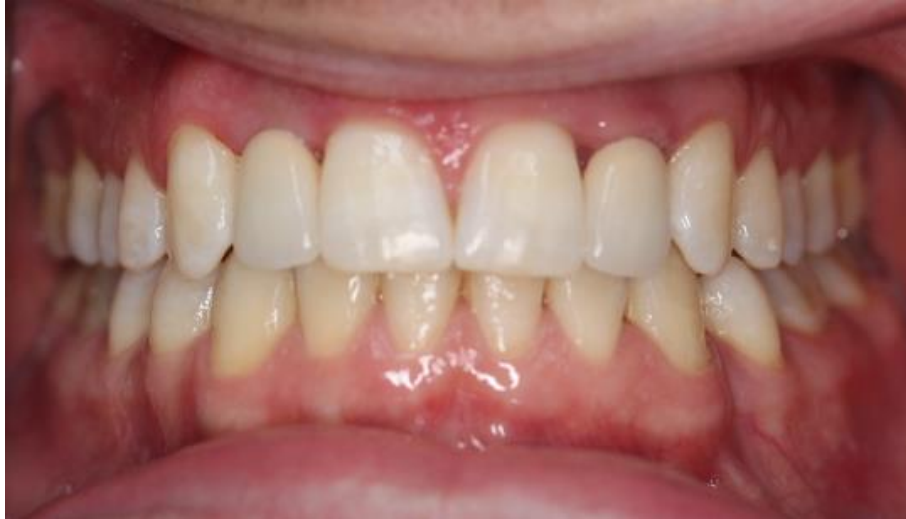Nakon što se oseintegracija potvrdila radiološki i klinički te nakon što su gingivaformeri ostavljeni u ustima 2 tjedna, klinička se situacija prenijela na radni model otiskom, korištenjem prefabriciranih prijenosnih elemenata (otisnih transfera) i primjenom otisne tehnike otvorene žlice. Kao otisni materijal korišten je jednofazni materijal za otiske na bazi vinil-polisiloksana (Silagum Mono – DMG, Njemačka). Otisak nasuprotne čeljusti uzet je pomoću konfekcijske žlice i iz alginata, dok su međučeljusni odnosi u položaju maksimalne interkuspidacije preneseni u laboratorij pomoću obraznog luka (Artex - AG, Njemačka) i okluzijskog protokola. Glavni model u sebi sadržava repliku (analog) implantata pa se na temelju dubine ramena implantata u odnosu na labijalni rub sluznice, orofacijalne pozicije ramena implantata u odnosu na buduću liniju dodira suprastrukture i mekog tkiva te uzdužne osi implantata odabire najprikladnija nadogradnja. S obzirom na debljinu sluznice veću od 2mm, odabrane su titanijske nadogradnje i to jedna ravna i jedna angulirana, tj. Friadent EstheticBase straight D3.0/GH3/A0 (Dentsply-Sirona Implants Co, SAD-Njemačka) na mjestu desnog lateralnog sjekutića i Friadent EstheticBase angled D3.0/GH5/A15 (Dentsply-Sirona Implants Co, SAD-Njemačka) na mjestu lijevog lateralnog sjekutića. Titanijske implantatne nadogradnje i dalje predstavljaju „zlatni standard“ zbog svojih dobrih mehaničkih značajki. Mogu se izraditi individualno te opskrbiti cementiranim krunicama. Oko njih se stvara stabilna periimplantatna sluznica koja štiti periimplantatni sulkus od bakterija. Nakon odabira nadogradnji pristupilo se izradi metalkeramičkih krunica u boji A2 po ključu boja (Vita,



Švicarska). Pritom je bitno naglasiti važnost oblika osnovne konstrukcije gdje je potrebno izmodelirati anatomske reducirane morfologije zubi koji se nadoknađuju kako bi keramika bila jednoliko poduprta na svim dijelovima krunice. Takvom modelacijom osigurava se dostatna čvrstoća i estetika rada. Obložna keramika se nanosi postupcima slojevanja (opaker, dentinski i caklinski sloj) i pod kutem od 90° u odnosu na površinu osnovne konstrukcije. Pritom ju je potrebno i dostatno vlažiti kako bi se postigla njena kvalitetna kondenzacija. U svrhu postizanja optimalnih uvjeta za meka tkiva, tj. optimalna potpora interproksimalnih mekih tkiva, uspostavila se duga interdentalna kontaktna linija, smještena malo više palatinalno. U ustima se implantatna nadogradnja pričvrstila vijkom te se pristupni otvor zatvorio bijelom gutaperkom. Za razliku od prirodnih zuba gdje postoji periodontalni ligament i na taj se način djelomično amortizira prekomjerni kontakt, minimalni prekomjerni kontakt na implantoprotetskom radu može izazvati niz tehničkih (pucanje obložne keramike, gubitak fiksacije, lom bataljka, lom fiksacijskog vijka, lom implantata) i bioloških (periimplantitis, gubitak implantata) komplikacija (30). Stoga je važno dobro provjeriti okluziju, smanjiti kontaktnu točku i provjeriti artikulacijske kretnje pacijenta. Provjera svih kretanja i minimalno opterećenje implantata izuzetno su važni za dugotrajnost implantoprotetskog rada. Metalkeramičke krunice naposljetku su cementirane cinkoksifosfatnim cementom (Harvard cement – Richter & Hoffmann, Njemačka). Time se završila rehabilitacija pacijenta koja je sveukupno trajala 2 godine i 2 mjeseca (Slika 23.-24).



*Slika 23. Završetak terapije.*



*Slika 24. Završetak terapije.*

### **3. RASPRAVA**

Kongenitalni nedostatak jednog ili oba gornja bočna sjekutića predstavlja potencijalnu neravnotežu između gornjeg i donjeg zubnog luka trajne denticije. Eliminacija te neravnoteže nakon završetka nicanja trajne denticije zahtijeva formuliranje opsežnog plana terapije koji uključuje mogućnost ortodontskog zatvaranja prostora ili kombinacije ortodontskog otvaranja prostora i protetskog nadomještanja lateralnog sjekutića (23). Odabir adekvatnog tretmana predstavlja veliki izazov za svakog kliničara i zahtijeva sveobuhvatnu dijagnostičku analizu i multidisciplinarni pristup. Generalno, svaki terapijski pristup ima svoje prednosti i mane koje se ne smiju zanemariti prilikom stvaranja individualnog plana terapije. Izbor između ovih terapijskih pristupa ne bi trebao biti donošen empirijski. U većini slučajeva prisutnost ili odsutstvo malokluzija predstavlja primarni kriterij za odlučivanje. Rjeđe, u slučajevima kada oba terapijska pristupa mogu osigurati prihvatljiv rezultat, određeni sekundarni kriteriji će odrediti terapijski pristup (23). Kriteriji su mnogostruki, a obuhvaćaju: postojanje malokluzija, izgled, boju i veličinu očnjaka, izgled profila pacijenta, veličinu gornje usne, razinu gingive, dob i zahtjeve pacijenta (23, 24, 25). Također, ulogu pri određivanju vrste terapije ima i stupanj oralne higijene te socioekonomski status pacijenta. Treba imati na umu da je rehabilitacija pomoću ortodontskog otvaranja prostora i naknadne implantoprotetske sanacije bezubog mjesta skuplja, dulje traje i zahtijeva kirurške intervencije za razliku od terapije ortodontskim zatvaranjem prostora.

Ortodontsko otvaranje prostora omogućava nam stvaranje i redistribuciju prostora za kasniju rehabilitaciju. Rehabilitacija pacijenta s hipodoncijom krunicama nošenim dentalnim implantatima sve se više nameće kao terapija izbora jer je predvidiva i osigurava izvrsne estetske rezultate. Ipak, valja biti na oprezu, posebice kod mlađih pacijenata zbog postpubertetnog vertikalnog rasta alveolarne kosti. Druge terapijske opcije, poput fiksno-protetskih krunica i mostova, zahtijevaju brušenje vrlo često intaktnog zuba/i. Povezano s time, zbog velike pulpne komorice kod mlađih pacijenata, moguće je jatrogeno oštećenje zubne pulpe. Ograničenja na koja možemo naići prilikom terapije implantatima odnose se na reduciranu debljinu kosti, nemogućnost idealnog pozicioniranja implantata ili potrebu za korištenjem implantata s malom platformom koji često ne dozvoljavaju postizanje adekvatnog izlaznog profila. Iz ovog razloga često su indicirani koštani graftovi te augmentacija mekih tkiva. Nedostatak kosti u vestibulo-oralnom smjeru uobičajen je u implantoprotetici. No, postoje dvije opcije: usaditi

implantat manjeg promjera, transplantirati ili lokalno augmentirati kost prije ugradnje usatka (31). U predstavljenom slučaju, imali smo prisutnu dovoljnu visinu i širinu kosti potrebnu za ugradnju implantata manjeg promjera, kao i debeli biotip sluznice. Time je omogućeno postizanje odličnih estetskih rezultata bez dodatnih operativnih zahvata. Odabir krunice uglavnom ovisi o vrsti nadogradnje i jedan je od čimbenika estetskog uspjeha. Dok Murphy (32) daje prednost zlatnim legurama, Johanson i Ecfeld smatraju da su protetički radovi fasetirani akrilatom manje uspješni od metalokeramičkih (33). U prikazanom slučaju korištena je mehanički stabilna titanijska nadogradnja. Oko titanijskih nadogradnji stvara se stabilna periimplantatna sluznica koja se sastoji od spojnog epitela i vezivnog tkiva. Ono tijesno naliježe na titanijsku površinu i štiti periimplantatni sulcus od bakterijske invazije (14). Laboratorijska istraživanja pokazuju da stabilnost keramičkih nadogradnji ne doseže vrijednost metalnih (34). Dokazano je da kod deblje sluznice (>2 mm) materijal od kojeg je izrađena nadogradnja nema veću estetsku ulogu (35). Zbog pucanja estetskoga sekundarnog dijela postavlja se pitanje koji je materijal estetski optimalan za biološku i funkcijsku trajnost. Općenito bi se metalkeramika trebala koristiti uvijek kad su trajnost i funkcija u prvom planu (14). Cirkonij-oksidni nadomjesci klasificiraju se kao nesigurni zbog visoke stope lomova obložne keramike. Ako se koriste, važno se pridržavati svih sigurnosnih aspekata u proizvodnom procesu (14). Budući da je keramika osjetljiva na statičke pogreške, očito je potrebno duže razdoblje za njezinu ocjenu (36).

#### **4. ZAKLJUČAK**

Pojavnost hipodoncije nalazi se u samom vrhu svih kraniofacijalnih anomalija. U potrazi za terapijskim rješenjem, pacijenti s hipodoncijom gornjih lateralnih sjekutića kao glavni razlog dolaska stomatologu navode nezadovoljstvo svojim osmijehom, a samim time i nezadovoljstvo estetikom cijelog lica. To vrlo često utječe na njihovo samopouzdanje i socijalizaciju. Stoga, krajnji rezultat mora biti estetski i funkcijski prihvatljivo rješenje. Time ne postizemo samo oralnu rehabilitaciju, već i psihosocijalnu. Budući da u rehabilitaciji hipodoncije gornjih lateralnih sjekutića postoji više terapijskih rješenja, odabir adekvatnog tretmana predstavlja veliki izazov za svakog kliničara i zahtijeva sveobuhvatnu dijagnostičku analizu i multidisciplinarni pristup. Svaki član tima svojim znanjem i iskustvom doprinosi što boljem shvaćanju problematike hipodoncije, kao i njenom rješenju.

## **5. LITERATURA**



1. Škrinjarić I. Orofacijalna genetika. Zagreb: Školska knjiga; 2006. 562 p.
2. Fekonja A. Hypodontia in orthodontically treated children. *Eur J Orthod.* 2005;27(5):457-60.
3. Rakhshan V. Congenitally missing teeth (hypodontia): A review of the literature concerning the etiology, prevalence, risk factors, patterns and treatment. *Dent Res J.* 2015;12(1):1-13.
4. Crawford PJM, Aldred MJ. Anomalies of tooth formation and eruption. In Welbury RR, Duggal MS, Hosey MT, editors. *Paediatric Dentistry 3<sup>rd</sup> ed.* New York: Oxford University Press; 2005. p. 295-319.
5. Mikkola M, Thesleff I. Ectodysplasin signaling in development. *Cytokine Growth Factor Rev.* 2003;14(3-4):211-24.
6. Jurić H. i sur. Dječja dentalna medicina. Jastrebarsko: Naklada Slap; 2015. 489 p.
7. Arte S. Phenotypic and genotypic features of familial hypodontia. [disertacija]. Helsinki: Institute of Dentistry, Department of Pedodontics and Orthodontics, University of Helsinki; 2001. 80 p.
8. Larmour CJ, Mossey PA, Thind BS, Forgie AH, Stirrups DR. Hypodontia-a retrospective review of prevalence and etiology. Part I. *Quintessence Int.* 2005;36:263-70.
9. Seow WK, Lai PY. Association of taurodontism with hypodontia: a controlled study. *Pediatr dent.* 1989;11:214-9.
10. Hedayati Z, Dashlibrun Y. The prevalence and distribution pattern of hypodontia among orthodontic patients in Southern Iran. *Eur J Dent.* 2013;7(5):78.
11. Gill D, Barker C. The multidisciplinary management of hypodontia: a team approach. *Br Dent J.* 2015;218(3):143-9.
12. Knezović-Zlatarić D. Estetska stomatologija. Zagreb: Quintessence Publishing; 2010. 220 p.
13. Dyke A, Dickenson A. A forgotten technique: Autotransplantation in the management of hypodontia. *Br J Oral Maxillofac Surg.* 2014;52(8):e100.
14. Wolfart S. i sur. Implantoprotetika - koncept usmjeren na pacijenta. Zagreb: Quintessence Publishing, Media ogled; 2015. 102 p.
15. Hobkirk JA, Goodman JR, Jones SP. Presenting complaints and findings in a group of patients attending a hypodontia clinic. *Br Dent J.* 1994;177(9):337-9.

16. Laing E, Cunningham S, Jones S, Moles D, Gill D. Psychosocial impact of hypodontia in children. *Am J Orthod Dentofacial Orthop.* 2010;137(1):35-41.
17. Baccetti T. A controlled study of associated dental anomalies. *Angle Othod.* 1998;68:267-74.
18. Nunn J, Carter N, Gillgrass T, Hobson R, Jepson N, Meechan J et al. The interdisciplinary management of hypodontia: background and role of paediatric dentistry. *Br Dent J.* 2003;194(5):245-51.
19. Kim Y. Investigation of Hypodontia as Clinically Related Dental Anomaly: Prevalence and Characteristics. *ISRN Dent.* 2011;3(1):1-6.
20. Valle A, Lorenzoni F, Martins L, Valle C, Henriques J, Almeida A et al. A multidisciplinary approach for the management of hypodontia: case report. *J Appl Oral Sci.* 2011;19(5):544-8.
21. Pavlović R. Nedostatak prednjeg zuba – terapijske mogućnosti [diplomski rad]. Zagreb: Stomatološki fakultet Sveučilišta u Zagrebu; 2012. 46 p.
22. Proffit WR, Sarver DM, Fields HW Jr. *Ortodoncija.* 1.izdanje. Jastrebarsko: Naklada Slap; 2010. 754 p.
23. McNeill RW, Joondeph DR. Congenitally absent maxillary lateral incisors: Treatment planning considerations. *Angle Orthod.* 1973;43(1):24-9.
24. Kiliaridis S, Sidira M, Kirmanidou Y, Michalakis K. Treatment options for congenitally missing lateral incisors. *Eur J Oral Implantol.* 2016;9(1):5-24.
25. Sabri R. Management of missing maxillary lateral incisors. *JADA* 1999;130:80-4.
26. Čatić A, Jurić H. Fiksnoprotetska terapija u osoba mlađe životne dobi. *Sonda.* 2011;12(22):57-8.
27. Pini N, Marchi L, Pascotto R. Congenitally missing maxillary lateral incisors: update on the functional and esthetic parameters of patients treated with implants or space closure and teeth recontouring. *Open Dent J.* 2014;8:289-94.
28. Živko-Babić J, Jakovac M, Carek A, Lovrić Ž. Implantatno-protetička terapija manjka prednjeg zuba. *Acta Stomatol Croat.* 2009;43(3):234-41.
29. Lindhe J, Karring T, Lang NP. *Klinička parodontologija i dentalna implantologija.* 4.izdanje. Zagreb: Nakladni zavod Globus; 2004. 918 p.

30. Sheridan RA, Decker AM, Plonka AB, Wang HL. The role of occlusion in implant therapy: A comprehensive updated review. *Implant Dent.* 2016;25(6):829-38.
31. Andersen E, Saxegaard E, Knutsen BM, Haanaes HR. A prospective clinical study evaluating the safety and effectiveness of narrow-diameter threaded implants in the anterior region of the maxilla. *Int J Oral Maxillofac Implants.* 2001;16(2):217-24.
32. Murphy WM, Absi EG, Gregory MC, Williams KR. A prospective 5-year study of two cast framework alloys for fixed implant-supported mandibular prostheses. *Int J Prosthodont.* 2002;15(2):133-8.
33. Johansson LA, Ekfeldt A. Implant-supported fixed partial prostheses: a retrospective study. *Int J Prosthodont.* 2003;16(2):172-6.
34. Leutert CR, Stawarczyk B, Truninger TC, Hämmerle CH, Sailer I. Bending moments and types of failure of zirconia and titanium abutments with internal implant-abutment connections: a laboratory study. *Int J Oral Maxillofac Implants.* 2012;27:505-12.
35. Jung RE, Sailer I, Hämmerle CH, Attin T, Schmidlin P. In vitro color changes of soft tissues caused by restorative materials. *Int J Periodontics Restorative Dent.* 2007;27:251-7.
36. Glauser R, Sailer I, Wohlwend A, Studer S, Schibli M, Schärer P. Experimental zirconia abutments for implant-supported single-tooth restorations in esthetically demanding regions: 4-year results of a prospective clinical study. *Int J Prosthodont.* 2004;17(3):285-90.

## **6. ŽIVOTOPIS**

Zrinka Šarc rođena je 24. srpnja 1985. godine u Varaždinu. Osnovnoškolsko obrazovanje pohađala je u Osnovnoj Školi Ivana Kukuljevića Sakcinskog u Ivancu. U Ivancu završava i svoje srednjoškolsko obrazovanje u općoj gimnaziji Srednje škole Ivanec, nakon čega upisuje Stomatološki fakultet Sveučilišta u Zagrebu. Diplomirala je 2010. godine. Pripravnički staž započinje iste godine u Ordinaciji dentalne medicine Dragica Putarek, dr.med.dent. u Ivancu. Zapošljava se 2012. godine u Poliklinici za ortodonciju, stomatološku protetiku, oralnu kirurgiju i zubotehnički laboratorij „dr.Percač“ u Čakovcu, gdje radi i danas. Poslijediplomski specijalistički studij Dentalna implantologija upisuje 2017. godine. Od početka svoje karijere redovito se usavršava u području stomatološke protetike i dentalne implantologije. Član je Hrvatske komore dentalne medicine.