

Implanto-protetska terapija potpune bezubosti - imedijatno opterećenje

Antolković, Ivan

Professional thesis / Završni specijalistički

2020

Degree Grantor / Ustanova koja je dodijelila akademski / stručni stupanj: **University of Zagreb, School of Dental Medicine / Sveučilište u Zagrebu, Stomatološki fakultet**

Permanent link / Trajna poveznica: <https://um.nsk.hr/um:nbn:hr:127:244658>

Rights / Prava: [Attribution-NonCommercial 3.0 Unported](#) / [Imenovanje-Nekomercijalno 3.0](#)

Download date / Datum preuzimanja: **2025-03-29**



Repository / Repozitorij:

[University of Zagreb School of Dental Medicine
Repository](#)





SVEUČILIŠTE U ZAGREBU
STOMATOLOŠKI FAKULTET

Ivan Antolković

**IMPLANTO-PROTETSKA TERAPIJA
POTPUNE BEZUBOSTI – IMEDIJATNO
OPTEREĆENJE**

POSLIJEDIPLOMSKI SPECIJALISTIČKI RAD

Zagreb, 2020.

Rad je ostvaren u Zavodu za stomatološku protetiku Stomatološkog fakulteta u Zagrebu u suradnji s Poliklinikom za stomatologiju i estetiku lica Ars Salutaris.

Naziv poslijediplomskog specijalističkog studija: Dentalna medicina

Mentor rada: Robert Čelić, prof. dr. sc., Zavod za stomatološku protetiku, Stomatološki fakultet, Sveučilište u Zagrebu

Lektor hrvatskog jezika: Goran Pavlov, dipl. komparatist književnosti i prof. hrv. jezika i književnosti

Lektorica engleskog jezika: Ema Horvath, mag. philol. ang. i rus.

Sastav Povjerenstva za ocjenu i obranu poslijediplomskog specijalističkog rada:

1. Izv.prof.dr.sc. Nikša Dulčić, predsjednik
2. Izv.prof.dr.sc. Robert Čelić, član
3. Prof.dr.sc. Iva Alajbeg, član
4. Doc.dr.sc. Maja Žagar, zamjena

Datum obrane rada: 26. veljače 2020. godine

Rad sadrži: 70 stranica

97 slika

1 CD

Rad je vlastito autorsko djelo napisano u potpunosti samostalno uz naznaku izvora drugih autora i dokumenata korištenih u radu. Osim ako nije drukčije navedeno, sve ilustracije (tablice, Slike i dr.) u radu su izvoran doprinos autora poslijediplomskog specijalističkog rada. Autor je odgovoran za pribavljanje dopuštenja za korištenje ilustracija koje nisu njegov izvorni doprinos, kao i za sve eventualne posljedice koje mogu nastati zbog nedopuštenog preuzimanja ilustracija odnosno propusta u navođenju njihovog podrijetla.

Zahvala

Zahvaljujem mentoru prof. dr. sc. Robertu Čeliću na pomoći prilikom izrade rada te na nemjerljivom prijenosu znanja tijekom višegodišnje suradnje.

Zahvaljujem svojoj obitelji na potpori i najvećoj podršci tijekom cijelog školovanja. Posebno hvala baki Maci koja mi je omogućila ovaj poslijediplomski studij.

Veliko hvala svim prijateljima i kolegama na suradnji i potpori tijekom diplomskog i poslijediplomskog studija.

Sažetak

IMPLANTO-PROTETSKA TERAPIJA POTPUNE BEZUBOSTI – IMEDIJATNO OPTEREĆENJE

U moderno doba stomatologije naginje se implanto-protetskoj terapiji kao mogućem rješenju djelomične ili potpune bezubosti. Implanto-protetska terapija podrazumijeva ugradnju aloplastičnog materijala u kost koja je procijenjena kao dovoljno širine i duljine za ugradnju implantata. Implantat je zapravo zamjena za korijen prirodnog zuba koji nedostaje, a nakon ugradnje implantat se oseointegrira kroz period od tri do šest mjeseci. Protetski rad na implantat može biti fiksiran cementom ili vijcima. Postoji više mogućnosti opterećivanja implantata, a to su imedijatno, rano i odgođeno. Imedijatno opterećenje je stavljanje protetskog rada pacijentu unutar 48 sati od ugradnje implantata. Prednosti ovog opterećenja su to da postoji samo jedan kirurški zahvat (jer nema procedure ponovnog otvaranja implantata) i skraćeno je vrijeme trajanja terapije, što ima pozitivan psihološki i sociološki učinak na pacijenta.

U ovom prikazu slučaja pokazat će se ugrađivanje četiri implantata u donju čeljust i šest implantata u gornju čeljust (tzv. koncepti All-on-4 i All-on-6). Nakon ugradnje slijedi protetska faza terapije te implantate imedijatno opterećujemo provizornim protetskim radom koji se fiksiraju vijcima na implantate. Provizorni protetski rad se nakon šest mjeseci nošenja zamjenjuje konačnim protetskim radom na implantatima.

Ključne riječi: implanto-protetska terapija; imedijatno opterećenje; fiksacija vijcima

Summary

IMPLANT-PROSTHODONTIC TREATMENT OF COMPLETE EDENTULISM – IMMEDIATE LOADING

Modern dentistry is inclined toward implant prosthodontic treatment as a favorable solution for partially or completely edentulous patients. Implant prosthetic treatment implies embedding alloplastic material into the bone which is previously estimated to be sufficiently wide and deep for implant placement. The implant is used to replace the root of a missing natural tooth. It integrates into the bone within 3 to 6 months after implant placement. The prosthetic component of the implant can either be fixed using cement or screws. There are several methods of implant loading: immediate, early and delayed loading. Immediate loading implies the placement of the prosthesis within 48 hours after implant placement. There are two principal advantages of this loading method – limiting the treatment to a single surgical procedure (the implants do not require re-opening) and a shorter treatment duration, which has a positive psychological and social effect on the patient.

In the following case report, it will be presented the insertion of four implants into the lower and six implants into the upper jaw (the so-called All-on-4 and All-on-6 concepts). The prosthetic phase of the treatment, which follows implantation, includes loading the implants immediately with temporary prosthetic work which is screwed onto the implants. Provisional prosthetic restoration is replaced by permanent ones after six months.

Keywords: implant-prosthodontic treatment; immediate loading; screw fixation

SADRŽAJ

1. UVOD.....	1
1.1. Posljedice potpune bezubosti.....	3
1.1.1. Biomehanički čimbenici bezube čeljusti.....	3
1.1.2. Biološki čimbenici potpune bezubosti.....	5
1.1.3. Utjecaj starenja na bezubu čeljust.....	7
1.2. Značenje i definicija oseintegracije.....	7
1.3. Mogućnosti protetske rehabilitacije potpuno bezubih pacijenata.....	10
2. PRIKAZ SLUČAJA.....	15
3. RASPRAVA.....	55
4. ZAKLJUČAK.....	61
5. LITERATURA.....	63
6. ŽIVOTOPIS.....	69

Popis skraćenica

3D CBCT – trodimenzionalna zrakasta kompjutorizirana tomografija

Co-Cr legura – kobalt-krom legura

Svrha moderne stomatologije je nadoknaditi izgublenu funkciju i estetiku stomatognatog sustava usprkos bolestima i ozljedama u usnoj šupljini. No postoje slučajevi kada nije moguće samo protetskom terapijom dobiti najbolje moguće rješenje za određene pacijente i onda u obzir uzimamo implanto-protetsku terapiju. Pod implanto-protetskom terapijom podrazumijevamo izradu protetskih radova koji mogu biti djelomično ili potpuno sidreni implantatima, a sami radovi su fiksni ili mobilni. Klinička primjena oseointegriranih dentalnih implantata stvorila se prije pedesetak godina iz potrebe da se pomogne potpuno bezubim pacijentima koji nisu mogli funkcionirati s konvencionalnim potpunim protezama. Proces rada s implantatima je kirurško usađivanje aloplastičnog materijala u čeljust nakon kojeg zarastanje može biti otvoreno ili zatvoreno, a opterećenje može biti imedijatno, rano ili konvencionalno. Posljednjih godina imedijatno opterećenje dentalnih implantata protetskim radovima postaje sve prihvaćeniji standardni protokol liječenja za djelomično i potpuno bezube pacijente.

Već šezdesetih godina prošlog stoljeća počela su istraživanja o imedijatnom opterećenju, koja nažalost nisu bila ohrabrujuća. Od tada do danas, poboljšano znanje o mehanizmu oseointegracije, promjene oblika, površine i dizajna dentalnih implantata te razvoj kirurških tehnika i protetskih elemenata implantoloških sustava pridonijeli su primjeni imedijatnog opterećenja. Uz konvencionalno i rano opterećenje, imedijatno opterećenje dentalnih implantata protetskim radovima postaje sve prihvaćeniji standardni protokol liječenja djelomično i potpuno bezubih pacijenata, što je potvrđeno kroz kliničke znanstvene studije. Razlika između imedijatnog, ranog i konvencionalnog opterećenja je u vremenu u kojem se nakon ugradnje implantata pacijenta opskrbljuje protetskim radom. Kod imedijatnog opterećenja to je unutar sedam dana od postavljanja samog implantata, kod ranog opterećenja taj period je između sedam dana i dva mjeseca, a kod konvencionalnog opterećenja se protetski rad postavlja više od dva mjeseca nakon ugradnje. Nazivi All-on-4 i All-on-6, koje u stomatologiju uvodi Paulo Maló, sinonimi su za koncept protetskih radova i imedijatno opterećenih dentalnih implantata kod potpuno bezubih donjih i gornjih čeljusti. All-on-4 je liječenje bezubih pacijenata koje podrazumijeva ugradnju četiri implantata u obje čeljusti, od kojih su dva posteriorna nagnuta pod kutom i nakon toga se implantati imedijatno optereću protetskim radom. All-on-6 je identičan koncept terapije, ali sa šest ugrađenih implantata, najčešće u gornjoj čeljusti.

Neosporno je da se radi o složenom obliku liječenja, koji je pod utjecajem brojnih čimbenika. Klinički, biomehanički i biološki čimbenici utječu na uspjeh ovakvog oblika terapije. Većina ovih čimbenika može se kontrolirati kroz pravilno provedene kirurške i protetske postupke.

Osobitosti, prednosti i komplikacije kao sastavni dijelovi ovog oblika implanto-protetske terapije također treba uzeti u obzir. Povećana potreba za upotrebom implanto-protetske terapije proizlazi iz kombinacije različitih čimbenika uključujući psihološke aspekte gubitka zubi, gubitak zubi u odnosu na dob, pomicanje granice dobne starosti, anatomske posljedice gubitka zubi, nezadovoljstvo potpunim protezama te predvidljive dugoročne rezultate proteza na implantatima.

Cilj ovog rada je prikazati kirurške i protetske faze implanto-protetske terapije kod potpuno bezubog pacijenta kod kojeg će se koncept imedijatnog opterećenja dentalnih implantata primijeniti privremenim i trajnim mostom na skidanje (fiksacija vijcima).

1.1. Posljedice potpune bezubosti

Gubitak zubi nosi niz nelagodnosti za pojedinca, iz estetskog i biomehaničkog razloga. Potpuna bezubost ima znatan utjecaj na kvalitetu života pojedinca.

Doktori dentalne medicine mogu uvelike poboljšati kvalitetu života bezubih pacijenata. Pacijenti se često izrazito teško adaptiraju na potpune proteze unatoč sve većem znanju i stručnosti doktora dentalne medicine i dentalnih tehničara. Funkcija stomatognatog sustava kod pacijenata s potpunim protezama može biti smanjena do 60% u odnosu na njihovu prirodnu denticiju (1). Uzroci teške adaptacije na potpune proteze su anatomske, fiziološke i psihološke. Također postoje pacijenti koji su inicijalno adaptirani na potpune proteze, ali s vremenom im one počinju smetati i pomoću njih ne mogu funkcionirati. Takvi pacijenti traže rješenje koje bi za njih bilo dobro iz ekonomskog i funkcionalnog aspekta čime dolazimo do implanto-protetske terapije.

1.1.1. Biomehanički čimbenici bezube čeljusti

Kod potpune bezubosti, jedini uzrok gubitka zubi nisu same bolesti zubi (karijes i parodontna bolest), nego je gubitak zubi multifaktorijalan. U mnogim istraživanjima same bolesti zubi navedene su kao izrazito rijedak uzročnik nastanka potpune bezubosti. Ostali faktori koji utječu na gubitak zubi kod potpuno bezubih pacijenata su navike oralne higijene samog pacijenta, nepodobne navike poput pušenja i prekomjernog uživanja alkohola, neredovite kontrole kod stomatologa i karakteristike zdravstvenog sustava (2). Potpuna bezubost

predstavlja nedostatak cjelovitosti žvačnog sustava popraćenog manjkom funkcionalnosti i estetike, a ti nedostaci se različito percipiraju od strane samih pacijenata.

Žvačni sustav sastoji se od morfoloških, funkcionalnih i bihevioralnih komponenti (3). Pri gubitku prirodnih zubi i njihovoj zamjeni umjetnima, sve komponente žvačnog sustava i njihove interakcije se mijenjaju. Kod prirodnih zubi izrazito je bitan pričvrtni aparat zuba, parodont, koji zube povezuje s alveolarnom kosti i on zapravo adaptira zube na djelovanje sila (4). Parodont je građen od gingive, periodontnog ligamenta, cementa zubnog korijena i alveolne kosti. Dvije najbitnije funkcije parodonta su potpora i adaptacija pozicije zuba u alveoli, a sekundarna funkcija parodonta je senzorna. Pacijent s potrebom za potpunom protezom nema nikakvu parodontnu potporu i cijeli mehanizam prijenosa sila na potporna tkiva je drugačiji. Okluzalne sile koje djeluju na zube kontrolirane su neuromuskularnim mehanizmom žvačnog sustava (3).

Pokreti mandibule su regulirani refleksnim mehanizmom u receptorima mišića, zglobova, ligamenta i parodontnih struktura. Najveće sile na prirodne zube proizvode se tijekom žvakanja i gutanja, a one su u većini vertikalne po smjeru. Horizontalne sile koje djeluju na zube uzrokuju mišići koji okružuju zube i jezik. Kod normalne denticije zubi nisu u kontaktu osim tijekom izvođenja radnje žvakanja i gutanja te kod parafunkcijskih kretnji. Posljedično, zubi tijekom dana nisu puno vremena izloženi silama prilikom ovih radnji (otprilike 17,5 minuta), a više od polovice toga vremena otpada na gutanje. Vrlo bitna razlika prijenosa sila između ozubljenih i bezubih čeljusti je u tome što se kod bezubih pacijenata sile ne prenose na kost pomoću parodonta, jer on ne postoji zbog nedostatka zuba, nego se na kost prenose preko same oralne sluznice. Sile koje se kod žvakanja proizvode potpunim protezama su pet do šest puta manje od onih koje se proizvode žvakanjem prirodnim zubima jer kod bezubih pacijenata postoji puno manja površina sluznice na koje djeluju sile. Kod prirodnih zubi površina potpornog aparata preko kojeg se sila prenosi na kost iznosi 45 cm^2 za svaku čeljust dok je površina sluznice na koju djeluju sile na bezuboj maksili oko $22,96 \text{ cm}^2$, a u mandibuli $12,25 \text{ cm}^2$. Također je bitno da se tijekom godina površina kosti na koju se stavlja proteza izrazito smanjuje, a sama sluznica nema velik kapacitet prilagodbe na gubitak kosti (3).

Alveolarni greben sastoji se od mukoze, submukoze, periosta i alveolarne kosti. Nakon gubitka zubi se tijekom vremena događaju neke promjene u morfologiji čeljusti kao što su kod mandibule širenje angulusa, a skraćivanje ramusa i visine kondila. Još jedna značajnija promjena kod bezubosti je resorpcija kosti što dovodi do redukcije alveolarnog grebena.

Količina gubitka kosti izrazito je varijabilna, a sam gubitak parodontnog ligamenta bez sumnje je jedan od glavnih faktora gubitka alveolarne kosti (5).

Okluzija je najjednostavnije definirana kao međuodnos zubi donje i gornje čeljusti te je izrazito bitna za samu denticiju, pričvrtni aparat zuba i neuromuskularne strukture. Kod potpuno ozubljenih čeljusti taj međuodnos je skladan, ali gubitkom svakog zuba on se izrazito mijenja. Kod ozubljene čeljusti okluzija se vrlo malo mijenja kroz vrijeme dok kod gubitka zuba dolazi do ireverzibilnih promjena čeljusti i same okluzije (6).

Okluzija na potpunim protezama konstruira se tako da okluzalne plohe zubi u protezi mogu podnijeti funkcijske i parafunkcijske kretnje mandibule. To je postignuto zbog toga što su u protezi zubi postavljeni u tzv. „neutralnu zonu“, gdje postoji skladan odnos između sila jezika i orofacijalnih mišića (7).

Funkcija prirodnih zubi je obavljanje mastikacije i za probavu hrane. U našim ustima pomoću zubi i jezika hrana se usitnjava i melje te postaje spremna za gutanje. Također, jedna od bitnih stvari je miješanje hrane sa slinom i enzimima za probavu, pogotovo amilazama koje su izrazito bitne za probavu ugljikohidrata. Pacijenti sa smanjenim brojem zubi imaju potrebu za duljim zadržavanjem hrane u ustima i veći komadi hrane odlaze dalje u probavu, tako da su s te strane zubi izrazito bitan faktor naše probave.

Kod žvakanja, pokreti mandibule izrazito su slični kod ljudi s prirodnim zubima i kod onih s protetskim radovima, tako da tu nema bitnih razlika.

Bitna stvar koja se događa kod gubitka zubi je i promjena same fizionomije lica. Kod bezubih pacijenata donja trećina lica izrazito je smanjena. Određivanjem vertikalne (prema položaju fiziološkog mirovanja) i horizontalne relacije (položaj centrične relacije) rekonstruira se donja trećina lica bezubog pacijenta.

1.1.2. Biološki čimbenici potpune bezubosti

Bezubi pacijenti koji su primorani nositi potpune proteze suočavaju se s brojnim komplikacijama koje nastaju nošenjem same proteze i koje se vrlo teško mogu izbjeći. U ovom odjeljku bit će obrađeni određeni problemi koji se javljaju kod ljudi s potpunim protezama.

Protetski stomatitis je prilično često upalno stanje oralne sluznice ispod potpune proteze i uglavnom je asimptomatsko. Ali mogu se pojaviti krvarenje zahvaćene sluznice, osjećaj pečenja, halitoza, poremećaj okusa u ustima pacijenta i kserostomija. Rasprostranjenost dijagnoze protetskog stomatitisa je 15-77,5 % među pacijentima koji koriste potpune proteze (8). Ovo stanje povezano je s mikrobnim biofilmom proteze, loše napravljenom protezom, lošom higijenom i nošenjem proteze po noći. Najčešći uzrok protetskog stomatitisa je gljivična infekcija *Candidom albicans*. Tipovi protetskog stomatitisa su klasificirani pomoću Newtonovog sustava: tip 1 – lokalizirana upala ili hiperemija; tip 2 – difuzni eritem na sluznici koja je u kontaktu s protezom; tip 3 – papilarna (granulirana) hiperplazija keratinizirane sluznice (9).

„Pomični greben“ („flabby ridge“) se može definirati kao pokretno meko tkivo gingive koje se nalazi na površinskom dijelu alveolarnog grebena. Izrazito je pomičan i mekan, a nastaje izmjenom koštanog tkiva s fibroznim tkivom. Najčešće se pojavljuje na mjestu gdje se nasuprot bezuboj čeljusti nalaze zubi. „Pomični greben“ je prisutan u 24 % bezubih maksilarnih lukova i 5 % bezubih mandibula (10). Problem koji pomični greben stvara je smanjena stabilnost proteze zbog pokretljivosti mekog tkiva, a pacijenti se žale na priliježanje proteze te osjećaj nelagode na sluznici.

Hiperplazija mekog (mukoznog) tkiva najčešće nastaje na granicama proteze. Uzrok je prejak sila na određenim dijelovima i posljedično tome kronična upala koja rezultira bujanjem tkiva.

Traumatski ulkusi nastaju najčešće vrlo brzo nakon predaja potpunih proteza (unutar jednog do dva dana) i to su zapravo mehaničke ozljede tkiva na preopterećenim dijelovima sluznice.

Sindrom pekućih usta je kronično stanje karakterizirano peckanjem oralne sluznice nepoznatog uzroka. Pojavljuje se i u populaciji nositelja potpunih proteza. Neki mogući uzroci su mehanička iritacija, alergija, infekcija, oralne navike i parafunkcije, miofacijalni bol, deficit vitamina, deficit željeza, kserostomija, menopauza, dijabetes, lijekovi, depresija i tjeskoba (11). Najčešće zahvaćeni dijelovi su jezik (vrh i prednje dvije trećine), prednji dio nepca, gingiva i donja usna. Goruća bol je često popraćena trncima, utrućem i osjećajem suhoće usta (12).

Resorpcija alveolarnog grebena se događa nakon gubitka prirodnih zubi i izrade samih proteza jer dolazi do ireverzibilne remodelacije i gubitka same kosti. Kost se s godinama brže ili sporije resorbira i pacijent sve više gubi visinu donjeg dijela lica.

Do atrofije žvačnih mišića dolazi zato što su žvačne sile na protezama i do šest puta slabije od sila prirodnih zubi, tako da na mišiće djeluje manja sila i oni s vremenom postaju slabiji i atrofiraju (13).

1.1.3. Utjecaj starenja na bezubu čeljust

Populacija zapadnih zemalja stari i sve je više starijih od 65 godina. Trenutno najmanje 10 % populacije zapadnih zemalja ima više od 65 godina, a najviša stopa starijih je u Švedskoj, 16%, i u Norveškoj, 18 % (3). Smatra se da bi do 2030. godine broj starijih od 65 godina u SAD-u mogao narasti s 27 milijuna na 64 milijuna. S obzirom na to da populacija u zapadnim industrijaliziranim zemljama izrazito stari i u toj populaciji postoji veliki postotak bezubih ljudi (33 %), oni su idealni kandidati za rješavanje svog problema bezubosti kako bi opet imali bolju kvalitetu života. U skandinavskim zemljama najveću prevalenciju bezubosti kod starijih osoba (60 godina ili stariji) bilježi Finska u kojoj je jedna trećina starijeg stanovništva bezuba (5).

Kod bezubih starijih ljudi mijenja se otpornost oralne sluznice na vanjske utjecaje. Oralna sluznica manje je prokrvljena i podložnija je ozljedama nego kod mlađih osoba. Velike se promjene događaju unutar svih kostiju tijela pa tako i na maksili i mandibuli. Kvaliteta same kosti opada s godinama i dolazi do same resorpcije koja može biti pospješena raznim bolestima koje se javljaju u starijoj dobi. Osim te dvije stvari, promjene se događaju i na lučenju sline koja se uvelike smanjuje tijekom starenja. Sve te promjene uzrokuju još veći gubitak zubi i pospješuju nastanak same potpune bezubosti.

1.2. Značenje i definicija oseointegracije

Pojam oseointegracije označava direktnu vezu između površine implantata i okolne kosti. Brånemark opisuje da se ovaj koncept sastoji od visoko diferenciranog tkiva, što čini „izravnu strukturnu i funkcionalnu vezu između uređene, žive kosti i površine implantata“ (14). U svojim zapažanjima Brånemark pokazuje kako se titanski implantati trajno spajaju s kosti, toliko da ne mogu biti odvojeni bez frakture. Kod oseointegracije dolazi do interakcije između titanskih oksida na površini implantata i kosti pomoću proteoglikana. Sama kolagena vlakna

kosti ne dodiruju površinu titanskog implantata. Na granici mekog tkiva i implantata vlakna vezivnog tkiva su u kontaktu s titanskom površinom, no tu govorimo o adherenciji mekog tkiva na implantat (15).

Veza između implantata i kosti je biomehanička, što znači da kost urasta u površinske nepravilnosti implantata i time se dobiva njegova trodimenzionalna stabilnost (16). Osteogeneza oko implantata može biti udaljena i u kontaktu s kosti domaćina (14). Udaljena osteogeneza se odnosi na novo stvorene trabekule koje su nastale od kosti domaćina prema ugrađenom implantatu, a trabekule koje su novonastale od implantata prema kosti domaćina su one koje se odnose na osteogenezu u kontaktu. Mreža trabekula koja je nastala osigurava biološku fiksaciju samog implantata i okružuje koštanu srž koja sadrži puno mezenhimskih stanica i krvnih žila.

Nakon same ugradnje implantat ima svoju primarnu stabilnost, a nakon procesa oseointegracije dobiva sekundarnu stabilnost. Primarna stabilnost podrazumijeva mehanički tip stabilnosti i veća je što je kost kompaktnija. Ova vrsta stabilnosti je neophodna za uspjeh u oseointegraciji implantata, a sastoji se od krute fiksacije između implantata i šupljine kosti domaćina bez mikrokretnji implantata ili minimalnih deformacija. Ona ovisi i o pravilnoj upotrebi svrdala za preparaciju i o dizajnu implantata. Za veću bi uspješnost oseointegracije dizajn implantata trebao smanjiti gubitak kosti, biomehaničko opterećenje i mikrofrakture kosti te povećati primarnu stabilnost implantata (15).

Sekundarna stabilnost je biološki tip stabilnosti koja se postiže nakon što se uspostavi čvrsta veza između implantata i kosti. Ona ovisi o brzini remodelacije kosti oko funkcionalno opterećenog implantata. Implantat se smatra oseointegriranim kada nema progresivnog relativnog kretanja između implantata i kosti s kojom ima izravan kontakt.

Tip kosti u koji se ugrađuje implantat isto tako utječe na oseointegraciju. Po Lekholmu i Zarbu postoje četiri tipa kvalitete kosti: tip 1 je homogena kortikalna kost minimalno vaskularizirana; tip 2 podrazumijeva debeli kortikalni sloj koji okružuje gustu medularnu kost te se smatra kao najbolja kost za implantološke zahvate zbog povoljne prokrvljenosti. Tipovi 3 i 4 spadaju u „meke kosti“ koje su nepovoljne za ugradnju implantata (17).

Čimbenici koji poboljšavaju oseointegraciju uključuju one povezane s implantatima kao što su dizajn implantata, topografija površine implantata, materijal, oblik, dužina, promjer, površinska obrada implantata i premazi, stanje koštanog sloja domaćina i njegov potencijal za

zacjeljivanje, mehanička stabilnost i uvjeti opterećenja na implantatu te farmakološka sredstva kao što su simvastatin i bifosfonati.

Čimbenici koji inhibiraju oseointegraciju uključuju prekomjernu pokretljivost implantata i mikrokretnje, neodgovarajuću poroznost poroznog sloja implantata, zračenje pacijenta te farmakološka sredstva kao što su ciklosporin A, metotreksat, varfarin i heparini male molekulske mase.

Dakle, mnoštvo faktora utječe na samu oseointegraciju, a između njih izrazito su bitne karakteristike samog implantata kao što su materijal, makrogeometrija (oblik i dizajn) i mikrogeometrija (površinske karakteristike). Također, na oseointegraciju utječe i zdravlje pacijenta kod kojeg se radi ugradnja implantata, a to podrazumijeva opće i oralno zdravlje pacijenta. Većinu vremena uspjeh implantata ovisit će o planu terapije, kirurškim vještinama doktora, protetskom dizajnu i ponašanju pacijenta, a ne o materijalu i površini implantata (18).

Uspjeh oseointegracije je povezan i s vrstom opterećenja na ugrađene implantate. Već je spomenuto da postoji imedijatno, rano i konvencionalno opterećenje. Razlika u njima je u periodu čekanja opskrbe protetskim radom na implantate nakon ugradnje:

- **Konvencionalno opterećenje** definirano je kao period više od dva mjeseca nakon ugradnje implantata
- **Rano opterećenje** podrazumijeva period između tjedan dana i dva mjeseca nakon postavljanja implantata
- **Imedijatno opterećenje** se definira kao period unutar tjedan dana nakon ugradnje implantata (19)

U počecima implanto-protetske terapije smatralo se da je nakon ugradnje implantata najbolje pričekati određeno vrijeme kako bi oseointegracija implantata bila što uspješnija i zato je konvencionalno opterećenje bilo više zastupljeno u radu s implantatima. Međutim, danas, u doba moderne implantologije, sve se više odabire imedijatno opterećenje jer u istraživanjima usporedbom imedijatnog i konvencionalnog opterećenja nisu dobivene značajne razlike u marginalnom gubitku kosti ili postotku preživljavanja implantata (20). Prateći kroz period od pet godina nakon ugradnje i imedijatnog opterećenja implantata, postotak uspješnosti implanto-protetske terapije je 98 % i pokazalo se da imedijatno opterećenje zapravo

pospješuje zarastanje kosti oko implantata ako su mikrokretnje i sile koje se prenose na implantat kontrolirane (21).

1.3. Mogućnosti protetske rehabilitacije potpuno bezubih pacijenata

Potpuna bezubost je najčešće popraćena i smanjenom kvalitetom života zbog svog nepovoljnog utjecaja na opće i oralno zdravlje pacijenta. Mogućnosti rješavanja potpune bezubosti su porasle upotrebom implanto-protetske terapije uz početnu opciju samih potpunih proteza.

Potpune proteze su mobilni protetski rad čija retencija i stabilnost ovisi o promjenama u usnoj šupljini koje nastaju gubitkom svih zubi. Veliku prepreku kod potpunih proteza predstavlja resorpcija alveolarnog grebena i atrofija okolnog tkiva što uzrokuje smanjenu retenciju i otežava pacijentima funkciju žvakanja. Velika većina pacijenata izražava nezadovoljstvo potpunim protezama, s estetskog i s funkcijskog aspekta (22).

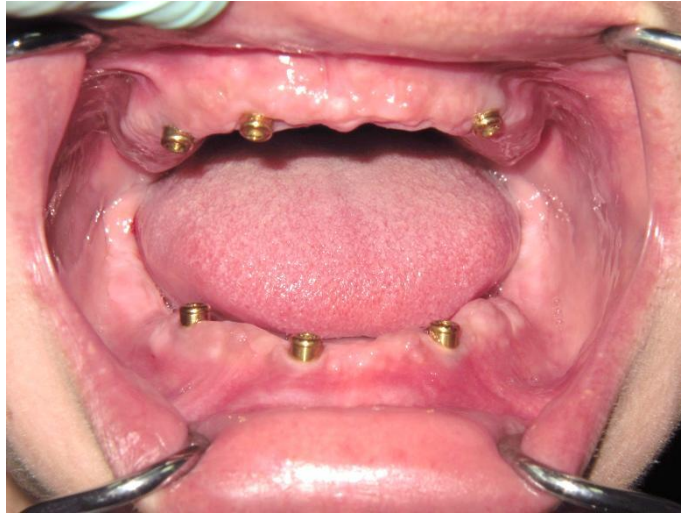Poboljšanje u stabilnosti proteza donosi implanto-protetska terapija koja nudi polufiksne radove u obliku potpunih proteza spojenih na implantate preko različitih sustava veznih elemenata (etečmena). Sustav veznih elemenata definira se kao mehaničko sredstvo za učvršćivanje, retenciju i stabilizaciju proteze. Svi takvi sustavi se sastoje od dva dijela: matrice koja je primajuća komponenta i patrice koja se blisko spaja s matricom mehanički, magnetski ili pomoću trenja (23).

Vrste veznih elemenata dijelimo na supraradikularne, prečke, magnetne i teleskopske krunice. Jedan dio etečmena je spojen s implantatom, a drugi dio je inkorporiran u donju stranu proteze. Sve vrste etečmena su prilagođene podešavanju ili zamjeni kada je to potrebno jer je nakon pet godina primijećena smanjena retencija i to u slučaju magnetna 70 %, kod kuglastih veznih elemenata 33 % i kod prečke 44 % (24).

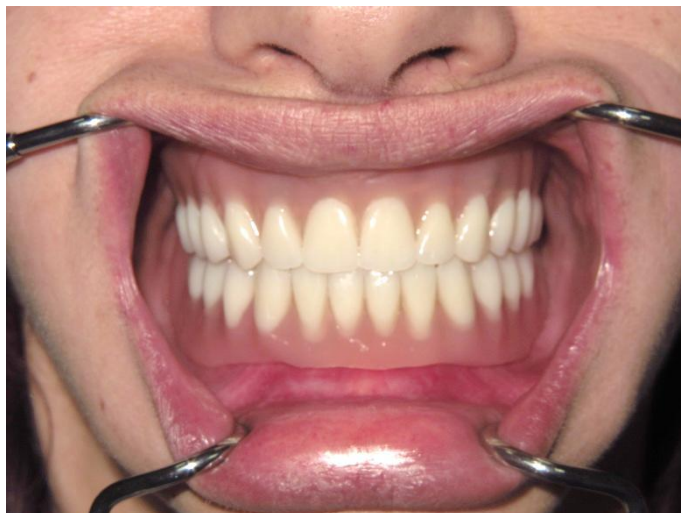Supraradikularni vezni elementi su najjednostavniji za korištenje, a time i najčešće u upotrebi za vezanje proteze na implantate. Ovi etečmeni imaju značajan učinak rasterećenja, osiguravaju odgovarajuću količinu retencije i stabilnosti, dostupni su u nekoliko vertikalnih visina i mogu se koristiti i s anguliranim implantatima.

Jedna vrsta supraradikularnih veznih elemenata je i sustav Locator[®] (Zest Anchors Company, SAD) koji je dizajniran radi poboljšanja retencije i stabilnosti proteza na implantatima. Vrijednost retencije ovog sustava ovisi o patrici sastavljenoj od metalne kapice s najlonskim

elementom koji je promjenjiv (Slike 1. i 2.). Kod ovog sustava etečmena postoje mehanički oblik i trenje za uspostavu retencije pošto je umetnuti dio najlonske patrice pomalo prevelik u usporedbi s unutarnjim prstenom matrice (25). Koristi se kod visokih alveolarnih grebena gdje nema puno razmaka između alveolarnih lukova, no veliki nedostaci su trošenje i učestala zamjena plastičnih gumica u matrici.

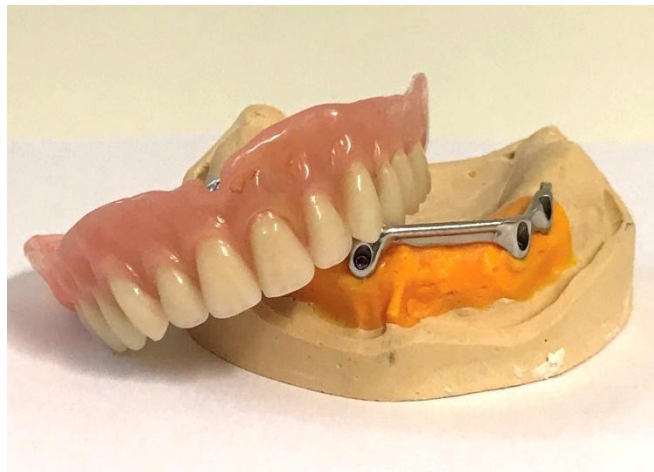

Slika 1. Lokatori na implantatima.

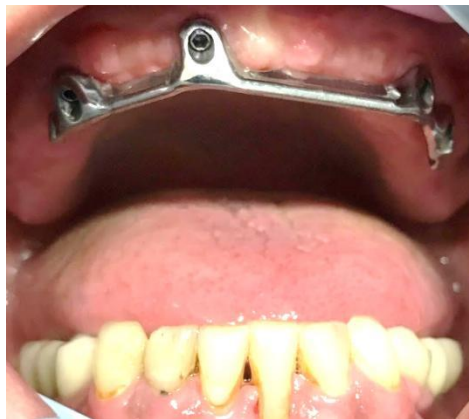

Slika 2. Pokrovne proteze retinirane Lokatorima u ustima pacijentice.

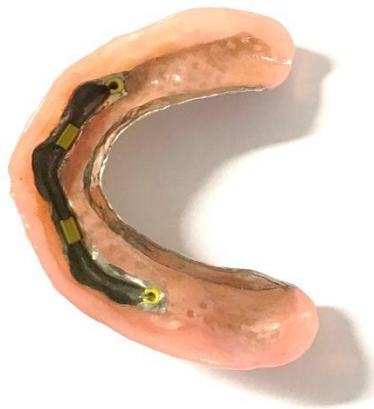Prečke su vezni elementi koji mogu biti složeni od jednostrukih i od višestrukih prečki koje se spajaju na implantate i tako ih učvršćuju sve zajedno (Slike 3. i 4.), a u donjoj strani proteze su jahači koji se povezuju s prečkom (Slika 5.). Ovi etečmeni nude veliku sposobnost retencije i smanjuju sile opterećenja na implantatima (26). Međutim, masivnost prečke onemogućava njenu upotrebu kod bezubih pacijenata s minimalnom resorpcijom alveolarnih grebena i malim razmakom između gornjeg i donjeg alveolarnog luka. Također, prečka otežava oralnu higijenu i kontrolu plaka u usnoj šupljini.



Slika 3. Prečka i pokrovnna proteza.



Slika 4. Prečka vijcima spojena na implantate.



Slika 5. Pokrovna metalna proteza s vezom Preciline (žute plastične matrice).

Magneti kao vezni elementi su lakši za korištenje kod starijih pacijenata jer proteza prilikom stavljanja jednostavnije nasjedne na implantate. Postupak njihove izrade relativno je jednostavan i dodatna prednost im je manja količina prijenosa opterećenja na bočne dijelove grebena. Glavni nedostatak je korozija koja nastaje na magnetima jer dovodi do brzog gubitka retencije i neizbježna je zamjena etečmena (23).

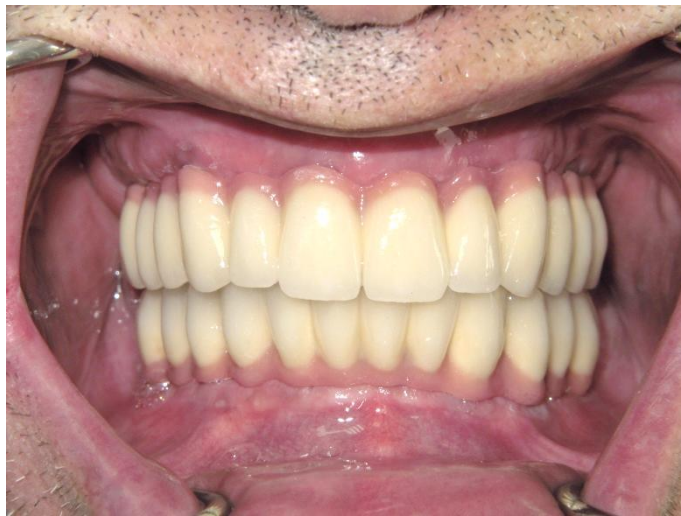Teleskopski vezni elementi se sastoje od primarne krunice koja se nalazi na implantatu i sekundarnog teleskopa koji je ugrađen u protezu te povećavaju retenciju i stabilnost proteze. Ovi etečmeni olakšavaju higijenu kod pacijenata, no nedostatak im je estetika kod uklanjanja proteze jer se vidi metal primarnih krunica (27).

Kod retencije i stabilnosti fiksnih protetskih radova na implantatima uzima se u obzir i način njihovog međusobnog povezivanja. Postoje dva tipa pričvršćivanja radova na implantate, a to su pričvršćivanje vijcima ili cementiranjem. Kod izbora načina koji je najprikladniji za pojedinog pacijenta uzimaju se u obzir svi prednosti i nedostaci tehnike, koliku retenciju nudi pojedina metoda te postoji li mogućnost popravka oštećenja i komplikacije određene tehnike (28).

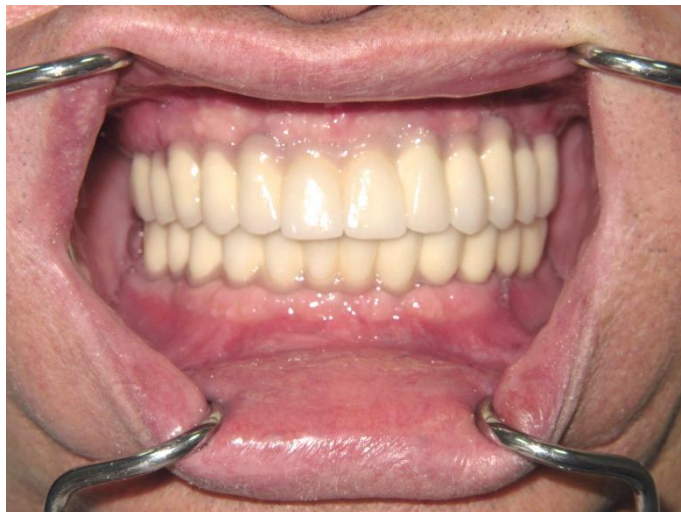Za fiksni protetski rad s puno nadogradnji je indicirana opcija fiksacije vijcima na implantate radi mogućnosti skidanja zbog lakšeg čišćenja i eventualnih popravaka. Međutim, fiksacija vijcima pokazuje dosta komplikacija koje su rezultat otpuštanja ili loma vijaka. Kod disiparalelno ugrađenih dentalnih implantata, uslijed kirurške tehnike ili anatomske osobitosti pacijenta, ne pokazuju dobru estetiku (29).

U usporedbi s fiksacijom vijcima, prednost retencije cementom leži u kompenzaciji nepravilno nagnutih implantata, lakšem postizanju pasivnog prijanjanja zbog sloja cementa između nadogradnje implantata i protetskog rada. Otvor za pristup vijku, predstavlja predilekcijsko mjesto za napuknuće i lom obložnog (npr. keramičkog) materijala. Veliki nedostatak kod cementiranja je otežano uklanjanje viška cementa i posljedično nastanak mukozitisa i periimplantitisa (30).

Konačan fiksni protetski rad na implantatima može biti metal keramički (Slika 6.), cirkonij keramički (Slika 7.), titan keramički ili titan akrilatni.

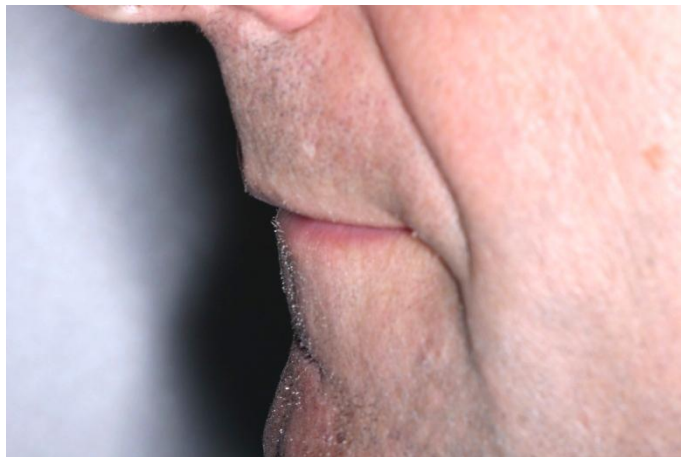


Slika 6. Metal keramički fiksni protetski rad na implantatima.

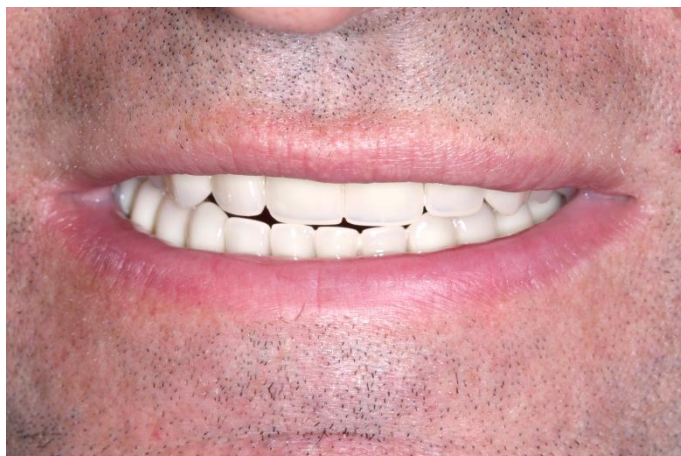

Slika 7. Cirkonij keramički fiksni protetski rad na implantatima.

Prikazat će se slučaj 54-godišnjeg pacijenta koji pomoć doktora dentalne medicine traži zbog nezadovoljstva tadašnjim stanjem u svojim ustima. Pacijent tvrdi kako mu totalne proteze koje nosi i u gornjoj i donjoj čeljusti nisu zadovoljavajuće s funkcionalnog ni estetskog stajališta (Slike 8. i 9.). Objašnjeno mu je da za rješenje njegovih trenutnih problema postoji još jedina druga opcija, a to je ugradnja implantata i to šest implantata u gornju čeljust, koja ima manju gustoću kosti nego donja čeljust (tzv. All-on-6), i četiri implantata u donju čeljust (tzv. All-on-4). Kod pacijenta nisu pronađene nikakve kontraindikacije za ugradnju (anamneza b.o.) te se on usuglasio s ovom opcijom terapije.

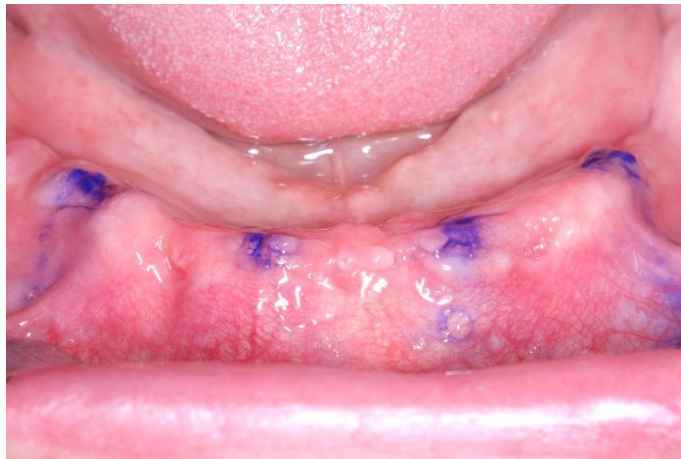

Slika 8. Profil donje trećine lica potpuno bezubog pacijenta.

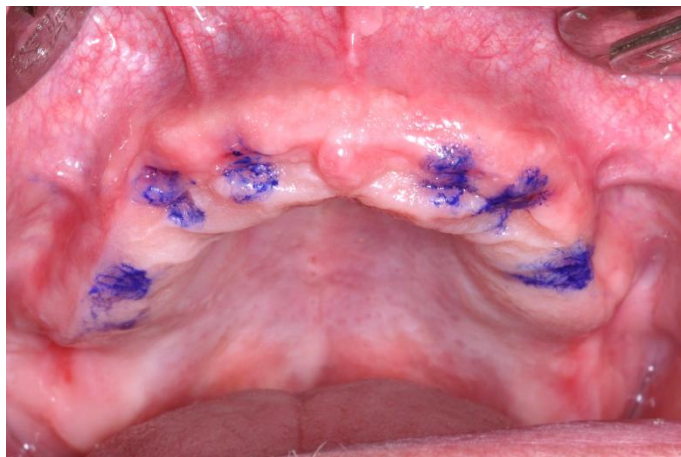

Slika 9. Potpune proteze u ustima pacijenta.

Kliničkim pregledom usne šupljine utvrđeni su atrofirani alveolarni grebeni s puno nepravilnosti na površini koje se javljaju kod nepravilnog zarastanja koštanih struktura nakon vađenja zuba, a rješavaju se tijekom kirurškog pristupa kod same ugradnje implantata. Prije početka terapije pregledan je i pacijentov ortopantomogram. Preoperativno su na pregledu 3D CBCT-a (Cone beam computed tomography) zabilježena mjesta ugradnje implantata. Prije same ugradnje su na sluznici usne šupljine ucrtana mjesta za implantate (Slike 10. i 11.). Markacije su napravljene na mjestima zubi 12, 13, 15, 22, 23 i 25 u maksili te na mjestima zubi 32, 35, 42 i 45 u mandibuli uz pomoć pacijentovih potpunih proteza.



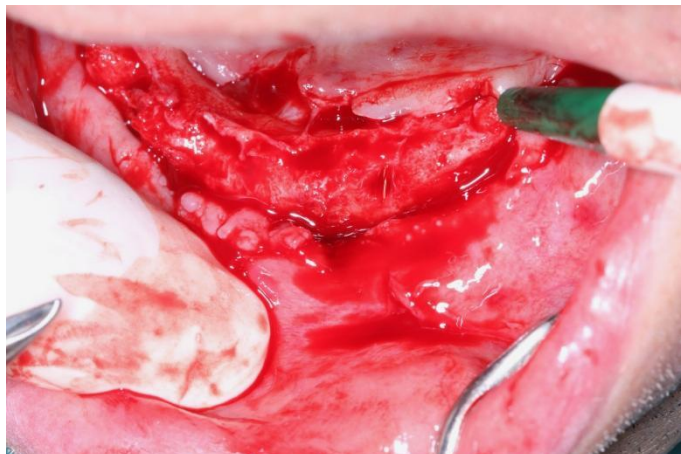Slika 10. Ucrtana mjesta za ugradnju implantata u mandibuli.



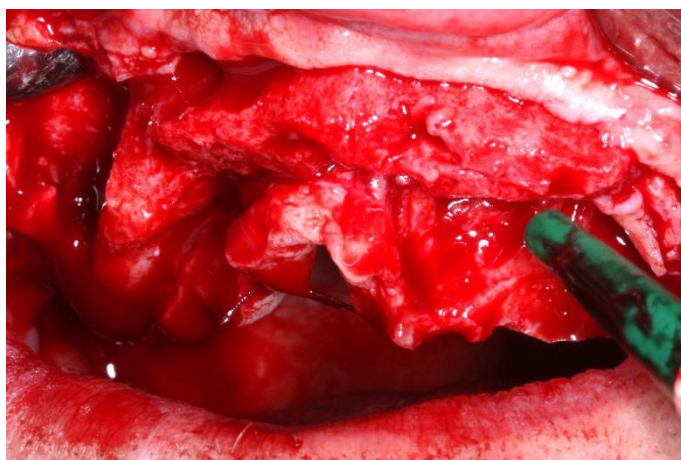
Slika 11. Ucrtana mjesta za ugradnju implantata u maksili.

Prvi korak u kirurškoj terapiji bio je otvaranje klasičnog režnja da bismo pristupili koštanom dijelu maksile i mandibule (Slike 12. i 13.). Nakon dobivanja dovoljno dobrog vizualnog

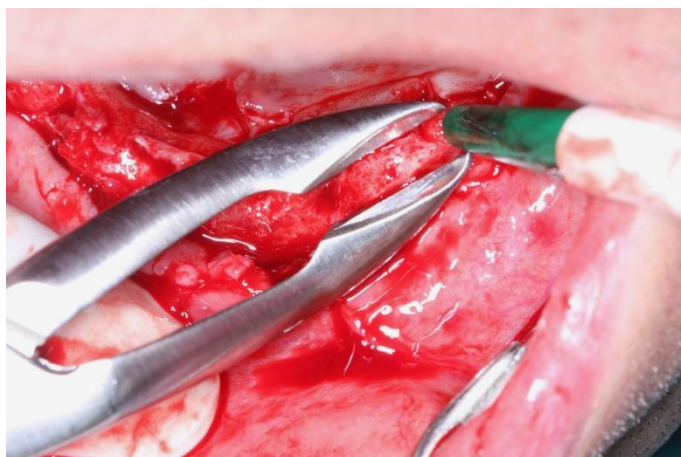
polja za rad, primijetile su se već spomenute nepravilnosti na površini koštane strukture i potom su se napravile osteotomija i nivelacija alveolarnog grebena prije preparacije ležišta za implantate (Slike 14., 15., 16., i 17.).



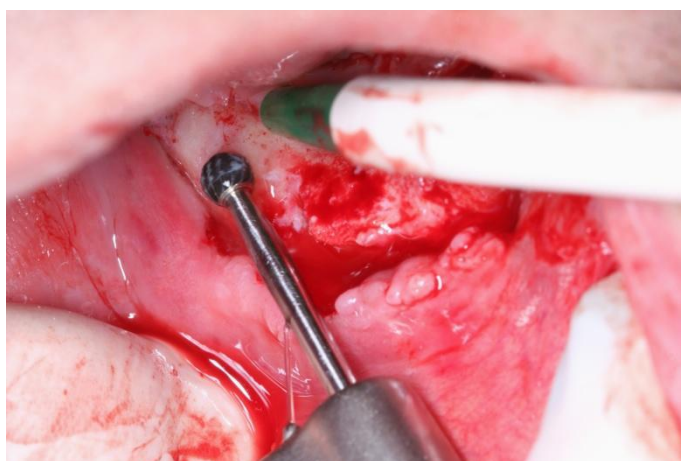
Slika 12. Koštani dio alveolarnog grebena mandibule.



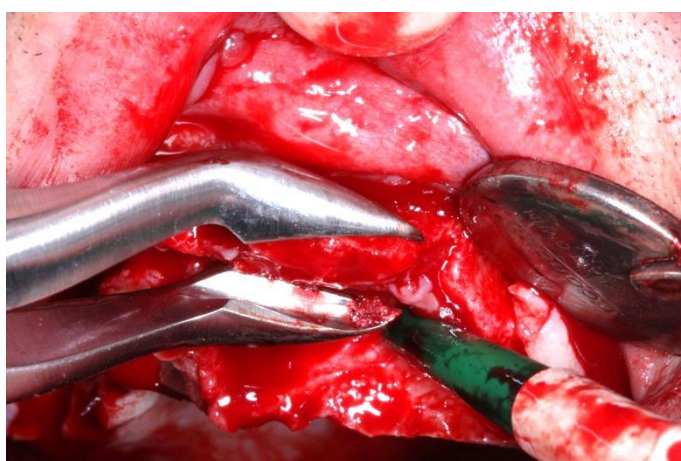Slika 13. Koštani dio alveolarnog grebena maksile.



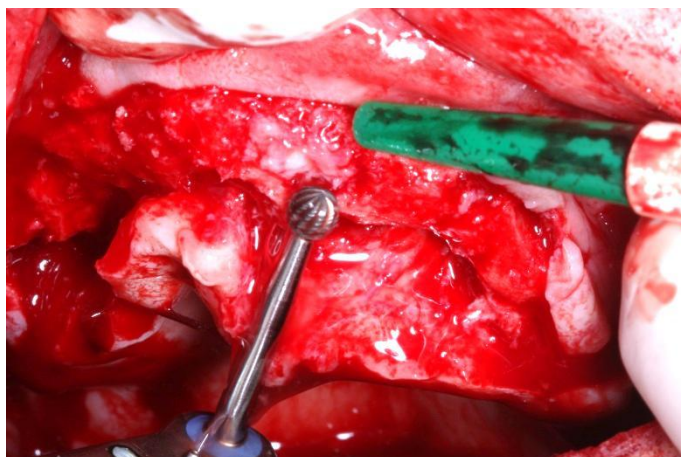
Slika 14. Nivelacija alveolarnog grebena mandibule.



Slika 15. Osteotomija alveolarnog grebena mandibule.

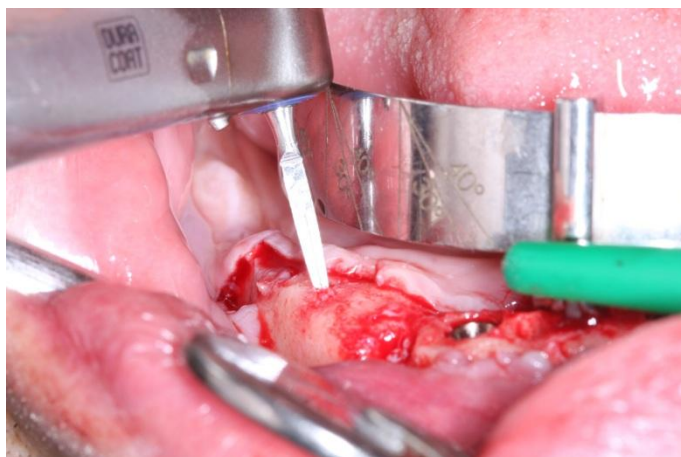


Slika 16. Nivelacija alveolarnog grebena maksile.

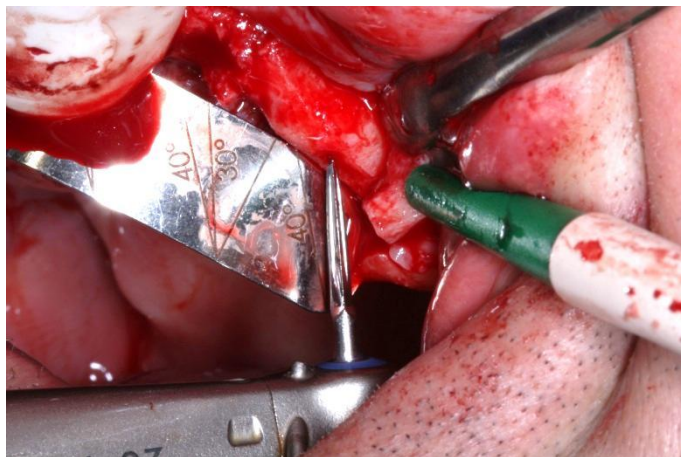


Slika 17. Osteotomija alveolarnog grebena maksile.

Zatim se uz pomoć pilot svrdla označava mjesto i smjer ulaska ostalih svrdala za preparaciju ležišta za implantate. Također, velika pomoć nam je kirurška vodilica na kojoj su označeni kutovi pod kojima se kasnije postavljaju bočni implantati (Slike 18. i 19.). Na kirurškoj vodilici je označen kut od 45 stupnjeva i ona se stavlja u osteotomirani središnji dio kosti i pomoću vodilice se postavljaju stražnji implantati pod kutom prema označenoj markaciji.

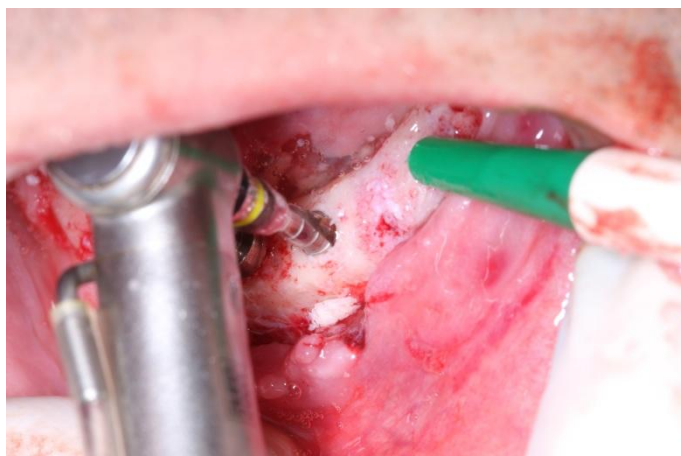


Slika 18. Pilot svrdlo korišteno u mandibuli.

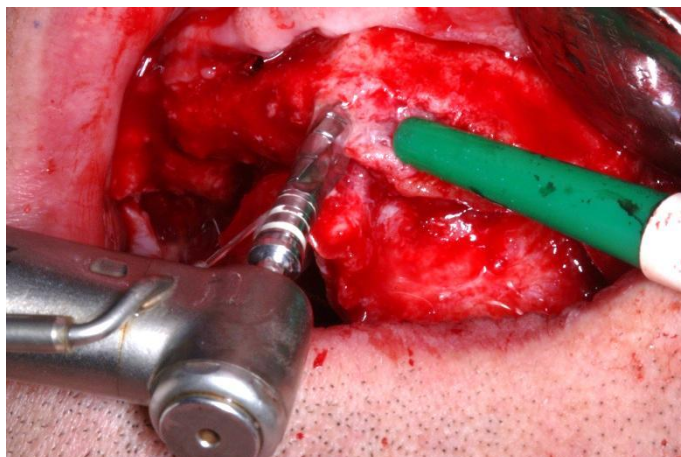


Slika 19. Pilot svrdlo korišteno u maksili.

Ovisno o širini i dužini implantata koji se ugrađuju (što smo odredili prije na snimci 3D CBCT-a), koristimo odgovarajuće veličine svrdla za preparaciju (Slike 20. i 21.).

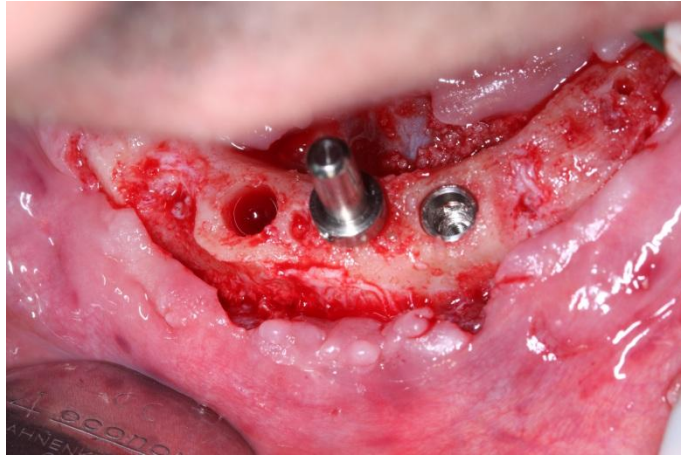


Slika 20. Upotreba svrdla za preparaciju ležišta za implantat u mandibuli.

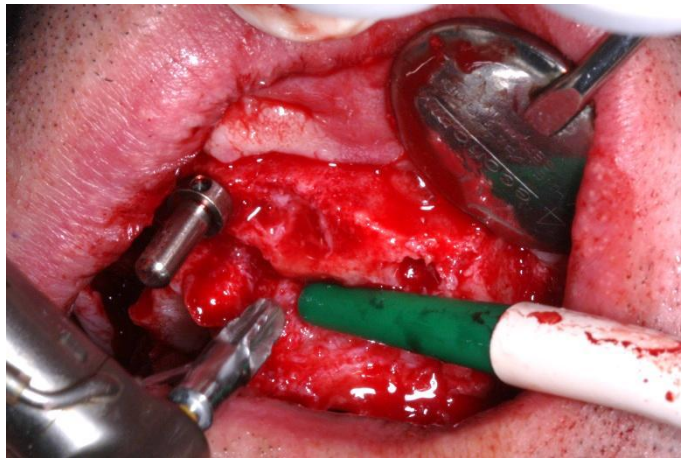


Slika 21. Upotreba svrdla za preparaciju ležišta za implantat u maksili.

Prije nego što se ugrade implantati koristimo „pinove“ koji nam omogućuju vidjeti smjer i položaj samog implantata te nam pomažu u procjeni položaja i udaljenosti susjednog implantata i za provjeru paralelnosti među implantatima (Slike 22. i 23.).



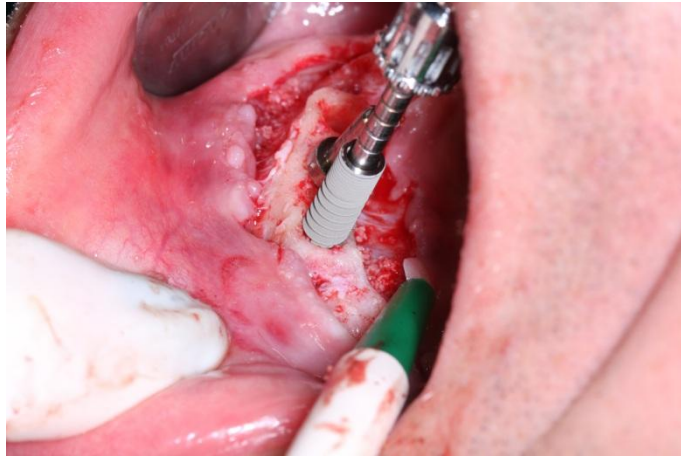
Slika 22. „Pin“ u ležištu za implantat u mandibuli.



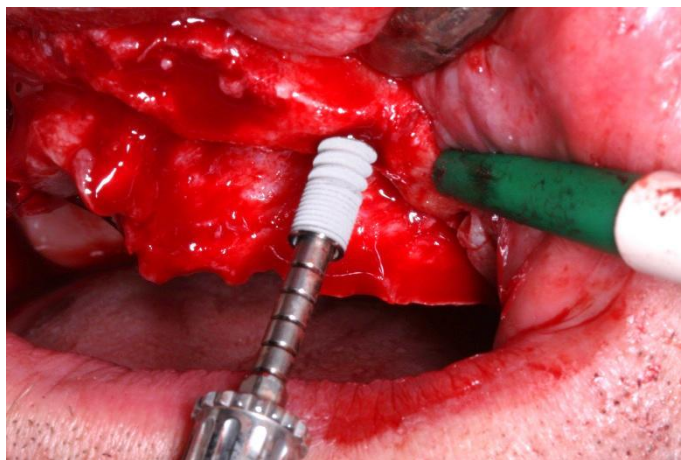
Slika 23. „Pin“ u ležištu za implantat u maksili.

Nakon završene preparacije ležišta ugrađujemo implantat odgovarajuće veličine koji prvo uvijamo ručnom tehnikom, a zatim tzv. „moment“ ključem (Slike 24., 25., 26. i 27.). Kod ovog pacijenta korišteni su implantati marke ICX-Templant (Medentis medical GMBH, Njemačka). Za imedijatno opterećenje kod koncepta All-on-4 se preporučuju implantati šireg promjera, npr. 3,75x12,5 i 4,1x12,5 mm (u slučaju ICX sustava) jer implantati manjeg

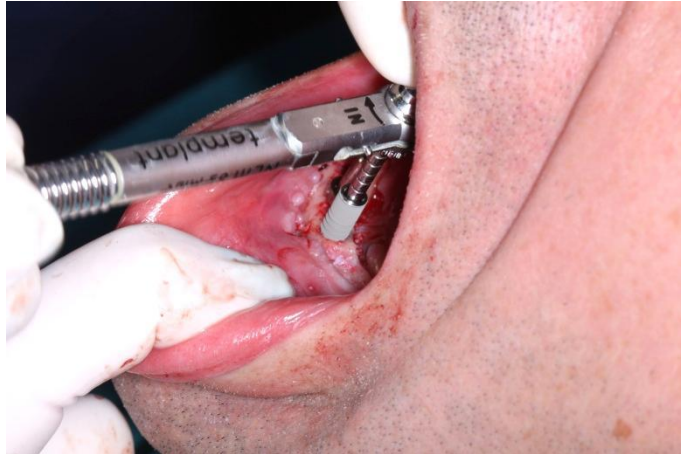promjera ostvaruju manju kontaktnu površinu s kosti čime je i veća mogućnost odbacivanja implantata kod imedijatnog opterećivanja.



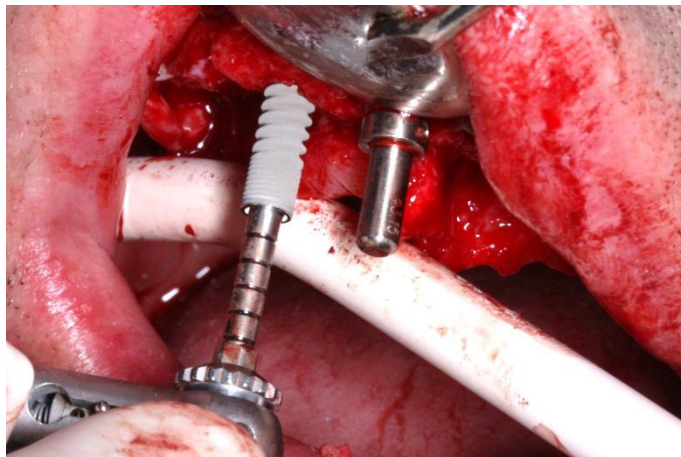
Slika 24. Ručno uvijanje implantata u mandibulu.



Slika 25. Ručno uvijanje implantata u maksilu.

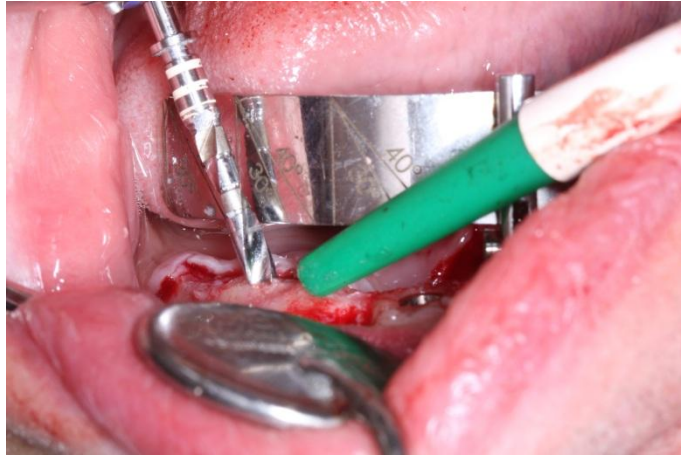


Slika 26. Korištenje „moment“ ključa u mandibuli.



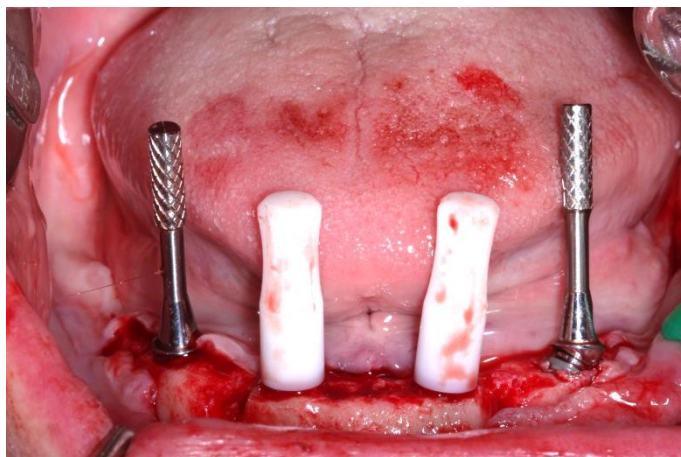
Slika 27. Korištenje „moment“ ključa u maksili.

Nakon ugradnje prednjih implantata, ugrađujemo implantate u stražnji dio čeljusti pod kutovima koji su određeni preoperativno uz pomoć 3D CBCT-a i kirurške vodilice. Velika pomoć za određivanje orijentacije otklona nam je kirurška vodilica s ucrtanim kutevima (Slike 19. i 28.)

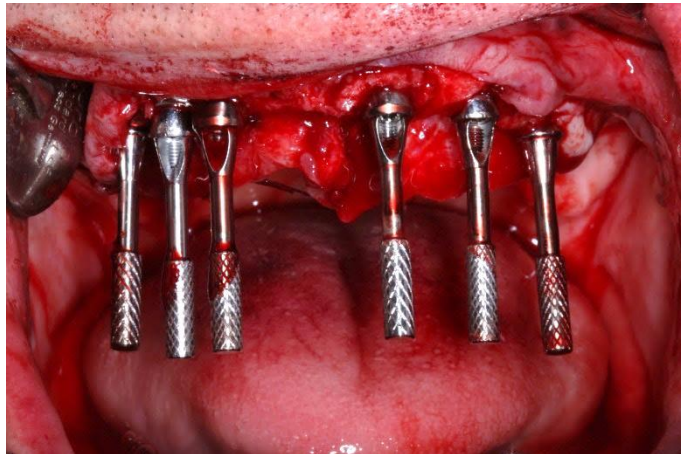


Slika 28. Kirurška vodilica s ucrtanim kutevima otklona.

Poslije završenog procesa ugradnje svih implantata u njihovo koštano ležište u gornjoj i donjoj čeljusti, slijedi korak stavljanja nadogradnji na implantate (Slika 29.). Nadogradnje se postavljaju uz pomoć nosača koji nam služe i za provjeru paralelnosti ugrađenih implantata (Slika 30.).

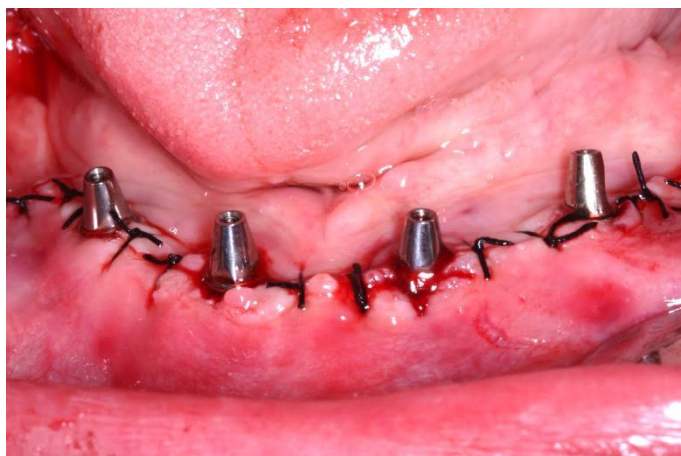

Slika 29. Postavljene multiunit nadogradnje na implantate u mandibuli.

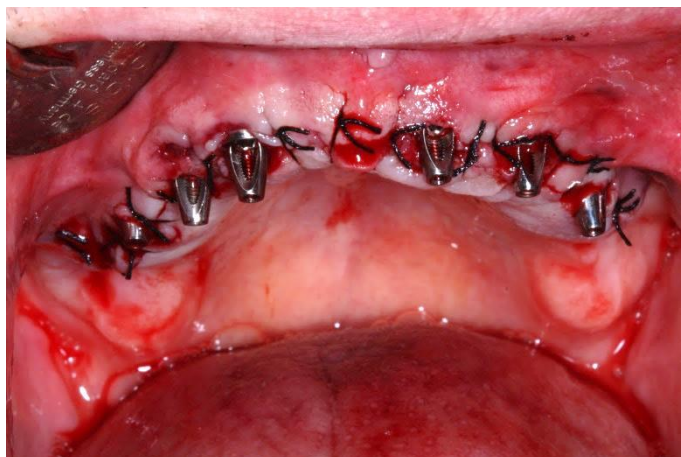

Slika 30. Nosači za postavljanje multiunit nadogradnji u maksili.

Procjenom situacije kako su smještaj i smjer svih ugrađenih implantata prošli u najboljem redu, šavovima zatvaramo režanj (Slike 31. i 32.).

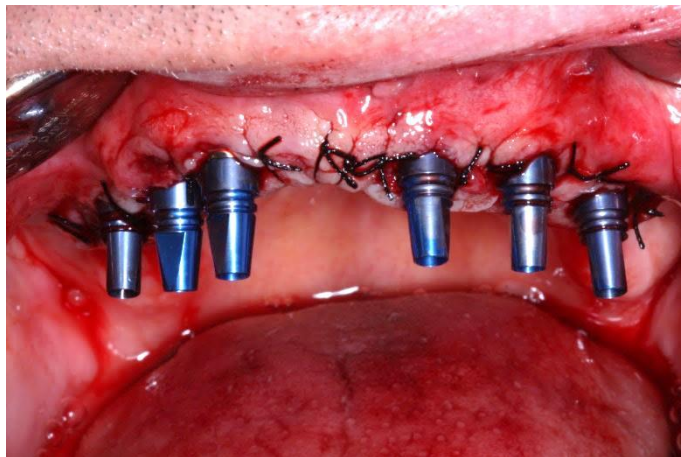


Slika 31. Zašiveni režanj u mandibuli.

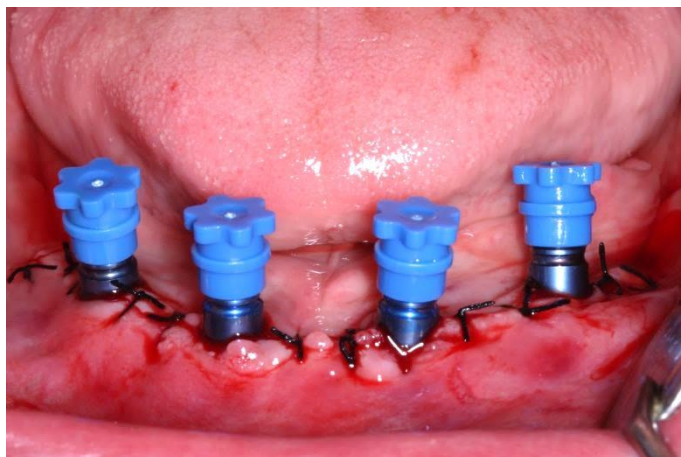


Slika 32. Zašiveni režanj u maksili.

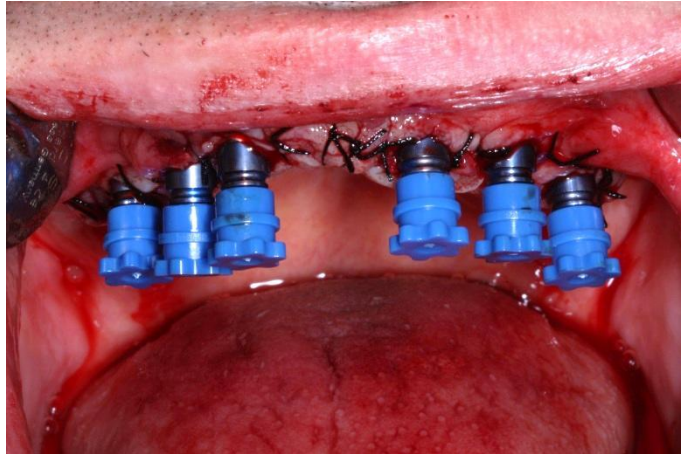
Pošto prikazujemo slučaj s imedijatnim opterećenjem na implantate, sljedeća faza u radu nakon ugradnje implantata i postavljanja nadogradnji na njih te šivanja je uzimanje otiska. Otisak se uzima uz pomoć transfera (Slike 33., 34., i 35.) koji se postavljaju direktno na implantate. Transfer ili otisna kapica sastoji se od metalnog cilindra i plastične kapice za otisnu tehniku „zatvorene žlice“ koju smo uzeli konfekcijskom žlicom za ozubljene pacijente (Slika 36.).



Slika 33. Metalni cilindar transfera na implantatima u maksili.



Slika 34. Transferi na implantatima u mandibuli.

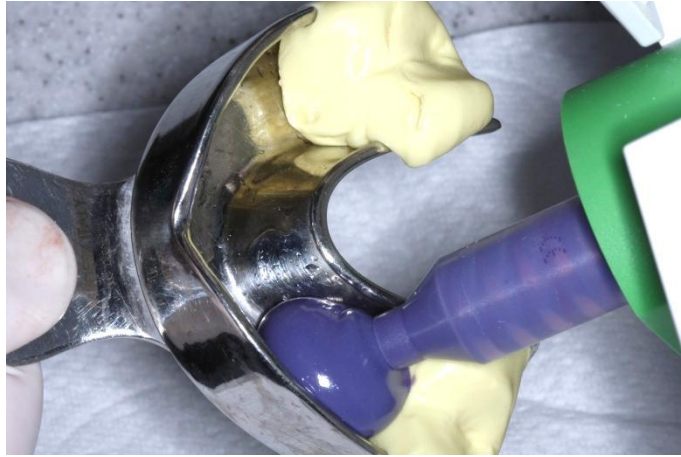

Slika 35. Transferi na implantatima u maksili.

U konfekcijske žlice je prvo postavljen kondenzacijski silikonski materijal za stopere. Nakon toga je u uređaju za automatsko miješanje (3M ESPE, SAD) zamiješan polieterski materijal srednje konzistencije Impregnum Penta Soft, koji se stavlja u žlicu (Slike 36. i 37.).

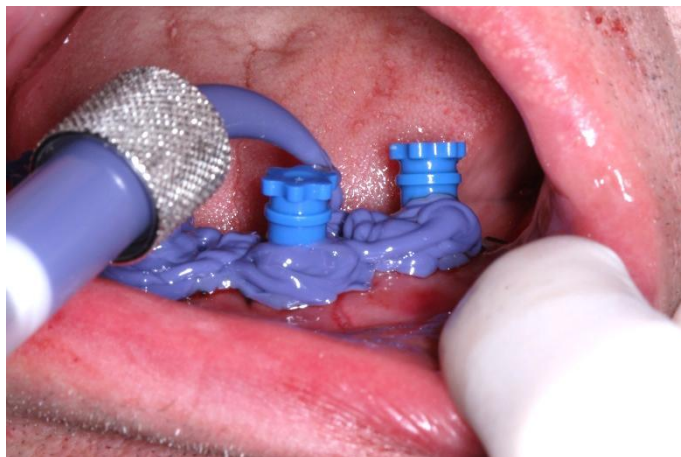

Slika 36. Stoperi i polieterski otisni materijal u gornjoj konfekcijskoj žlici.

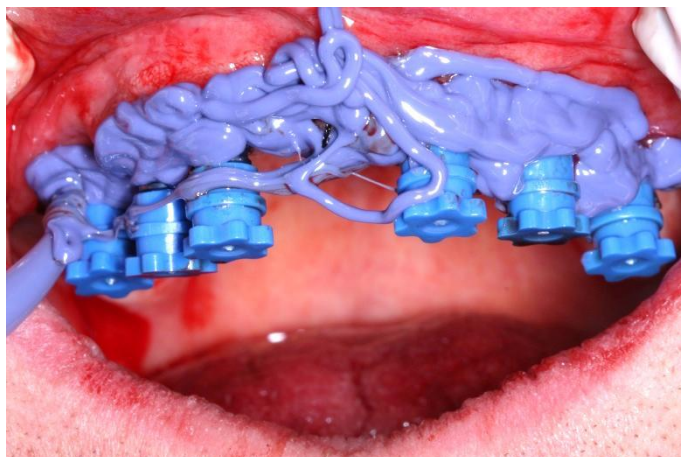


Slika 37. Stoperi i polieterski otisni materijal u donjoj konfekcijskoj žlici.

Kako bismo dobili što precizniji otisak, jedan dio otisnog materijala se stavlja u posebnu špricu pomoću koje se otisna masa raspoređuje oko samih transfera (Slike 38. i 39.).

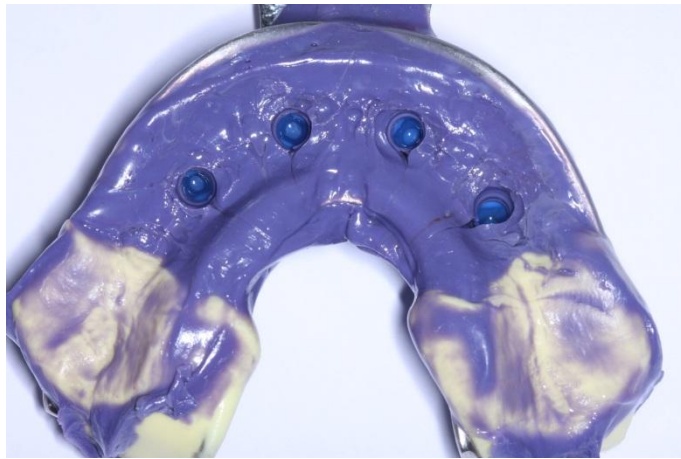


Slika 38. Elastični materijal za otiske oko transfera u mandibuli.

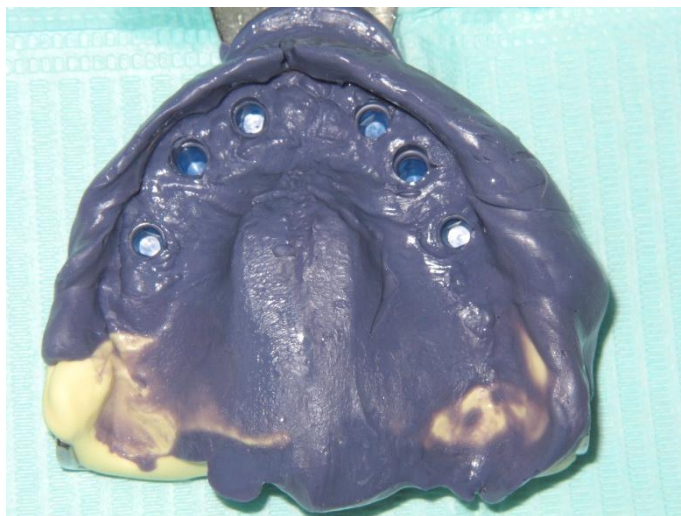


Slika 39. Elastični materijal za otiske oko transfera u maksili.

Nakon što smo uzetim otiscima u kojima su ostale otisne kapice zadovoljni (Slike 40. i 41.), šaljemo ih u zubotehnički laboratorij.

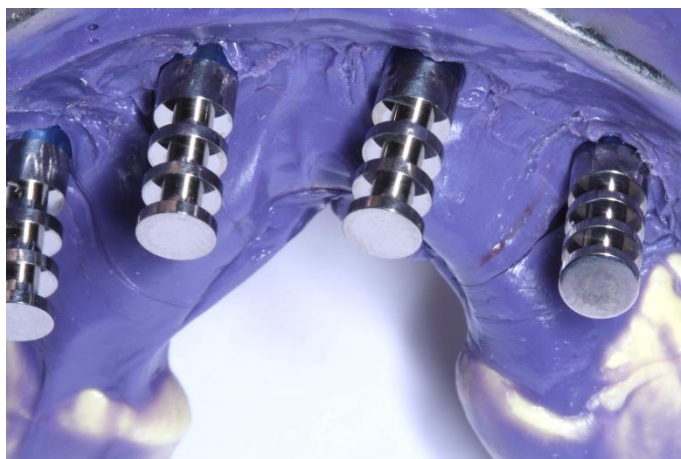

Slika 40. Donji otisak s otisnim kavicama.

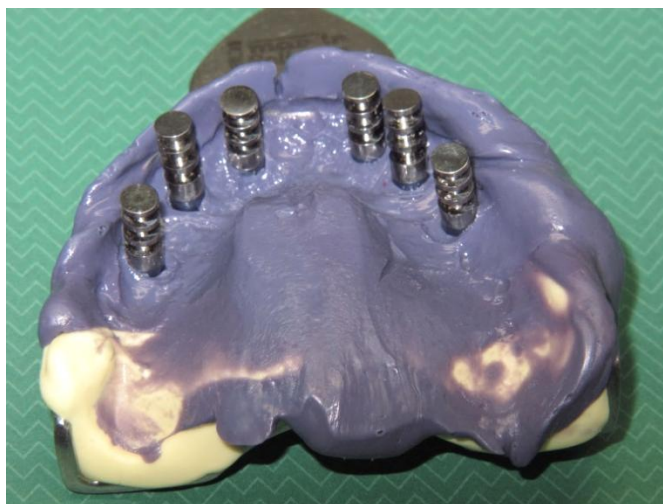

Slika 41. Gornji otisak s otisnim kavicama.

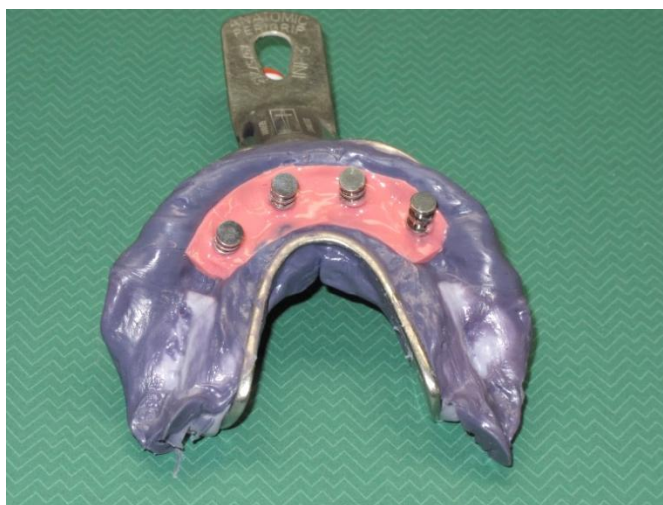U laboratoriju se u otisak s otisnim kavicama (Slike 42. i 43.) postave analozi (služe za prijenos smjera i položaja implantata) koji nakon odlijevanja radnog modela ostaju u njemu. Oko analoga u otisku postavlja se materijal za imitaciju gingive (Slike 44. i 45.).



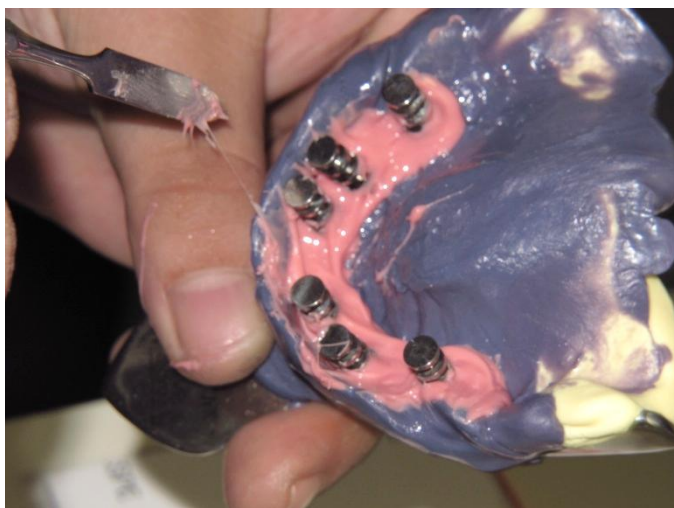Slika 42. Donji otisak s analozima.



Slika 43. Gornji otisak s analozima.

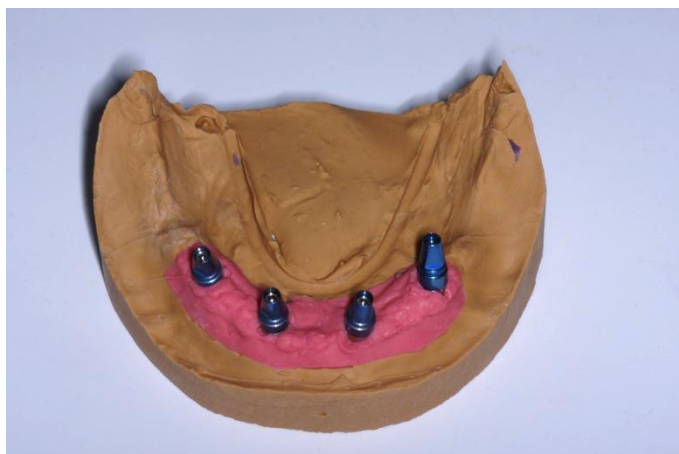

Slika 44. Materijal za imitaciju gingive na donjem otisku.

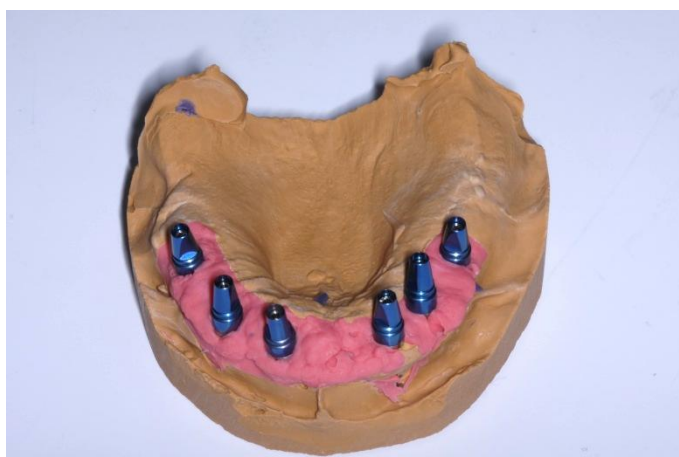

Slika 45. Stavljanje materijala za imitaciju gingive na gornji otisak.

Radni modeli se izlijevaju u tvrdoj sadri (Slike 46. i 47.).

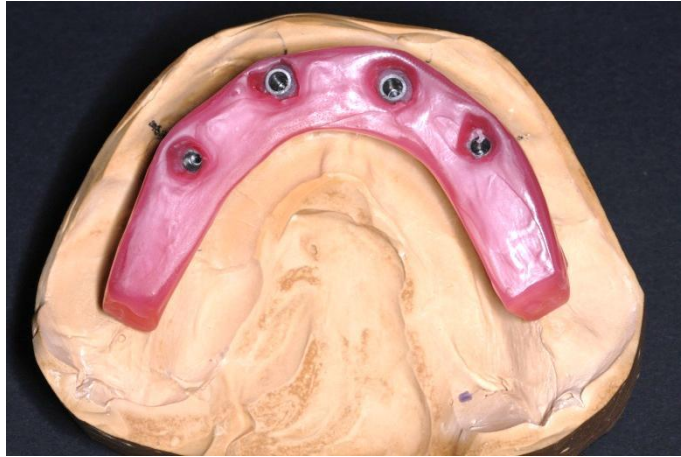

Slika 46. Radni model donje čeljusti s materijalom za imitaciju gingive.

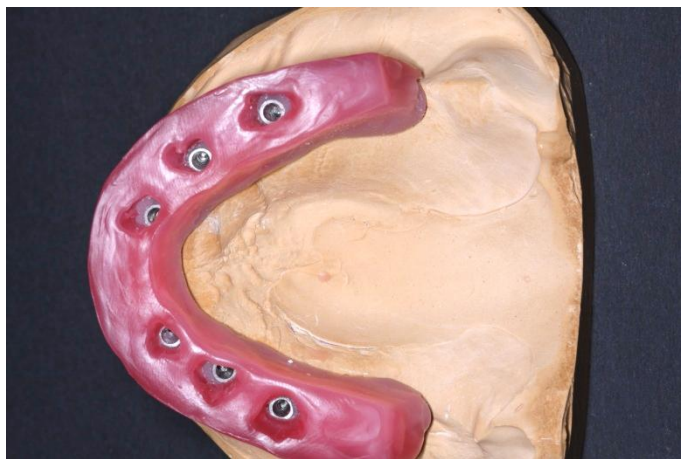


Slika 47. Radni model gornje čeljusti s materijalom za imitaciju gingive.

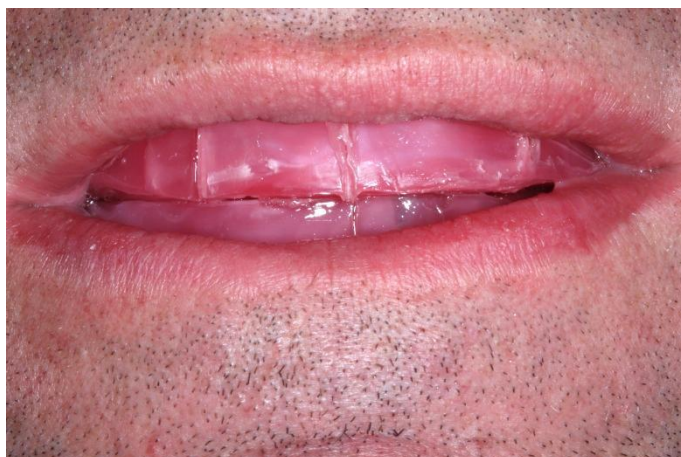Na analoge se stavljaju titanski cilindri koji se povezuju svjetlosno-polimerizirajućim akrilatom. Time se dobiva baza zagriznih šablona na koju se montira voštani bedem. Tako napravljene zagrizne šablone služe za određivanje međučeljusnih odnosa [vertikalne (položaj fiziološkog mirovanja) i horizontalne relacije (centrična relacija)] u ustima pacijenta (Slike 48., 49., 50. i 51.).



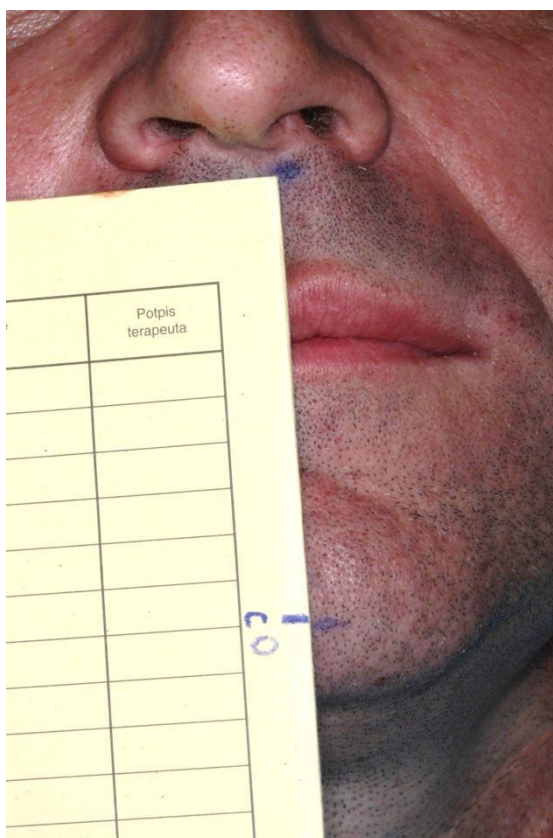
Slika 48. Donja zagrizna šablona.



Slika 49. Gornja zagrizna šablona.

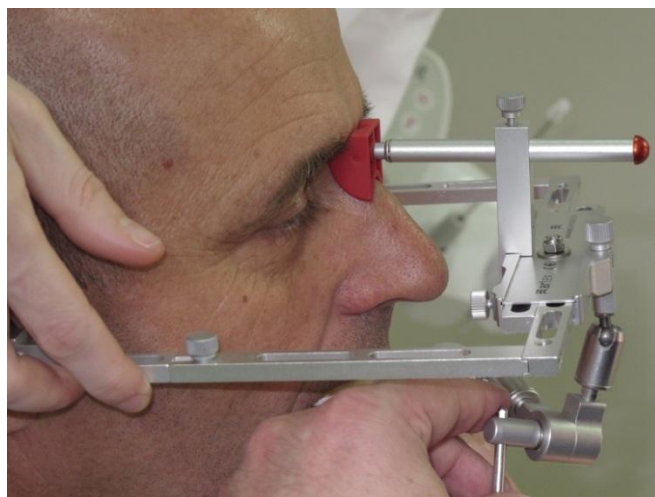

Slika 50. Zagrizne šablone za određivanje međučeljusnih odnosa u ustima pacijenta.



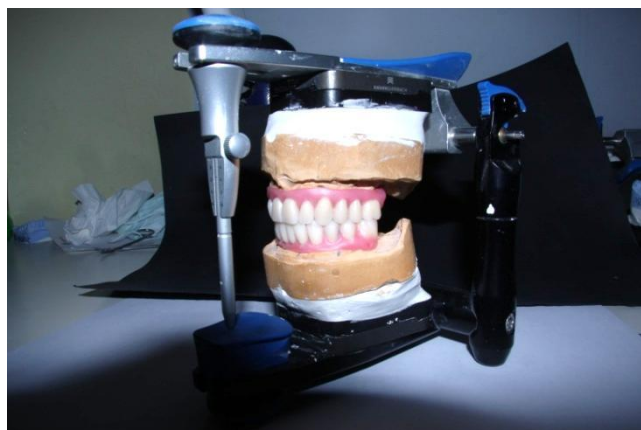Slika 51. Određivanje vertikalne dimenzije međučeljusnih odnosa (fiziološko mirovanje).

Nakon određivanja međučeljusnih odnosa koristimo se obraznim lukom za prijenos odnosa maksile prema bazi lubanje iz usta pacijenta u poluprilagodljivi dentalni artikulatator (Slika 52.).

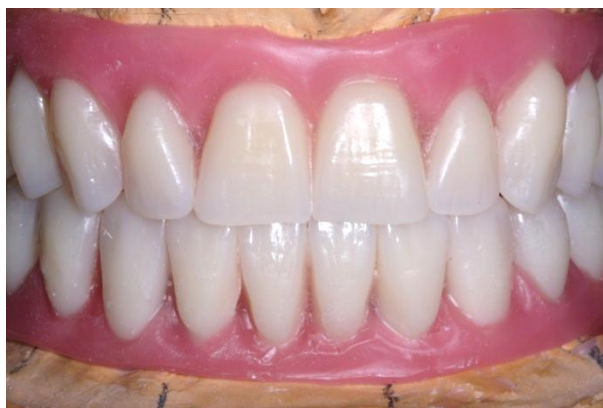

Slika 52. Prijenos obraznim lukom.

Zatim se u laboratoriju radi postava zubi u dentalnom artikulatoru (Slike 53. i 54.) i nakon toga slijedi proba postave zubi u ordinaciji.

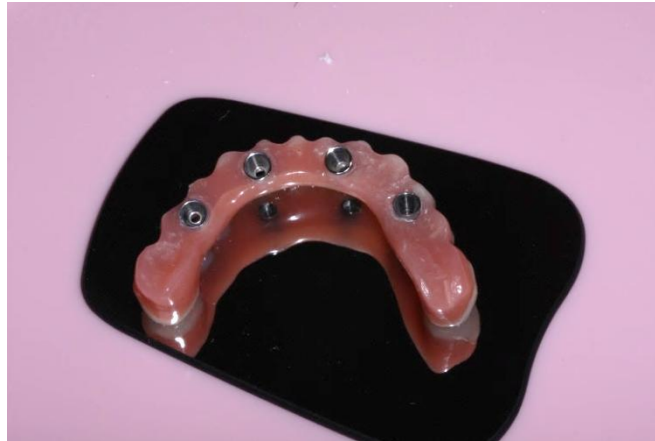

Slika 53. Postava zubi u artikulatoru.

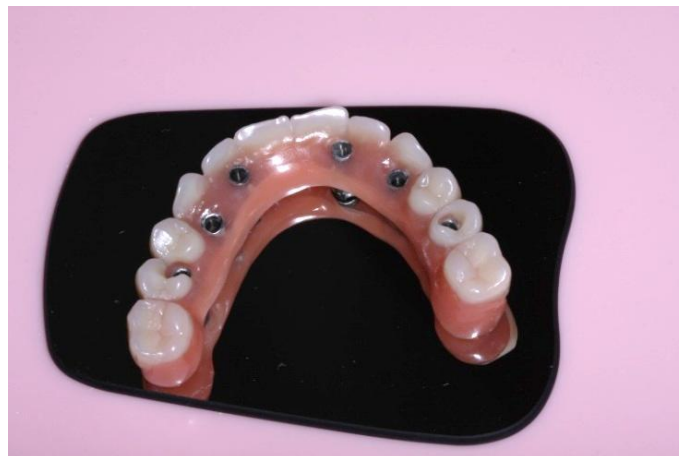

Slika 54. Proba postave u artikulatoru.

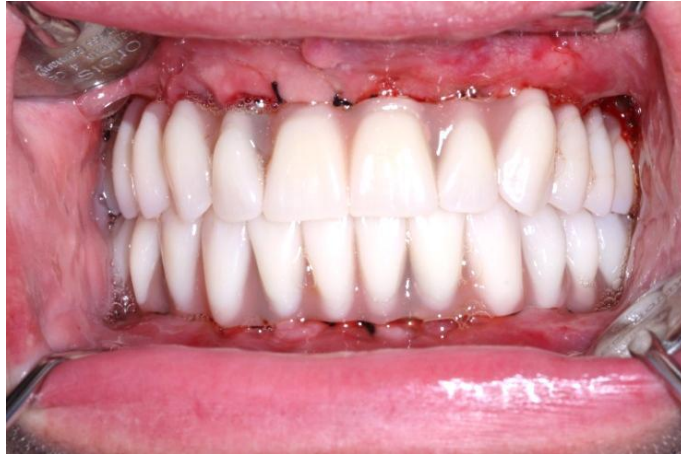Nakon probe postave i provjere statičkih i dinamičkih okluzijskih odnosa, akrilatni mostovi na vijak se završavaju u dentalnom laboratoriju. Gotovi akrilatni mostovi se fiksiraju vijcima u ustima pacijenta, a rupe cilindara se ispunjavaju teflonskom folijom i zatvaraju tekućim kompozitom (Slike 55., 56. i 57.).



Slika 55. Privremeni donji akrilatni most.

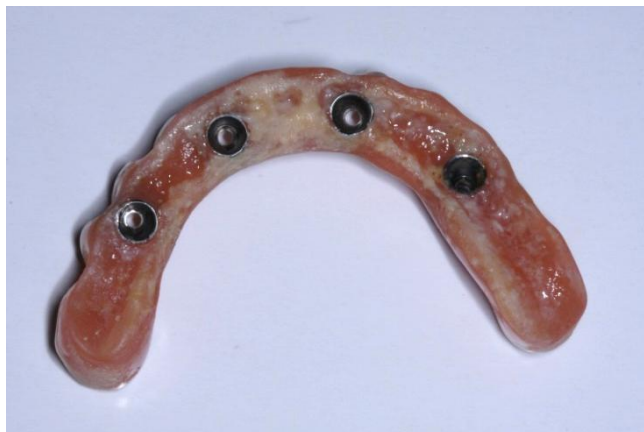

Slika 56. Privremeni gornji akrilatni most.

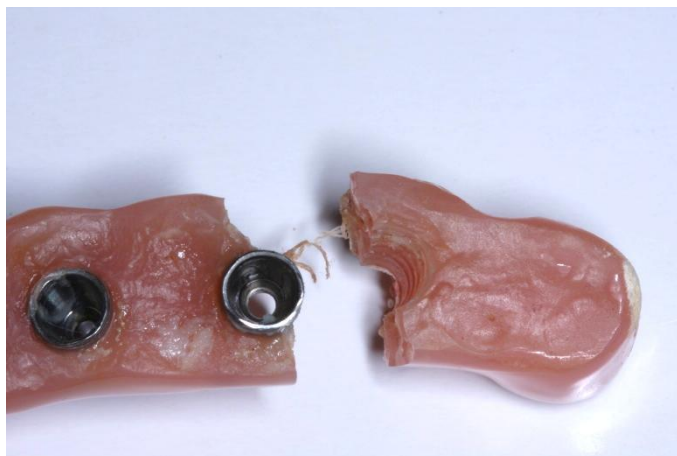

Slika 57. Privremeni protetski rad u ustima pacijenta.

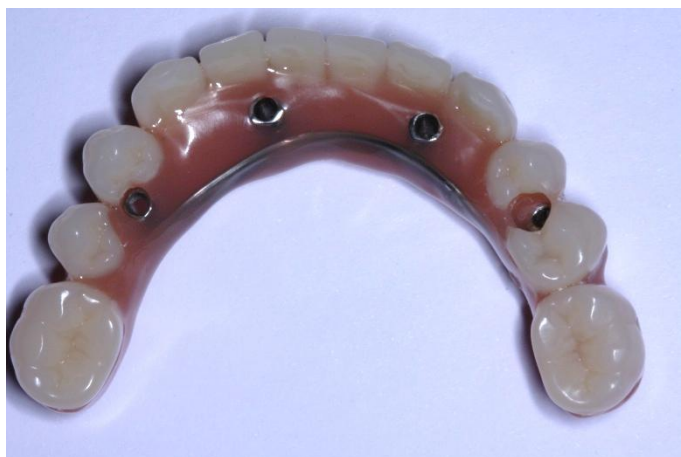U razdoblju oseintegracije (šest mjeseci) došlo je do loma akrilatnog donjeg mosta (kao tehnička komplikacija) koji je repariran i pojačan metalnom žicom da bi se spriječio ponovni lom protetskog rada (Slike 59., 60., 61., 62. i 63.).



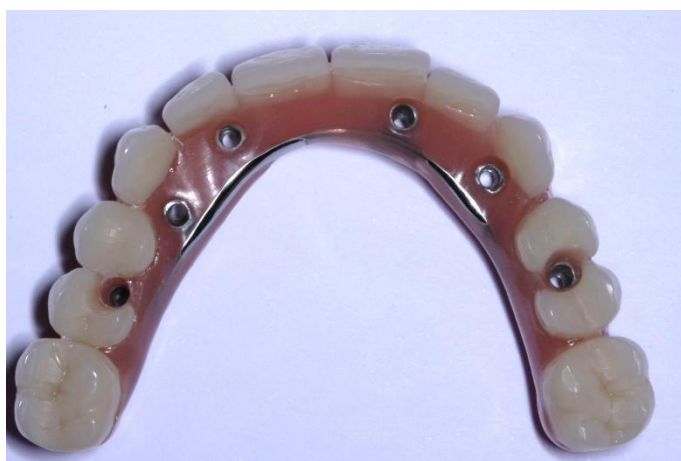Slika 59. Naslage na donjoj provizornoj protezi.



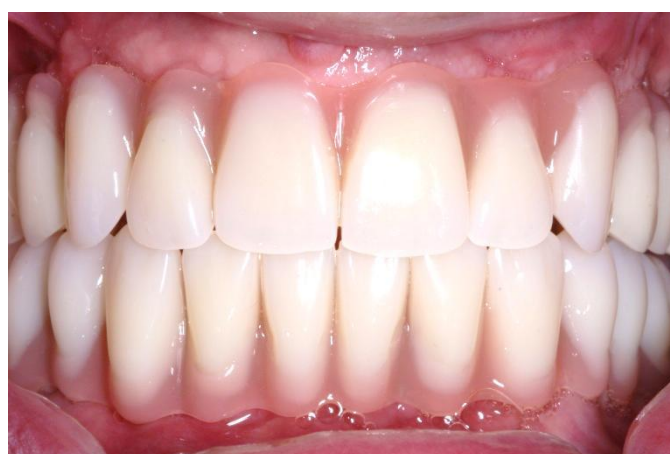Slika 60. Pucanje akrilata kod privremenih radova.



Slika 61. Donji provizorni rad ojačan metalnom žicom.

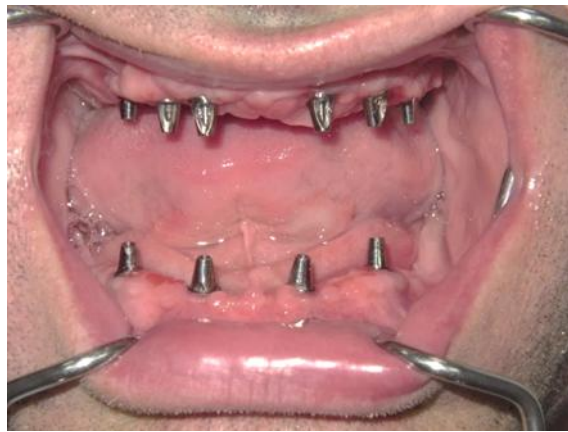

Slika 62. Gornji provizorni rad ojačan metalnom žicom.

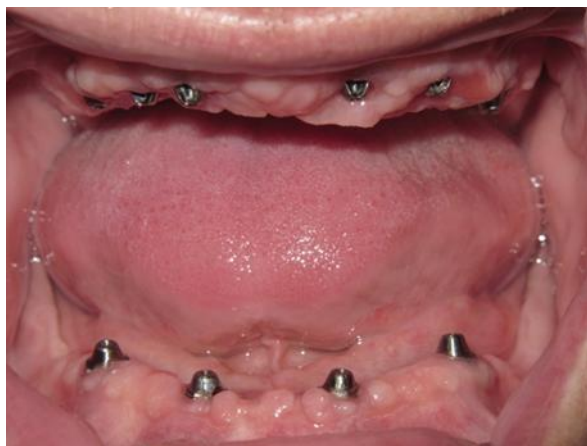

Slika 63. Provizorni rad ojačan metalnom žicom u ustima pacijenta.

S obzirom na korišteni implantološki sustav (ICX Medentis, Njemačka), prije same izrade definitivnog protetskog rada učinjena je zamjena tzv. multiunit nadogradnji jer je proizvođač na tržište izbacio nove multiunit nadogradnje. Razlike između starih i novih multiunit (ravnih i kutnih) nadogradnji se očituju u promjeni kutova (0° , 20° , 30° i 40° na 0° , 17° i 30°) i samoj veličini multiunit nadogradnji (novije nadogradnje su dimenzijski manje čime je dobiveno više prostora za izradu definitivnog protetskog rada, kao i bolji pristup vijcima itd.) (Slike 64. i 65.).



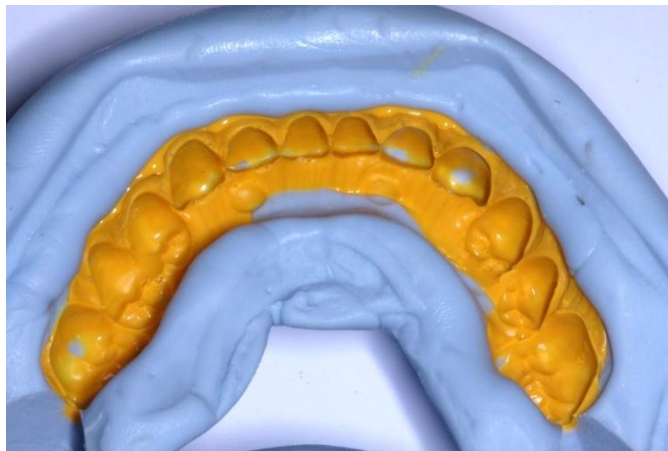Slika 64. Starija verzija multiunit nadogradnji.



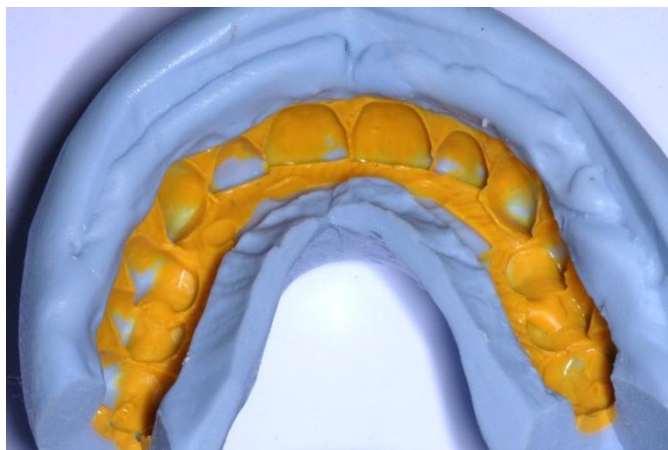
Slika 65. Nova verzija multiunit nadogradnji.

Nakon razdoblja oseintegracije (šest mjeseci) pristupilo se izradi definitivnog protetskog rada. Odlučeno je da se u obje čeljusti izradi definitivni fiksni most fiksiran vijcima gdje bi šest prednjih zuba bilo izrađeno iz metal keramike u obliku samostalnih krunica, dok bi stražnji zubi bili akrilatni zubi koji se inače koriste kod izrade potpunih ili djelomičnih proteza (prema Procera konceptu). Prednjim metal keramičkim kunicama se želio postići bolji estetski efekt, dok bi stražnji akrilatni zubi osiguravali visinu zagrizava (nema efekta

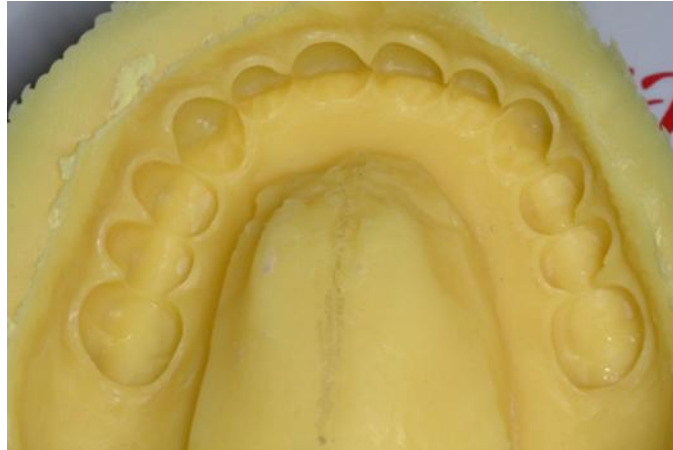lupanja keramičkih zuba u okluziji, odnosno funkciji). Pacijent je bio zadovoljan estetskim izgledom i funkcijom privremenih akrilatnih mostova koje smo onda uzeli kao model za izradu definitivnog protetskog rada. Uzeli smo otiske preko privremenih protetskih radova elastičnim materijalom (jednofazno - tvrde i rjeđe konzistencije) (Slike 66. i 67.) na temelju kojeg se izrađuju dva sadrena modela. Na jednom paru sadrenih modela se izradio tzv. silikonski ključ (Slika 68.) za obje čeljusti koji je poslužio za modelaciju akrilatnog (Pattern Resign GC, SAD) skeleta budućeg fiksnog mosta retiniranog vijcima na radnim modelima.



Slika 66. Otisak donjeg provizornog rada.

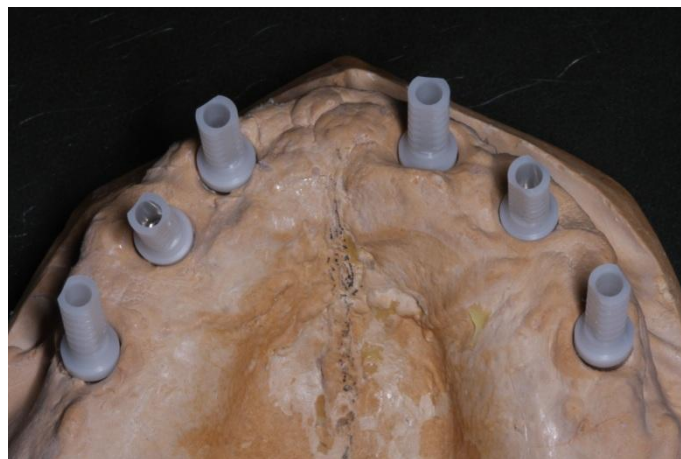


Slika 67. Otisak gornjeg provizornog rada.

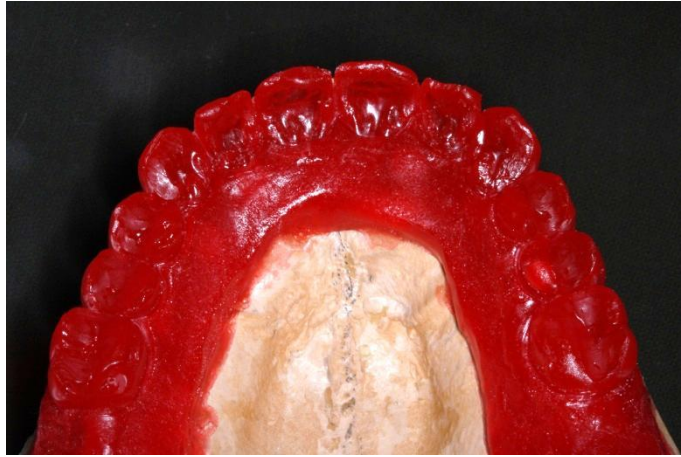

Slika 68. Silikonski ključ za gornji protetski rad.

Slijedom događaja, za izradu definitivnog fiksnog rada uzet je otisak otvorenom tehnikom za izradu radnog modela. Na izlivenim radnim modelima postavile su se plastične nadogradnje ili cilindri (Slika 69.), s vanjske strane modela postavljen je silikonski ključ i u nastali prostor ili kalup oko plastičnih nadogradnji se u tekućem stanju izlio hladnopolimerizirajući akrilat (Pattern Resin, GS, SAD). Nakon stvrdnjavanja hladnopolimerizirajućeg akrilata dobile su se plastične modelacije (Slike 70. i 71.) u obje čeljusti koje predstavljaju osnovu za metalni skelet.



Slika 69. Gornji radni model s plastičnim nadogradnjama ili cilindrima.

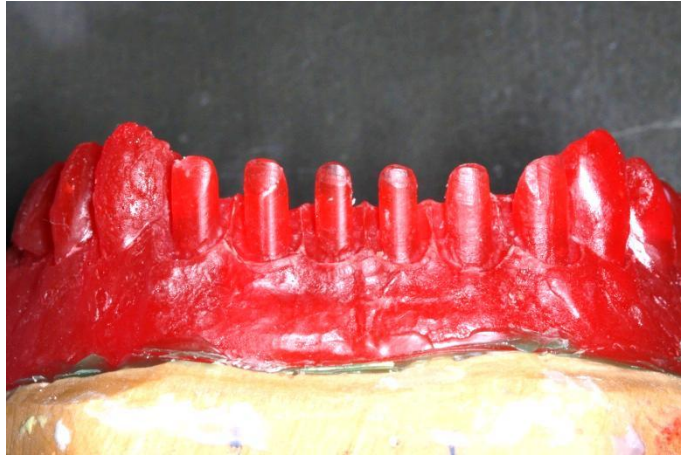


Slika 70. Akrilatna modelacija ili osnova (Pattern Resin) budućeg skeleta definitivnog mosta na skidanje u gornjoj čeljusti dobivena uz pomoć silikonskog ključa.

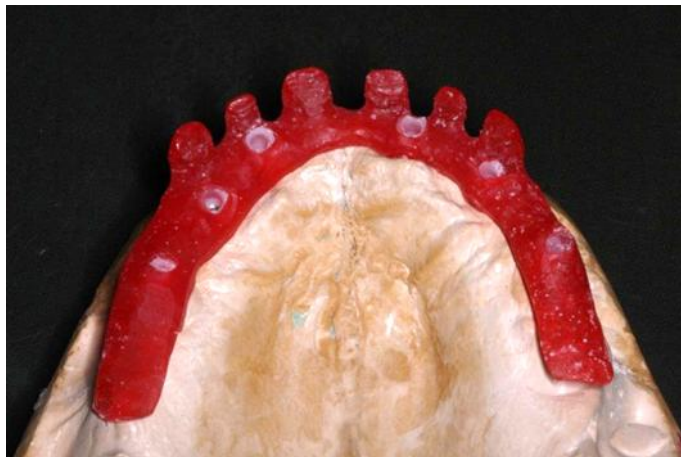


Slika 71. Prikaz akrilatne modelacije s unutarnje strane za gornju čeljust – vide se plastične nadogradnje/cilindri.

Tako dobivene akrilatne modelacije su se dalje obradile na način da je prednjih šest zubi u obje čeljusti ispreparirano ili izbrušeno (Slika 72.) u obliku bataljka na koje će biti definitivno cementirane samostalne metal keramičke krunice, a bočni zubi su uklonjeni iz modelacije (na njihovo će se mjesto postaviti akrilatni zubi na definitivnom fiksnom radu) (Slika 73.).

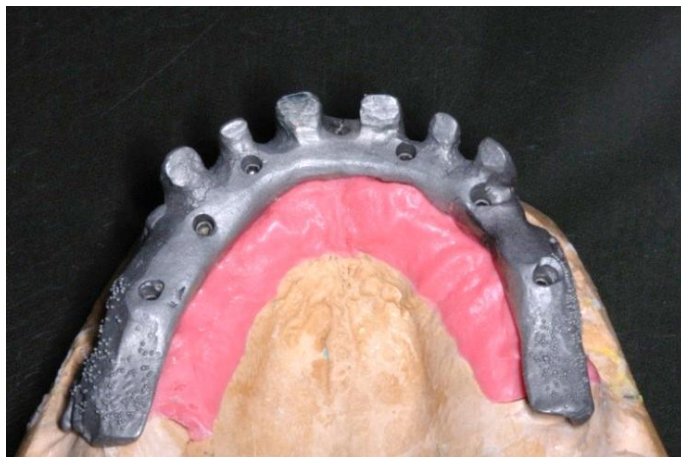


Slika 72. Izbrušeni ili ispreparirani bataljci prednjih šest zubi.

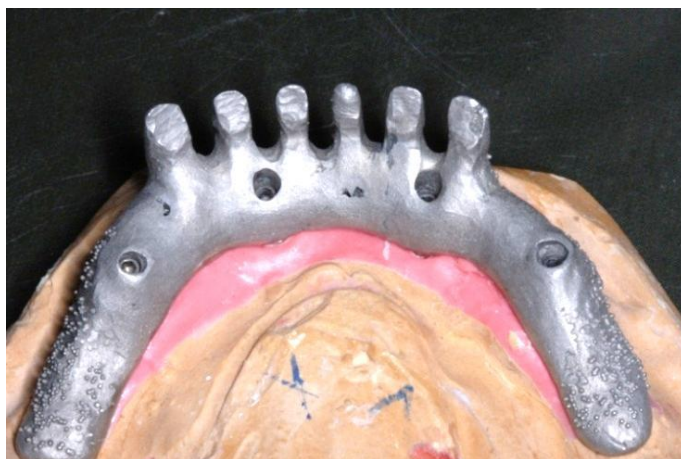


Slika 73. Gotova akrilatna modelacija budućeg metalnog skeleta fiksnog mosta na vijak – spremna za lijevanje.

Gotove akrilatne modelacije su u postupku lijevanja zamijenjene kobalt krom (Co-Cr) legurom. Slike 74. i 75. pokazuju dosjed metalnih skeleta na radnim modelima gdje je specifičan izgled šest prednjih bataljaka na koje će se cementirati samostalne metal keramičke krunice.

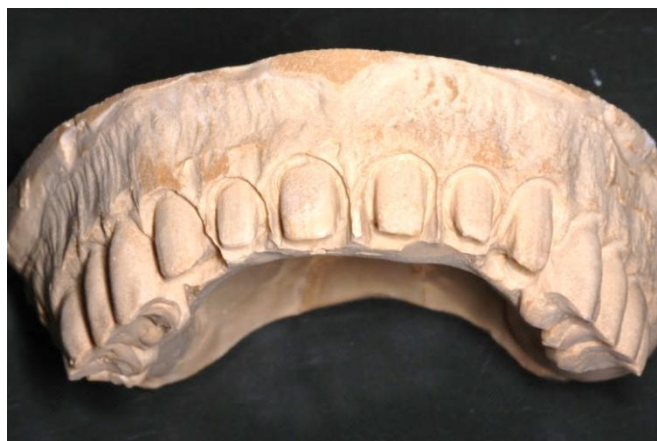

Slika 74. Gornji metalni skelet – dosjed na gornjem radnom modelu.



Slika 75. Donji metalni skelet – dosjed na donjem radnom modelu.

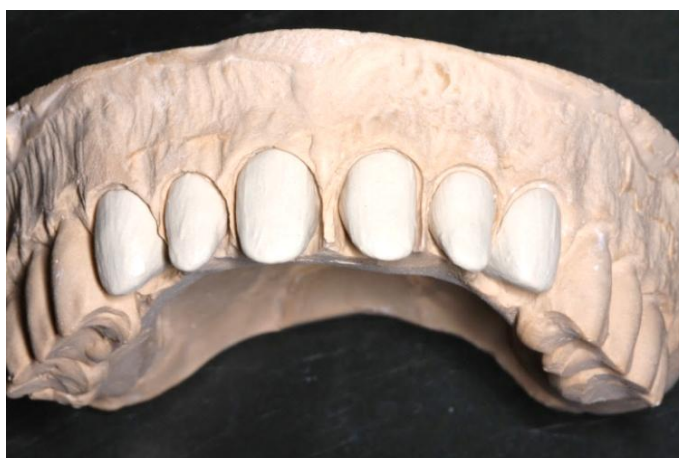Paralelno s pripremom i izradom metalnih skeleta, na drugom radnom modelu (Slika 76.) u obje čeljusti, dobivenom otiskivanjem privremenog protetskog rada (Slike 64. i 65.), pripremljeno/izbrušeno je šest prednjih zubi (na isti način kao i kod akrilatnih modelacija za metalne skelete budućih fiksnih konstrukcija) za izradu samostalnih metal keramičkih krunica. Slijedio je postupak modelacije u vosku i izlivanje samostalnih krunica Co-Cr legure, nanošenja opakera, nanošenja i pečenje glinične keramike (Slike 77., 78., 79., 80. i 81.).



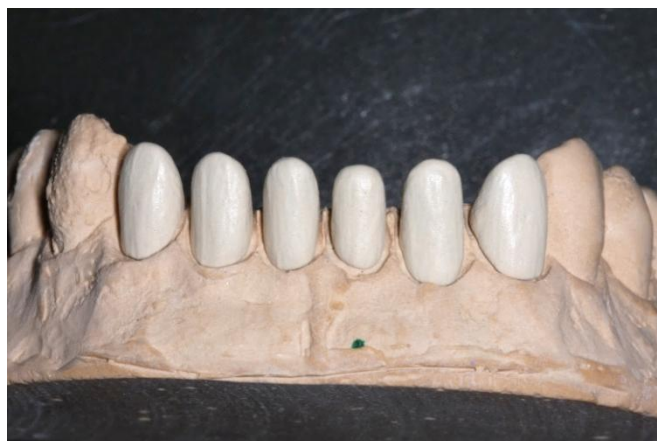Slika 76. Gornji radni model s izbrušenim bataljcima.



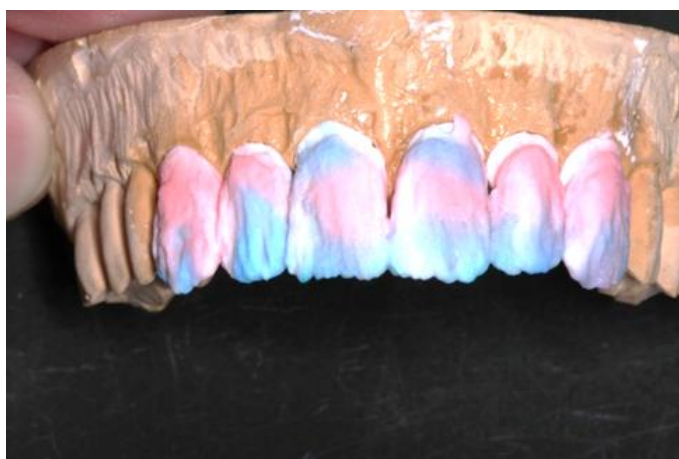Slika 77. Samostalne metal keramičke krunice s opakerom.



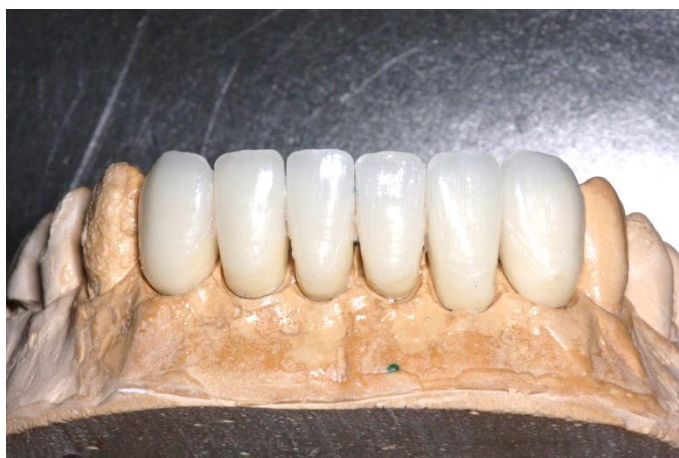Slika 78. Dosjed samostalnih metal keramičkih krunica s opakerom na gornjem radnom modelu.



Slika 79. Dosjed samostalnih metal keramičkih krunica s opakerom na donjem radnom modelu.

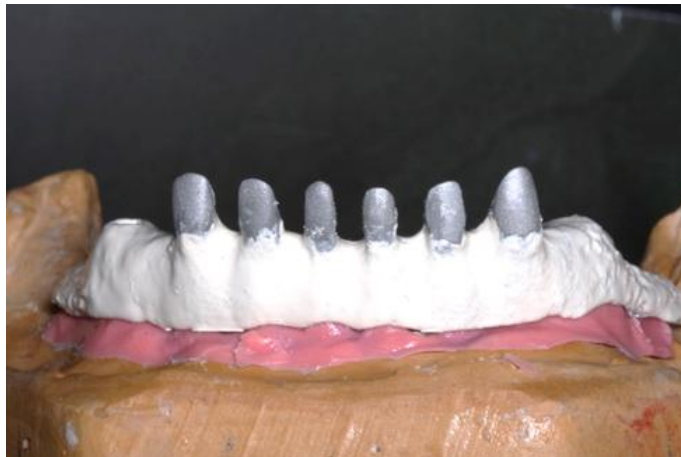

Slika 80. Nanošenje keramike na samostalne krunice – gornji radni model.

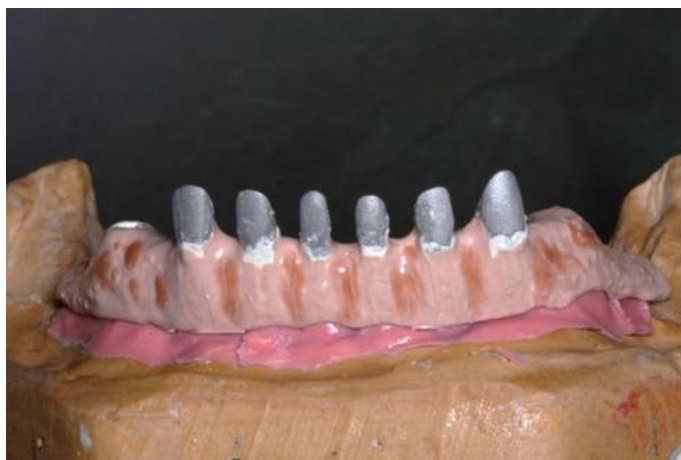

Slika 81. Samostalne metal keramičke krunice na donjem radnom modelu.

Sljedeći postupak uključivao je nanošenje opakera na metalne konstrukcije fiksnog mosta na vijak u cilju postizanja što boljih estetskih rezultata budućeg protetskog rada. Protetski radovi ovog terapijskog koncepta (All-on-4) karakteriziraju kombinaciju bijele (zubi) i crvene (gingiva) zone. Razlog za crvenu zonu je kirurški postupak koji najčešće podrazumijeva uklanjanje i nivelaciju alveolarnog grebena. Da bijela zona ne bi bila prevelika (preveliki zubi), iz estetskih razloga se taj dio protetskog rada može izraditi iz akrilatnog, kompozitnog (npr. Gradia GC, Japan) ili keramičkog materijala. U ovom radu se koristio akrilatni toplopolimerizirajući materijal koji se inače koristi za izradu potpunih akrilatnih proteza, s time da su se u estetskoj zoni metalne konstrukcije mosta premazale opakerom (bijeli i u boji gingive) kako bi se neutralizirala boja metala i dobio što bolji estetski rezultat (Slike 82. i 83.).

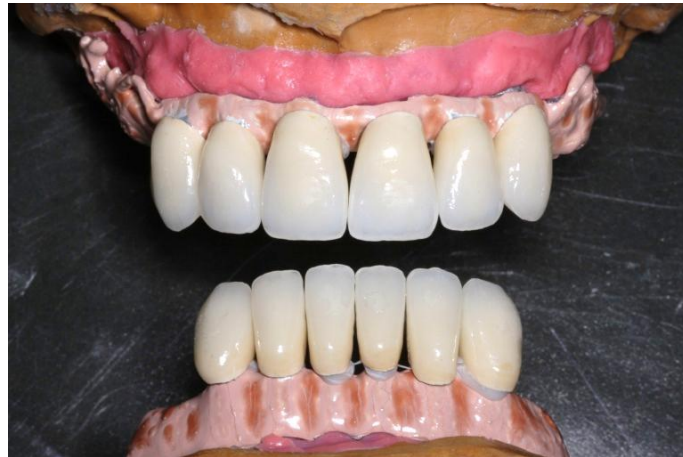

Slika 82. Nanošenje opakera na metalnu konstrukciju mosta na vijak.



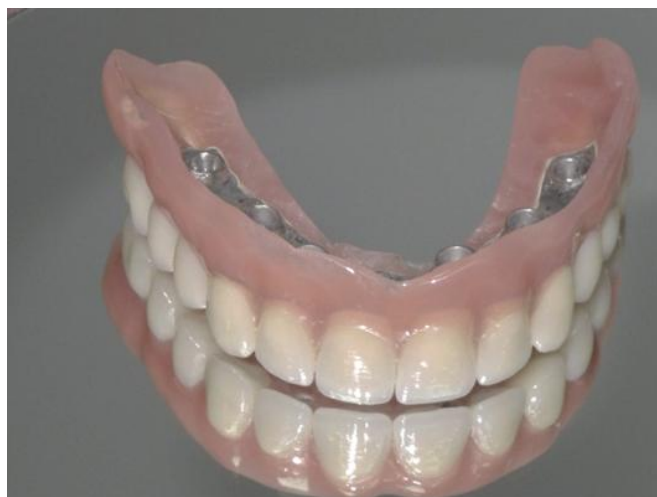Slika 83. Nanošenje opakera u boji gingive na metalnu konstrukciju mosta na vijak.

Potom su se samostalne metal keramičke krunice cementirale (FujiCEM GC, Japan) na bataljke metalnih konstrukcija (Slika 84.), akrilatni zubi postavili u bočna područja, gingivalna crvena zona prekrila akrilatom i obradila te sve pripremilo za predaju gotovih protetskih radova pacijentu.

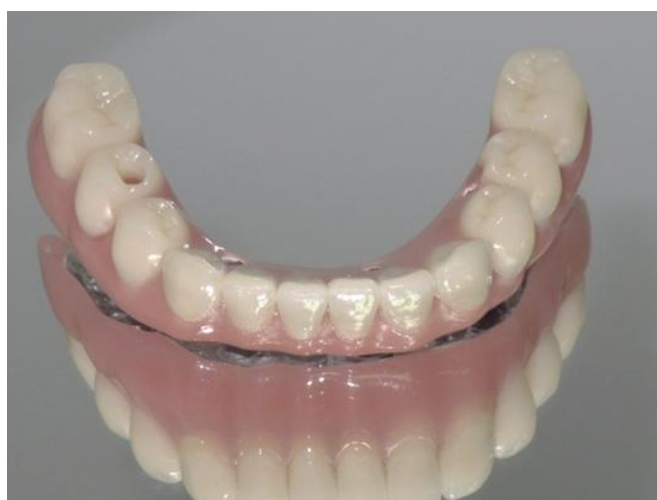

Slika 84. Cementirane samostalne metal keramičke krunice na metalne bataljke metalnih konstrukcija fiksnog mosta.

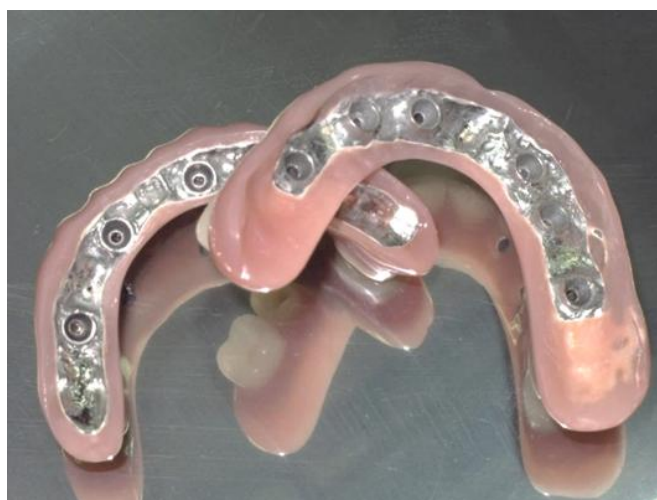Gotovi fiksni mostovi na vijak (Slike 85., 86. i 87.) pripremljeni su za postavljanje u ustima. Napravljeno je čišćenje, ispiranje i dezinfekcija multiunit nadogradnji prije fiksiranja definitivnih protetskih radova na vijak (Slika 88.). Sila zatezanja vijaka definitivnog protetskog rada iznosila je 30 Ncm. Nakon toga su se očistili i posušili kanali za vijke (Slika 89.) te zatvorili teflonskom trakom. Ostatak kanala za vijak je zatvoren tekućim kompozitom u boji zuba (Slika 90.). Pacijentu su se provjerila i uskladili okluzija i artikulacija artikulacijskim papirom (debljine 20 mikrona) te izgovor, porazgovaralo se o zadovoljstvu samim protetskim radovima i dane su upute o održavanju higijene.



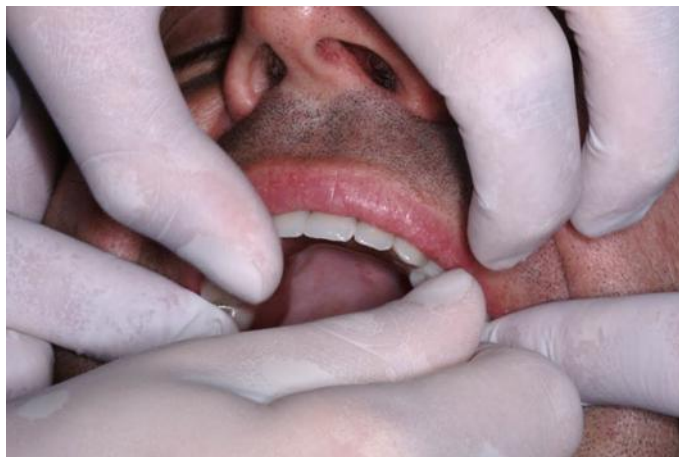Slika 85. Gornji fiksni most na vijak.



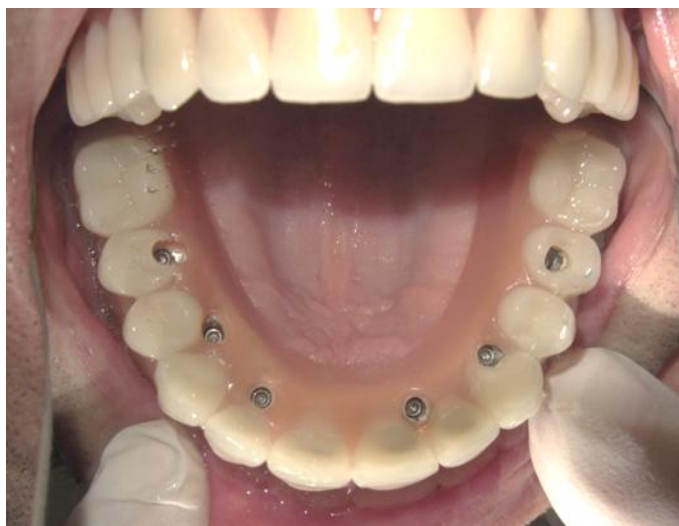Slika 86. Donji fiksni most na vijak.



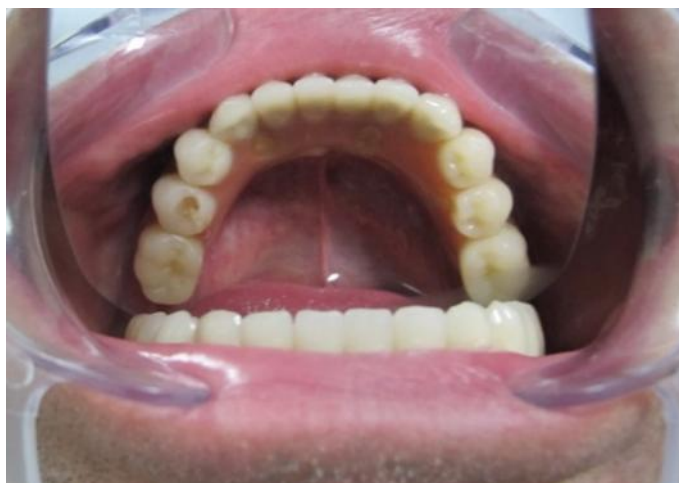Slika 87. Izgled definitivnih fiksnih mostova na vijak – odozdo.



Slika 88. Fiksiranje protetskih radova na implantate vijcima.

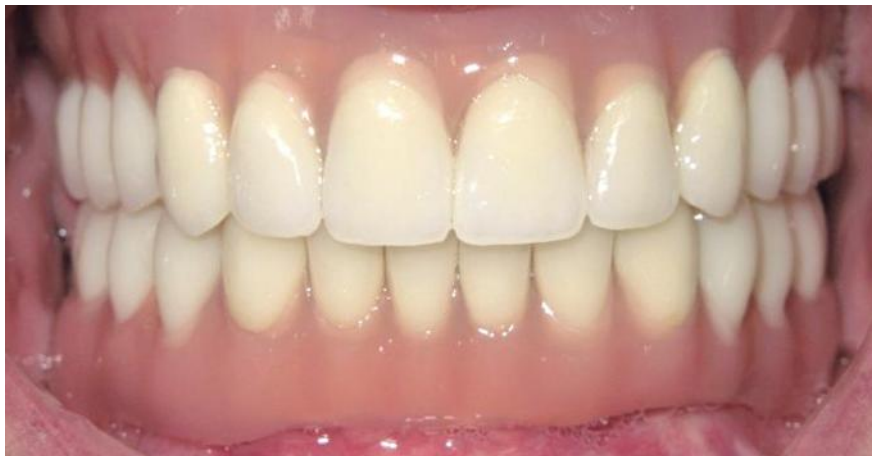

Slika 89. Pristup vijcima – gornji protetski rad.

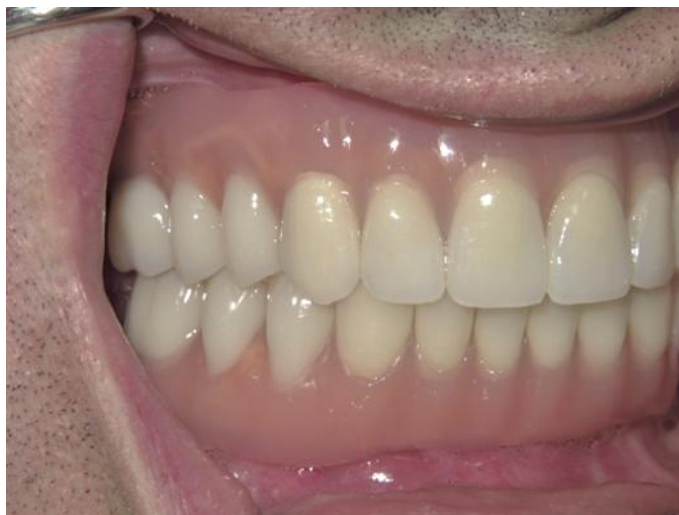

Slika 90. Pristup vijcima – donji protetski rad – zatvoreni kanali za vijke.

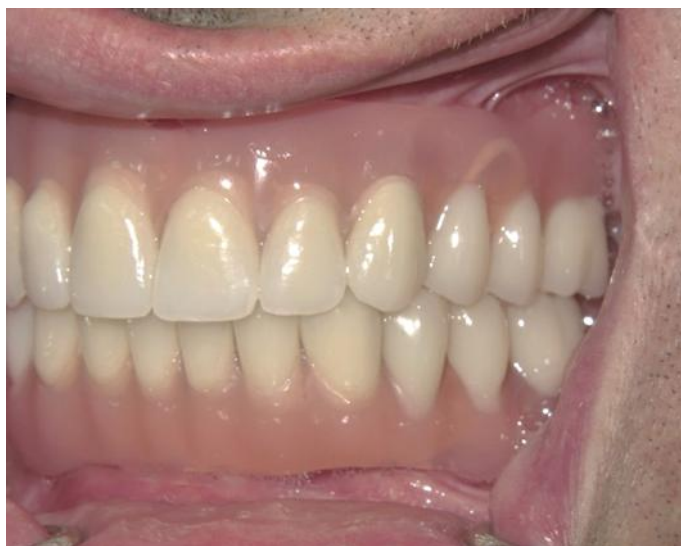Završni izgled definitivnih fiksnih radova fiksiranih vijcima prikazan je na slikama 91. do 95. Važno je uputiti pacijenta u način održavanja protetskih radova i redovito dolaženje na kontrolne pregled (jedan do dva puta godišnje i po potrebi).



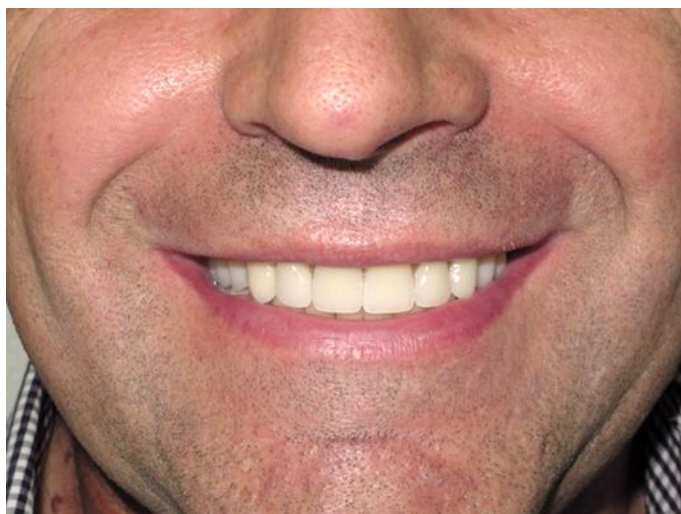Slika 91. Stanje okluzije – en face.



Slika 92. Stanje okluzije – desni profil.



Slika 93. Stanje okluzije – lijevi profil.



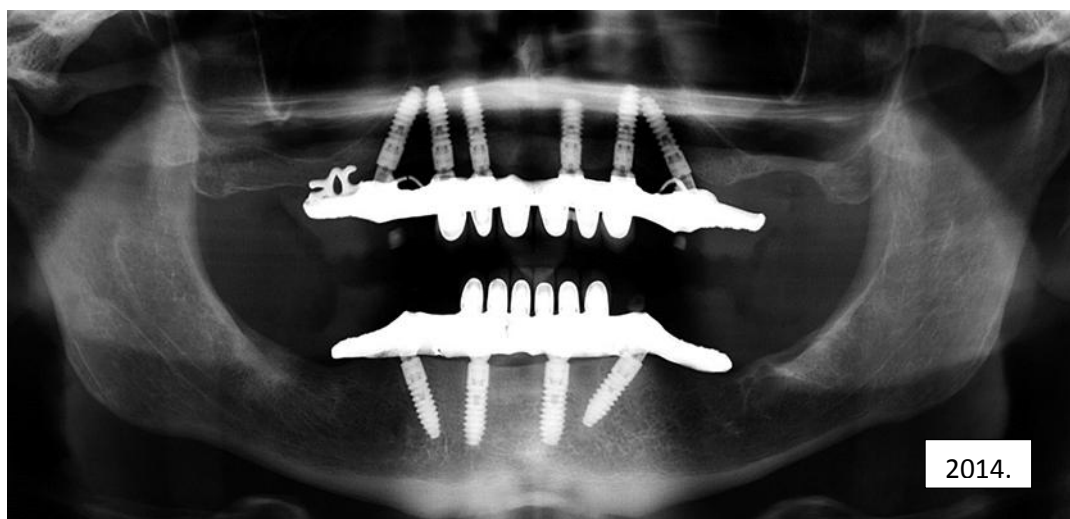
Slika 94. Završni izgled pacijenta – donja trećina lica.



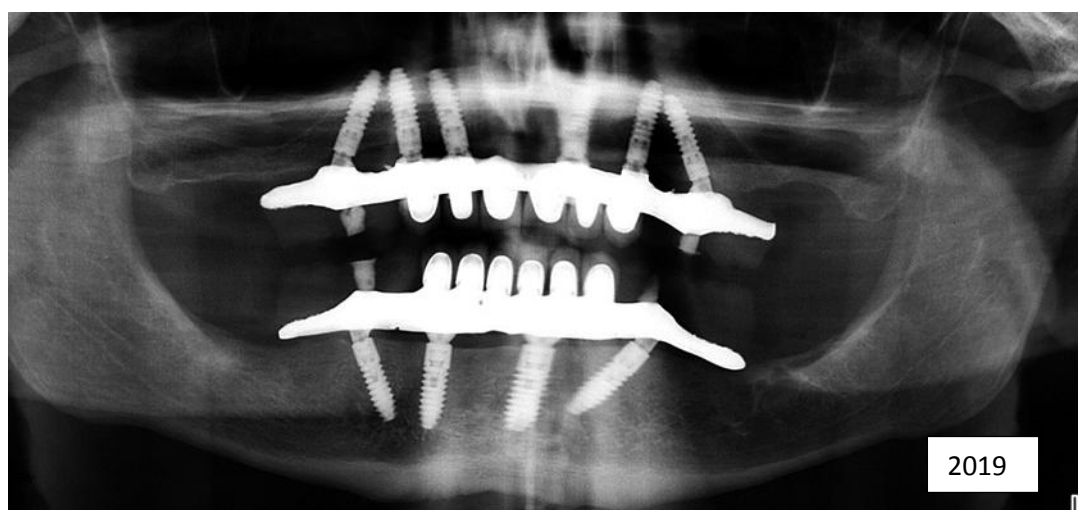
Slika 95. Završni izgled pacijenta.

Budući da je sustav kontrole bitan za svakog pacijenta, bilo da se radi o konvencionalnoj protetskoj ili implanto-protetskoj terapiji, klinički pregled i kontrolni rendgenski snimak (ortopantomogram) su standard u sustavu kontrole. Rendgenske snimke nije nužno raditi svake godine, ali su izrazito važne za praćenje razine resorpcije kosti oko ugrađenih dentalnih implantata. Naravno, bitna je redovita kontrola protetskih radova u pogledu ispravljanja manjih i većih tehničkih komplikacija koje se mogu javiti na njima (lom gradivnog materijala, popuštanje vijka nadogradnje, lom vijka, itd.). Prednosti protetskih radova retiniranih vijcima u odnosu na cementirane radove se prvenstveno očituju u mogućnosti da se zbog skidanja može lakše provjeriti stanje samih dentalnih implantata (također sanirati biološke komplikacije oko istih) i odraditi eventualne tehničke komplikacije na protetskim radovima.

Stanje fiksnog protetskog rada na implantatima na kontrolnom pregledu (Slike 96. i 97. - kontrolni ortopantomogrami 2014. i 2019. godine – stanje bez resorpcije alveolarne kosti oko implantata) je izuzetno zadovoljavajuće i sam pacijent izražava zadovoljstvo estetikom i funkcionalnosti protetskog rada.



Slika 96. Kontrolni ortopantomogram 2014. godine.



Slika 97. Kontrolni ortopantomogram 2019. godine.

Terapijsko zbrinjavanje pacijenata koji su ostali bez svih zubi u jednoj ili obje čeljusti zahtijeva veliku stručnost i iskustvo stomatologa kako bi u suradnji s pacijentom odabrao najbolje rješenje. Postoji nekoliko mogućnosti protetskog i implanto-protetskog liječenja za ovu situaciju: potpune proteze, proteze koje su veznim elementima spojene s implantatima i moguće ih je skidati ili fiksni protetski radovi na implantatima koji mogu imati odgođeno opterećenje (cementirani radovi na implantatima ili uvijeni vijcima u implantate) ili imedijatno opterećenje (terapije All-on-4 i All-on-6 te Zygoma implantati za izrazito atrofičnu maksilu). Naravno, odabir opcije terapije ovisi o više faktora, od kojih je najvažniji nakon provedene dijagnostike točno postavljena indikacija. Dakako, i financijske mogućnosti samog pacijenta utječu na odabir terapije. Međutim, treba istaknuti da prema objektivnim i subjektivnim kriterijima (znanstvene studije) mobilni i fiksni protetski radovi nošeni dentalnim implantatima pružaju veći stupanj poboljšane funkcije i zadovoljstva kod pacijenata nego potpune proteze (31).

Raznovrsnost problema kod ljudi koji nose potpune proteze nisu novost i pacijenti se ne žale samo na nezadovoljavajuće mogućnosti žvakanja i probleme u artikulaciji nego osjećaju psihičko naprezanje i probleme u socijalnom aspektu života (32). Rezultati znanstvenih studija ispitujući utjecaj oralnog zdravlja na opću kvalitetu života kod bezubih pacijenata s implantoprotetskim radovima pokazuju znantna poboljšanja (33).

Terapijski koncept All-on-4 se pojavio kao opcija implanto-protetskog liječenja u zahtjevnim slučajevima potpuno bezubih pacijenata kod kojih nije bilo mogućnosti ugradnje implantata zbog prevelike resorpcije kosti i prenisko položenog sinusa u maksili ili previše resorbirane kosti i blizine kanala mandibularnog živca u donjoj čeljusti (34). Koncept terapije je razvio Paulo Maló, a podrazumijeva ugrađivanje dva vertikalna implantata u prednji dio čeljusti i dva implantata pod kutom (maksimalno do 45°) u stražnji dio čeljusti, nakon čega se ugrađeni dentalni implantati neposredno/imedijatno opterećuju privremenim fiksnim protetskim radom u praksi najčešće jedan do dva dana nakon ugradnje.

Indikacija za All-on-4 liječenje je atrofična maksila ili mandibula kod pacijenata koji spadaju u skupinu ASA I (normalan zdrav pacijent) ili ASA II (pacijent s blagom sistemskom bolesti). Još jedna indikacija odnosi se na pacijente koji se nerado podvrgavaju procesima regeneracije kostiju kao što su sinus lift, presađivanje kosti ili transpozicija mandibularnog živca (35).

Pozitivne strane All-on-4 koncepta su sljedeće:

- Stražnji implantati ugrađeni pod kutom pomažu da se izbjegnu anatomske strukture kosti (npr. sinus u gornjoj čeljusti, foramen mentale i donji alveolarni živac u donjoj čeljusti).
- Stražnji implantati ugrađeni pod kutom umanjuju potrebu za nadoknadom (augmentacijom) kosti.
- Završni protetski rad može biti fiksni, ali i protetski rad na skidanje.
- All-on-4 terapija daje izvrsne rezultate u manje posjeta i imamo zadovoljnijeg pacijenta.
- Kod All-on-4 terapijskog koncepta postoji mogućnost ugradnje implantata upotrebom kirurške šablone (navigacijska ugradnja) i posljedično izrada privremenog i definitivnog protetskog rada.

Preoperativno pacijent snima trodimenzionalni CBCT koji je velika pomoć pri planiranju terapije i u procesu kirurškog zahvata. CBCT je postao bitan za suvremeno liječenje ugradnje dentalnih implantata koji omogućuje točnu dijagnozu kroz vrlo detaljne prikaze kritičnih anatomskih struktura, preciznih mjerenja gustoće, kvalitete i kvantitete kosti i planiranja liječenja u dvodimenzionalnom i trodimenzionalnom prikazu. Dentalna implantologija vođena CBCT-om omogućuje smanjeno vrijeme rada, kirurške pristupe bez odizanja režnja i smanjenu postoperativnu bol i oticanje. Kirurški pristup je otvoreni klasični režanj, mini-režanj ili bez odizanja režnja vođen samom kompjutorskom dijagnostikom i softverskim programima (36).

Dugi niz godina se nakon ugrađivanja implantata čekalo od tri do šest mjeseci s opterećenjem implantata zbog oseointegracije i kako bi se smanjio rizik od odbacivanja implantata (37). Međutim, poboljšanja u kirurškoj tehnici, dizajnu i strukturi dentalnih implantata su dovela do uspjeha imedijatnog opterećenja implantata. Imedijatno opterećenje označava opskrbu protetskim radom na implantatima unutar tjedan dana od ugradnje samih implantata.

Uspješno cijeljenje imedijatno opterećenih implantata ovisi o primarnoj (mehaničkoj) stabilnosti implantata, vrsti veze implantata i protetskog rada te okluzalnim silama. Na primarnu stabilnost implantata najviše utječe dizajn implantata i njegova površina te mjesto osteotomije, vrsti kosti i imobilizacija (15). Dužina i dizajn implantata utječu na mikrokretnje i primarnu retenciju implantata i kosti. Granica do koje se toleriraju mikrokretnje je 50-150

µm, preporučena minimalna dužina implantata za uspjeh kod imedijalnog opterećenja je 10 mm, a konusni dizajn implantata se pokazao najbolji za upotrebu u ovakvim slučajevima (38). Od tipova kosti za ugradnju implantata najpovoljnijim se smatra tip 2, zbog svoje dovoljne debljine i zadovoljavajuće prokrvljenosti.

Primarna stabilnost se smanjuje u prvih tri do šest tjedana nakon ugradnje zbog remodelacije kosti. Nakon nekoliko tjedana od ugradnje implantata i ostvarivanja primarne stabilnosti se javlja sekundarna ili biološka stabilnost, koja se ostvaruje osteogenezom oko implantata (39). Definirana su tri biološka faktora na koje treba paziti za oseointegraciju kod imedijalnog opterećenja: a) faktori koji utječu na osteogenezu, b) faktori koji utječu na osteolizu oko implantata i c) utjecaj mikropokreta na osteogenezu oko implantata (40).

Preopterećivanje kosti oko implantata može rezultirati neuspjehom kod ugrađenog implantata ili protetskog rada na implantatima zbog prevelikog stresa na granici između implantata i kosti. Kod imedijalnog opterećivanja implantata se preporučuje upotreba minimalnog momenta zakretanja (tork momenta) od 32 N·cm (41).

U ovom radu prikazuje se slučaj terapijskog zbrinjavanja potpuno bezubog pacijenta koji ima 54 godine. U dogovoru s pacijentom i nakon kliničkog pregleda odlučili smo se za opciju ugrađivanja šest implantata u maksilu i četiri implantata u mandibulu, poznatiji kao koncept terapije All-on-4 i All-on-6 koji se imedijatno opterećuju privremenim protetskim radom u obliku akrilatne proteze ojačane metalom. Pacijent je nosio provizorni fiksni rad fiksiran vijcima šest mjeseci (razdoblje oseointegracije). Nakon tog razdoblja izrađuje mu se konačni protetski rad koji se također fiksira vijcima na implantate. Na kontroli nakon godinu i pol dana pacijent izražava veliko zadovoljstvo svojim radovima za koje je kliničkim pregledom i kontrolnim ortopantomogramom ustanovljeno da su u jako dobrom stanju.

Razlike između cementiranih ili fiksiranih vijcima protetskih radova su minimalne, istraživanja pokazuju da ne postoje razlike kada se u obzir uzme marginalni gubitak kosti kod dugotrajnog nošenja radova (42, 43). Fiksiranje protetskih radova na implantate vijcima se preporučuje u slučaju malog razmaka između alveolarnih lukova (minimalno 4 mm), kod slučaja privjesnih mostova, kako bi se izbjegao dodatni rizik od korištenja cementa i ostavljanja njegovih ostataka te zbog lakšeg održavanja u smislu higijene i eventualnih popravaka (44).

Istraživanja pokazuju visoku stopu uspjeha za imedijatno opterećene implantate u usporedbi s odgođenim opterećenjem. Opterećenje inicira remodelaciju i formiranje nove kosti oko imedijatno opterećenih implantata s boljim zarastanjem tvrdog i mekog tkiva (45).

Rezultati istraživanja za imedijatno opterećenje implantata protetskim radom u potpuno bezuboj maksili pokazuju stopu preživljenja implantata 90,43 % - 100 % (period praćenja 1-10 godina), a procijenjen uspjeh implantata nakon godine dana je 99,2 % za imedijatno opterećenje. Kod ranog opterećenja u maksili stopa preživljenja implantata je između 94,7 % i 100 % (period praćenja 1-3 godine), a procijenjen uspjeh implantata nakon godinu dana je 99,3 %. Kod konvencionalnog opterećenja preživljenje implantata je između 94,95 % i 100 % (period praćenja 1-15 godina), a jednogodišnji uspjeh implantata je procijenjen na 99,6 % (46).

Kod potpuno bezube mandibule imedijatno opterećenje implantata protetskim radom pokazuje uspjeh i preživljenje implantata u 90 % - 100 % (period praćenja 1-10 godina), a procijenjen uspjeh implantata nakon godine dana je 99,3 %. Kod ranog opterećenja preživljenje implantata je 98,51 % - 100 % (period praćenja 1-2 godine) i uspjeh implantata nakon godine dana 98,51 %, a kod konvencionalnog opterećenja stopa je 96,47 % - 100 % (period praćenja 3-15 godina) i uspjeh implantata nakon godine dana 99,7 % (46).

Usporedba rezultata različitih protokola opterećenja implantata protetskim radom pokazuje minimalne i skoro zanemarive razlike u uspjehu implantata i protetskog rada, a ne pokazuju se ni velike razlike između gornje i donje čeljusti.

Kern i suradnici u svom istraživanju (47) pokazuju da je rizik za gubitak implantata značajno manji u mandibuli, gdje je 0,22, nego u maksili gdje je 0,42. U usporedbi fiksnih i mobilnih protetskih radova nošenih dentalnim implantatima, mobilni imaju veći gubitak implantata (0,35) nego fiksni protetski radovi (0,23). Procjena petogodišnjeg preživljenja implantata u maksili je 97,9 %, a u mandibuli 98,9 %. Stope preživljenja implantata i fiksnog protetskog rada na implantatima nakon pet godina su 89 % - 100 % – u maksili je (nakon tri i pet godina) 95 %, a u mandibuli je (nakon tri i pet godina) stopa jako visoka i to 95 % - 100 %. Pokazuje se da je broj ugrađenih implantata bitan za preživljenje: četiri implantata s fiksnim protetskim radom u mandibuli pokazuju veći rizik za gubitak implantata od pet ili više ugrađenih implantata s fiksnim protetskim radom. Rizik za gubitak implantata u maksili kod manje od četiri ugrađena implantata je viši (7,22) nego u slučaju četiri ugrađena implantata

(2,31). U usporedbi imedijalnog i konvencionalnog opterećenja implantata protetskim radom kod fiksnih nadomjestaka razlike su vrlo male, a kod mobilnih protetskih radova konvencionalno opterećenje je još uvijek u prednosti. Također, implantati s grubom površinom su daleko superiorniji od onih s glatkom površinom kada se uzme u obzir uspjeh oseointegracije (47).

Dodatna istraživanja s obzirom na broj implantata pokazuju da u maksili za fiksne protetske radove najbolje rezultate daje šest ili više ugrađenih implantata, a za mobilne protetske radove su zadovoljavajući rezultati sa četiri implantata. U mandibuli za fiksne protetske radove dobre rezultate pokazuje ugradnja četiri implantata iako pet ili više implantata ima bolje rezultate, a za mobilni protetski rad dobre rezultate pokazuje i ugradnja dva implantata (48).

Implanto-protetska terapija je danas sve dostupnija metoda liječenja djelomične ili potpune bezubosti i sve više pacijenata se odlučuje za tu opciju. Za ugradnju implantata je bitno na CBCT-u procijeniti gustoću kosti i uvjeriti se da postoji mogućnost za implantološku terapiju, a po Lekholmu i Zarbu najbolji tip kosti za ugrađivanje je tip 2 jer ima najbolju debljinu i prokrvljenost. Nakon ugradnje implantata očekuje se oseointegracija što zapravo znači vezu između implantata i okolne kosti. Primarna stabilnost je jedan od bitnijih faktora oseointegracije, a ona se dobiva samom ugradnjom jer je to mehanički tip stabilnosti te nakon nekog vremena dolazi do sekundarne stabilnosti koja je biološki tip stabilnosti i najviše ovisi o remodelaciji kosti nakon ugradnje implantata.

Kod opterećivanja implantata postoji više opcija: imamo konvencionalno opterećivanje što znači da se čeka više od dva mjeseca da se implantat oseintegrira u potpunosti prije stavljanja protetskog rada. Zatim postoji opcija odgođenog opterećivanja gdje se implantati opskrbljuju protetskim radom u periodu između tjedan dana i dva mjeseca od ugradnje, te još postoji imedijatno opterećivanje gdje se protetski rad na implantate stavlja unutar tjedan dana od ugradnje.

Imedijatno opterećivanje se uvijek izbjegavalo ponajviše zbog straha od neuspjeha i propadanja implantata, no trenutna istraživanja pokazuju da ne postoje razlike između konvencionalnog i imedijatnog opterećivanja implantata. Štoviše, utvrdilo se da imedijatno opterećivanje pospješuje zarastanje kosti oko implantata. A što se tiče uspješnosti implantata, postotak uspješnosti implanto-protetske terapije je 90-100% gledajući period od jedne do pet godina nakon ugrađivanja implantata.

U ovom radu i prikazu slučaja imedijatno opterećivanje se pokazalo kao jako uspješna i zadovoljavajuća opcija terapijskog zbrinjavanja potpune bezubosti kod pacijenta kod kojeg smo se odlučili na All-on-4 u donjoj čeljusti i All-on-6 u gornjoj čeljusti. All-on-4 podrazumijeva ugradnju četiri implantata u donju čeljust, od kojih su dva posteriorna nagnuta pod kutom i nakon toga se implantati imedijatno optereće protetskim radom, dok je All-on-6 identičan koncept terapije, ali sa šest implantata najčešće u gornjoj čeljusti.

Birajući između cementiranja fiksnog protetskog rada na implantate ili fiksacije vijcima, istraživanja pokazuju da postoje minimalne razlike, a u ovom specifičnom slučaju odlučili smo se za fiksaciju vijcima zbog lakših eventualnih naknadnih popravaka protetskog rada i lakšeg provođenja oralne higijene.

1. Gowd MS, Shankar T, Ranjan R, Singh A. Prosthetic consideration in implant-supported prosthesis: a review of literature. *J Int Soc Prev Community Dent.* 2017;7: S1–S7.
2. Mehrotra G, Iyer S, Verma M. Treatment planning the implant patient. *Int J Clin Implant Dent.* 2009;1:12–21.
3. Zarb GA, Bolender CL, Carlsson GE. Boucher's prosthodontic treatment for edentulous patients. St. Louis: CV Mosby; 1997. 557p.
4. Verma M, Nanda A, Sood A. Principles of occlusion in implant dentistry. *J Int Clin Dent Res Organ.* 2015;7(Suppl S1):27–33.
5. Huumonen S, Haikola B, Oikarinen K, Söderholm AL, Remes-Lyly T, Sipilä K. Residual ridge resorption, lower denture stability and subjective complaints among edentulous individuals. *J Oral Rehabil.* 2012;39(5):384-90.
6. Yuan JC, Sukotjo C. Occlusion for implant-supported fixed dental prostheses in partially edentulous patients: A literature review and current concepts. *J Periodontal Implant Sci.* 2013;43:51–7.
7. Żmudzki J, Chladek G, Kasperski J. Biomechanical factors related to occlusal load transfer in removable complete dentures. *Biomech Model Mechanobiol.* 2015;14(4):679–91.
8. Puryer J. Denture stomatitis – a clinical update. *Dent Update.* 2016;43(6):529-30, 533-5.
9. Yarborough A, Cooper L, Duqum I, Mendonça G, McGraw K, Stoner L. Evidence regarding the treatment of denture stomatitis. *J Prosthodont.* 2016;25(4):288-301.
10. Imran H. Five steps to flabby ridge success. *Br Dent J.* 2018;225:597–9.
11. Nasri-Heir C, Zagury JG, Thomas D, Ananthan S. Burning mouth syndrome: current concepts. *J Indian Prosthodont Soc.* 2015;15(4):300–7.
12. Jääskeläinen SK, Woda A. Burning mouth syndrome. *Cephalalgia.* 2017;37(7):627-47.
13. Tanaka M, Yamashita-Mikami E, Akazawa K, Yoshizawa M, Arai Y, Ejiri S. Trabecular bone microstructure and mineral density in human residual ridge at various intervals over a long period after tooth extraction. *Clin Implant Dent Relat Res.* 2018;20(3):375-83.

14. Mavrogenis AF, Dimitriou R, Parvizi J, Babis GC. Biology of implant osseointegration. *J Musculoskelet Neuronal Interact.* 2009;9(2):61-71.
15. Romanos GE. *Advanced immediate loading.* Chicago: Quintessence Publishing; 2012. 192p.
16. Koszuta P, Grafka A, Koszuta A, Lopucki M, Szymanska J. Effects of selected factors on the osseointegration of dental implants. *Prz Menopauzalny.* 2015;14:184–7.
17. Li J, Yin X, Huang L, Mouraret S, Brunski JB, Cordova L et al. Relationships among bone quality, implant osseointegration and Wnt signaling. *J Dent Res.* 2017; 96(7): 822–31.
18. Ogle OE Implant surface material, design and osseointegration. *Dent Clin North Am.* 2015;59(2):505-20.
19. Weber HP, Morton D, Gallucci GO, Rocuzzo M, Cordaro L, Grutter L. Consensus statements and recommended clinical procedures regarding loading protocols. *Int J Oral Maxillofac Implants.* 2009;24:180-3.
20. Najafi H, Siadat H, Akbari S, Rokn A. Effects of immediate and delayed loading on the outcomes of all-on-4 treatment: a prospective study. *J Dent.* 2016;13(6):415-22.
21. Taruna M, Chittaranjan B, Sudheer N, Tella S, Abusaad M. Prosthodontic perspective to all-on-4® concept for dental implants. *J Clin Diagn Res.* 2014;8(10):16-9.
22. Stober T, Danner D, Lehmann F, Séché AC, Rammelsberg P, Hassel AJ. Association between patient satisfaction with complete dentures and oral health-related quality of life: two-year longitudinal assessment. *Clin Oral Invest.* 2012;16:313-8.
23. Payne AG, Alsabeeha NH, Atieh MA, Esposito M, Ma S, Anas El-Wegoud M. Interventions for replacing missing teeth: attachment systems for implant overdentures in edentulous jaws. *Cochrane Database Syst Rev [Internet].* 2018 Oct [cited 2019 Mar 13]; Available from:
<https://www.cochranelibrary.com/cdsr/doi/10.1002/14651858.CD008001.pub2/full>
24. Savabi O, Nejatidanesh F, Yordshahian F. Retention of implant-supported overdenture with bar/clip and stud attachment designs. *J Oral Implantol.* 2013;39(2):140-7.

25. Miler AMQP, Correia ARM, Rocha JMC, Campos JCR, da Silva MHGF. Locator® attachment system for implant overdentures: a systematic review. *Stomatologija*. 2017;19(4):124-9.
26. Anas El-Wegoud M, Fayyad A, Kaddah A, Nabhan A. Bar versus ball attachments for implant-supported overdentures in complete edentulism: a systematic review. *Clin Implant Dent Relat Res*. 2018;20(2):243-50.
27. Kim HY, Lee JY, Shin SW, Bryant SR. Attachment systems for mandibular implant overdentures: a systematic review. *J Adv Prosthodont*. 2012;4(4):197-203.
28. Silva GC, Cornacchia TM, de Magalhaes CS, Bueno AC, Moreira AN. Biomechanical evaluation of screw- and cement-retained implant-supported prostheses: a nonlinear finite element analysis. *J Prosthet Dent*. 2014;112:1479-88.
29. Lemos CA, de Souza Batista VE, Almeida DA, Santiago Júnior JF, Verri FR, Pellizzer EP. Evaluation of cement-retained versus screw-retained implant-supported restorations for marginal bone loss: A systematic review and meta-analysis. *J Prosthet Dent*. 2016;115(4):419-27.
30. Korsch M, Robra BP, Walther W. Predictors of excess cement and tissue response to fixed implant-supported dentures after cementation. *Clin Implant Dent Relat Res*. 2015;17:45-53.
31. Patzelt SB, Bahat O, Reynolds MA, Strub JR. The all-on-four treatment concept: a systematic review. *Clin Implant Dent Relat Res*. 2014;16(6):836-55.
32. Albaker AM. The oral health-related quality of life in edentulous patients treated with conventional complete dentures. *Gerodontology*. 2013; 30: 61–6.
33. Zembic A, Wismeijer D. Patient-reported outcomes of maxillary implant-supported overdentures compared with conventional dentures. *Clin Oral Implants Res*. 2014;25(4):441-50.
34. Babbush CA, Kutsko GT, Brokloff J. The all-on-four immediate function treatment concept with NobelActive implants: a retrospective study. *J Oral Implantol*. 2011;37:431–45.

35. Penarrocha-Diago M, Penarrocha-Diago M, Zaragozí-Alonso R, Soto-Penaloza D, On Behalf Of The Ticare Consensus M. Consensus statements and clinical recommendations on treatment indications, surgical procedures, prosthetic protocols and complications following All-On-4 standard treatment 9th Mozo-Grau Ticare Conference in Quintanilla, Spain. *J Clin Exp Dent*. 2017;9(5):712-5.
36. Greenberg AM. Advanced dental implant placement techniques. *J Istanbul Univ Fac Dent*. 2017;51:76–89.
37. Al-Sawai AA, Labib H. Success of immediate loading implants compared to conventionally-loaded implants: a literature review. *J Investig Clin Dent*. 2016;7(3):217-24.
38. Testori T, Bianchi F, Del Fabbro M, Szmukler-Moncler S, Francetti L, Weinstein RL. Immediate non-occlusal loading vs. early loading in partially edentulous patients. *Pract Proced Aesthet Dent*. 2003;15(10):787-94.
39. Raghavendra S, Wood MC, Taylor TD. Early wound healing around endosseous implants: a review of the literature. *Int J Oral Maxillofac Implants*. 2005;20(3):425-31.
40. Cooper LF, De Kok IJ, Rojas-Vizcaya F, Pungpapong P, Chang SH. The immediate loading of dental implants. *Compend Contin Educ Dent*. 2007;28:216–25.
41. Testori T, Galli F, Del Fabbro M. Immediate loading: a new era in oral implantology. London: Quintessence Publishing; 2011. 589p.
42. Crespi R, Cappare P, Gastaldi G, Gherlone EF. Immediate occlusal loading of full-arch rehabilitations: screw-retained versus cement-retained prosthesis. An 8-year clinical evaluation. *Int J Oral Maxillofac Implants*. 2014;29:1406-11.
43. Vigolo P, Mutinelli S, Givani A, Stellini E. Cemented versus screw-retained implant-supported single-tooth crowns: a 10-year randomised controlled trial. *Eur J Oral Implantol*. 2012;5:355-64.
44. Wismeijer D, Bragger U, Evans C, Kapos T, Kelly JR, Millen C et al. Consensus statements and recommended clinical procedures regarding restorative materials and techniques for implant dentistry. *Int J Oral Maxillofac Implants*. 2014;29:137–40.

45. Romanos GE, Toh CG, Siar CH, Wicht H, Yacoob H, Nentwig GH. Bone-implant interface around titanium implants under different loading conditions: a histomorphometrical analysis in the *Macaca fascicularis* monkey. *J Periodontol.* 2003;74(10):1483-90.
46. Papaspyridakos P, Chen CJ, Chuang SK, Weber HP. Implant loading protocols for edentulous patients with fixed prostheses: a systematic review and meta-analysis. *Int J Oral Maxillofac Implants.* 2014;29:256-70.
47. Kern JS, Kern T, Wolfart S, Heussen N. A systematic review and meta-analysis of removable and fixed implant-supported prostheses in edentulous jaws: post-loading implant loss. *Clin Oral Implants Res.* 2016;27(2):174-95.
48. Schwarz F, Sanz-Martín I, Kern JS, Taylor T, Schaer A, Wolfart S et al. Loading protocols and implant supported restorations proposed for the rehabilitation of partially and fully edentulous jaws: Camlog foundation consensus report. *Clin Oral Implants Res.* 2016;27(8):988–92.

Ivan Antolković rođen je 5. ožujka 1985. godine u Zagrebu. 2003. godine s odličnim uspjehom završava Prirodoslovno-matematičku gimnaziju u Zagrebu (XV. gimnaziju) te upisuje Stomatološki fakultet Sveučilišta u Zagrebu na kojem je diplomirao 2009. godine. Pripravnički staž odradio je u Domu zdravlja Zagreb-Istok, a državni ispit za doktora dentalne medicine položio je u listopadu 2010. godine. Od 2010. godine do 2012. godine radio je u privatnoj stomatološkoj ordinaciji u Zagrebu. Od 2012. godine do 2017. godine radio je u privatnoj zagrebačkoj poliklinici, a 2017. godine osniva svoju privatnu ordinaciju Dental Centar 4Smile. 2011. godine upisao je poslijediplomski specijalistički studij dentalne medicine.

Popis objavljenih radova:

Rosa J, Baraba A, Bucević P, Dordijevski D, Antolković I, Rosa J. Substituting dietary polyunsaturated fat with monounsaturated fat increases insulin sensitivity in cultured rat hepatocytes. Coll Antropol. 2008;32(1):119-23.