

Rehabilitacija ekstremno resorbiranoga potpuno bezuboga grebena donje čeljusti kratkim mini implantatima

Kovačić, Ines

Doctoral thesis / Disertacija

2020

Degree Grantor / Ustanova koja je dodijelila akademski / stručni stupanj: **University of Zagreb, School of Dental Medicine / Sveučilište u Zagrebu, Stomatološki fakultet**

Permanent link / Trajna poveznica: <https://um.nsk.hr/um:nbn:hr:127:786692>

Rights / Prava: [Attribution-NonCommercial 4.0 International](#)/[Imenovanje-Nekomercijalno 4.0 međunarodna](#)

Download date / Datum preuzimanja: **2024-08-25**



Repository / Repozitorij:

[University of Zagreb School of Dental Medicine Repository](#)





Sveučilište u Zagrebu

STOMATOLOŠKI FAKULTET

Ines Kovačić

**REHABILITACIJA EKSTREMNO
RESORBIRANOGA POTPUNO BEZUBOGA
GREBENA DONJE ČELJUSTI KRATKIM MINI
IMPLANTATIMA**

DOKTORSKI RAD

Zagreb, 2020.



Sveučilište u Zagrebu

STOMATOLOŠKI FAKULTET

Ines Kovačić

**REHABILITACIJA EKSTREMNO
RESORBIRANOGA POTPUNO BEZUBOGA
GREBENA DONJE ČELJUSTI KRATKIM MINI
IMPLANTATIMA**

DOKTORSKI RAD

Mentori:

prof.dr.sc. Asja Čelebić

izv.prof.dr.sc. Damir Modrić

Zagreb, 2020.



University of Zagreb
School of Dental Medicine

Ines Kovačić

**REHABILITATION OF EXTREMELY RESORBED
EDENTULOUS MANDIBULAR RIDGE WITH
SHORT MINI DENTAL IMPLANTS**

DOCTORAL DISSERTATION

Supervisors:

prof.dr.sc. Asja Čelebić

assoc.prof.dr.sc. Damir Modrić

Zagreb, 2020.

Ovaj je rad ostvaren na Zavodu za mobilnu protetiku Stomatološkog fakulteta Sveučilišta u Zagrebu u sklopu projekta „Definiranje mogućnosti uporabe mini dentalnih implantata (MDI) i njihovi rezultati u in vitro i u kliničkim prospektivnim istraživanjima” (HRZZ-IP-2014-09-1218) Hrvatske zaklade za znanost pod vodstvom i mentorstvom prof. dr. sc. Asje Čelebić, te u sklopu projekta „Razvoj karijera mladih istraživača – izobrazba novih doktora znanosti” pod pokroviteljstvom Hrvatske zaklade za znanost.

Lektor hrvatskoga jezika: Marija Gazzari, prof. hrvatskoga jezika i književnosti

Lektor engleskoga jezika: Kristina Vidaković, magistra engleskog jezika i književnosti i magistra bibliotekarstva

Povjerenstvo za ocjenu i obranu doktorskog rada:

1. Izv.prof.dr.sc. Robert Čelić, predsjednik
2. Prof.dr.sc. Irina Filipović Zore, član
3. Izv.prof.dr.sc. Nikša Dulčić, član
4. Prof.dr.sc. Amir Ćatić, član
5. Doc.dr.sc. Čedomir Oblak, član
6. Doc.dr.sc. Renata Poljak Guberina, zamjena

Datum obrane rada: 10. veljače 2020.

Rad sadrži: 171 stranica

31 tablica

91 slika

1 CD

Rad je vlastito autorsko djelo, koje je u potpunosti samostalno napisano uz naznaku izvora drugih autora i dokumenata korištenih u radu. Osim ako nije drukčije navedeno, sve ilustracije (tablice, slike i dr.) u radu su izvorni doprinos autora poslijediplomskog specijalističkog rada. Autor je odgovoran za pribavljanje dopuštenja za korištenje ilustracija koje nisu njegov izvorni doprinos, kao i za sve eventualne posljedice koje mogu nastati zbog nedopuštenog preuzimanja ilustracija odnosno propusta u navođenju njihovog podrijetla.

Zahvaljujem se svojim mentorima, prof.dr.sc. Asji Čelebić i izv.prof.dr.sc. Damiru Modriću na velikoj pomoći, strpljenju i svim savjetima tijekom izrade doktorskog rada.

Hvala Alanu Divjaku te dr.sc. Nenadu Drvaru i tvrtci Topomatika na pomoći, susretljivosti i iskrenim savjetima.

Hvala mojoj obitelji i prijateljima na strpljenju i podršci.

Hvala Luki.

SAŽETAK

Svrha rada bila je istražiti postoji li mogućnost kliničke uporabe i kolika je klinička uspješnost kratkih mini implantata (MDI-jeva) za retenciju donje potpune pokrovne proteze u pacijenata s ekstremnom resorpcijom potpuno bezuba alveolarnoga grebena. Prvo su provedena pretklinička „in vitro“ istraživanja pomoću metode konačnih elemenata koja je dala okvirne odgovore o utjecaju žvačnih sila na kratke MDI-jeve i okolnu kost. Metodom objektnog rastera testirala se i potvrdila mogućnost terapije kratkim MDI-jevima na isprintanim modelima (izmodelirani na temelju realne CBCT snimke) ekstremno resorbirane donje čeljusti s ugrađena četiri kratka MDI-ja i pokrovnom protezom. U kliničkom dijelu sudjelovalo je dvadeset pacijenata s ekstremnom resorpcijom donjega grebena (D ili E klasa prema Leckholmu i Zarbu; utvrđeno ortopantomogramom i CBCT-jem). Svakom pacijentu ugrađena su četiri MDI-ja (Slim line Dentium, Južna Koreja; 2,0 ili 2,5 mm širine i 6 ili 8 mm dužine). Ugradnja je uključivala tehniku s odizanjem i bez odizanja mukoperiostalnog reznja, a ponekad modifikaciju tehnike preparacije uz preparaciju pune dužine implantata (kad je vrh završavao u korteksu, D1 tip kosti). Kod primarne stabilnosti $30 \geq N_{cm}$ implantati su bili imedijatno opterećeni, a kod $< 30 N_{cm}$ opterećenje je slijedilo tek za tri mjeseca. Izrađene su nove potpune proteze ojačane metalom (kako bi se spriječilo pucanje) te su „o-ball“ retencijske matrice ugrađene intraoralno. Mjeren je marginalni gubitak kosti (MGK) (na sukcesivnim ortopantomogramima) koji je u dvadeset pacijenata iznosio $0,48 \pm 0,38$ mm nakon godinu dana. Samo je deset pacijenata završilo kliničko istraživanje tijekom pune dvije godine, a oni su imali MGK nakon prve godine $0,45 \pm 0,4$ mm i $0,78 \pm 0,76$ mm nakon dvije godine. Od ukupno 79 ugrađenih MDI-jeva u prvoj godini izgubljeno je njih jedanaest te i preživljenje i uspješnost iznose 86,1%. Većina izgubljenih MDI-jeva ispala je unutar mjesec dana od ugradnje te su odmah bili nadomješteni uz odizanje mukoperiostalnog reznja. Nakon toga je ukupno preživljenje iznosilo 98,6 %. Ishodi terapije iz perspektive pacijenta mjereni pomoću validiranih upitnika (OHIP14, CFQ i OES) pokazali su velik efekt terapije ($p < 0,001$) te su ostali konzistentni tijekom dvije godine ($p > 0,05$). Kratki MDI-ji uzrokuju nisku razinu postoperativne boli i oticanja nakon ugradnje, što se ne razlikuje od MDI-ja standardne dužine ($p > 0,05$). Prvo kliničko istraživanje kratkih MDI-jeva pokazuje velik klinički uspjeh uz određene preduvjete, velik efekt terapije i još veće zadovoljstvo pacijenata.

Ključne riječi: kratki mini implantati, ekstremno resorbirana mandibula, metoda konačnih elemenata (FEA), metoda objektnog rastera, kliničko longitudinalno istraživanje, marginalni gubitak kosti, ishod terapije iz perspektive pacijenta, kvaliteta života, postoperativna bol

SUMMARY

Objectives: Extreme alveolar ridge resorption is the result of long-term edentulism, aggravated by poor bone quality, osteoporosis or inadequate complete denture (CD) wearing. Sometimes, even the inferior alveolar nerve can be exposed under keratinized oral mucosa. Mandibular alveolar ridge resorption may sometimes be so advanced that mandibular interforaminal height can be less than 10 mm (class D or E according to Lechholm and Zarb). It's almost impossible to achieve stable and well-functioning mandibular CD in these cases. Therefore, in addition to having poor oral health-related quality of life, patients with extreme mandibular alveolar ridge resorption are usually not satisfied with their mandibular CD. In order to preserve the alveolar bone volume, the first choice of treatment for edentulous patients has shifted from conventional CD in the mandible to mandibular overdenture supported by two standard size implants (SSIs) (McGill consensus, 2002). Moreover, the ITI approved the utilization of four mini dental implants (MDIs), which are longer than 10 mm, for mandibular CD retention and support (ITI consensus, 2014). In cases of extreme mandibular alveolar ridge resorption, it is not possible to insert SSIs or MDIs longer than 10 mm. The aim was to first test short MDIs behavior using finite element analysis (FEA) and digital image correlation (DIC). The aim of the clinical part of the study was to measure marginal bone loss (MBL), post-loading survival and success of short MDIs, as well as patient centered outcomes (PROMs) of short MDIs and prosthodontic complications.

Materials and methods: The FEA was modeled after constructing one average, realistic and representative model of a fully edentulous extremely resorbed mandible (based on 5 CBCTs). Four MDIs of different lengths (short MDIs: 6 or 8 mm long; standard length MDI: 10 mm long; 2 or 2.5 mm wide) were inserted in the FEA model of the mandible and loading forces were simulated (axial and off-axial 45° loads; 20N, 50N and 100N per MDI). Data for von Mises Stress and Elastic Equivalent (von Mises) Strain were generated.

The model of the fully edentulous extremely resorbed mandible used for the FEA was also used for the DIC method, where six identical models were 3D printed. In each model, four MDIs (short MDIs: 6 or 8 mm long; standard length MDI: 10 mm long; 2 or 2.5 mm wide) were inserted interforaminally and CoCr reinforced overdentures (OD) were loaded using a testing machine (Inspekt 20-1 table, Hegewald & Peschke Meß- und Prüftechnik GmbH, Nossen, Germany) with 150N loads applied on the molar region of the denture bilaterally, unilaterally and on the anterior region. The precise measurement of von Mises Strain and vertical displacement was conducted using the Digital Image Correlation Method

(Gom Correlate 2019, v2.0.1; GOM-Optical Measuring Techniques, Braunschweig, Germany).

The Ethics Committee of the School of Dental Medicine, University of Zagreb, Croatia, approved the clinical study protocol. Patients with extreme mandibular alveolar ridge resorption (inclusion criteria: D or E class according to Leckholm and Zarb, 1985) were examined by means of panoramic radiographs and CBCTs and were included in the study after obtaining informed consents. The exclusion criteria, in addition to general medical conditions, were the height of mucosa overlying the residual ridge ≥ 4 mm or a flabby ridge. All patients were prescribed antibiotics prior to the surgical procedure. Each patient received four MDIs (SlimLine, Dentium, Seoul, South Korea; 2.0 or 2.5 mm wide and 6 or 8 mm long). MDIs were placed according to the manufacturer's instructions using calibrated burs, a physiodispenser (W&H Implantmed, GmbH, Austria) and a saline solution for drill cooling under local anesthesia (Ubistesine forte 4% or Mepivastasin 3%, 3M, Germany). The required procedure was done using the flap elevation technique. When the insertion torque was ≥ 30 Ncm, MDIs were immediately loaded, and when the insertion torque was lower, MDIs were loaded after three months. All new mandibular overdentures were reinforced with CoCr metal framework to prevent denture fractures. Primary outcomes were marginal bone loss (MBL) and MDI survival and success rates. Peri-implant bone changes were measured on panoramic radiographs. The magnification error was corrected using the formula for crestal bone height correction reported by Yoo et al. MBL survival and success rates were measured after one year and after two years. Technical complications and prosthodontic maintenance were also recorded. Patient reported outcome measures (PROMs), such as oral health-related quality of life (OHRQoL; OHIP14 questionnaire), chewing function (chewing function questionnaire – CFQ) and orofacial esthetics (orofacial esthetic scale – OES) were also observed. Questionnaires were completed four times: pre-treatment (with old complete dentures), post-treatment (with new ODs retained by MDIs), after one year and after two years. The level of postoperative pain and swelling was measured using the visual-analog scale (VAS) over the course of ten days after MDI insertion.

Results: FEA simulations showed lower levels of strain and stress after axial loading than after off-axial loading. The highest strain after axial loading was observed on the cortical layer of the thinnest part of the mandible. Observing only the MDIs and its insertion site, the highest strain was on the head of the MDI and the cortical bone around the MDI. During off-axial loadings, the highest strain was observed on the neck of the MDI as well as on the cortical bone around the MDI, opposite to the applied force. Stress showed a pattern similar to

the strains one. Strain and stress patterns were equally distributed throughout the mandible and MDIs. Strain and stress values did not exceed values that could cause MDI fracture or bone resorption around the MDIs.

Measuring strain and vertical displacement on 3D printed mandibles and associated dentures using the DIC method showed very low strain values, with the highest values observed at the zone of bone-denture contact and at sites closer to the force application. The DIC showed, in all loading stages, identical spreading direction with the maximum strain value within the denture-bone complex. The same mean value of vertical displacement was measured for all three types of loading, amounting to 0.2 mm on all the models. It followed that the vertical displacement was the result of denture subsidence due to “o-ring” elasticity.

Twenty patients with extreme mandibular ridge resorption (75% females, 25% males) participated in the clinical part of the study. The follow-up period was one year for all twenty patients and two years for ten patients. Three MDIs broke during insertion and were immediately replaced. One patient received only three MDIs due to anatomical restrictions; all others received four MDIs each. Eleven MDIs were lost, all within the first month after insertion. The MBL after one year was 0.45 ± 0.38 mm (20 patients) and 0.78 ± 0.67 mm (10 patients) after two years. MDI survival and success after one year were 86.1%. The lost MDIs were replaced using the flap elevation technique. The subsequent calculation of survival and success rates showed a survival rate of 98.6% and a success rate of 97.3% after two years. Altogether, twenty o-rings were replaced (over two years) and several denture corrections (in the first year) were made. When analyzing PROMs, the Summary scores dropped significantly for the OHIP14 and the CFQ questionnaire ($p < 0.001$) after the treatment and remained unchanged throughout the 2-year follow-up period ($p > 0.05$). The OES showed a significant increase in esthetics after the treatment ($p < 0.001$) and remained unchanged throughout the 2-year follow up period ($p > 0.05$). The insertion of short MDIs elicited low levels of postoperative pain and swelling.

Conclusion: Short MDIs showed good preclinical and encouraging clinical results throughout the 2-year follow-up period when taking into account certain requirements. It is better to apply the open-flap method in patients with extremely resorbed interforaminal bone and prepare MDIs full length in cases of very dense bones (D1 type). Flapless insertion causes a low level of postoperative pain and swelling to patients. Most importantly, short MDIs show very good patient centered outcomes by improving their quality of life, chewing function and orofacial esthetics. The effects of the treatment remained unchanged throughout the 2-year follow-up period.

Key words: short mini dental implants, extremely resorbed edentulous mandible, finite element analysis, digital image correlation, clinical follow-up study, marginal bone loss, short MDI survival and success, Patient-Reported Outcome Measures, postoperative pain

1	Uvod	1
1.1	Bezubost i terapija bezubih pacijenata	2
1.2	Klasifikacija bezubosti	3
1.3	Ekstremno resorbirani potpuno bezubi greben donje čeljusti	9
1.4	Implantati i oseintegracija	11
1.4.1	<i>Dizajn implantata</i>	12
1.5	Mini dentalni implantati	13
1.5.1	<i>Prednosti mini dentalnih implantata</i>	15
1.5.2	<i>Dizajn mini dentalnih implantata</i>	16
1.5.3	<i>Indikacije za ugradnju mini dentalnih implantata</i>	19
1.5.4	<i>Kontraindikacije za ugradnju mini dentalnih implantata</i>	21
1.5.5	<i>Pregled relevantne literature o mini dentalnim implantatima</i>	21
1.6	Povezanost protetske terapije i kvalitete života	24
1.7	Metoda konačnih elemenata	27
1.7.1	<i>Primjena metode konačnih elemenata u dentalnoj protetici</i>	29
1.8	Metoda objektnog rastera	31
1.8.1	<i>Primjena metode optičkog rastera u dentalnoj protetici</i>	34
1.9	Svrha i hipoteza istraživanja	36
2	Materijali i postupci	38
2.1	Metoda konačnih elemenata	40
2.1.1	<i>Dizajniranje modela ekstremno resorbirane donje čeljusti</i>	40
2.1.2	<i>Dizajniranje mini dentalnih implantata</i>	40
2.1.3	<i>Ugradnja CAD modela mini dentalnih implantata u model ekstremno resorbirane donje čeljusti</i>	41
2.1.4	<i>Priprema za simulaciju metode konačnih elemenata</i>	42
2.2	Metoda objektnog rastera	44
2.2.1	<i>Izrada modela ekstremno resorbirane donje čeljusti</i>	44
2.2.2	<i>Izrada proteza</i>	46
2.2.3	<i>Priprema mjernog objekta</i>	47
2.2.4	<i>Fiksacija mjernog objekta</i>	48
2.2.5	<i>Faze mjerenja i dobivanje rezultata</i>	49
2.3	Klinička studija kratkih mini dentalnih implantata	51
2.3.1	<i>Izbor pacijenata</i>	51
2.3.2	<i>Protetski protokol</i>	52

2.3.3	<i>Ugradnja mini dentalnih implantata</i>	54
2.3.4	<i>Klinički ishodi terapije</i>	58
2.3.5	<i>Izračun veličine uzorka</i>	65
2.3.6	<i>Statističke metode</i>	65
3	Rezultati istraživanja	67
3.1	Metoda konačnih elemenata	68
3.1.1	<i>Von Mises Strain</i>	68
3.1.2	<i>Von Mises Stress</i>	77
3.2	Metoda objektnog rastera	85
3.2.1	<i>Von Mises Strain</i>	87
3.2.2	<i>Vertikalni pomak</i>	96
3.3	Klinička studija kratkih mini dentalnih implantata	102
3.3.1	<i>Marginalni gubitak kosti, preživljenje i uspješnost mini dentalnih implantata</i>	102
3.3.2	<i>Tehničke poteškoće</i>	111
3.3.3	<i>Ishod terapije iz perspektive pacijenta</i>	112
3.3.4	<i>Postoperativna bol nakon ugradnje mini dentalnih implantata</i>	118
4	Rasprava	126
4.1	Metoda konačnih elemenata	127
4.2	Metoda objektnog rastera	135
4.3	Klinička studija kratkih mini implantata	140
4.3.1	<i>Marginalni gubitak kosti, preživljenje i uspješnost mini dentalnih implantata</i>	141
4.3.2	<i>Tehničke poteškoće</i>	145
4.3.3	<i>Ishod terapije iz perspektive pacijenta</i>	146
4.3.4	<i>Postoperativna bol nakon ugradnje mini dentalnih implantata</i>	147
4.3.5	<i>Ograničenja i nedostaci istraživanja</i>	149
5	Zaključci	150
6	Literatura	152
7	Životopis	169

ASA	American Society of Anesthesiology
CAD	engl. Computer-aided design
CBCT	engl. Cone-beam computed tomography
CCD	engl. Charge-Coupled Device
CFQ	Chewing Function Questionnaire
DIC	metoda objektnog rastera (engl. digital image correlation)
DICOM	engl. Digital Imaging and Communications in Medicine
DPP	donja potpuna proteza
FDA	US Food and Drug Administration
HRZZ	Hrvatska zaklada za znanost
HU	Houndsfieldova jedinica
ITI	International Team for Implantology
IPA	izopropilni alkohol
MDI	mini dentalni implantat
MGK	marginalni gubitak kosti
MKE	metoda konačnih elemenata
OES	orofacijalna estetka skala
OHIP	Oral Health Impact Profile
OHRQoL	oral health-related quality of life
PROMs	engl. patient-reported outcome measures
SDI	implantat standardnih dimenzija
SLA	engl. sandblasted large grit and acid etched surface
STL	stereolitografski format
VAS	vizualno-analogna skala

1.1 Bezubost i terapija bezubih pacijenata

Potpuna bezubost je stanje gubitka svih zubi u obje čeljusti u odraslih ljudi, a predstavlja nepovratno stanje koje ne samo da narušava oralno zdravlje, smanjuje učinkovitost žvakanja i prikladne prehrane nego ima važan utjecaj i na psihosocijalnu komponentu u životu pojedinca. Osim narušene funkcije žvakanja, gubitak zubi utječe i na gubitak nekih drugih orofacijalnih struktura kao što su gubitak koštanog tkiva, živčanih ogranka, senzoričkih receptora i mišićne mase. Najčešćim razlozima gubitka i ekstrakcije zubi smatraju se karijes i parodontne bolesti. Međutim, postoje i brojni drugi faktori koji dovode do bezubosti. Neki od njih su trauma, loša oralna higijena, neredovite stomatološke kontrole, pušenje, zračenje, te ostale sistemske bolesti, npr. dijabetes, zatim nedovoljna edukacija, kulturalna tradicija, ekonomija, sustav i dostupnost zdravstvene njege te ostali psihosocijalni faktori. Iako je u posljednjih dvadeset godina prevalencija bezubosti uvelike smanjena u svim dobnim skupinama u većini zapadnih zemalja, upravo je suprotno u slabije razvijenim zemljama gdje je bezubost i dalje u porastu (1).

Bezubi pacijenti zbog narušavanja funkcije i estetike mogu razviti psihosocijalne probleme koji se manifestiraju kao manjak sigurnosti i povlačenje u sebe, slabija socijalizacija, opće nezadovoljstvo samim sobom i depresija. Depresija može biti jedan od razloga da proteza, iako savršeno funkcijski i estetski izrađena, bude neprihvatljiva za pacijenta. Zbog toga izrada dentalnih proteza ne smije biti ograničena samo na tehnički dio izrade već predstavlja multidisciplinarni pristup u kojem su osim tehničkog dijela bitni i pacijentovo psihološko stanje te socioekonomski aspekti terapije.

Prema podacima Svjetske zdravstvene organizacije iz 2005. godine, postotak bezubih osoba starijih od 65 godina kretao se između 41 i 58 % (2). Promotivši te podatke geografski, značajno manji postoci bezubosti nalaze se u razvijenim zemljama (26 % SAD, 15 % Austrija, 27 % Danska, 15 % Island, 19 % Italija, 16 % Slovenija), dok su u manje razvijenim zemljama postoci bezubosti i dalje bili visoki (69 % Albanija, 78 % Bosna i Hercegovina, 53 % Bugarska, 44 % Slovačka), što ukazuje na to da je bezubost blisko vezana uz socioekonomski status te uza stupanj edukacije i kulturalne navike (2). Veća je prevalencija bezubosti među siromašnijom populacijom, što je vidljivo čak i na primjeru pojedine zemlje gdje bezubost varira ovisno o razvijenosti pojedinog područja. Također je značajna i razlika iz perspektive spola, gdje je bezubost češća među ženama (3).

Starenje populacije zbog produljenja životnog vijeka, šećerom bogata prehrana i loše socioekonomske prilike u mnogim zemljama imaju velik utjecaj na porast bezubosti. Mnogo bezubih pacijenata nema pristup prikladnoj dentalnoj njezi, potrebštinama za pravilno

provođenje oralne higijene, čak ni edukaciji o pravilnoj brizi za oralno zdravlje.

Gubitkom zubi započinje proces pregradnje alveolarnoga grebena. Već unutar nekoliko tjedana značajna količina alveolarne kosti resorbira se te se smanjuje širina i visina alveolarnoga grebena. Resorpcija kosti rapidan je i kontinuiran proces koji zahvaća minimalno 1 mm visine alveolarnoga grebena godišnje. Tek nakon deset godina od vađenja zuba (a do tada je izgubljeno već i više od 10 mm alveolarnoga grebena) dolazi do usporenja i smanjenja resorpcije na 0,05 mm godišnje u gornjoj čeljusti i 0,20 mm godišnje u donjoj čeljusti (4). Stupanj resorpcije alveolarnoga grebena ponajprije je povezan s trajanjem bezubosti, no također manjak stimulacije koštanog tkiva, starenje organizma, loša kvaliteta kosti i osteoporoza te nošenje loše adaptiranih proteza progrediraju resorpciju alveolarnog grebena (5).

Potpuna bezubost, ali i gubitak koštanih i mekih tkiva još donedavno rješavali su se isključivo potpunim protezama. Dokazano je da pacijenti s potpunim protezama imaju značajno manju učinkovitost žvakanja, kraće cikluse žvakanja, smanjenu jačinu/snagu zagriža i smanjenju mišićnu aktivnosti u usporedbi s ozubljenim pacijentima. Učinkovitost žvakanja s potpunim protezama ograničena je pomanjkanjem retencije i stabilizacije proteze te bolnim područjima na ležištu zbog njezina pomicanja tijekom funkcije. Donju protezu posebno je teško stabilizirati tijekom funkcije, a osobito u situacijama ekstremne resorpcije alveolarnoga grebena (1).

Razvojem implantatnih sustava, edukacijom doktora dentalne medicine, ali i samih pacijenata, totalna bezubost sve se češće rehabilitira mobilnim, ali i fiksnim rješenjima koja omogućuju pacijentima bolju funkciju i veću kvalitetu života te zaustavljaju daljnju resorpciju alveolarnoga grebena. Ovisno o kliničkoj situaciji, funkcionalnim i estetskim zahtjevima pacijenta, izbor terapije uvelike ovisi o dugotrajnosti i kompleksnosti terapije, većim dijelom o financijskim mogućnostima, ali i informiranosti pacijenta.

1.2 Klasifikacija bezubosti

Činjenica da gubitkom zuba započinje proces resorpcije kosti alveolarnoga grebena svima je dobro znana. Najveća količina resorpcije kosti događa se tijekom prve godine nakon vađenja zuba, dok se tijekom kasnijih godina značajno usporava. Osim što je zbog nejednolika slijeda vađenja zubi volumen kosti nejednoliko smanjen, ni kvaliteta kosti nije ujednačena u različitim regijama čeljusti. Ova dva važna čimbenika, kvaliteta i kvantiteta kostiju, igraju važnu ulogu u određivanju položaja i pozicije implantata.

Prvu klasifikaciju bezubih grebenova sastavili su još davne 1985. Lekholm i Zarb te se nepromijenjena koristi i dan danas (6). Klasifikacija se temelji na procjeni volumena kosti na radiografskim snimkama, a kvaliteta kosti, tj. gustoća, mjerena je na radiografskim snimkama i histološkim analizama kosti prednjeg dijela mandibule. Količina kosti, tj. rezidualnoga grebena, klasificirana je kao tip A, B, C, D ili E. Tip A predstavlja očuvanu visinu alveolarnoga grebena gdje je moguće ugraditi implantat i do 14 mm dužine. Visina grebena od tipa A do tipa E značajno se smanjuje te tip E predstavlja ekstremnu resorpciju kosti koja je rezultat potpune resorpcije alveolarnog nastavka. Idealna visina bezuba greben za ugradnju implantata spada u tip A ili tip B prema Lekholmovoj i Zarbovoj klasifikaciji.

Kvaliteta rezidualnoga grebena klasificirana je kao tip I, II, III ili IV. Tip I predstavlja homogenu kortikalnu kost koja je siromašna krvnim žilama i kao takva nije pogodna za ugradnju implantata. Tip II sastoji se od debelog sloja kortikalne kosti koja obavlja gustu trabekularnu kost, a tip III od tankog sloja kortikalne kosti koja obavlja gustu trabekularnu kost velike čvrstoće. Tip II i III idealni su tipovi kvalitete kosti za ugradnju implantata. Kvaliteta kosti tipa II i III omogućuje jednostavnu ugradnju i prikladnu vaskularizaciju za oseointegraciju implantata. Tip IV sastoji se od tankog sloja kortikalne kosti koji obavlja veoma rijetku trabekularnu kost, te kao i tip I može stvarati poteškoće prilikom oseointegracije implantata jer ne osigurava dovoljnu primarnu stabilnost (6).

Klasifikaciju kvalitete kosti proširio je i upotpunio Misch 1987. godine podijelivši alveolani greben po gustoći i topografiji pojedine gustoće kosti. Gustoću kosti podijelio je u četiri grupe (D1 – D4) prema makroskopskim karakteristikama kortikalne i trabekularne kosti. Opisao je i taktilne analoge pojedinog tipa koštanog tkiva (Tablica 1) (7).

Tablica 1. Klasifikacija kosti po Mischu s opisom, taktilnim analogom i najčešćom lokacijom pojedine gustoće kosti (7)

Gustoća kosti	Deskriptivni opis	Taktilni analog	Tipična lokacija
D1	Gusta kortikalna kost	Drvo hrasta ili javora	Anteriorna mandibula
D2	Porozna kortikalna kost i čvrsta trabekularna kost	Bijeli bor ili smreka	Anteriorna mandibula Posteriorna mandibula Anteriorna maksila
D3	Porozna i tanka kortikalna kost i rjeđa trabekularna kost	Balsa drvo	Anteriorna maksila Posteriorna maksila Posteriorna mandibula
D4	Rijetka trabekularna kost	Stiropor	Posteriorna maksila

U radiologiji se često susreće pojam radiološke gustoće, a ona se označava Hounsfieldovom jedinicom (HU). HU skala daje kvantitativnu procjenu koštane gustoće koja se mjeri njegovom sposobnošću pojačavanja rendgenske zrake. Linearna skala može se postaviti u dvije krajnje točke od kojih je jedna zrak (minus 1000 HU), a druga čista voda (0 HU). Nekoliko studija istraživalo je gustoću kostiju u živoj kosti ili kortikalnoj kosti kadavera, koje su pokazale raspon skale od 1000 do 1600. Podaci dobiveni mjerenjem gustoće na CBCT (engl. Cone beam computed tomography) snimkama integrirani su u Mischovu klasifikaciju (Tablica 2) (7).

Tablica 2. Tip kosti prema Mischeovoj klasifikaciji sa pripadnim HU brojem (7)

Gustoća kosti	Hounsfieldova jedinica
D1	> 1250
D2	850 – 1250
D3	350 – 850
D4	150 – 350

Još jedna značajna i često upotrebljavana klasifikacija bezubog alveolarnoga grebena ona sastavljena od strane American College of Prosthodontists 1999. godine. Ova je podjela je kompleksnija te uzima u obzir i meka tkiva te međučeljusne odnose. U klasifikaciji se

procjenjuju visina u donjoj čeljusti, koštana morfologija u gornjoj čeljusti, pozicija hvatišta mišića u donjoj čeljusti te međučeljusni odnos. Kada se odredi svaki pojedini od četiriju kriterija, pacijent se smješta u određenu klasu od I do IV. U pacijenata u kojih je dijagnostički kriterij između dviju klasa, pojedinačni kriterij složenije klase smješta pacijenta u složeniju klasu. Detaljan prikaz klasifikacije prikazan je u Tablici 3 i Tablici 4 (8).

Tablica 3. Klasifikacija bezubog alveolarnog grebena prema American College of Prosthodontists (1999.) (8)

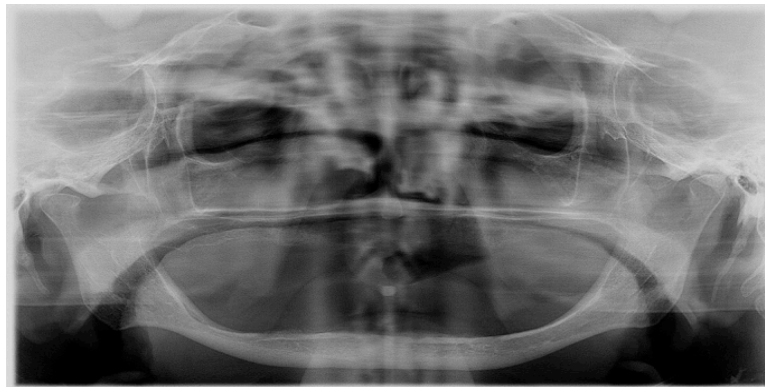Visina rezidualnog grebena: samo mandibula	
Tip I	≥ 21 mm
Tip II	16 – 20 mm
Tip III	11 – 15 mm
Tip IV	≤ 10 mm
Morfologija rezidualnoga grebena: samo maksila	
Tip A	<ul style="list-style-type: none"> • Labijalni i bukalni vestibulum dovoljno su duboki da se odupiru vertikalnim i horizontalnim pomacima proteze • Morfologija nepca odupire se vertikalnim i horizontalnim pomacima proteze • Dovoljno izražen tuber da se odupire vertikalnim i horizontalnim pomacima proteze • Hamularna brazda dovoljno je izražena da omogućuje posteriornu ekstenziju proteze • Izostanak torusa i egzostoza
Tip B	<ul style="list-style-type: none"> • Gubitak bukalnog vestibuluma • Morfologija nepca odupire se vertikalnim i horizontalnim pomacima proteze • Tuber i hamularni žlijeb slabije su izraženi kompromitirajući posteriornu ekstenziju proteze • Postoji maksilarni torus i/ili lateralna egzostoza ali ne utječu na posteriornu ekstenziju proteze
Tip C	<ul style="list-style-type: none"> • Gubitak labijalnog vestibuluma • Morfologija nepca pruža minimalan otpor horizontalnim i vertikalnim pomacima proteze • Maksilarni torus i/ili lateralne egzostoze unatoč podminiranim područjima ne utječu na posteriornu ekstenziju proteze • Hiperplastični i pomični anteriorni greben pruža minimalnu potporu i stabilnost proteze • Smanjenje postmalarnog prostora zbog koronoidnog nastava tijekom kretnji mandibule
Tip D	<ul style="list-style-type: none"> • Gubitak labijalnog i bukalnog vestibuluma • Gubitak labijalnog i bukalnog vestibuluma • Morfologija nepca ne pruža otpor horizontalnim i vertikalnim pomacima proteze • Maksilarni torus i/ili lateralne egzostoze (zaobljene i podminirane) onemogućuju posteriornu ekstenziju proteze • Izražena spina nasale
Hvatište mišića: samo mandibula	
Tip A	Pričvrсна mukoza preko cijeloga grebena bez mišićnog odizanja i pokreti mišića ne utječu na stabilnost proteze
Tip B	<ul style="list-style-type: none"> • Pričvrсна mukoza u svim područjima osim labijalnog vestibuluma • Hvatište mentalnog mišića blizu alveolarnoga grebena
Tip C	<ul style="list-style-type: none"> • Pričvrсна mukoza u svim područjima osim labijalnog i lingvalnog vestibuluma (interkanino područje) • Hvatište mišića genioglosusa i mentalisa blizu alveolarnoga grebena
Tip D	• Pričvrсна mukoza smo u posteriornom lingvalnom području
Tip E	• Potpuni gubitak pričvrсне mukoze u svim područjima
Međučeljusni odnosi	
Klasa A	Međusobni položaj maksile i mandibule takav je da dopušta postavu zubi koji su idealnim okluzijskim odnosima
Klasa B	Međusobni položaj maksile i mandibule zahtijeva postavu zuba izvan idealnih okluzijskih odnosa kako bi se postigla zadovoljavajuća estetika, fonetika i artikulacija (npr. prednji zubi postavljeni su izvan grebena)
Klasa C	Međusobni položaj maksile i mandibule zahtijeva postavu zuba izvan idealnih okluzijskih odnosa kako bi se postigla zadovoljavajuća estetika, fonetika i artikulacija (npr. obrnuti prijeklop, stražnji zubi postavljeni izvan grebena)

Tablica 4. Klasifikacija potpune bezubosti prema American College of Prosthodontists (1999.) (8)

Klasifikacija potpune bezubosti	
Klasa I	<ul style="list-style-type: none"> • Visina rezidualnoga grebena je ≥ 21 mm • Morfologija rezidualnoga grebena odupire se horizontalnim i vertikalnim pomacima proteze (tip A maksila) • Hvatišta mišića na mjestima koja pridonose stabilnosti i retenciji baze proteze (tip A ili B mandibula) • Klasa I međučeljusnih odnosa
Klasa II	<ul style="list-style-type: none"> • Visina rezidualnoga grebena je 16 – 20 mm • Morfologija rezidualnoga grebena odupire se horizontalnim i vertikalnim pomacima proteze (tip A ili B maksila) • Hvatišta mišića s ograničenim utjecajem na stabilnost i retenciju baze proteze (tip A ili B mandibula) • Klasa I međučeljusnih odnosa • Manji psihosocijalni aspekti, blaže sistemske bolesti s oralnim manifestacijama
Klasa III	<ul style="list-style-type: none"> • Visina rezidualnoga grebena je 11 – 15 mm • Morfologija rezidualnoga grebena ima minimalni utjecaj na odupiranje horizontalnim i vertikalnim pomacima proteze (tip C maksila) • Hvatišta mišića s ograničenim utjecajem na stabilnost i retenciju baze proteze (tip C mandibula) • Klasa I, II ili III međučeljusnih odnosa • Stanja koja zahtijevaju predprotetski kirurški zahvat: <ul style="list-style-type: none"> ○ manji zahvati na mekim tkivima ○ manji zahvati na koštanim tkivima poput alveoplastike ○ jednostavna ugradnja implantata, bez potrebe za augmentacijom ○ serijske ekstrakcije koje vode potpunoj bezubosti i imedijatnim protezama • Ograničeni međučeljusni prostor (18 – 20 mm) • Umjerna psihosocijalna razmatranja i/ili umjerene manifestacije sistemskih bolesti (npr. kserostomija) • Prisutni simptomi temporomandibularnih poremećaja • Velik jezik (smanjuje interdentalni prostor) sa ili bez hiperomobilnosti • Izraženi podražaj na povraćanje
Klasa IV	<ul style="list-style-type: none"> • Visina rezidualnoga grebena je ≤ 10 mm • Morfologija rezidualnoga grebena ne pruža nikakav otpor horizontalnim i vertikalnim pomacima proteze (tip D maksila) • Hvatišta mišića mogu imati značajan utjecaj na stabilnost i retenciju proteze (tip D ili E mandibula) • Klasa I, II ili III međučeljusnih odnosa • Značajna stanja koja zahtijevaju pretprotetsku kiruršku obradu: <ul style="list-style-type: none"> ○ komplicirana ugradnja implantata, uključujući i augmentaciju ○ kirurška korekcija dentofacijalnih deformacija ○ augmentacija tvrdih koštanih tkiva ○ veće korekcije mekih tkiva poput vestibuloplastike sa ili bez mekotkivnih transplantata • Anamnestička parestezija ili disestezija • Nedovoljan međučeljusni prostor s potrebom za kirurškom korekcijom • Maksilofacijalni deformiteti • Ozbiljne oralne manifestacije sistemskih bolesti ili stanja koja su posljedica onkološkog liječenja • Maksilomandibularna ataksija (nekoordinacija) • Hiperomobilnost jezika koja može biti povezana s povučenim položajem jezika i/ili morfologijom • Izraženi podražaj na povraćanje kontroliran lijekovima • Uporan pacijent (pacijent koji se neprestano žali na probleme nakon odgovarajuće terapije) • Psihosocijalna stanja koja zahtijevaju odgovarajuću profesionalnu pomoć

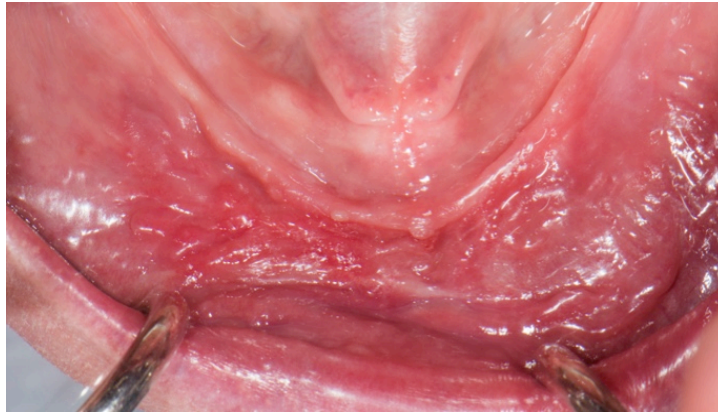1.3 Ekstremno resorbirani potpuno bezubi greben donje čeljusti

Unatoč novim standardima i terapijskim preporukama, mnogo pacijenata već desetljećima nosi donje potpune proteze (DPP), što je kod određenog broja pacijenata dovelo do uznapredovale resorpcije alveolarnoga grebena. U ekstremnim slučajevima može doći do potpuna gubitka alveolarnoga grebena, tj. do resorpcije kosti sve do *criste milohioidee* i *linee oblique externe* čime ostaje samo *corpus mandibulae*. Visina *corpura mandibulae* u intraforaminalnoj regiji može biti i manja od 10 mm (tip IV prema klasifikaciji American College of Prosthodontists (8), tip D ili E po Lekholmu i Zarbu (6)) (Slika 1).



Slika 1. Ortopantomogramski snimak ekstremno resorbiranog alveolarnoga grebena

Kako je resorpcija trodimenzionalan proces, smanjen je i bukolingvalni promjer te ga prati i proces remodelacije mekog tkiva kojim se uvelike smanjuje pojas pričvrstne gingive, tj. uvelike se smanjuje ležište proteze. U pacijenata s ekstremno resorbiranim grebenom u donjoj čeljusti često je gotovo nemoguće napraviti stabilnu i dobro retiniranu DPP, ležište proteze smanjeno je, a baza naliježe na izlazište *nervusa alveolarius inferiora* (Slika 2). Takvi pacijenti imaju izrazite poteškoće prilikom žvakanja i govora, što zbog bolova zbog stalnog pritiska na *foramen mentale*, što zbog pomičnosti i ispadanja proteze. Takvim pacijentima savjetuje se služenje dentalnim adhezivima koji privremeno stabiliziraju protezu te ujedno otežavaju njihovu higijenu, a katkad i neugodan okus u ustima. Krajnji rezultat najčešće je potpuno izbjegavanje nošenja DPP-a.



Slika 2. Intraoralna fotografija ekstremno resorbiranog alveolarnoga grebena donje čeljusti

Ugradnja implantata u ekstremno resorbiranu čeljust zahtijevala bi opsežne, dugotrajne, ujedno i bolne postupke augmentacije kosti i mekih tkiva. Starijim osobama s nizom sistemskih bolesti opsežni oralnokirurški zahvati mogu biti kontraindicirani, ali i neprihvatljivi zbog dugotrajnosti zahvata i oporavka (9).

Najnovije svjetske smjernice danas kao prvi terapijski izbor rehabilitacije mandibularne bezubosti predlažu izradu donje pokrovne proteze retinirane na najmanje dva implantata standardnih dimenzija (SDI) (McGill konsenzus) (10). Kod uskih grebena, kao alternativa horizontalnoj augmentaciji, preporučuje se ugradnja četiriju mini dentalnih implantata (MDI-jeva) čija dužina mora biti minimalno 10 mm (ITI konsenzus) (11).

Ugradnja dentalnih implantata zahtijeva i dovoljan volumen kosti: u meziodistalnom smjeru mora biti više od 1,5 mm udaljenosti između implantata i susjednog zuba te minimalno 3 mm udaljenosti između dvaju susjednih implantata, u bukolingvalnom smjeru potrebna je debljina kosti od najmanje 1 mm koja obavija implantat i s bukalne i s lingvalne/palatinalne strane. Kako ne bi došlo do povrede određenih anatomskih struktura poput alveolarnog živca i maksilarnog sinusa, udaljenost od pojedine anatomske strukture mora biti minimalno 2 mm. U situacijama smanjene visine alveolarnoga grebena ugradnja implantata standardne širine i dužine (širina $\geq 3,5$ mm, dužina ≥ 8 mm) nije moguća. Još jedna mogućnost ugradnja je kratkih i širokih implantata. Široki implantat (širina ≥ 5 mm, dužina ≤ 8 mm) mogao bi imati isključivo kortikalno sidrenje u mandibuli, gdje je perfuzija krvi smanjena te bi samim time i oseointegracija bila otežana, ako ne i upitna. Također, samo tanak sloj kortikalne kosti oko implantata može povećati rizik frakture čeljusti, kako tijekom same ugradnje implantata tako i za vrijeme oseointegracije gdje i najmanja trauma/udarac mogu biti pogubni (12). Osim širine kosti, kratki i široki implantati zahtijevaju dovoljnu širinu

pričvrstne gingive jer bez obzira na uspješnu oseointegraciju zbog pomičnosti gingive može doći do opsežnog periimplantitisa koji može rezultirati ranim gubitkom implantata, ili čak frakturom čeljusti (12,13). Stoga kratki i široki implantati u nekim situacijama nisu prikladni kao terapijsko rješenje.

1.4 Implantati i oseointegracija

Ubrzan razvoj implantologije započeo je sa švedskim ortopedom Brånemarkom koji je 1969. godine uveo pojam oseointegracije, upotrebu titana i cilindrični dizajn u proizvodnju implantata (14,15). Prvu definiciju oseointegracije predložili su Albrektsson i sur. opisujući je kao „direktno funkcionalne i strukturne veze između kosti i površine implantata koji nose teret” (16). Danas se u dentalnoj implantologiji oseointegracija smatra urastanjem kosti i adhezijom osteoblasta na površinu implantata bez prisutnosti ožiljkastoga, hrskavičnog ili ligamentoznog tkiva, te se izravan kontakt kosti i implantata može vidjeti mikroskopski.

Prilikom ugradnje implantata osnovno je pravilo napraviti što je manje moguće traumatičan kirurški zahvat, tj. što manju ozljedu tkiva tijekom ugradnje implantata. Što je manja trauma na mjestu ugradnje implantata, to će brže biti cijeljenje i stvaranje nove kosti i njeno „urastanje” na površinu implantata. Kada je implantat malo širi nego ispreparirano ležište u kosti, na mjestu ugradnje nastaje tzv. „press fit” učinak čime je mineralizirano koštano tkivo na perifeririji implantata komprimirano, krvne žile posebno u kortikalnom dijelu kanala kolabirane su, a prehrana tog dijela kosti kompromitirana je i zahvaćena tkiva najčešće postaju avitalna. Oštećenje ili ozljeda mekih i tvrdih tkiva na mjestu postave dovode do procesa cijeljenja rane koji na kraju omogućuje da implantat sraste s kosti, tj. oseointegrira i da se sluznica prilijepi uz vrat implantata čime nastaje tzv. „čep” od mekog tkiva koji štiti koštano tkivo od štetnih utjecaja iz usne šupljine (17).

U počecima implantologije smatralo se da je za oseointegraciju neophodno submukozno „mirovanje” implantata tijekom tri do šest mjeseci te da nikakve sile ne smiju biti primijenjene na implantat. To je za posljedicu imalo izradu privremenih djelomičnih ili potpunih proteza koje bi pacijent nosio tijekom oseointegracije. Razvojem implantata i istraživanjima oseointegracije i taj je pristup promijenjen te je uvedeno imedijatno opterećenje. Uvidjelo se da ako implantat ima dobru primarnu stabilnost, male sile neće dovesti do dovoljno velikih pomaka implantata u kosti koji bi zaustavili oseointegraciju (18,19).

S obzirom na tehniku ugradnje razlikuju se nenarezujući i samonarezujući dentalni implantati. Nenarezujući implantati zahtijevaju preciznu preparaciju ležišta do pune dužine

te korištenje nareznice s oštricama koja ureže navoje u tvrdo koštano tkivo. Samonarezujući implantati dizajnirani su s odrezanim rubovima koji su smješteni u „apikalnom” dijelu implantata u obliku vijka. Navoji implantata preparirani su za tvorničke izrade rezanjem neprekinuta žlijeba u tijelo cilindra od titana. Tijekom postave odrezani rubovi u „apikalnom” dijelu implantata stvaraju nešto širu traku u zidu kanala i tako uspostavljaju konačnu dimenziju ugrađena implantata. Kada je implantat dosegnuo svoju dubinu postave, uspostavljen je kontakt između njegova vanjskog dijela i koštane srži spongiozne kosti te mineralizirane kosti u kortikalnom dijelu (inicijalna ili primarna stabilnost, tj. fiksacija je osigurana) (20).

Danas je implantologija veoma razvijena i svakim se danom sve više razvija te postoji niz proizvođača i mnogo različitih vrsta implantata. Razlikuju se ovisno o dizajnu, materijalu te tehnikama izrade. Zajedničko svim modernim implantatima je oblik vijka, što najviše odgovara obliku korijena zuba, za razliku od nekadašnjih oblika oštrica ili pločica. Najčešće su izrađeni od titana tipa 4 koji je otporan na koroziju i čvrst. Osim titana tipa 4, koriste se i neke titanove legure, primjerice za izradu mini dentalnih implantata, legura Ti6Al4V (tip 5) koja je čvršća i otpornija na zamor materijala od čistog titana (21). Određene karakteristike u dizajnu implantata, poput oblika, veličine, kemijskog sastava površine te topografskih značajki utječu na preživljenje implantata (22).

1.4.1 Dizajn implantata

Postoji mnogo različitih podjela zubnih implantata, ovisno o njihovim dimenzijama, dizajnu, materijalu, obradi površine (SLA, SLA active, SLA uz dodatak nanoslojeva) i sl. Osnovna je podjela implantata na jednodijelne i dvodijelne. Kod dvodijelnih implantata odvojeni su dio implantata koji se ugrađuje u kost i implantatna nadogradnja (koja se uvija u implantat). Na implantatnu nadogradnju protetski se nadomjestak može cementirati ili pričvrsti vijkom. Dvodijelni sustavi dodatno se razlikuju s obzirom na spoj implantata i nadogradnje koji može biti vanjski ili unutarnji, te ima li implantat na spoju s nadogradnjom promjenu platforme (engl. *platform switch*) ili nema (23,24).

Po obliku tijela implantati se dijele na cilindrične, konične i hibridne te se razlikuju i po dizajnu navoja. Navoji poboljšavaju primarnu stabilnost, povećavaju površinu implantata te raspoređuju stres kako ne bi došlo do ekstremnih naprezanja na kontaktu kosti i implantata. Postoje razni oblici navoja poput V oblika, obrnutih navoja, četvrtastih navoja, podupirućih i obrnuto podupirućih navoja te spiralnih navoja. Navoji se razlikuju i po svojoj dubini, broju

navoja po jedinici dužine (engl. *pitch*), kutu u odnosu na tijelo implantata te polumjeru zakrivljenosti (25).

Implantati se dijele u tri skupine ovisno o dimenzijama koje su prikazane u Tablici 5.

Tablica 5. Podjela implantata po dimenzijama (11,26)

	Implantati standardnih dimenzija	Kratki i široki implantati	Uski implantati
promjer	3.5 – 5 mm	≥ 5 mm	$\leq 3,5$ mm
dužina	≥ 8 mm	≤ 8 mm	≥ 10 mm

Prva skupina implantata su tzv. standardni koji se koriste u situacijama kad ima dovoljno volumena kosti, tj. to su implantati koji se ugrađuju najčešće. Kratki i uski implantati ugrađuju se kad je snižena visina alveolarnoga grebena, ali je širina očuvana. Najčešće se upotrebljavaju u lateralnom sektoru (molari i premolari) kako bi se izbjeglo podizanje dna sinusa u gornjoj čeljusti, vertikalna augmentacija ili transpozicija živca u donjoj čeljusti. Uski implantati ugrađuju se kada je očuvana visina grebena, ali je širina smanjena. Uski implantati nisu pogodni za lateralne sektore gdje su velike žvačne sile te se upotrebljavaju za nadomještanje pojedina sjekutića ili prvog premolara te za retenciju i stabilizaciju totalnih ili djelomičnih proteza.

International Team for Implantology (ITI) u svom je konsenzusu iz 2014. objavio dodatnu podjelu unutar skupine uskih implantata (11):

- 1. skupina: $< 3,0$ mm (mini implantati)
- 2. skupina: 3,00 do 3,25 mm
- 3. skupina: 3,30 do 3,50 mm

Podjela je revidirana konsenzusom iz 2018. godine dijeleći uske implantate i dalje u tri skupine, ali smanjujući promjer mini implantata (26):

- 1. skupina: $< 2,5$ mm (mini implantati)
- 2. skupina: 2,50 do $< 3,3$ mm
- 3. skupina: 3,30 do 3,50 mm

1.5 Mini dentalni implantati

MDI-jevi su jednodijelni uski implantati promjera $< 2,5$ mm, koji su se razvili iz potrebe za imedijatnim opterećenjem i imedijatnom protetskom rehabilitacijom. MDI-jevi su se

ugrađivali paralelno s implantatima standardnih dimenzija (SDI) te služili za retenciju privremene proteze dok SDI-jevi ne oseointegriraju.

Victor Sendax smatra se pioninom i vlasnikom patenta mini dentalnih implantata koji je zajedno sa svojim suradnicima, Burtonom Balkinom i Anthonijem Ricciardijem, razvio protokole ugradnje i koncepte retencije MDI-jeve.

Sendaxov protokol uključivao je transmukoznu ugradnju 1,8 mm širokih jednokomadnih implantata te njihovo imedijatno opterećenje. Razvio je tzv. koncept samouvijanja implantata, a koja se temelji na konceptu samonarezujućih implantata, gdje se ne preparira puna dužina implantata, već se pilot-svrdlom probuši samo mukoza i kortikalni sloj kosti, a implantat se ugrađuje pomoću veoma sporoga kolječnika ili ručnih instrumenata (leptir-ključ i moment-ključ), dok zadnji navoj nije u kosti (27).

U početku, dok su korišteni MDI-jevi glatke površine s navojima kao privremeni implantati, spoznalo se da što su MDI-jevi duže u kosti, to ih je teže izvaditi te češće dolazi do njihova pucanja ili se nakon vađenja na njima vide komadići srasle kosti. Provedeno je i istraživanje koje je pokazalo da je nakon nekoliko mjeseci u kosti, osobito u mandibuli, bila potrebna veća sila za njihovo uklanjanje (i do 35,4 Ncm), što je često dovodilo do njihova pucanja prilikom izvlačenja (28). Potaknute takvim ishodom, kompanije koje su proizvodile uske dentalne implantate podnijele su zahtjev za odobrenje dugotrajne upotrebe MDI-jeva. Prvi MDI-jevi za dugotrajnu upotrebu koji su dobili odobrenje Američke agencije za upravljenje hranom i lijekovima (FDA, *US Food and Drug Administration*) bili su IMTEC Sendax MDI-jevi (IMTEC Corporation, Ardmore, Oklahoma) jednokomadni konični titanski implantati s prepariranom površinom (SLA, tj. pjeskarenje i jetkanje) (29). IMTEC Sendax MDI-jevi prvi su puta odobreni 1997. godine te ponovno 1999. i 2003. kad su redizajnirani (29).

Balkin i sur. (30) prvi su proveli histološko istraživanje MDI-jeva i dokazali njihovu uspješnu oseointegraciju. Pacijentima su ugradili MDI-jeve (3M™ ESPE™) promjera 1,8 mm uz imedijatno opterećenje (privremeni nosači DPP-a). Nakon 4 do šest mjeseci MDI-jeve su eksplantirali trepanskim svrdlom te histološki analizirali. Dokazana je apozicija kosti na površini implantata te zrela i zacijeljena kost oko implantata. Uspoređujući kontaktnu površinu između kosti i implantat nakon šest tjedana, uvidjelo se da između MDI-jeva i SDI-jeva nije postojala značajna razlika te su obje vrste implantata pokazale podjednak stupanj oseointegracije (31).

Također je jedno od prvih istraživanja vezanih uz MDI-jeve bilo praćenje razine marginalne kosti oko implantata. Nakon ugradnje 14 MDI-jeva, učinjene su konvencionalne

retroalveolarne snimke te su ponovljene nakon više od tri godine. Promjene marginalne kosti oko MDI-ja mjerene su na seriji radiografskih parova pomoću digitalnoga subtrakcijskog radiografskog programa (DSRTM, Electro Medical Systems, Richardson, Texas) kojim se kompenzira razlika geometrijskih projekcija i kontrast filma između parova slika. Rezultati su pokazali stopostotno preživljenje MDI-ja tijekom tri godine. Razina kosti mjerena je s mezijalne i distalne strane svakog MDI-ja čime je dobiveno 27 mjernih točaka. Na 29,6 % aproksimalnih površina zabilježen je dobitak kosti, kod 66,7 % nije bilo nikakve promjene, a kod samo 3,7 % (samo jedna površina) zabilježen je gubitak krestalne kosti (27).

1.5.1 Prednosti mini dentalnih implantata

Najveća prednost MDI-jeva njihov je mali promjer i mogućnost ugradnje i kod uznapredovale resorpcije alveolarnoga grebena u buko-lingvalnom smjeru, ako je sačuvana dužina grebena (32–34). Ugradnjom MDI-jeva izbjegava se augmentacija kosti, što predstavlja dugotrajan i katkada upitan proces, čiji je rezultat nepredvidiv.

S druge strane, prednost je MDI-ja minimalna invazivnost prilikom ugradnje koja ne zahtijeva nužno odizanje režnja, a preparacija ležišta iznosi samo kortikalni sloj kosti ili polovinu dužine implantata u slučaju veće gustoće trabekularne kosti. Ugradnja bez odizanja režnja uvelike skraćuje trajanje terapije, smanjena je trauma tkiva, nema šavova i postoperativnoga krvarenja, a postoperativna bol i oticanje također su uvelike smanjeni. Istraživanja dokazuju da ugradnja implantata bez odizanja mukoperiostalnog režnja izaziva manju bol od ugradnje implantata tehnikom odizanja režnja (35).

Naravno da je moguća ugradnja MDI-ja i uz odizanje mukoperiostalnog režnja, osobito u situacijama veoma uskog i nepravilnoga grebena gdje bi odizanje režnja osiguralo lakšu i sigurniju ugradnju MDI-ja. Na taj način produljuje se tijek terapije zbog dužeg cijeljenja mekih tkiva te se postoperativna bol i oticanje izjednačavaju s ugradnjom SDI-ja (36), ali je svejedno moguća imedijatna opskrba u slučaju odgovarajuće primarne stabilnosti.

Samonavijajuća tehnika ugradnje pomoću leptir-ključa i pritiska terapeuta u apikalnom smjeru kondenzira kost oko implantata, što stabilizira implantat i omogućuje prikladnu primarnu stabilnost i imedijatno opterećenje MDI-ja. Ako snaga leptir-ključa nije dovoljna, može se upotrijebiti moment-ključ, ali vrlo oprezno kako sila uvrtnja ipak ne bi bila prevelika kako ne bi došlo do savijanja ili pucanja MDI-ja, ili do pucanja kortikalne kosti u slučaju veoma tanke mandibule gustoće tipa D1 (27). Također je moguće i pucanje implantata u slučajevima da vrh implantata uđe u kortikalnu kost na donjem rubu mandibule, u slučajevima da taj rub nije isprepariran (37).

MDI-jevi zbog uskog promjera ne zahtijevaju ni preširok pojas pričvrstne keratizirane gingive, što omogućuje ugradnju bez dodatnih mikrokirurških parodontoloških postupaka proširivanja pojasa pričvrstne keratizirane gingive. Pojas pričvrstne keratizirane gingive osigurava brtvljenje oko površine implantata čime je onemogućen ulazak bakterijama i hrani iz usta te stvaranje periimplantitisa (38).

Velika prednost MDI-jeva nad SDI-jevima također je niža cijena čime su oni dostupniji široj populaciji pacijenata.

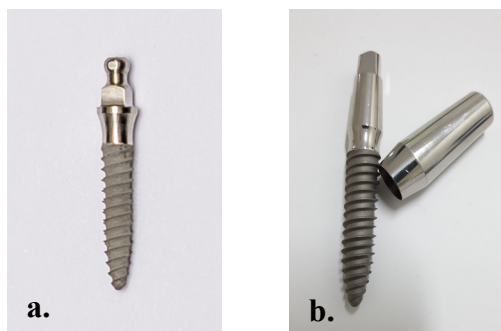
Zbog svega navedenog, MDI-jevi se smatraju idealnima za one starije bezube pacijente koji uz loše oralno stanje boluju i od niza sistemskih bolesti te ne žele ili nisu u mogućnosti prolaziti kroz dugotrajne i iscrpljujuće oralno-kirurške zahvate. Pomoću MDI-jeva takvim je pacijentima omogućena oralna rehabilitacija na veoma brz, jednostavan te ujedno cjenovno prihvatljiv način. Oralnom rehabilitacijom uvelike se poboljšava žvačna funkcija i općenito kvaliteta života pacijenta (39,40).

Uspoređujući sa SDI-jevima, ugradnja MDI-jeva također je brža te je trajanje terapije, uključujući izradu protetskog nadomjestka, jako skraćeno, što je veliki plus za pacijenta i za samog terapeuta.

1.5.2 Dizajn mini dentalnih implantata

S obzirom na to da su MDI-jevi ponajprije upotrebljavani kao privremeni nosači protetskih radova te je bila nužna njihova dobra primarna stabilnost, od samih početaka su dizajnirani kao samonarezujući implantati, kako bi se postigao što veći kontakt između kosti i implantata, sa što boljom distribucijom sila i mogućnošću imedijatnog opterećenja. Unatoč velikom broju proizvođača, zajedničko je svim MDI-jevima na današnjem tržištu da su svi jednodijelni implantati koničnog oblika s V oblikom navoja, tj. samonarezujući implantati.


Dio MDI-ja koji odgovara implantatnoj nadogradnji kod dvodijelnih implantata ima poliranu površinu te dolazi u dva različita oblika, s kuglastom glavom za prihvaćanje „o-ring” matrice za retenciju proteze (tzv. *ball* mini implantati) (Slika 3a) ili s ravnom glavom u obliku bataljka izbrušena zuba za retenciju krunice (tzv. fiksni miniimplantati) (Slika 3b).




Slika 3. Mini dentalni implantati: a. „ball type”; b. fiksni mini implantat

MDI-jevi s ravnom glavom, tzv. fiksni MDI-jevi, imaju oblik konusa na koji se nakon uzimanja otiska pomoću transfera može izravno cementirati protetski rad. Na vrhu konusa nalazi se četvrtasti dio na koji se stavlja leptir-ključ ili moment-ključ za uvijanje implantata. U slučaju potrebe za ispravljanjem pozicije implantata, na njega se može cementirati angulirana implantatna nadogradnja te se zatim uzima otisak bez otisnih transfera (isti postupak kao i kod izbrušena zuba), a na izlivenom radnom modelu izrađuje se protetski nadomjestak.

Ipak, najčešće upotrebljavani MDI-jevi oni su s kuglastom glavom koji služe za retenciju proteza. Proteza se retinira pomoću tzv. „o-ball” matrice koje se sastoje od metalnoga kućišta i gumenog prstena unutar njega (Slika 4). Gumeni prsten unutar matrice služi kao ublaživač stresa i sprječava izravan kontakt metalnoga kućišta s MDI-jem. Osim ublažavanja stresa, gumeni prsten ima funkciju ispravljanja paraliteta implantata te omogućuje prevladavanje $\pm 15^\circ$ nagiba MDI-ja, ukupno do 30° (Slika 5). Gumeni prsten unutar matrice lako se može izvaditi te zamijeniti kad njegova retencija oslabi. Proizvođači i literatura preporučuju da se gumeni prsten mijenja jednom godišnje, no istraživanja su pokazala da snaga retencije gumenog prstena ostaje gotovo ista i do 5000 ciklusa skidanja i stavljanja, što bi mogao biti i mnogo duže od jedne godine (41). Vijek pojedinih gumenih prstenova varira od pacijenta do pacijenta, a ovisan je o paralitetu, tj. disparalitetu MDI-ja, kao i učestalosti i preciznosti skidanja i stavljanja proteze.



Slika 4. Retencijska „o-ball” matrica sa gumenim prstenom



Slika 5. „o-ball” matrica, do ± 15 stupnjeva nagiba kako bi se prilagodila nagibu MDI-ja


Kako MDI nije u izravnom kontaktu s protezom prilikom okluzijskih sila, sile se najviše prenose na ležište proteze, tj. na sluznicu i na alveolarni greben. Zahvaljujući takvom dizajnu „o-ball” matrice koji smanjuje pritisak i stres na MDI omogućena je oseointegracija unatoč imedijatnom opterećenju.

Varijacije u dizajnu različitih proizvođača veoma su male i najčešće se razlikuju u dizajnu vratnog dijela MDI-ja, tj. dijela na koji priliježe alveolarna sluznica. Dostupne dimenzije MDI-jeva na našem tržištu prikazane su u Tablici 6.

Tablica 6. Dostupne dužine i promjeri MDI-jeva na našem tržištu

Promjer (mm)	Dužina (mm)
1,8	6
2,0	8
2,1	10
2,3	11
2,4	12
2,5	13
	14
	15
	18

Duljina MDI-ja predstavlja njegovu obrađenu površinu, dio koji se uvija u kost, tj. konusni dio s navojima. Vrat implantata (dio na koji priliježe alveolarna sluznica) i dio za prihvat protetskog rada (kugla ili četvrtasti konus), neovisno o dužini obrađene površine MDI-ja (dio koji se ugrađuje u kost), uvijek je jednakih dimenzija (Slika 6). S obzirom na to da nakon ugradnje taj dio MDI-ja postaje odmah podložan utjecaju sila jezika i obraza, potrebno ga je na neki način zaštititi. Ako je primarna stabilnost odgovarajuća, MDI-jevi se imedijatno opterećuju protezom, a ako primarna stabilnost nije prikladna, MDI-jevi se povezuju (splintiraju) kompozitom tijekom tri mjeseca njihove oseointegracije. Kako pacijent ne bi tijekom tog razdoblja bio bezub, njegova se proteza prilagodi tako da se napravi dovoljno široka i duboka rupa na unutrašnjoj strani u području MDI-ja i podloži se mekim akrilatom (kako ne bi došlo do izravnog nasjedanja proteze na glavu MDI-ja). Zbog uskog su promjera MDI-jevi proizvedeni od legure veće čvrstoće od čistog titana (tvrdoća 4), a to je legura tvrdoće 5 (Ti90Al6Va4).



Slika 6. Shematski prikaz dimenzija mini dentalnih implantata

1.5.3 Indikacije za ugradnju mini dentalnih implantata

MDI su se pojavili na tržištu prije malo više od dva desetljeća, što je u znanstvenom i kliničkom pogledu relativno malo vremena. Prve MDI-jeve ugradio je Victor Sendax 1976. godine za retenciju potpune proteze. Nakon odobrenja FDA-ja 1997. godine, MDI-jevi su distribuirani na dentalno tržište te je započela njihova šira upotreba.

U počecima korišteni su eksperimentalno u raznim kliničkim situacijama i rješenjima kao što su retencija gornje ili donje proteze, nadomještanje pojedinog zuba ili čak kao nosači mostova velikih raspona. Nakon dugogodišnjeg kliničkog iskustva Victor Sandax objavio je preporuke za upotrebu MDI-jeva:

- medicinski kompromitirani pacijenti
- financijski kompromitirani pacijenti
- anatomski kompromitirani pacijenti
- pacijenti s kontroliranim dijabetesom
- retencija donje potpune proteze (minimalno 4 MDI-ja)
- retencija gornje potpune proteze (minimalno 6 MDI-ja)

Za popularizaciju MDI-ja najzaslužniji je Victor Sendax koji je objavljivanjem vlastitog kliničkog iskustva potaknuo i druge kolege na njihovu upotrebu. Napravljena su i mnoga klinička istraživanja dokazujući uspješnost ili neuspješnost MDI-ja. Na temelju kliničkih istraživanja International Team for Implantology (ITI) u jednom od svojih konsenzusa iz 2014. godine donio je preporuke za upotrebu MDI-ja, a koje se temelje na znanstvenim dokazima (11). Prema navedenom ITI konsenzusu MDI-jevi su ponajprije namijenjeni za uske alveolarne grebene, ali koji imaju dovoljnu dužinu. Za retenciju donje potpune proteze preporučuje se ugradnja četiri MDI-ja koji su duži od 10 mm s mogućnošću imedijatnog opterećenja. Osim za retenciju donje potpune proteze MDI-jevi se mogu upotrebljavati i za nadoknadu pojedinog zuba u području slabijih okluzijskih sila, kao što su to donji sjekutići ili gornji lateralni sjekutići (11).

Iako zasad nedostaju višegodišnja klinička istraživanja, upotreba MDI-jeva može se proširiti i na retenciju gornje potpune proteze (6 MDI-jeva prema preporuci proizvođača) te za retenciju djelomične proteze u pacijenata s Kennedy klasom I.

Istraživanja retencije djelomične proteze u pacijenata Kennedy klase I ili II jedno je od novijih istraživanja o njihovoj upotrebi. MDI-jevi se ugrađuju distalno od posljednjeg zuba u nizu te se proteze retiniraju „o-ball” matricama, čime je izbačena upotreba neestetских kvačica, ili izrada kombiniranih radova i upotreba etečmena. Kroz dosadašnje dvogodišnje praćenje MDI-jevi su pokazali visoku stopu preživljenja i uspjeha, kako iz kliničke i radiološke perspektive tako i iz perspektive samih pacijenata (40,42).

Prilikom upotrebe MDI-jeva svakako treba biti veoma oprezan, bez obzira radi li se o klinički dobro evidentiranim i potvrđenim postupcima ili o nedovoljno istraženim indikacijama. Iako se proizvode iz legure tvrdoće tipa 5, što im daje tvrdoću veću od

standardnih dentalnih implantata, zbog njihova uskog promjera pogodniji su deformaciji i/ili frakturama pri ekstremnim silama (43).

1.5.4 Kontraindikacije za ugradnju mini dentalnih implantata

Kontraindikacije za ugradnju MDI-jeva poklapaju se s kontraindikacijama za ugradnju svih dentalnih implantata te ih možemo podijeliti na apsolutne i relativne. Apsolutnom kontraindikacijom smatra se postupak koji bi mogao prouzročiti rizik opasan po život ili postupak čiji rizik nadmašuje terapijsku korist. Relativna kontraindikacija ukazuje na potreban izniman oprez i veliku vjerojatnost da dobiti ishoda terapije nadmašuje moguće rizike.

Stav stručnjaka i raspoložive literature jest da postoji samo malen broj situacija ili medicinskih stanja koji se smatraju apsolutnim kontraindikacijama za ugradnju dentalnih implantata. Relativne kontraindikacije su sve situacije kada je stanje pacijenata toliko ugroženo da bi ugradnja implantata ugrozila život, povećala rizik za neuspjeh ili za nastanak postoperativnih problema. U skupinu relativnih kontraindikacija spadaju pacijenti iz skupine IV ili više po ASA klasifikaciji (American Society of Anesthesiology), a ta podjela uključuje pacijente s orofacijalnim karcinomima, pacijente koji su imali nedavne cerebrovaskularne nezgode, infarkte miokarda, nekontroliranu ili slabo kontroliranu epilepsiju, nekontrolirani *diabetes mellitus* ili psihijatrijske bolesti, rizik od osteoradionekroze, poremećaje krvarenja, izrazita imunokompromitirana stanja, zloupotrebu droga i alkohola, kemoterapiju (trenutačnu ili anamnestički u području glave i vrata), intravenoznu primjenu bisfosfonata (44).

Iako su MDI-jevi manje invazivni od standardnih implantata, često ne zahtijevaju odizanje režnja, skraćen je postoperativni oporavak pacijenta te uzrokuju manje boli i nelagode pacijentu (45), neophodna je detaljna pacijentova anamneza, te se u slučaju nekih pacijentovih oboljenja treba konzultirati s liječnikom i pristupiti ugradnji s dodatnim oprezom.

1.5.5 Pregled relevantne literature o mini dentalnim implantatima

Popularnost MDI-jeva zabilježena je tek u posljednjih dvadesetak godina, stoga ne čudi relativno mali broj kvalitetnih longitudinalnih studija.

Najznačajnije istraživanje u povijesti MDI-ja histološko je istraživanje Balkina i sur. koji su dokazali oseointegraciju istovjetnu standardnim implantatima (30) čime izlaze iz kategorije privremenih implantata i započinje njihova trajna upotreba.

Griffits i sur. među prvima su objavili pravu kliničku studiju u kojoj su ugrađivali po četiri MDI-ja u intraforaminalnoj regiji za retenciju donje potpune proteze te na kohorti od trideset pacijenata mjerili pacijentovu subjektivnu udobnost proteze, snagu retencije, mogućnost govora i žvakanja. Iako su pratili pacijente tijekom samo pet mjeseci te nema dostupnih podataka o preživljenju samih MDI-jeva, dali su „vjetar u leđa” novim istraživanjima (46).

Od povijesnog su značenja također dva rada Gordona Christensena koji na temelju osobnog dvadesetogodišnjeg iskustva s MDI-jevima raspravlja o mogućnostima njihove upotrebe (29,47). Za retenciju potpune proteze preporučena je ugradnja MDI-jeva minimalne dužine od 12 mm, iako se može kombinirati i s dužinom od 10 mm, te je pri veoma uskim grebenovima preporučena ugradnja uz odizanje režnja. Upotreba MDI-jeva moguća je i kod djelomične bezubosti za dodatnu retenciju djelomičnih proteza u pacijenta s Kennedy klasom I, II ili IV za bolju retenciju i stabilnost, te kao dodatna potpora u fiksnim mostnim konstrukcijama s malom retencijskom površinom ili s većim rasponima (47).

Morneburg i Pröschel objavili su petogodišnje praćenje 67 pacijenta s ukupnim preživljenjem MDI-jeva od 95,5 %. Marginalni gubitak kosti nakon prve godine bio je svega 0,5 mm, a nakon druge 0,2 mm, što je u skladu sa podacima za standardne implantate, dok su stabilizacija proteza i zadovoljstvo pacijenata značajno porasli nakon ugradnje MDI-jeva (48).

Zasigurno je jedno od značajnijih istraživanja u dentalnoj implantologiji, vezanoj uz MDI-jeve, Shatkinova retrospektivna analiza 2514 MDI-ja tijekom pet godina (49). U istraživanje je bio uključen 531 pacijent s prosječnim vremenom praćenja od 2,9 godine, te je uključivalo i fiksne i mobilne radove u obje čeljusti. Sveukupna stopa preživljenja bila je 94,2 %, a najčešći gubici MDI-jeva događali su se kod proteza, u posteriornoj maksili, pri atrofičnoj čeljusti i u pušača. Nastavak istraživanja objavljen je nekoliko godina poslije, kad je povećan broj pacijenata (1260) i implantata (5640), no stopa preživljenja smanjena je na 92,1 % (50). Kroz oba istraživanja pokazana je visoka stopa preživljenja MDI-jevi u različitim kliničkim situacijama.

Najpopularnija i najčešće istraživana upotreba MDI-jeva zasigurno je ona za retenciju donje potpune proteze. Objavljeno je niz studija koje prate dva ili četiri MDI-ja za retenciju proteze, tijekom jedne do pet godina, prateći preživljenje implantata, marginalni gubitak kosti, protetske komplikacije te zadovoljstvo pacijenata. Jofre je uspoređivao dva MDI-ja za retenciju proteze te je, nakon što je metodom konačnih elemenata dokazao da će naprezanje implantata biti značajno manje ako su povezani prečkom, u kliničkoj studiji usporedio dva

zasebna MDI-ja i dva vezana prečkom te dokazao manji gubitak kosti kod povezivanja prečkom (51), uz preživljenje od 97,8 % nakon dvije godine (52).

Uspješnost četiriju MDI-ja u mandibuli istraživali su Šćepanović (53,54), Mundt (34,55), Elsyad (32,56) i Schwindling (57). Šćepanović je nakon godine od imedijatnog opterećivanja MDI-jeva izmjerio 0,4 mm gubitak kosti i 95,9 % preživljenja nakon što su tri MDI-ja frakturirala tijekom ugradnje, a samo dva nisu uspjela oseointegrirati. Značajnije su bile protetske komplikacije koje su uključivale frakture proteza, mnoge korekcije okluzije te nekoliko podlaganja proteza, dok je rehabilitacija implantatima znatno poboljšala kvalitetu života, stabilnost, udobnost, sposobnost žvakanja i govora (53,54).

Mundt je proveo slično retrospektivno istraživanje na značajnijem broju pacijenata, a koje je uključivalo MDI-jeve za retenciju i gornje i donje potpune proteze, a podaci za donju čeljust usporedivi su s istraživanjem Šćepanovića: marginalni gubitak kosti u mandibuli bio je 0,5 mm nakon nešto više od dvije godine, s naglaskom da je statistički veći gubitak kosti zamijećen u pušača i kod implantata koji su opterećeni tek 3 do 4 mjeseca nakon ugradnje, a ne imedijatno. Također su zabilježene protetske komplikacije poput fraktura proteza, potrebe za podlaganjem ili zamjenom gumenih prstenova u „o-ball” matricama (34,55).

Mundt je istu kohortu pacijenata pratio tijekom tri i pet godina te je preživljenje MDI-jeva nakon tri godine bilo 96,4 %, a vertikalni gubitak kosti oko MDI-jeva 1,26 mm. Nakon pet godina zabilježen je porast zadovoljstva pacijenata, međutim proteze su zahtijevale značajnu količinu održavanja koja je uključivala zamjene gumenih prstenova u „o-ball” matricama, mnogo podlaganja proteza, istrošenost zubi, što je u 8,3 % slučajeva zahtijevalo izradu potpuno nove donje potpune proteze (32,56).

Schwindling je pratio preživljenje četiriju MDI-jeva za retenciju donje potpune proteze koje se znatno razlikovalo ovisno o tome je li je u gornjoj čeljusti potpuna proteza (94,9 %) ili djelomična proteza (81 %). Bitno je naglasiti da je gubitak MDI-ja prouzročen frakturiranjem tijekom ugradnje ili izostankom oseointegracije, dok nakon opterećivanja i stavljanja u funkciju nijedan MDI više nije izgubljen. Kao i u ostalim istraživanjima, zabilježene su značajne protetske komplikacije od kojih su najznačajnije frakture proteza (24 %) i podlaganja (16 %) (57).

U randomiziranim kliničkim studijama uspoređivana su dva ili četiri MDI-ja i četiri SDI-ja za retenciju donje potpune proteze. U prvoj takvoj studiji de Souza i sur. zabilježili su da, iako su pacijenti s MDI-jevima puno zadovoljniji protetskom terapijom i njenim utjecajem na kvalitetu života, stopa preživljenja MDI-jeva nije toliko visoka kao stopa preživljenja SDI-ja (58).

Slično istraživanje sa sličnim rezultatima prezentirali su Zygiannis i sur., a naglasak njihove studije bio je na imedijatnom opterećenju, kako MDI-jeva tako i SDI-jeva. Marginalni gubitak kosti oko MDI-jeva bio je nešto manji, ali ne i statistički značajan, stopa preživljenja također je bila nešto viša kod SDI-jeva (59). Rezultati iz perspektive pacijenta sugerirali su da donja proteza retinirana MDI-jevima postiže jednako poboljšanje kao i ona retinirana SDI-jevima (60).

Iz priloženih kliničkih istraživanja može se zaključiti da četiri MDI-ja za retenciju donje potpune proteze imaju visoke stope preživljenja te je gubitak marginalne kosti nakon godine usporediv s podacima za standardne implantate. Najveći gubici MDI-jeva nastajali su zbog fraktura tijekom ugradnje, koje su prouzročene prejakom silom tijekom ugradnje, što ukazuje na potrebu modificiranja uvriježene tehnike ugradnje, a uključuje dublju preparaciju kosti za ležište implantata. Drugi najčešći razlog za gubitak MDI-jeva izostanak je oseointegracije, čemu razlog može biti izrazito reducirani volumen kosti te bi ugradnja uz odizanje režnja u određenim situacijama trebala biti nužna. Protetske komplikacije imaju značajnije postotke od samih fraktura i gubitaka MDI-jeva, zbog čega bi trebalo obratiti pozornost i na izradu savršenih protetskih radova sa savršeno usklađenom okluzijom.

MDI-jevi se, osim za retenciju donje potpune proteze, mogu upotrebljavati i za retenciju gornje potpune proteze, što se nije pokazalo tako uspješnom terapijskom mogućnošću (34,55,61). S obzirom na to da se u maksili većinom nalazi meka trabekularna kost, zabilježeni su veliki gubici marginalne kosti već nakon godine, dok preživljenje MDI-jeva varira između 53,8 % kod proteza sa skraćenim nepcem do 78,4 % kod potpunog prekrivanja nepca nakon tri i pet godina (61).

Istraživanja su pokazala da MDI-jevi nisu prikladni za sve kliničke situacije i sve pacijente, no pažljivim i kritičkim planiranjem terapije, uz poštovanje svih protokola ugradnje, za određene situacije MDI-jevi mogu biti veoma uspješno rješenje. Idealni su za rješavanje situacija s minimalnim volumenom kosti, no iako je sama ugradnja puno jednostavnija od ugradnje standardnih implantata, potrebno je puno više znanja i iskustva za uspješan ishod terapije. U situacijama gdje je jako reducirani volumen kosti, ali i mekih tkiva, potreban je poseban oprez pri ugradnji jer se svaka greška plaća dodatnim gubitkom kosti i mekih tkiva.

1.6 Povezanost protetske terapije i kvalitete života

Glavni je cilj dentalne medicine očuvati ili poboljšati narušeno pacijentovo oralno zdravlje koje se smatra važnim dijelom pacijentova općeg zdravlja. Uklanjanje problema vezanih uz gubitak zubi, žvakanje, govor i narušenu estetiku pridonosi kvalitetnijem životu pojedinca.

Posljednjih godina sve se više pozornosti pridaje pacijentovoj subjektivnoj procjeni ishoda terapije, iz čega se razvio koncept „ishoda terapije prema procjeni pacijenata” (engl. Patient-Reported Outcome Measures, PROMs). Američka Agencija za hranu i lijekove (*American Food and Drug Administration*, FDA) definirala je PROM kao bilo koji aspekt pacijentova zdravstvenog stanja koji dolazi izravno od pacijenta (tj. bez tumačenja pacijentovih odgovora od liječnika ili bilo koga drugog) i može uključivati podatke o simptomima bolesti, štetnim učincima liječenja, funkcionalnom statusu ili općem dobru. Pojam PROM zapravo objedinjuje niz raznih instrumenata, tj. upitnika za procjenu pacijentova zdravlja (62).

Jedan od tih instrumenata krije se i pod pojmom „oralno zdravlje povezano s kvalitetom života” ili „kvaliteta života ovisna o oralnom zdravlju” (*oral health-related quality of life*, OHRQoL). OHRQoL se može definirati kao „osobna ocjena utjecaja funkcionalnih (žvakanje, gutanje, govor), psihičkih (osobna pojava i samopoštovanje), socijalnih čimbenika (socijalna interakcija, komunikacija, druženje) i čimbenika vezanih uz iskustvo boli i neugode (akutne i kronične) na pacijentovu dobrobit” (63).

Važnost OHRQoL koncepta mogućnost je mjerenja poboljšanja i/ili pogoršanja oralnog zdravlja, te mijenjanja fokusa rada doktora dentalne medicine s isključivo oralne šupljine na pacijenta u cijelosti. OHRQoL se može mjeriti socijalnim pokazateljima, samoprocjenom pojedinca (*self-rating*) i standardiziranim upitnicima (64).

Zbog sve veće popularnosti OHRQoL koncepta razvio se i sve veći broj upitnika, no bitno je naglasiti da, želimo li ih upotrebljavati u znanstvene svrhe za usporedbu podataka između različitih populacija, upitnici moraju biti standardizirani i psihometrijski validirani (65,66). Pod pojmom standardiziranosti podrazumijeva se pouzdanost upitnika, valjanost, mogućnost brzog i jasnog odgovora te mogućnost interpretacije (62).

Ako na istraživanu jeziku ne postoji prikladan upitnik za određeno područje, postoji mogućnost razvijanja novog upitnika ili modifikacija već postojećeg čija je psihometrijska vrijednost već validirana na nekom drugom jeziku. Prevodi li se upitnik s drugog jezika, pozornost se mora svratiti i na poštovanje kulturne posebnosti, te nakon rigoroznog prevođenja ponovno provjeriti psihometrijska svojstva. Na taj je način moguće usporediti istraživanja na različitim populacijama te pratiti učinkovitost provedene terapije ovisno o socijalnim, psihološkim i kulturološkim čimbenicima (67).

Upitnici za procjenjivanje ishoda terapije iz perspektive pacijenta i koji su validirani na hrvatskom jeziku te ušli u široku upotrebu u našoj populaciji su OHIP-14 (Oral Health

Impact Profile) (68), Chewing Function Questionnaire (CFQ) (69) i Orofacijalna estetka skala (OES) (70).

Primarni OHIP (Oral Health Impact Profile) upitnik sastoji se od 49 pitanja podijeljenih u sedam grupa koje predstavljaju sedam dimenzija kvalitete života ovisne o oralnom zdravlju. Kategorije upitnika su: funkcijska ograničenost, fizička bol, psihička nelagoda, fizička onesposobljenost, psihička onesposobljenost, socijalna onesposobljenost i potpuna nesposobnost ili hendikep (64). Upitnik je posebno konstruiran za mjerenje posljedica oralnih bolesti i preveden je na više od trideset jezika što dokazuje njegovu učinkovitost. Negativna strana OHIP upitnika mnogo je pitanja, što oduzima mnogo vremena za ispunjavanje i obradu podataka, ima visok postotak izostanka odgovora na pojedina pitanja, što na kraju i poskupljuje troškove obrade podataka (71). Kako bi se sve to izbjeglo, osmišljene su i skraćene inačice upitnika od kojih je jedna i OHIP-14. OHIP-14 također je upotrebljen u mnogim kliničkim istraživanjima i pokazao dobra psihometrijska svojstva za ispitivanje i socijalnih i psiholoških problema prilikom žvakanja na pacijentovu dobrobit, no ne sadrži dovoljno izravna pitanja koja se odnose na probleme žvakanja. Zbog toga se veoma često, usporedno sa OHIP-14 upitnikom, upotrebljava i Upitnik funkcije žvakanja (Chewing Function Questionnaire, CFQ) (68).

Upitnik funkcije žvakanja (CFQ) osmišljen je od hrvatskih znanstvenika za procjenu primarnog utjecaja protetskog rada na smanjenu funkciju žvakanja u protetskih pacijenata. Dizajniran je tako da odražava pacijentovu samoprocjenu žvakanja, a da se ne miješaju poremećaji funkcije žvakanja s psihosocijalnim utjecajima na pacijentovu kvalitetu života. Sastoji se od deset pitanja koja su koncipirana tako da je žvakanje hrane podijeljeno ovisno o tipu, tj. konzistenciji (69).

Upitnik „Orofacijalna estetska skala” (OES) osmislili su Pernila Larsson i suradnici 2010. godine. Namijenjen je isključivo procjeni estetskog izgleda lica i zubi te mjeri na koji način protetski pacijenti percipiraju estetiku protetskog rada i njegovu uklopljenost u usnu šupljinu te općenito orofacijalnu regiju. Osmišljen je kao unidimenzionalni instrument od kojih se prvih sedam pitanja odnosi na sedam odvojenih komponenti lica, usta, zubi i usana. Osmo, posljednje pitanje odnosi se na opće zadovoljstvo izgledom orofacijalne regije. Može se upotrebljavati zasebno kao instrument ili u kombinaciji s drugim upitnicima kao što su OHIP-14 i CFQ (72).

Za procjenu određenih pitanja upitnika obično se koristi Likertova skala koja se sastoji od 5 ocjena (1 – 5), ili modificirana Likertova skala s ocjenama od 0 do 4. Neovisno o obliku,

Likertova skala veoma se često koristi u istraživanjima, ali i školstvu kao sustav ocjenjivanja zbog čega je veoma poznata i bliska svim pacijentima.

1.7 Metoda konačnih elemenata

Metoda konačnih elemenata (MKE) numerički je postupak koji služi za dobivanje rješenja različitih vrsta inženjerskih problema koji su zapravo matematički modeli sačinjeni od niza diferencijalnih jednadžbi koje opisuju određene fizikalne procese. Metoda konačnih elemenata temelji se na fizičkoj diskretizaciji kontinuuma. Promatrani kontinuum s beskonačnim brojem stupnjeva slobode gibanja zamjenjuje se diskretnim modelom međusobno povezanih elemenata s ograničenim brojem stupnjeva slobode. Drugim riječima, područje kontinuuma dijeli se na konačan broj podpodručja koja se nazivaju konačni elementi pa se promatrani kontinuum prikazuje kao mreža konačnih elemenata. Konačni elementi međusobno su povezani u točkama na konturi elementa koje se nazivaju čvorovi. Stanje u svakom elementu, kao što je npr. polje pomaka, deformacije, naprezanja, temperature te ostalih veličina, opisuje se pomoću interpolacijskih funkcija. Te funkcije moraju zadovoljavati odgovarajuće uvjete da bi se diskretizirani model što više približio ponašanju kontinuirana sustava. Uz pravilnu formulaciju konačnih elemenata, približavanje točnom rješenju raste s povećanjem broja elemenata. Složene konstrukcije zahtijevaju podjelu na mnogo sitnih konačnih elemenata kako bi se dovoljno dobro mogle opisati sve pojave prilikom analize konstrukcije. Time se dobije sustav s velikim brojem algebarskih jednadžbi za čije je rješavanje potrebno upotrebljavati računalne programe.

Prilikom izrade konačnih elemenata moraju se poštovati tri osnovna pravila:

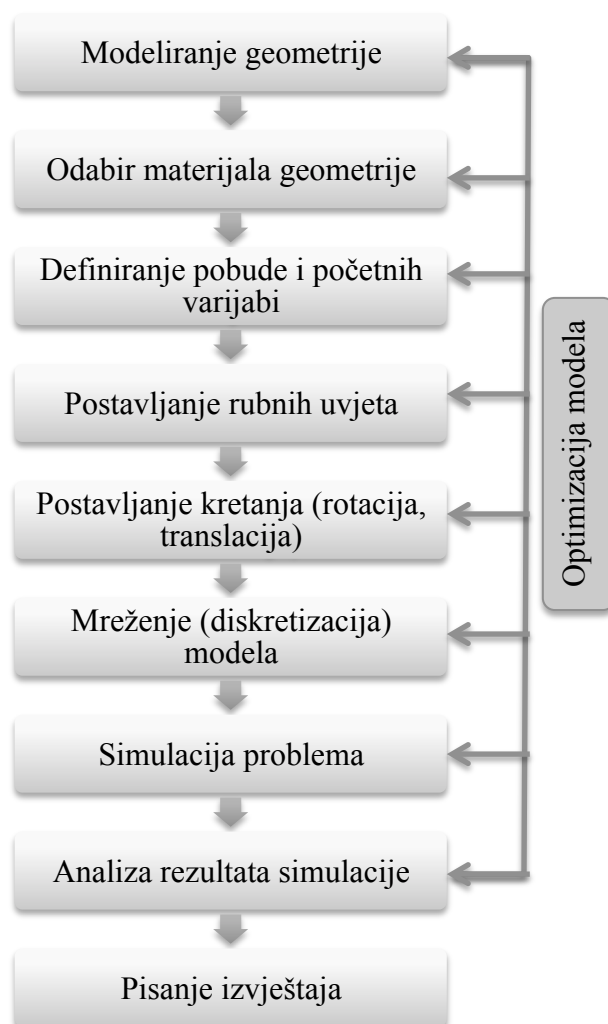
- Svaki konačni element popunjava pravilno definirano mjesto u prostoru i predstavlja sve relevantne zakone fizike unutar tog prostora. Svaki je element koji zadovoljava ovaj uvjet nezavisan
- Dva konačna elementa djeluju jedan na drugi samo preko zajedničkih vrijednosti konačnog skupa varijabli definiranih na zajedničkim granicama
- U unutrašnjosti konačnog elementa odzivne varijable (kao što su pomak, naprezanje i deformacije) variraju s obzirom na funkciju koja je odabrana od strane dizajnera konačnog elementa za određenu varijablu.

Pri složenim geometrijskim oblicima, kao na primjer u dizajnu implantata, najčešće korišteni oblik konačnih elemenata jest tetraedarski konačni element. Tetraedarski konačni element jest element drugog reda koji ima deset čvorova. Uz čvorove u vrhovima elementa sadrži i po jedan dodatan čvor koji se nalazi na polovini duljine svake stranice. Svaki čvor ima tri

stupnja slobode gibanja, pomake u smjeru koordinatnih osi te je ukupan broj stupnjeva slobode ovoga konačnog elementa jednak 30.

Metoda konačnih elemenata približna je numerička metoda te treba imati na umu kako su svi dobiveni rezultati približni, a realnim vrijednostima moguće se približiti samo pravilnim izborom proračunskog modela i pravilnim izborom konačnih elemenata koji mogu opisati realno stanje deformiranja. Kako bi sve od navedenog bilo moguće, potrebno je poznavati i razumjeti fizikalno ponašanje same promatrane konstrukcije te teorijske osnove konačnih elemenata kako bi se razumjelo područje primjene konačnih elemenata, a isto tako i ograničenja konačnih elemenata. (73)

Procedura analiziranja problema metodom konačnih elemenata može se podijeliti po koracima prikazanim na Slici 7.



Slika 7. Slijed radnji pri rješavanju zadaće metodom konačnih elemenata

1.7.1 Primjena metode konačnih elemenata u dentalnoj protetici

Kao inženjerska metoda MKE je prvobitno razvijena u ranim 60-im godinama prošlog stoljeća s ciljem rješavanja strukturalnih problema u zrakoplovnoj industriji, i to ponajprije u proizvodnji borbenih aviona. Kroz godine se MKE proširila u sve grane dizajna, strojarstva, građevine, elektrotehnike, medicine, pa i dentalne medicine. Posljednjih godina sve se češće koristi u rješavanju biomedicinskih problema kao pretklinički dio istraživanja.

MKE je prvi put u implantoprotetici upotrijebio Winstein 1977. godine, čime započinje i ubrzani razvoj implantologije. Počeci MKE-a bile su jednostavne simulacije pojednostavljenih oralnih situacija, poput ugradnje jednog implantata u blok kosti. Makar i pojednostavljena, ispitivanja su dala uvid u distribuciju stresa unutar implantata, učinak elastičnih parametara i geometrije implantata, varijacija u duljini te različite faze nastajanja kontakta implantata i kosti. Pomoću MKE-a mijenjao se dizajn implantata od cilindričnih, perforiranih cilindričnih do implantata u obliku vijka. Razvojem i pojednostavljivanjem izrade MKE-a u simulacije se dodaje sve više elemenata poput prirodnih zubi, više implantata u pojedinome modelu, različitih protetskih rješenja s upotrebom raznih materijala i načina opterećenja, mogućnost anizotropne karakterizacije kosti (74).

Simultano razvoj radiologije, točnije razvoj tehnika snimanja poput CT-a, CBCT-a i mikroCBCT-a omogućio je razvoj anatomske točne modele bezubih grebena i cijelih čeljusti koji se veoma lako prenese u MKE simulaciju.

Ključ uspjeha dentalnog implantata način je na koji se naprezanje prenosi i okolnoj kosti. Prijenos opterećenja ovisi o vrsti opterećenja, kontaktu kosti i implantata te količini i kvaliteti okolne kosti. MKE omogućuje predviđanje raspodjele stresa i naprezanja na području kontakta implantata s kortikalnom i trabekularnom kosti.

Prilikom izrade MKE simulacija ponajprije je bitan realan i anatomske točan model te točne karakteristike materijala, a osobito anizotropna karakterizacija kosti. Također, kompleksnost okluzalnih sila nešto je što se mora predvidjeti u istraživanju pa osim aksijalnih sila treba obavezno uključiti i kose i lateralne sile za točan izračun.

Iako se u počecima smatralo da je bolje što je implantat širi i duži, tj. što mu je veća površina, da će biti stabilniji i da će bolje podnositi naprezanje pod okluzalnim silama. Holmgren i sur. su MKE simulacijama prikazali da najširi implantat nije ujedno i najbolja opcija uzevši u obzir distribuciju stresa u okolnoj kosti (75).

Također je opovrgnuta i zabluda o dužini implantata. Lum je dokazao da su okluzalne sile ponajprije raspodijeljene na krestalnoj kosti, a ne ravnomjerno duž površine kontakta implantata i kosti, čime se zapravo dokazuje da su kratki implantati jednako povoljni kao i

dugi (76). Tom zaključku pogoduje i spoznaja da su mastikatorne sile prolazne (cikličko opterećenje) te je dokazano da su dobro amortizirane košću (naprezanja se ravnomjerno rasprostiru kroz kost), osobito kada se radi o djelomično ili potpuno bezubim pacijentima (77,78). Teži li se imedijatnom opterećenju implantata, osim zbog postizanja primarne stabilnosti, konični oblik implantata pogoduje ravnomjernoj distribuciji sila u okolnoj kosti (75).

Sve većom popularnošću MDI-ja porastao je i broj radova koji testiraju različite dužine i promjere MDI-jeve, različite sustave retencija te ih ujedno uspoređuju sa standardnim ili kratkim i širokim implantatima. Mnogo odgovora o MDI-jevima pomoću MKE simulacija dala je skupina njemačkih istraživača koji su MDI-jeve uspoređivali s SDI-jevima te kratkim i uskim implantatima. U simulacijama su se služili različitim dimenzijama implantata dostupnih na tržištu te ih pojedinačno opterećivali velikim silama. S obzirom na opterećivanje velikim lateralnim silama po implantatu (i do 300 N), na većini MDI-jeva sile naprezanja bile su izrazito velike i prelazile čvrstoću titana, a također je dokazano da MDI-jevi s uskim vratom, zbog izrazito velikih naprezanja koja premašuju njihovu čvrstoću, nisu pogodni za intraoralnu upotrebu. Kod kratkih i širokih implantata pogodniji je cilindrični dizajn od koničnoga. Nedostatak te studije u tome je što je svaki implantat zasebno ugrađen u blok kosti te su na svakom korištene velike sile koje su intraoralno raspoređene preko cijelog zubnog niza (79). Na temelju ove, ali i drugih studija, u kojima se služilo najgorim mogućim scenarijem, tj. maksimalnim žvačnim silama, MDI-jevi jesu pogodni za retenciju i stabilizaciju proteze ako se ugradi više MDI-jeva čiji je idealan dizajn jednodijelnog blago koničnog implantata s kuglastom glavom (79–81).

Najopasnije sile za MDI-jeve prema MKE simulacijama zasigurno su kose sile na implantat (82–85), što bi precrtano u kliničku situaciju ukazivalo na izrazitu važnost dobro usklađene okluzije te na potrebu edukacije pacijenta o pravilnom žvakanju potpunim protezama.

Na naprezanja MDI-jeva, osim jačine primijenjene sile, jako utječe i retencijska matrica preko koje se prenosi sila na implantat. Jarman i sur. izravno su opterećivali glavu MDI-ja preko „o-ball” matrice koja je značajno smanjila naprezanja u implantatu, apsorbirajući stres i prenoseći ga na cijelo ležište proteze (82). Važnost retencijske matrice s gumenim prstenom potvrdila su i druga istraživanja kojima se usporedbom različitih retencijskih veza, od kruće do fleksibilnije pokazalo da, što je fleksibilnija i mekša veza, sile se ravnomjernije prenose na ležište proteze i nema opasnosti od frakture MDI-ja (86). Kao najfleksibilnija i najpogodnija veza pokazala se matrica sastavljena od akrilatnoga kućišta i silikonske gumice (86–88) koja, iako zasad nije dostupna na tržištu, daje naslutiti novi smjer u istraživanju

retencije i stabilizacije totalnih proteza.

1.8 Metoda objektnog rastera


Metoda objektnog rastera (engl. *digital image correlation*, DIC) optička je beskontaktna mjerna metoda gdje se na temelju fotografskih snimki zaključuje o trodimenzionalnim promjenama oblika i raspodjeli deformacija s površine statički ili dinamički opterećenih objekata. Ova fotogrametrijska metoda primjenjuje se u analizi čvrstoće konstrukcija, određivanju svojstava materijala, verifikaciji i usavršavanju numeričkih proračuna, itd. Prikladna je za analizu objekata iz metalnih, kompozitnih, gumenih, drvenih i drugih materijala. Svi rezultati mjerenja predstavljaju relativan odnos stanja ispitnog uzorka u deformiranom trenutku s obzirom na početno (tj. neopterećeno) stanje. Zbog toga se na početku zabilježava referentna slika, a ostale sve slike snimaju se u deformiranu stanju te se uspoređuju s referentnom slikom. Tijekom zadnjih desetljeća metoda objektnog rastera intenzivno se razvijala kako bi se smanjila kompleksnost izračuna, dobila velika preciznost i pouzdanost te kako bi se proširilo područje upotrebe (89).

Osnovno područje upotrebe metode korelacije digitalne slike su 2D (tj. ravninska) mjerenja koja su najlakše izvediva zbog svoje jednostavnosti. Za provedbu 2D mjerenja potrebna je jedna nepomična kamera, izvor svjetla i odgovarajući algoritam koji će omogućiti praćenje promjena na zabilježenim digitalnim slikama. Međutim, 2D mjerenja ograničena su samo na ravninska snimanja, tj. ravnina uzorka i os kamere moraju biti okomiti.

U slučaju zakrivljene plohe neophodna su trodimenzionalna mjerenja kojima se snimaju dvije ili više fotografija (tzv. stereoparovi) iz različitih položaja. Takva se mjerna metoda naziva stereofotogrametrija jer se temelji na stereoskopskom efektu koji omogućuje prostornu predodžbu mjernog objekta (tj. koristi sposobnost promatrača da gledajući s dva oka dobije prostornu predodžbu okoline). Stereo ili 3D DIC služi se dvjema sinkroniziranim kamerama za mjerenje polja pomaka (CCD, engl. *Charge-Coupled Device*).


Budući da se snimanje slika obavlja s minimalno dvije kamere, potrebno je kalibrirati sustav kako bi se odredili unutarnji i vanjski parametri kamera. Osim toga, podešavaju se senzori za odgovarajući mjerni volumen, leće i kut kamere, otvor blende kamere te polarizacijska stakla. Kalibracija se provodi pomoću kalibracijskih objekata (ploča ili štapova) koji na sebi imaju referentne točke s konstantnim i unaprijed poznatim udaljenostima. Jednom kalibriran sustav za određeni mjerni volumen moguće je premještati na bilo koju lokaciju gdje se želi provesti mjerenje, ali je potrebno paziti da se ne poremeti međusobni položaj postavljenih kamera.

Mjerenje se provodi tako da se opterećeni objekt mjerenja snima fiksno postavljenim kamerama (Slika 8). Vrlo je važno da se položaj kamere ne mijenja od trenutka snimanja referentne slike. Svaki pomak kamere prilikom snimanja unosi pogrešku u izračunu. Također je važno da ne dolazi do promjene udaljenosti mjernog uzorka u odnosu na kameru.



Slika 8. Postav optičkog mjernog sustava Aramis i kidalice

Efekt deformacije, koji nastaje kao posljedica opterećivanja, snima se kamerama tijekom porasta sile opterećenja. Prva snimljena slika neopterećena stanja određuje referentnu sliku faseta u slikama neopterećenog stanja. Faseta je osnovni slikovni element koji slikovni operator jednoznačno pronalazi u lijevoj, odnosno desnoj kameri te ga možemo smatrati mjernom točkom. Fasete su obično pravokutna ili kvadratična oblika i svaka faseta ima jedinstvenu raspodjelu intenziteta sive boje koja ih čini međusobno različitim. Zbog toga je poželjno da površina ispitnog uzorka ima raznoliku teksturu s obzirom na intenzitet nijansi sive boje. To kod većine uzoraka nije slučaj te je neophodna dodatna priprema ispitnog uzorka s ciljem dobivanja stohastičkog uzorka (rastera) na površini. Raster se najčešće postiže nanošenjem nereflektirajuće mat bijele boje te naknadnim nanošenjem crne boje kako bi se na površini uzorka dobio raster u obliku crnih točkica na bijeloj podlozi (Slika 9). Gustoća i veličina nanesenih točkica ponajprije ovisi o veličini mjernog volumena koji se analizira. Raster po svojim svojstvima ne smije djelovati očvršćavajuće na površinu mjernog objekta.



Slika 9. Crni raster na bijeloj mat podlozi

Za svaki se stadij naprezanja mogu, primjenom algoritama fotogrametrijskih principa, točno izračunati 3D koordinate faseta na površini objekta. Na osnovi 3D koordinatnog sustava 3D pomaci, sila i stanje objekta koji se promatra mjere se točno i s velikom rezolucijom. Snimke se analiziraju pomoću softvera koji dolazi uz određeni sustav te omogućuje prezentaciju rezultata u obliku grafičkih, slikovnih i videoprikaza mjernih rezultata (89,90).

Optički mjerni sustav može se upotrebljavati za:

- ispitivanje materijala,
- procjenu čvrstoće,
- provjeru dimenzija objekta,
- ispitivanje nelinearnih ponašanja materijala,
- karakterizaciju puzanja i zamora materijala,
- određivanje krivulje granične deformabilnosti,
- provjeru modela konačnih elemenata,
- određivanje karakteristika materijala,
- analizu ponašanja homogenih i nehomogenih materijala tijekom deformiranja i izračun naprezanja.

Metoda objektnog rastera novija je metoda koja je primjenu pronašla ponajprije u strojarstvu i dizajnu, za ispitivanje svojstava materijala na visokim ili niskim temperaturama, ponašanju spojeva i kontakata dvaju tijela, širenja pukotina te toplinskih deformacija. Posljednjih godina metoda se počela sve više upotrebljavati i u dentalnoj medicini za

ispitivanje deformacija i izdržljivosti protetskih konstrukcija, i to ponajprije onih nošenih implantatima.

1.8.1 Primjena metode optičkog rastera u dentalnoj protetici

Veliki potencijal DIC metode ogleda se u tome što je pogodna za ispitivanje raznih materijala, neovisno o njihovu mehaničkom ponašanju (krhki/duktilni, izotropni/anizotropni, homogeni/nehomogeni) te je pogodna za bilježenje i malih i velikih deformacija. Zbog svoje svestranosti metoda je laganim koracima u posljednjih nekoliko godina pronašla svoju primjenu i u dentalnoj medicini, i to osobito u implantoprotetici. Zbog toga i ne iznenađuje podatak o svega nekoliko relevantnih istraživanja dostupnih u literaturi.

Tossi i suradnici među prvima su upotrijebili DIC metodu u dentalnoj medicini i objavili seriju radova iz područja implantoprotetike. U modele iz epoksi smole ugrađene su akrilatne replike prvoga mandibularnog premolara i drugog molara, a na mjestu drugog premolara i prvog molara su ugrađena dva implantata s metal-keramičkim krunicama na vijak. DIC metodom mjerena su horizontalna i smična naprezanja ovisno jesu li krunice na implantatima vezane ili odvojene, te postoji li drugi molar. Mjerenjima je dokazano da, neovisno o tome jesu li krunice na implantatima spojene ili odvojene, distalna kontaktna točka ima značajan utjecaj te ako je nema, tj. ako se ukloni drugi molar, naprezanja su oko ili između implantata veća, s naglaskom na značajan porast naprezanja na području distalno od implantata (91). Na istim modelima keramika na krunicama zamijenjena je polimerom te su tada naprezanja bila ravnomjernije raspoređena između potpornog zuba i implantata, dakle smanjena su naprezanja u simuliranu koštanom bloku (92). U oba navedena ispitivanja najveće sile naprezanja nađene su na vratu implantata, neposredno ispod razine kosti. Ova istraživanja provedena DIC metodom dodatno su potvrđena i metodom konačnih elemenata (93) te testiranjem fotoelastičnih modela (94), čime je dokazana preciznost i valjanost DIC metode.

Veoma često pitanje protetičara, ali i kirurga odnosi se na idealan broj implantata kod bezubih čeljusti te koliko članova mosta može određeni broj implantata podnijeti („nositi”). Usporedbom mosta od četrnaest članova nošenih na šest implantata i mosta od dvanaest članova nošenih na četiri implantata, te dvije različite mostne konstrukcije ovisno o materijalu izrade (titanska ili cirkonska konstrukcija) u maksili pod opterećenjem žvačnih sila pokazala je da odgovor na pitanje ne leži isključivo u broju implantata ili članova mosta, već da i materijal konstrukcije igra veliku ulogu u odlučivanju. Cirkonska konstrukcija sa šest implantata pokazala je najnepovoljniju distribuciju naprezanja u kosti i samoj

konstrukciji, dok je najpovoljnija raspodjela naprezanja kod titanske konstrukcije sa šest implantata. Kod konstrukcija nošenih s četiri implantata nema značajnih razlika između titanske i cirkonske konstrukcije (95).

Yilmaz i suradnici služili su se DIC metodom za testiranje pomaka implantatne nadogradnje prilikom statičkih opterećenja te su uspoređivali različite nadogradnje dostupne na tržištu. Ponajprije je za sve nadogradnje dokazano da, ako se ne uvrnu silom manjom od 30 Ncm, i ako se nadogradnja nekoliko puta iznova uvrće, pomaci u svim smjerovima su veći, što pri dugoročnim cikličkim opterećenjima može dovesti do odvrtnja vijka nadogradnje (96,97).

Tanasić i suradnici su, kako bi nadišli nepreciznosti mjerenja na umjetnom bloku kosti, za mjerenje naprezanja u kosti, ovisno o različitim protetskim rješenjima, upotrebljavali očuvane mandibule kadavera. U istraživanju su upotrijebljene četiri mandibule, jedna s intaktnim zubnim lukom, jedna potpuno bezuba te dvije djelomično ozubljene mandibule Kennedy klase I. Potpuno ozubljena mandibula i jedna djelomično bezuba služile su kao referentne čeljusti, dok je na potpuno bezuboj izrađena potupna akrilatna proteza, a na drugoj djelomično ozubljenoj mandibuli Kennedy klase I izbrušeni su svi zubi te je napravljen most, a u lateralnom bezubom segmentu djelomična proteza retinirana kvačicama. Usporedbom različitih modaliteta terapije i usporedbom s ozubljenom mandibulom, očekivano, najveća naprezanja kosti bila su kod potpuno bezube mandibule s potpunom protezom s najvećom koncentracijom naprezanja neposredno ispod ležišta proteze. Zanimljivo je da usporedbom dviju djelomično ozubljenih mandibula, one s prirodnim zubima i one s kombiniranim radom, dolazi do većih naprezanja kod nesanirane djelomične bezubosti, i to najviše u području marginalne kosti koja okružuje zub (98).

Iako je kratko u upotrebi, DIC metoda pokazala se pouzdanom metodom za testiranja u implantoprotetici. Osobita važnost metode vidi se u mogućnosti analize mikropomaka, na razini implantatne nadogradnje ili cijele mostne konstrukcije, ili analizi deformacija u svim smjerovima koordinatnog sustava. Osim *in vitro* ispitivanja, metoda pruža mogućnost i za direktna ispitivanja kliničkih situacija. Iako je kao metoda vrlo razvijena, područja i način primjene u dentalnoj medicini tek se trebaju otkriti.

1.9 Svrha i hipoteza istraživanja

Kako dosad u dentalnoj literaturi nije opisana klinička primjena dentalnih implantata koji su istodobno i kratki i uski, težište i cilj ovog rada ponajprije je eksperimentalno istražiti postoji li mogućnost upotrebe kratkih i uskih implantata, tj. kratkih mini implantata, a zatim testirati njihovu kliničku primjenu za retenciju DPP-a kod pacijenata s ekstremno resorbiranim, potpuno bezubim donjim grebenom ako testiranja na modelima ukažu na tu mogućnost.

U prvom dijelu istraživanja svrha je, uz pomoć metode konačnih elemenata (MKE) i metode objektnog rastera (DIC), testirati ponašanje kratkih MDI-jeva koji retenciju DPP i ustanoviti sljedeće:

- područje najvećeg naprezanja unutar implantata prilikom opterećenja
- područje najvećeg naprezanja unutar kosti prilikom opterećenja
- deformacije na površini kosti ili proteze
- vertikalni pomak proteze u odnosu na čeljust

Cilj je kliničkog istraživanja rehabilitirati pacijente s ekstremnom resorpcijom donjeg potpuno bezuboga grebena (u kojih je nemoguće ugraditi implantate standardnih dimenzija, ili kratkih i širokih implantata bez opsežnih postupaka augmentacije kosti i mekih tkiva) ugradnjom četiriju kratkih MDI-jeva (6 ili 8 mm dužine, 2 ili 2,5 mm širine) u intraforaminalnoj regiji te ih opteretiti novim potpunim protezama (koje su ojačane metalnom konstrukcijom) te navedene pacijente prospektivno pratiti tijekom dvije godine. Navedeno prospektivno kliničko istraživanje uključilo bi:

- mjerenje marginalnoga gubitka kosti oko svakog MDI-ja na radiografskim snimkama nakon godine i nakon dvije godine u funkciji
- preživljenje i uspješnost kratkih MDI-jeva tijekom dvije godine i usporedba sa stopom preživljenja i uspješnosti MDI-jeva standardnih dužina za retenciju DPP-a
- bilježenje tehničkih poteškoća s protezama ili MDI-jevima
- mjerenje ishoda terapije iz perspektive pacijenta (procjena žvačne funkcije, orofacijalne estetike i kvalitete života ovisne o oralnom zdravlju od samih pacijenata)
- procjenu stupnja postoperativne boli i oticanja nakon ugradnje kratkih MDI-jeva te usporedba s ugradnjom MDI-jeva standardnih dužina (≥ 10 mm)

H1: Metoda konačnih elemenata i metoda objektnog rastera dokazat će da pri smanjenim žvačnim silama koje razvijaju totalno bezubi pacijenti neće doći do preopterećenja ili pucanja kratkih MDI-jeva ili naprezanja u kosti koja bi dovela do njene resorpcije

H2: Četiri kratka MDI-ja kod ekstremno resorbiranog potpuno bezuboga grebena u donjoj čeljusti osigurat će zadovoljavajuću retenciju i stabilizaciju DPP-a (osobito ako se u antagonističkoj čeljusti nalazi gornja potpuna proteza)

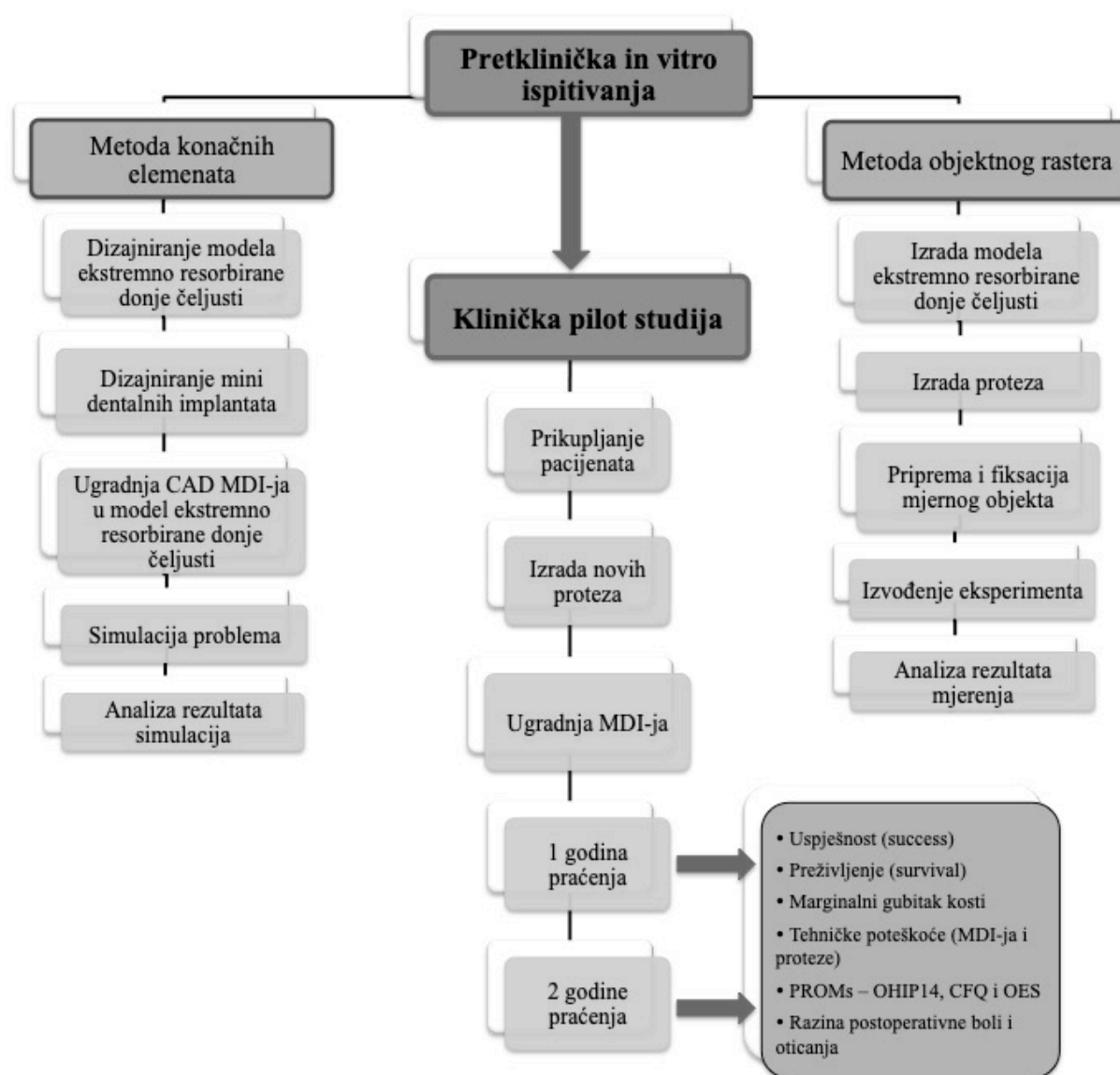
H3: Kratki MDI-jevi imat će zadovoljavajući stupanj preživljenja i uspješnosti

H4: Marginalni gubitak kosti (MGK) neće se značajno razlikovati od MDI-jeva standardnih dužina (≥ 10 mm) i SDI-jeva

H5: Ugradnja kratkih MDI-jeva uzrokuje jednaku razinu boli, oticanja i postoperativnih poteškoća kao i ugradnja MDI-jeva standardnih dužina (≥ 10 mm)

2 MATERIJALI I POSTUPCI

Istraživanje je podijeljeno na tri dijela, a to su: računalna simulacija, mehanička testiranja i klinička „follow-up” pilot-studija, tj. praćenje kratkih MDI-jeva u funkciji retencije DPP-a, uključivši i ishode iz perspektive pacijenata te analizu percipirane boli nakon ugradnje MDI-jeva. Cijeli tijek istraživanja prikazan je na dijagramu na Slici 10.



Slika 10. Tijek istraživanja

2.1 Metoda konačnih elemenata

Metoda konačnih elemenata (MKE) rađena je na modelu jedne prosječne potpuno bezube i ekstremno resorbirane donje čeljusti. Kako bi se dobio jedan realan, ali ujedno i reprezentativan model, model prosječne čeljusti dobiven je spajanjem pet različitih CBCT-ova (engl. *Cone beam computed tomography*) snimki pacijenata s ekstremnom resorpcijom donjeg alveolarnoga grebena. Isti pacijenti ujedino su poslije uključeni u klinički dio istraživanja. U modele donje čeljusti ugrađena su četiri kratka MDI-ja različitih dužina (6, 8 ili 10 mm dužine, i 2 ili 2,5 mm širine) te je metodom konačnih elemenata (MKE) simulirano opterećenje različitim silama.

2.1.1 Dizajniranje modela ekstremno resorbirane donje čeljusti

Svih pet CBCT snimki napravljeno je na istom Crane3DTM uređaju (Crane3DTM, Soredex, Tuusula, Finland). DICOM (*Digital Imaging and Communications in Medicine*) slike dobivene učitavanjem CBCT snimki obrađene su programom Amira v4.1 (Zuse Institute Berlin; Visage Imaging GmbH, Berlin, Njemačka) u kojem je obavljena i segmentacija na kortikalni i trabekularni dio čeljusti. Segmenti čeljusti konvertiraju se u 3D poligonalne modele i pohranjuju u obliku stereolitografskog 3D formata (STL).

Izrađeni modeli geometrijski su previše složeni i sadrže veliku količinu detalja koji nisu potrebni za MKE simulaciju. MeshLab v1.3.3 upotrebljava se za izvođenje površinske retopologizacije kako bi se dobile željene karakteristike modela i kako bi se svih pet modela spojilo u jedan prosječan model. Model se obrađuje tako da osigurava ispravno preklapanje vrhova poligona u području kontakta između kortikalne i trabekularne kosti. Dobiveni model prosječne ekstremno resorbirane donje čeljusti sastoji se od 133 009 elemenata u kortikalnoj kosti i 73 343 elemenata u trabekularnoj kosti.

2.1.2 Dizajniranje mini dentalnih implantata

U softveru Solidworks 2012 (Dassault Systemes, Vélizy-Villacoublay, France) kreirani su CAD (akronim od engl. *Computer Aided Design*) modeli SlimLine Mini Ball Type (Dentium, Seoul, Južna Koreja) implantata. Dizajn implantata i dimenzije izrađeni su prema specifikacijama preuzetima iz originalnog Dentium kataloga (Slika 11).



Slika 11. CAD modeli mini dentalnih implantata

Kreirano je šest različitih modela MDI-jeva u dvije različite širine (2 i 2,5 mm) te tri različite dužine (6, 8 i 10 mm). CAD modeli MDI-jeva također su pohranjeni u STL formatu, nakon čega je obavljena retopologizacija površine (MeshLab V1.3.3 kako bi se stvorila površina visoke kvalitete i prikladna za MKE. Broj poligona za svaku dimenziju MDI-ja prikazan je u Tablici 7.

Tablica 7. Broj elemenata za pojedine dimenzije mini dentalnih implantata


Dimenzija MDI	Broj elemenata
2 x 6 mm	28096
2 x 8 mm	31847
2 x 10 mm	35941
2,5 x 6 mm	34863
2,5 x 8 mm	35334
2,5 x 10 mm	39446

2.1.3 Ugradnja CAD modela mini dentalnih implantata u model ekstremno resorbirane donje čeljusti

Završna priprema STL modela provodi se u MeshLab programu. Na modelima donje čeljusti dizajnirane su četiri rupe za implantate u intraforaminalnom području. U svaku rupu ugrađen je po jedan MDI tako da su u jedan model čeljusti ugrađeni MDI-jevo samo jedne dimenzije (npr. dužina 6,0 mm; širina 2,0 mm), čime je dobiveno šest različitih modela.

U procesu izrade rupa stvaraju se neki nepravilni poligoni koji mogu prouzročiti probleme tijekom procesa povezivanja pa je izvršena konačna retopologizacija, ponovno osiguravajući

ispravno preklapanje vrhova poligona u kontaktnim regijama. Tek takvi numerički modeli prikladni su za simulaciju metodom konačnih elemenata (MKE). 3D mreža konačnih elemenata modela ekstremno resorbirane donje čeljusti s ugrađenim MDI-jevima prikazana je na Slici 12.



Slika 12. 3D mreža konačnih elemenata modela ekstremno resorbiranje donje čeljusti s ugrađenim mini dentalnim implantatima

2.1.4 Priprema za simulaciju metode konačnih elemenata

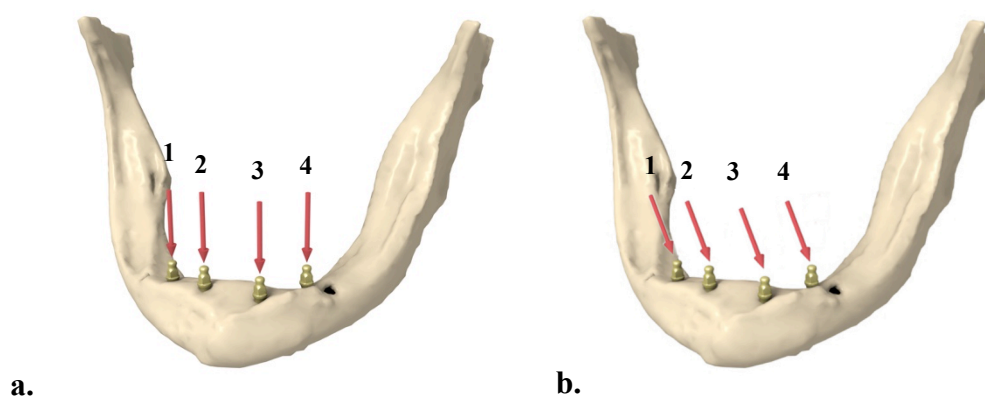
Za simulacije MKE-a služilo se programom ANSYS 2017 (Swanson Analysis, Houston, PA, USA), priznatim svjetskim softverom za ovu numeričku metodu.

ANSYS ne podržava simulaciju s SLA poligonalnom geometrijom, tako da su svi modeli učitani u programu ANSYS SpaceClaim (Swanson Analysis, Houston, PA, USA) i pretvoreni u čvrstu geometriju. Mehaničke karakteristike za MDI-jeve (titanska legura) te za trabekularnu i kortikalnu kost preuzete su iz dostupne literature (99–101) te su prikazani u Tablici 8. Područja kontakta između kortikalne kosti, trabekularne kosti i implantata program automatski prepoznaje i definira kao čvrstu vezu.

Tablica 8. Mehaničke karakteristike materijala

	Titan	Kortikalna kost	Trabekularna kost
Gustoća	4,512 g/cm ³	1,85 g/cm ³	0,4 g/cm ³
Youngov modul elastičnosti	113,8 GPa	10,5 GPa	8,55 GPa
Poissonov broj	0,342	0,4	0,35
Modul stlačivosti	120 GPa	17,33 GPa	9,5 GPa
Modul smicanja	42,4 GPa	3,71 GPa	3,166 GPa
Granica vlačnog popuštanja	880 MPa	90 MPa	35 MPa
Granica tlačnog popuštanja	970 MPa	160 MPa	18 MPa
Ultimativna vlačna čvrstoća	950 MPa	150 MPa	40 MPa
Ultimativna tlačna čvrstoća	-	200 MPa	20 MPa

Modeli donje čeljusti fiksirani su na vrhu ramusa mandibule, tj. u području temporomandibularnoga zgloba, a opterećenja su usmjerena na glavu svakog MDI-ja. Svaki od četiriju MDI-jeva u čeljusti opterećen je aksijalnim silama ili kosim silama pod kutom od 45° u vestibulo-oralnom smjeru, u području glave implantata (Slika 13). Svaki MDI opterećen je silom od 20 N, 50 N i 100 N što je sumarno 80 N, 200 N i 400 N po modelu.



Slika 13. Smjer sile opterećenja mini dentalnih implantata i pozicije implantata: a. aksijalno usmjerena sila; b. kosa sila pod kutom od 45°

2.2 Metoda objektnog rastera

2.2.1 Izrada modela ekstremno resorbirane donje čeljusti

Za testiranje metodom objektnog rastera izrađeni su modeli ekstremno resorbirane čeljusti pomoću tehnologije 3D printa. Modeli su izrađeni na temelju CBCT snimki nekoliko pacijenata s ekstremno resorbiranom donjom čeljusti. Na temelju svake CBCT snimke izrađen je virtualni model čeljusti (Amira v4.1, Zuse Institute Berlin; Visage Imaging GmbH, Berlin, Njemačka) koji je predstavljao kopiju pacijentove donje čeljusti, te je spajanjem tih modela dobivena jedna prosječna ekstremno resorbirana donja čeljust na kojoj su izvršena sva testiranja. Pomoću CBCT snimki isplanirana je pozicija ugradnje četiriju MDI-jeva u intraforaminalnoj regiji te su na virtualnim modelima dizajnirane četiri rupice (ležište) za ugradnju MDI-jeva. Rupice u printanim modelima ostavljene su kako bi na svakome isprintanome modelu pozicija MDI-ja bila ista te kako se printani model ne bi morao bušiti, što bi potencijalno moglo narušiti njegovu strukturu. Bušenje plastike, makar i uz dobro vodeno hlađenje, proizvodi toplinu i dovodi do njena taljenja čime se narušava struktura materijala te stoga nije moguće kontrolirati dimenziju rupice (ležišta MDI-ja). Za MDI čiji je promjer 2 mm napravljena je rupica promjera 1,9 mm, a za MDI promjera 2,5 mm napravljena je rupica promjera 2,4 mm, dok je dužina iznosila punu dužinu MDI-ja (6, 8 ili 10 mm). Manji promjer rupe u odnosu na promjer MDI-ja napravljen je zbog čvršćeg pozicioniranja MDI-ja u plastični model i postizanja njegove potpune stabilnosti te simulacije njegove sposobnosti samonavijanja u pravoj kosti.

Svi modeli isprintani su od Gray fotopolimerne smole (GRAY FLGPGR04; Formlabs, Somerville, Massachusetts, United States) na Formlabs Form 2 printeru. Karakteristike materijala prikazane su u Tablici 9. Za svaki pojedini model bila su potrebna 4 sata i 15 minuta za printanje, nakon čega je uslijedila dodatna obrada prema uputama proizvođača koja je karakteristična za polimernu tehnologiju. Modeli čeljusti potopili su se u spremnik s 95 % izopropilnim alkoholom (IPA) jednu minutu, te zatim u drugi spremnik s 95 % IPA dodatnih 15 minuta kako bi se isprala sva zaostala smola. Nakon čišćenja usijedilo je trideset minuta polimerizacije pomoću 36 W UV-A halogenih žarulja te trideset minuta grijanje u komori na temperaturi od 60° C.

Tablica 9. Mehaničke značajke Gray polimerne smole

	Zelena faza	Poslije polimerizacije
Vlačna svojstva		
Ultimativna vlačna čvrstoća	38 MPa	65 MPa
Modul rastezanja	1,6 GPa	2,8 GPa
Istezljivost	12 %	6 %
Svojstva savitljivosti		
Modul savitljivosti	1,3 GPa	2,2 GPa
Udarna svojstva		
Notched IZOD	16 J/m	25 J/m

Isprintano je šest modela s različitim dimenzijama rupica (ležišta MDI-jeva) te su u svaku ugrađena četiri MDI-ja istih dimenzija (Slika 14). Za ugradnju MDI-jeva služilo se leptir-ključem i moment-ključem, istim ključevima kojima se služi i pri ugradnji MDI-jeva *in vivo* (u pacijenata). Sila očitana na moment-ključu prilikom ugradnje MDI-ja u plastični model iznosila je 35 Ncm, što se ujedno smatra dovoljnom silom za postizanje primarne stabilnosti MDI-ja i njegovo imedijatno opterećivanje (37).

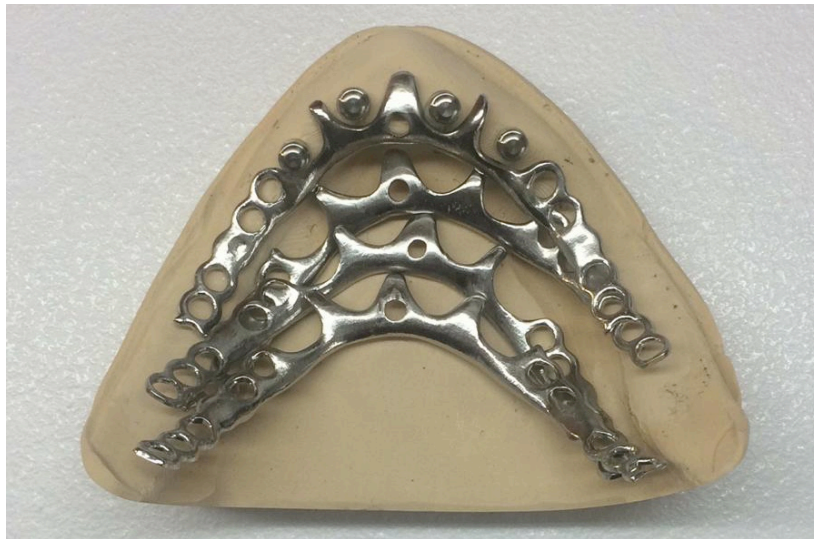


Slika 14. 3D isprintatni model ekstremno resorbirane donje čeljusti s ugrađena četiri MDI-ja

2.2.2 Izrada proteza

Nakon ugradnje MDI-ja u printane modele, na svakom modelu zasebno izrađena je donja potpuna proteza ojačana metalnom konstrukcijom.

Za izradu metalne konstrukcije uzet je otisak (Express STD 3M materijal, Seefeld, Njemačka) jednog modela s transfernim kapticama te je otisak izliven iz uložne mase. Na modelu iz uložne mase izmodelirana je metalna konstrukcija u vosku te se dalje nastavilo s klasičnim načinom izrade metalne konstrukcije [kivetiranje, predgrijavanje, izlivanje metala (Remanium[®] GM 800+, DENTAURUM GmbH & Co. KG, Ispringen, Germany)]. Nakon vađenja metalna konstrukcija iz uložne mase nije bila potrebna nikakva obrada metala osim poliranja (Slika 15).

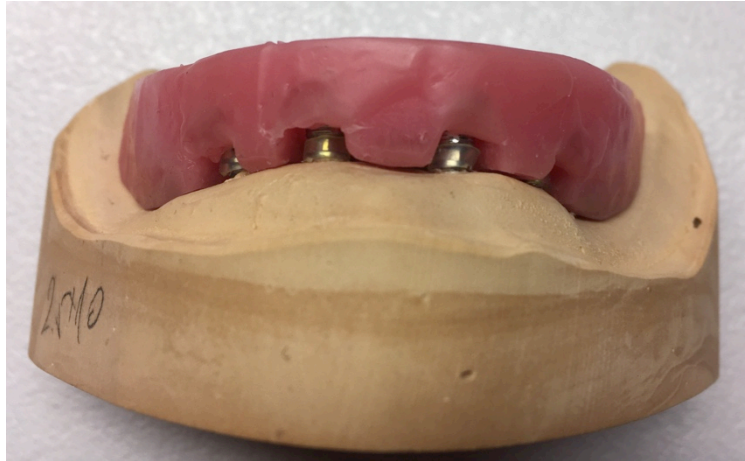

Slika 15. Metalni skelet proteze

Na jednome modelu izmodelirana je proteza od voska. Zbog jednostavnosti izrade i točnosti kasnijih mjerenja sila prilikom opterećivanja proteze, nisu postavljeni zubi u protezu, već je cijela proteza napravljena iz akrilata, ali je po volumenu i po visini predstavljala protezu sa zubima. Okluzijska ploha bila je ravna (paralelna s horizontalom, poput zagrizne šablone) kako bi se mogao odrediti točan smjer sile prilikom opterećivanja. Na voštanom bedemu izrađen je ključ iz silikona kako bi se isti oblik proteze prenio na svaki model. Printani modeli čeljusti izolirani su vazelinom te je na svaki MDI postavljena retencijska matrica („o-ball”). Vrat implantata između retencijske matrice i čeljusti izoliran je voskom kako bi se spriječilo curenje akrilata u podminirana područja. Akrilatno tijesto (ProBase Cold, Ivoclar Vivadent AG, Schaan, Liechtenstein) zamiješano je prema uputama proizvođača, uliveno u silikonski kalup na modelima te polimerizirano pod tlakom od 2 bara i pri

temperaturi od 70 °C. Nakon polimerizacije proteza je skinuta s modela te su obrađeni rubovi gdje je iscurio akrilat. Akrilat nije poliran kako bi se mogao obojati zbog potreba testiranja. Isti postupak ponovljen je za sve modele.

S obzirom na to da se radilo o optičkoj metodi testiranja koja može zabilježiti samo ono što je vidljivo na kameri, akrilat proteze u intraforaminalnom dijelu na spoju s modelom uklonjen je kako bi bilo vidljivo područje vrata implantata (Slika 16).



Slika 16. Modelacija proteze u vosku

2.2.3 Priprema mjernog objekta

Prije početka ispitivanja važno je napraviti sve faze pripreme modela, tj. mjernog objekta i samoga optičkog sustava. Na taj se način na najmanju moguću mjeru svode sve moguće nepravilnosti koje se mogu pojaviti tijekom samog mjerenja. Nepodobna površina mjernog objekta i problem s rasterom mogu znatno utjecati na rezultat. Zato je potrebno ispuniti sljedeće preduvjete:

- površina mjernog objekta mora imati uzorak prepoznatljiv senzoru kako bi jasno mogao izdvojiti piksele u slici (fasete). Na temelju toga, područje piksela u referentnoj slici može se dodijeliti određenom području piksela u ciljanoj slici
- karakteristični uzorak površine mora biti u stanju pratiti deformacije uzorka
- poželjno je da površina uzorka bude glatka. Jako strukturirana površina može prouzročiti probleme u identifikaciji fasete i proračunu 3D koordinata točaka
- obojeni uzorak na objektu mora imati dobar kontrast
- površina uzorka ne smije biti sjajna zato što refleksija uzrokuje loš kontrast i svjetlinu u desnoj i lijevoj kameri. Refleksija može predstavljati problem kod računanja područja faseta


Ako mjerni objekt ne zadovoljava neke od navedenih uvjeta, ima premalo prepoznatljivih karakteristika kao što je slučaj homogene površine ili ako je npr. površina reflektirajuća. Takve površine treba posebno pripremiti za mjerenje.

Priprema površine na modelima čeljusti i proteza izvodi se bijelom akrilnom aerosolnom bojom (Happy color smalto spray acrilico, Milano, Italija) preko koje je raster nanesen grafitnim sprejem (NC.Formula, Graffiti spray paint, Montana cans; Heidelberg, Njemačka) (Slika 9).

Priprema optičkog mjernog sustava podrazumijeva podešavanje udaljenosti od objekta, osvjetljenja objekta, senzora i kalibraciju kamera. Kalibracija služi kako bi se podesili unutarnji i vanjski parametri kamera te se poništile sve moguće nepravilnosti u kameri koje mogu biti prouzročene okolinom u kojoj se provodi mjerenje (npr. ako se između mjernog objekta i kamere nalazi staklo, ako je prostor zadimljen, prašnjav) ili samim kamerama (npr. zaprljanost leća ili polarizacijskih stakala, ili različita oštećenja na lećama).

2.2.4 Fiksacija mjernog objekta

S obzirom na to da će se modeli opterećivati, neophodno ih je na fiksirati. U sličnim istraživanjima modeli ili cijele čeljusti ili samo izrezani blokovi bili su zalijepljeni za ravnu površinu. Budući da je u ovom istraživanju naglasak na ekstremno resorbiranoj donjoj čeljusti, lijepljenjem za površinu promijenila bi se debljina modela, tj. podebljao bi se model, što bi moglo značajno utjecati na rezultate istraživanja. Za potrebe testiranja napravljen je poseban stalak za modele (Slika 17) koji je čvrsto fiksiran unutar statičke kidalice. Unutar stalka čeljust je bila oslonjena na šipku samo na malom području koje odgovara inserciji *m. massetera*, dok je druga šipka postavljena u udubinu *incisurae mandibulare* (udubina između *processusa condylaris* i *processusa coronoideusa*) simulirajući temporomandibularni zglob.




Slika 17. Sustav za fiksaciju čeljusti postavljen na statičku kidalicu


2.2.5 Faze mjerenja i dobivanje rezultata

Za opterećivanje modela upotrebljena je statička kidalica Inspekt 20-1 table (Hegewald & Peschke Meß- und Prüftechnik GmbH, Nossen, Njemačka) koja je u potpunosti digitalno upravljana te ima konstantan prirast pomaka. Modeli su opterećivani silom od 150 N u tri različite pozicije:


- a. obostrano lateralno (u području molara) – B (Slika 18)
- b. jednostrano laterano (s lijeve strane u području molara) – L (Slika 19)
- c. anteriorno (u području prednjih zuba) – F (Slika 20)



Slika 18. Obostrano lateralno opterećenje u području molara



Slika 19. Jednostrano lateralno opterećenje s lijeve strane u području molara



Slika 20. Anteriorno opterećenje u području prednjih zuba

Zbog velike zakrivljenosti donje čeljusti i zadanih dimenzija mjernog volumena, nije bilo moguće snimiti područje cijele mandibule te je odabrana samo jedna strana.

Nakon procesa opterećivanja modela i snimanja procesa dvostrukim kamerama dobivene snimke obrađuju se programom Gom Correlate 2019 (v2.0.1; GOM-Optical Measuring Techniques, Braunschweig, Njemačka).

2.3 Klinička studija kratkih mini dentalnih implantata

2.3.1 Izbor pacijenata

U istraživanju su sudjelovali pacijenti koji su samoinicijativno došli na Zavod za mobilnu protetiku Stomatološkog fakulteta u Zagrebu tražeći izradu novih potpunih proteza jer sa starima nisu mogli dobro funkcionirati, a nekolicinu pacijenata uputili su kolege primarni doktori dentalne medicine koji su bili upoznati s istraživanjem.

Glavni kriterij uključivanja u istraživanje bio je potpuna bezubost i ekstremno resorbirani alveolarni greben donje čeljusti čija visina tijela u intraforaminalnom dijelu nije prelazila 10 mm. Nakon što je kliničkim pregledom utvrđena ekstremna resorpcija alveolarnoga grebena (klinički to predstavlja jako reducirano ležište proteze, ravan ili čak negativan greben), reducirani volumen kosti potvrđen je mjerenjem na ortopantomogramskim i CBCT snimkama. Osim visine tijela mandibule manjeg od 10 mm (mjereno od vrha mandibularnog alveolarnoga grebena do donje granice mandibularnoga korteksa), lokalni kriterij za uključivanje u istraživanje bio je pojas pričvrzne gingive jednak ili manji od 5 mm. Osim toga, uzeto je u obzir opće zdravstveno stanje pacijenata te pozitivan stav pacijenta prema ugradnji MDI-jeva, razumijevanje terapije te pristanak na redovite kontrolne preglede. Svi pacijenti uključeni u terapiju već dugi niz godina nosili su potpune proteze te su imali veliku želju za poboljšanjem kvalitete života te žvačne i estetske funkcije.

Opći kriteriji za isključivanje bili su:

- pacijenti lošeg općeg zdravlja (klasa III-IV prema klasifikaciji American Society of Anesthesiology - ASA) (102)
- pacijenti s poviješću mentalnih bolesti ili demencijom
- kronične bubrežne bolesti
- nekontrolirane bolesti krvarenja
- nekontrolirani *diabetes mellitus*
- kemoterapija
- zračenje u području glave i vrata u posljednje dvije godine
- intravenozna bisfosfonatna terapija
- pušenje (više od 20 cigareta dnevno)
- alkoholizam
- upotreba droga

Lokalni kriteriji isključivanja bili su:

- pomična mukoza alveolarnoga grebena i/ili sluznica deblja od ≥ 4 mm
- nedostatak pričvrzne gingive (npr. pomično tkivo, duplikature pomične sluznice, ili priraslice koje se hvataju na vrh rezidualnoga grebena)

Pacijenti koji su pristali na remodelaciju mukoze alveolarnoga grebena, tj. uklanjanje pomičnoga grebena („flabby ridge”), duplikaturu ili proširenje pojasa pričvrzne gingive prije ugradnje kratkih MDI-jeva bili su također uključeni u istraživanje.

Trošak nabave i ugradnje MDI-jeva te retencijskih elemenata („o-ball” matrice) financirani su iz projekta Hrvatske zaklade za znanost (Definiranje mogućnosti uporabe mini dentalnih implantata (MDI) i njihovi rezultati u *in vitro* i u kliničkim prospektivnim istraživanjima (HRZZ-IP-2014-09-1218)), dok je izrada samih proteza pokrivena iz zdravstvenog osiguranja (Hrvatski zavod za zdravstveno osiguranje), što je omogućilo isključivanje financijskih troškova samih pacijenata.

Svim pacijentima detaljno je objašnjen cilj i način provedbe istraživanja, redosljed i plan terapije, počevši od izrade proteza do ugradnje MDI-jeva. Pacijenti su upozoreni na nužnost održavanja higijene i potrebu redovitih kontrola, kako kliničkih tako i radiografskih. Objasnjeno im je da istraživanje ne predstavlja nikakvu opasnost za njihovo zdravlje te da se provodi u skladu s etičkim načelima i Ženevskom konvencijom. Također je pacijentima objašnjeno da će, iako u startu nemaju nikakvih financijskih izdataka, sve zamjene retencijskih elemenata (samo gumica ili cijelih matrica) nakon završetka istraživačkog projekta morati snositi sami. Također im je objašnjeno koliko često će se gumice (matrice) trebati mijenjati i koja je približna cijena tih postupaka.

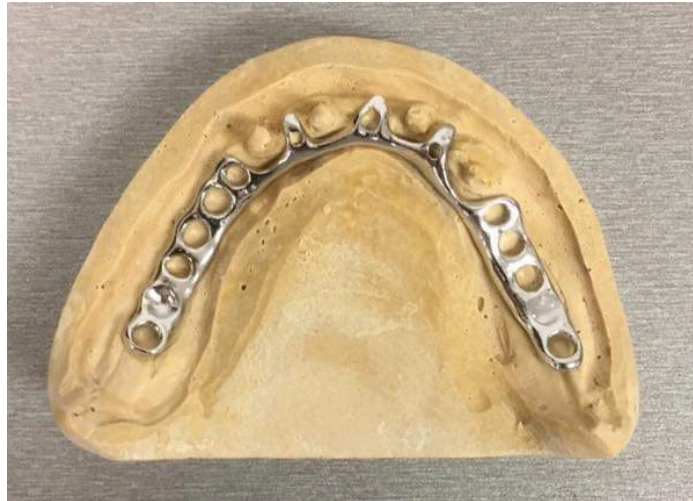Istraživanje je odobrilo Etičko povjerenstvo Stomatološkog fakulteta i Kliničkog bolničkog centra Zagreb, te su svi pacijenti potpisali informirani pristanak.

2.3.2 Protetski protokol

Svim pacijentima uključenima u istraživanje izrađene su nove totalne proteze. U gornjoj čeljusti izrađena je obična akrilatna proteza, a u donjoj čeljusti metalom ojačana akrilatna proteza kako bi se spriječilo pucanje proteze. Sve proteze izrađene su na Zavodu za mobilnu protetiku Stomatološkog fakulteta u Zagrebu. Proteze je izradila doktorandica pod nadzorom specijalista dentalne protetike.

Proteze su izrađene standardnim postupkom za izradu totalnih proteza. Nakon alginatnog anatomskog otiska (Aroma fine plus, Normal set, GC Europe, Leuven, Belgija) u

konfekcijskoj žlici za bezube čeljusti, izrađene su individualne žlice od svjetlosnopolimerizirajućeg akrilata (LC Dental Tray, Cavex, Haarlem, Nizozemska). Funkcijski otisak uključivao je izradu funkcijskih rubova proteze iz termoplastičnog materijala (Bite Compound, GC Europe, Leuven, Belgija) te korekturni otisak polivinilsiloksanom (VPS) srednje viskoznosti (Dimension™ VPS Impression Material, 3M ESPE, Seefeld, Germany). Nakon prilagodbe individualne žlice za donju čeljust, prvo je na vestibularne rubove nanesen termoplastični materijal, a pacijent je skupljao i širio usnice dok se materijal stvrdnjavao. Terapeut mu je pomagao pasivnim kretnjama ako je to bilo potrebno. Zatim je razmekšani termoplastični materijal nanesen na lingvalni rub žlice, a pacijent je vršio kretnje stavljanja jezika na gornju usnicu i lizanja usnice od kuta do kuta. Nakon toga stavljeno je malo termoplastičnog materijala na retromilohoidni rub proteze, a pacijent je gutao slinu. Na taj način pacijent je sam sebi u funkciji izmodelirao rubove buduće proteze. Iste kretnje ponovljene su i tijekom korekturnog otiska. Nakon funkcijskog otiska izliven je radni model iz tvrde sadre te je uslijedila izrada metalnog skeleta s rigidnom lingvalnom spojkom za donju protezu (Remanium® GM 800+, DENTAURUM GmbH & Co. KG, Ispringen, Germany) (Slika 21). Zatim je slijedila izrada zagriznih šablona, registracija međučeljusnih odnosa te prijenos modela gornje čeljusti obraznim lukom u artikulator (S.A.M. II, Germany). Prednji umjetni zubi postavljeni su prema pravilima estetike i fonacije, a lateralni zubi u protezi postavljeni su prema koncepciji lingualizirane okluzijske sheme (SR Ortholingual DCL teeth, Ivoclar, Schaan, Liechtenstein), a postava umjetnih zubi završena je s prvim molarom (103). Nakon zadnje probe slijedilo je ulaganje i kivetiranje. Uporabljjen je autopolimerizirajući akrilat (ProBase Cold, Ivoclar Vivadent AG, Schaan, Liechtenstein), a kivetiranje je vršeno prema standardnom protokolu postupnim dizanjem temperature do 70 °C i tlaka do 2 bara. Nakon hlađenja kivete su otvorene, proteze izvađene, obrađene, polirane i predane pacijentu uz eventualne korekcije okluzije nastale zbog kontrakcije tijekom polimerizacije akrilata. Proteze su izrađene prije ugradnje MDI-jeva i imali su rupice (ležišta) za retencijske „o-ball” matrice. Ako je bilo potrebno, te rupice proširene su pomoću freze za akrilat prije ugradnje matrica.



Slika 21. Metalni skelet donje potpune proteze

Retencijski elementi („o-ball”) svim su pacijentima ugrađeni intraoralno pomoću autopolimerizirajućeg akrilata (GC Reline, GC America inc., Alsap II, USA) uz upotrebu plastičnih kolutova (Blockout Shim; 3M ESPE, Seefeld, Germany) za prevenciju ulaska akrilata u podminirana područja i zaštitu mukoze ležišta proteze. U situacijama gdje primarna stabilnost MDI-jeva nije bila prikladna, ugradnja retencijskih elemenata odgođena je za tri mjeseca te je proteza u intraforaminalnom području podložena mekim akrilatom (GC Tissue Conditioner, GC Europe, Leuven, Belgija). Na taj način izbjegnuto je izravno opterećenje MDI-jeva te je poboljšana stabilnost proteze.

2.3.3 Ugradnja mini dentalnih implantata

MDI-jevi su ugrađeni tek nakon predaje novih totalnih proteza, i to najranije tjedan dana nakon predaje, nakon što su napravljene sve korekcije proteza u smislu korekcija okluzije ili uklanjanja predugačkih rubova koji su prouzročili dekubitus ili crvenilo na sluznici.

Svakom pacijentu ugrađena su po četiri MDI-ja u intraforaminalnoj regiji. Ovisno o volumenu kosti, procijenjenom na ortopantomogramskim i CBCT snimkama, odabrana je širina (2 ili 2,5 mm) i dužina (6 ili 8 mm) za svaki MDI. U ovom istraživanju upotrijebljeni su SlimLine implantati tvrtke Dentium (Seoul, Južna Koreja) s obzirom na to da su zasad jedini na tržištu koji proizvode MDI-jeve dužine 6 ili 8 mm.

Svim pacijentima prepisana je antibiotska profilaksa u obliku 2 g Klavocina sat prije zahvata, ili u slučaju alergije 600 mg Klindamicina. Postupak ugradnje uključuje primjenu lokalne anestezije (Ubistesin forte 4 % ili Mepivastesin 3 %, 3M, Njemačka) u intraforaminalnoj regiji te upotrebu kalibriranih svrdala i fiziodispenzera (Implantmed,

W&H Dentalwerk Bürmoos GmbH, Bürmoos, Austrija) uz hlađenje slanom fiziološkom otopinom (0,9 % NaCl, 500 ml, Braun, Melsung, Njemačka).

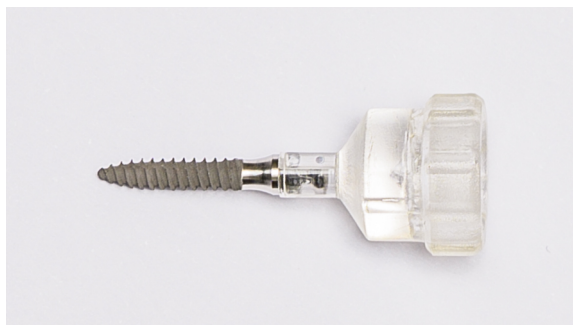
Za preparaciju ležišta uglavnom je potrebno samo jedno svrdlo, tzv. pilot-svrdlo (Slika 22), koje je 0,1 – 0,3 mm uže od samog implantata. Kod tehnike bez odizanja mukoperiostalnog reznja pilot-svrdlom se prvo prođe kroz mukožu i vrh se nasloni na kost te se pri niskom broju okretaja preparira i penetrira kortikalni sloj alveolarnog grebena i početni dio trabekularne kosti zbog određivanja smjera uvođenja. Prilikom preparacije potrebno je obilno vodeno hlađenje svrdla. Također se svrdlo smije pomicati samo gore-dolje kako bi se izbjeglo pretjerano zagrijavanje kosti što može dovesti do nekroze, a i kako se ne bi prepariralo preširoko ležište. Prema preporuci izbjegava se preparacija pune dužine MDI-ja, te se preparira do pola njegove dužine ili maksimalno do dvije trećine njegove dužine (27,104). Međutim, u situacijama jako tvrde kosti tipa D1 (kad vrh MDI završava u donjem korteksu mandibule) preparirana je puna dužina implantata jer se tijekom kliničkog rada došlo do spoznaje da MDI „zaglavi” i frakturira ili se savije uslijed prevelike sile ako ležište nije ispreparirano u punoj dužini, a vrh MDI-ja završava u donjem korteksu. Gustoća kosti mjerila se na CBCT snimkama u području interesa (*region of interest*) u Hounsfieldovim jedinicama (D1 kost > 1250 HU) prije samog početka zahvata (7). Iskusni kliničari mogu procijeniti gustoću kosti već na temelju povećanog otpora pri preparaciji svrdlom ili samom uvrtnju. Prije preparacije izmjerena je i širina pričvršćene mukože na mjestu preparacije pomoću graduirane sonde.



Slika 22. Svrdla za ugradnju mini dentalnih implantata

Budući da se radi o ugradnji bez odizanja režnja, nije u potpunosti vidljiv oblik i položaj alveolanoga grebena. Neophodno je dobro proučiti CBCT snimku prije ugradnje i dobro poznavati anatomiju i morfologiju određenog alveolarnoga grebena kako se ne bi prepariralo u pogrešnom smjeru i kako ne bi došlo do perforacije grebena u apikalnom, oralnom ili vestibularnom smjeru. Neophodno je osigurati dovoljnu udaljenost između dva MDI-ja, i to ne samo 3 mm (neophodna udaljenost između dva implantata standardnih dimenzija) već je potrebno razmišljati i o prikladnoj udaljenosti za ugradnju „o-ball” matrica u protezu, što iznosi barem 5 mm. Posebnu pozornost treba obratiti na smjer preparacije, kako bi svi MDI-jevi bili međusobno paralelno postavljeni te kako bi bilo moguće stavljanje i skidanje proteze nakon ugradnje retencijskih „o-ball” matrica. „O-ball” matrice za retenciju proteze dopuštaju do ± 15 stupnjeva disparaliteta implantata (41). U slučajevima većeg disparaliteta implantata dolazi do otežanog skidanja i stavljanja proteze te ubrzanog trošenja ili ispadanja gumenog prstena unutar metalnoga kućišta matrice.

Nakon preparacije pilot-svrdlom započinje se s ugradnjom MDI-ja. SlimLine Dentium MDI-jevi dolaze u pakiranju s plastičnim nosačem (Slika 23) za koji se uhvati prstima kako se ne bi kontaminirala površina samog implantata i pomoću njega se postavlja implantat u prerarirano ležište. Implantat se okreće u smjeru kazaljke na satu, uz lagani pritisak prema dolje. Nakon što se MDI uvije u kost prvih nekoliko navoja, plastični nosač puca te se daljnje uvrtnje nastavlja leptir-ključem (Slika 24a) kojim se katkad i završava uvijanje kada su svi navoji u kosti. Postane li sila uvrtnja prevelika i nije moguće daljnje uvrtnje implantata leptir-ključem, uzima se moment-ključ kojim se završava ugradnja do njegove pune duljine (Slika 24b). Bez obzira na to kojim se nosačem ili ključem uvrće, pokreti moraju biti polagani te okret od $\frac{1}{4}$ ili $\frac{1}{3}$ kruga treba napraviti kroz sedam sekundi i između dva okreta napraviti pauzu od 5 do 10 sekundi kako bi se omogućilo širenje i adaptacija kosti (zbog elastičnosti kosti) oko implantata i smanjila trauma. Prebrzim uvrtnjem implantata ili prilikom upotrebe prevelike sile stvara se prevelika trauma kosti te, iako primarna stabilnost može biti velika, već nakon nekoliko dana implantat može postati pomičan i neće doći do njegove oseointegracije zbog nekroze koštanog tkiva i nedovoljne vaskularizacije (27,37).



Slika 23. Mini dentalni implantat s plastičnim nosačem



Slika 24. Leptir-ključ (a.) i moment-ključ (b.) za ugradnju mini dentalnih implantata

Bez obzira na standardne preporuke za ugradnju MDI-jeva (27,37), zbog sigurnosti u ispravnost ugradnje, u pacijenata s ekstremno resorbiranim donjim alveolarnim grebenom veoma često moralo se odstupiti od preporučenih pravila za ugradnju MDI-jeva. Na prvom je mjestu dužina preparacije. Kako se u intraforaminalnoj regiji često nalazila isključivo tvrda kost, tip D1 ili D2, bilo je potrebno napraviti preparaciju pune dužine MDI-ja kako sila prilikom ugradnje ne bi bila prevelika. U situacijama gdje je pojas pričvrzne gingive bio veoma uzak, a iz CBCT-a se vidjelo da na grebenu postoje podminirna područja ili uzak i oštar vrh, MDI-jevi su ugrađivani uz tehniku odizanja mukoperiostalnog režnja. Kod veoma uskih i oštih vrhova alveolarnoga gebena, poravnao se vrh grebena. Nakon završetka ugradnje, mukoza je sašivena (4-0 PERMAHAND® Silk Suture Black 1X18” P-3, Ethicon, US, LLC) te su šavovi skinuti nakon jednog tjedna.

Neposredno nakon ugradnje svim pacijentima napravljene su kontrolne ortopantomografske snimke kako bi se provjerila ispravnost ugradnje i smjer MDI-jeva.

Ako je primarna stabilnost kod ugrađenih MDI-jeva bila odgovarajuća, točnije ako je sila očitana na moment-ključu prilikom ugradnje bila ≥ 30 Ncm, upotrijebljen je protokol imedijatnog ili ranog opterećenja (6 – 8 tjedana). U slučaju nedovolje primarne stabilnosti (sila očitana na moment ključu ≤ 30 Ncm), mini implantati opterećeni su tek nakon tri

mjeseca, a dotad su proteze u intraforaminalnom području bile podložene mekanim akrilatom (GC Tissue Conditioner, GC Europe, Leuven, Belgija) (105).

Svi pacijenti dobili su detaljne postoperativne upute koje uključuju ispiranje usta oralnim antiseptikom (klorheksidin-glukonat 0,12 %) dvaputa na dan tijekom dva tjedna, stavljanje hladnih obloga izvana na dan ugradnje, izbjegavanje vrućih jela ili toplih napitaka prva dva dana, obaveznu temeljitu i redovitu oralnu higijenu (četkanje vidljivih djelova MDI-jeva). U slučaju šavova upute su bile ne četkati prva dva dana, a nakon toga nježno održavati konce čistima pomoću mekane četkice ili pomoću štapića za uši namočenog u oralni antiseptik.

Pacijentima je savjetovano i uzimanje analgetika (nesteroidni protuupalni lijek, npr., Ibuprofen 400 mg) jedan sat poslije operacije i po potrebi do pet dana poslije ugradnje MDI-jeva.

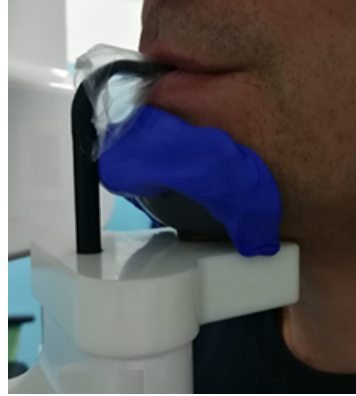2.3.4 Klinički ishodi terapije

2.3.4.1 Marginalni gubitak kosti, preživljenje i uspješnost mini dentalnih implantata

Kao primarni ishod terapije promatrao se svaki MDI sam za sebe. Validirani i detaljno evidentirani protokoli u relevantnoj dentalnoj literaturi uključuju mjerenje marginalnoga gubitka kosti (MGK) oko implantata, čime se procjenjuje stabilnost koštanog tkiva oko implantata te uspješnost implantata (*success*) i preživljavanje implantata (*survival*).

Marginalni gubitak kosti (MGK) najčešće se mjeri na standardiziranim retroalveolarnim snimkama, no kako u ovim slučajevima zbog plitkoga podjezičnog područja nije bila moguća postava senzora u podjezično područje kako bi se ujedno prikazalo i minimalno 3,5 mm krestalne kosti bez distorzije slike, svim pacijentima su rađene samo ortopantomografske snimke i na njima je mjereno MGK. Kako bi mjerenje bilo što preciznije, prilikom snimanja, svim pacijentima izrađen je individualni držač brade koji je upotrijebljen prilikom svakog sljedećeg snimanja (Slika 25). Prilikom snimanja pacijenti su morali skinuti cipele te je zabilježena visina police držača za bradu na aparatu (CranexTM Novue e, Soredex, Tuusula, Finland) kako bi svaki put polica bila postavljena na istoj visini. Nakon snimanja MGK je mjereno na panoramskoj snimci na ekranu računala pomoću pripadajućeg softvera ScanoraTM (v5.1. Soredex, Tuusula, Finland) uz povećanje. Za korekciju moguće pogreške distorzije prilikom očitavanja ortopantomografskih snimki služilo se formulom prema Yoo i suradnicima iz 2006. godine (106) koja glasi:


„Korigirana razina krestalne kosti = (izmjerena razina krestalne kosti x stvarna dužina implantata) / izmjerena dužina implantata”



Slika 25. Individualni držač brade za snimanje ortopantomogramskih snimki

MGK je mjereno s mezijalne i distalne strane svakog MDI-ja. Razina kosti nakon ugradnje smatrala se nultim položajem, osim u situacijama kada se polirana površina vrata MDI-ja nalazila ispod razine kosti (MDI je bio „potopljen”). U tim slučajevima gubitak kosti do prvog navoja (do nadržane površine MDI-ja) smatrao se remodelacijom kosti, a gubitak kosti (ako je postojao) mjerio se samo prema apikalnom smjeru od prvog navoja hrapave površine MDI-ja do kontakta hrapave površine MDI-ja i koštanog tkiva (Slika 26). Nadalje, s obzirom na to da je većina MDI-jeva ugrađena bez odizanja režnja, katkad je prvi navoj implantata bio u mukozi (visoka, debela mukoza iznad grebena). Tada je prvi kontakt između hrapave površine i kosti smatran nultim položajem.

Ortopantomogramske snimke snimljene su neposredno nakon ugradnje MDI-jeva, nakon jedne godine u funkciji (godina od opterećenja MDI-ja) te nakon dvije godine. MGK je mjereno nakon godine i nakon dvije godine MDI-ja u funkciji.



Slika 26. Područje mjerenja marginalnoga gubitka kosti

Preživljenje (*survival*) MDI-ja ustvari predstavlja opstanak implantata u ustima pacijenta. Ako je implantat čvrst u kosti nakon godine, smatra se da se u potpunosti oseointegrirao i

kategorizira se kao preživjeli implantat. Dođe li do rasklimavanja i/ili ispadanja MDI-ja unutar prve godine, smatra se da nije došlo do njegove oseintegracije i to se ubraja u gubitak implantata i neuspjeh. Dođe li do gubitka implantata nakon godine, uzrok gubitka može biti razvoj periimplantitisa ili utjecaj prejakih i štetnih sila na MDI. Obično je uzrok prejakih i štetnih sila na MDI neprikladan protetski rad (107,108). Ako tijekom dvije godine u funkciji, koliko je promatrano razdoblje u ovom radu, dođe do pucanja MDI-ja, također se ubraja u gubitak i neuspjeh implantata.

Kriterije za uspješnost (*success*) implantata postavili su još 1986. godine Albrektsson i Zarb (107), a 1990. godine su ih potvrdili i dopunili Buser, Weber i Lang (108). Navedeni kriteriji vrijede i danas. Uspjeh MDI-ja definiran je na temelju kriterija koji su opisani u Tablici 10. Da bi se MDI smatrao uspješnim mora zadovoljavati svih pet predstavljenih kriterija.

Nadalje, uz postojeće kriterije su Müller i Schimmel kao funkcijski kriterij uspjeha za starije pacijente s implantatima dodali i: „sposobnost autonomnog upravljanja i čišćenja restauracije” (109).

Tablica 10. Kriterij uspjeha implantata (108)

1.	odsutnost konstantnih subjektivnih pritužbi, poput boli, osjećaja stranog tijela i/ili disestezijska (gubitak osjeta)
2.	odsutnost rekurentnih periimplatnih infekcija sa supuracijom
3.	odsutnost mobilnosti
4.	odsutnost radiolucencije oko implantata
5.	mogućnost restauracije

2.3.4.2 Tehničke poteškoće

Kao sekundarni ishod terapije promatrane su se tehničke poteškoće s protetskim radom ili MDI-jevima. Tijekom dvije godine bilježene su tehničke poteškoće s MDI-jevima ili protezama, koje su prikazane u Tablici 11. Poteškoće su bilježene na redovnim kontrolnim pregledima na koje su pacijenti dolazili svakih šest mjeseci.

Svim pacijentima preporučeno je da se u slučaju ako primijete bilo kakve probleme s protezama ili MDI-jima odmah jave u ambulantu i da ne čekaju redovnu kontrolu.

Pacijenti su informirani o načinima pravilnog održavanja oralne higijene. Savjetovano im je četkanje MDI-jeva i okolne sluznice mekim četkicama i pastom za zube, a četkanje proteza s

tvrdim četkicama, te redovito korištenje vodica za ispiranje usta. Tijekom prva dva tjedna dok su trajale korekcije novih proteza kontrolirano je i kako pacijenti održavaju higijenu, a ako higijena nije bila zadovoljavajuća, pacijenti su naručeni svaki tjedan na kontrolu sve dok higijena nije postala zadovoljavajuća.

Tablica 11. Promatrane tehničke poteškoće vezane uz mini dentalne implantate i proteze

Tehničke poteškoće vezane uz MDI	Tehničke poteškoće vezane uz proteze
<ul style="list-style-type: none"> • lom MDI-ija tijekom funkcije 	<ul style="list-style-type: none"> • ispadanje ili istrošenost retencijskih gumica
<ul style="list-style-type: none"> • oštećenje kugle MDI-ja 	<ul style="list-style-type: none"> • rasklimavanja retencijskih matrica
	<ul style="list-style-type: none"> • adaptacija rubova proteze
	<ul style="list-style-type: none"> • korekcija okluzije
	<ul style="list-style-type: none"> • podlaganje proteze
	<ul style="list-style-type: none"> • lom ili gubitak zuba u protezi
	<ul style="list-style-type: none"> • lom proteze
	<ul style="list-style-type: none"> • lom ili gubitak zuba u nasuprotnoj (gornjoj) protezi
	<ul style="list-style-type: none"> • fraktura nasuprotne (gornje) proteze
	<ul style="list-style-type: none"> • podlaganje nasuprotne (gornje) proteze

2.3.4.3 Ishod terapije iz procjene pacijenta

Tercijarni ishodi koji su se promatrali u ovom istraživanju bili su ishodi terapije prema procjeni pacijenata [engl. *patient-reported outcome measures* (PROMs)], najvjerojatnije i najbitniji parametri u procjeni uspješnosti terapije. Za procjenu ishoda terapije iz perspektive pacijenta korišteni su validirani upitnici na hrvatskom jeziku, pomoću kojih su pacijenti ocjenjivali koliko imaju poteškoća prilikom žvakanja različite hrane, koliko su zadovoljni estetikom donje trećine lica, a također su procjenjivali svoju kvalitetu života ovisnu o oralnom zdravlju, tj. kako postojeće protetsko rješenje utječe na kvalitetu života vezanu uz oralno zdravlje.

Kvaliteta života ovisna o oralnom zdravlju [engl. *oral health related quality of life* (OHRQoL)] ocjenjivana je uz pomoć OHIP14 (Oral Health Impact Profile) upitnika (68) (Tablica 12) koji se sastoji od četrnaest pitanja, a odgovori se procjenjuju na Likertovoj skali

od 0 do 4 (0 – nikada, 1 – skoro nikada, 2 – ponekad, 3 – često, 4 – jako često). Nula predstavlja odsutnost poteškoća, a ocjena četiri predstavlja najveće moguće poteškoće ili nemogućnost. Najmanji zbroj bodova upitnika je nula, a maksimalan zbroj može biti 56. Što je veći zbroj bodova upitnika, to je lošija kvaliteta života ovisna o oralnom zdravlju (više poteškoća), dok manji zbroj bodova označava bolju kvalitetu života ovisnu o oralnom zdravlju (manje poteškoća).

Tablica 12. OHIP14 upitnik – hrvatska inačica

1.	Jeste li imali ili imate poteškoća pri izgovaranju riječi zbog problema sa zubima, ustima, čeljustima ili protetskim radom?
2.	Jeste li osjetili ili osjećate neugodan okus zbog problema sa zubima, ustima, čeljustima ili protetskim radom?
3.	Jeste li imali ili imate jake bolove u ustima?
4.	Je li vam bilo ili vam je nelagodno jesti pojedinu vrstu hrane zbog problema sa zubima, ustima, čeljustima ili protetskim radom?
5.	Jeste li razmišljali o vašim zubima, ustima, čeljustima ili vašim protetskim radovima?
6.	Osjećate li tjeskobu zbog problema sa zubima, ustima, čeljustima ili zbog protetskog rada?
7.	Smatrate li da vam je prehrana nezadovoljavajuća zbog problema sa zubima, ustima, čeljustima ili zbog protetskog rada?
8.	Jeste li morali prekidati obrok zbog problema sa zubima, ustima, čeljustima ili zbog protetskog rada?
9.	Je li vam se teže opustiti zbog problema sa zubima, ustima, čeljustima ili zbog protetskog rada?
10.	Jeste li se osjetili imalo neugodno zbog problema sa zubima, ustima, čeljustima ili zbog protetskog rada?
11.	Jeste li bili razdražljivi prema drugima zbog problema sa zubima, ustima, čeljustima ili zbog protetskog rada?
12.	Jeste li imali problema u obavljanju svakodnevnih poslova zbog problema sa zubima, ustima, čeljustima ili zbog protetskog rada?
13.	Smatrate li da vam život pruža manje zadovoljstva zbog problema sa zubima, ustima, čeljustima ili zbog protetskog rada?
14.	Je li vam se dogodilo da uopće ne funkcionirate zbog problema sa zubima, ustima,

čeljustima ili zbog protetskog rada?

Za procjenu poteškoća prilikom žvakanja korišten je upitnik za procjenu žvačne funkcije, tj. „Chewing function Questionnaire” (69) (Tablica 13) koji se sastoji od deset pitanja te se također procjene vrše na Likertovoj skali (0 – 4), gdje nula označava odsutnost poteškoća, a četiri maksimalne poteškoće ili nemogućnost žvakanja određene vrste hrane. Minimalan zbroj bodova upitnika je nula, a maksimalan zbroj je 40. Što je veći broj bodova to su veće poteškoće i lošiji ishod terapije vezan uz funkciju žvakanja.

Tablica 13. CFQ upitnik

1.	Imate li poteškoća prilikom žvakanja jabuke/ sirove mrkve ili hrane slične konzistencije?
2.	Imate li poteškoća prilikom žvakanja slanine, pršuta, pečenog ili pohanog mesa tvrdog mesa?
3.	Imate li poteškoća prilikom žvakanja dvopeka, krekeri ili čajnih keksa?
4.	Imate li poteškoća prilikom žvakanja svježega kruha?
5.	Imate li poteškoća prilikom žvakanja lješnjaka/oraha/badema/makadamije?
6.	Imate li poteškoća prilikom žvakanja zelene salate, sirova kupusa i sl.?
7.	Osjećate li nesigurnost prilikom žvakanja?
8.	Imate li poteškoća prilikom odgrizanja hrane?
9.	Imate li osjećaj da vam hrana negdje zaostaje dok žvačete?
10.	Imate li poteškoća prilikom žvakanja žvakače gume?

Treći ishod terapije prema procjeni pacijenta bila je procjena estetike donje trećine lica, tj. procjena estetskog dojma donje trećine lica i zubi pomoću upitnika za procjenu orofacijalne estetike, tzv. „Orofacijalne estetske skale” (OES) (70) (Tablica 14). OES upitnik sastoji se od osam pitanja s mogućim ocjenama od 1 do 5 (1 – potpuno nezadovoljan, 5 – potpuno zadovoljan). Zbroj bodova upitnika kreće se od 8 do 40 te, za razliku od prethodnih upitnika, što je veći zbroj bodova veći, to je veće zadovoljstvo estetikom.

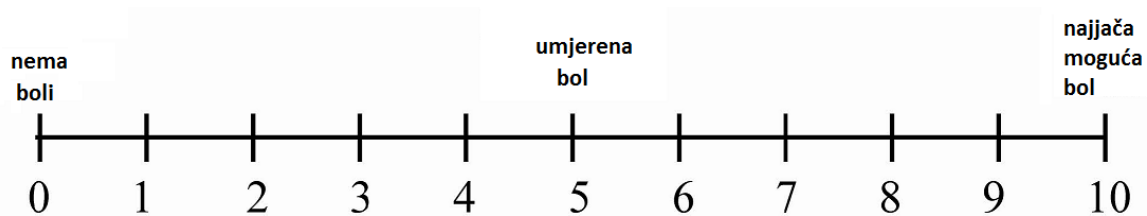
Tablica 14. OES upitnik

1.	Procijenite izgled vaše donje trećine lica
2.	Procijenite izgled profila vaše donje trećine lica
3.	Procijenite izgled vaših usta (osmjeha, usnica, vidljivih zuba)
4.	Procijenite izgled vaših zubnih lukova (nizova)
5.	Procijenite oblik vaših zuba
6.	Procijenite boju vaših zuba
7.	Procijenite izgled vašeg zubnog mesa ili umjetnog zubnog mesa
8.	Procijenite općenito izgled vaše donje trećine lica, usta i zuba

Svi upitnici ispunjavani su četiri puta. Prvi put su ispunjeni prije terapije, dok su pacijenti nosili stare proteze. Drugi put upitnici su ispunjeni 15 dana do mjesec dana nakon predaje novih proteza i ugradnje retencijskih „o-ball” matrica, nakon završenog razdoblja adaptacije koje je uključivalo korekcije okluzije ili adaptiranje rubova proteze. Treći put upitnici su ispunjeni nakon godine kliničke uporabe, a četvrti put nakon dvije godine nošenja proteza retiniranih kratkim MDI-jevima. Uspoređivani su zbrojevi bodova upitnika (*summary scores*) u svakome promatranom razdoblju.

2.3.4.4 Postoperativna bol nakon ugradnje mini dentalnih implantata

Pacijenti su procjenjivali bol, oticanje i poteškoće sa žvakanjem nakon ugradnje MDI-jeva. Razina boli i oticanja procijenjena je pomoću vizualno-analogne skale (VAS) od 0 do 10, a koja se sastojala od ravne crte dužine 10 cm koja je bila podijeljena malim okomitim linijama na svakom centimetru, što omogućuje očitavanje razine boli i oticanja točno definirana broja s rasponom od 0 do 10 (Slika 27).



Slika 27. Vizualno-analogni skala za procjenu doživljene boli

Razinu boli i oticanja pacijenti su procjenjivali sa 1., 3., 5., 7., 10. dan nakon ugradnje kratkih MDI-ja. Također je zabilježena i količina uzetih analgetika tijekom promatrana razdoblja.

Osim skupine pacijenata s kratkim MDI-jevima ispitani su i pacijenti kojima su ugrađeni MDI-jevi standardnih dimenzija (dužina ≥ 10 mm) te su podaci za bol, oticanje i količina popijenih analgetika međusobno uspoređeni.

2.3.5 Izračun veličine uzorka

Izračun veličine uzorka napravljen je za primarni ishod ovog istraživanja, tj. za procjenu gubitka krestalne kosti (MGK). Zbog nepostojanja prijašnjih istraživanja, izračun veličine uzorka nije bio moguć za pacijente s kratkim MDI-jima na temelju prijašnjih istraživanja. Uz pretpostavku da se MGK u kohorti ispitanika s kratkim MDI-jima neće razlikovati od ispitanika koji imaju MDI-jeve standardnih dužina (≥ 10 mm), a uzevši u obzir podatke iz istraživanja Šćepanovića iz 2015. godine i Zygiannisa iz 2017. godine ustanovljeno je da je potrebno u istraživanje uključiti šesnaest pacijenata. Pri izračunu je pretpostavljeno da je $\alpha = 0,05$, a snaga testa 80 %. Pretpostavi li se da bi stopa odustajanja od istraživanja mogla biti oko 25 % unutar dvije godine (*drop out rate*), onda bi bilo potrebno uključiti dvadeset pacijenata. Nadalje, ako se pretpostavi da je razlika između aritmetičkih sredina MGK na MDI-jima 0,7 mm nakon dvije godine, a standardna devijacija (SD) čak 0,8 mm, bilo bi potrebno inserirati samo osam MDI-jeva ako je $\alpha = 0,05$, a snaga testa = 80 %. Kako se po četiri MDI-ja inseriraju istom pacijentu, bolje je uzeti osam pacijenata (što znači 32 kratka MDI-ja). Uz pretpostavku odustajanja čak 40 % pacijenata od istraživanja, neophodno je inicijalno uključiti dvanaest pacijenata prema ovim kriterijima.

Uz istu snagu testa za ishode prema procjeni pacijenta uz pretpostavljenu razliku od pet bodova i SD od pet bodova za svaki upitnik tijekom dvije godine, trebalo bi uključiti deset pacijenata, tj. četrnaest pacijenata ako se pretpostavi da će biti 40 % odustajanja. Za usporedbu postoperativne boli između ispitanika koji će dobiti kratke MDI-jeve i one koji će dobiti MDI-jeve standardne dužine (pretpostavka da nema razlike između skupina), treba uključiti dvadeset pacijenata u svakoj skupini, uzevši u obzir varijabilnost podataka iz prethodnih istraživanja Ribeira i suradnika iz 2015. godine (36) i vlastitih istraživanja iz 2018. godine (45). Kako je promatranje postoperativne boli kratkoročno istraživanje (do deset dana nakon ugradnje) smatralo se da neće doći do osipanja pacijenata.

2.3.6 Statističke metode

Statistička analiza prikupljenih podataka napravljena je pomoću programa IBM[®] SPSS[®]

Statistics, version 23. Normalnost distribucije podataka procijenjena je pomoću jednosmjernoga Kolmogorov-Smirnovljeva testa. Metode deskriptivne statistike uključile su izračun srednjih vrijednosti (aritmetičkih sredina) i standardnih devijacija za kvantitativne kontinuirane varijable i izračun postotaka za kvalitativne kategoričke varijable. Studentovi t-testovi za zavisne i nezavisne uzorke primijenjeni su kod usporedbe dviju skupina za varijable normalne raspodjele. Prilikom usporedbe više zavisnih normalno distribuiranih varijabli upotrijebljen je test „Repeated measures”, a prilikom usporedbe više nezavisnih normalno distribuiranih varijabli upotrijebljena je *one-way* ANOVA. Neparametrijski podaci (varijable koje nisu pokazivale normalnu distribuciju) dviju nezavisnih varijabli uspoređeni su pomoću Mann-Whitney U testa, a zavisnih pomoću Wilcoxonova testa. Za više zavisnih varijabli koje nisu imale normalnu distribuciju korišten je Fridmanov neparametrijski test, a za usporedbu više nezavisnih varijabli koje nisu imale normalnu distribuciju upotrijebljen je Kruskal Wallis H test. X^2 test ili Fisherov exact test upotrijebljeni su za analizu kategoričkih varijabli. Također su upotrijebljene Kaplan–Meier krivulje u procjeni preživljavanja i uspješnosti MDI-ja i hazard krivulje za procjenu rizika.

3 REZULTATI ISTRAŽIVANJA

3.1 Metoda konačnih elemenata

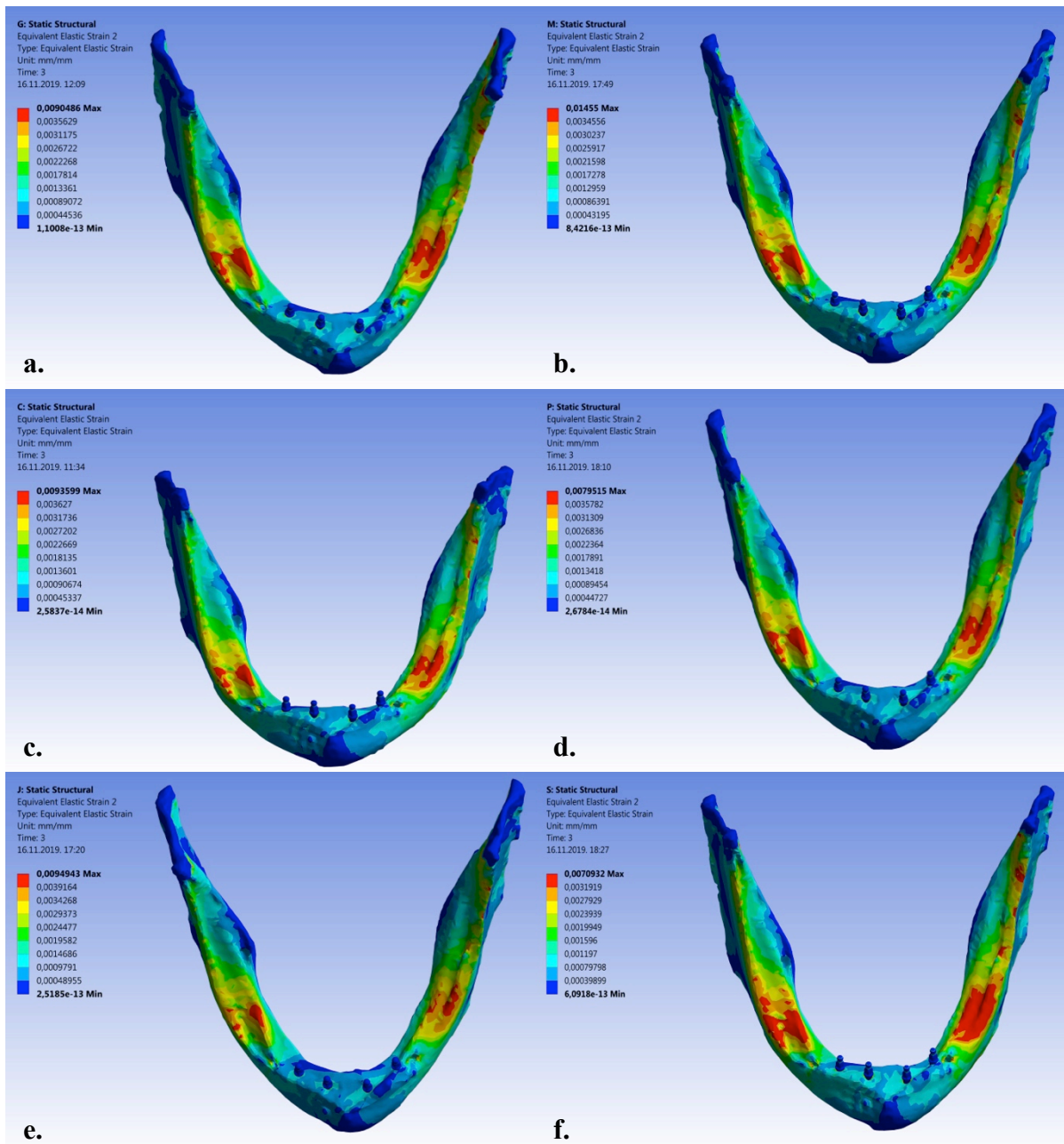
Priprema za MKE uključuje izradu virtualnog modela donje čeljusti, ugradnju različitih dimenzija MDI-jeva u čeljust, fiksaciju modela i definiranje sila. Nakon toga se započinje s analizom ponašanja modela pod utjecajem sila određenih jačina i smjera. Cilj ovih simulacija bio je analizirati raspodjelu i iznos naprezanja koja se pojavljuju u kosti i na površini MDI-jeva zbog čega su u Ansys programu generirani podaci za Equivalent Elastic (von Mises) Strain i za von Mises Stress.

3.1.1 Von Mises Strain

Na Slici 28. prikazana su naprezanja cijelog modela ekstremno resorbirane donje čeljusti prilikom maksimalnog aksijalnog opterećenja (100 N po MDI-ju, 400 N ukupno). Slike omogućuju kvalitativnu analizu raspodjela deformacija temeljenih na skali boja od plave do crvene, gdje plava predstavlja minimalnu, a crvena maksimalnu deformaciju. Pored svake slike s lijeve strane prikazana je skala boja s pridruženim egzaktnim vrijednostima za Equivalent Elastic (von Mises) Strain za pojedinu boju i pojedinu situaciju. U Tablici 15. naznačene su maksimalne vrijednosti naprezanja na pojedinome modelu prilikom aksijalnog opterećenja s različitim silama od 20 N, 50 N i 100 N po MDI-ju. Na svim su modelima prilikom aksijalnog opterećenja maksimalne vrijednosti zabilježene na površini kortikalne kosti u području nekadašnjih molara, tj. na najtanjem dijelu donje čeljusti koji je ujedno i područje žvačnog centra.

Kao izolirano polje interesa analizirana su naprezanja na površini MDI-jeva i površini njihova ležišta u kosti. Ležište implantata sastoji se od kortikalne i spongiozne kosti koje se nalaze u kontaktu s površinom MDI-jeva. Kvalitativna analiza naprezanja pokazuje najveća naprezanja na glavi MDI-jeva, tj. u području gdje je primijenjena sila te neposredno ispod kuglaste glave, gdje je implantat ustvari najuži (Slika 29). Sličan obrazac naprezanja vidljiv je za sve dimenzije MDI-jeva te bez obzira na kojoj su poziciji postavljeni. Uočava se neznatna razlika u vratnom dijelu MDI-jeva (transgingivni dio MDI-ja), gdje su zabilježena veća naprezanja kod užih MDI-jeva (2 mm). Kontaktna površina prikazuje većinom uniformnu rasprostranjenost malih naprezanja u spongioznoj kosti s malim porastom na apikalnom dijelu MDI-ja, dok je u cervikalnoj kortikalnoj kosti zabilježen porast naprezanja, i to najviše na površinskom dijelu (Slika 30). Razlika u dimenzijama MDI-jeva nema uočljivu razliku rasprostranjenosti naprezanja, dok se kod zadnjeg lijevog MDI-ja (MDI br. 4) kod svih uporabljenih dimenzija uočavaju veća naprezanja u usporedbi s ostalim trima pozicijama.

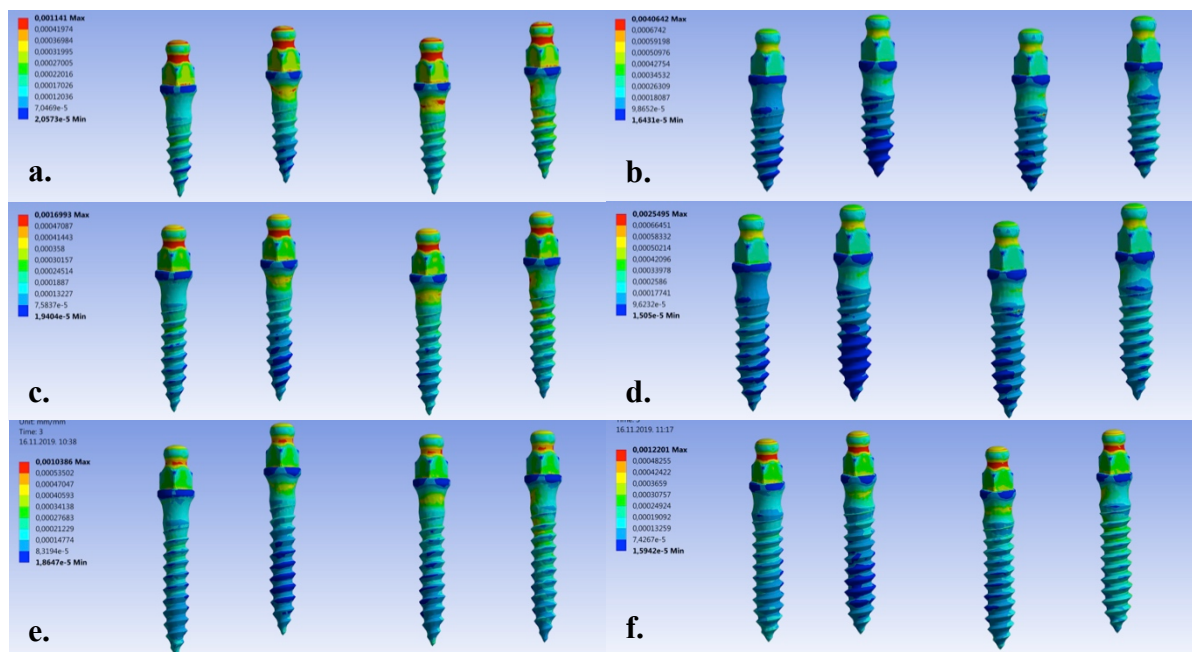
Na Slici 31 prikazani su maksimalni iznosi naprezanja na površini implantata, zatim na kontaktnoj površini spongioze i na kontaktnoj površini kortikalne kosti za svaki pojedini MDI, za sve dimenzije MDI-jeva i sva tri iznosa aksijalnog opterećenja, 20 N, 50 N i 100 N.



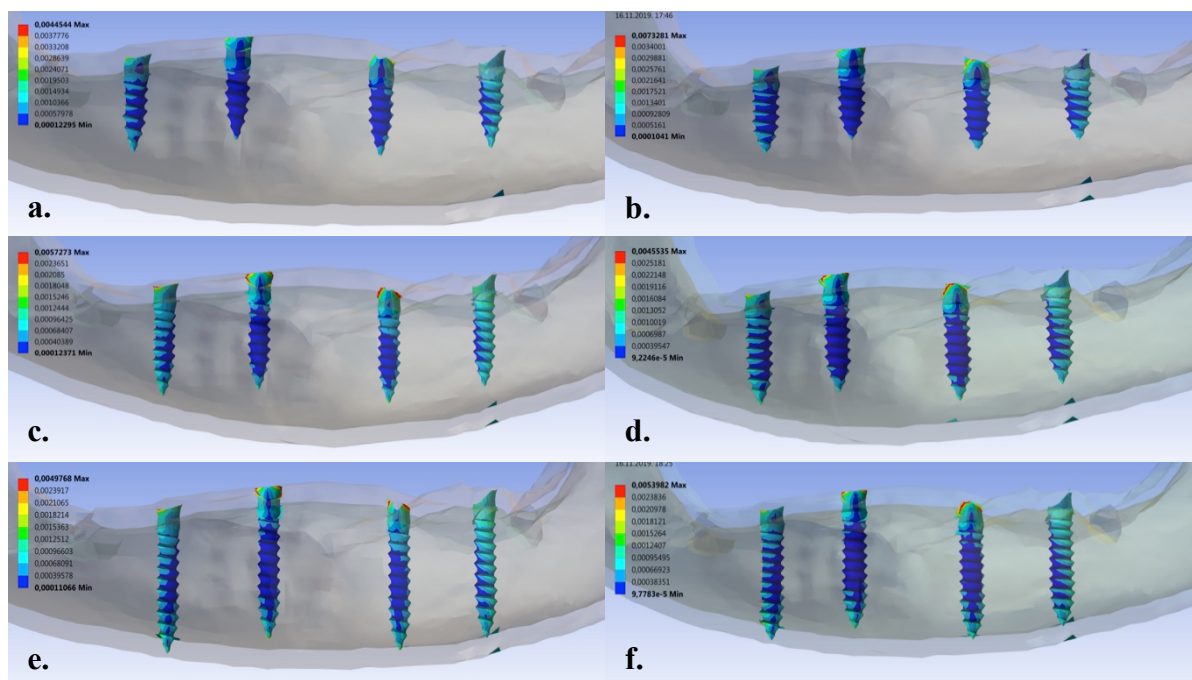
Slika 28. Prikaz raspodjele naprezanja (von Mises Strain) kod aksijalnog opterećenja sa 100 N po mini dentalnom implantatu: a. 2 x 6; b. 2,5 x 6; c. 2 x 8; d. 2,5 x 8; e. 2 x 10; f. 2,5 x 10

Tablica 15. Maksimalni iznosi naprezanja (von Mises Strain) za cijeli model kod aksijalnog opterećenja u megapaskalima (MPa)

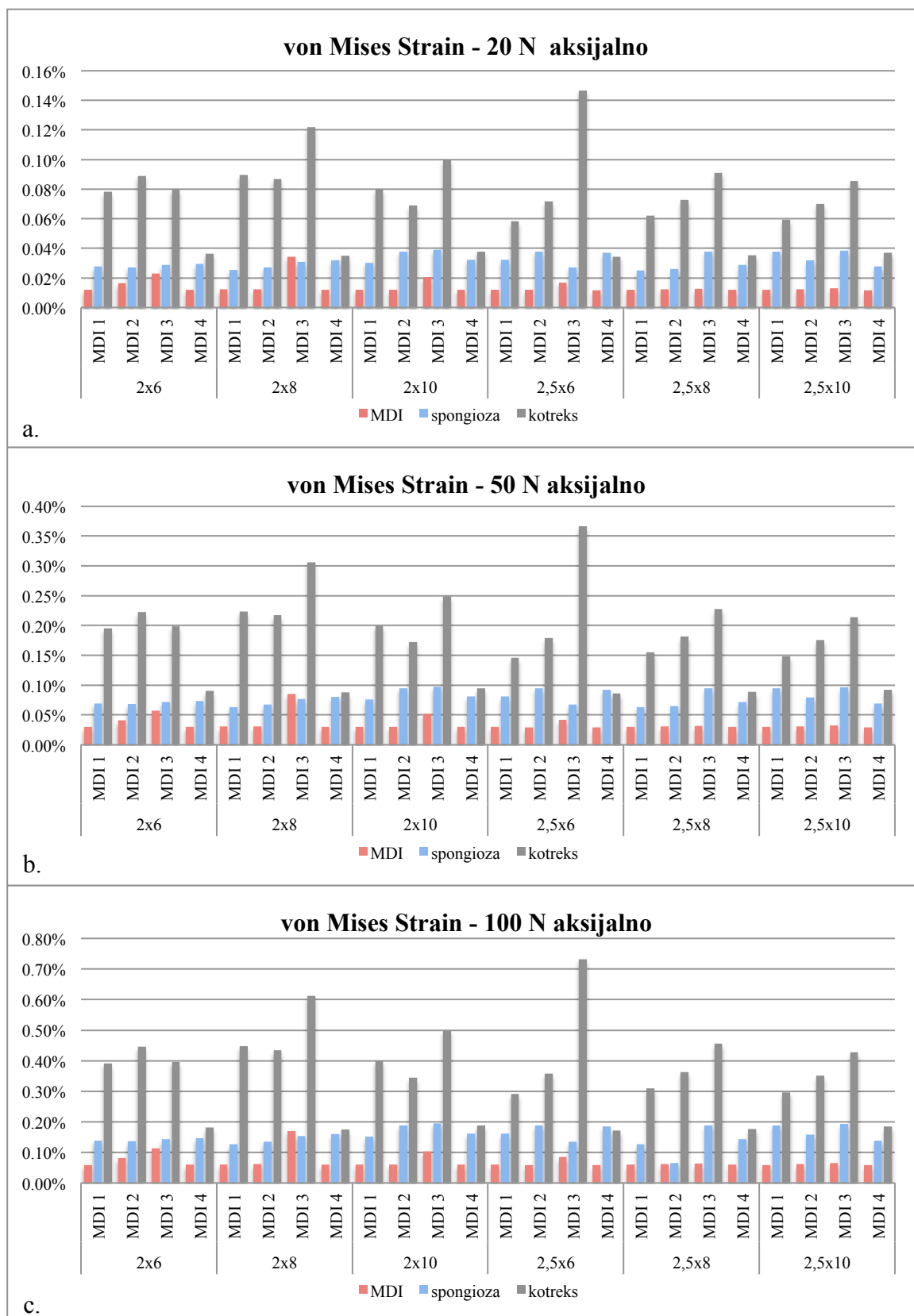
aksijalno	2 x 6	2 x 8	2 x 10	2,5 x 6	2,5 x 8	2,5 x 10
20 N	0,19 %	0,18 %	0,19 %	0,29 %	0,16 %	0,14 %
50 N	0,47 %	0,45 %	0,48 %	0,73 %	0,40 %	0,35 %
100 N	0,94 %	0,90 %	0,95 %	1,46 %	0,80 %	0,71 %



Slika 29. Prikaz raspodjele naprezanja (von Mises Strain) na površini mini dentalnog implantata kod aksijalnog opterećenja sa 100 N po mini dentalnome implantatu, pogled s vestibularne strane: a. 2 x 6; b. 2,5 x 6; c. 2 x 8; d. 2,5 x 8; e. 2 x 10; f. 2,5 x 10



Slika 30. Prikaz raspodjele naprezanja (von Mises Strain) na koštanoj kontaktnoj površini kod aksijalnog opterećenju sa 100 N po mini dentalnome implantatu: a. 2 x 6; b. 2,5 x 6; c. 2 x 8; d. 2,5 x 8; e. 2 x 10; f. 2,5 x 10

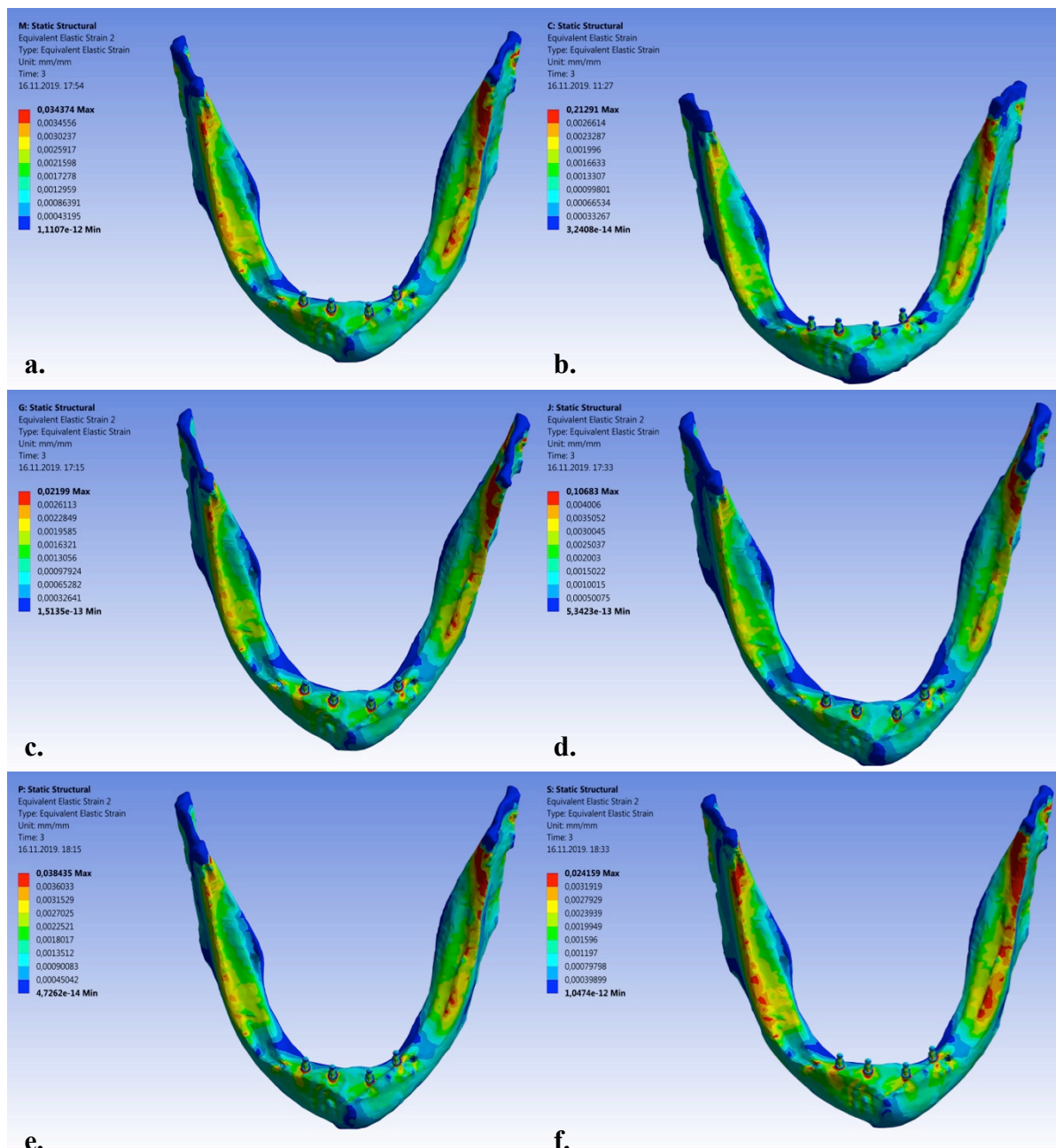


Slika 31. Grafički prikaz iznosa maksimalnih naprezanja (von Mises Strain) kod aksijalnog opterećenja na površini mini dentalnog implantata i na kontaktnoj površini spongioze i korteksa: a. 20 N; b. 50 N; c. 100 N

Na Slici 32 prikazana su naprezanja cijelog modela ekstremno resorbirane donje čeljusti prilikom maksimalnoga (100 N po MDI-ju, 400 N ukupno) kosog (pod kutom od 45°) opterećenja. Slike omogućuju kvalitativnu analizu raspodjela deformacija temeljenu na skali boja od plave do crvene, gdje plava predstavlja minimalnu, a crvena maksimalnu deformaciju. Pored svake slike s lijeve strane prikazana je skala boja s pridruženim egzaktnim vrijednostima Equivalent Elastic (von Mises) Straina za pojedinu boju. U Tablici 16 naznačene su maksimalne vrijednosti naprezanja na pojedinome modelu prilikom kosog opterećenja sa 20 N, 50 N i 100 N. Na svim je modelima prilikom kosog opterećenja naprezanje ravnomjerno raspoređeno po cijeloj čeljusti. Povećano naprezanje uočava se na spoju MDI-jeva i kosti kao crveni prsten, te neznatno u području žvačnog centra, gdje je čeljust najtanja.

Kvalitativna analiza naprezanja na površini MDI-jeva pokazuje najveća naprezanja na lingvalnoj strani, strani suprotnoj od smjera sile, na ekstraosealnom dijelu MDI-ja (Slika 33). Kontaktna površina u spongiozi pokazuje minimalna naprezanja, jednolika tamnoplava boja. Velika koncentracija naprezanja vidljiva je u području kortikalne kosti, što su ujedno i najveća naprezanja na cijelome modelu (Slika 34).

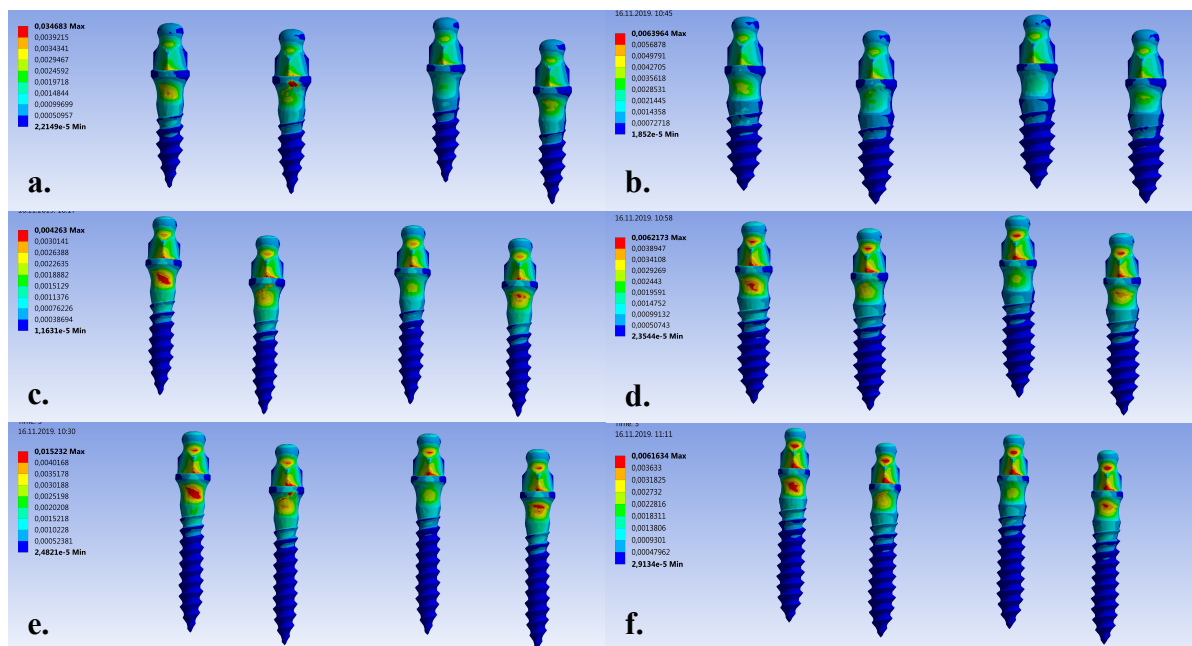
Na Slici 35 prikazani su maksimalni iznosi naprezanja na površini implantata, kontaktnoj površini spongioze i kontaktnoj površini kortikalne kosti za svaki pojedini MDI, za sve dimenzije MDI-jeva i sva tri iznosa kosog (45°) opterećenja, 20 N, 50 N i 100 N.



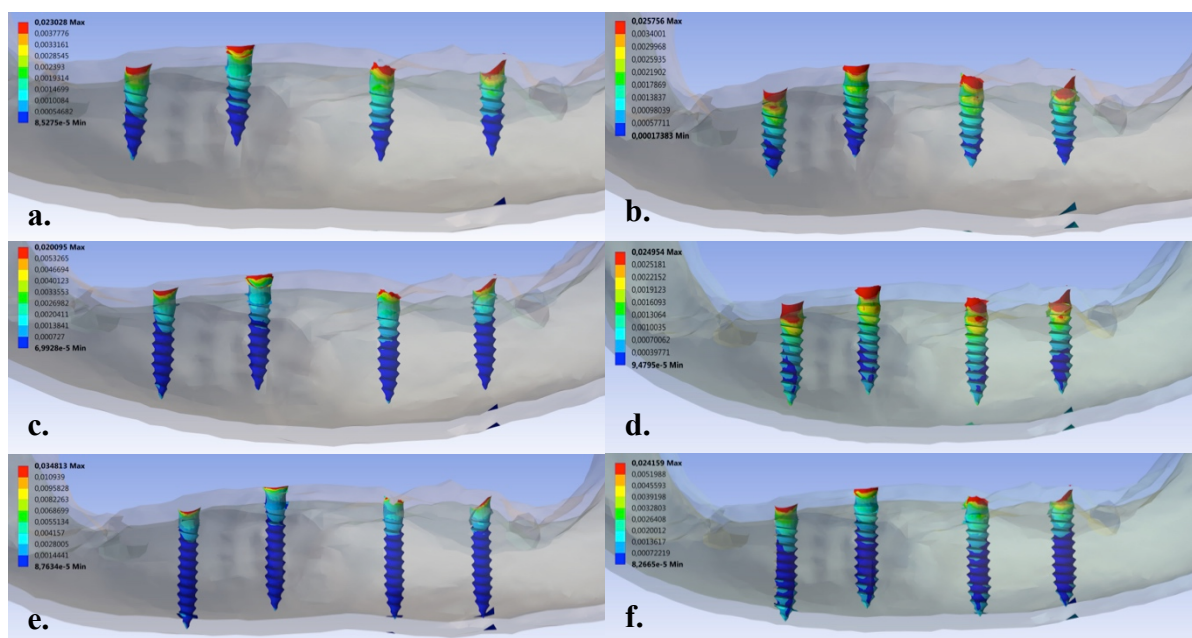
Slika 32. Prikaz raspodjele naprezanja (von Mises Strain) kod kosog (45°) opterećenja sa 100 N po mini dentalnom implantatu: a. 2 x 6; b. 2,5 x 6; c. 2 x 8; d. 2,5 x 8; e. 2 x 10; f. 2,5 x 10

Tablica 16. Maksimalni iznosi naprezanja (von Mises Strain) za cijeli model kod kosog (45°) opterećenja u megapaskalima (MPa)

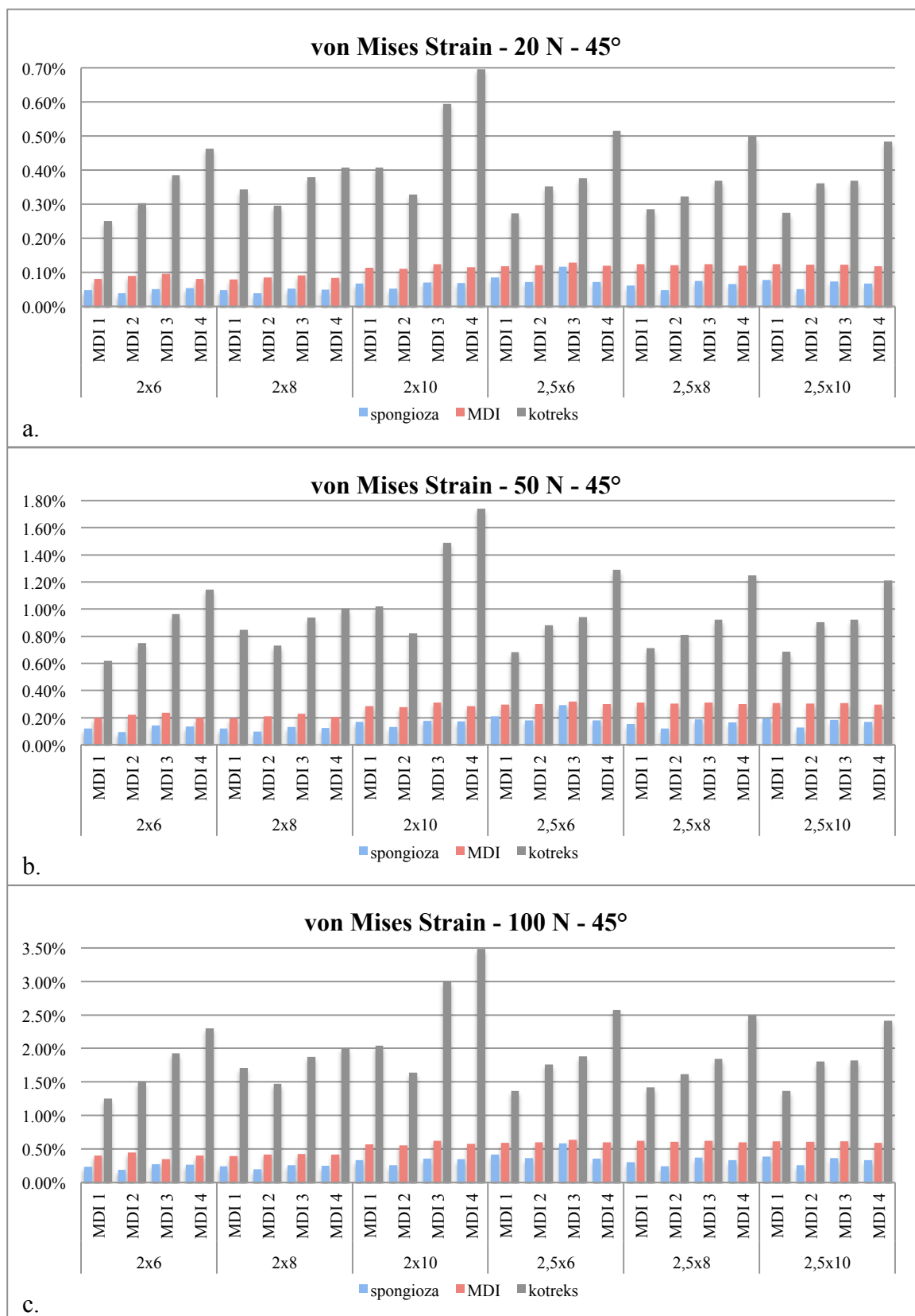
45°	2 x 6	2 x 8	2 x 10	2,5 x 6	2,5 x 8	2,5 x 10
20 N	0,51 %	0,41 %	1,11 %	0,69 %	0,76 %	0,48 %
50 N	1,28 %	1,02 %	2,77 %	1,72 %	1,92 %	1,21 %
100 N	2,55 %	2,20 %	5,54 %	3,44 %	3,84 %	2,42 %



Slika 33. Prikaz raspodjele naprezanja (von Mises Strain) na površini mini dentalnog implantata kod kosog (45°) opterećenja sa 100 N po mini dentalnome implantatu, pogled s lingvalne strane: a. 2 x 6; b. 2,5 x 6; c. 2 x 8; d. 2,5 x 8; e. 2 x 10; f. 2,5 x 10



Slika 34. Prikaz raspodjele naprezanja (von Mises Strain) na koštanoj kontaktnoj površini kod kosog (45°) opterećenju sa 100 N po mini dentalnome implantatu: a. 2 x 6; b. 2,5 x 6; c. 2 x 8; d. 2,5 x 8; e. 2 x 10; f. 2,5 x 10



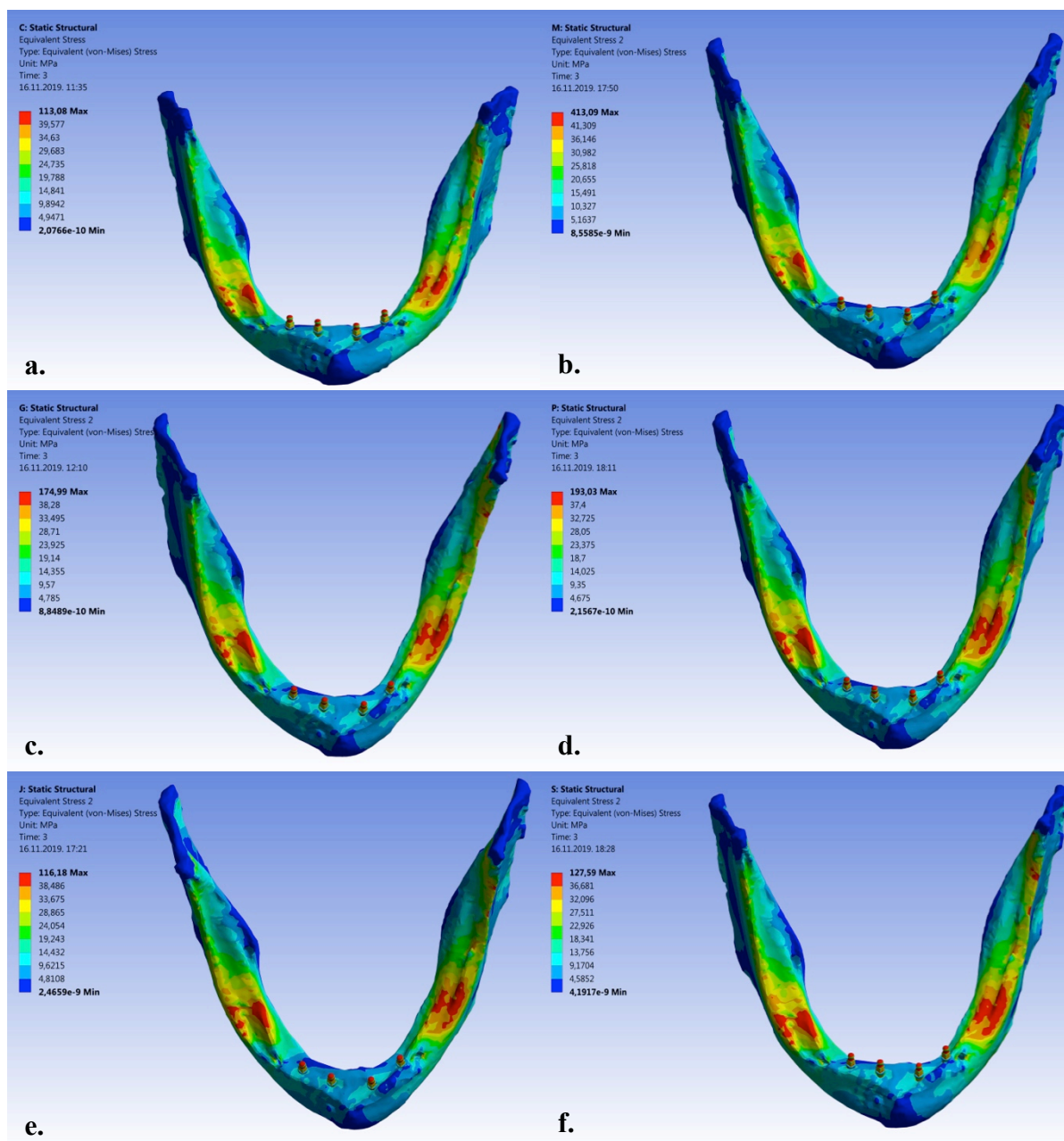
Slika 35. Grafički prikaz iznosa maksimalnih napreznja (von Mises Strain) kod aksijalnog opterećenja na površini mini dentalnog implantata i na kontaktnoj površini spongioze i korteksa: a. 20 N; b. 50 N; c. 100 N

3.1.2 Von Mises Stress

Na Slici 36 prikazana je raspodjela stresa cijelog modela ekstremno resorbirane donje čeljusti prilikom maksimalnog (100 N po MDI-ju, 400 N ukupno) aksijalnog opterećenja. Slike omogućuju kvalitativnu analizu raspodjele stresa temeljenu na skali boja od plave do crvene, gdje plava predstavlja minimalnu, a crvena maksimalnu deformaciju. Pored svake slike s lijeve strane prikazana je skala boja s pridruženim egzaktnim vrijednostima von Mises Stresa za pojedinu boju. U Tablici 17 naznačene su maksimalne vrijednosti stresa na pojedinu modelu prilikom aksijalnog opterećenja sa 20 N, 50 N i 100 N. Na svim su modelima prilikom aksijalnog opterećenja maksimalne vrijednosti zabilježene na površini kortikalne kosti u području žvačnog centra, tj. u području nekadašnjih molara koji je nakon resorpcije alveolarnoga grebena postao najtanji dio čeljusti. Osim na korteksu žvačnog centra, povećana koncentracija stresa vidljiva je i na glavama MDI-jeva.

Kvalitativna analiza stresa na površini MDI-ja pokazuje najveća naprezanja na glavi MDI-ja, tj. u području primjene sile te neposredno ispod kuglaste glave gdje je implantat najuži (Slika 37). Sličan obrazac raspodjele stresa vidljiv je za sve dimenzije MDI-jeva te nema vidljivih razlika s obzirom na poziciju MDI-jeva. Uočava se neznatna razlika u vratnom dijelu MDI-ja (transgingivni dio MDI-ja), gdje su zabilježena veća naprezanja kod užih MDI-jeva (2 mm). Kontaktna površina prikazuje većinom uniformnu rasprostranjenost stresa u spongioznoj kosti s malim porastom na apikalnom dijelu MDI-ja, dok je u kortikalnoj kosti zabilježen porast naprezanja, i to najviše na površinskom dijelu (Slika 38). Razlika u dimenzijama MDI-jeva nema uočljivu razliku u rasprostranjenosti stresa, dok se kod zadnjeg lijevog MDI-ja (MDI br. 4) kod svih dimenzija uočava veća koncentracija stresa u usporedbi s ostalim pozicijama.

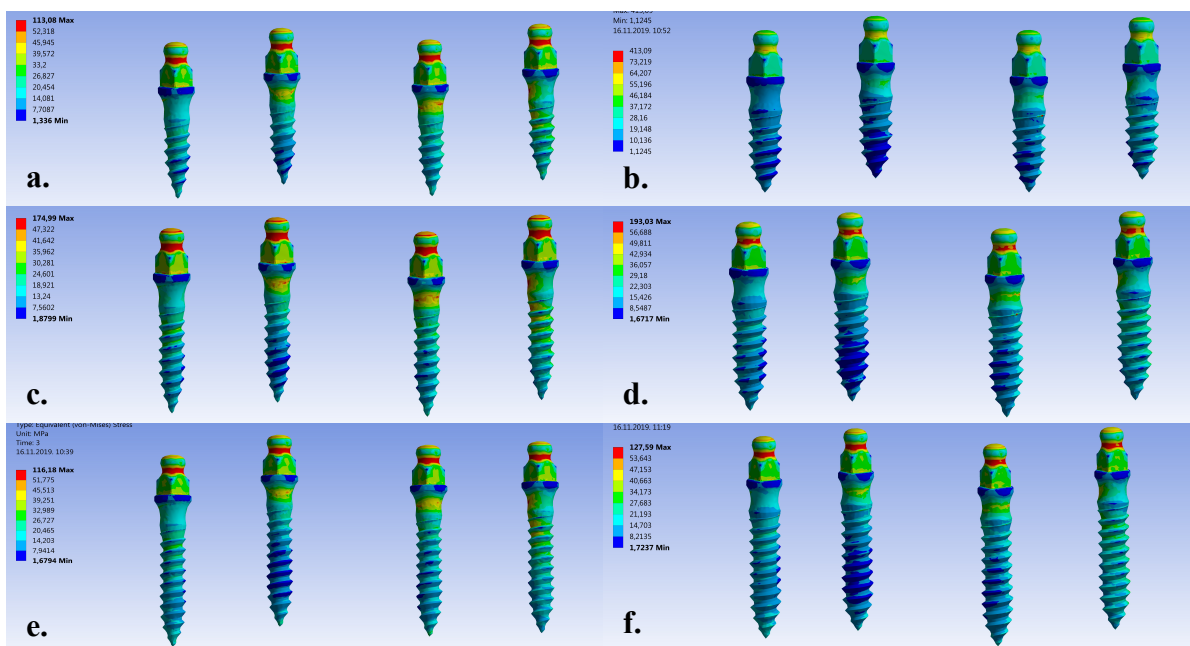
Na Slici 39 prikazani su maksimalni iznosi stresa na površini implantata, kontaktnoj površini spongioze i kontaktnoj površini kortikalne kosti za svaki pojedini MDI, za sve dimenzije MDI-jeva i sva tri iznosa aksijalnog opterećenja, 20 N, 50 N i 100 N.



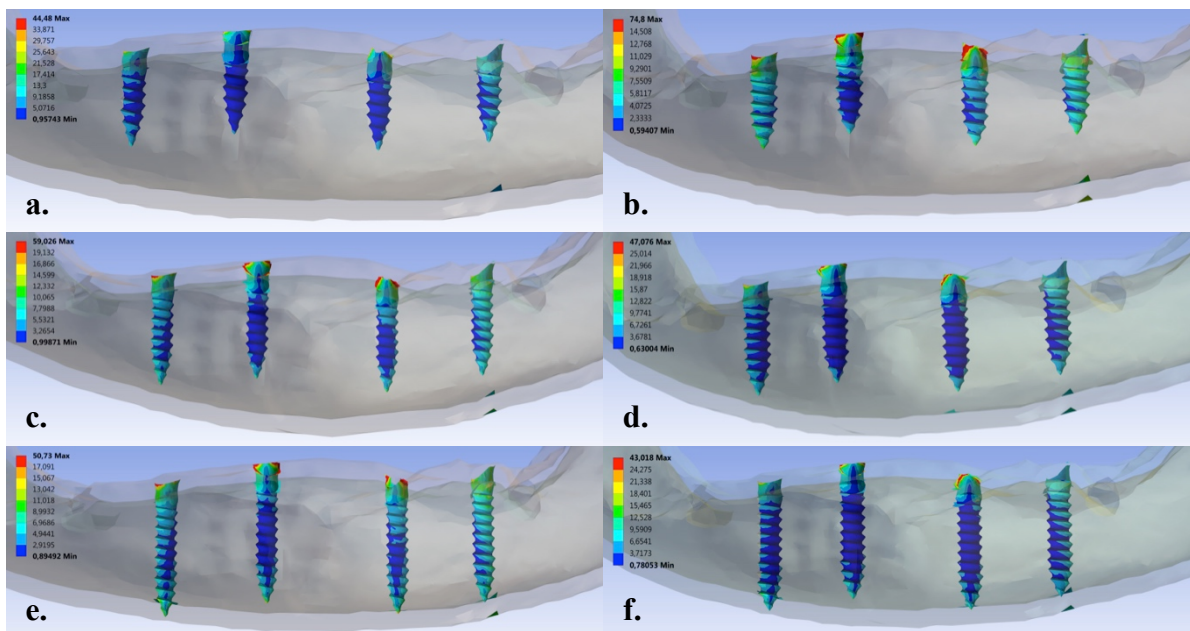
Slika 36. Prikaz raspodjele stresa (von Mises Stress) kod aksijalnog opterećenja sa 100 N po mini dentalnome implantatu: a. 2 x 6; b. 2,5 x 6; c. 2 x 8; d. 2,5 x 8; e. 2 x 10; f. 2,5 x 10

Tablica 17. Maksimalni iznos stresa (von Mises Stress) za cijeli model kod aksijalnog opterećenja u megapaskalima (MPa)

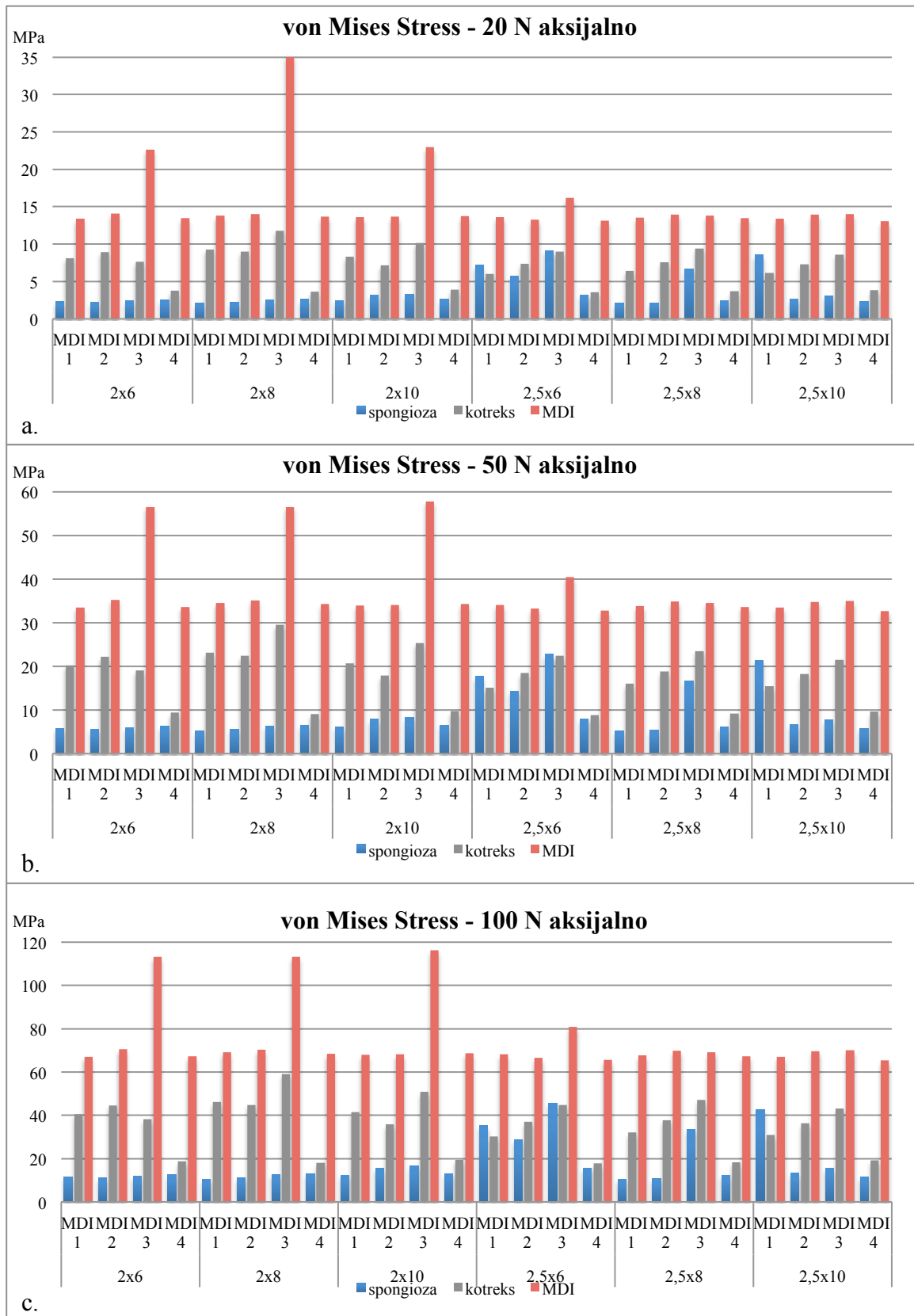
aksijalno	2 x 6	2 x 8	2 x 10	2,5 x 6	2,5 x 8	2,5 x 10
20 N	16,284 MPa	16,114 MPa	19,632 MPa	26,937 MPa	14,094 MPa	13,561 MPa
50 N	40,928 MPa	40,284 MPa	48,383 MPa	67,3425 MPa	35,235 MPa	33,901 MPa
100 N	82,039 MPa	80,568 MPa	96,35 MPa	134,68 MPa	70,47 MPa	67,803 MPa



Slika 37. Prikaz raspodjele stresa (von Mises Stress) na površini mini dentalnog implantata kod aksijalnog opterećenja opterećenja sa 100 N po mini dentalnome implantatu, pogled s vestibularne strane: a. 2 x 6; b. 2,5 x 6; c. 2 x 8; d. 2,5 x 8; e. 2 x 10; f. 2,5 x 10



Slika 38. Prikaz raspodjele stresa (von Mises Stress) na koštanoj kontaktnoj površini kod aksijalnog opterećenju sa 100 N po mini dentalnome implantatu: a. 2 x 6; b. 2,5 x 6; c. 2 x 8; d. 2,5 x 8; e. 2 x 10; f. 2,5 x 10

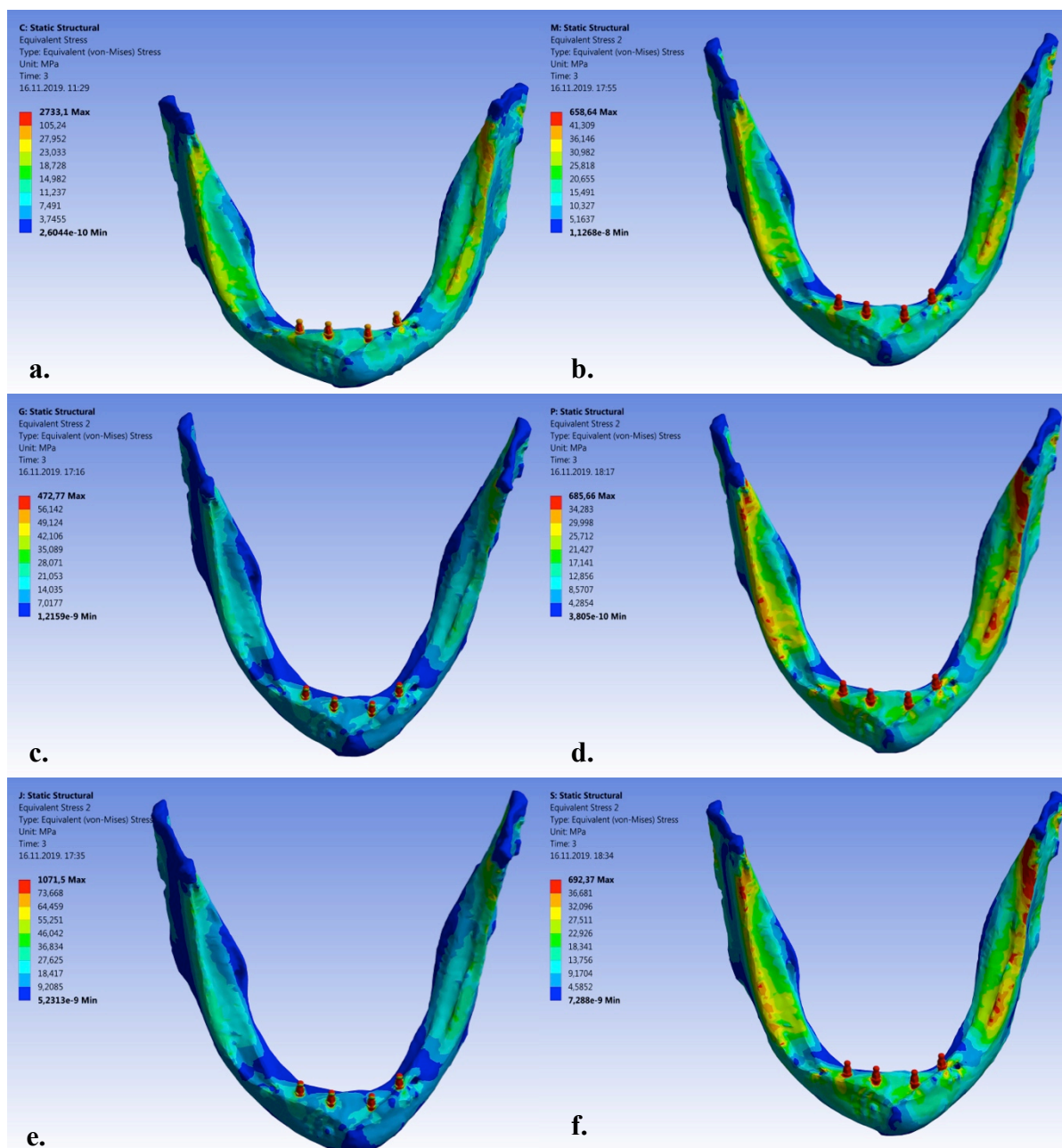


Slika 39. Grafički prikaz iznosa maksimalnog stresa (von Mises Stress) kod aksijalnog opterećenja na površini mini dentalnog implantata i na kontaktnoj površini spongioze i korteksa: a. 20 N; b. 50 N; c. 100 N

Na Slici 40 prikazana je raspodjela stresa cijelog modela ekstremno resorbirane donje čeljusti prilikom maksimalnog (100 N po MDI-ju, 400 N ukupno) kosog (pod kutom od 45°) opterećenja. Slike omogućuju kvalitativnu analizu raspodjele stresa temeljenu na skali boja od plave do crvene, gdje plava predstavlja minimalnu, a crvena maksimalnu deformaciju. Pored svake slike s lijeve strane prikazana je skala boja s pridruženim egzaktnim vrijednostima von Mises Stresa za pojedinu boju. U Tablici 18 naznačene su maksimalne vrijednosti stresa na pojedinu modelu prilikom kosog (45°) opterećenja sa 20 N, 50 N i 100 N. Na svim je modelima prilikom kosog opterećenja stres jednakomjerno rasprostranjen po površini kortikalne kosti te se nalazi unutra granica svjetloplave i žute boje, dok su maksimalne koncentracije stresa isključivo na MDI-ju.

Kvalitativna analiza stresa na površini MDI-jeva pokazuje najveće koncentracije na lingvalnoj strani, strani suprotnoj od smjera sile, na ekstraosealnom dijelu MDI-ja (Slika 41). Kontaktna površina prikazuje minimalne vrijednosti stresa u većem dijelu spongiozne kosti s malim porastom prema kortikalnom dijelu, dok je u kortikalnoj kosti zabilježen porast naprezanja, i to najviše na površinskom dijelu (Slika 42).

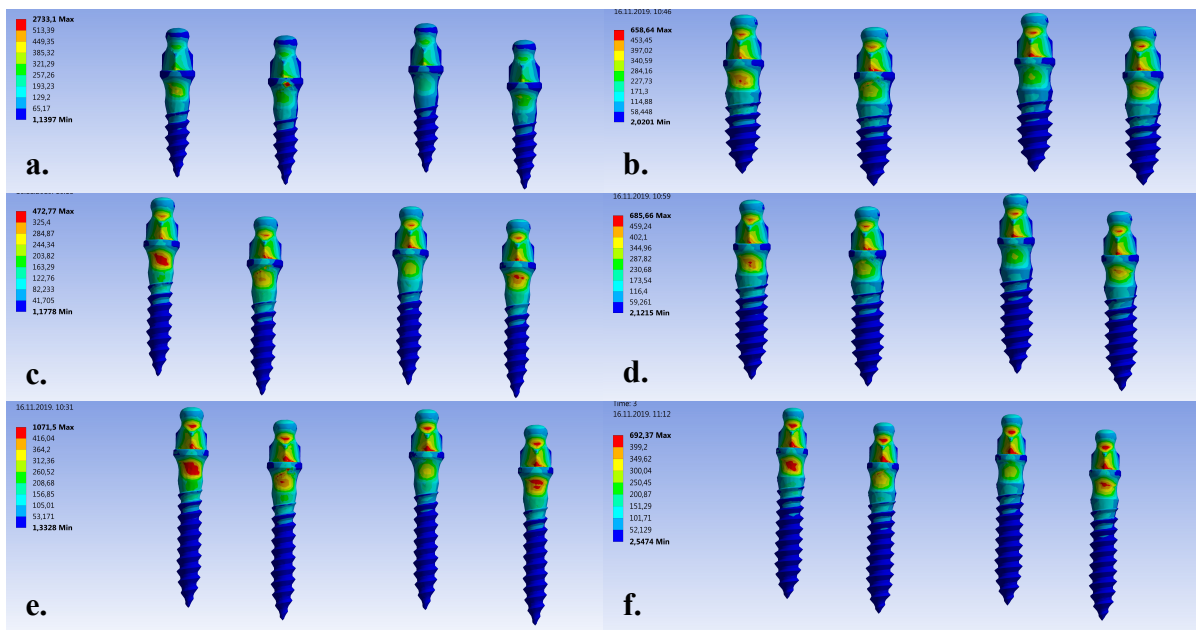
Na Slici 43 prikazani su maksimalni iznosi stresa na površini implantata, na kontaktnoj površini spongioze i na kontaktnoj površini kortikalne kosti za svaki pojedini MDI, za sve dimenzije MDI-jeva i sva tri iznosa kosog (45°) opterećenja, 20 N, 50 N i 100 N.



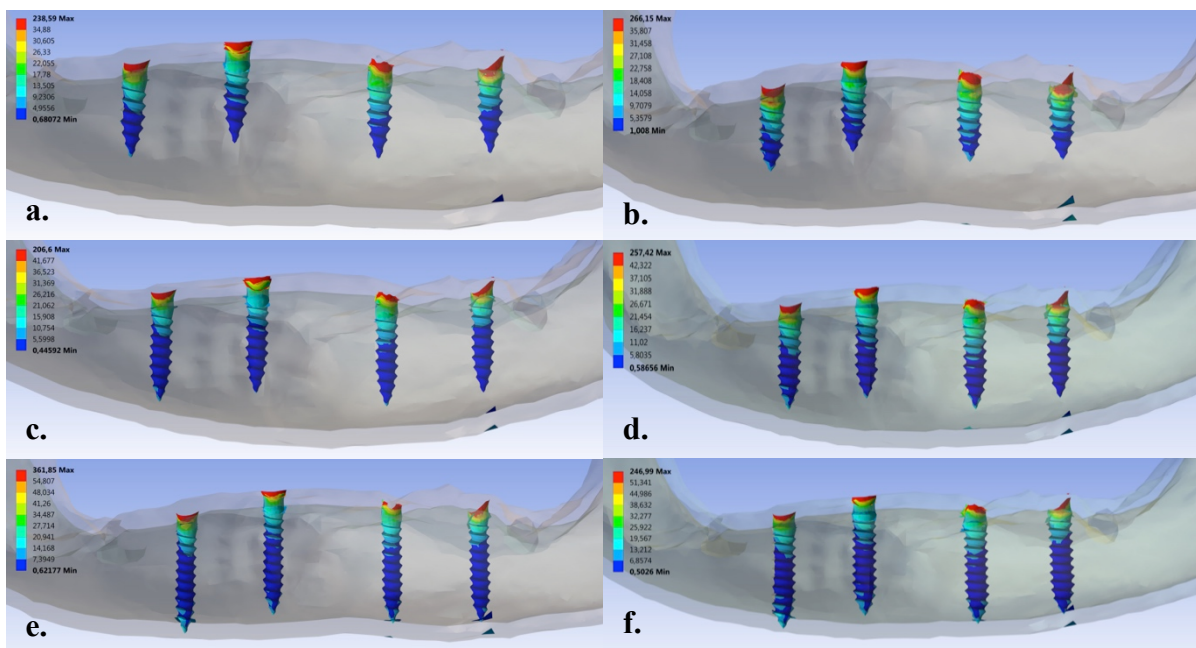
Slika 40. Prikaz raspodjele stresa (von Mises Stress) kod kosog (45°) opterećenja sa 100 N po mini dentalnome implantatu: a. 2 x 6; b. 2,5 x 6; c. 2 x 8; d. 2,5 x 8; e. 2 x 10; f. 2,5 x 10

Tablica 18. Maksimalni iznosi stresa (von Mises Stress) za cijeli model kod kosog (45°) opterećenja u megapaskalima (MPa)

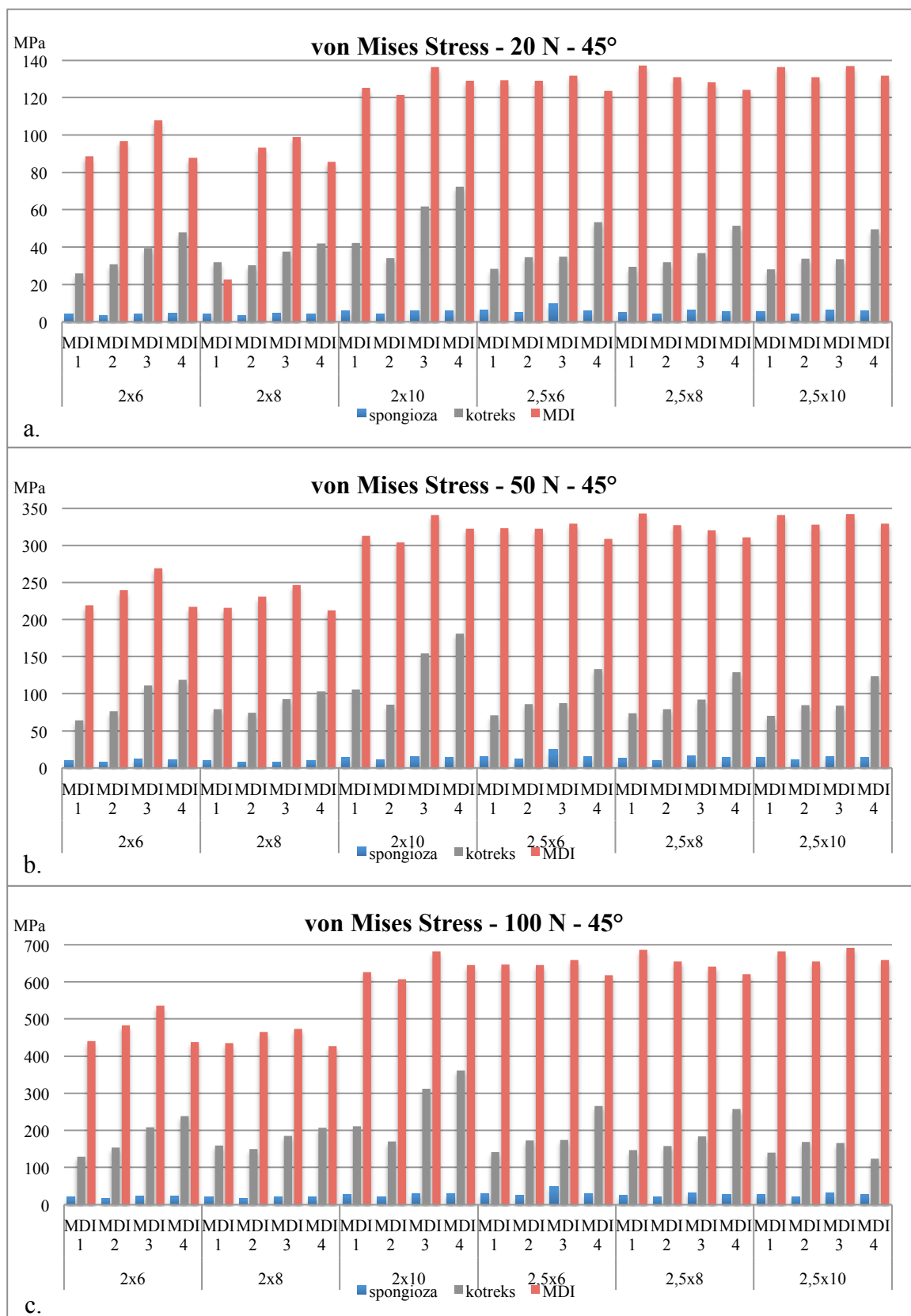
45°	2 x 6	2 x 8	2 x 10	2,5 x 6	2,5 x 8	2,5 x 10
20 N	47,909 MPa	41,854 MPa	90,535 MPa	67,287 MPa	51,482 MPa	49,541 MPa
50 N	119,7725 MPa	103,14 MPa	226,38 MPa	168,24 MPa	128,71 MPa	123,71 MPa
100 N	239,545 MPa	213,52 MPa	431,8 MPa	336,49 MPa	257,42 MPa	246,99 MPa



Slika 41. Prikaz raspodjele stresa (von Mises Stress) na površini mini dentalnog implantata kod kosog (45°) opterećenja sa 100 N po mini dentalnome implantatu, pogled s lingvalne strane: a. 2 x 6; b. 2,5 x 6; c. 2 x 8; d. 2,5 x 8; e. 2 x 10; f. 2,5 x 10



Slika 42. Prikaz raspodjele stresa (von Mises Stress) na koštanoj kontaktnoj površini kod kosog (45°) opterećenja sa 100 N po mini dentalnome implantatu: a. 2 x 6; b. 2,5 x 6; c. 2 x 8; d. 2,5 x 8; e. 2 x 10; f. 2,5 x 10



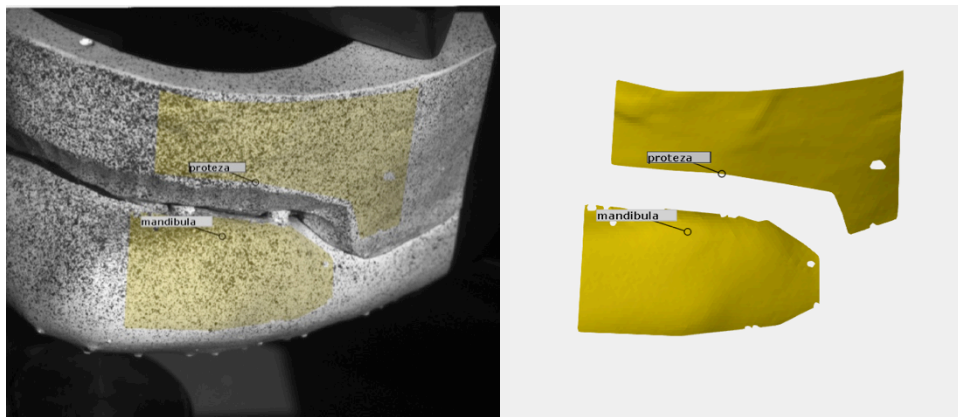
Slika 43. Grafički prikaz iznosa maksimalnog pritiska (von Mises Stress) kod kosog (45°) opterećenja na površini mini dentalnog implantata i na kontaktnoj površini spongioze i korteksa: a. 20 N; b. 50 N; c. 100 N

3.2 Metoda objektnog rastera

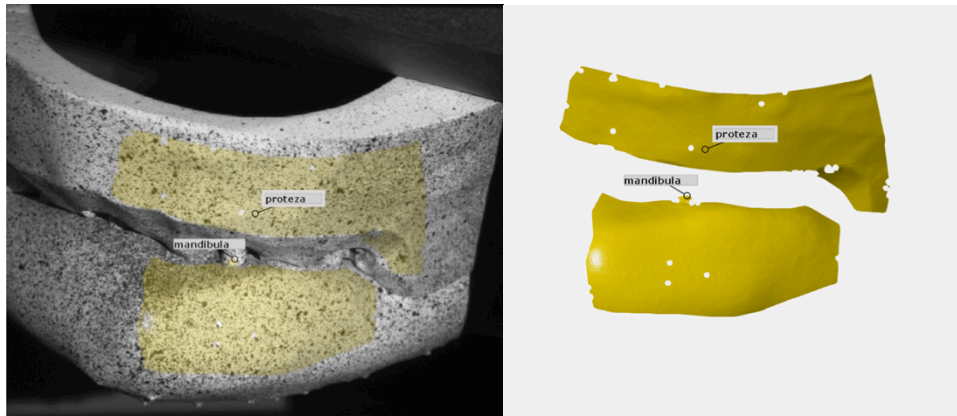
Tijekom opterećivanja modela fotografije su snimane frekvencijom od 1 Hz, sve dok nije postignuta maksimalna sila od 150 N. Prva fotografija snimljena je neposredno prije opterećenja modela te su sve susljedne fotografije uspoređivane s njom kako bi se izračunao pomak crnih točkica. Izračun deformacija i pomaka napravljen je računalnim programom Gom Correlate (v2.0.1; GOM-Optical Measuring Techniques, Braunschweig, Njemačka). Rezultati mjerenja pojedinog modela prikazuju se u obliku 3D vizualizacija ili dijagrama u mjernim izvještajima, a ujedno je omogućeno eksportiranje podataka u standardiziranim formatima.

Kako bi bila moguća međusobna usporedba modela, za obradu podataka dobivenih u Gom Correlateu upotrijebljen je Microsoft Excell for Mac 2011 (v. 14.7.7).

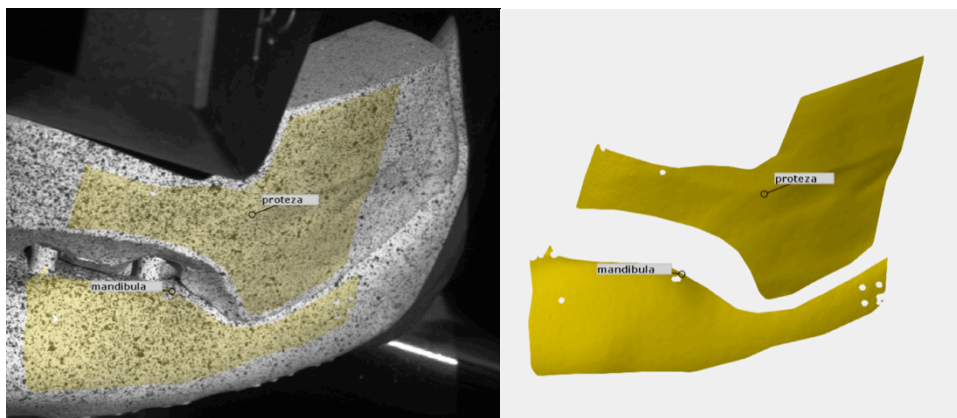
Za analizu deformacija i vertikalnih pomaka definirane su dvije mjerene površine, jedna na površini proteze (oznaka: proteza), a druga na površini modela donje čeljusti (oznaka: mandibula) (Slika 44, 45 i 46).



Slika 44. Prikaz mjerene površine prilikom obostranoga lateralnog opterećenja: a. mjerene površine (proteza i mandibula) označene na modelu; b. uvećani detalj mjerene površine



Slika 45. Prikaz mjerene površine prilikom jednostranoga lateralnog opterećenja: a. mjerene površine (proteza i mandibula) označene na modelu; b. uvećani detalj mjerene površine



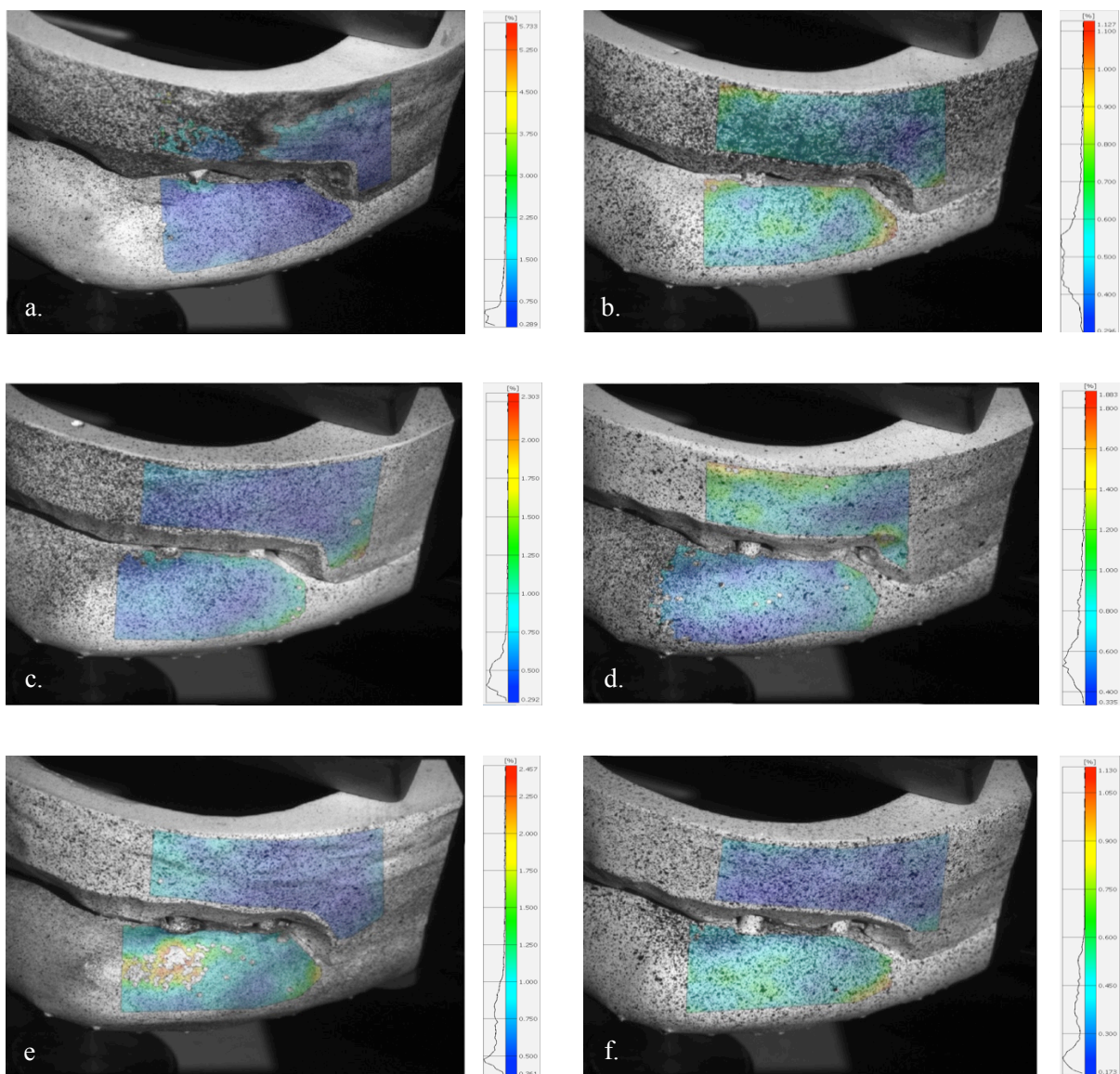
Slika 46. Prikaz mjerene površine prilikom anteriornog opterećenja: a. mjerene površine (proteza i mandibula) označene na modelu; b. uvećani detalj mjerene površine

3.2.1 Von Mises Strain

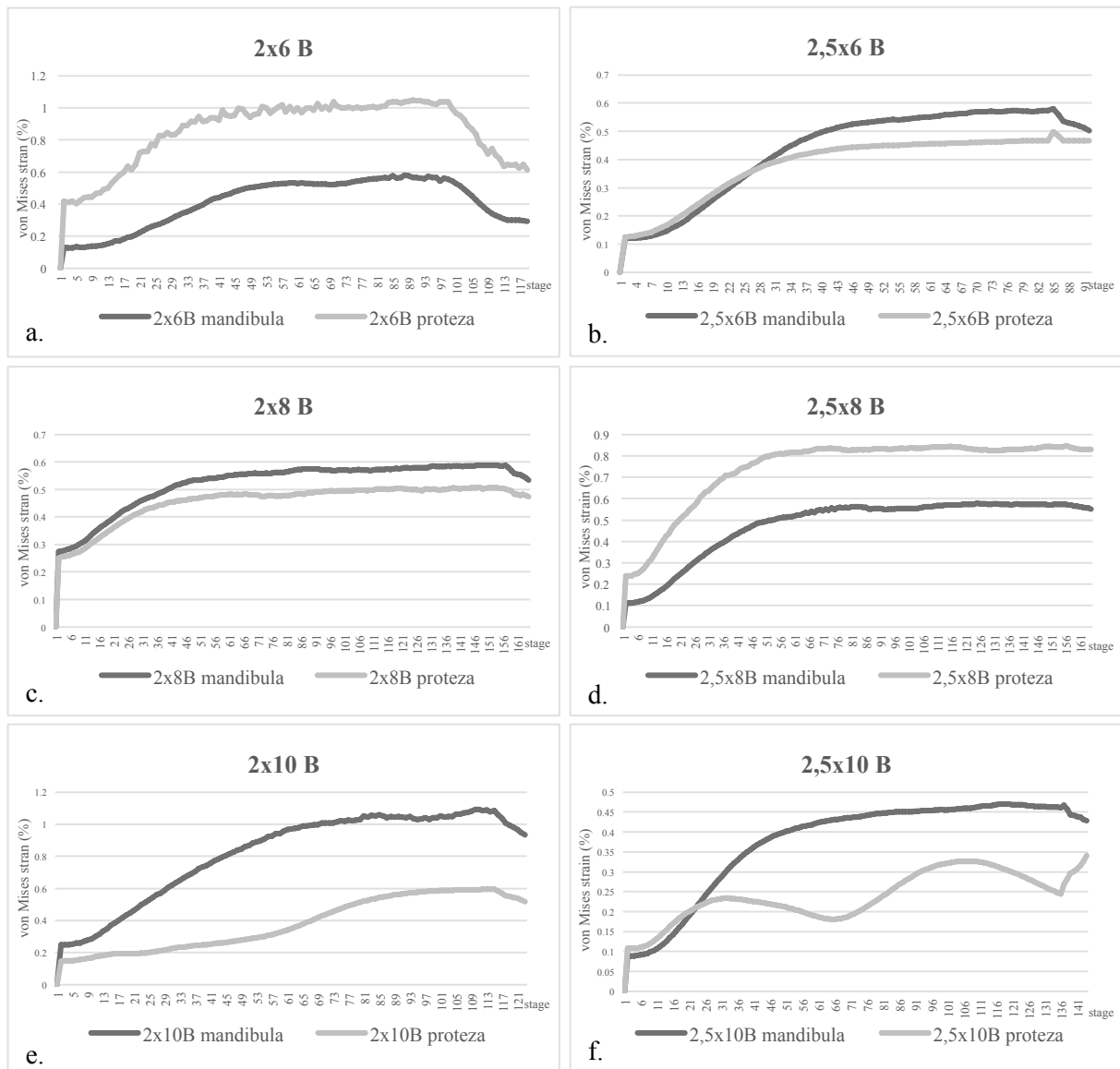
Na Slici 47 prikazana je kvalitativna analiza deformacija prilikom obostranoga lateralnog opterećenja proteze. Kvalitativna analiza deformacija temeljena je na skali boja od plave do crvene, gdje plava predstavlja minimalnu, a crvena maksimalnu deformaciju.

Na Slici 48 grafički je prikazan prirast ekvivalentnih deformacija prema teoriji von Misesa za svaki pojedini model prilikom obostranoga lateralnog opterećenja proteze, a na Slici 49 prirast ekvivalentnih deformacija za sve modele zajedno.

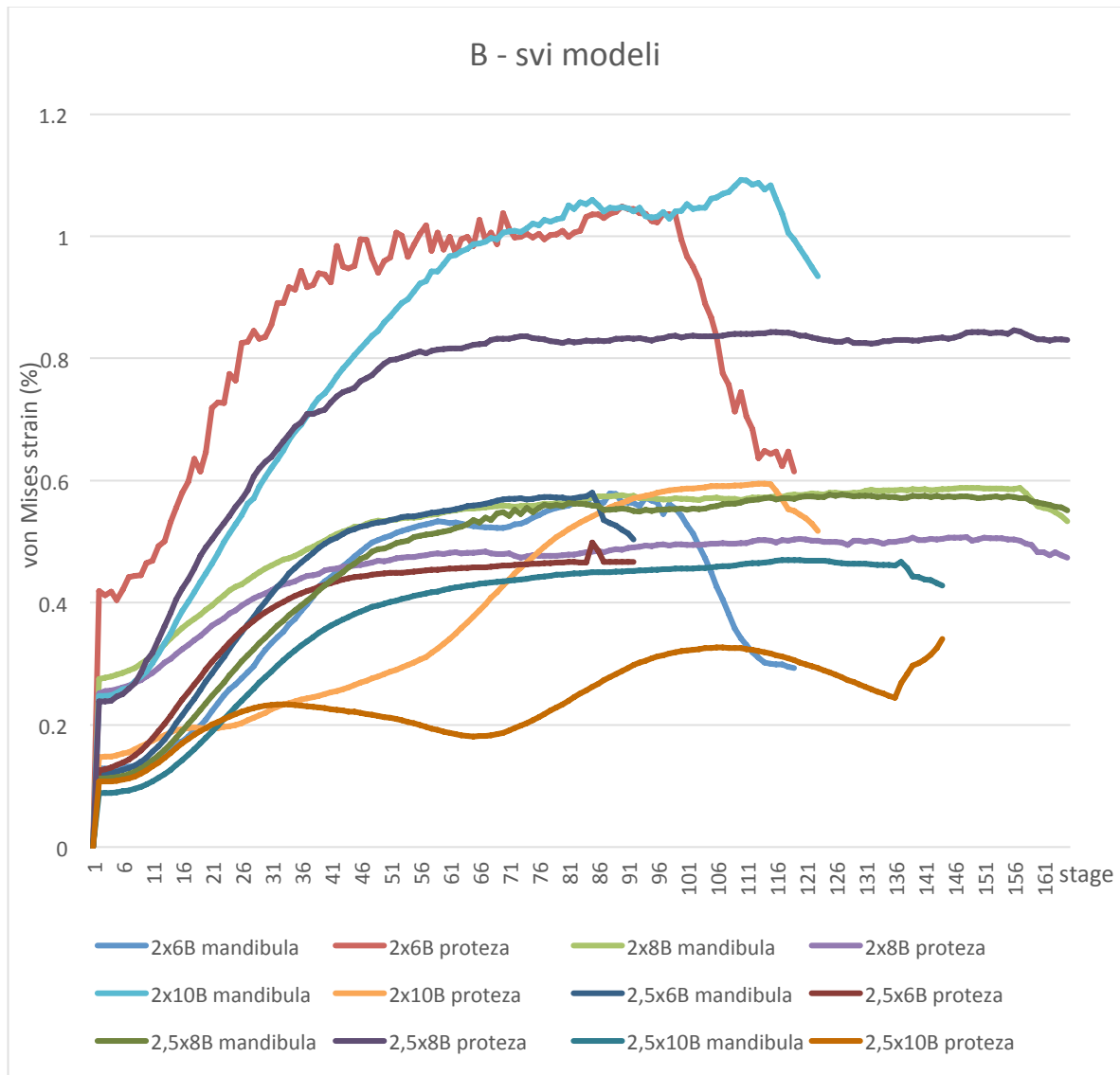
Prilikom obostranoga lateralnog opterećenja najveći prirast deformacija za model donje čeljusti iznosi 0,46 % do 1,09 %, a za protezu 0,34 % do 1,05 %.



Slika 47. Kvalitativna analiza deformacija prilikom obostranoga lateralnog opterećenja: a. 2 x 6; b. 2,5 x 6; c. 2 x 8; d. 2,5 x 8; e. 2 x 10; f. 2,5 x 10



Slika 48. Grafički prikaz porasta deformacija prilikom obostranoga lateralnog opterećenja za svaki pojedini model: a. 2 x 6; b. 2,5 x 6; c. 2 x 8; d. 2,5 x 8; e. 2 x 10; f. 2,5 x 10

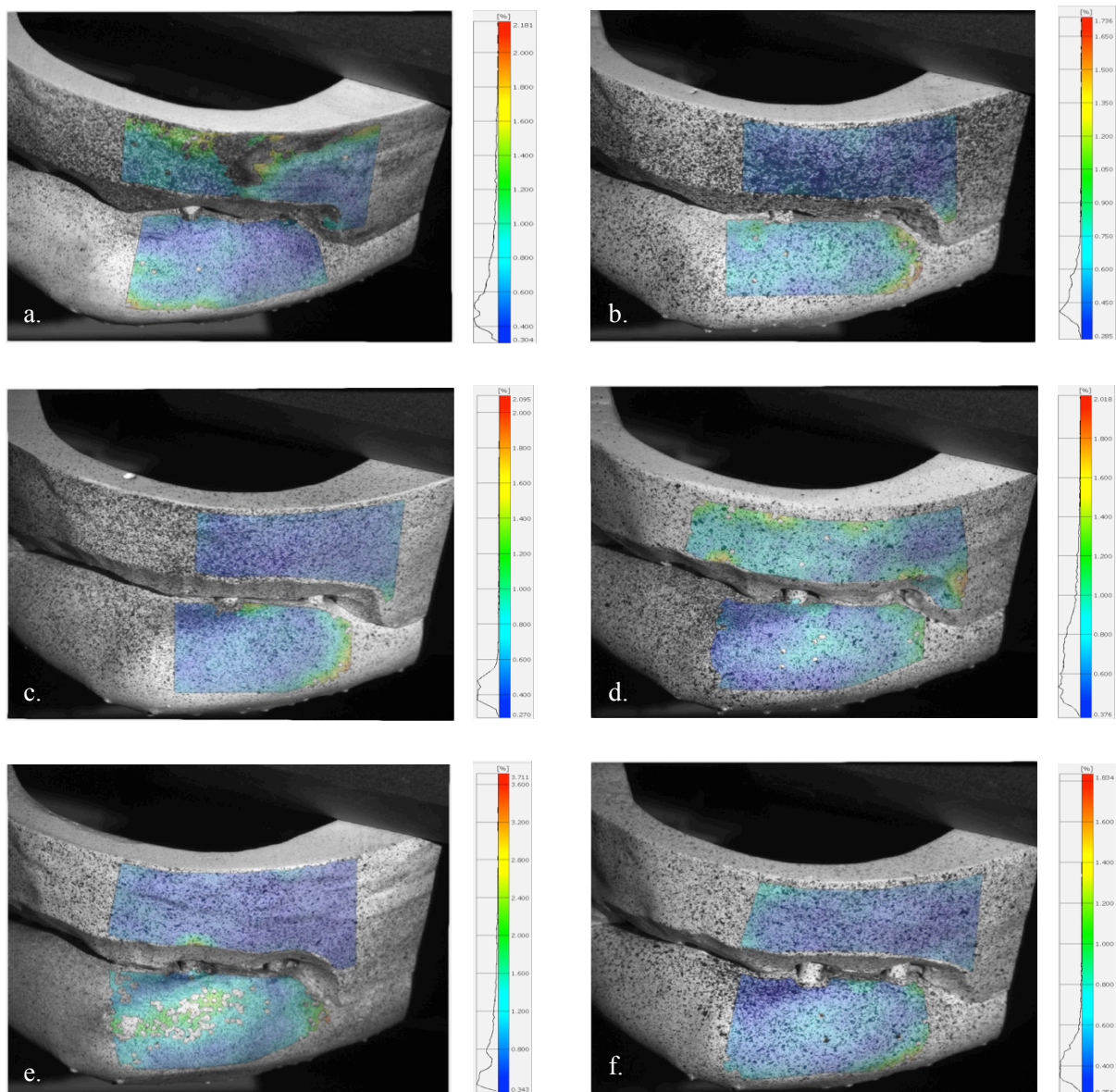


Slika 49. Grafički prikaz prirasta deformacija prilikom obostranoga lateralnog opterećenja za sve modele

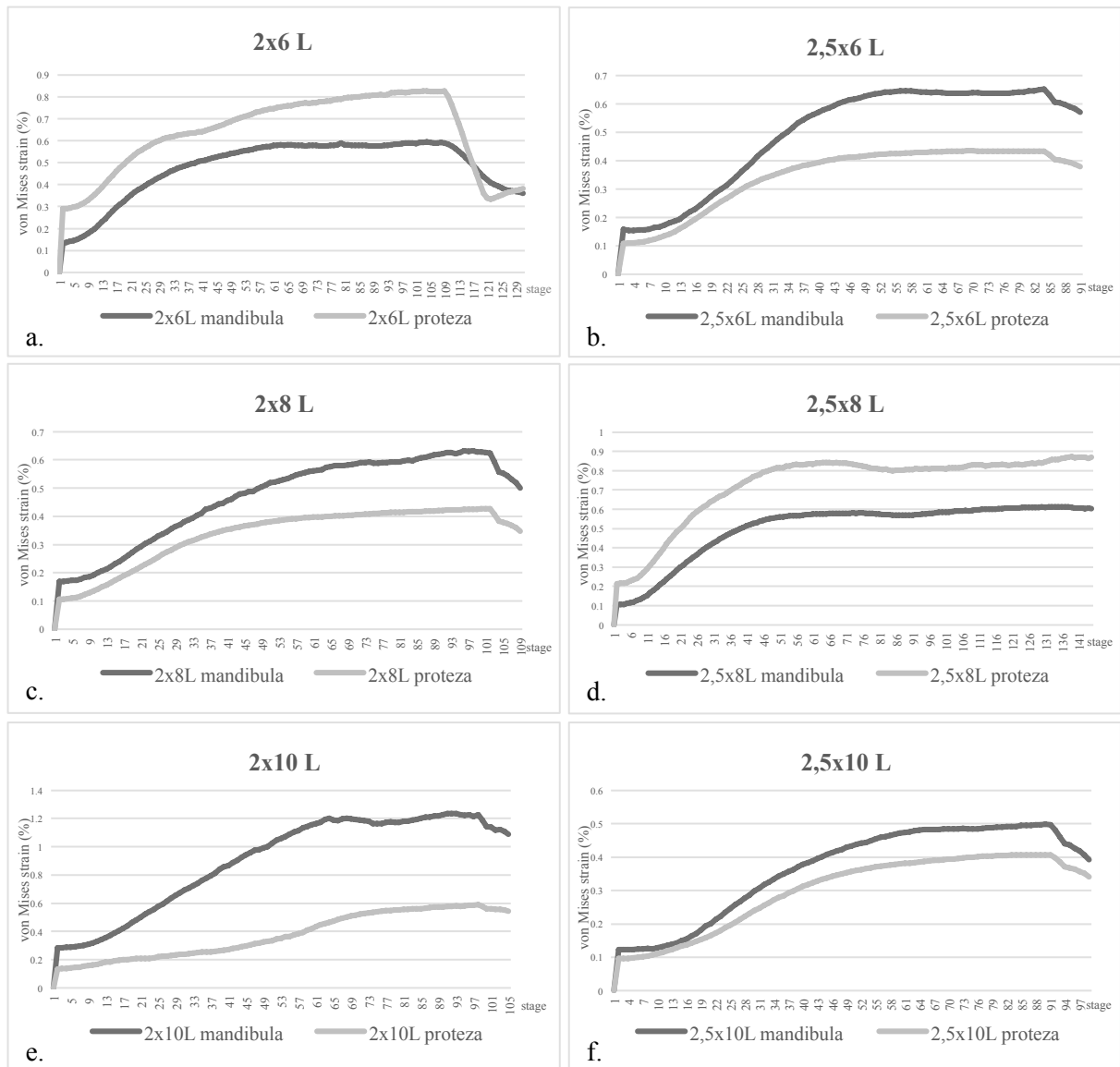
Na Slici 50 prikazana je kvalitativna analiza deformacija prilikom jednostranoga lateralnog opterećenja proteze. Kvalitativna analiza deformacija temeljena je na skali boja od plave do crvene, gdje plava predstavlja minimalnu, a crvena maksimalnu deformaciju.

Na Slici 51 grafički je prikazan prirast ekvivalentnih deformacija prema teoriji von Misesa za svaki pojedini model prilikom jednostranoga lateralnog opterećenja proteze, a na Slici 52 prirast ekvivalentnih deformacija za sve modele zajedno.

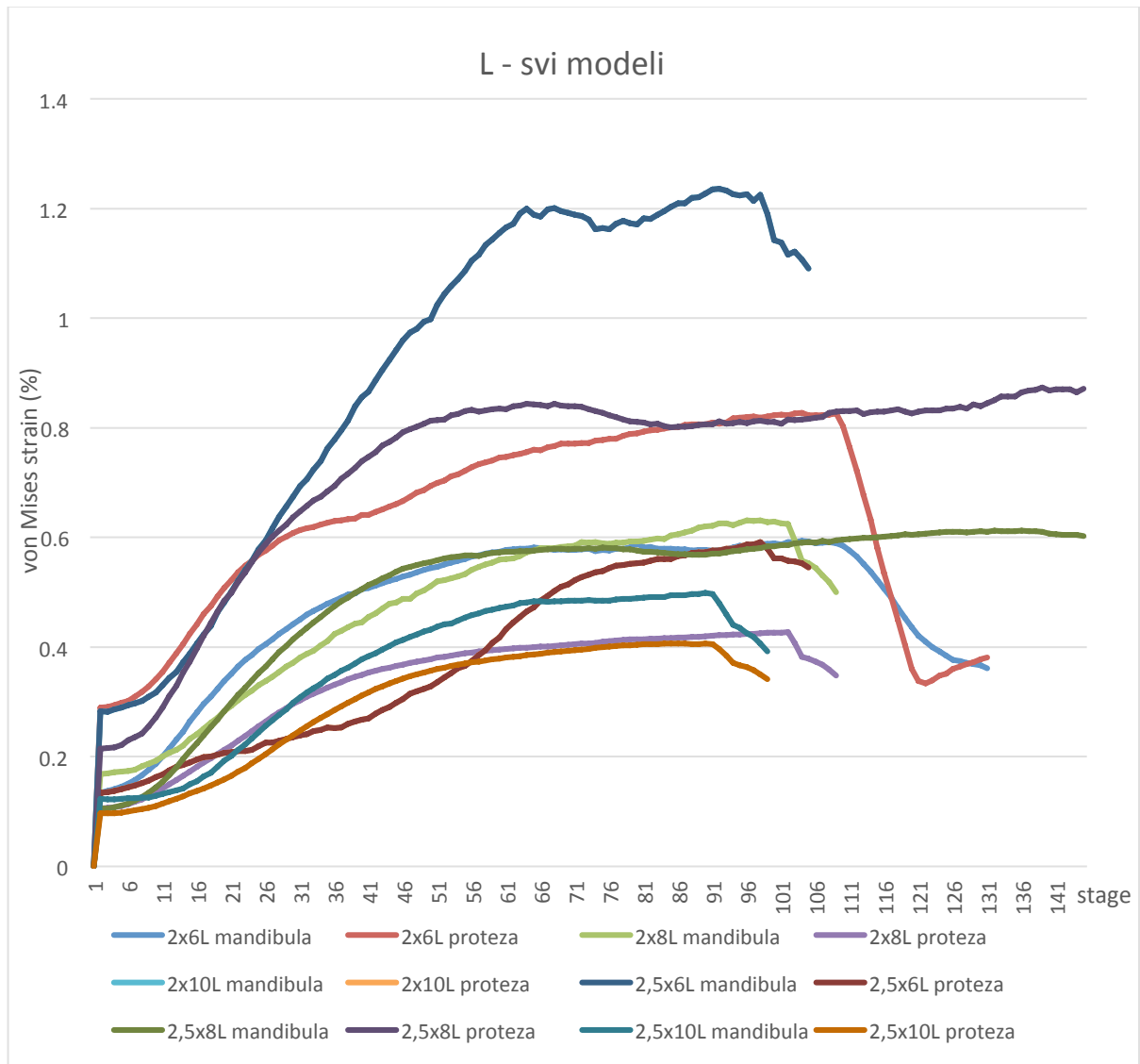
Maksimalne deformacije se kreću od 0,49 % do 1,23 % za modele donje čeljusti, i od 0,4 % do 0,87 % za proteze.



Slika 50. Kvalitativna analiza deformacija prilikom jednostranoga lateralnog opterećenja: a. 2 x 6; b. 2,5 x 6; c. 2 x 8; d. 2,5 x 8; e. 2 x 10; f. 2,5 x 10



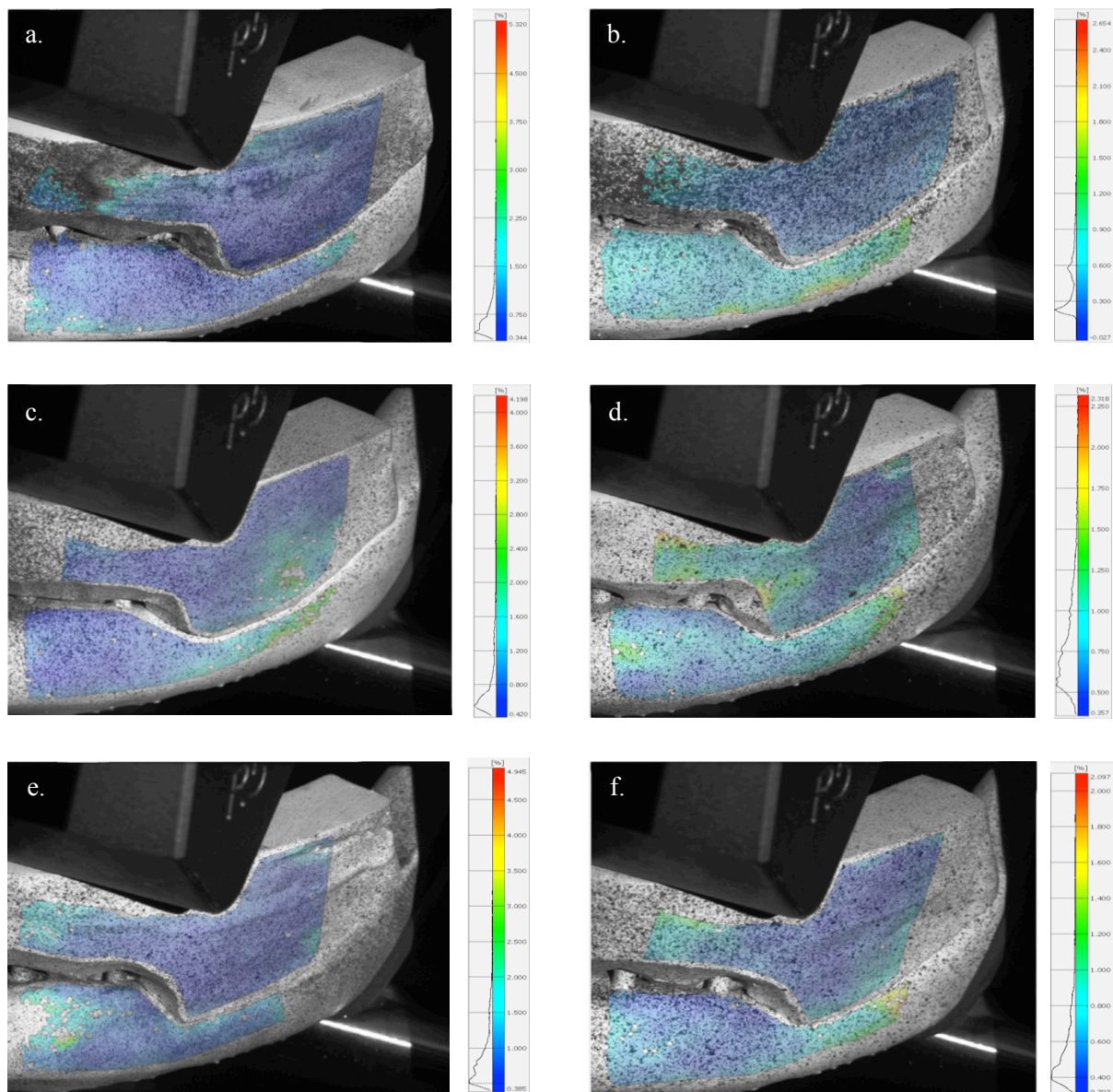
Slika 51. Grafički prikaz porasta deformacija prilikom jednostranoga lateralnog opterećenja: a. 2 x 6; b. 2,5 x 6; c. 2 x 8; d. 2,5 x 8; e. 2 x 10; f. 2,5 x 10



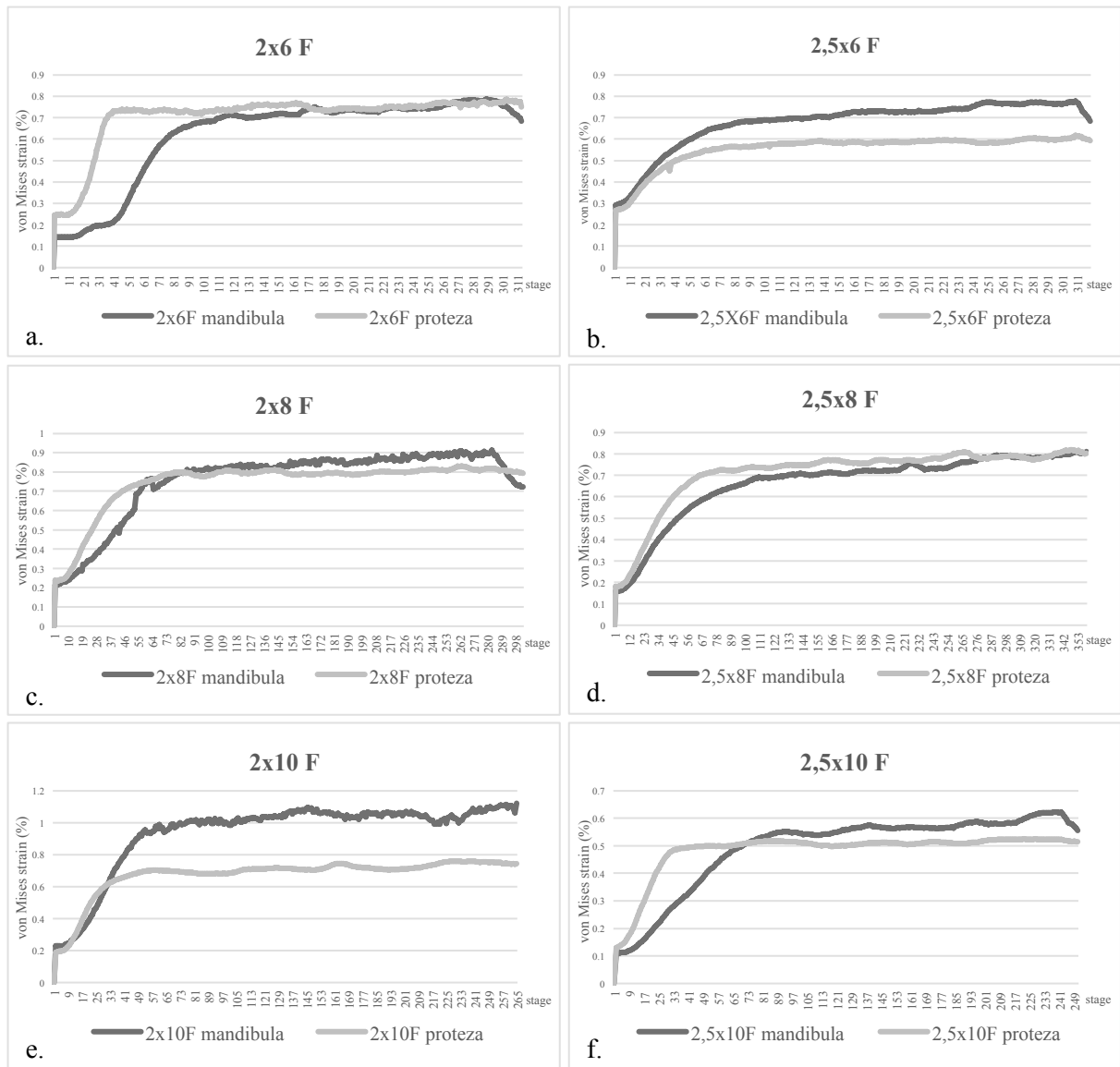
Slika 52. Grafički prikaz prirasta deformacija prilikom jednostranoga lateralno opterećenja za sve modele

Na Slici 53 prikazana je kvalitativna analiza deformacija prilikom anteriornog opterećenja proteze. Kvalitativna analiza deformacija temeljena je na skali boja od plave do crvene, gdje plava predstavlja minimalnu, a crvena maksimalnu deformaciju.

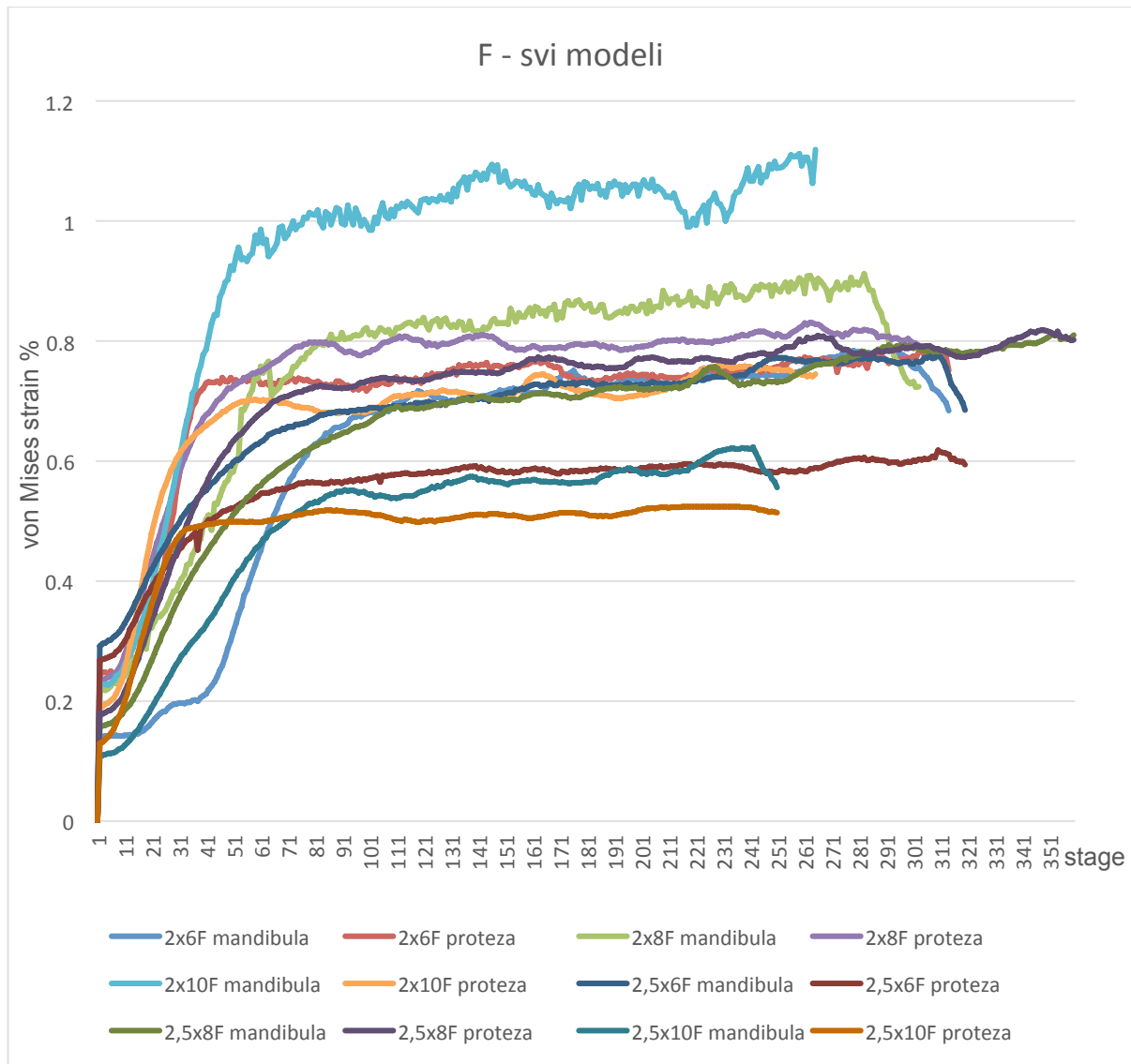
Na Slici 54 je graf prirasta ekvivalentnih deformacija prema teoriji von Misesa za svaki pojedini model prilikom anteriornog opterećenja proteze, a na Slici 55 prirast ekvivalentnih deformacija za sve modele zajedno. Kod anteriornog opterećenja maksimalne deformacije iznose od 0,5 % do 0,83 % za modele donje čeljusti, i od 0,62 % do 1,2 % za proteze.



Slika 53. Kvalitativni analiza deformacija prilikom anteriornog opterećenja: a. 2 x 6; b. 2,5 x 6; c. 2 x 8; d. 2,5 x 8; e. 2 x 10; f. 2,5 x 10



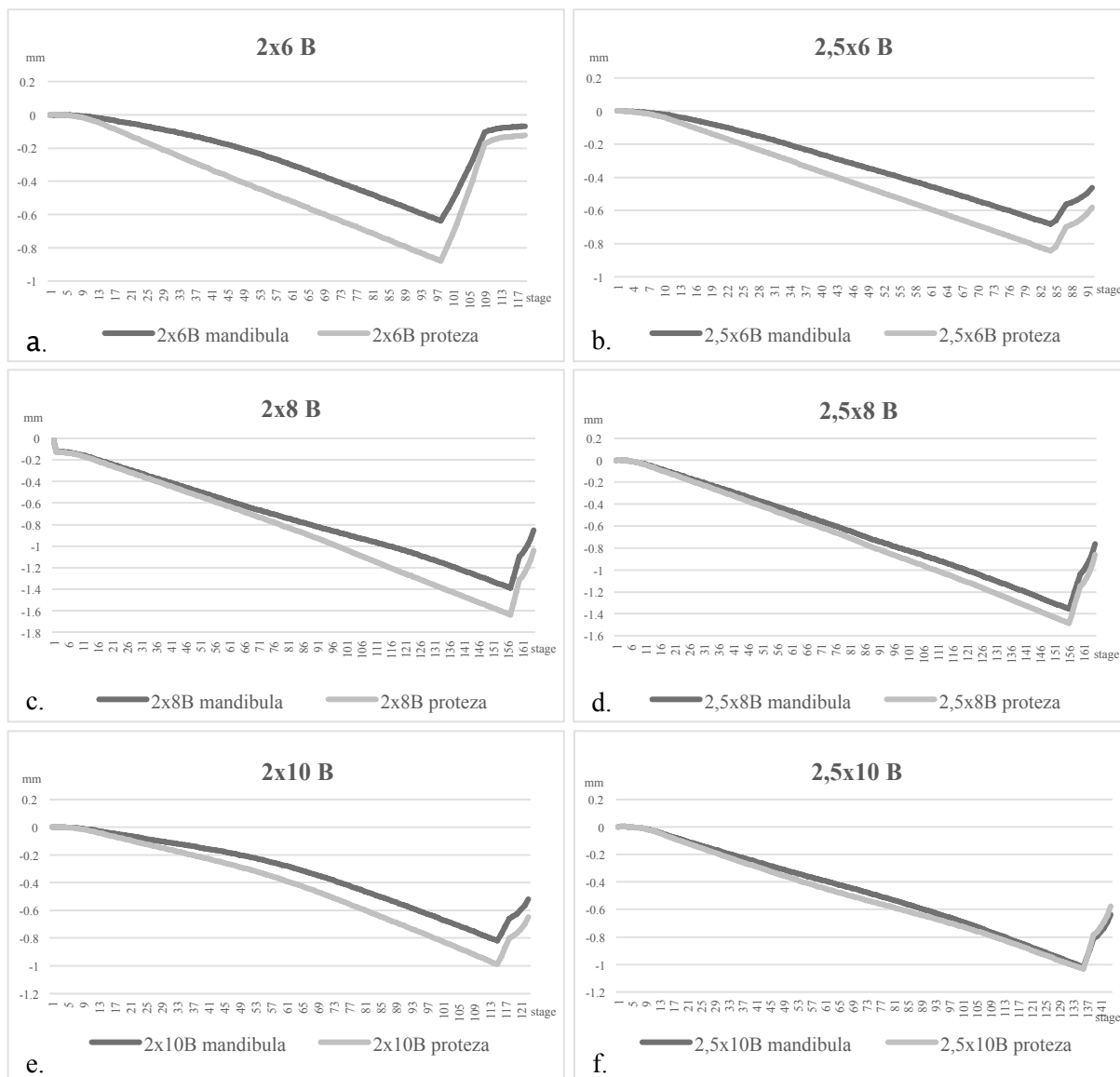
Slika 54. Grafički prikaz prirasta deformacija prilikom anteriornog opterećenja: a. 2 x 6; b. 2,5 x 6; c. 2 x 8; d. 2,5 x 8; e. 2 x 10; f. 2,5 x 10



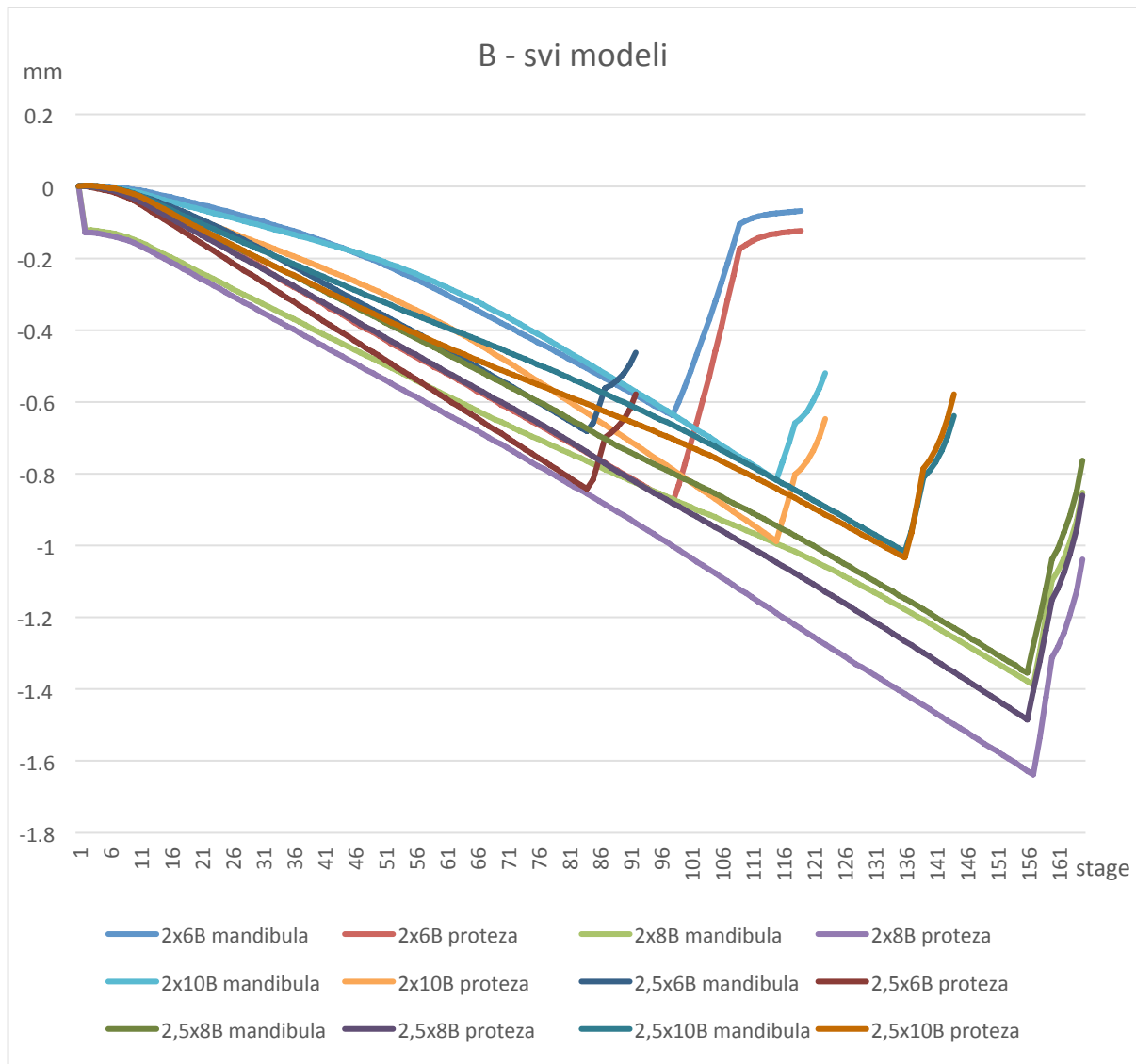
Slika 55. Grafički prikaz prirasta deformacija prilikom anteriornog opterećenja za sve modele

3.2.2 Vertikalni pomak

Vertikalni pomak za pojedini model prilikom obostranoga lateralnog opterećenja proteze prikazan je na Slici 56, a na Slici 57 za sve modele zajedno.

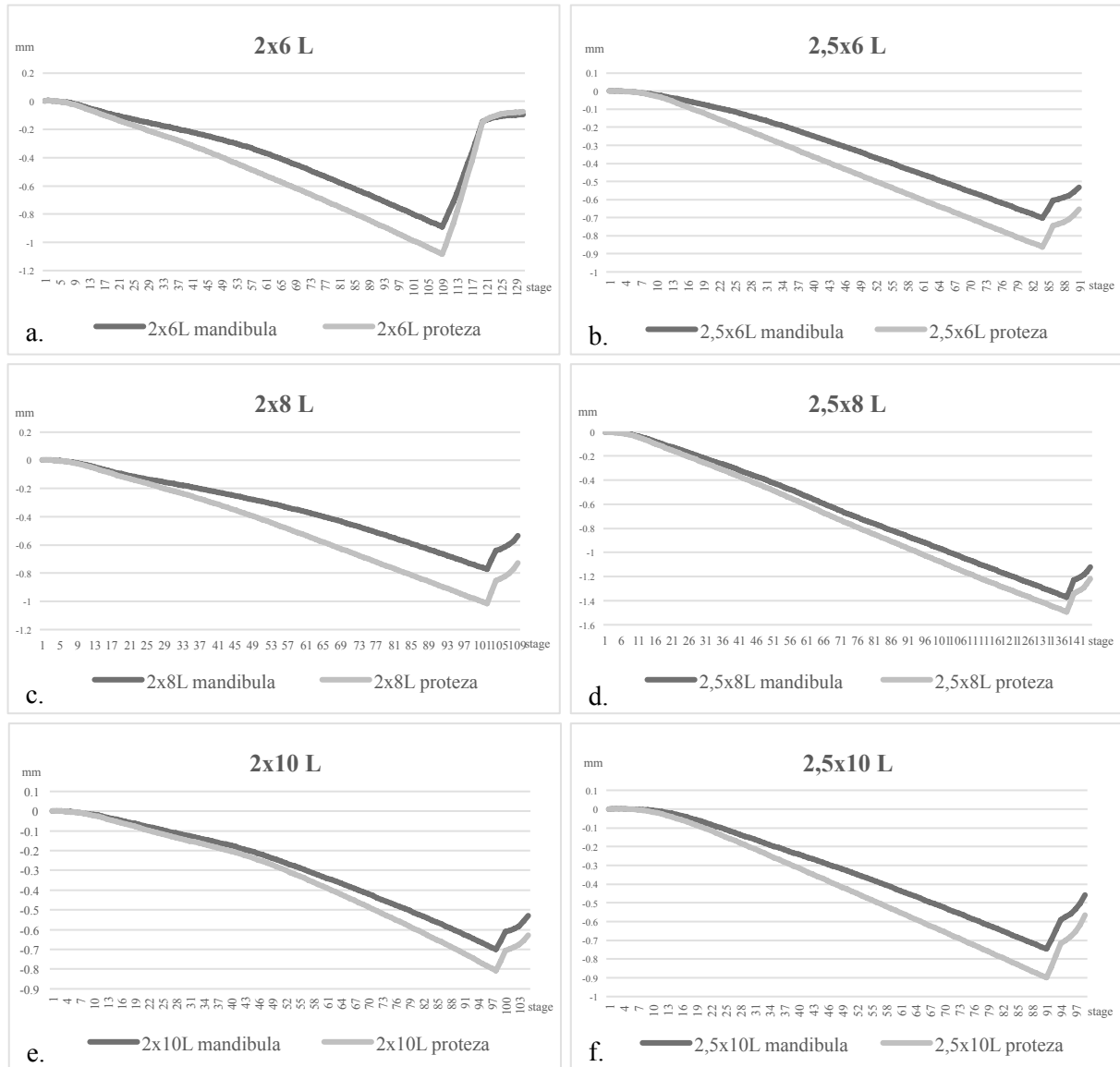


Slika 56. Prikaz vertikalnog pomaka prilikom obostranoga lateralnog opterećenja: a. 2 x 6; b. 2,5 x 6; c. 2 x 8; d. 2,5 x 8; e. 2 x 10; f. 2,5 x 10

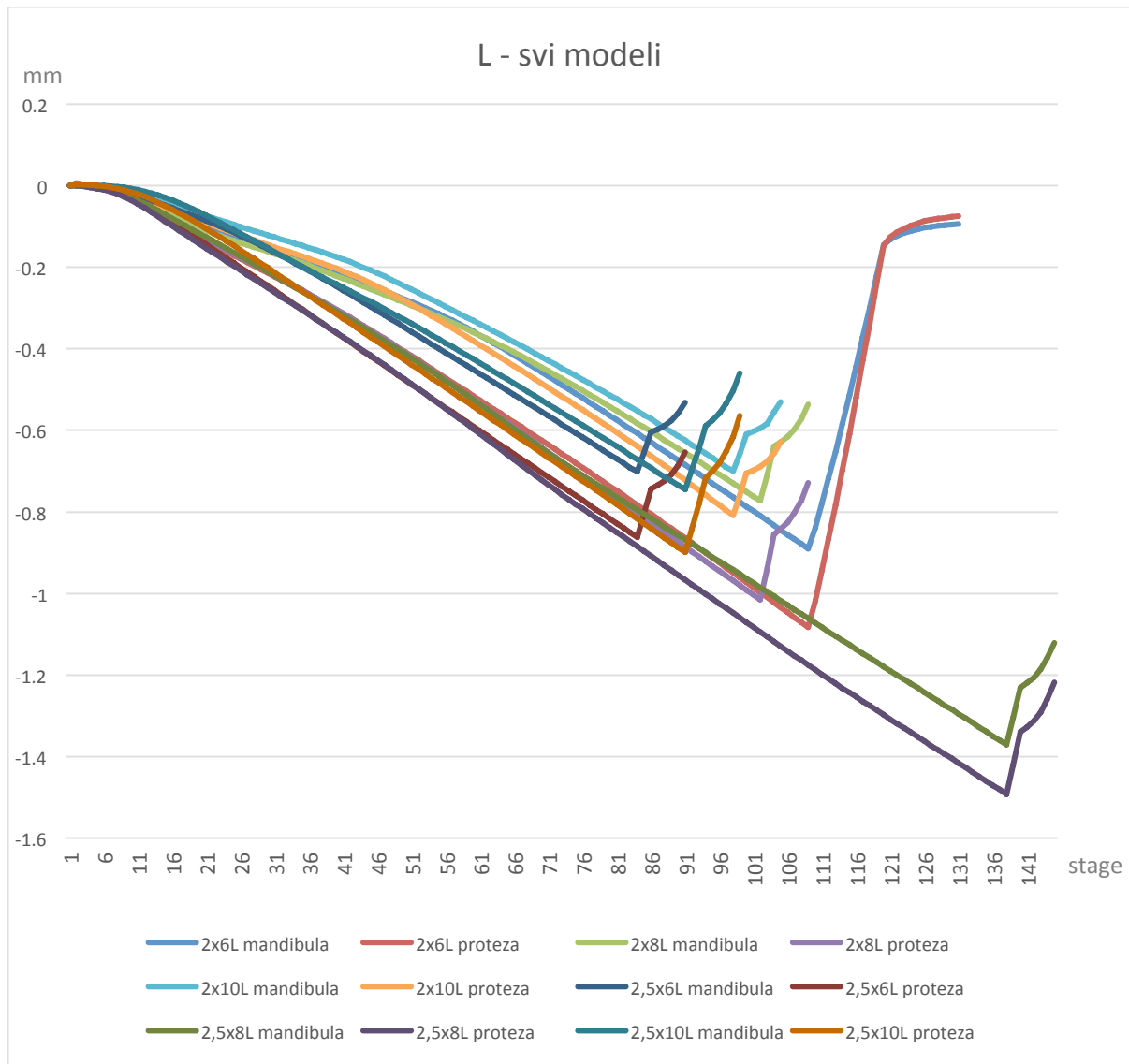


Slika 57. Prikaz prirasta vertikalnog pomaka prilikom obostranoga lateralnog opterećenja za sve modele

Vertikalni pomak za pojedini model prilikom opterećenja proteze u području lijevih molara prikazan je na Slici 58, a na Slici 59 za sve modele zajedno.

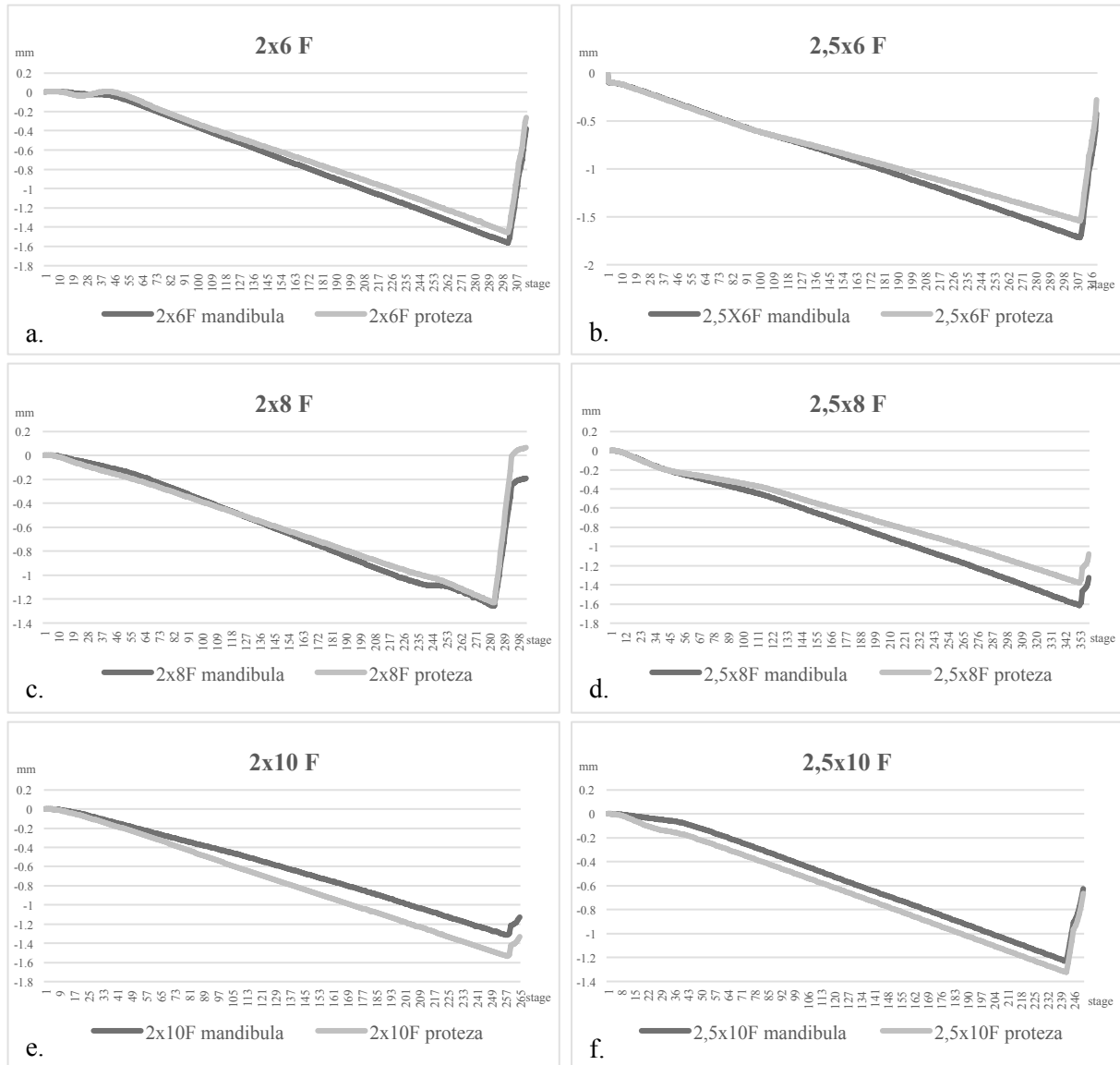


Slika 58. Prikaz prirasta vertikalnog pomaka prilikom jednostranoga lateralnog opterećenja: a. 2 x 6; b. 2,5 x 6; c. 2 x 8; d. 2,5 x 8; e. 2 x 10; f. 2,5 x 10

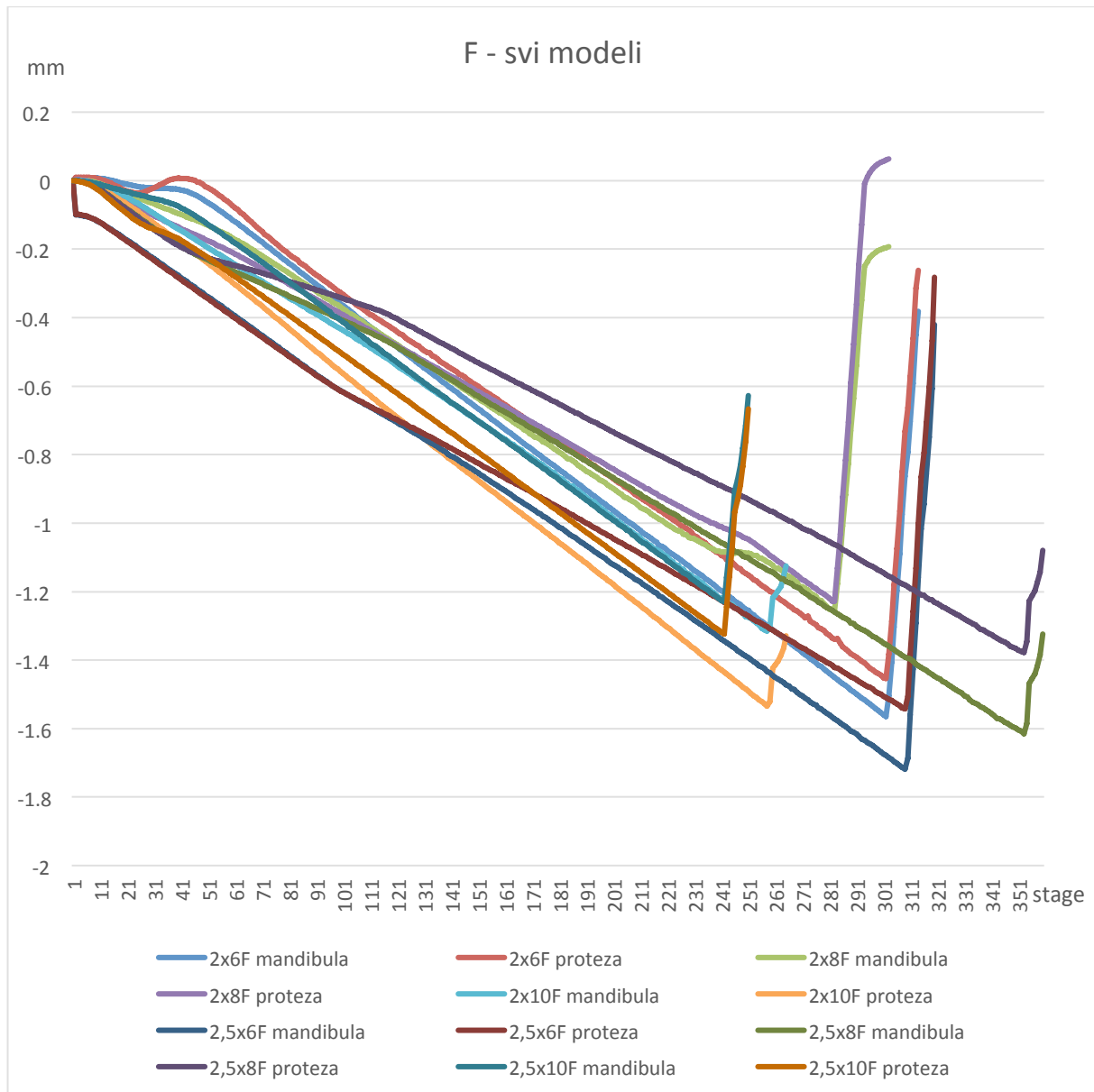


Slika 59. Prikaz prirasta vertikalnog pomaka prilikom jednostranoga lateralnog opterećenja za sve modele

Vertikalni pomak za pojedini model prilikom opterećenja proteze obostrano u području prednjih zubi prikazan je na Slici 60, a na Slici 61 za sve modele zajedno.



Slika 60. Prikaz prirasta vertikalnog pomaka prilikom anteriornog opterećenja: a. 2 x 6; b. 2,5 x 6; c. 2 x 8; d. 2,5 x 8; e. 2 x 10; f. 2,5 x 10



Slika 61. Prikaz prirasta vertikalnog pomaka prilikom anteriornog opterećenja za sve modele

3.3 Klinička studija kratkih mini dentalnih implantata

U kliničkom istraživanju sudjelovalo je sveukupno 20 pacijenata s ekstremnom resorpcijom potpuno bezubog grebena donje čeljusti. Od ukupnog broja pacijenata bilo je 15 žena (75 %) i samo 5 muškaraca (25 %). Prosječna starost pacijenata bila je $66,75 \pm 8,17$ godina s rasponom između 52 i 81 godine starosti. Sedamanest pacijenata bilo je potpuno bezubo te su i u gornjoj čeljusti imali potpunu protezu. Od toga su tri pacijentice imale pomični greben („flabby ridge”) u gornjoj čeljusti. Jedna pacijentica imala je gornju pokrovnu protezu retiniranu pomoću dvije teleskopske krunice, jedan pacijent imao je gornju djelomičnu protezu retiniranu kvačicom na drugome molaru, a jedna je pacijentica imala kombinirani rad (fiksni rad u rasponu od 13 do 23 i mobilna djelomična proteza).

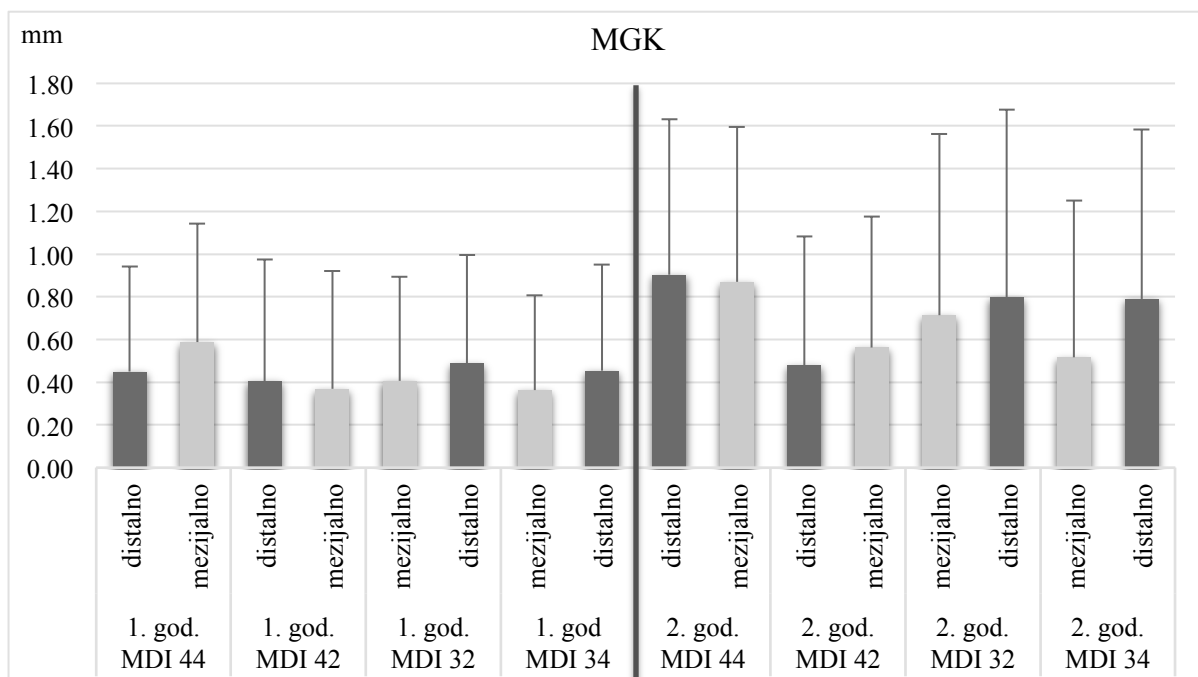
Pacijentima su ugrađena četiri kratka MDI-ja, osim jednoj pacijentici kojoj nije bilo moguće ugraditi četvrti zbog anatomskih ograničenja (ugrađena su joj samo tri MDI-ja). Implantati su bili ugrađeni bez odizanja režnja u 18 pacijenata (90 %), a samo u dva pacijenta (10 %) postupak ugradnje bio je uz odizanje mukoperiostalnog režnja. U 12 pacijenata (60 %) izvršeno je imedijatno opterećenje, a u osam pacijenta (40 %) implantati su opterećeni nakon tri mjeseca. Tijekom ugradnje pukla su tri MDI-ja u tri različita pacijenta te su odmah zamijenjeni novima.

Period praćenja bio je godinu dana u svih dvadeset pacijenata, a deset pacijenata završilo je i period praćenja od dvije godine.

3.3.1 Marginalni gubitak kosti, preživljenje i uspješnost mini dentalnih implantata

Marginalni gubitak kosti mjereno je mezijalno i distalno na svakom MDI-ju (44, 42, 32, 34) nakon prve i druge godine u funkciji, a rezultati su prikazani na Slika 62 (implantati koji su ispali nisu uzeti u obzir). Sve varijable vezane uz MGK bile su normalno distribuirane ($p > 0,05$). T-testom za zavisne uzorke uspoređen je iznos MGK-a s mezijalne i distalne strane MDI-ja (Tablica 19). Nije bilo statistički značajnih razlika između mezijalne i distalne strane MDI-ja, osim za MDI 34 (pri 95 % vjerojatnosti).

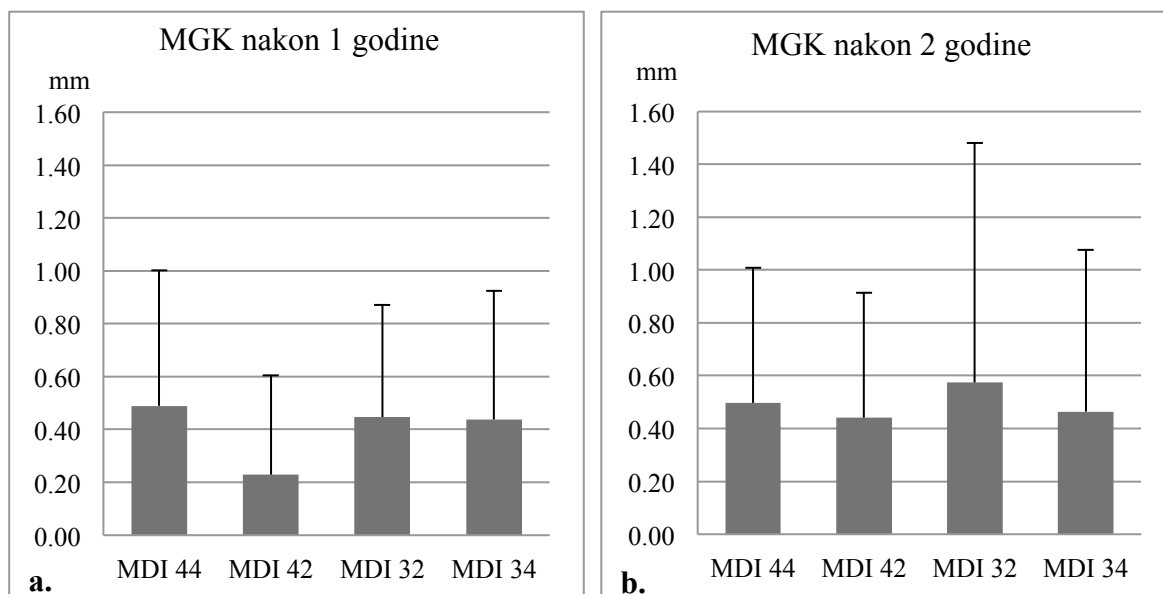
Izračunat je prosječni MGK za svaki MDI nakon jedne godine i nakon dvije godine. MDI-jevi koji su ispali nisu uzeti u obzir. MGK za svaki MDI prikazan je na Slika 63. Samo deset pacijenata praćeno je tijekom dvije godine u ovom trenutku.



Slika 62. Marginalni gubitak kosti na mezijalnim i distalnim stranama kratkih mini dentalnih implantata nakon jedne i nakon dvije godine u funkciji

Tablica 19. Značajnost razlika u marginalnom gubitku kosti između mezijalne i distalne strane svakog mini dentalnog implantata

	1. godina				2. godina			
	MDI 44	MDI 42	MDI 32	MDI 34	MDI 44	MDI 42	MDI 32	MDI 34
t	-1,725	0,602	-0,780	-1,303	0,418	0-,809	-1,437	-2,814
df	18	18	17	17	8	7	9	8
p	0,102	0,555	0,446	0,210	0,687	0,445	0,184	0,023*



Slika 63. Prosječne vrijednosti marginalnoga gubitka kosti za svaki kratki mini dentalni implanat nakon: a. jedne godine, b. dvije godine

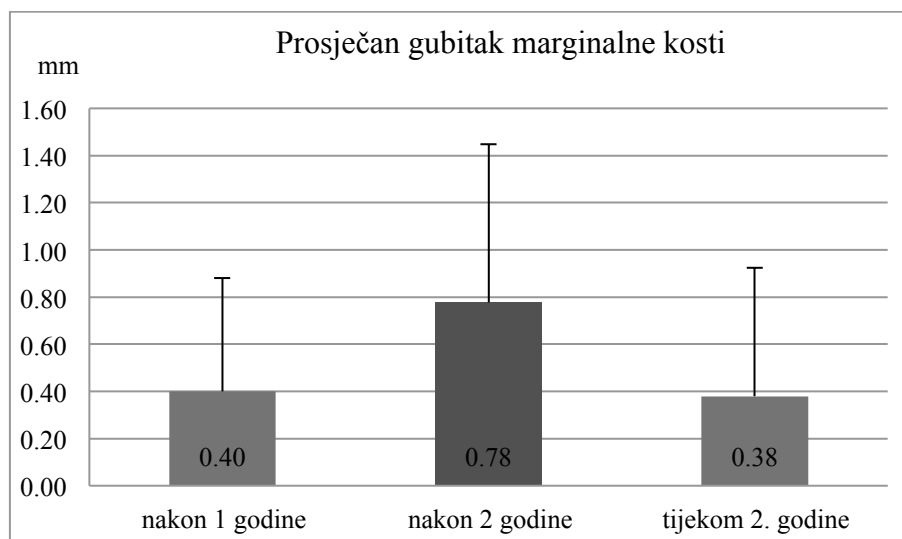
U prvoj godini nije bilo statistički značajne razlike u iznosu MGK-a između četiri ugrađena MDI (statistički test Repeated Measures; Wilki's Lambda=0,6946, $F(3, 12)=1,76$; $p=0,208$ N.S., $\eta^2=0,36$). Nakon dvije godine također nije bilo statistički značajne razlike u MGK između MDI-jeva (test Repeated Measures; Wilki's Lambda=0,636, $F(3, 3)=0,572$; $p=0,671$ N.S., $\eta^2=0,364$).

Stoga su izračunate varijable: prosječan MGK nakon prve godine, MGK nakon druge godine i MGK samo tijekom druge godine (razlika između vrijednosti na kraju druge godine i nakon prve godine). Dobivene vrijednosti zajedno sa standardnim devijacijama za prvu godinu za 20 pacijenata prikazane u Tablica 20.

Međutim, kako je samo deset pacijenata bilo zahvaćeno dvogodišnjim praćenjem, dodatno je napravljena statistika za tih deset ispitanika, što je prikazano na Slika 64 i Tablica 21.

Tablica 20. Deskriptivna statistika za prosječni marginalni gubitak kosti

MGK	N	Minimum	Maksimum	x	SD
nakon 1 godine	20	0,00	1,34	0,45	0,38



Slika 64. Prosječni gubitak marginalne kosti sa standardnim devijacijama nakon prve godine, nakon druge godine i tijekom druge godine (N = 10)

Tablica 21. Deskriptivna statistika za prosječni gubitak marginalne kosti za deset pacijenata nakon dvije godine

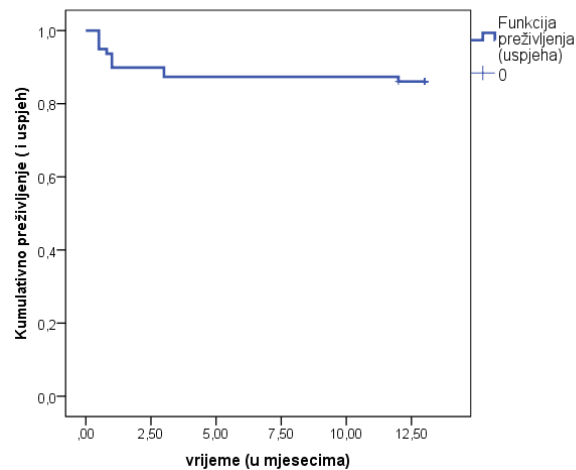
MGK	N	Minimum	Maximum	x	SD
nakon 1 godine	10	0,00	1,34	0,40	0,48
nakon 2 godine	10	0,00	1,96	0,78	0,67
tijekom 2. godine	10	0,00	1,74	0,38	0,54

Nakon druge godine MGK je bio veći nego nakon prve, ali ne i statistički značajno u odnosu na iznos resorpcije u prvoj godini (t test za zavisne uzorke; $t = -2,2$, $df = 9$, $p = 0,055$). MGK je iznosio nešto manje u drugoj godini u odnosu na prvu, ali nije bilo statistički značajne razlike (t test za zavisne uzorke; $t = 0,72$, $df = 9$, $p = 0,95$).

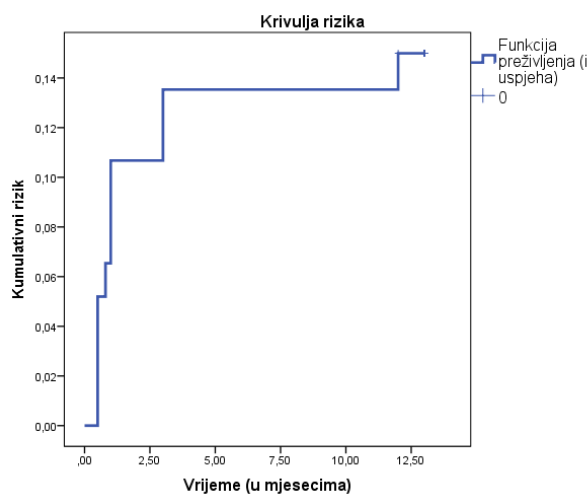
Dvadeset pacijenata koji su dobrovoljno sudjelovali u istraživanju dobili su ukupno 79 MDI-jeva (jedna pacijentica dobila je samo tri zbog anatomskih ograničenja). Izgubljeno je jedanaest implantata, neposredno nakon kirurškog zahvata ili odmah nakon opterećenja (ukupno 13,9 % neuspjeha na razini MDI-ja). Od toga su tri pacijenata izgubila po jedan MDI, dva pacijenta po dva MDI-ja, a jedna pacijentica tri MDI-ja ubrzo nakon insercije. Samo je jedna pacijentica izgubila jedan MDI na kraju prve godine. U dva pacijenta ostavljena su tri MDI-ja, a ostalima su nadoknađeni izgubljeni MDI-jevi, osim pacijentici koja je izgubila tri MDI-ja, a koja je zasad odbila ugradnju novih. Nadoknađeni MDI-jevi

nisu uzeti u obzir za statističku analizu, već su svi izgubljeni MDI-jevi predstavljali neuspjeh. Ukupno preživljenje na razini MDI-ja iznosilo je 86,1 % za prvu godinu, a u jednogodišnje praćenje uključeno je svih dvadeset uključenih ispitanika. Implantat se smatra uspješnim ako zadovoljava svih pet kriterija prema Buseru, Weberu i Langu iz 1990. godine, Tablica 10 (108). Nakon godine dana u funkciji, svi MDI-i zadovoljavaju svih pet kriterija za uspješnost implantata te je ukupna uspješnost MDI-ja jednaka preživljenju i iznosi 86,1%.

Slika 65 prikazuje Kaplan-Meierovu krivulju preživljenja MDI-jeva za prvu godinu za svih 20 pacijenata, a Slika 66 prikazuje krivulju rizika (*hazard function*) za preživljenje MDI-jeva u prvoj godini. Tablica 22 prikazuje za prvu godinu srednju vrijednost preživljenja i intervale pouzdanosti. Uspješnost MDI-jeve i rizik uspjeha, jednaki su kao i preživljenje te stoga za uspjeh vrijede isti podaci kao i za preživljenje.



Slika 65. Kaplan-Meierova krivulja preživljenja i uspjeha za prvu godinu (N = 20)

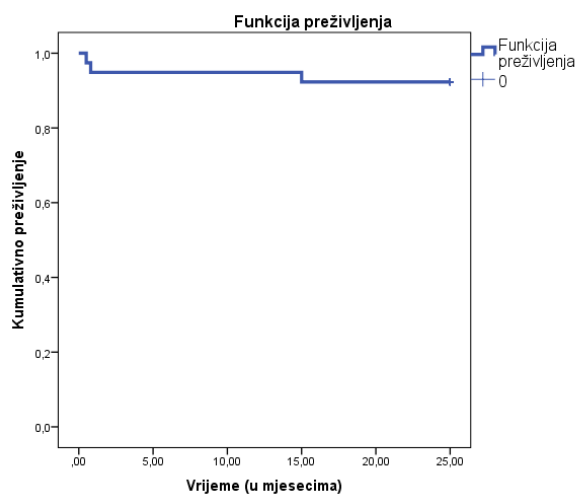


Slika 66. Krivulja rizika za prvu godinu (N = 20)

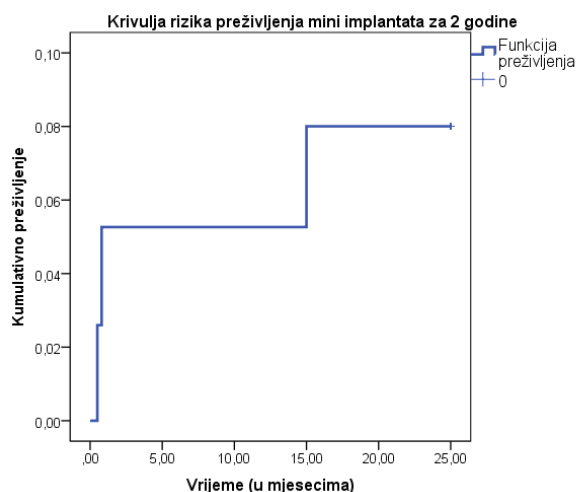Tablica 22. Srednja vrijednost preživljenja i uspješnosti s intervalima pouzdanosti mini dentalnih implantata za prvu godinu

x	Standardna pogreška	95% interval pouzdanosti	
		Donja granica	Gornja granica
11,491	0,443	10,622	12,360

Period praćenja od dvije godine u ovom trenutku uključuje samo deset pacijenata. Stoga je za tih deset pacijenata koji su praćeni tijekom dvije godine napravljena posebna Kaplan-Meierova funkcija preživljenja (Slika 67). Ukupno 39 MDI-jeva ugrađeno je u tih deset pacijenata. Dva MDI-ja ispala su ubrzo nakon insercije (u dva različita pacijenta po jedan MDI), a jednoj pacijentici MDI se rasklimao neposredno nakon godine. Dakle, preživljenje MDI-jeva u deset pacijenata praćenih tijekom dvije godine bilo je 92,3 %, odnosno neuspjeh je iznosio svega 7,7 % (Slika 67). Krivulja rizika preživljenja (*hazard function*) prikazana je na Slici 68, a srednja vrijednost preživljenja i interval pouzdanosti u Tablica 23.



Slika 67. Kaplan-Meierova funkcija preživljenja za period od dvije godine (N = 10)

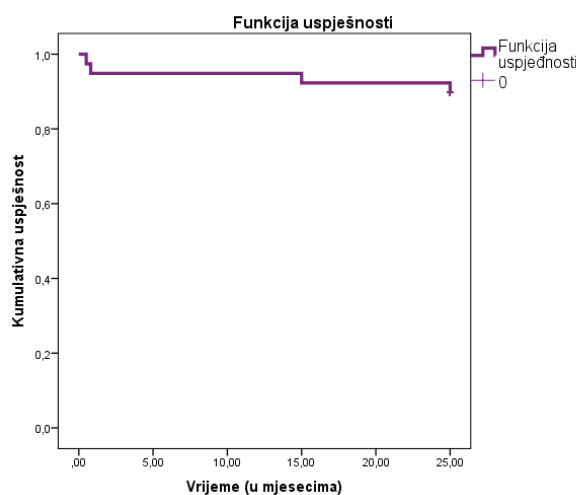


Slika 68. Rizik preživljenja za period od dvije godine (N = 10)

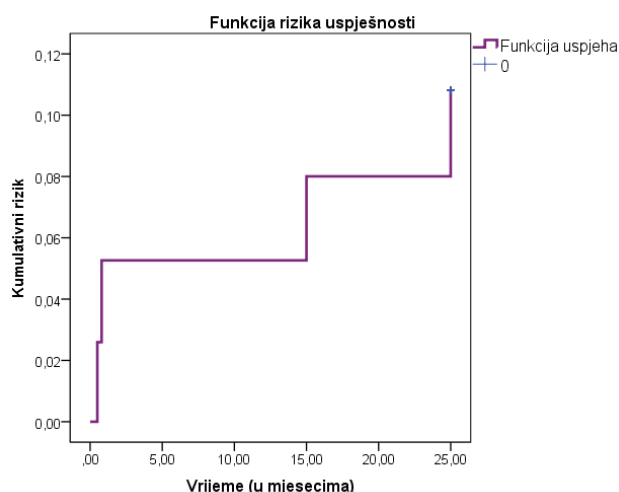
Tablica 23. Srednje vrijednosti preživljenja i intervali pouzdanosti mini dentalnih implantata za period od dvije godine

x	Standardna pogreška	95% Interval pouzdanosti	
		Donja granica	Gornja granica
23,495	0,887	21,756	25,234

U ovoj skupini od deset pacijenata promatranoj tijekom dvije godine, na kraju druge godine jedan MDI imao je MGK veći od 2 mm zbog čega nije zadovoljavao kriterije za uspješnost (108), te je prikazan samo kao preživjeli na gornjim slikama. Uspješnost MDI-jeva u dvije godine prikazana je na Slika 69. Uspješnost MDI-jeva nakon dvije godine iznosila je 89,7 %. Na Slika 70 prikazana je krivulja rizika za uspješnost (*hazard function*) MDI-jeva nakon dvije godine, a u Tablica 24 srednja vrijednost i intervali pouzdanosti uspjeha.



Slika 69. Kaplan-Meierova funkcija uspješnosti za period od dvije godine (N = 10)

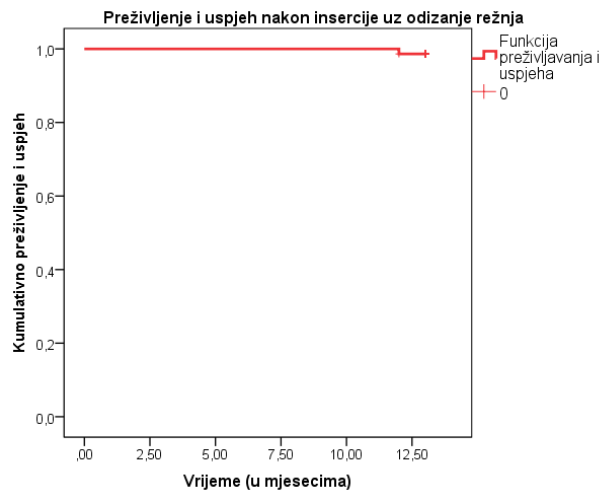


Slika 70. Rizik za uspješnost u periodu od dvije godine (N=10)

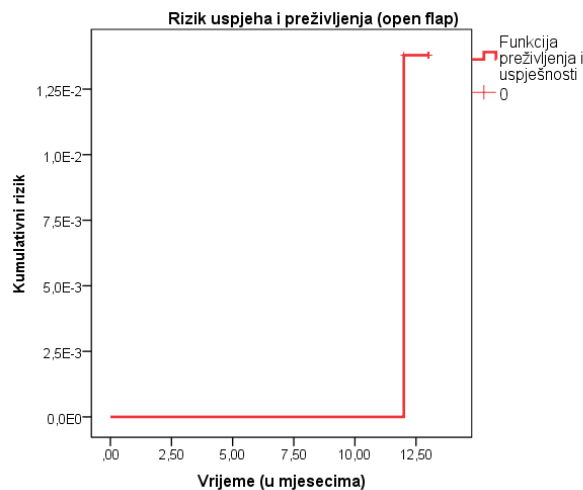
Tablica 24. Srednje vrijednosti uspješnosti i intervali pouzdanosti uspješnosti mini dentalnih implantata za period od dvije godine

x	Standardna pogreška	95% Interval pouzdanosti	
		Donja granica	Gornja granica
23,495	1,025	21,4876	25,503

Ako bi se za izračun preživljenja i uspješnosti MDI-jeva upotrebljavali podaci nakon nadomještanja izgubljenih MDI-jeva (jer se rani gubitak smatra kirurškom pogreškom), onda bi izračun vrijedio za devetnaest pacijenata (jedna pacijentica odbila je zasad ugradnju novih MDI-jeva). U izračun su uključena 73 ugrađena MDI-ja. Jedan MDI ispao je prije kraja prve godine te su svi zadovoljavali kriterije uspješnosti. Na ovom uzorku preživljenje i uspješnost iznose čak 98,6 %, odnosno neuspjeh iznosi svega 1,4 % za prvu godinu (Slika 71 i Slika 72).



Slika 71. Preživljenje i uspjeh mini dentalnih implantata nakon nadomještanja izgubljenih implantata



Slika 72. Rizik preživljenja mini dentalnih implantata nakon nadomještanja izgubljenih implantata

Prema kriteriju Müllera i Schimmela (109) implantoprotetska terapija imala je stopostotnu uspješnost jer su svi pacijenti bili u mogućnosti samostalno skidati i stavljati protezu retiniranu krakim MDI-jevima i provoditi higijenu usne šupljine i protetskog rada.

3.3.2 Tehničke poteškoće

Tehničkih poteškoća vezanih uz MDI-jeve poput lomova ili oštećenja njihovih glava nije bilo. Tehničke poteškoće vezane uz proteze prikazane su u Tablica 25 posebno unutar prve i posebno unutar druge godine praćenja. Tehničke poteškoće vezane uz proteze u nasuprotnoj (gornjoj) čeljusti prikazane su u Tablica 26.

Tablica 25. Tehničke poteškoće vezane uz donju potpunu proteze retiniranu kratkim mini dentalnim implantatima

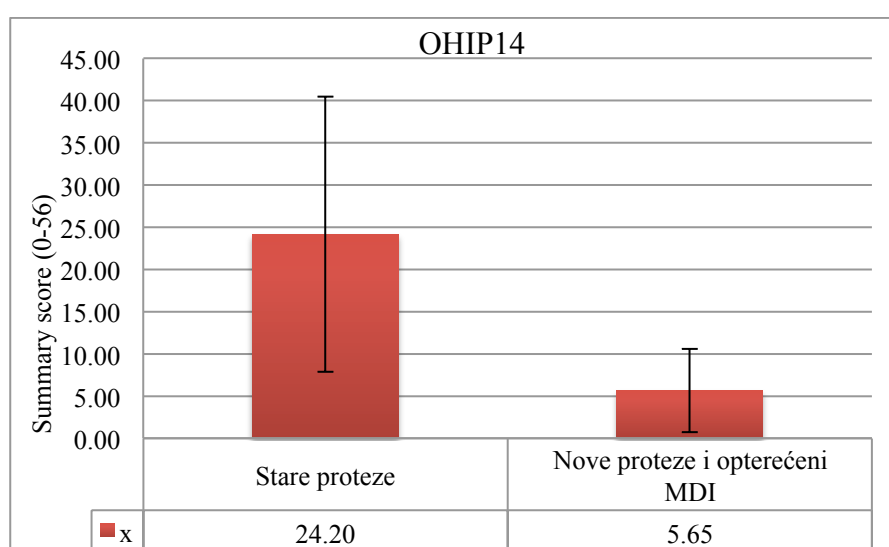
Ispadanje ili istrošenost retencijskih gumica	Rasklimavanje "o-ball" matrica	Adaptacija rubova proteze	Korekcija okluzije	Podlaganje proteze	Lom ili gubitak zuba u protezi	Lom proteze
Prva godina						
6	2	20	5	0	1	1
Druga godina						
16	0	0	0	5	0	1

Tablica 26. Tehničke poteškoće vezane uz gornju protezu

Lom ili gubitak zuba u gornjoj protezi	Fraktura gornje proteze	Podlaganje gornje proteze
Prva godina		
0	0	0
Druga godina		
0	0	6

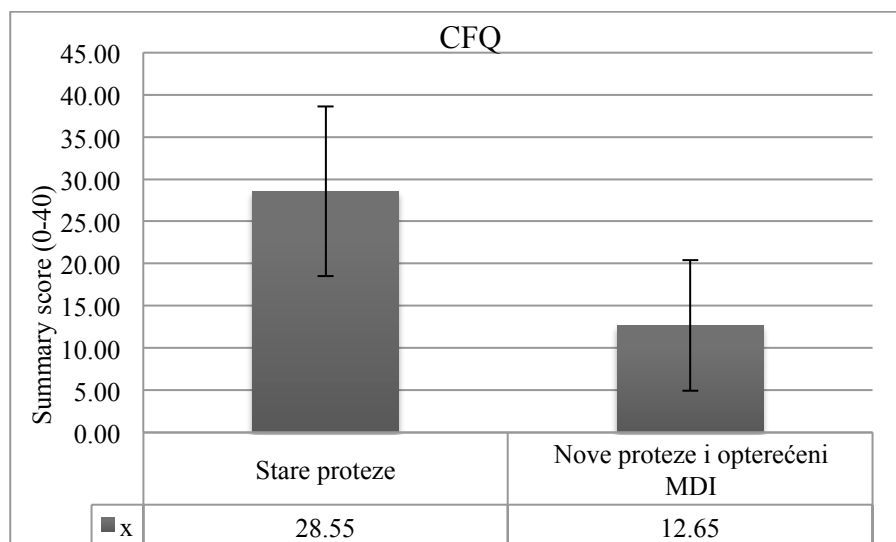
3.3.3 Ishod terapije iz perspektive pacijenta

Aritmetičke sredine zbroja bodova sa standardnim devijacijama OHIP14 upitnika prije i poslije terapije, (OHIP14 upitnik ispunjen dok su pacijenti imali stare proteze i OHIP14 upitnik ispunjen nakon što su MDI-ji ugrađeni i opterećeni s novim protezama) prikazane su grafički na Slika 73. Srednje vrijednosti zbroja bodova upitnika za nove proteze retinirane kratkim MDI-jeva četiri su puta manje od onih za stare proteze, što znači da postoji puno manje poteškoća i veća kvaliteta života pacijenata. Navedeno smanjenje zbroja bodova bilo je statistički značajno ($t = 5,051$, $df = 19$, $p < 0,001$). Standardizirana veličina učinka terapije (*effect size*) iznosi 1,14, što prema Cohenu (110) znači velik učinak terapije.



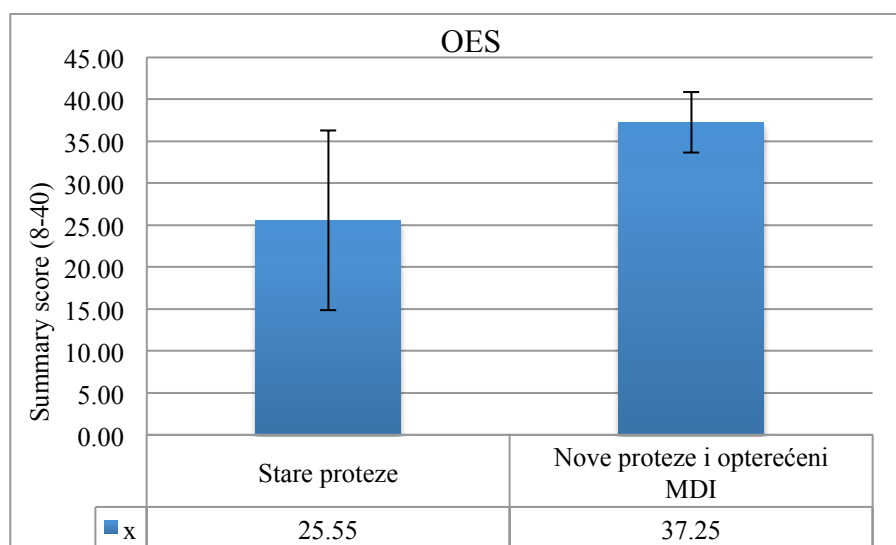
Slika 73. Aritmetičke sredine zbroja bodova sa standardnim devijacijama OHIP14 upitnika za stare proteze i za nove proteze nakon opterećenja mini dentalnih implantata

Aritmetičke sredine zbroja bodova sa standardnim devijacijama upitnika žvakanja, tj. „Chewing function Questionnaire” (CFQ) prije i poslije terapije, tj. za stare proteze i za nove proteze nakon opterećenja MDI-jeva, prikazane su grafički na Slika 74. Nakon izrade novih proteza i ugradnje retencijskih „o-ball” elemenata, zbroj bodova upitnika značajno se smanjio ($t = 5,898$, $df = 19$, $p < 0,001$), predstavljajući manje problema prilikom žvakanja raznih vrsta hrane, odnosno bolju mogućnost žvakanja s protezama. Veličina učinka terapije (*effect size*) iznosi 1,58, što prema Cohenu (110) označava veliki učinak terapije.



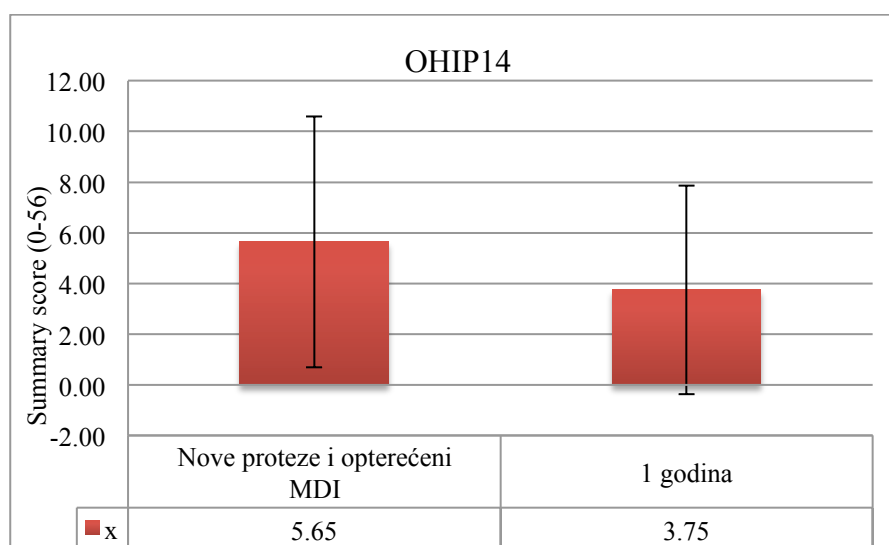
Slika 74. Aritmetičke sredine zbroja bodova sa standardnim devijacijama „Chewing function Questionnaire” (CFQ) za stare proteze i za nove proteze nakon opterećenja mini dentalnih implantata

Aritmetičke sredine zbroja bodova sa standardnim devijacijama upitnika za procjenu orofacijalne estetike, tzv. „Orofacijalne estetske skale” (OES) prije i poslije terapije, tj. za stare proteze i za nove proteze nakon opterećenja MDI-jeva, grafički su prikazane na Slika 75. Izradom novih proteza značajno je porastao zbroj bodova upitnika ($t = -5,123$, $df = 19$, $p < 0,001$), predstavljajući bolje ocjene pacijenata u usporedbi sa starim protezama. Veličina učinka terapije iznosila je 1,09, što prema Cohenu (110) također spada u veliki učinak.



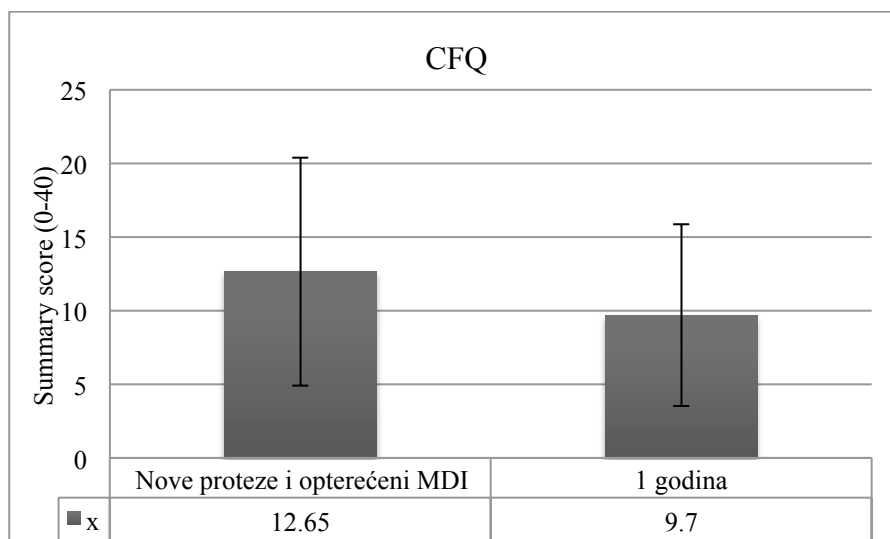
Slika 75. Aritmetičke sredine zbroja bodova sa standardnim devijacijama „Orofacijalne estetske skale” (OES) za stare proteze i nove proteze nakon opterećenja mini dentalnih implantata

Ishod terapije iz perspektive pacijenta mjereno je također u svih dvadeset pacijenata i nakon godine nošenja novih proteza retiniranih na kratkim MDI-jevima. Aritmetičke sredine i standardne devijacije zbroja bodova za OHIP14 upitnik nakon predaje novih proteza i nakon prve godine u funkciji prikazane su na Slika 76. Postojala je statistički značajna razlika između zbroja bodova za OHIP14 upitnik nakon predaje novih proteza i opterećenja MDI-jeva i nakon godine u funkciji ($t = 2,894$, $df = 19$, $p = 0,009$), što je predstavljalo još manje poteškoća, tj. bolju kvalitetu života nakon godine u odnosu na razdoblje nakon predaje proteza.



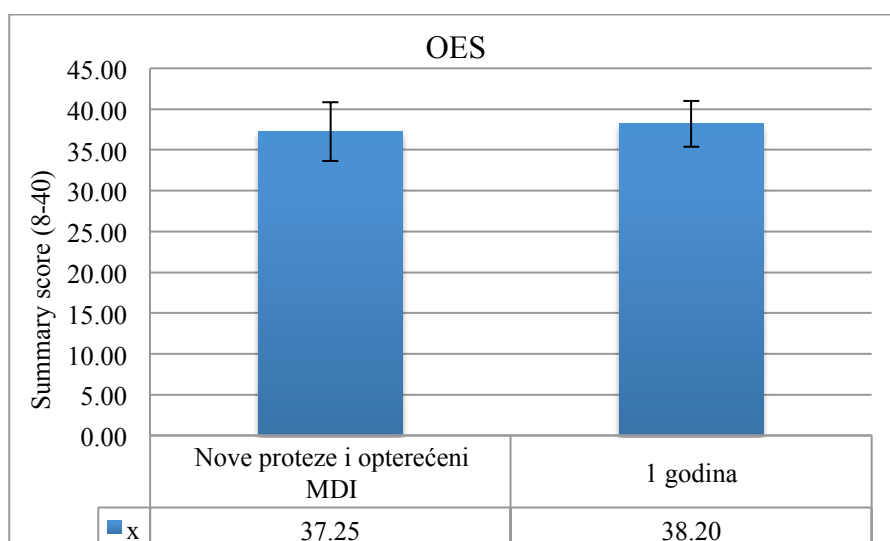
Slika 76. Aritmetičke sredine sa standardnim devijacijama zbroja bodova OHIP14 upitnika neposredno nakon dobivanja novih proteza i nakon godine

Usporedba aritmetičkih sredina i standardnih devijacija u dvadeset pacijenata za upitnik „Chewing function Questionnaire” (CFQ) neposredno nakon završene terapije (s novim protezama retiniranimi kratkim MDI-jevima) i nakon godine nošenja prikazane su na Slika 77. Postoji statistički značajna razlika između zbroja bodova nakon predaje i nakon godine ($t = 3,272$, $df = 19$, $p = 0,004$), što znači da je mogućnost žvakanja iz perspektive pacijenata postala još bolja nakon godine.



Slika 77. Aritmetičke sredine sa standardnim devijacijama za „Chewing function Questionnaire” (CFQ) neposredno nakon dobivanja novih proteza i nakon godine

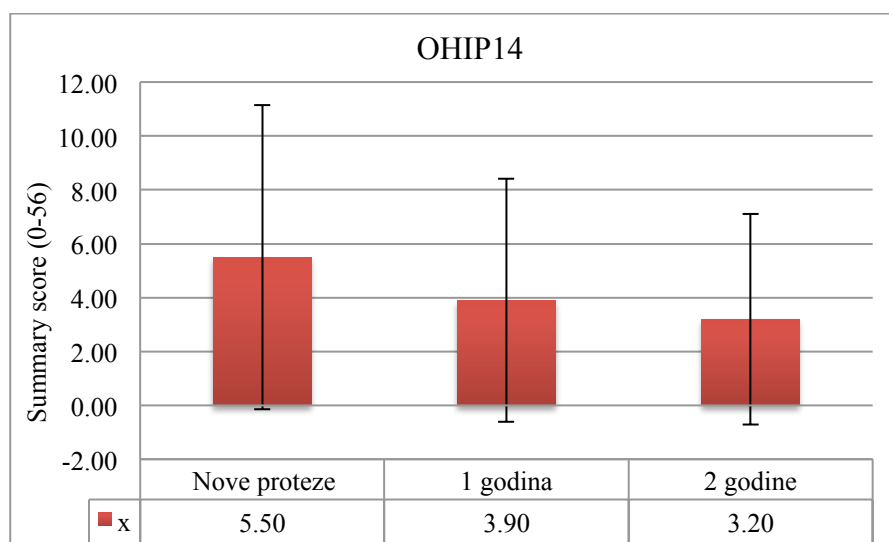
Usporedba aritmetičkih sredina i standardnih devijacija za „Orofacijalnu estetsku skalu” (OES) neposredno nakon terapije, tj. s novim protezama retiniranimi kratkim MDI-jevima, i nakon godine prikazane su na Slika 78. Razlika zbrojeva bodova upitnika neposredno nakon terapije i nakon godine bila je statistički značajna, ali s 95 % vjerojatnosti ($t = 2,412$, $df = 19$, $p = 0,026$) te je zadovoljstvo estetikom perzistentno tijekom promatranog razdoblja.



Slika 78. Aritmetičke sredine sa standardnim devijacijama za „Orofacijalnu estetsku skalu” (OES) neposredno nakon dobivanja novih proteza i nakon godine

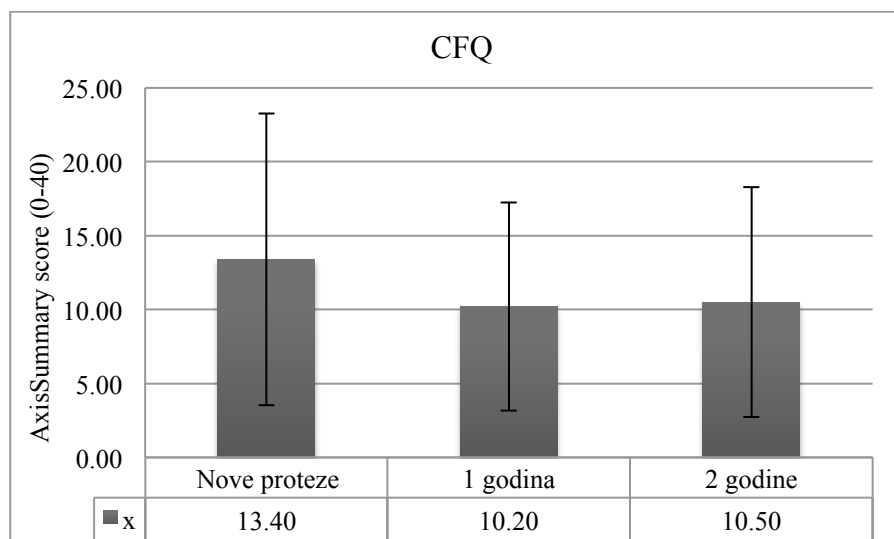
Deset pacijenata promatrano je tijekom dvije godine te je za rezultate njihovih upitnika za procjenu ishoda terapije napravljena zasebna statistička obrada uspoređivanjem rezultata neposredno nakon terapije, tj. s novim protezama retiniranim kratkim MDI-jevima, nakon godine i nakon dvije godine. Preostalih deset pacijenata uključenih u istraživanje u ovom trenutku još nisu završili razdoblje promatranja od dvije godine.

Rezultati zbroja bodova OHIP14 upitnika (aritmetičke sredine sa standardnim devijacijama) neposredno nakon terapije, nakon godine i nakon dvije godine prikazani su na Slika 79. Statistička analiza „Repeated Measures” upotrijebljena je za procjenu statističke značajnosti zbroja bodova OHIP14 upitnika u tri promatrana razdoblja. Rezultati testa su sljedeći: Wilks' Lambda = 0,67; $F(2, 8) = 2,01$, $p = 0,20$, $\eta^2 = 0,34$, a pokazuju da nema statistički značajne razlike u zbroju bodova OHIP14 upitnika između promatranih razdoblja pri „effect size” 0,34, pokazujući konzistentnost procjene kvalitete života kontinuirano tijekom dvije godine.



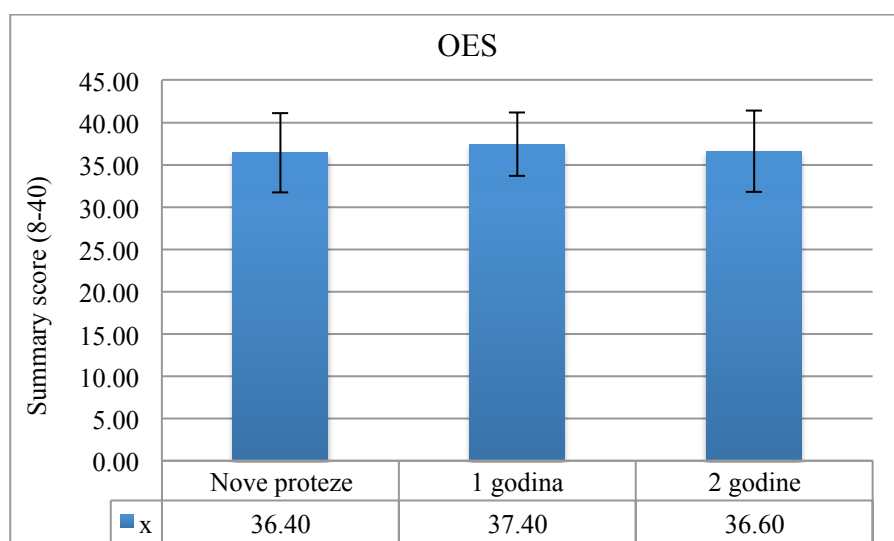
Slika 79. Aritmetičke sredine sa standardnim devijacijama zbroja bodova OHIP14 upitnika neposredno nakon dobivanja novih proteza, nakon godine i nakon dvije godine

Rezultati zbroja bodova „Chewing function Questionnaire” (CFQ) upitnika (aritmetičke sredine sa standardnim devijacijama) neposredno nakon terapije, nakon godine i nakon dvije godine prikazani su na Slika 80. Rezultati „Repeated Measures” su sljedeći: Wilks' Lambda = 0,71, $F(2, 8) = 1,63$, $p = 0,26$, $\eta^2 = 0,29$, a pokazuju da nema statistički značajne razlike između promatranih razdoblja, pokazujući konzistentnost žvakanja kontinuirano tijekom dvije godine nakon opterećenja MDI-ja novim protezama.



Slika 80. Aritmetičke sredine sa standardnim devijacijama zbroja bodova „Chewing function Questionnaire” (CFQ) upitnika neposredno nakon dobivanja novih proteza, nakon godine i nakon dvije godine

Rezultati zbroja bodova za „Orofacijalnu estetsku skalu” (OES) (aritmetičke sredine sa standardnim devijacijama) neposredno nakon terapije, nakon godine i nakon dvije godine prikazani su na Slika 81. Rezultati „Repeated Measures” su: Wilks' Lambda = 0,67, $F(2, 8) = 2,00$, $p = 0,20$, $\eta^2 = 0,34$, pokazuju da nema statistički značajne razlike između promatranih razdoblja, što znači da je procjena estetike ostala ista tijekom promatranih razdoblja.



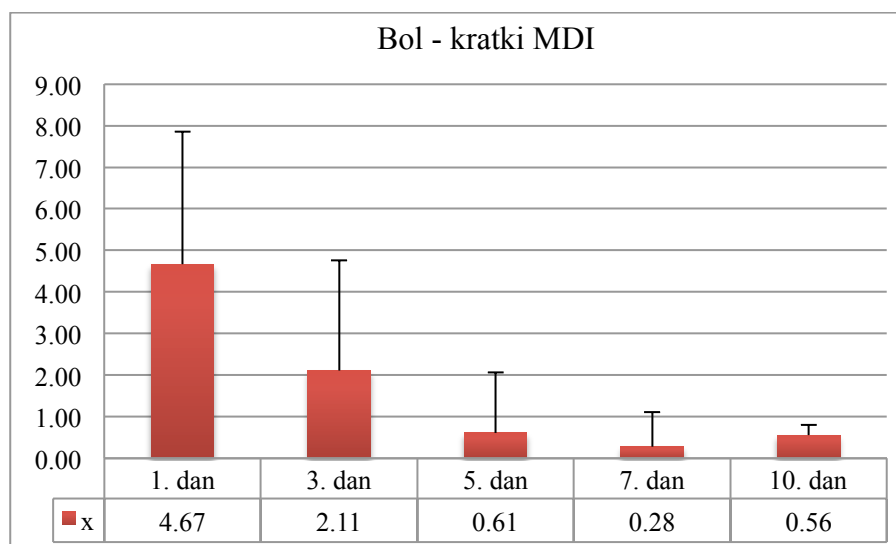
Slika 81. Aritmetičke sredine standardnim devijacijama zbroja bodova „Orofacijalne estetske skale” (OES) neposredno nakon dobivanja novih proteza, nakon godine i nakon dvije godine

3.3.4 Postoperativna bol nakon ugradnje mini dentalnih implantata

3.3.4.1 Postoperativna bol nakon ugradnje kratkih mini dentalnih implantata

Postoperativna bol, oticanje i poteškoće sa žvakanjem ispitivani su samo u pacijenata kojima su kratki MDI-jevi ugrađivani bez odizanja mukoperiostalnog režnja. Ispitano je 18 pacijenata, od kojih je bilo trinaest žena (72 %) i pet muškaraca (28 %).

Aritmetičke sredine sa standardnim devijacijama za samoprocjenu boli po danima prikazane su na Slika 82. Najveća razina boli zabilježena je prvi dan (srednja vrijednost manja od 5, što predstavlja umjerenu bol) i svakim se danom sve više smanjivala, a peti dan je već bila izrazito mala (< 1). Smanjenje boli po danima bilo je statistički značajno, a procijenjeno je neparametrijskim Friedmanovim testom za više zavisnih uzoraka (Tablica 27).

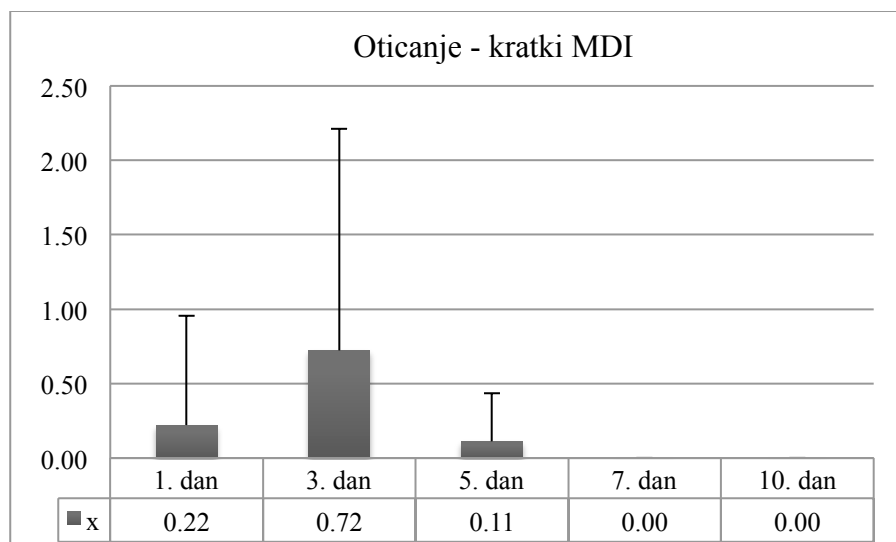


Slika 82. Razina postoperativne boli po danima nakon ugradnje kratkih mini dentalnih implantata, aritmetičke sredine sa standardnim devijacijama

Tablica 27. Friedmanov neparametrijski test za testiranje značajnosti razlika u razini boli po danima nakon ugradnje kratkih mini dentalnih implantata

Procjena boli (VAS 0 – 10)			
	Srednji rang	Friedmanov test	
1. dan	4,89	N	18
3. dan	3,36	Chi-Square	58,07
5. dan	2,47	df	4
7. dan	2,19	p	<0,001
10. dan	2.08		

Aritmetičke sredine sa standardnim devijacijama za samoprocjenu oticanja nakon ugradnje kratkih MDI-jeva po danima prikazane su na Slika 83. Oticanje je zabilježeno samo prvih pet dana, s tim da je treći dan zabilježena najviša razina oticanja. Sedmi i deseti dan nijedan pacijent nije prijavio oticanje. Razina oticanja za prva tri dana međusobno se statistički razlikuje (Tablica 28).

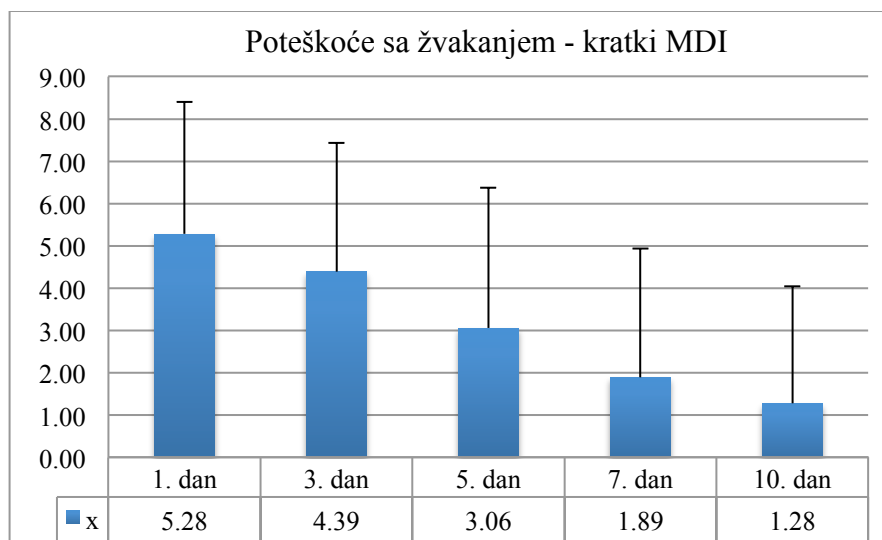


Slika 83. Razina postoperativnog oticanja nakon ugradnje kratkih mini dentalnih implantata, aritmetičke sredine sa standardnim devijacijama

Tablica 28. Friedmanov neparametrijski test za testiranje značajnosti razlike u oticanju po danima nakon ugradnje kratkih mini dentalnih implantata

Procjena oticanja (VAS 0 – 10)			
	Srednji rang	Friedmanov test	
1. dan	3,03	N	18
3. dan	3,42	Chi-Square	11,06
5. dan	3,00	df	4
7. dan	2,78	p	0,026
10. dan	2,78		

Aritmetičke sredine sa standardnim devijacijama za samoprocjenu poteškoća pri žvakanju nakon ugradnje kratkih MDI-jeva po danima prikazana je na Slika 84. Najveće poteškoće sa žvakanjem prijavljene su prvi dan (umjerene) i smanjivale su se sve do desetog dana te postoji statistički značajna razlika u razini poteškoća sa žvakanjem između ispitivanih dana ($p < 0,001$, Tablica 29).

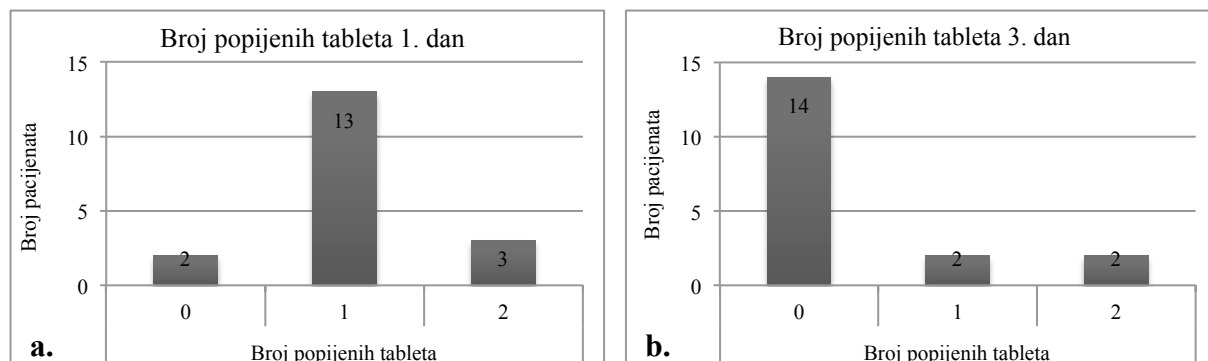


Slika 84. Razina postoperativnih poteškoća sa žvakanjem nakon ugradnje kratkih mini dentalnih implantata, aritmetičke sredine sa standardnim devijacijama

Tablica 29. Friedmanov neparametrijski test za testiranje značajnosti razlika u poteškoćama sa žvakanjem po danima nakon ugradnje kratkih mini dentalnih implantata

Poteškoće sa žvakanjem (VAS 0 – 10)			
	Srednji rang	Friedmanov test	
1. dan	4,39	N	18
3. dan	3,86	Chi-Square	51,84
5. dan	2,92	df	4
7. dan	2,08	p	<0,001
10. dan	1,75		

Količina uzetih analgetika nakon ugradnje kratkih MDI-jeva bila je najveća prvi dan (jednu tabletu popio je najveći broj ispitanika), dok treći dan veći dio pacijenata nije popio nijednu tabletu protiv boli (Slika 85).

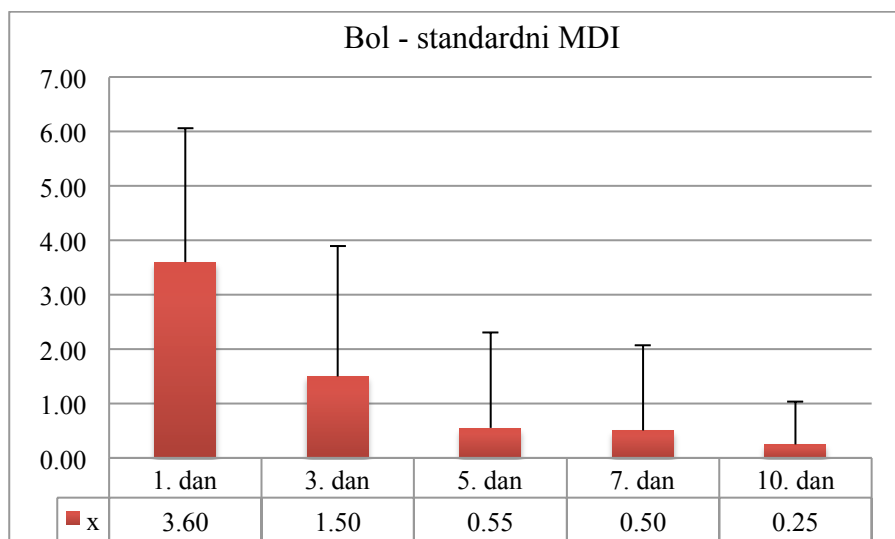


Slika 85. Broj popijenih tableta protiv boli nakon ugradnje kratkih mini dentalnih implantata: a. 1. dan; b. 2. dan

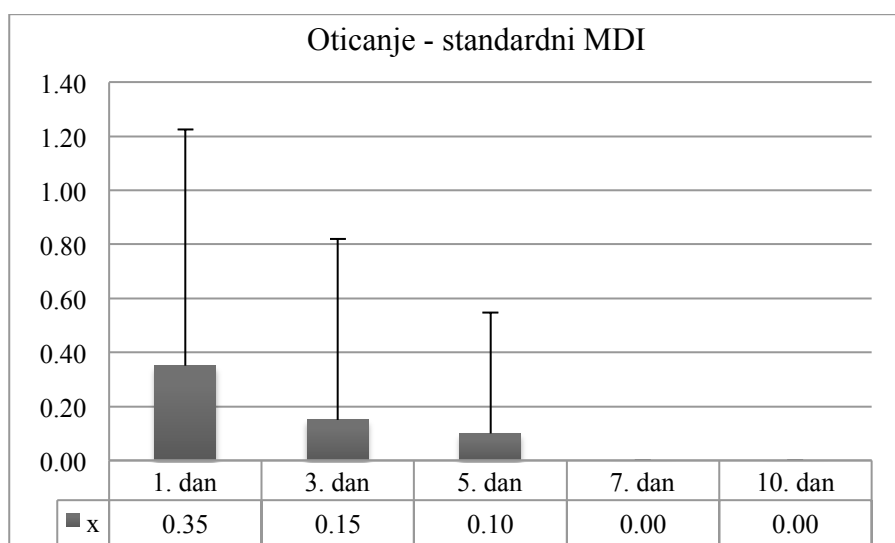
3.3.4.2 Postoperativna bol nakon ugradnje mini dentalnih implantata standardnih dužina

Razina postoperativne boli, oticanja i poteškoća sa žvakanjem zabilježena je i u pacijenata kojima su ugrađena po četiri MDI-ja standardnih dužina, tj. MDI-ja čija je dužina ≥ 10 mm, a također su služili za retenciju donje potpune proteze. U ispitivanju je sudjelovalo dvadeset pacijenata, od čega je bilo trinaest žena (65 %) i sedam muškaraca (35 %).

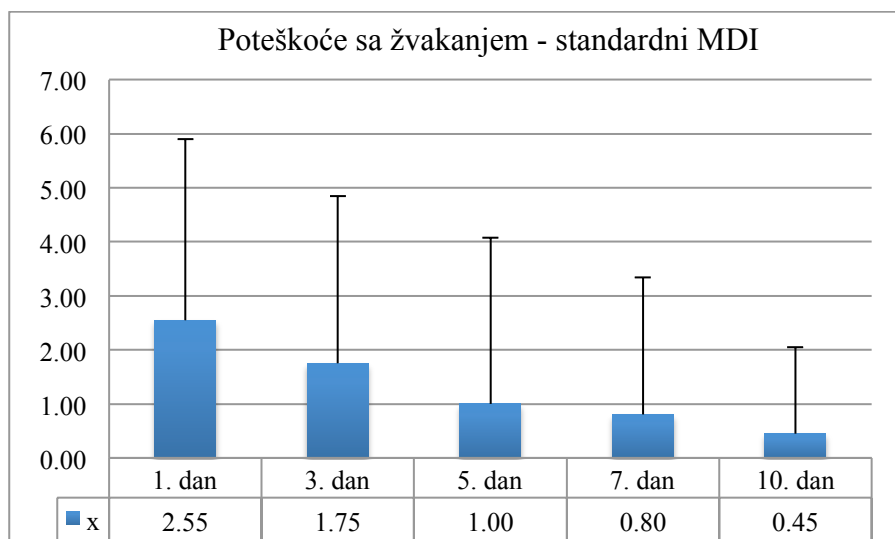
Najveća razina postoperativne boli zabilježena je prvi dan (Slika 86), isto kao i najveća razina oticanja (Slika 87) i poteškoća sa žvakanjem (Slika 88) te se sve tri promatrane varijable smanjuju do posljednjega promatranog dana. Kao i kod ugradnje kratkih MDI-jeva, sedmi i deseti dan nije zabilježeno oticanje. Količina popijenih tableta u ovoj skupini prvi i treći dan prikazana je na Slika 89.



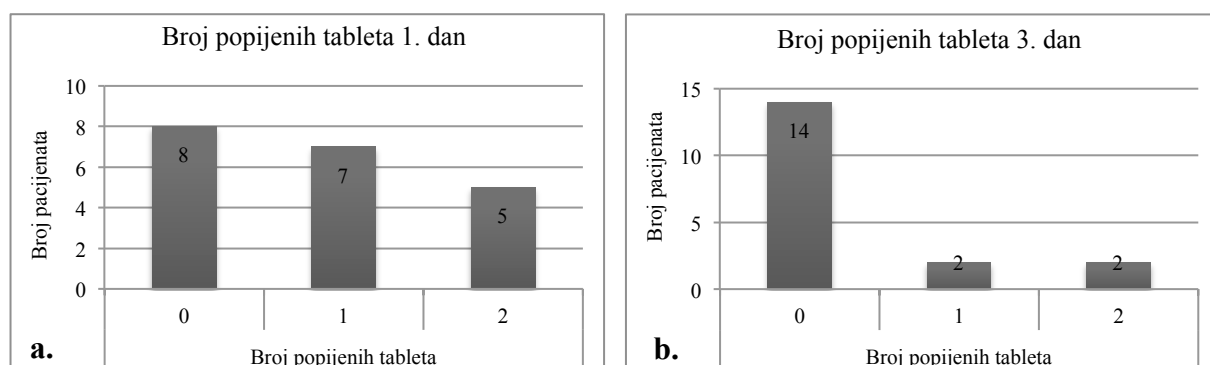
Slika 86. Razina postoperativne boli po danima nakon ugradnje mini dentalnih implantata standardnih dužina, aritmetičke sredine sa standardnim devijacijama



Slika 87. Razina postoperativnog oticanja po danima nakon ugradnje mini dentalnih implantata standardnih dužina, aritmetičke sredine sa standardnim devijacijama



Slika 88. Razina postoperativnih poteškoća pri žvakanju po danima nakon ugradnje mini dentalnih implantata standardnih dužina, aritmetičke sredine sa standardnim devijacijama



Slika 89. Broj popijenih tableta protiv boli nakon ugradnje mini dentalnih implantata standardne dužine: a. 1. dan; b. 3. dan

3.3.4.3 Usporedba postoperativne boli nakon ugradnje kratkih i standardnih mini dentalnih implantata

Nije bilo statistički značajne razlike u razini boli iz perspektive pacijenata nakon ugradnje kratkih MDI-jeva ili MDI-jeva standardnih dužina (Tablica 30). Također, nema statistički značajne razlike u razini oticanja (Tablica 31).

Tablica 30. Značajnost razlike u razini postoperativne boli između kratkih i standardnih mini dentalnih implantata

	1. dan	3. dan	5. dan	7. dan	10. dan
Mann-Whitney U	153,000	158,000	160,500	180,000	171,000
Wilcoxon W	363,000	368,000	370,500	351,000	342,000
Z	-0,804	-0,690	-0,898	0,000	-0,563
p	0,422	0,490	0,369	1,000	0,574

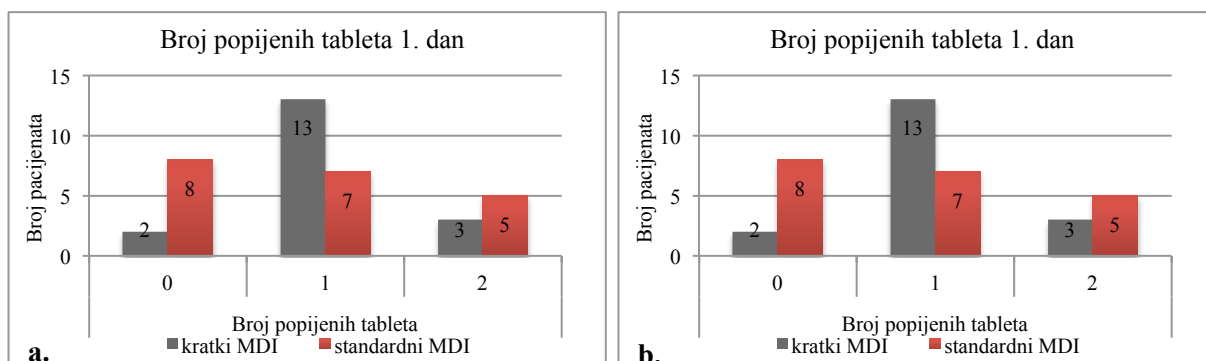
Grouping Variable: grupa (kratki MDI-jevi : MDI-jevi standardne dužine)

Tablica 31. Značajnost razlike u razini postoperativnog oticanja između kratkih i standardnih mini dentalnih implantata

	1. dan	3. dan	5. dan	7. dan	10. dan
Mann-Whitney U	172,500	149,000	170,000	180,000	180,000
Wilcoxon W	343,500	359,000	380,000	351,000	351,000
Z	-0,373	-1,543	-0,625	0,000	0,000
p	0,709	0,123	0,532	1,000	1,000

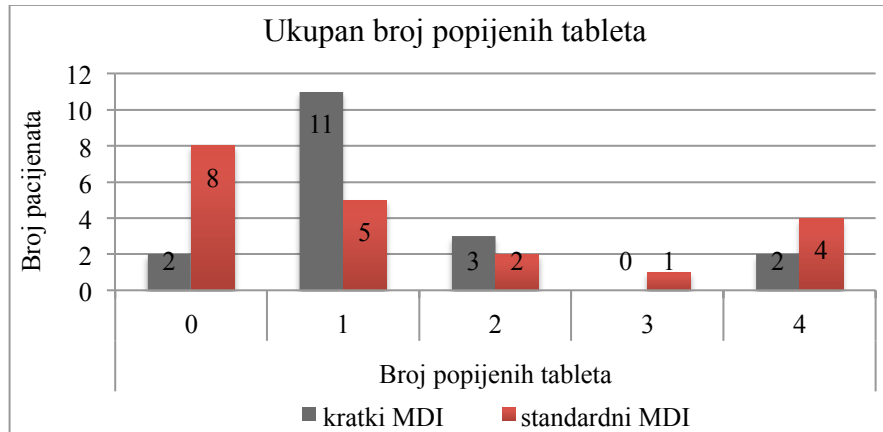
Grouping Variable: grupa (kratki MDI-jevi : MDI-jevi standardne dužine)

Usporedba količine popijenih tableta nakon ugradnje između ispitanika s kratkim i standardnim MDI-jevima 1. i 3. dan prikazana je na Slika 90. Za prvi dan χ^2 test pokazao je da nema statistički značajne razlike u količini analgetika nakon ugradnje kratkih MDI-jeva i MDI-jeva standardnih dimenzija ($\chi^2 = 5,811$; $p = 0,055$) te ni za treći dan nema razlike između ove dvije skupine ($\chi^2 = 0,801$; $p = 0,67$).



Slika 90. Broj popijenih tableta protiv boli nakon ugradnje kratkih i standardnih mini dentalnih implantata: a. 1. dan; b. 3. dan

Ukupna količina popijenih tableta nakon ugradnje MDI-jeva prikazana je na Slika 91. Za ukupnu količinu popijenih tableta χ^2 test pokazao je da nema statistički značajne razlike u količini analgetika nakon ugradnje kratkih MDI-jeva i MDI-jeva standardnih dimenzija ($\chi^2 = 7,633$; $p = 0,106$).



Slika 91. Ukupan broj popijenih tableta nakon ugradnje kratkih i standardnih mini dentalnih implantata

Svrha ove disertacije podijeljena na *in vitro* i *in vivo* istraživanja bilo je pronaći odgovor na pitanje je li moguće upotrebljavati kratke, a istodobno i uske mini implantate (kratki MDI-jevi) za retenciju DPP-a u ispitanika koji imaju ekstremnu resorpciju alveolarnoga grebena i tijelo donje čeljusti ≤ 10 mm. Takvim pacijentima stoga nije moguće bez opsežne augmentacije kosti ugraditi MDI-jeve standardne dužine (≥ 10 mm), a ni kratke, ali široke implantate.

Kako do danas, prema našim najboljim spoznajama, nije napravljeno slično istraživanje u svijetu te je ovo prvo istraživanje vezano uz gore navedenu tematiku, prvi korak bio je istražiti rasprostranjenost naprezanja i stresa na površini kratkih MDI-jeva i na kosti u *in vitro* okolnostima na virtualnim ili 3D isprintanim modelima čeljusti (MKE i DIC). Drugi korak obuhvatio je dvogodišnje prospektivno kliničko istraživanje u pacijenata s ekstremno resorbiranim alveolarnim grebenom u donjoj čeljusti, kojima su ugrađena četiri kratka MDI-ja (6 ili 8 mm) u intraforaminalnom području za retenciju potpunih proteza.

4.1 Metoda konačnih elemenata

MKE je numerička metoda koja je danas zlatni standard u implantologiji. Već i prije same proizvodnje dentalnih implantata, konačnim elementima testira se dizajn implantata, njegovo ponašanje prilikom različitih opterećenja, prijenos sila na okolnu kost, itd. (77). MKE je veoma korisna i u testiranju raznih implantoprotetskih konstrukcija te služi za testiranje idealnog raspona protetskog rada za određeni broj implantata za pojedinu bezubu čeljust. Cilj ovog istraživanja bio je ispitati ponašanje kratkih MDI-jeva i njihov utjecaj na okolnu kost u situaciji ekstremne resorpcije alveolarnoga grebena donje čeljusti.

Simulacija je napravljena na modelu jedne prosječne donje čeljusti s ekstremnom resorpcijom alveolarnoga grebena koja je dobivena spajanjem pet sličnih CBCT snimki stvarnih pacijenata. Testirane su različite dimenzije kratkih MDI-jeva. Dužine 6 ili 8 mm spadaju u kratke MDI-jeve i takvi MDI-jevi planirani su za ugradnju u pacijenata s ekstremno resorbiranim mandibularnim grebenom, dok je dužina od 10 mm služila kao referentna dužina. Svaka dužina MDI-ja imala je i dvije širine: 2,0 mm ili 2,5 mm.

Jedan od zahtjeva MKE-a definiranje je rigidne fiksacije testirana modela, a kako donja čeljust nije fiksna kost na ljudskom tijelu, već je pomoću mišića, ligamenata i temporomandibularnog zgloba povezana s ostatkom kostiju lubanje, nije moguće preslikati potpuno realne uvjete u računalnu simulaciju. Kako način fiksacije ne bi imao nikakva utjecaja na debljinu modela, eventualne pomake, a poslije i same rezultate, odabrana je

fiksacija na vrhu ramusa, tj. u području zgloba.

Još jedno od ograničenja MKE je u definiranju žvačnih sila. Žvačne su sile same po sebi veoma kompleksne, od različitih smjerova do različitih jačina. Sile se razlikuju od pacijenta do pacijenta, a ovise o broju zubi, razvijenosti mišića, ali i tipu hrane koja se žvače. Stoga je nemoguće preslikati realnu oralnu situaciju u računalnu simulaciju i nužno je pojednostaviti smjer i jačinu primjenjene sile. Iz literature je poznato da žvačne sile mogu biti ekstremno velike i prelaziti silu od 900 N u ozubljenih pacijenata (111). Međutim, gubitkom zubi smanjuju se žvačne sile te u potpuno bezubih pacijenata s akrilatnim potpunim protezama one mogu iznositi samo 40 N (111) ili 70 N (112). Osim samog gubitka zubi, i resorpcija alveolarnoga grebena ima utjecaj na smanjenje žvačnih sila (113). Ugradnja implantata ne samo da poboljšava retenciju i stabilizaciju proteze već omogućuje i razvijanje većih žvačnih sila (114). Usporedbom žvačnih sila kod proteza retiniranih s četiri ili pet MDI-ja, ili dva SDI-ja, zabilježen je značajan porast žvačnih sila, i to osobito nakon ugradnje SDI-ja (114).

U simulaciji u ovom radu MDI-jevi su opterećeni silom jačine od 20 N, 50 N i 100 N po svakom od četiri MDI-ja, što odgovara sveukupnoj vrijednosti po modelu od 80 N, 200 N i 400 N. Raspon sila od 80 do 400 N odgovara malim žvačnim silama koje se razvijaju s potpunim protezama pa do većih žvačnih sila koje se razvijaju pri pokrovnim protezama retiniranima SDI-jevima (114).

Sila kojom je opterećen pojedini MDI bila je usmjerena na sredinu glave, u aksijalnom smjeru i pod kutom od 45° u vestibulo-oralnom smjeru. Aksijalne sile odgovaraju žvačnim silama prilikom normalnog žvakanja s pokrovnim protezama gdje se sile prenose aksijalno na ležište proteze i implantate. Kose sile odgovaraju parafunkcijskim i štetnim silama koje se događaju pri nekim nesvjesnim kretnjama pacijenta, npr. noću tijekom spavanja.

Ograničenje simulacije je, kao što je već navedeno, nemogućnost simulacije kompleksnih žvačnih sila i njihovih realnih vrijednosti te rigidna fiksacija koja nije realna, ali je metoda kao takva zahtijeva. Drugo ograničenje MKE-a, zbog izrazite kompleksnosti izrade, izostanak je modelacije sluznice, „o-ball” retencijskih elemenata i proteze. S druge strane, izravno opterećenje na glavu MDI-ja smatra se najštetnijim načinom opterećenja za MDI. Stoga dobiveni rezultati prikazuju najgoru moguću opciju za danu situaciju.

Jedno od ograničenja MKE-a je i sama anatomija modela donje čeljusti. Iako je simulacija rađena na prosječnome modelu donje čeljusti, sama anatomija, debljina korteksa, gustoća korteksa ili spongioze varira od pacijenta do pacijenta i individualna je za svakog pojedinca. Čak kad bi se za svakog pojedinog pacijenta radila simulacija MKE-a, kost je živo tkivo

koje se konstantno remodelira i mijenja i zasada ne postoji nijedna metoda, *in vitro* ili *in vivo*, koja bi to uspjela vjerno detektirati i simulirati. Ni eksperimenti na životinjama ne odgovaraju u potpunosti realnoj situaciji u pojedinog pacijenta.

Cilj ovih simulacija bio je analizirati raspodjelu i iznos naprezanja koja se pojavljuju u kosti i na površini MDI-ja zbog čega su kao rezultat generirani podaci za Equivalent Elastic (von Mises) Strain i von Mises Stress. Von Mises Strain je vrijednost naprezanja, tj. omjer promjena dimenzije u odnosu na originalnu dimenziju, te se kao i svi omjeri izražava kao bezdimenzionalna veličina ili u postocima. Von Mises Stress je unutarnja sila čija nam vrijednost govori hoće li se materijal deformirati ili slomiti, te se kao i sve sile izražava u pascalima (Pa). Ako je iznos von Mises Stressa veći od čvrstoće materijala, doći će do pucanja.

U rezultatima su prvo prikazani rezultati naprezanja (von Mises Strain), a zatim stresa (von Mises Stress) nakon aksijalnog te kosog (45°) opterećenja.

Prvi korak u analizi dobivenih simulacija bio je analiza rasprostranjenosti i iznosa naprezanja pomoću von Misesova Straina na cijelome modelu. Program omogućuje jednostavnu kvalitativnu analizu kroz spektar boja gdje plava označava najmanja naprezanja, a crvena najveća. Također, svakoj boji na skali pridružena je i brojčana vrijednost naprezanja (von Mises Strain). Uz vizualnu inspekciju pomoću spektra boja, program sam označi područje maksimalnog i područje minimalnog naprezanja. Prilikom aksijalnog opterećenja najmanja naprezanja uočavaju se na samim implantatima te u okolnoj kosti. Intraforaminalni dio donje čeljusti, konkretno na ovom modelu ekstremno resorbirane donje čeljusti, nešto je voluminozniji od lateralnog dijela ležišta sedala proteze, te je u prednjem području i nešto deblji korteks.

Unatoč tomu što je opterećenje usmjereno izravno na glave MDI-jeva, područje maksimalnog naprezanja nalazi se na kosti, na korteksu, u lateralnom segmentu u području nekadašnjih molara koji je ujedno najtanji dio ove čeljusti. Povećanjem primijenjene sile od 80 N do 400 N grafički prikaz naprezanja se ne mijenja, već su samo kod većih sila iznosi naprezanja nešto veći. Maksimalne vrijednosti naprezanja linearno rastu s porastom primijenjene sile. Kvalitativna analiza naprezanja na cijelome modelu nam govori ponajprije o rasprostranjenosti naprezanja, gdje je ono veće, a gdje manje, te okvirnim vrijednostima za pojedina polja koja su obojena istom bojom. Želimo li znati neke konkretne brojčane vrijednosti, ponajprije moramo znati što nam je polje interesa i kako ograničiti analizu na konkretan problem. U ovom je istraživanju naglasak na kratkim MDI-jevima, tj. kako se kratki MDI-jevi ponašaju kada se optereće. Postavlja se pitanje hoće li, s obzirom da su

ujedno uski i kratki, doći do deformacija ili pucanja pri opterećenju. Postavlja se i pitanje kako će okolna kost reagirati na primjenu sile, hoće li apsorbirati silu koja se prenosi preko MDI-jeva ili će doći do njene resorpcije.

Stoga je fokus analize MKE-a stavljen na područje površine MDI-jeva i na koštanu površinu njihova ležišta, tj. kontaktnu površinu. Kvalitativna analiza za sve dimenzije MDI-jeva pokazuje veoma sličnu raspostranjenost naprezanja. Najveće vrijednosti zabilježene su na glavi MDI-ja, u području samog opterećenja. Od glave MDI-ja prema intraosealnom dijelu lagano se mijenja gradijent boja od crvene prema zelenoj, što zapravo pokazuje postupno smanjenje naprezanja. Intraosealni dio MDI-ja u svim testiranim dimenzijama pokazuje minimalna i jednolična naprezanja, čime možemo zaključiti da su, bez obzira na dužinu MDI-ja, najveća naprezanja na njegovoj glavi gdje je primjenjena sila i nešto manja na ekstraosealnom dijelu (koji je bez obzira na dužinu kod svih MDI-jeva istih dimenzija). Uočava se neznatna razlika u vratnom dijelu MDI-ja (transgingivni dio MDI-ja), gdje se vide veća naprezanja kod užih MDI-jeva (promjer 2 mm).

Kontaktna površina prikazuje većinom uniformnu raspostranjenost naprezanja u spongioznoj kosti s malim porastom na apikalnom dijelu MDI-ja, dok je u kortikalnoj kosti zabilježen porast naprezanja, i to najviše na površinskom dijelu. Razlika u dužini ili širini MDI-jeva nema uočljivu razliku raspostranjenosti naprezanja, dok se kod zadnjeg lijevog MDI-ja (MDI br. 4) kod svih dimenzija uočavaju veća naprezanja u usporedbi s ostalim pozicijama MDI-jeva.

Grafičkim prikazom na Slici 31 prikazani su maksimalni iznosi von Mises Straina (naprezanja) prilikom aksijalnog opterećenja. Maksimalne vrijednosti mjerene su na površini implantata te na površini ležišta implantata koje je podijeljeno na kortikalni i spongiozni dio ležišta. Porastom sile opterećenja distribucija grafa ne mijenja se značajno, osim minimalnih i maksimalnih vrijednosti na y-osi. Na grafovima je jasno prikazana razlika između mjerenih područja gdje su na površini MDI-jeva zabilježeni najmanji maksimalni iznosi naprezanja, 0,035 %, 0,05 % i 0,1% za opterećenje od 20 N, 50 N i 100 N. Nešto veća, ali i dalje veoma mala maksimalna naprezanja na površini su spongiozne kosti ležišta implantata te iznose do 0,04 %, 0,1 % i 0,7 % za opterećenje od 20 N, 50 N i 100 N. Najveći su maksimumi naprezanja na kortikalnoj površini ležišta implantata. Raspon maksimalnih vrijednosti za von Misesov Strain prilikom opterećenja sa 20 N po MDI-ju kreće se između 0,04 % i 0,15 %, između 0,09 % i 0,36 % pri opterećenju sa 50 N po MDI-ju i između 0,19 % i 0,7 5% pri opterećenju sa 100 N po MDI-ju. Položaj MDI-ja nema utjecaj na iznos naprezanja na samom MDI-ju, ali s promjenom pozicije od prvog do četvrtog MDI-ja raste

naprezanje kortikalne kosti.

Kod primjene kosih sila na MDI, kao što je vidljivo na Slici 32, uočava se potpuno drugačija raspodjela von Misesova Straina u usporedbi s aksijalnim opterećenjem. Naprezanja su jednakomjerno raspoređena po cijeloj donjoj čeljusti, dok se maksimalne vrijednosti nalaze na kortikalnoj kosti koja prstenasto obavija vrat MDI-ja. Kako se radi o djelovanju kosih sila koje se općenito smatraju nepogodnijima za implantate ili zube, iznosi naprezanja nešto su viši nego kod aksijalnog opterećenja, što je jasno vidljivo iz Tablice 16.

Promatrajući samo MDI-jeve prilikom kosog opterećenja, najveća koncentracija naprezanja nalazi se na ekstraosealnom dijelu MDI-ja, i to osobito na vratnom dijelu, s lingvalne strane, dakle suprotnoj strani od smjera primjene sile. Slično kao i kod aksijalnog opterećenja, opet se može zaključiti da su najveća naprezanja na ekstraosealnom dijelu MDI-ja (koji je za sve dužine MDI-jeva jednakih dimenzija), dok dužina, ali ni promjer nemaju utjecaja na raspodjelu naprezanja. Kvalitativna analiza von Misesova Straina na ležištu MDI-ja pokazuje najveća naprezanja u kortikalnoj kosti i početnom dijelu spongiozne kosti. Povećanja dužine MDI-ja nemaju utjecaja na naprezanja u spongiozi i ona su cijelom dužinom minimalnih vrijednosti.

Grafički prikaz maksimalnih iznosa von Misesova Straina pri kosom opterećenju ima sličnu distribuciju kao i za aksijalno opterećenje, MDI i spongiozna kost imaju značajnije manje vrijednosti (0,05 – 0,15 % pri opterećenju s 20 N po MDI-ju, 0,1 – 0,3 % pri opterećenju s 50 N po MDI-ju i 0,25 – 0,6 % pri opterećenju sa 100 N po MDI-ju) od onih za kortikalnu kost koja dosežu i do 0,7 % kod opterećenja sa 20 N po MDI-ju, 1,75 % kod opterećenja s 50 N po MDI-ju i 3,5 % kod opterećenja sa 100 N po MDI-ju. Položaj MDI-ja u čeljusti nema značajnu ulogu na iznos naprezanja te za sve MDI-jeve ima slične vrijednosti, no zato ima utjecaj na naprezanje u korteksu koje raste od MDI-ja na poziciji 1 do MDI-ja na poziciji 4.

Dugoročni uspjeh dentalnih implantata ovisi o očuvanju dobre kvalitete kostiju, što ovisi o odgovarajućoj pregradnji kosti i o izbjegavanju koštanih mikrofraktura. Gubitak marginalne kosti, koji se najčešće uočava kao progresivni gubitak kosti, možda je povezan s niskim stresom u periimplantatnoj regiji. Također, ugradnja implantata u kost velike gustoće dovodi do manjih mikropomaka nego u kosti manje gustoće i smanjuje koncentraciju stresa. Kost reagira na podražaje, na pritisak ili vlak, na tri načina. Zbog premalih stimulansa dolazi do razrjeđenja kosti (strain 0,05 – 0,1 %). Ako je kost pozitivno stimulirana, doći će do povećanja njene gustoće (strain 1 – 1,5 %). No ako su sile na kost, bile tlačne ili vlačne, prevelike, dolazi do nepovratnih mikrooštećenja koja za posljedicu imaju resorpciju kosti

(strain > 3 %) (115). U ovom su istraživanju maksimalna naprezanja pri aksijalnom opterećenju iznosila između 0,2 % i 0,75 % za kortikalnu kost, te između 0,5 % i 0,2 %, što su dovoljno stimulativna djelovanja da ne dođe do razrjeđenja kosti. Također, maksimalni iznos naprezanja od 0,75 % govori kako MDI-jevi mogu djelovati pozitivno na okolnu kost i potaknuti povećanje njene gustoće. Naravno, treba uzeti u obzir da su žvačne sile cikličke sile, što znači da između faza opterećenja slijedi faza mirovanja, te se na taj način štiti kost kako ne bi došlo do razvijanja štetnog naprezanja.

Nakon analize naprezanja pomoću von Misesova Straina, isti postupak ponavlja se i za stres koji je iskazan pomoću von Misesova Stresa. Modeli, karakteristike materijala, fiksacija modela, sile, sve ostaje isto, samo se programu zadaje nova komanda za izračun novih varijabli. Prvi korak je opet kvalitativna analiza rasprostranjenosti i maksimalnih iznosa stresa na površini modela. Modeli se analiziraju pomoću spektra boja koji se sastoji od duginih boja od plave do crvene, te plava predstavlja najmanje iznose stresa, a crvena najveće. Svakoju je boji na skali pridružena brojčana vrijednost von Misesova Stresa u megapaskalima (MPa). Prilikom maksimalnog aksijalnog opterećenja koje iznosi 400 N (100 N po MDI-ju) najveći se stres uočava, isto kao i naprezaje, na najtanjem dijelu čeljusti, u lateralnom području ležišta proteze na površini korteksa i na području primjene sile, tj. na glavama implantata. Maksimalni iznosi stresa za cijeli model dosežu 27 MPa prilikom opterećenja sa 20 N po MDI-ju, 67 MPa prilikom opterećenja s 40 N po MDI-ju i 134 MPa prilikom opterećenja sa 100 N po MDI-ju, dakle postoji linearni porast stresa s porastom sila.

Raspodjela stresa na površini MDI-ja većinom je uniformna (svjetloplava) i ne uočava se razlika u dužini ili širini implantata. Veći iznosi stresa vidljivi su na glavi i vratu MDI-ja, što je logično jer su to područja primjene sile i najuži dio implantata. Na kortikalnom dijelu ležišta implantata vidljiv je nešto veći stres nego u spongioznom dijelu. U spongioznom dijelu prikazan je minimalni iznos stresa, s iznimkom u području apeksa implantata gdje se vidi mali porast. Također je jako bitno uočiti maksimalne iznose stresa na skali boja te razliku između MDI-ja i koštanog ležišta. Na koštanom ležištu maksimalne vrijednosti stresa na skali se kreću između 43 MPa i 75 MPa, dok su za MDI ti iznosi između 116 MPa i 413 MPa. S obzirom na to da su MDI-jevi titanski i time čvršći od kosti, bolje će podnijeti stres prouzročen velikim silama, tj. neće tako lako doći do njihova pucanja, a ujedno štite kost od resorpcije.

Grafičkim prikazom na Slici 39 prikazani su maksimalni iznosi von Misesova Stresa

prilikom aksijalnog opterećenja. Maksimalne vrijednosti mjerene su na površini implantata te na površini ležišta implantata koje je podijeljeno na kortikalni i spongiozni dio ležišta. Porastom sile opterećenja distribucija grafa ne mijenja se značajno, osim minimalnih i maksimalnih vrijednosti na y-osi. Na grafovima je jasno prikazana razlika između mjerenih područja gdje su na površini spongiozne kosti ležišta implantata zabilježeni najmanji maksimalni iznosi naprezanja, 9 MPa, 22 MPa i 42 MPa za opterećenje od 20 N, 50 N i 100 N. Veći maksimalni stres nalazi se na površini kortikalne kosti ležišta implantata te iznosi do 12 MPa, 29 MPa i 59 MPa za opterećenje od 20 N, 50 N i 100 N. Najveći maksimumi stresa nalaze se na površini MDI-jeva te iznose 35 MPa, 59 MPa i 115 MPa za opterećenje od 20 N, 50 N i 100 N. Porast stresa dakle linearno raste od spongiozne kosti, kortikalne kosti do MDI-jeva. Položaj MDI-ja u čeljusti nema nikakvu ulogu u porastu stresa prilikom aksijalnog opterećenja te ima gotovo identične vrijednosti za sve dimenzije MDI-jeva. Iz prosjeka iskače MDI na poziciji tri, i to samo kod užih (promjer 2 mm) dimenzija MDI-jeva. S obzirom na to da su za sve druge pozicije i dimenzije sile gotovo identične, povećani stres na MDI-ju na poziciji tri može biti uzrokom računalne greške. Računalna greška može biti uzrokom nejednakih veličina elemenata zbog komplicirane geometrije MDI-ja.

Primjena kosih (45°) sila ima velik ujecaj na rasprostranjenost stresa na čeljusti i MDI. Maksimalni stres zabilježen je s implantatima, dok je na površini cijele čeljusti relativno jednakomjerno rasprostranjen i mnogo manji nego na MDI-ju. I maksimalne vrijednosti izmjerene na modelu značajno su veće nego prilikom aksijalnog opterećenja.

Polje interesa, površina MDI-ja i koštano ležište, kvalitativno pokazuju jednaku distribuciju stresa kao i naprezanja. Stres je najviše koncentriran na vratu MDI-ja s lingvalne strane (suprotno od smjera sile) i u kortikalnom sloju. Također se iz skale boja može vidjeti da su maksimalne vrijednosti i do tri puta veće za MDI nego koštano ležište.

Na grafičkom prikazu uočava se golem nesrazmjer u iznosu stresa na spongioznom ležištu i kortikalnom ležištu. Spongiozna kost najbolje podnosi kosa opterećenja te maksimalne vrijednosti iznose 10 MPa, 25MPa i 50 MPa za opterećenje od 20 N, 50 N i 100 N. Na kortikalnoj kosti značajno je veći stres te iznosi do 75 MPa, 170MPa i 360 MPa za opterećenje od 20 N, 50 N i 100 N. Stres na površini MDI-ja drastično je veći, do 135 MPa, 350 MPa i do vrtočlavih 700 MPa za opterećenje od 20 N, 50 N i 100 N. Promatranjem iz perspektive položaja implantata, utvrđeno je kako stres na samom MDI-ju i kosti u okolici implantata nije ovisan o položaju u prostoru te ima gotove identične vrijednosti za sve pozicije. Zanimljivo je uočiti kako je na MDI-jevima najmanjih dimenzija (2 x 6 mm i 2 x 8 mm) stres pri kosom opterećenju manji nego za ostale dimenzije.

Kao što i sama definicija von Misesova Stresa govori, ako iznosi više od čvrstoće promatrana materijala, doći će do njegova pucanja. No zbog već spomenute mehanostatske teorije (115) kost na prekomjereni pritisak neće reagirati pucanjem, već remodelacijom, tj. resorpcijom. No MDI-jevi mogu veoma lagano puknuti zbog prevelike sile. MKE-om je prikazano da su sile na MDI-jevima prilikom aksijalnog opterećenja daleko ispod čvrstoće samih MDI-jeva. Prilikom kosog opterećenja vrijednosti rastu i do 700 MPa, no ni to nisu vrijednosti koje prelaze granice čvrstoće MDI-jeva, što dokazuje da kratki MDI-jevi, bez obzira na to što su ujedno uski i kratki, mogu podnijeti žvačne sile koje se razvijaju u bezubih pacijenata s ekstremnom resorpcijom donjeg alveolarnoga grebena.

Dobiveni su rezultati u skladu i s drugim istraživanjima u kojima je pomoću MKE-a dokazano da se prilikom aksijalnog opterećenja implantata maksimalna koncentracija stresa nalazi na kortikalnoj kosti ležišta implantata i na spongiozi u području apeksa implantata, te da su kose sile mnogo štetnije za implantat i stvaraju velike koncentracije stresa na vratnom dijelu implantata i okolnoj kortikalnoj kosti (75,87,116,117). Također je dokazano da je kod implantata malog promjera stres koji nastaje u okolnoj kosti veći i širi u distribuciji nego kod širih implantata, kako pri aksijalnim tako i pri kosim opterećenjima (75). Istraživanja su također pokazala da iznos i raspodjela naprezanja opadaju proporcionalno povećanu promjeru implantata te da su naprezanja veća kod MDI-ja. Povećanjem promjera implantata smanjuje se okolno naprezanje (118), no ujedno ni najveći promjer nije najbolji izbor jer preveliki promjer može imati veći utjecaj na stres i naprezanje od same dužine implantata (119). Holmgren i sur. predložili su da se morfološke granice okolne kosti uzmu u obzir za odabir optimalne veličine dentalnog implantata za smanjenje stresa na kontaktnoj površini kosti i implantata (75).

4.2 Metoda objektnog rastera

DIC metoda odnedavno se upotrebljava u dentalnoj medicini, i to ponajprije za analizu naprezanja implantoprotetskih konstrukcija. Preteća toj metodi bile su elektrootporne trake i fotoelastometrija koje su mjerile naprezanja unutar uskog područja oko implantata. Suprotno tomu, DIC metoda potpuno je automatiziran sustav, veoma učinkovit i precizan za analizu čitave površine modela te omogućuje kontinuiranu procjenu dinamike naprezanja na temelju analize sukcesivnih slika (90).

Ispitivanje je provedeno na 3D printanim modelima jedne prosječne donje čeljusti s ekstremnom resorpcijom alveolarnoga grebena. CAD model izmodeliran je na temelju nekoliko CBCT snimki stvarnih pacijenata. Isprintano je šest modela te su u njih ugrađeni MDI-ji različitih dimenzija (po četiri MDI-ja jednakih dimenzija u svaki) i izrađene su jednake pokrovne proteze ojačane metalom. Proteze su, za razliku od modela čeljusti, izrađene klasičnim analognim putem u dentalnom laboratoriju.

Odluka o upotrebi 3D printanih modela temelji se na tome što kosti kadavera nisu prikladne za takva ispitivanja. Osim nemogućnosti standardizacije za ispitivanje po spolu, dobi, gustoći i volumenu kosti, a još važnije, zbog fiksacije i gubitka vode prilikom obrade, kost gubi svoja viskoelastična i biomehanička svojstva.

Kako bi 3D printani modeli čim vjernije oponašali stvarnu kost, u ovom istraživanju upotrijebljen je materijal koji svojim mehaničkim svojstvima najviše nalikuje D1 tipu alveolarne kosti (Tablice 8 i 9), a fiksacijom isprintanih modela na posebno izrađenu stalku simuliran je realan položaj i fiksacija donje čeljusti na lubanji čovjeka.

Statičkom kidalicom simulirane su žvačne sile. Maksimalna sila kojom su opterećeni modeli iznosila je 150 N, i to u tri različite pozicije, obostrano lateralno (u području molara), jednostrano lateralno (u području lijevoga molara) te anteriorno (u području prednjih zubi). Iz literature je poznato da se žvačne sile gubitkom zubi i uznapredovalom resorpcijom alveolarnoga grebena značajno smanjuju te da ugradnja implantata za retenciju proteze može pomoću u razvijanju jačih žvačnih sila (111–114). U ovom je istraživanju zbog toga za opterećivanje modela odlučeno služiti se iznosom maksimalnih sila koje se razvijaju u pacijenata s potpunom protezom retiniranom pomoću četiri MDI-ja, a to je 150 N (114).

Zbog samog sustava snimanja, kojem više odgovaraju ravne i glatke plohe, ali i zbog mogućnosti standardizacije, u protezu nisu postavljeni zubi, već je proteza izmodelirana u obliku zagriznog bedema od akrilata koji je ojačan metalom. Morfologija zuba koja ima svoje konkavitete i konveksitete mogla bi stvarati pogreške u digitalizaciji. Tijekom provođenja analize takve pogreške su vidljive kao „rupe” jer je u tim područjima došlo do

raspada položaja faseta. Kako bi se već u startu smanjio broj mogućih pogrešaka i „rupa” tijekom analize, a samim time i pogreške u rezultatima, iz proteze su izbačeni zubi. Na taj je način bilo moguće osigurati da su primijenjene sile okomite na protetsku plohu. U intraforaminalnom dijelu, tj. u području implantata, ukonjen je vestibularni dio proteze kako bi tijekom snimanja bili vidljivi i implantati, tj. samo njihov najuži vratni dio koji se nalazi iznad razine kosti. Kamere su bile usmjerene samo na jednu stranu modela, i to lijevu, zbog veličine mjernog volumena kamere koji nije dovoljno velik da obuhvati cijeli model. Ako bismo uzeli kameru s većim mjernim volumenom, mogli bismo zahvatiti cijeli model, ali s manjom preciznošću. Također, tada bi i velike zakrivljenosti modela stvarale probleme u mjerenju te bi distalna područja bila samo djelomično zahvaćena. Zbog toga je odlučeno je snimati samo jednu stranu s obzirom na to da u tom slučaju dobivene podatke možemo preslikati na drugu stranu.

U ispitivanju su korištene tri različite dužine (6, 8 i 10 mm) i dvije različite širine (2 ili 2,5 mm) MDI-jeva. MDI-jevi dužine od 10 mm služili su kao kontrolna skupina s obzirom na to da je ugradnja 4 MDI-ja dužine jednake ili duže od 10 mm standardizirani protokol koji je validiran u literaturi, kliničkim longitudinalnim istraživanjima i ITI konsenzusom (11). MDI-jevi dužine od 6 ili 8 mm planirani su za ugradnju kod pacijenata s ekstremnom resorpcijom donjeg alveolarnoga grebena. Cilj ovog ispitivanja bio je izmjeriti deformacije na površini modela donje čeljusti s ekstremno resorbiranim alveolarnim grebenom i na površini proteze prilikom opterećenja te usporediti dobivene podatke za kratke MDI-jeve (6 ili 8 mm) s podacima za MDI-jeve standardne dužine od 10 mm. Također, cilj je bio izmjeriti vertikalni pomak proteze, ali i cijelog modela donje čeljusti kroz ciklus opterećenja.

Prilikom provođenja analize moguće je analizirati kompletnu površinu kao jedan objekt, ili segmentirati različite zasebne regije. U ovom ispitivanju prikazani su rezultati za vidljivu regiju proteze i donje čeljusti. Prilikom analize zasebno su označeni i vidljivi dijelovi implantata, no zbog veoma malog područja i zbog proteze koja ga djelomično prekriva, ista regija nije bila vidljiva u svim fazama na svim modelima. Kao takve, regije bi imale jako puno „rupa” i nemogućnost valjane analize dobivenih podataka. Zbog toga je odlučeno analizirati samo dvije velike regije, regiju proteza i regiju donje čeljusti.

Deformacije na površini proteze ili modela donje čeljusti prikazane su kroz raspodjelu iznosa ekvivalentnih deformacija prema teoriji von Misesa pri maksimalnom opterećenju. Iako je moguće prikazati deformacije u svakom koraku, zbog velikog broja koraka tijekom prirasta sile, prikaz bi bio veoma nepregledan i opširan. Na slikama (Slika 47, 50 i 53) su

prikazane raspodjele distribucija deformacija u obliku von Misesova naprezanja prilikom maksimalnog opterećenja. Deformacije su prikazane grafički pomoću skale boja od različitih nijansi plave, zelene, žute, pa sve do crvene boje, gdje plava označava najmanji, a crvena najveći stupanj deformacije. Uza svaki model prikazana je i skala intenziteta boja s histogramom koji pokazuje koncentraciju određene nijanse boje.

Prilikom obostranoga lateralnog opterećenja (Slika 47) vidljiva je koncentracija prirasta deformacija na rubnim dijelovima označenih regija koje se nalaze u području linije kontakta proteze i modela donje čeljusti, dok je deformacija po ostatku modela većinom monotona (plavo obojeno polje).

Prilikom jednostranog lateralnog opterećenja s lijeve strane bila je slična raspodjela deformacija (Slika 50) kao i u prethodnoj situaciji, većinom s monotonom raspodjelom. Najveći prirast deformacija zabilježen je u desnom dijelu označenih regija, tj. bliže području opterećenja.

Slika 53 prikazuje raspodjelu deformacija prilikom opterećenja u anteriornom području, gdje je maksimalni prirast zabilježen u području opterećenja, kao i na lijevom dijelu označenih regija. Također, što je manja dimenzija implantata, to je veći prirast deformacija.

Analizom grafičkih prikaza prirasta deformacija (Slika 48, 51 i 54) za sva tri načina opterećenja može se uočiti početni strmiji prirast koji, s daljnjim porastom sile opterećenja, ostaje konstantan sve do maksimalnog opterećenja od 150 N. To bi moglo značiti da se u slučaju većih žvačnih sila za dane situacije deformacije na površini proteze i modela mandibule se neće drastično povećati.

Prilikom obostranog lateralnog opterećenja najveći prirast deformacija za modele donje čeljusti iznosi 0,46 % do 1,09 %, a za proteze 0,34 % do 1,05 %. Kod jednostranog lateralnog opterećenja maksimalne deformacije kreću se od 0,49 % do 1,23 % za modele donje čeljusti i 0,4 % do 0,87 % za proteze. Kod anteriornog opterećenja maksimalne deformacije iznose 0,5 % do 0,83 % za modele donje čeljusti i 0,62 % do 1,2 % za proteze. To znači da su na svim modelima, bez obzira na dimenziju MDI-ja ili način opterećenja, zabilježene veoma male deformacije na površini, s maksimalnim iznosom od 1,23 %. Bez obzira na to što su za sve modele deformacije izrazito male, vidljive su male razlike u smanjenju deformacija, osobito na površini modela donje čeljusti, koje se događaju s porastom dimenzije implantata, ukazujući na to kako implantati imaju itekako veliku ulogu u prijenosu sila za vrijeme žvakanja, te kako MDI-jevi nemaju ulogu samo retinirati i stabilizirati protezu već joj pružiti i potporu.

Kao što je već napomenuto, MDI-jevi dužine 6 ili 8 mm oni su koji se planiraju upotrebljavati za rehabilitaciju pacijenata s ekstremnom resorpcijom donjeg alveolarnoga grebena, dok su MDI-jevi dužine 10 mm bili upotrijebljeni kao kontrolna skupina s obzirom na opširnu dokumentiranost njihova uspjeha za retenciju donje potpune proteze (11). Usporedbom modela s različitim dimenzijama MDI-jeva ne uočavaju se znatne razlike između kraćih i dužih MDI-jeva, dok se usporedbom širih (2,5 mm) i užih (2 mm) MDI-jeva uočavaju veće deformacije kod užih MDI-jeva bez obzira na njihovu dužinu.

Vertikalni pomak (y-os) mjerjen na svim modelima za sva tri načina opterećenja pokazuje istodobni pomak proteze i modela čeljusti, s nešto većim pomakom same proteze. Prilikom obostranog lateralnog opterećenja maksimalni vertikalni pomak modela donje čeljusti iznosi 0,84 mm do 1,64 mm (negativni predznak na grafu označava pomak u negativnom smjeru y-osi), dok za proteze iznosi 0,64 mm do 1,39 mm. S obzirom na to da se radi o istodobnom vertikalnom pomaku i proteze i donje čeljusti zbog nerigidne fiksacije, sam pomak proteze na ležištu znatno je manji, tj. on predstavlja samo razliku između vertikalnog pomaka modela čeljusti i proteze te iznosi manje od 0,2 mm. Prilikom jednostranog lateralnog opterećenja uočava se slično ponašanje modela gdje je vertikalni pomak donje čeljusti između 0,7 mm i 1,37 mm, a proteze između 0,8 mm i 1,5 mm, te je sam pomak same proteze također manji od 0,2 mm. Prilikom anteriornog opterećenja sveukupni vertikalni pomak nešto je veći i doseže 1,54 mm za model donje čeljusti i 1,72 mm za protezu, dok je razlika između vertikalnog pomaka proteze i donje čeljusti ista kao i za ostala dva načina opterećenja te iznosi maksimalno 0,2 mm.

Iz ovakvih rezultata može se zaključiti da se bez obzira na dimenziju MDI-jeva ili način opterećenja, vertikalni pomak proteze i modela donje čeljusti događa istodobno, čemu je uzrok nerigidna fiksacija koja dopušta pomake. Porastom sile modeli se stabiliziraju te se zaustavlja pomak modela donje čeljusti i omogućuje dodatni vertikalni pomak same proteze. Vertikalni pomak same proteze jednak je kod sva tri načina opterećenja i za sve upotrijebljene dimenzije MDI-jeva. Kako na modelima nije napravljena umjetna gingiva koja bi dopuštala slijeganje proteze, već se radi o dodiru dvaju krutih tijela, može se zaključiti da je vertikalni pomak proteze rezultat uglavnom rezilijencije gumenog prstena unutar „o-ball” matrice te je u svim situacijama iznosio maksimalno 0,2 mm. Jako mali dio vertikalnog pomaka mogao bi se pripisati i karakteristikama samog materijala proteze ili materijala modela mandibule.

Metoda objektnog rastera omogućila je mjerenje deformacija na cijeloj površini na svakom koraku tijekom opterećivanja modela, uz mjerenje vertikalnog pomaka za vrijeme porasta sile opterećenja za svaki model zasebno, te na kraju i međusobnu usporedbu svih modela ovisno o dimenzijama MDI-jeva ili načinu opterećenja. Metoda je dala bitne informacije o možebitnom utjecaju i ponašanju kratkih MDI-jeva za retenciju i stabilizaciju donje totalne proteze u totalno bezubih pacijenta s ekstremnom rehabilitacijom donjeg alveolarnoga grebena.

Značajnost ovog ispitivanja očituje se i u upotrebi nove metode za ispitivanje u dentalnoj medicini te u prikazu njenih mogućnosti i ograničenja za testiranje različitih materijala ili raznih konstrukcija u protetici i implantoprotetici.

Rezultati ispitivanja i mjerenja sila metodom konačnih elemenata na virtualnome modelu s ugrađenim kratkim MDI-jima, kao i rezultati ispitivanja mehanički opterećenih isprintanih modela ekstremno resorbirane donje čeljusti pomoću metode objektnog rastera (uz testiranje maksimalnih sila koje razvijaju nositelji pokrovnih proteza na implantatima), ukazuju na to da se sile i naprezanja kod kratkih MDI-ja značajno ne razlikuju od MDI-ja standardnih dužina. Time je dokazana prva hipoteza (H1). Stoga je bilo moguće prijeći na slijedeći korak, tj. na kliničko istraživanje kratkih MDI-ja.

4.3 Klinička studija kratkih mini implantata

Potpuna bezubost je unatoč modernim dentalnim tehnologijama i terapijskim mogućnostima i dalje velik problem, osobito u slabije razvijenim područjima (2). Dok je za neke pacijente potpuna proteza od početka neprihvatljivo rješenje, mnogi pacijenti dugi niz godina nose potpune proteze. Mnogo je potpunih proteza i neprikladno izrađeno, imaju preisku vertikalnu dimenziju, lošu postavu zuba, predugačke ili predebele rubove koji ne prate granicu pomične i nepomične sluznice. No pacijenti se s vremenom na sve naviknu, sve dok loše i nestabilne proteze ne prouzroče ili progradiraju resorpciju alveolarnog grebena koja je ionako prisutna zbog nedostatka zubi, osteoporoze, sistemskih bolesti, itd. (1).

Ideja za ovo istraživanje javila se nakon niza pacijenata koji su bili izrazito nezadovoljni starim protezama, ali ni nove proteze, prikladno napravljene, nisu mogle biti stabilne te su zbog pomičnosti izazivale dekubituse i osjetljivost u području izlazišta *nervusa alveolariusa inferiora*. Neki su pacijenti pristali na izradu ortopantomografskih i/ili CBCT snimaka te je otkrivena veoma tanka, resorbirana (≤ 10 mm) donja čeljust. Jedina opcija takvim pacijentima bili su opsežni kirurški zahvati augmentacija kosti i mekih tkiva, što većini pacijenata, što zbog multiplih sistemskih bolesti, što zbog starosti ili financijskih razloga, nije bilo opcija (9).

Kako bi se sa sigurnošću moglo krenuti s kliničkim istraživanjem, provedena su pretklinička testiranja pomoću metode konačnih elemenata koja je dala okvirne odgovore o utjecaju žvačnih sila na kratke MDI-jeve i okolnu kost. Pomoću metode objektnog rastera dodatno se testirala i potvrdila potencijalna terapijska metoda na plastičnim modelima ekstremno resorbirane donje čeljusti u koju su bila ugrađena četiri kratka MDI-ja i proteza.

Nakon pretkliničkih testiranja osmišljena je klinička prospektivna studija za testiranje uspješnosti kratkih MDI-jeva za retenciju donje potpune proteze u situacijama ekstremne resorpcije alveolarnoga grebena. Studija je osmišljena kao kliničko praćenje pacijenata uz mjerenje kliničkih i radioloških parametara te ishoda terapije iz perspektive pacijenata.

Pacijentima koji su ispunjavali uvjete za uključivanje u istraživanje predložena je ugradnja kratkih MDI-jeva te im je detaljno objašnjeno kako se radi o istraživanju, kako je to novi oblik terapije te koji su sve rizici i mogući benefiti. Pacijentima je također ukazano kako je terapija u startu besplatna, no da će s godinama morati sami plaćati za zamjenu retencijskih gumica. Ukazano im je i na važnost dobre oralne higijene te su instruirani kako je prikladno provoditi. Pristajanje na redovite kliničke i radiološke kontrole bilo je također jedan od uvjeta za sudjelovanje u istraživanju. Svi pacijenti prihvatili su sudjelovanje u istraživanju i potpisali informirani pristanak.

U kliničkom istraživanju upotrijebljeni su Dentium SlimLine implantati (Seoul, Južna Koreja) koji su u trenutku započinjanja istraživanja bili jedini na tržištu dostupni u dužini od 6 i 8 mm. U početku je upotrijebljen standardni protokol za ugradnju MDI-ja (27,37). Pod standardnim protokolom podrazumijeva se ugradnja uz antibiotsku premedikaciju i lokalnu anesteziju bez odizanja mukoperiostalnog reznja te preparacijom ležišta samo u dijelu dužine implantata (polu ili najviše dvije trećine dužine). Uočilo se kako većina pacijenata ima veoma tvrdu kost čiji je korteks veoma teško probušiti pilot-svrdlom pri niskim okretajima. Prilikom uvrtnja MDI-jeva moment-ključem, dosezanjem donjeg korteksa i povećanjem sile implantat bi se „zaglavio” te bi daljnji pokušaji uvrtnja doveli do njegova pucanja. Nakon nekoliko puknutih MDI-jeva, započelo se s preparacijom pune dužine ležišta u situacijama veoma tvrde kosti. Kako je svrdlo uže od promjera samog implantata, i dalje je bila omogućena sposobnost samouvijanja implantata i postignuta je prikladna primarna stabilnost.

Kad primarna stabilnost nije zadovoljavala uvjete za imedijatno opterećenje, u protezama su napravljene rupe u području implantata te je proteza podložena mekim akrilatom tijekom oseointegracije (tri mjeseca) kako bi se spriječio izravan pritisak na implantat. Da proteza nije modificirana i podložena, MDI-jevi bi bili izloženi usnoj šupljini i jeziku koji mogu proizvesti jake sile, što može prouzročiti mikropomake MDI-jeva, a i pacijenti bi bili bez proteza tri mjeseca, što nije dopustivo. Već nakon podlaganja proteza mekim akrilatom pacijenti su bili mnogo zadovoljniji njenom stabilnošću i mogućnošću žvakanja.

Kako resorpciju alveolarnoga grebena prati i gubitak mekih tkiva, ponajprije pričvrstne keratinizirane sluznice, napravljena je još jedna modifikacija protokola ugradnje MDI-jeva. U situacijama tankog pojasa pričvrstne keratinizirane sluznice i postojanja pomičnoga grebena (tzv. *flabby ridge*), prije ugradnje MDI-jeva bilo je potrebno proširiti pojas pričvrstne sluznice i ukloniti pomični greben.

4.3.1 Marginalni gubitak kosti, preživljenje i uspješnost mini dentalnih implantata

Klinički i radiografski nalazi ove studije tijekom dvogodišnjeg razdoblja praćenja pokazali su vrlo dobro kliničko ponašanje MDI-jeva, što ukazuje na to da metoda ugradnje četiriju kratkih MDI-jeva za retenciju donje potpune proteze u situacijama ekstremno resorbiranog alveolarnoga grebena može biti uspješna metoda liječenja, ali samo uz određene preduvjete, a to su prethodno uređivanje mekih tkiva i otvaranje reznja kada to zahtijeva klinička situacija.

Prvi promatrani parametar bio je marginalni gubitak kosti koji je iznosio $0,45 \pm 0,38$ mm nakon godine (dvadeset pacijenata) i $0,78 \pm 0,67$ mm nakon dvije godine (deset pacijenata), što su veoma male vrijednosti. Nije bilo značajne razlike u MGK-u na mezijalnoj ili distalnoj strani MDI-jeva ili s obzirom na poziciju MDI-jeva ($p > 0,05$). Tijekom druge godine MGK je bio čak nešto manji u odnosu na prvu, što ukazuje na stabilizaciju marginalne kosti i zaustavljanje resorpcije. Mali gubitak MGK-a može ujedno biti pripisan već postojećoj ekstremnoj resorpciji alveolarnoga grebena koja je progradirala već do samog *corpusa mandibulae* koji se sastoji od guste kortikalne kosti.

Prosječna vrijednost za MGK bila je slična ili čak i manja nego u drugim istraživanjima MDI-jeva standardnih dužina (51,59). Manje vrijednosti izmjerene u ovom istraživanju, u odnosu na istraživanje Jorgea i sur. koji su za retenciju proteze koristili dva nepovezana MDI-ja ili dva MDI-ja povezana prečkom, mogu postojati zbog manjeg broja MDI-jeva za retenciju proteze ili zbog drugačijeg pristupa mjerenju gubitka kosti (51). U ovom je istraživanju u slučajevima potopljenih implantata MGK mjeren od početka prvog navoja prema apikalnom smjeru, što znači da se u situacijama gdje je nakon ugradnje kost prelazila preko poliranoga cervikalnog dijela MDI-ja, resorpcija kosti do prvog navoja smatrala remodelacijom te taj iznos nije ubrojen kao gubitak kosti.

Vrijednosti MGK-a za kratke MDI-jeve također su u skladu s rasponom MGK-a izmjerenim za dvodijelne SDI-jeve za retenciju donje potpune proteze (120,121). U prijašnjim istraživanjima implantata dokazano je da je naveći gubitak marginalne kosti unutar prve godine nakon opterećenja implantata te se nakon tog perioda ustabili i ostaje nepromijenjen s vremenom (32,120,121). U istraživanju Moreneburga i Pröchela (48) gubitak kosti iznosio je 0,5 mm tijekom prve godine i dodatnih 0,2 mm tijekom druge godine, nakon čega više nije zabilježen daljnji gubitak kosti tijekom sljedećih godina. U skladu s dugotrajnije dokumentiranim istraživanjima, zbog smanjenja MGK-a u drugoj godini u ovom istraživanju, možemo predvidjeti dobru prognozu za kratke MDI-jeve tijekom godina.

Gubitak marginalne kosti manji od dva milimetra ujedno je i jedan od pet kriterija za uspješnost implantata, što u prvoj godini nije zabilježeno ni za jedan kratki MDI, a u drugoj samo za jedan MDI. Kako su uz mali gubitak marginalne kosti svi MDI-jevi ispunjavali i ostala četiri kriterija za uspješnost implantata, uspješnost kratkih MDI-jeva bila je veoma velika i usporediva s uspješnosti MDI-jeva standardnih dužina (122) ili SDI-jeva (108,123–127). Iako je uspješnost kratkih MDI-jeva slična drugim istraživanjima SDI-jeva, treba imati

na umu da su se u različitim istraživanjima služili pomalo različitim kriterijima uspješnosti te podatke nije moguće u potpunosti međusobno uspoređivati.

Za razliku od uspješnosti, kod preživljenja nema zabune. Ako je implantat prisutan u ustima nakon godine, smatra se preživjelim te je lako je naći validne i usporedive podatke u dostupnoj literaturi. Promatra li se postotak preživljenja kratkih MDI-jeva prije nadomještanja izgubljenih MDI-jeva, 86,1-postotno preživljenje možda i nije veliko. No promatramo li postotak preživljenja nakon nadoknade izgubljenih MDI-jeva (koji su se u daljnjem razdoblju praćenja pokazali uspješnima), 98,6 % može se mjeriti s preživljenjem MDI-jeva standardnih dužina (32,34,46,53–56,58,59,114,128–134) i dvodijelnim implantatima standardnih dimenzija (19,26,58,59,84,123–126,135–137).

Svi izgubljeni MDI-jevi, osim jednog, izgubljeni su veoma ubrzo nakon ugradnje, unutar prvog mjeseca. S obzirom na to da su umjesto izgubljenih MDI-jeva ugrađeni novi, ali drugi put tehnikom odizanja mukoperiostalnog reznja, te su novougrađeni MDI-jevi bili uspješniji, možemo zaključiti da je potencijalni uzrok gubitka bila kirurška pogreška zbog ugradnje bez odizanja mukoperiostalnog reznja. Transmukoznom ugradnjom nije vidljiva anatomija kosti, eventualna podminirana područja ili ožiljkasta tkiva, točan rub alveolarnoga grebana te veoma lako može doći do pogrešaka tijekom ugradnje. U pogreške spadaju pogrešan smjer u odnosu na greben, pretanak cirkumferentni sloj kortikalne kosti oko implantata, fenestracije i dehiscijencije, te izlazak vrha implantata iz kosti. Sličan zaključak u svom istraživanju prikazali su i Enkling i sur. koji su imali stopostotno preživljenje MDI-jeva pet godina nakon ugradnje s odizanjem mukoperiostalnog reznja (138). Zaključno možemo reći da je, iako je za MDI-jeve standardne dužine u literaturi predložena procedura bez odizanja reznja, postupak ugradnje uz odizanje reznja sigurnija opcija s većim postotkom uspješnosti, a osobito u situacijama malog volumena kosti. Nadalje, pomični greben („flabby ridge”), duplikature i nedostatak pričvrstne keratinizirane sluznice trebaju se riješiti prije ugradnje MDI-jeva.

Pomičnost i gubitak implantata također se mogu dogoditi zbog niza drugih razloga poput infekcija, nedovoljne kvalitete kosti, preopterećenja i/ili mikropomaka tijekom perioda oseointegracije te zbog pomične sluznice oko implantata (135). Jedna pacijentica koja je izgubila čak tri MDI-ja ubrzo nakon ugradnje imala je u gornjoj čeljusti kombinirani rad, tj. svoje prednje zube. Iako je moguće da je do veoma brzog rasklimavanja i ispadanja došlo zbog krive ugradnje bez odizanja mukoperiostalnog reznja, s obzirom na to da je bila prisutna velika upala sluznice, veća je vjerojatnost da je uzrok bila infekcija ili preopterećenje prouzročeno gornjim zubima (pacijentica je noću skidala donju protezu te su

MDI-jevi tako bili podložni silama gornjih zuba, ali i jezika). Osim toga, u tom periodu pacijentica nije održavala prikladnu higijenu. Također, pacijentu kojem je ispao jedan MDI i u kojeg je zabilježen najveći MGK, unatoč opetovanim kontrolama i uputama, nije održavao prikladnu oralnu higijenu. Najzanimljiviji primjer ispadanja ispadanje je MDI-ja neposredno nakon godine, odnosno jedino kasno zabilježeno ispadanje MDI-ja. Taj MDI bio je postavljen dosta distalno te se vestibularno nalazio djelomično u pomičnoj sluznici *plicae buccales premolares*, te iako pacijentica nije osjećala nikakvu bol ili primjetila upalu, MDI se rasklimao i izvađen je na redovnome kontrolnom pregledu. To dodatno ukazuje na važnost pojasa pričvrstne sluznice oko MDI-jeva od najmanje 2 mm.

Gusta kortikalna kost smatra se nepogodnom za ugradnju implantata zbog svoje oskudne vaskularizacije i posljedično otežane oseintegracije (7), no iako je u ovom istraživanju većina MDI-jeva ugrađena u tvrdu kost *corpusa mandibulae*, a vrh završavao u donjem korteksu, primijećeno je da to ovdje nije bio slučaj.

Müller i Schimmel (109) uveli su novu dimenziju u procjenu uspješnosti implantata i implantoprotetske terapije uključivši u pet kriterija za uspješnost i mogućnost starijih pacijenta da uspješno manipuliraju protetskim radom. Uspješna manipulacija protetskim radom uključuje mogućnost samostalnog stavljanja i skidanja mobilnog rada i mogućnost prikladne oralne higijene te higijene protetskog rada. Kratki MDI-jevi i proteze retinirane kratkim MDI-jevima pokazali su se veoma jednostavnima i laganima za skidanje i stavljanje u starijih pacijenata. S obzirom na to da su svi pacijenti već dugo bili potpuno bezubi i bili naviknuti na održavanje higijene samo proteza, bio je potreban kratak period adaptacije uz nekoliko kontrolnih pregleda i dodatnih instrukcija za održavanje oralne higijene implantata. Svi su pacijenti to vrlo brzo savladali i nastavili uspješno održavati oralnu higijenu.

Imajući na umu kako je u situacijama ekstremne resorpcije donjega bezubog alveolarnoga grebena gotovo nemoguće napraviti prikladnu i stabilnu protezu, jasno je da su pacijenti bili veoma motivirani. Čak kad bi se u obzir uzela i manja uspješnost kratkih MDI-jeva od zabilježenoga u ovom istraživanju, ugradnja MDI-jeva bila bi vrijedna i vremena i truda. Nadalje, i tri MDI-ja pokazala su se uspješnima za retenciju DPP-a. Ispadanje samo jednog MDI-ja ne dovodi u pitanje uspješnost protetske terapije te je izgubljene MDI-jeve moguće nadoknaditi u bilo kojem trenutku.

4.3.2 Tehničke poteškoće

Tehničke poteškoće podijeljene su na one vezane uz MDI-je i one vezane uz proteze. Kroz promatrani period (godinu dana svih dvadeset pacijenata i dvije godine za deset pacijenata) nisu zabilježena nikakva oštećenja implantata poput lomova ili oštećenja glava.

Od tehničkih poteškoća vezanih uz donje proteze retinirane kratkim MDI-jevima najviše je bilo adaptacija rubova proteze, i to u svih dvadeset pacijenata u prvoj godini. Adaptacije rubova proteza odnose se na područja crvenila na sluznici zbog žuljanja ruba proteze, što je uobičajena stvar nakon predaje novih potpunih proteza. Bitno je napomenuti da su sve korekcije bile minimalne i napravljene u mjesec dana od predaje novih proteza i ugradnje retencijskih veza. Uz adaptacije rubova, bilo je i pet korekcija okluzije u pet različitim pacijenata, a koje su također izvršene u prvih mjesec ili dva od predaje novog rada.

U prvoj godini zamijenjeno je šest retencijskih gumica u tri različita pacijenta, a nakon dvije godine šesnaest retencijskih gumica u osam pacijenata. Uočeno je da su gumice mijenjane na implantatima čiji je paralitet malo odstupao od ostalih. Iako su svi MDI-jevi bili postavljeni s maksimalnim odstupanjem do 30°, koliko dopušta rezilijencija gumenog prstena „o-ball” matrica, već i mali disparalitet utječe na brže trošenje i ispadanje retencijskih gumica, što ukazuje na važnost paralelnog postavljanja implantata. Doduše, sve dok paralitet ugrađenih implantata ovisi isključivo o rukama i oku operatera (za razliku od digitalno navođene implantologije), uvijek će biti malih odstupanja, te sve dok su kontrole i zamjene retencijskih gumica redovite, implantati i retencija bit će savršeno očuvani.

U prvoj godini zabilježena su samo dva rasklimavanja „o-ball” matrica u akrilatu proteza, a što je vjerojatno posljedica poroznosti ili neprikladne polimerizacije autopolimerizirajućeg akrilata koji je upotrijebljen za intraoralnu ugradnju retencijskih veza. Zabilježeni su samo jedan lom zuba u protezi te dva loma proteza. Oba loma proteze dogodila su se u istog pacijenta u razmaku od nekoliko mjeseci, a razlog je bio pad proteze na rub keramičkog umivaonika. Proteza zbog metalnog ojačanja nije u potpunosti pukla, već je samo bila prisutna pukotina na najtanjem dijelu proteze (između inciziva) koja je lako i brzo sanirana u dentalnom laboratoriju. Iako su i drugi pacijenti priznali povremena ispadanja proteza u umivaonik ili na pod, zahvaljujući metalnom ojačanju nije došlo do pucanja.

U drugoj godini podloženo je pet donjih proteza u pet različitim pacijenata. Podlaganja nisu bila potrebna za cijelo ležište donje proteze, već isključivo u periimplantatnom području. Pretpostavka je da je uzrok tomu početni edem sluznice zbog transgingivne ugradnje i naknadne remodelacije mekih tkiva pod utjecajem proteze.

U nasuprotnoj čeljusti u kojoj su također većinom bile potpune proteze zabilježeno je samo šet podlaganja proteza u drugoj godini. Podlaganja su napravljena u tri pacijentice s pomičnim („flabby ridge”) grebenom i u tri pacijentice koje su imale veoma nizak alveolarni greben u gornjoj čeljusti sa slabo izraženim tuberima.

Sveukupno gledajući, broj protetskih komplikacija relativno je malen, a iznenađuje malen broj zamjena retencijskih gumica s obzirom na to da je preporuka proizvođača da se gumice mijenjaju jednom godišnje.

4.3.3 Ishod terapije iz perspektive pacijenta

Glavni je cilj dentalne medicine očuvati ili poboljšati narušeno pacijentovo oralno zdravlje koje se smatra važnim dijelom pacijentova općeg zdravlja. Pozitivan ishod terapije iz perspektive pacijenta ključan je faktor za sveukupno uspješan ishod terapije. Preživljenje implantata, stabilnost marginalne kosti, izostanak tehničkih poteškoća, sve je to nebitno ako pacijent nije zadovoljan ishodom terapije, ako mu nije primjereno rehabilitirana sposobnost žvakanja. Za procjenu uspješnosti terapije pojedinog pacijenta, a i zbog mogućnosti usporedbe s drugim pacijentima, neophodno je imati univerzalni instrument koji će ujedino ujedno biti brz i jednostavan. Upitnici za procjenjivanje ishoda terapije iz perspektive pacijenta postali su standardna procedura u kliničkim istraživanjima te su u ovom istraživanju upotrijebljeni upitnici koji su prevedeni i validirani na hrvatskom jeziku te su se pokazali uspješnima u mnogim istraživanjima na ovom podneblju. Korištena su tri upitnika: OHIP14 (Oral Health Impact Profile) (68), upitnik funkcije žvakanja „Chewing Function Questionnaire” (CFQ) (69) i „Orofacijalna estetika skala” (OES) (70).

U svih pacijenata rehabilitiranih kratkim MDI-jevima i donjim pokrovnim protezama dokazana je značajna razlika u zbroju bodova za sva tri korištena upitnika, OHIP14, CFQ i OES prije i poslije terapije.

Ukupni zbroj bodova za OHIP14 značajno se smanjio nakon implantoprotetske terapije, i to za više od četiri puta u odnosu na stare proteze. Ovakav je rezultat zasigurno bio i očekivan s obzirom na to da su stare proteze bile dotrajale i neprikladne te ih je mnogo pacijenata zbog nedostatka stabilizacije i otežana žvakanja izbjegavalo nositi. Ovaj rezultat u skladu je s istraživanjima drugih autora koji su pomoću OHIP14 upitnika mjerili OHRQoL u pacijenata s pokrovnim protezama na implantatima (40,139–141).

Upitnik žvačne funkcije (CFQ) također je pokazao statistički značajno poboljšanje funkcije žvakanja nakon implantoprotetske terapije. Pacijenti su imali općenito manje problema sa žvakanjem, a osobito je vidljivo poboljšanje u mogućnosti odgrizanja. Većina pacijenata

izjavila je da neku vrstu hrane nisu već godinama okusili zbog nemogućnosti žvakanja i da sada napokon mogu jesti gotovo sve što požele. Istraživanja su pokazala da već i sama izrada novih potpunih proteza ne samo da omogućuje bolju žvačnu funkciju iz perspektive pacijenta (142) već i su i testovi žvakanja (engl. *mixing ability test*) dokazali bolju mogućnost žvakanja (143,144).

Upitnik estetike (OES) pokazao je značajno poboljšanje estetike nakon izrade novih proteza. Ovaj podatak ne iznenađuje s obzirom na to da su stare proteze bile i estetski neprikladne (promijenjena boja, abradirani zubi, naslage kamenca i pigmentacija u pušaća itd.). Izradom novih proteza omogućen je ljepši osmijeh, a rehabilitacijom uz prikladnu vertikalnu dimenziju donje trećine lica promijenjena je kompletna fizionomija donje trećine lica, što je zasigurno značajno utjecalo na pacijentovu percepciju vlastita izgleda.

Kako bi se ustanovilo poboljšanje nastalo novom protetskom terapijom glede OHQoL-a, žvakanja i estetike, za sva tri korištena testa izračunata je standardizirana veličina učinka terapije po Cohenu (*effect size*). Za sva tri testa učinak terapije iznosio je > 1 , označavajući velik učinak terapije. Najveći učinak terapije bio je za žvačnu funkciju, što ukazuje na to da je novi protetski rad imao najviše utjecaja na poboljšanje žvačne funkcije.

Nakon godine zabilježeno je malo, ali statističko značajno poboljšanje OHRQoL-a i žvačne funkcije, dok je estetika ostala ista u svih dvadeset pacijenata. Poboljšanje OHRQoL-a i žvačne funkcije može se objasniti adaptacijom na protezu retiniranom implantatima, njenu bolju stabilnost i razvijanje sigurnosti u žvakanju te povećanjem mogućnosti žvakanja pojedine vrste hrane. Upitnici su ispunjavani 15 – 30 dana nakon dobivanja novih proteza retiniranih kratkim MDI-jevima, što je relativno kratak period za potpuno navikavanje na novi protetski rad. Tek poslije, kada pacijenti razviju pouzdanje u stabilnost proteze i sigurnost tijekom žvakanja hrane, počinju se više opušitati i konzumirati različite vrste i konzistencije hrane. Stoga je nakon godine zabilježen porast OHRQoL-a i žvačne funkcije.

U pacijenata koji su praćeni dvije godine poboljšani OHRQoL, žvačna funkcija i estetika ostali su nepromijenjeni u promatranom razdoblju ukazujući na dugoročan učinak terapije.

4.3.4 Postoperativna bol nakon ugradnje mini dentalnih implantata

Percepcija boli individualna je za svakog pacijenta te su anksioznost i strah od boli veoma često uzrok odbijanju dentalne terapije, osobito kada se radi o kirurškim zahvatima poput ekstrakcija zubi ili ugradnje implantata (145,146). MDI-jevi se smatraju manje invazivnima od SDI-jeva s obzirom na to da ne zahtijevaju odizanje mukoperiostalnog reznja, što

smanjuje postoperativne poteškoće i oporavak (36). Osim toga, imaju manji promjer koji uzrokuje manju traumu koštanog tkiva.

U ispitivanje postoperativne boli nakon ugradnje četiriju kratkih MDI-jeva, zbog veće preciznosti rezultata, uključeni su samo pacijenti kojima su MDI-jevi ugrađivani bez odizanja mukoperiostalnog reznja. Najveća razina boli nakon ugradnje kratkih MDI-jeva bila je prvi dan s prosječnom vrijednosti manjom od pet na VAS skali, što spada u umjerenu bol. Bol se statistički smanjivala po danima te je deseti dan zabilježena minimalna razina boli samo u dviju pacijentica. Najveća razina oticanja zabilježena je treći dan, i to samo u šest pacijenata (33 %), dok ostalih dvanaest pacijenata (67 %) nije primijetilo nikakvo oticanje nakon ugradnje kratkih MDI-jeva. Razina oticanja bila je općenito jako mala i smanjila se do petog dana te sedmi i deseti dan nijedan pacijent nije prijavio oticanje. Prijavljene poteškoće sa žvakanjem bile su umjerene i smanjivale su se od prvog do desetog dana. Pacijenti su izjavili da su poteškoće sa žvakanjem bile prouzročene nelagodnom i strahom od nečega novog te su se, kako su se navikavali i učili žvakati novim protezama, poteškoće smanjivale po danima. Većina pacijenata popila je samo jednu tabletu prvi dan, djelomično isključivo zbog straha, kako bi prevenirali potencijalnu bol. Treći dan su po dva pacijenta popila jednu tabletu i dva pacijenta dvije tablete, uz napomenu da općenito slabije podnose bol i zbog straha od iste preventivno piju tablete protiv bolova, dok su ostali pacijenti prestali uzimati analgetike.

Slični podaci dobiveni su za postoperativnu bol, poteškoće sa žvakanjem i količinu popijenih tableta nakon ugradnje MDI-jeva standardnih dužina. Najveća razina oticanja nakon ugradnje MDI-jeva standardnih dužina bila je prvi dan, ali nema statistički značajne razlike u odnosu na oticanje nakon ugradnje kratkih MDI-jeva. Zaključno se može reći da kratki MDI-jevi uzrokuju nisku razinu boli i oticanja nakon ugradnje te manje poteškoće sa žvakanjem tijekom nekoliko dana navikavanja.

Usporedbom razine postoperativne boli i oticanja nakon ugradnje MDI-jeva bez odizanja mukoperiostalnog reznja i SDI-jeva s odizanjem mukoperiostalnog reznja u istog pacijenta dokazano je da, bez obzira na to koji je implantat prvi ugrađen, MDI uzrokuje manju razinu boli, oticanja i postoperativne nelagode (45). Istraživanje Ribeira i sur. pokazalo je da ugradnja četiriju MDI-jeva uzrokuje veću razinu postoperativne boli od ugradnje dva SDI-ja, sugerirajući da broj ugrađenih implantata igra veću ulogu u razini postoperativne boli od dimenzije implantata. No limitacija njihove studije u tome je što u procijeni razine boli nakon ugradnje MDI-jeva nisu odvojeni oni koji su ugrađivani sa ili bez odizanja mukoperiostalnog reznja, što zasigurno jako utječe na ishod (36).

4.3.5 Ograničenja i nedostaci istraživanja

Najveće ograničenje istraživanja njegovo je relativno kratko trajanje. Svi su pacijenti praćeni godinu dana, a samo pola njih tijekom dvije godine. Za dugoročni uspjeh terapije potrebna su istraživanja tijekom pet ili deset godina. Iako je izračunom veličine uzorka izračunato da je šesnaest pacijenata dovoljno (dvadeset uzevši u obzir i odustajanje), to je relativno mali broj pacijenata te bi u budućnosti trebalo povećati taj broj i produžiti praćenje. Marginalni gubitak kosti mjereno je zbog anatomskih ograničenja na ortopantomogramskim snimkama. Intraoralne snimke nije bilo moguće napraviti jer nije bilo moguće postaviti senzor paralelno s implantatima zbog blizine mišića *genioglossusa* i *mylohyoideusa* te rigidnog podjezičnog tkiva. Stoga su standardizirane tehnike dobivanja panoramskih snimaka. Osim nemogućnosti stavljanja senzora u podjezični prostor, također nije bilo moguće standardizirati intraoralne snimke za longitudinalno praćenje razine marginalne kosti kako je opisano u literaturi (147,148) zbog jednodijelnog dizajna MDI-ja.

5 ZAKLJUČCI

Metoda konačnih elemenata (MKE) i metoda objektnog rastera (DIC) dale su vrijedne informacije o ponašanju kratkih MDI-jeva, okolnoga koštanog tkiva, proteza i „o-ball” retencijskih elemenata tijekom opterećenja, nakon čega je bilo moguće kliničko istraživanje. Osim rezultata za konkretan problem, metode su se prikazale prikladnima i inovativnima i za druga istraživanja u implantoprotetici, ali i dentalnoj medicini općenito.

Ugradnja četiriju kratkih MDI-jeva za retenciju i stabilizaciju donjih potpunih proteza pokazala je velik postotak preživljenja i uspješnosti tijekom praćenja u razdoblju od dvije godine. Zabilježen je mali iznos gubitka marginalne kosti, usporediv s iznosima izmjeranima za MDI-jeve standardnih dužina i dvodijelnih implantata standardnih dimenzija.

Ugradnja bez odizanja mukoperiostalnog reznja, preparacija samo dijela dužine implantata, i nedostatak pojasa pričvrstne keratinizirane sluznice oko implantata mogu biti rizične i uzrokom ispadanja implantata (uspješnost i preživljenje 81,6%).

Određene su nove preporuke za ugradnju MDI-jeva: odizanje mukoperiostalnog reznja u rizičnim situacijama, proširivanje pojasa pričvrstne keratinizirane sluznice, uklanjanje pomičnoga grebena u pojedinim situacijama, te preparacija pune dužine implantata (pogotovo prilikom bikortikalnog sidrenja implantata) (preživljenje 98.6%; uspješnost 97.3%).

Održavanje proteza bilo je jednostavno i bez velikih troškova te je većinom zahtijevalo samo zamjenu retencijskih gumica.

Ishod terapije iz perspektive pacijenta, procijenjen pomoću validiranim upinicima (OHIP14, CFQ i OES), pokazao je velik učinak terapije koji je ostao nepromijenjen tijekom dvije godine.

Ugradnja kratkih MDI-jeva prouzročila je malu razinu postoperativne boli i oticanja.

Ugradnja četiriju kratkih MDI-jeva za retenciju i stabilizaciju donje potpune proteze u situacijama ekstremno resorbiranoga donjeg bezubog alveolarnog grebena može se smatrati uspješnim oblikom implantoprotetske terapije uz već iznesene smjernice za ugradnju: odizanje mukoperiostalnog reznja u rizičnim situacijama, preparacija pune dužine ležišta i prethodno kirurško uređivanje mekih tkiva.

6 LITERATURA

1. Polzer I, Schimmel M, Müller F, Biffar R. Edentulism as part of the general health problems of elderly adults. *Int Dent J*. 2010 Jun;60(3):143–55.
2. Petersen PE, Yamamoto T. Improving the oral health of older people: the approach of the WHO Global Oral Health Programme. *Community Dent Oral Epidemiol*. 2005 Apr;33(2):81–92.
3. Emami E, de Souza RF, Kabawat M, Feine JS. The Impact of Edentulism on Oral and General Health. *Int J Dent [Internet]*. 2013 [cited 2020 Feb 4];2013. Available from: <https://www.ncbi.nlm.nih.gov/pmc/articles/PMC3664508/>
4. Tallgren A. The continuing reduction of the residual alveolar ridges in complete denture wearers: a mixed-longitudinal study covering 25 years. *J Prosthet Dent*. 1972 Feb;27(2):120–32.
5. Carlsson GE. Implant and root supported overdentures - a literature review and some data on bone loss in edentulous jaws. *J Adv Prosthodont*. 2014 Aug;6(4):245–52.
6. Lekholm U, Zarb GA. In: Patient selection and preparation. *Tissue integrated prostheses: osseointegration in clinical dentistry*. Quintessence Publishing Company. 1985;199–209.
7. Misch CE, Judy KW. Classification of partially edentulous arches for implant dentistry. *Int J Oral Implantol*. 1987;4(2):7–13.
8. McGarry TJ, Nimmo A, Skiba JF, Ahlstrom RH, Smith CR, Koumjian JH. Classification system for complete edentulism. *The American College of Prosthodontics. J Prosthodont Off J Am Coll Prosthodont*. 1999 Mar;8(1):27–39.
9. Hwang D, Wang H-L. Medical contraindications to implant therapy: part I: absolute contraindications. *Implant Dent*. 2006 Dec;15(4):353–60.
10. Feine JS, Carlsson GE, Awad MA, Chehade A, Duncan WJ, Gizani S, et al. The McGill consensus statement on overdentures. Mandibular two-implant overdentures as first choice standard of care for edentulous patients. *Gerodontology*. 2002 Jul;19(1):3–4.

11. Bornstein MM, Al-Nawas B, Kuchler U, Tahmaseb A. Consensus statements and recommended clinical procedures regarding contemporary surgical and radiographic techniques in implant dentistry. *Int J Oral Maxillofac Implants*. 2014;29 Suppl:78–82.
12. Naval-Gías L, Rodriguez-Campo F, Naval-Parra B, Sastre-Pérez J. Pathological mandibular fracture: A severe complication of periimplantitis. *J Clin Exp Dent*. 2015 Apr 1;7(2):e328–32.
13. Morton D, Chen ST, Martin WC, Levine RA, Buser D. Consensus statements and recommended clinical procedures regarding optimizing esthetic outcomes in implant dentistry. *Int J Oral Maxillofac Implants*. 2014;29 Suppl:216–20.
14. Brånemark PI, Adell R, Breine U, Hansson BO, Lindström J, Ohlsson A. Intra-osseous anchorage of dental prostheses. I. Experimental studies. *Scand J Plast Reconstr Surg*. 1969;3(2):81–100.
15. Brånemark PI, Hansson BO, Adell R, Breine U, Lindström J, Hallén O, et al. Osseointegrated implants in the treatment of the edentulous jaw. Experience from a 10-year period. *Scand J Plast Reconstr Surg Suppl*. 1977;16:1–132.
16. Albrektsson T, Brånemark PI, Hansson HA, Lindström J. Osseointegrated titanium implants. Requirements for ensuring a long-lasting, direct bone-to-implant anchorage in man. *Acta Orthop Scand*. 1981;52(2):155–70.
17. Davies JE. Mechanisms of endosseous integration. *Int J Prosthodont*. 1998 Oct;11(5):391–401.
18. Ghoul WE, Chidiac JJ. Prosthetic requirements for immediate implant loading: a review. *J Prosthodont Off J Am Coll Prosthodont*. 2012 Feb;21(2):141–54.
19. Strub JR, Jurdzik BA, Tuna T. Prognosis of immediately loaded implants and their restorations: a systematic literature review. *J Oral Rehabil*. 2012 Sep;39(9):704–17.
20. Chong L, Khocht A, Suzuki JB, Gaughan J. Effect of implant design on initial stability of tapered implants. *J Oral Implantol*. 2009;35(3):130–5.

21. Le Guéhennec L, Soueidan A, Layrolle P, Amouriq Y. Surface treatments of titanium dental implants for rapid osseointegration. *Dent Mater Off Publ Acad Dent Mater.* 2007 Jul;23(7):844–54.
22. Rasouli R, Barhoum A, Uludag H. A review of nanostructured surfaces and materials for dental implants: surface coating, patterning and functionalization for improved performance. *Biomater Sci.* 2018 May 29;6(6):1312–38.
23. Binon PP. Implants and components: entering the new millennium. *Int J Oral Maxillofac Implants.* 2000 Feb;15(1):76–94.
24. Lazzara RJ, Porter SS. Platform switching: a new concept in implant dentistry for controlling postrestorative crestal bone levels. *Int J Periodontics Restorative Dent.* 2006 Feb;26(1):9–17.
25. Gaviria L, Salcido JP, Guda T, Ong JL. Current trends in dental implants. *J Korean Assoc Oral Maxillofac Surg.* 2014 Apr;40(2):50–60.
26. Jung RE, Al-Nawas B, Araujo M, Avila-Ortiz G, Barter S, Brodala N, et al. Group 1 ITI Consensus Report: The influence of implant length and design and medications on clinical and patient-reported outcomes. *Clin Oral Implants Res.* 2018 Oct;29 Suppl 16:69–77.
27. Sendax V. *Mini Dental Implants: Principles and Practice.* St. Louis, Missouri: Elsevier; 2013. 296 p.
28. Simon H, Caputo AA. Removal torque of immediately loaded transitional endosseous implants in human subjects. *Int J Oral Maxillofac Implants.* 2002 Dec;17(6):839–45.
29. Christensen GJ, Swift EJ. Mini implants: good or bad for long-term service? *J Esthet Restor Dent.* 2008 Oct;20(5):343–8.
30. Balkin BE, Steflik DE, Naval F. Mini-dental implant insertion with the auto-advance technique for ongoing applications. *J Oral Implantol.* 2001;27(1):32–7.
31. Dhaliwal JS, Albuquerque RF, Murshed M, Feine JS. Osseointegration of standard and mini dental implants: a histomorphometric comparison. *Int J Implant Dent.* 2017 Dec;3(1):15.

32. Elsyad MA, Gebreel AA, Fouad MM, Elshoukoui AH. The clinical and radiographic outcome of immediately loaded mini implants supporting a mandibular overdenture. A 3-year prospective study. *J Oral Rehabil.* 2011 Nov;38(11):827–34.
33. Preoteasa E, Imre M, Preoteasa CT. A 3-year follow-up study of overdentures retained by mini-dental implants. *Int J Oral Maxillofac Implants.* 2014 Oct;29(5):1170–6.
34. Mundt T, Schwahn C, Stark T, Biffar R. Clinical response of edentulous people treated with mini dental implants in nine dental practices. *Gerodontology.* 2015 Sep;32(3):179–87.
35. Parmigiani-Izquierdo JM, Sánchez-Pérez A, Cabaña-Muñoz ME. A pilot study of postoperative pain felt after two implant surgery techniques: a randomized blinded prospective clinical study. *Int J Oral Maxillofac Implants.* 2013 Oct;28(5):1305–10.
36. Ribeiro AB, Della Vecchia MP, Cunha TR, Sorgini DB, Dos Reis AC, Muglia VA, et al. Short-term post-operative pain and discomfort following insertion of mini-implants for retaining mandibular overdentures: a randomized controlled trial. *J Oral Rehabil.* 2015 Aug;42(8):605–14.
37. Kanazawa M, Feine J, Esfandiari S. Clinical guidelines and procedures for provision of mandibular overdentures on 4 mini-dental implants. *J Prosthet Dent.* 2017 Jan;117(1):22–7.
38. Hämmerle CHF, Tarnow D. The etiology of hard- and soft-tissue deficiencies at dental implants: A narrative review. *J Periodontol.* 2018;89 Suppl 1:S291–303.
39. Reissmann DR, Enkling N, Moazzin R, Haueter M, Worni A, Schimmel M. Long-term changes in oral health-related quality of life over a period of 5 years in patients treated with narrow diameter implants: A prospective clinical study. *J Dent.* 2018 Aug;75:84–90.
40. Čelebić A, Peršić S, Kovačić I, Buković D, Lešić N, Rener-Sitar K. Comparison of Three Prosthodontic Treatment Modalities for Patients with Periodontally Compromised Anterior Mandibular Teeth: A 2-year follow-up study. *Acta Stomatol Croat.* 2019 Mar;53(1):4–16.

41. Gonçalves F, Campestrini VLL, Rigo-Rodrigues MA, Zanardi PR. Effect of the attachment system on the biomechanical and clinical performance of overdentures: A systematic review. *J Prosthet Dent*. 2019 Sep 18;
42. Disha V, Čelebić A, Rener-Sitar K, Kovačić I, Filipović Zore I, Peršić S. Mini Dental Implant-Retained Removable Partial Dentures: Treatment Effect Size and 6-Months Follow-up. *Acta Stomatol Croat*. 2018 Sep 17;52(3):184, 184–92, 192.
43. Hasan I, Bourauel C, Mundt T, Stark H, Heinemann F. Biomechanics and load resistance of small-diameter and mini dental implants: a review of literature. *Biomed Tech (Berl)*. 2014 Feb;59(1):1–5.
44. Kullar AS, Miller CS. Are There Contraindications for Placing Dental Implants? *Dent Clin North Am*. 2019;63(3):345–62.
45. Kovačić I, Peršić S, Disha V, Rener-Sitar K, Čelebić A. Short-term Postoperative Pain and Swelling Associated with Mini and Standard-Size Implants in the Same Patients. *Int J Prosthodont*. 2018 Feb 15;31(2):117–9.
46. Griffiths TM, Collins CP, Collins PC. Mini dental implants: an adjunct for retention, stability, and comfort for the edentulous patient. *Oral Surg Oral Med Oral Pathol Oral Radiol Endod*. 2005 Nov;100(5):e81-84.
47. Christensen GJ. The 'mini'-implant has arrived. *J Am Dent Assoc*. 2006 Mar;137(3):387–90.
48. Morneburg TR, Pröschel PA. Success rates of microimplants in edentulous patients with residual ridge resorption. *Int J Oral Maxillofac Implants*. 2008 Apr;23(2):270–6.
49. Shatkin TE, Shatkin S, Oppenheimer BD, Oppenheimer AJ. Mini dental implants for long-term fixed and removable prosthetics: a retrospective analysis of 2514 implants placed over a five-year period. *Compend Contin Educ Dent Jamesburg NJ* 1995. 2007 Feb;28(2):92–9; quiz 100–1.
50. Shatkin TE, Petrotto CA. Mini dental implants: a retrospective analysis of 5640 implants placed over a 12-year period. *Compend Contin Educ Dent Jamesburg NJ* 1995. 2012;33 Spec 3:2–9.

51. Jofre J, Cendoya P, Munoz P. Effect of splinting mini-implants on marginal bone loss: a biomechanical model and clinical randomized study with mandibular overdentures. *Int J Oral Maxillofac Implants*. 2010 Dec;25(6):1137–44.
52. Jofré J, Conrady Y, Carrasco C. Survival of splinted mini-implants after contamination with stainless steel. *Int J Oral Maxillofac Implants*. 2010 Apr;25(2):351–6.
53. Scepanovic M, Calvo-Guirado JL, Markovic A, Delgado-Ruiz R, Todorovic A, Milicic B, et al. A 1-year prospective cohort study on mandibular overdentures retained by mini dental implants. *Eur J Oral Implantol*. 2012;5(4):367–79.
54. Šćepanović M, Todorović A, Marković A, Patrnogić V, Miličić B, Moufti AM, et al. Immediately loaded mini dental implants as overdenture retainers: 1-Year cohort study of implant stability and peri-implant marginal bone level. *Ann Anat Anat Anz Off Organ Anat Ges*. 2015 May;199:85–91.
55. Mundt T, Schwahn C, Biffar R, Heinemann F. Changes in Bone Levels Around Mini-Implants in Edentulous Arches. *Int J Oral Maxillofac Implants*. 2015 Oct;30(5):1149–55.
56. Elsyad MA. Patient satisfaction and prosthetic aspects with mini-implants retained mandibular overdentures. A 5-year prospective study. *Clin Oral Implants Res*. 2016 Jul;27(7):926–33.
57. Schwindling FS, Schwindling F-P. Mini dental implants retaining mandibular overdentures: A dental practice-based retrospective analysis. *J Prosthodont Res*. 2016 Jul 1;60(3):193–8.
58. de Souza RF, Ribeiro AB, Della Vecchia MP, Costa L, Cunha TR, Reis AC, et al. Mini vs. Standard Implants for Mandibular Overdentures: A Randomized Trial. *J Dent Res*. 2015 Oct;94(10):1376–84.
59. Zygogiannis K, Aartman IH, Parsa A, Tahmaseb A, Wismeijer D. Implant Mandibular Overdentures Retained by Immediately Loaded Implants: A 1-Year Randomized Trial Comparing the Clinical and Radiographic Outcomes Between Mini Dental Implants and Standard-Sized Implants. *Int J Oral Maxillofac Implants*. 2017 Dec;32(6):1377–88.

60. Zygogiannis K, Aartman IH, Wismeijer D. Implant Mandibular Overdentures Retained by Immediately Loaded Implants: A 1-Year Randomized Trial Comparing Patient-Based Outcomes Between Mini Dental Implants and Standard-Sized Implants. *Int J Oral Maxillofac Implants*. 2018 Feb;33(1):197–205.
61. ELSyad MA, Ghoneem NE, El-Sharkawy H. Marginal bone loss around unsplinted mini-implants supporting maxillary overdentures: a preliminary comparative study between partial and full palatal coverage. *Quintessence Int Berl Ger* 1985. 2013 Jan;44(1):45–52.
62. Baiju R, Peter E, Varghese N, Sivaram R. Oral Health and Quality of Life: Current Concepts. *J Clin Diagn Res JCDR*. 2017 Jun;11(6):ZE21–6.
63. Inglehart MR, Magramian RA. Oral Health-Related Quality of Life [Internet]. Germany: Quintessence Publishing Co.; 2002 [cited 2019 Oct 8]. Available from: https://www.quintessenz.de/books.php?idp=11461&qtw_language=en
64. Slade GD. Assessing change in quality of life using the Oral Health Impact Profile. *Community Dent Oral Epidemiol*. 1998 Feb;26(1):52–61.
65. Strassburger C, Kerschbaum T, Heydecke G. Influence of implant and conventional prostheses on satisfaction and quality of life: A literature review. Part 2: Qualitative analysis and evaluation of the studies. *Int J Prosthodont*. 2006 Aug;19(4):339–48.
66. Strassburger C, Heydecke G, Kerschbaum T. Influence of prosthetic and implant therapy on satisfaction and quality of life: a systematic literature review. Part 1-- Characteristics of the studies. *Int J Prosthodont*. 2004 Feb;17(1):83–93.
67. Guillemin F, Bombardier C, Beaton D. Cross-cultural adaptation of health-related quality of life measures: literature review and proposed guidelines. *J Clin Epidemiol*. 1993 Dec;46(12):1417–32.
68. Rener-Sitar K, Petričević N, Čelebić A, Marion L. Psychometric Properties of Croatian and Slovenian Short Form of Oral Health Impact Profile Questionnaires. *Croat Med J*. 2008 Aug;49(4):536–44.

69. Peršić S, Palac A, Bunjevac T, Celebić A. Development of a new chewing function questionnaire for assessment of a self-perceived chewing function. *Community Dent Oral Epidemiol.* 2013 Dec;41(6):565–73.
70. Persic S, Milardovic S, Mehulic K, Celebic A. Psychometric properties of the Croatian version of the Orofacial Esthetic Scale and suggestions for modification. *Int J Prosthodont.* 2011 Dec;24(6):523–33.
71. Petricević N, Celebić A, Papić M, Rener-Sitar K. The Croatian version of the Oral Health Impact Profile Questionnaire. *Coll Antropol.* 2009 Sep;33(3):841–7.
72. Larsson P, John MT, Nilner K, Bondemark L, List T. Development of an Orofacial Esthetic Scale in prosthodontic patients. *Int J Prosthodont.* 2010 Jun;23(3):249–56.
73. Sorić J. Metoda konačnih elemenata [Internet]. Zagreb: Golden marketing - Tehnička knjiga; 2004 [cited 2019 Oct 6]. 444 p. Available from: https://www.superknjizara.hr/?page=knjiga&id_knjiga=100039948
74. Geng J, Yan W, Xu W, Tan KBC, Huang H-M, Lee S-Y, et al. Finite Element Modelling in Implant Dentistry. In: Geng J, Yan W, Xu W, editors. *Application of the Finite Element Method in Implant Dentistry* [Internet]. Berlin, Heidelberg: Springer Berlin Heidelberg; 2008 [cited 2019 Oct 13]. p. 81–91. (Advanced Topics in Science and Technology in China). Available from: https://doi.org/10.1007/978-3-540-73764-3_4
75. Holmgren EP, Seckinger RJ, Kilgren LM, Mante F. Evaluating parameters of osseointegrated dental implants using finite element analysis--a two-dimensional comparative study examining the effects of implant diameter, implant shape, and load direction. *J Oral Implantol.* 1998;24(2):80–8.
76. Lum LB. A biomechanical rationale for the use of short implants. *J Oral Implantol.* 1991;17(2):126–31.
77. Müller F, Heath MR, Ott R. Maximum bite force after the replacement of complete dentures. *Gerodontology.* 2001 Jul;18(1):58–62.

78. Jofré J, Hamada T, Nishimura M, Klattenhoff C. The effect of maximum bite force on marginal bone loss of mini-implants supporting a mandibular overdenture: a randomized controlled trial. *Clin Oral Implants Res.* 2010 Feb;21(2):243–9.
79. Bourauel C, Aitlahrach M, Heinemann F, Hasan I. Biomechanical finite element analysis of small diameter and short dental implants: extensive study of commercial implants. *Biomed Tech Eng.* 2012 Jan 1;57(1):21–32.
80. Hasan I, Heinemann F, Aitlahrach M, Bourauel C. Biomechanical finite element analysis of small diameter and short dental implant. *Biomed Tech Eng.* 2010 Jan 1;55(6):341–50.
81. Toth A, Hasan I, Bourauel C, Mundt T, Biffar R, Heinemann F. The influence of implant body and thread design of mini dental implants on the loading of surrounding bone: a finite element analysis. *Biomed Eng Biomed Tech.* 2017 Aug 28;62(4):393–405.
82. Jayaraman S, Mallan S, Rajan B, Anachaperumal MP. Three-dimensional finite element analysis of immediate loading mini over denture implants with and without acrylonitrile O-ring. *Indian J Dent Res.* 2012 Nov 1;23(6):840.
83. Chang S-H, Huang S-R, Huang S-F, Lin C-L. Mechanical response comparison in an implant overdenture retained by ball attachments on conventional regular and mini dental implants: a finite element analysis. *Comput Methods Biomech Biomed Engin.* 2016 Jun 10;19(8):911–21.
84. Aunmeungtong W, Kumchai T, Strietzel FP, Reichart PA, Khongkhunthian P. Comparative Clinical Study of Conventional Dental Implants and Mini Dental Implants for Mandibular Overdentures: A Randomized Clinical Trial. *Clin Implant Dent Relat Res.* 2017 Apr;19(2):328–40.
85. Solberg K, Heinemann F, Pellikaan P, Keilig L, Stark H, Bourauel C, et al. Finite element analysis of different loading conditions for implant-supported overdentures supported by conventional or mini implants. *Comput Methods Biomech Biomed Engin.* 2017 May 19;20(7):770–82.

86. Fatalla AA, Song K, Du T, Cao Y. A Three-Dimensional Finite Element Analysis for Overdenture Attachments Supported by Teeth and/or Mini Dental Implants: FEA for Overdenture Attachments. *J Prosthodont*. 2012 Dec;21(8):604–13.
87. Fatalla AA, Song K, Du T, Cao Y. An in vitro investigation into retention strength and fatigue resistance of various designs of tooth/implant supported overdentures. *J Huazhong Univ Sci Technol*. 2012 Feb;32(1):124–9.
88. Fatalla AA, Song K, Cao Y. New mini dental implant attachments versus O-ring attachment after cyclic aging: Analysis of retention strength and gap space. *J Huazhong Univ Sci Technolog Med Sci*. 2017 Jun;37(3):419–24.
89. McCormick N, Lord J. Digital Image Correlation. *Mater Today*. 2010 Dec 1;13(12):52–4.
90. Pan B. Digital image correlation for surface deformation measurement: historical developments, recent advances and future goals. *Meas Sci Technol*. 2018 Jun;29(8):082001.
91. Tiozzi R, Lin L, Rodrigues RCS, Heo YC, Conrad HJ, de Mattos M da GC, et al. Digital image correlation analysis of the load transfer by implant-supported restorations. *J Biomech*. 2011 Apr;44(6):1008–13.
92. Tiozzi R, Lin L, Conrad HJ, Rodrigues RCS, Heo YC, de Mattos M da GC, et al. A digital image correlation analysis on the influence of crown material in implant-supported prostheses on bone strain distribution. *J Prosthodont Res*. 2012 Jan;56(1):25–31.
93. Tiozzi R, Vasco MAA, Lin L, Conrad HJ, Bezzon OL, Ribeiro RF, et al. Validation of finite element models for strain analysis of implant-supported prostheses using digital image correlation. *Dent Mater*. 2013 Jul;29(7):788–96.
94. Tiozzi R, de Torres EM, Rodrigues RCS, Conrad HJ, de Mattos M da GC, Fok ASL, et al. Comparison of the correlation of photoelasticity and digital imaging to characterize the load transfer of implant-supported restorations. *J Prosthet Dent*. 2014 Aug;112(2):276–84.

95. Tioosi R, Gomes ÉA, Faria ACL, Rodrigues RCS, Ribeiro RF. Biomechanical behavior of titanium and zirconia frameworks for implant-supported full-arch fixed dental prosthesis. *Clin Implant Dent Relat Res*. 2017 Oct;19(5):860–6.
96. Gilbert A, Yilmaz B, Seidt J, McGlumphy E, Clelland N, Chien H-H. Three-Dimensional Displacement of Nine Different Abutments for an Implant with an Internal Hexagon Platform. *Int J Oral Maxillofac Implants*. 2015 Jul;30(4):781–8.
97. Yilmaz B, Gilbert A, Seidt J, McGlumphy E, Clelland N. Displacement of Implant Abutments Following Initial and Repeated Torqueing. *Int J Oral Maxillofac Implants*. 2015 Sep;30(5):1011–8.
98. Tanasić I, Tihaček-Šojić L, Milić-Lemić A. Biomechanical behavior of restored and unrestored mandible with shortened dental arch under vertical loading condition. *Acta Bioeng Biomech*. 2012;14(4):31–6.
99. Dechow PC, Nail GA, Schwartz-Dabney CL, Ashman RB. Elastic properties of human supraorbital and mandibular bone. *Am J Phys Anthropol*. 1993;90(3):291–306.
100. O'Mahony AM, Williams JL, Katz JO, Spencer P. Anisotropic elastic properties of cancellous bone from a human edentulous mandible. *Clin Oral Implants Res*. 2000 Oct;11(5):415–21.
101. O'Mahony AM, Williams JL, Spencer P. Anisotropic elasticity of cortical and cancellous bone in the posterior mandible increases peri-implant stress and strain under oblique loading. *Clin Oral Implants Res*. 2001 Dec;12(6):648–57.
102. Mayhew D, Mendonca V, Murthy BVS. A review of ASA physical status - historical perspectives and modern developments. *Anaesthesia*. 2019 Mar;74(3):373–9.
103. Lemos CAA, Verri FR, Gomes JML, Santiago Júnior JF, Moraes SLD, Pellizzer EP. Bilateral balanced occlusion compared to other occlusal schemes in complete dentures: A systematic review. *J Oral Rehabil*. 2018 Apr;45(4):344–54.
104. Bulard RA, Vance JB. Multi-clinic evaluation using mini-dental implants for long-term denture stabilization: a preliminary biometric evaluation. *Compend Contin Educ Dent Jamesburg NJ 1995*. 2005 Dec;26(12):892–7.

105. Weber H-P, Morton D, Gallucci GO, Rocuzzo M, Cordaro L, Grutter L. Consensus statements and recommended clinical procedures regarding loading protocols. *Int J Oral Maxillofac Implants*. 2009;24 Suppl:180–3.
106. Yoo RH, Chuang S-K, Erakat MS, Weed M, Dodson TB. Changes in crestal bone levels for immediately loaded implants. *Int J Oral Maxillofac Implants*. 2006 Apr;21(2):253–61.
107. Albrektsson T, Zarb G, Worthington P, Eriksson AR. The long-term efficacy of currently used dental implants: a review and proposed criteria of success. *Int J Oral Maxillofac Implants*. 1986;1(1):11–25.
108. Buser D, Weber H-P, Lang NP. Tissue integration of non-submerged implants. 1-year results of a prospective study with 100 ITI hollow-cylinder and hollow-screw implants. *Clin Oral Implants Res*. 1990 Dec;1(1):33–40.
109. Müller F, Schimmel M. Revised Success Criteria: A Vision to Meet Frailty and Dependency in Implant Patients. *Int J Oral Maxillofac Implants*. 2016 Feb;31(1):15.
110. Cohen J. *Statistical Power Analysis for the Behavioral Sciences*. 2 edition. Routledge; 2013. 400 p.
111. Tripathi G, A A P, Rajwadha N, Chhaparia N, Sharma A, Anant M. Comparative evaluation of maximum bite force in dentulous and edentulous individuals with different facial forms. *J Clin Diagn Res JCDR*. 2014 Sep;8(9):ZC37-40.
112. Borie E, Orsi IA, Fuentes R, Beltrán V, Navarro P, Pareja F, et al. Maximum bite force in elderly indigenous and non-indigenous denture wearers. *Acta Odontol Latinoam AOL*. 2014;27(3):115–9.
113. Pero AC, Scavassin PM, Policastro VB, de Oliveira Júnior NM, Mendoza Marin DO, Silva MDD da, et al. Masticatory function in complete denture wearers varying degree of mandibular bone resorption and occlusion concept: canine-guided occlusion versus bilateral balanced occlusion in a cross-over trial. *J Prosthodont Res*. 2019 Apr 29;
114. Hasan I, Madarlis C, Keilig L, Dirk C, Weber A, Bourauel C, et al. Changes in biting forces with implant-supported overdenture in the lower jaw: A comparison between

- conventional and mini implants in a pilot study. *Ann Anat Anat Anz Off Organ Anat Ges.* 2016 Nov;208:116–22.
115. Frost HM. A 2003 update of bone physiology and Wolff's Law for clinicians. *Angle Orthod.* 2004 Feb;74(1):3–15.
116. Clift SE, Fisher J, Watson CJ. Finite element stress and strain analysis of the bone surrounding a dental implant: effect of variations in bone modulus. *Proc Inst Mech Eng [H].* 1992;206(4):233–41.
117. Dimililer G, Kücük Kurt S, Cetiner S. Biomechanical effects of implant number and diameter on stress distributions in maxillary implant-supported overdentures. *J Prosthet Dent.* 2018 Feb;119(2):244-249.e6.
118. Geng JP, Tan KB, Liu GR. Application of finite element analysis in implant dentistry: a review of the literature. *J Prosthet Dent.* 2001 Jun;85(6):585–98.
119. Baggi L, Cappelloni I, Di Girolamo M, Maceri F, Vairo G. The influence of implant diameter and length on stress distribution of osseointegrated implants related to crestal bone geometry: a three-dimensional finite element analysis. *J Prosthet Dent.* 2008 Dec;100(6):422–31.
120. Liao K-Y, Kan JY, Rungcharassaeng K, Lozada JL, Herford AS, Goodacre CJ. Immediate loading of two freestanding implants retaining a mandibular overdenture: 1-year pilot prospective study. *Int J Oral Maxillofac Implants.* 2010 Aug;25(4):784–90.
121. Roe P, Kan JYK, Rungcharassaeng K, Lozada JL, Kleinman AS, Goodacre CJ, et al. Immediate loading of unsplinted implants in the anterior mandible for overdentures: a case series. *Int J Oral Maxillofac Implants.* 2010 Oct;25(5):1028–35.
122. Kovačić I, Peršić S, Kranjčić J, Čelebić A. A cohort study on short mini-implants for mandibular overdentures compared to those of standard length. *Clin Oral Implants Res.* 2019 Sep 21;
123. Brocard D, Barthet P, Baysse E, Duffort JF, Eller P, Justumus P, et al. A multicenter report on 1,022 consecutively placed ITI implants: a 7-year longitudinal study. *Int J Oral Maxillofac Implants.* 2000 Oct;15(5):691–700.

124. Karoussis IK, Brägger U, Salvi GE, Bürgin W, Lang NP. Effect of implant design on survival and success rates of titanium oral implants: a 10-year prospective cohort study of the ITI Dental Implant System. *Clin Oral Implants Res.* 2004 Feb;15(1):8–17.
125. Misch CE, Perel ML, Wang H-L, Sammartino G, Galindo-Moreno P, Trisi P, et al. Implant success, survival, and failure: the International Congress of Oral Implantologists (ICOI) Pisa Consensus Conference. *Implant Dent.* 2008 Mar;17(1):5–15.
126. Simonis P, Dufour T, Tenenbaum H. Long-term implant survival and success: a 10-16-year follow-up of non-submerged dental implants. *Clin Oral Implants Res.* 2010 Jul;21(7):772–7.
127. Zarb GA, Albrektsson T. Consensus report: towards optimized treatment outcomes for dental implants. *J Prosthet Dent.* 1998 Dec;80(6):641.
128. Goiato MC, Sônego MV, Pellizzer EP, Gomes JM de L, da Silva EVF, Dos Santos DM. Clinical outcome of removable prostheses supported by mini dental implants. A systematic review. *Acta Odontol Scand.* 2018 Aug 29;1–10.
129. Klein MO, Schiegnitz E, Al-Nawas B. Systematic review on success of narrow-diameter dental implants. *Int J Oral Maxillofac Implants.* 2014;29 Suppl:43–54.
130. Lemos CAA, Verri FR, Batista VE de S, Júnior JFS, Mello CC, Pellizzer EP. Complete overdentures retained by mini implants: A systematic review. *J Dent.* 2017 Feb;57:4–13.
131. Marcello-Machado RM, Faot F, Schuster AJ, Nascimento GG, Del Bel Cury AA. Mini-implants and narrow diameter implants as mandibular overdenture retainers: A systematic review and meta-analysis of clinical and radiographic outcomes. *J Oral Rehabil.* 2017 Nov 10;
132. Park J-H, Lee J-Y, Shin S-W. Treatment Outcomes for Mandibular Mini-Implant-Retained Overdentures: A Systematic Review. *Int J Prosthodont.* 2017 Jun;30(3):269–276.

133. Peršić S, Čelić R, Vojvodić D, Petričević N, Kranjčić J, Zlatarić DK, et al. Oral Health-Related Quality of Life in Different Types of Mandibular Implant Overdentures in Function Longer Than 3 Years. *Int J Prosthodont*. 2016 Feb;29(1):28–30.
134. Schiegnitz E, Al-Nawas B. Narrow-diameter implants: A systematic review and meta-analysis. *Clin Oral Implants Res*. 2018 Oct;29 Suppl 16:21–40.
135. Moraschini V, Poubel LA da C, Ferreira VF, Barboza E dos SP. Evaluation of survival and success rates of dental implants reported in longitudinal studies with a follow-up period of at least 10 years: a systematic review. *Int J Oral Maxillofac Surg*. 2015 Mar;44(3):377–88.
136. Carlsson GE. Implant and root supported overdentures - a literature review and some data on bone loss in edentulous jaws. *J Adv Prosthodont*. 2014 Aug;6(4):245–52.
137. Mijiritsky E, Mazor Z, Lorean A, Levin L. Implant diameter and length influence on survival: interim results during the first 2 years of function of implants by a single manufacturer. *Implant Dent*. 2013 Aug;22(4):394–8.
138. Enkling N, Haueter M, Worni A, Müller F, Leles CR, Schimmel M. A prospective cohort study on survival and success of one-piece mini-implants with associated changes in oral function: Five-year outcomes. *Clin Oral Implants Res*. 2019 Jun;30(6):570–7.
139. Adam RZ, Geerts G a. VM, Lalloo R. The impact of new complete dentures on oral health-related quality of life. *SADJ J South Afr Dent Assoc Tydskr Van Suid-Afr Tandheelkd Ver*. 2007 Jul;62(6):264–6, 268.
140. Szentpétery AG, John MT, Slade GD, Setz JM. Problems reported by patients before and after prosthodontic treatment. *Int J Prosthodont*. 2005 Apr;18(2):124–31.
141. John MT, Slade GD, Szentpétery A, Setz JM. Oral health-related quality of life in patients treated with fixed, removable, and complete dentures 1 month and 6 to 12 months after treatment. *Int J Prosthodont*. 2004 Oct;17(5):503–11.
142. Peršić S, Čelebić A. Influence of different prosthodontic rehabilitation options on oral health-related quality of life, orofacial esthetics and chewing function based on patient-

- reported outcomes. *Qual Life Res Int J Qual Life Asp Treat Care Rehabil.* 2015 Apr;24(4):919–26.
143. Leles CR, Oliveira TMC, de Araújo SC, Nogueira TE, Schimmel M. Individual factors associated with masticatory performance of complete denture wearers: A cross-sectional study. *J Oral Rehabil.* 2019 Oct;46(10):903–11.
144. Kuramochi A, Shiga H. Effect of denture treatment on masticatory movement in patients with complete dentures. *J Prosthodont Res.* 2019 Apr;63(2):245–9.
145. Wang M, Li Y, Li J, Fan L, Yu H. The risk of moderate-to-severe post-operative pain following the placement of dental implants. *J Oral Rehabil.* 2019 Sep;46(9):836–44.
146. Khorshidi H, Lavaee F, Ghapanchi J, Golkari A, Kholousi S. The relation of preoperative stress and anxiety on patients' satisfaction after implant placement. *Dent Res J.* 2017 Oct;14(5):351–5.
147. Meijer HJ, Steen WH, Bosman F. Standardized radiographs of the alveolar crest around implants in the mandible. *J Prosthet Dent.* 1992 Aug;68(2):318–21.
148. Payne AG, Solomons YF, Lownie JF. Standardization of radiographs for mandibular implant-supported overdentures: review and innovation. *Clin Oral Implants Res.* 1999 Aug;10(4):307–19.

7 ŽIVOTOPIS

Ines Kovačić rođena je 26. lipnja 1990. godine u Zagrebu. Nakon završene osnovne škole u Bregani, osnovne glazbene škole u Samoboru te XI. gimnazije u Zagrebu, 2009. upisuje Stomatološki fakultet Sveučilišta u Zagrebu.

Tijekom studija asistirala je u privatnoj stomatološkoj ordinaciji te volontirala u Stomatološkoj poliklinici Zagreb, na odjelu oralne kirurgije. Kao studentica pete godine pobjeđuje na natječaju 3M ESPE 2014: *Najbolje kliničko brušenje u fiksnoj protetici*. Nagrađena je dekanovom nagradom za najboljeg studenta šeste godine.

Nakon završenog studija odrađuje pripravnički staž te nakon položenog državnog ispita nastavlja raditi u privatnoj poliklinici. U listopadu 2016. upisuje doktorski studij te se zapošljava na Stomatološkom fakultetu Sveučilišta u Zagrebu, na Zavodu za mobilnu protetiku u sklopu projekta „Razvoj karijera mladih istraživača – izobrazba novih doktora znanosti”. Jedan je od članova istraživačke skupine projekta Hrvatske zaklade za znanost: „Definiranje mogućnosti uporabe mini dentalnih implantata (MDI) i njihovi rezultati u *in vitro* i u kliničkim prospektivnim istraživanjima (HRZZ-IP-2014-09-1218)” pod vodstvom prof. dr. sc. Asje Čelebić. Aktivno je sudjelovala oralnim i poster-prezentacijama na mnogim domaćim i stranim kongresima.

Aktivno se služi engleskim, talijanskim i njemačkim jezikom.

POPIS OBJAVLJENIH RADOVA

Kovačić I, Peršić S, Kranjčić J, Čelebić A. A cohort study on short mini-implants for mandibular overdentures compared to those of standard length. *Clin Oral Implants Res.* 2019 Sep 21. doi: 10.1111/clr.13542. [Epub ahead of print]

Čelebić A, Peršić S, **Kovačić I**, Buković D, Lešić N, Rener-Sitar K. Comparison of Three Prosthodontic Treatment Modalities for Patients with Periodontally Compromised Anterior Mandibular Teeth: A 2-year follow-up study. *Acta Stomatol Croat.* 2019 Mar;53(1):4-16. doi: 10.15644/asc53/1/1.

Kovačić I, Persic S, Kranjcic J, Lesic N, Celebic A. Rehabilitation of an Extremely Resorbed Edentulous Mandible by Short and Narrow Dental Implants. *Case Rep Dent.* 2018 Dec 20;2018:7597851. doi: 10.1155/2018/7597851. eCollection 2018.

Maltar M, Miloš L, Milardović S, **Kovačić I**, Peršić S, Juroš I, Kranjčić J. Attitudes of the Students from the School of Dental Medicine in Zagreb towards CAD/CAM. *Acta Stomatol Croat.* 2018 Dec;52(4):322-329. doi: 10.15644/asc52/4/6.

Disha V, Čelebić A, Rener-Sitar K, **Kovačić I**, Filipović-Zore I, Peršić S. Mini Dental Implant-Retained Removable Partial Dentures: Treatment Effect Size and 6-Months Follow-up. *Acta Stomatol Croat.* 2018 Sep;52(3):184-192. doi: 10.15644/asc52/3/2.

Kovačić I, Peršić S, Kranjčić J, Disha V, Rener-Sitar K, Čelebić A. Short-term Postoperative Pain and Swelling Associated with Mini and Standard-Size Implants in the Same Patients.

Int J Prosthodont. 2018 Mar/Apr;31(2):117–119. doi: 10.11607/ijp.5559. Epub 2018 Feb 15.

Laktić M, Kuftinec K, Čelebić A, **Kovačić I**, Alhajj MN, Kiršić SP. Psychometric Properties of the Croatian Language Version of the Dental Environment Stress Questionnaire on Dental Medicine Students. *Acta Stomatol Croat.* 2017 Sep;51(3):188-194. doi: 10.15644/asc51/3/2.

Čelebić A, **Kovačić I**, Kranjčić J, Poljak-Guberina R, Buković D, Abu Sharkh A, Peršić-Kiršić S. Flapless insertion of mini dental implants – how patients perceive post-operative pain?. *Stom Inf.* 2017; XII(41):9-16