

Primjena digitalnih tehnologija u planiranju estetskih ishoda fiksno protetske terapije

Ivančić, Magdalena

Master's thesis / Diplomski rad

2019

Degree Grantor / Ustanova koja je dodijelila akademski / stručni stupanj: **University of Zagreb, School of Dental Medicine / Sveučilište u Zagrebu, Stomatološki fakultet**

Permanent link / Trajna poveznica: <https://um.nsk.hr/um:nbn:hr:127:621188>

Rights / Prava: [Attribution-NonCommercial 3.0 Unported / Imenovanje-Nekomercijalno 3.0](#)

Download date / Datum preuzimanja: **2024-11-26**



Repository / Repozitorij:

[University of Zagreb School of Dental Medicine Repository](#)





Sveučilište u Zagrebu

Stomatološki fakultet

Magdalena Ivančić

**PRIMJENA DIGITALNIH TEHNOLOGIJA U
PLANIRANJU ESTETSKIH ISHODA
FIKSNOPROTETSKE TERAPIJE**

DIPLOMSKI RAD

Zagreb, 2019.

Rad je ostvaren u: Zavodu za fiksnu protetiku Stomatološkog fakulteta Sveučilišta u Zagrebu

Mentor rada: doc. dr. sc. Joško Viskiće dr. med. dent., Zavod za fiksnu protetiku Stomatološkog fakulteta Sveučilišta u Zagrebu

Lektor hrvatskoga jezika: Dragica Kvesić, prof. hrvatskog jezika i književnosti

Lektor engleskoga jezika: Brankica Grgić Elzner, prof. engleskog jezika i književnosti

Sastav Povjerenstva za obranu diplomskog rada:

1. _____
2. _____
3. _____

Datum obrane rada: _____

Rad sadrži: 36 stranica

0 tablica

15 slika

1 CD

Rad je vlastito autorsko djelo, koje je u potpunosti samostalno napisano uz naznaku izvora drugih autora i dokumenata korištenih u radu. Osim ako nije drukčije navedeno, sve ilustracije (tablice, slike i dr.) u radu su izvorni doprinos autora diplomskog rada. Autor je odgovoran za pribavljanje dopuštenja za korištenje ilustracija koje nisu njegov izvorni doprinos, kao i za sve eventualne posljedice koje mogu nastati zbog nedopuštenog preuzimanja ilustracija odnosno propusta u navođenju njihovog podrijetla.

Zahvala

Zahvaljujem se svom mentoru, doc.dr. Jošku Viskiću, na strpljivosti i pomoći prilikom pisanja diplomskog rada.

Zahvaljujem se svojoj obitelji, a posebno ocu koji me godinama slušao kako učim i na taj mi način olakšao savladavanje gradiva.

Mojim kolegama Petri, Sari, Mariji, Karlu, Filipu, Kristini, Luciji, Aneli i Andrei hvala što su mi postali prijatelji za život!

Hvala doktoru Mariu Sesaru i sestri Gogi. Naučili ste me vrijedne životne lekcije.

I hvala mom Luki što me tješio, ohrabrivao i bio sa mnom od početka do kraja ovog putovanja, a nadam se i preostalih.

Ovu diplomu posvećujem svima vama.

Primjena digitalnih tehnologija u planiranju estetskih ishoda fiksno protetske terapije

Sažetak

Estetika je imperativ u današnjem društvu, stoga ne čudi činjenica da je svima vrlo važno imati lijep osmijeh. Planiranje i provođenje fiksno protetske terapije predstavlja veliki izazov za svakog kliničara jer konačni rad mora zadovoljiti ne samo funkcijske već i estetske zahtjeve.

Koncept digitalnog dizajniranja osmijeha relativna je novost na tržištu koja se temelji na analizi fotografija i videosnimki pacijentovog osmijeha pomoću kojih se u računalnom programu kreira izgled njihovog budućeg fiksno protetskog nadomjestka. Takvim načinom rada omogućena je bolja komunikacija između doktora dentalne medicine i pacijenta, ali i između doktora i dentalnog tehničara. Pacijentu je tako omogućena vizualizacija i eventualna modifikacija konačnog terapijskog ishoda čime on postaje aktivan sudionik pri planiranju. Uz to, ova metoda je vrlo brza, precizna i učinkovita čime olakšava cijelu fiksno protetsku rehabilitaciju i unaprijed jasno definira njezine ciljeve što je ključan korak za uspjeh.

Osim konvencionalnog dvodimenzionalnog planiranja, na tržištu se pojavljuje i trodimenzionalna metoda digitalnog planiranja osmijeha koja zahtijeva upotrebu intraoralnog ili ekstraoralnog skenera, CAD/CAM jedinice i eventualno 3D printera.

Iako su iskustvo, vještine i znanja doktora dentalne medicine o estetskim parametrima ključni u planiranju i provođenju fiksno protetske terapije, digitalno dizajniranje osmijeha znatno pojednostavljuje cjelokupni postupak.

Međutim, sve metode digitalnog planiranja osmijeha zahtijevaju dodatnu edukaciju stomatološkog tima, posjedovanje vrlo skupe opreme i vrijeme zbog čega je njihova primjena još uvijek ograničena. No daljnjom digitalizacijom i osuvremenjivanjem, cijene opreme će se sniziti, što će omogućiti integraciju ovih digitalnih metoda u svakodnevnu primjenu u ordinacijama dentalne medicine.

Ključne riječi: digitalno planiranje osmijeha; fiksno protetska terapija; estetski parametri; komunikacija; vizualizacija

Application of digital technologies in the planning of aesthetic outcomes of fixed prosthodontics therapy

Summary

Aesthetics is imperative in today's society, so it is not surprising that it is very important for everybody to have a beautiful smile. The planning and implementation of fixed prosthodontics therapy is a real challenge for any clinician because the final work must meet not only functional but also aesthetic requirements as well.

The concept of digital design of a smile is relatively new on the market and is based on the analysis of photographs and videos of a patient's smile that help creating the appearance of their future fixed prosthetic replacement in a computer program. That enables better communication between the dentist and the patient, but also between the dentist and the dental technician. The patient is thus enabled to visualize and possibly modify the final therapeutic outcome, thereby making him an active participant in planning. In addition, this method is very fast, accurate and efficient, facilitating all prosthetic rehabilitation and clearly defining its goals, which is a key step for success.

In addition to conventional two-dimensional planning, a three-dimensional method of digital smile planning is appearing on the market, which requires the use of an intra or extraoral scanner, a CAD / CAM unit and possibly a 3D printer.

Although the experience, skills and knowledge of dental practitioners on aesthetic parameters are crucial in planning and conducting fixed prosthetic therapy, digital smile design greatly simplifies the entire process.

However, all methods of digital smile planning require additional training of the dental team, the possession of very expensive equipment and the time and because of that their implementation is still limited. But by further digitalization and modernization, the prices of the equipment will be lowered, thus enabling the integration of these digital methods into everyday use in dental practice.

Key words: digital smile planning; fixed prosthodontics therapy; aesthetic parameters; communication; visualization

SADRŽAJ

1.	UVOD	1
1.1	Svrha rada	2
2.	ESTETIKA I DIGITALNE TEHNOLOGIJE U FIKSNOJ PROTETICI	3
2.1	ESTETSKI PARAMETRI LICA I OSMIJEHA	4
2.1.1	Estetski parametri lica	4
2.1.2	Estetski parametri osmijeha.....	6
2.2	<i>DIGITAL SMILE DESIGN</i> / DIGITALNO PLANIRANJE OSMIJEHA	11
2.2.1	Koncept digitalnog planiranja	11
2.2.2	Protokol fotografiranja	12
2.2.3	Faze dizajniranja	14
2.2.4	Digitalni 2D <i>wax up</i>	20
2.2.5	3D <i>wax up</i>	20
2.2.6	Mock up.....	20
2.2.7	Prednosti i nedostaci DSD-a	21
2.3	3D <i>DIGITAL SMILE DESIGN</i> - EVOLUCIJA I PROTOKOL	22
2.3.1	CAD/CAM sustav	22
2.3.2	Protokol 3D <i>digital smile designa</i>	22
2.3.3	Prednosti i nedostaci.....	23
3.	RASPRAVA	25
4.	ZAKLJUČAK	28
5.	LITERATURA	30
6.	ŽIVOTOPIS	35

Popis skraćenica

al – *alare*

CAD (engl. *Computer Aided Design*) – računalno potpomognuti dizajn

CAM (engl. *Computer Aided Manufacturing*) – računalno potpomognuta izrada

ch – *cheilion*

DSD (engl. *Digital Smile Design*) – digitalni dizajn osmijeha

en – *endocanthion*

G' - *glabella*

Me' - *menton*

mm – milimetar

N' – *nasion*

RED (engl. *Reoccurring esthetic dental proportion*) – ponavljajuća estetska dentalna proporcija

S' – *stomion*

Sn' – *subnasale*

Tr' - *trichion*

2D - dvodimenzionalno

3D - trodimenzionalno

1. UVOD

U životu se svaki dan susrećemo s pojmom „lijepoga”. Sve što su čovjek i priroda stvorili, sve što nas okružuje, ocjenjuje se manje ili više lijepim (1). Znanost o lijepome, estetika, kao takva u svemu nastoji pronaći i dati obilježje lijepoga . Ona je jedna od filozofskih disciplina, a naziv joj dolazi od grčke riječi aisthanomai što znači osjećam, opažam (1,2,3). Prema Aristotelu i Platonu lijepo je „sklad, red i umjerenost” (4). Međutim, točna definicija onoga što je lijepo ne postoji jer je pogled na lijepo individualan. Danas je estetika i potreba za lijepim prisutna u svim aspektima našega života: pokušavamo ostvariti ljepotu odjeće koju nosimo, kuća u kojim živimo, automobila, zapravo svega što nas okružuje pa tako želimo i postići ljepotu tijela, lica i osmijeha (1). Osmijeh kao jedan od najuočljivijih i najprivlačnijih dijelova tijela predstavlja veliku važnost u svakodnevnom životu i komunikaciji, verbalnoj i neverbalnoj pa danas estetski nedostatak osmijeha sve češće postaju glavni razlog dolaska pacijenta k stomatologu (5,6).

U posljednjih nekoliko desetljeća svjedoci smo ubrzanog razvoja novih tehnologija koje dovode do revolucionarnih inovacija. Koliko je napredak velik, svjedoči izvještaj Globalne tvrtke za tržišnu inteligenciju koji tvrdi da je 2012. godine digitalni svijet bio deset puta veći od digitalnog svijeta 2006. godine (7). Tehnološki napredak utjecao je izravno i na dentalnu medicinu. Na tržištu su se pojavile računalne digitalne tehnologije kao što su digitalna radiologija, digitalni skeneri, glodalice, trodimenzionalni (3D) printeri i laseri i brojni softverski programi za digitalno planiranje osmijeha.(8) Sve to dovelo je stomatologiju na višu razinu i pomoglo joj da se nosi s većim i izazovnijim terapijskim zahtjevima pacijenata.

1.1 Svrha rada

Svrha ovog rada je prikazati primjenu digitalnih tehnologija u planiranju estetskih ishoda fiksnoprotetske terapije.

2. ESTETIKA I DIGITALNE TEHNOLOGIJE U FIKSNOJ PROTETICI

Planiranje i provođenje fiksnoprotetske terapije predstavlja veliki izazov za doktora dentalne medicine jer u konačnici rad mora zadovoljiti ne samo funkcijske već i estetske zahtjeve. Iako su temeljna načela u dentalnoj medicini godinama nepromijenjena, razvoj tehnologije učinio je veliki korak u napretku cjelokupne stomatološke profesije, a posebno u dijagnostici i planiranju. U posljednjih nekoliko godina na tržištu su se pojavile brojne digitalne tehnologije koje doktoru dentalne medicine mogu poslužiti kao pomoć pri ostvarivanju estetskog ishoda terapije.

2.1 ESTETSKI PARAMETRI LICA I OSMIJEHA

Prije nego što započnu s estetskim rekonstrukcijskim postupcima, doktor dentalne medicine i zubni tehničar trebaju biti detaljno upoznati s estetskim parametrima lica i osmijeha (5). To je nužno kako bi terapijski postupci bili dosljedni i predvidljivi (9). Vrlo je važno naglasiti kako su estetski parametri vrijednosti koje predstavljaju promjenjive varijable i ovise o spolu, dobi i rasnoj pripadnosti (1).

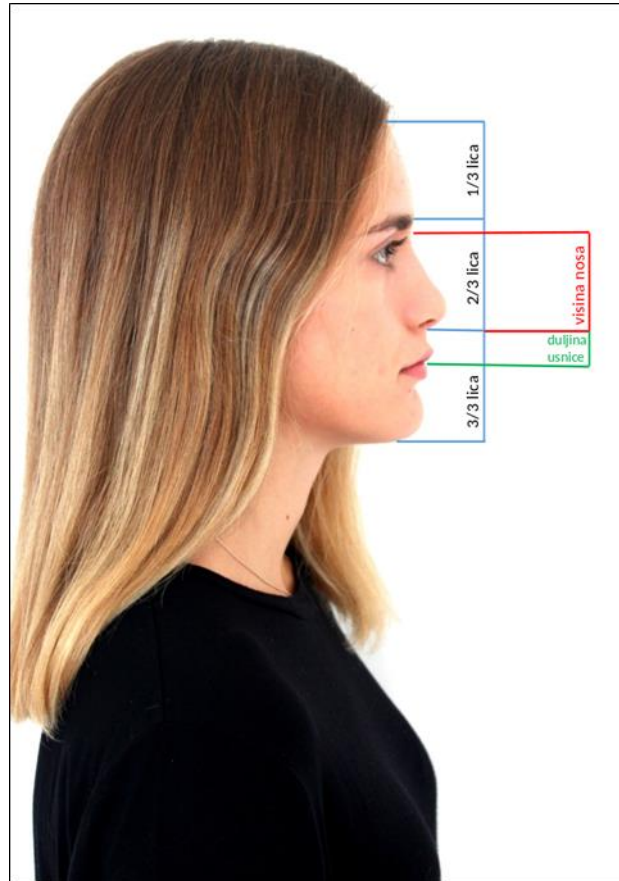
2.1.1 Estetski parametri lica

Lice nam služi za ostvarivanje interakcije i komunikacije s okolinom. Većina kultura ima točno određene estetske kriterije, ali općeprihvaćene formule kutova, dimenzija i odnosa lica lijepih ljudi još uvijek nema. To znanstvenicima predstavlja svojevrsni izazov te u svrhu standardizacije mjerenja i mogućnosti međusobne usporedbe najčešće koriste estetske parametre lica. Oni se temelje na antropometrijskim točkama mekih tkiva lica koje se međusobno spajaju u horizontalne i vertikalne linije i zatim uspoređuju. Uspoređivati se mogu pojedinačno, tvoreći kutove ili druge geometrijske oblike kako bi prikazali određene proporcije. Analiza lica najčešće se vrši antropometrijski, odnosno direktno na glavi ispitanika, a može se vršiti i fotogrametrijski, kefalometrijski ili 3D kompjuterskom analizom. Lice možemo promatrati sprijeda ili profilno, a ovisno o smjeru promatranja razlikujemo horizontalne i vertikalne parametre lica (1).

2.1.1.1 Vertikalni estetski parametri lica

Visina lica mjerena iz profila najpoznatiji je vertikalni linearni estetski parametar lica i obilježen je četirima antropometrijskim točkama koje dijele lice na tri, rijetko podjednake, horizontalne trećine. Gornja trećina seže od točke *trichion* (Tr') do točke *gabella* (G'), odnosno od granice čela i vlasišta do najanteriornije točke čela. Srednja trećina lica polazi od točke G', a završava na mjestu spojišta nosa i gornje usne, odnosno točkom *subnasale* (Sn'). Od točke *subnasale* do najniže točke mekog tkiva brade - *mention*(Me'), proteže se donja trećina lica. Visina nosa je također linearni estetski parametar, a proteže se od točke *nasion* (N') do točke

subnasale (Sn'), kao i estetski parametar duljine usnice obilježen točkama *subnasale* (Sn') i *stomion* (S') (Slika 1). Također, važno je spomenuti i središnju liniju lica. To je zamišljena linija koja prolazi *nasionom*, *subnazalnom*, *interincizalnom* točkom i *pogonionom* i dijeli lice na dva dijela te nam služi za usporedbu sa središnjom linijom zubi pri dizajnu i analizi osmijeha (1).




Slika 1. Vertikalni estetski parametri lica

2.1.1.2 Horizontalni estetski parametri lica

Postoji više horizontalnih estetskih parametara lica. *Interkantalna* širina, parametar koji predstavlja udaljenost unutarnjih kutova očiju, jedan je od najčešće spominjanih i korištenih parametara u znanstvenim istraživanjima. Obilježava ga udaljenost između lijeve i desne antropometrijske točke en-en (*endocanthion*). Sljedeći parametar je *interalarna* širina koju obilježavaju točke al-al (*alare*) i označavaju širinu nosnica. I posljednji, u donjoj trećini lica, vrlo važan horizontalni estetski parametar je *interkomisuralna* širina usnica koja je obilježena točkama ch-ch (*cheilion*). U estetskoj se analizi često koristi osmijeh pa s obzirom da

interkomisuralna širina predstavlja dinamičan pojam, mjerimo ju u stanju mirovanja i osmijeha (Slika 2) (1).



Slika 2. Horizontalni parametri lica

2.1.2 Estetski parametri osmijeha


Estetski parametri osmijeha su u određenom odnosu s estetskim parametrima lica i njihov sklad pridonosi ljepoti pojedinca. Osmijeh je dio donje trećine lica koja je vrlo dinamična i podložna vizualnim promjenama ovisno o položaju usnica. Usne predstavljaju okvir unutar kojeg su smještene meke i tvrde strukture, a promjena njihovog položaja utječe na vidljivost struktura pa samim time i na estetiku.

Kako bi mogli dijagnosticirati prisutnost estetskog odstupanja i donijeti odluku o postupcima kojima će se ista ukloniti, vrlo je važno poznavati estetske parametre osmijeha i njihova odstupanja (1).

2.1.2.1 Središnja linija lica

Središnja linija lica je zamišljena vertikalna linija koja prolazi kroz *pogonion*, interincizalnu točku, subnazalnu točku i *nasion* (Slika 3). Ona nam služi kao polazišna točka za usporedbu

položaja središnje linije gornjih i donjih zubi, odnosno kontaktnih točaka središnjih inciziva i dijeli lice na dva, često, naizgled simetrična dijela. Znanstvena su istraživanja dokazala poklapanje središnje linije lica i gornjih središnjih sjekutića u 70% slučajeva, dok donji sjekutići pokazuju preklapanje u svega 25% slučajeva, stoga ih nećemo rabiti kao parametar u određivanju položaja središnje linije. Veća odstupanja od središnje linije lica koja podrazumijevaju odstupanje veće od 2 mm, a posebno ona koja uključuju otklon paralelnosti sa središnjom linijom lica, mogu znatno narušavati estetiku osmijeha (1).



Slika 3. Središnja linija lica (crna linija) i središnja linija zubi (crvena linija)

2.1.2.2 Incizalna duljina

Incizalna duljina, odnosno vidljivost inciziva prilikom kretnje gornje usnice, spada u estetske parametre koji su promjenjivi ovisno o pokretljivosti gornje usnice, njenom položaju i duljini, ali i o spolu i dobi. Vidljivost inciziva se smanjuje ovisno o dobi, a objašnjava se smanjenjem tonusa mišića gornje usnice i istrošenošću cakline (1).

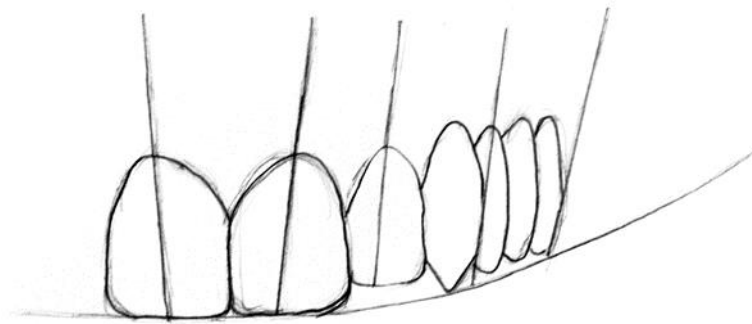
2.1.2.3 Gingivni zeniti

Estetski parametar osmijeha mekih tkiva usne šupljine predstavljaju gingivni zeniti, odnosno gingiva koja rubi kliničku krunu zuba. Oni su najviše apikalne točke kliničkih kruna zuba (5). Određuju ih anatomske oblike korijena, caklinsko-cementno spojište i položaj vrška alveolarne kosti. Svaka skupina zubi posjeduje specifičan mezio-distalni i apiko-koronarni smještaj i

najčešće su zeniti položeni distalno od zamišljene linije povučene vertikalno kroz središte svakog zuba u fronti. Bočni sjekutići su izuzetak jer je njihova zenitna točka postavljena nešto bliže ili na samoj središnjoj liniji zuba (1,5). Spojimo li točke gingivnih zenita dobit ćemo trokut vrhom okrenut u incizalnom smjeru zubi (10).

2.1.2.4 Položaj i nagib dužinskih osi gornjih prednjih zubi

Položaj i nagib dužinskih osi gornjih prednjih zubi ima vrlo važnu ulogu u lijepom osmijehu. Zubi nisu postavljeni u paralelnom odnosu prema središnjoj liniji zubi niti jedni prema drugima pa ako ih promatramo frontalno, dužinska os središnjih sjekutića konvergiraće blago prema središnjoj liniji, lateralni sjekutići nešto više, dok će nagib kanina biti najizraženiji (1) (Slika 4).



Slika 4. Nagib dužinskih osi prednjih zuba

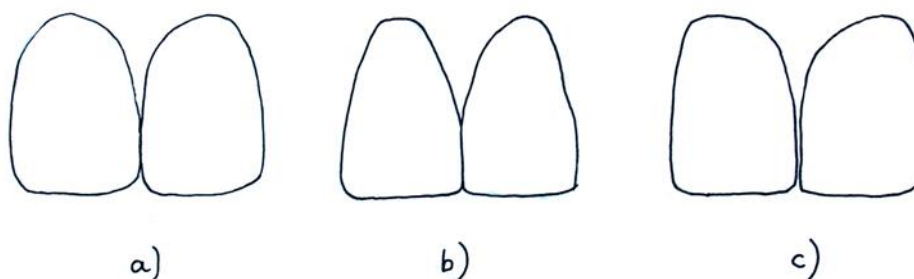
2.1.2.5 Incizalni slobodni prostori

Incizalni slobodni prostori najčešće se mogu primijetiti prilikom govora i smijanja u trenutku kada se gornja i donja čeljust razmiču i tada dolaze do izražaja tamna područja između incizalnih bridova gornjih prednjih zubi. Veličina i oblik će varirati ovisno o morfologiji zuba, međusobnom razmaku među njima, patološkoj abraziji i eventualnoj hipodonciji (1).

2.1.2.6 Oblik zuba

Vrlo bitan estetski čimbenik pri analizi i oblikovanju osmijeha je oblik zuba (11). Pri dizajniranju osmijeha i odabiru pravilnog oblika treba obratiti pozornost na pacijentove facijalne karakteristike, ali i spol i dob (5). Williamsova teorija iz 1911. godine opisuje odnose između lica i oblika zuba i iznosi klasifikaciju središnjeg gornjeg sjekutića prema obliku. Radi jednostavnosti, Williams je svoju klasifikaciju podijelio u tri osnovna oblika: trokutasti, ovoidni ili obli i pravokutnik (Slika 5). Kako bi procijenili kojem od osnovnih oblika pripada pojedinac, potrebno je zamisliti sa svake strane lica po dvije linije koje prolaze oko 2,5 cm ispred tragus

uha i kroz kut donje čeljusti. Ako su linije paralelne, oblik je pravokutnik. Ako konvergiraju prema bradi, oblik je trokutast. I naposljetku, ako divergiraju prema bradi, radi se o ovoidnom obliku. Ta teorija je i danas temelj protetike (11). Međutim, razvojem stomatologije i tehnologije pojavila se potreba za dodatnim metodama koje će nam pomoći u određivanju oblika budućih nadomjestaka. Frush i Fisher 1995. godine iznose dentogenu ili SPA teoriju u kojoj povezuju oblik lica i zuba sa spolom (engl. *sex*), osobnosti (engl. *personality*) i dobi (engl. *age*) osobe. Ženstvenost se općenito obilježava zaobljenošću, mekoćom i glatkoćom forme pa su tako ženski zubi ovalni i zaobljeni. Nasuprot tome, muški zubi najčešće su kvadratnog oblika i kroz njih se izražavaju snaga, čvrstoća i odvažnost (1,11).



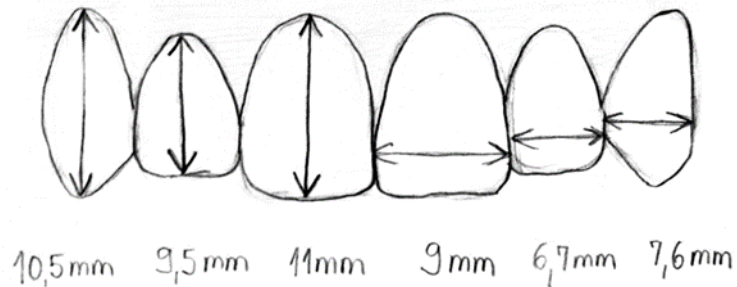
Slika 5. Tri osnovna oblika središnjih sjekutića prema Williamsu:

a) ovoidni, b) trokutasti i c) pravokutni

2.1.2.7 Omjer širine i duljine

Prilikom protetske rekonstrukcije, kako bi se postigao estetski sklad, važno je u isto vrijeme prilagođavati i širinu i duljinu zuba. Mijenjamo li samo jedan od ta dva parametra možemo znatno poremetiti proporcije (1). Relativna proporcionalnost zuba dugo se uspoređivala s osnovnim elementima u arhitekturi i umjetnosti ishod čega su matematički teoremi kao što je „pravilo zlatnog reza” i „zlatni postotak” koji bi trebali služiti u određivanju idealnih dimenzija zuba (9). Međutim, brojna istraživanja su dokazala kako se teorija zlatnog reza ne može primijeniti u ovom slučaju jer se ne podudara s prirodnim proporcijama zuba (12,13). Daljnja istraživanja pokazala su kako je omjer širine i duljine ovisan o spolu, rasi, skupini kojoj određeni zub pripada i obično iznosi oko 80% (1). Duljina središnjih sjekutića iznosi prosječno 11 mm, i sve duljine zuba koje se nalaze u rasponu od 10,5 do 12 mm smatraju se estetski prihvatljivima. Lateralni sjekutići su kraći za 1 do 2,5 mm u odnosu na središnje, a očnjaci oko

0,5 do 1 mm (12,14). Širina središnjih sjekutića prosječno iznosi 9 mm i u odnosu na lateralne sjekutiće širi su za 2 do 3 mm i 1 do 1,5 mm u odnosu na očnjake (Slika 6) (9).



Slika 6. Prosječna dužina (lijevo) i prosječna širina (desno) gornjih prednjih zuba

2.1.2.8 Boja

Boja predstavlja nezaobilazan estetski parametar u estetskoj dentalnoj medicini i uvelike utječe na konačan ishod i stupanj zadovoljstva pacijenta. Boja se može određivati klasičnim, konvencionalnim putem odnosno pomoću ključa boja. Ova metoda je donedavno bila jedini način određivanja i uspoređivanja boje, koristi se i danas i posjeduje brojne nedostatke kao što su subjektivnost i mogući otkloni uzrokovani utjecajem okoline. Danas na tržištu postoje i brojne digitalne metode kao što su digitalna kamera, spektrofotometar i kolorimetar. Ove metode pokazale su se točnije i pouzdanije u usporedbi s klasičnom metodom uz uporabu ključa boja (1)

2.2 **DIGITAL SMILE DESIGN / DIGITALNO PLANIRANJE OSMIJEHA**

Stomatološka terapija ponekad zahtijeva složene tretmane i estetske postupke pa dijagnostika provedena samo na temelju kliničkog pregleda često nije dovoljna (15). Danas, uz digitalni i tehnološki napredak stomatologije, imamo sve zastupljeniju digitalnu tehnologiju u svakodnevnoj praksi. Dio te revolucije u stomatologiji je i digitalno planiranje osmijeha.


2.2.1 Koncept digitalnog planiranja

Koncept digitalnog planiranja osmijeha osmislio je brazilski doktor dentalne medicine i dentalni tehničar Christian Coachman 2007. godine i njime podigao proces dizajniranja i planiranja osmijeha na višu razinu (6). Cijeli koncept je zamišljen kako bi pomogao doktoru dentalne medicine u nekoliko aspekata. DSD omogućuje bolju dijagnostiku, analiziranje i planiranje osmijeha, poboljšava komunikaciju između dentalnog tehničara i doktora dentalne medicine, omogućuje predviđanje konačnog ishoda terapije koji onda možemo prezentirati pacijentu i time mu pomoći u odluci hoće li se odlučiti za provedbu terapije ili ju modificirati prema njegovim željama i mogućnostima (6,15). Koncept je vrlo dobro prihvaćen u cijelome svijetu zbog jednostavnosti i zbog toga što ne zahtijeva nikakvu posebnu opremu i velike investicije osim fotoaparata i računala (16). Doktor dentalne medicine bi, uz navedenu opremu, trebao posjedovati znanje o estetskoj stomatologiji kako bi mogao prepoznati i odrediti sve elemente „idealnog” osmijeha i kako bi mogao slijediti pravila pri dizajniranju (15). Na tržištu se trenutačno nalazi mnogo inačica originalnog softvera za *digital smile design*, ali svi oni funkcioniraju na istom principu slijedeći određena pravila i Coachmanov koncept (6,16). U programu imamo mogućnost mjerenja udaljenosti označenih točaka, iscrtavanja kontura zuba, ucrtavanja referentnih točaka, linija i krivulja što olakšava doktorima dentalne medicine i dentalnim tehničarima dijagnostiku i planiranje te im daje uvid u eventualne asimetrije i neharmoničnosti kod pacijenta (17). Postavljanje referentnih linija i ostalih referentnih krivulja preko ekstraoralnih i intraoralnih digitalnih fotografija širi dijagnostički pogled cijelog dentalnog tima i pomaže u procjeni ograničenja, rizičnih faktora i estetskih principa u određenom slučaju. Sve to pomoći će u poboljšanju rezultata u svim fazama liječenja. Kako bismo mogli obaviti dobru digitalnu analizu lica i osmijeha vrlo nam je važna kvalitetna fotodokumentacija.

2.2.2 Protokol fotografiranja

Fotografiranje pacijenta spada u jednu od prvih faza digitalnog dizajniranja osmijeha. Da bi se dobile dobre dentalne fotografije potrebno je imati kvalitetnu opremu. Dentalne fotografije s većim brojem detalja omogućuju lakšu i precizniju dijagnostiku. Preporuča se snimiti šest fotografija i tri videa. Danas se pacijent često snima i u svakodnevnim radnjama kao što su smijanje i govor kako bi u plan terapije dodali i dinamičnu komponentu osmijeha. Na taj se način mogu bolje razumjeti odnosi prilikom funkcijskih kretnji, fonetike, izražavanja emocija i sklada zubi i usana. Prilikom fotografiranja vrlo je važno da pacijent sjedi na stabilnoj podlozi i da ne miče glavu. Također, treba pripaziti na to da se fotoaparat nalazi u visini očiju pacijenta kako bi se dobio realan prikaz lica i da je udaljenost između fotoaparata i pacijenta uvijek ista kako bi se fotografije kasnije mogle superponirati jedna preko druge i na taj način mogle prenositi ekstraoralne referentne linije intraoralno (6,18).

Kako bismo dobili trodimenzionalno shvaćanje dvodimenzionalnih slika analizira se šest fotografija iz četiri specifična ugla (19). Prve dvije fotografije slikaju se sprijeda, *en face*- jedna s osmijehom, druga s retraktorom (Slika 7).



Slika 7. Portretna, *en face* fotografija


Nakon toga slijedi slikanje dviju profilnih fotografija - jedne u mirovanju, jedne pri osmijehu (Slika 8).



Slika 8. Profilne fotografije: u mirovanju i pri osmijehu

Sijedi slikanje okluzalne slike umjesto koje se može koristiti i sadreni model.

Posljednja, „12 o'clock“ fotografija smatra se jednom od najvažnijih fotografija pri digitalnom dizajniranju osmijeha (Slika 9). Pacijent se može fotografirati u ležećem položaju, a da se fotograf pri tom nalazi iza pacijenta ili da oboje sjede, a da pacijent tada ima laktove naslonjene na koljena s licem okrenutim prema dolje. Pacijent u oba slučaja gleda prema fotoaparatu i smije se, a fotograf treba pripaziti da na fotografiji uhvati oči, kutove mandibude, bradu te paziti da pacijentov nos ne prekriva zube.



Slika 9. „12 o'clock“ fotografija

Ljepota osmijeha proizlazi iz pokreta, stoga nema smisla analizirati i osmisлити plan terapije koristeći samo statičke fotografije (19). Prije snimanja ključno je uspostaviti dobru komunikaciju i ugodnu atmosferu kako bi se pacijent opustio i prilikom snimanja izrazio sve


svoje emocije (20). Snimaju se tri videozapisa. U prvom videozapisu pacijentu se postavljaju različita pitanja kako bi se kroz razgovor uhvatio pacijentov osmijeh, smijanje, mirovanje, ali i važne emocionalne karakteristike pacijenta. Pitanja koja se najčešće postavljaju su: “Što vam se ne sviđa kod vašeg osmijeha? Zašto ste se odlučili tražiti terapiju? Što za vas znači lijep osmijeh i koja su vaša očekivanja?” Nakon toga snima se drugi video u kojem se traži od pacijenta da broji od nula do deset i nazad i između toga se od njega moli da se nasmije ili opusti. Od pacijenta se također traži da izgovara određene riječi, ali i slova „F”, „S” i „V”. Posljednji videozapis služi u analizi intraoralne funkcije. Od pacijenta se traži da žvače i da izvodi protuziju, laterotruziju i vođenje očajnikom. Nakon toga, od njega se zahtjeva da jako otvori usta prilikom čega se snima gornja i donja okluzalna površina (19).

2.2.3 Faze dizajniranja

Danas postoji mnogo programa i softvera za digitalno dizajniranje osmijeha, ali u pravilu, svi oni rade na istom principu i jednakom konceptu (4). Nakon što se pacijent fotografira, fotografije se unose u odabrani program za digitalno dizajniranje. Fotografije se trebaju međusobno prilagoditi, uključujući i video snimku i potom se kreće u proces koji je podijeljen u osam koraka (19).

a) Pravilna orijentacija fotografije

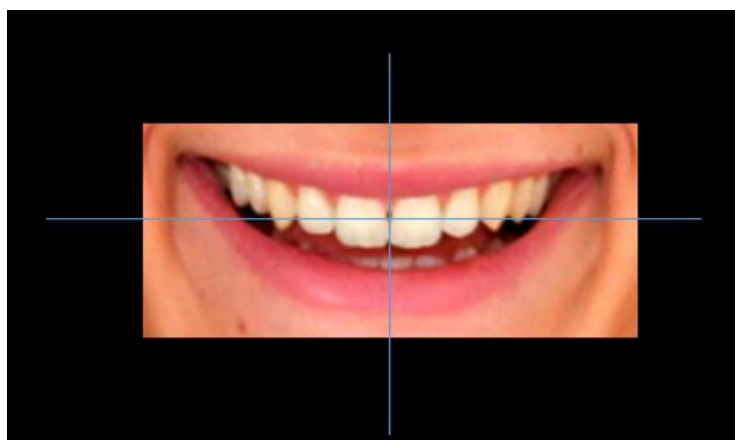
Prvi korak je crtanje dviju okomitih linija, vertikalne i horizontalne, tako da tvore križ (Slika 10). Nakon toga se fotografija centrirana, zakreće i pomiče sve dok bipupilarna linija ne odgovara horizontalnoj (17,20,21). Ponekad bipupilarna linija nekih pacijenta nije paralelna s horizontalnom linijom. Tu paralelnost je potrebno procijeniti prije fotografiranja. Ako ona ne postoji, kao referentne točke se mogu koristiti tragusi uški (17,22). Nakon što se postigla paralelnost horizontalne sa bipupilarnom linijom, fotografija se pomiče u lijevo i desno kako bi se pronašla središnja linija lica koja je paralelna s vertikalnom linijom (6). Njene odrednice su *pogonion*, interincizalna točka, subnazalna točka i *nasion* i uspoređuje se sa središnjom linijom osmijeha (1,6,19). Kao što je već spomenuto, dentalna sredina ne poklapa se uvijek sa sredinom lica, ali to nije od velikog estetskog značaja ako je sačuvana harmonija lica (19). Pri donošenju odluke gdje postaviti dentalnu sredinu kao pomoć može poslužiti videozapis.



Slika 10. Pravilna orijentacija slike

b) Analiza osmijeha

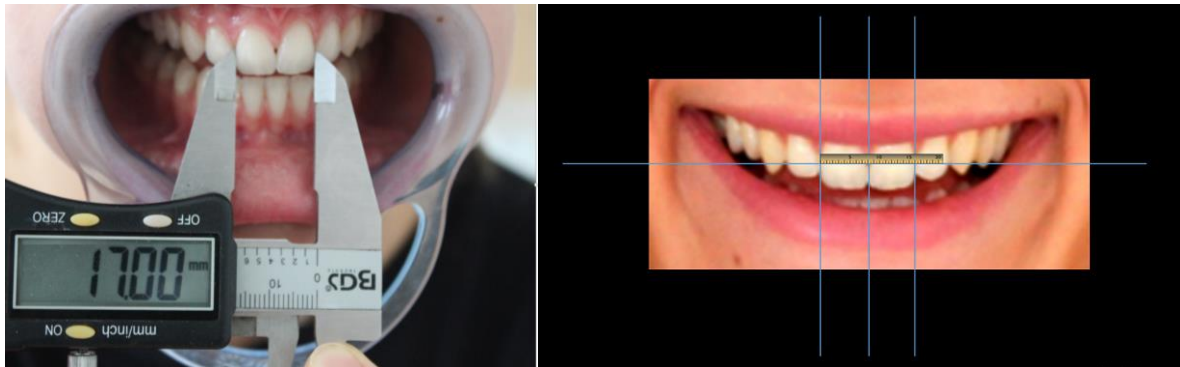
Referentne linije iz prethodnog koraka prenose se na približenu/zumiranu sliku osmijeha (Slika 11). Na taj način se dobiva inicijalna procjena odnosa između linija lica i osmijeha. Pri analizi osmijeha možemo si također pomoći videozapisom. Videozapis se može zaustaviti u određenim trenutcima i na taj način se dobivaju: slike mirovanja iz kojih se analiziraju odnosi između gornje usne i gornjih inciziva, slike prirodnog osmijeha iz kojih se analizira odnos bukalnih koridora i obraza i slike odnosa stražnjih zuba s donjom usnom (19). Potrebno je naglasiti da linije osmijeha gornje i donje usnice ne spadaju u područje djelovanja stomatologije, stoga se njima trebama prilagoditi. One su važne zato što određuju parametre kao što su vidljivost gornjih zubi i pripadajućih mekih tkiva, smještaj zenitnih točaka i incizalnu duljinu (6,17).



Slika 11. Analiza osmijeha

c) Interdentalna širina

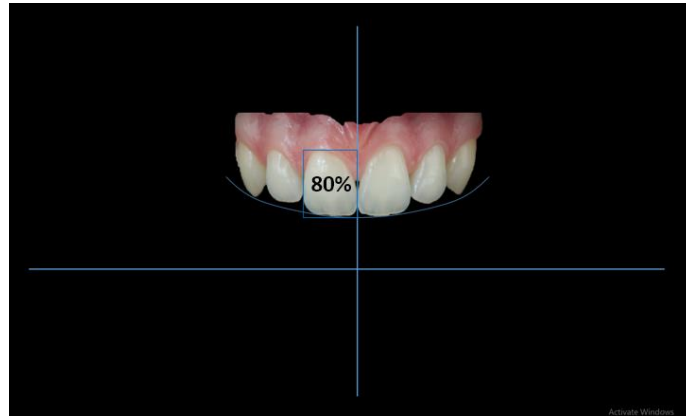
U određivanju interdentalne širine koristi se frontalnom fotografijom. U prošlosti se koristilo pravilo zlatnog reza kako bi se odredila idealna interdentalna širina, međutim kako je već prethodno spomenuto u tekstu, to pravilo nije primjenjivo u normalnoj denticiji. Danas se kao standard koristi RED (eng. *Reoccurring esthetic dental proportion*). Prema njemu, ako bi središnji sjekutići bili „x”, lateralni bi bili „0.7x”, a očnjaci „0.5x” (19). Fotografije koje se analiziraju nisu nužno slikane u omjeru 1:1 i moguće je njihovo uvećavanje i smanjivanje, stoga se mora kalibrirati digitalno ravnalo. Kalibracija se izvodi označavanjem dviju točaka koje mogu mjeriti duljinu ili širinu gornjih centralnih sjekutića na frontalnoj fotografiji nakon čega se mjeri stvarna duljina direktno u ustima pacijenta ili indirektno preko sadrenog modela (Slika 12) (6).



Slika 12. Kalibracija digitalnog ravnala

d) Omjer širine i duljine zuba

Mjerenjem širine i duljine središnjih sjekutića dobiva se njihov omjer koji je vrlo važan estetski parametar. Taj omjer može biti veći ili manji u odnosu na onaj idealni koji iznosi oko 80% (17) (Slika 13). Ako je omjer manjeg postotka zubi će izgledati zdepasto, a ako je veći izgledat će duguljasto. Prihvatljivim se smatra raspon između 70 i 90% i prema njemu se u odabranom programu dizajnira novi oblik središnjih sjekutića.

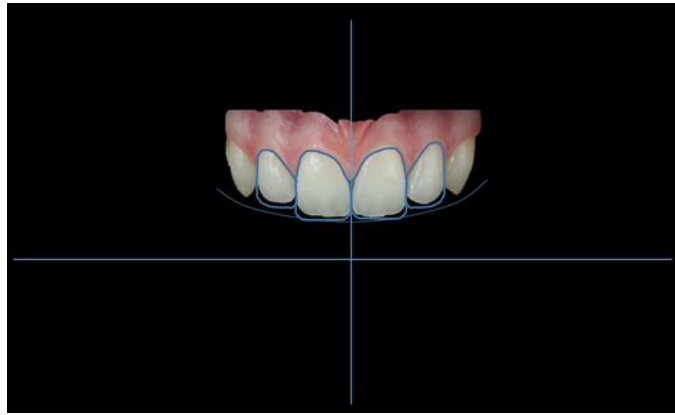


Slika 13. Usporedba omjera širine i duljine središnjeg gornjeg sjekutića s idealnim omjerom (80%)

Koraci koji slijede, a njima se planira terapija i izrađuje digitalni *mock up*, ne moraju se nužno odvijati sljedećim redom. Svaki kliničar će ih izvesti prema navici ili će ih prilagoditi ovisno o slučaju, a nužno je da pri tom poštuje sva protetska pravila. Na umu valja imati dob pacijenta, veličinu pregriza i prijeklopa i dužinske osi zuba. Također, potrebno je analizirati rendgensku sliku kako bi se dobio uvid u stanje kosti te voditi računa o biološkoj širini i biotipu gingive. Svi ti parametri trebaju se unijeti u računalo i prilikom izrade plana terapije biti uračunati kako bi u konačnici imali zadovoljavajući nadomjestak za pacijenta (6).

e) Kreiranje idealnih kontura zuba i gingivni zeniti

Prema obliku središnjih sjekutića iz prethodnog koraka kreira se oblik preostalih zubi u estetskoj zoni. Oblik ćemo se prilagoditi prijašnjem obliku i smještaju zubi i željama pacijenta. Većina programa na današnjem tržištu posjeduje već gotove šablone koje nam u razgovoru s pacijentom mogu pomoći u komunikaciji, vizualizaciji i dogovoru oko konačnog rješenja. Međutim, svaki se zub može zasebno kreirati i individualizirati (Slika 14). U ovom koraku dizajniranja do izražaja dolazi znanje doktora dentalne medicine o estetskim parametrima. Važno je obratiti pozornost na nagibe uzdužnih osi koji katkad mogu biti ograničavajući čimbenik, paralelnost donje usne s linijom koja spaja incizalne bridove gornjih zuba i pravilan smještaj i vidljivost gingivnih zenita (6,19). Iako je važno misliti na estetske parametre pri dizajniranju, ne smije se pri tome zaboraviti na očuvanje funkcije i zdravlja pacijenta (6).



Slika 14. Kreiranje kontura zuba

f) Krivulja interdentalnih papila

Krivulja interdentalnih papila je smještena između dvije krivulje, incizalne i gingivalne. Sve tri krivulje bi trebale konvergirati do određene točke koja je smještena blizu komisura. Krivulja interdentalnih papila je nešto bliža gingivnoj krivulji. Prema literaturi, visina papila bi trebala odgovarati 40% visine krune zuba (19).

g) Krivulja vermilion

Pomoću „12 o'clock” fotografije može se analizirati odnos između bipupilarne linije, linije koja spaja komisure, oblika zubnog luka i vermilion donje usne. Kako bi se kreirao idealni bukopalatinalni odnos analiziraju se odnosi zuba, zubnog luka i vermilion na prethodno podešenim i približenim fotografijama (19).

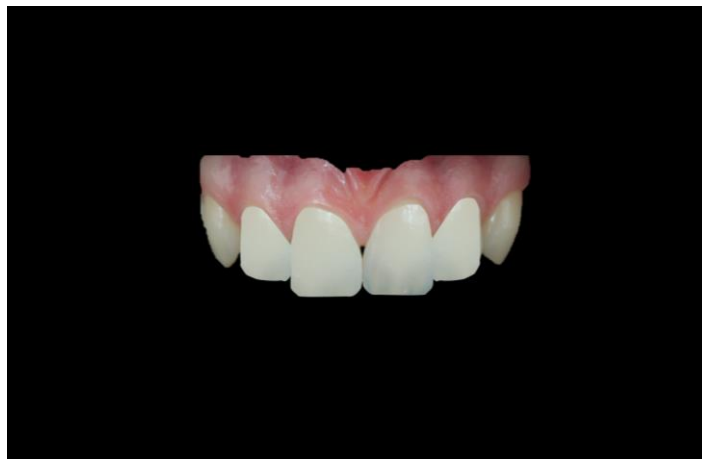h) Krivulja zubnog luka

Integrirajući u analizu i okluzalnu fotografiju zajedno s frontalnim prikazom lica u videu može se procijeniti je li luk preuzak ili preširok s obzirom na lice. Na ovaj način može se procijeniti i simetrija zubnog luka, ali i raspoloživi prostor unutar njega.

Sada su sve tri fotografije prilagođene u određenim točkama. Takve fotografije će služiti kao pomoć u planiranju terapije i izradi konvencionalnog ili digitalnog *wax-up*-a (19).

Osim oblika, vrlo važnu ulogu u percepciji budućeg nadomjestka za pacijenta ima boja zuba. Različiti programi za digitalno dizajniranje na tržištu imaju različito riješeno pitanje boje. Pojedini softveri imaju odličnu imitaciju prirodne boje zuba i njene transparencije, fluorescencije i opaciteta, dok drugi ili nemaju mogućnost bojenja zubi ili su one vrlo skromne te izgledaju neprirodno. Međutim, važno je naglasiti da se koncept digitalnog planiranja osmijeha u pravilu ne bavi bojom nego preoblikovanjem zubi u skladu s pravilima estetike kako bi se dobio skladan i harmoničan osmijeh. *Digital smile desing* je važan i za zubnog tehničara kako bi iz softvera mogao dobiti točne, precizne mjere i bolji uvid u želje doktora dentalne medicine i pacijenta. Boja isključivo služi kao stimulativna komponentna za pacijenta kod predodžbe budućeg izgleda nadomjestka.

Nakon što doktor dentalne medicine oblikuje dizajn osmijeha u skladu s mogućnostima i pravilima struke, uzeći u obzir želje pacijenta, poziva ga na konzultacije (Slika 15). Na konzultacijama mu predstavlja plan zahvata i objašnjava što je za njega najbolje i što se može, a što ne može ispraviti protetskom terapijom. Ako je pacijent zadovoljan, doktor dentalne medicine šalje dentalnom tehničaru sve podatke i smjernice kako bi prema tome mogao izraditi *wax-up*. Tehničar će iz softvera dobiti sve potrebne informacije kao što su oblik, veličina i prostorni smještaj zuba, ali i točne mjere za eventualno produljenje krune ili pak smjernice za izradu kirurških šablona za osteoplastiku i gingivoplastiku (6).



Slika 15. Konačni izgled dizajna osmijeha

2.2.4 Digitalni 2D *wax up*

U *digital smile design* programu možemo izraditi više različitih digitalnih *wax up*-ova i pacijentu proširiti izbor mogućih ishoda terapije. Gotov dizajn se može prezentirati u programima kao što je Keynote (iWork, Apple, Cupertino, California, USA) ili Microsoft Powerpoint (Microsoft Office, Microsoft, Redmond, Washington, USA) (17). U ovoj fazi potrebno je razjasniti sve nejasnoće, odgovoriti na sva pitanja i ukloniti eventualne sumnje prije početka samog zahvata. Pacijent je na taj način uključen u proces planiranja, što je važno za prihvaćanje terapije. Osim psihološkog aspekta, rano uključivanje u terapiju mu daje mogućnost da izrazi svoja očekivanja i želje koje onda možemo uzeti u obzir prilikom dizajniranja i, ako je potrebno i moguće, napraviti izmjene. Prilikom izrade digitalnog *mock up*-a važno je pripaziti da se ne pretjera, da se ne zanemare važna biološka načela ili svojstva materijala jer je to kasnije teško pretočiti u stvarni rad. Mora se pripaziti da se pacijentu ne obećava previše u ovoj fazi terapije, kako na kraju ne bi došlo do velikog nezadovoljstva. (23). Kada je pacijent zadovoljan izgledom nadomjestka, prelazi se na iduću fazu terapije koja obuhvaća uzimanje otisaka konvencionalnom metodom ili intraoralnim skenerom (6). Cilj je pretvoriti dvodimenzionalni digitalni *wax up* u trodimenzionalni *wax up* (dijagnostičko navoštavanje) (23).

2.2.5 3D *wax up*

U ovoj fazi se prenose referentne linije s intraoralne fotografije na modele pacijenta. Prvo se prenosi horizontalna ravnina, a zatim sve ostale mjerljive informacije iz digitalnog oblika na model pomoću šestara i olovke. Na ovaj način imamo sve potrebne informacije iz digitalnog *wax up*-a prenešene na model i one će služiti dentalnom tehničaru kao vodič pri izradi trodimenzionalnog *wax up*-a (17,24). On predstavlja postupak navoštavanja planiranog nadomjestka na modelu kako bi predvidjeli optimalan estetski i funkcijski rezultat, ali potrebne kliničke i laboratorijske mjere koje su potrebne za njegovo postizanje (25).

2.2.6 Mock up

Na temelju trodimenzionalnog *wax up*-a izrađuje se silikonski ključ koji odgovara negativu *wax up*-a s modela. Na taj način će se obaviti intraoralna procjena *digital smile design*a. U prethodno spomenuti silikonski ključ najčešće se aplicira materijal za izradu priveremenih nadomjestaka

i uvodi u usta pacijenta preko zubi koje smo odlučili uključiti u terapiju. Rezultat je uvid u novo moguće stanje i mogućnost procjene izgleda i sklada sa ostalim strukturama usne šupljine i strukturama lica (24). Također, osim estetske funkcije, procjenjuje se funkcijska komponentra budućeg nadomjestka, duljina zubi, položaj u odnosu na usnicu i fonetika (25).

2.2.7 Prednosti i nedostaci DSD-a

DSD koncept planiranja terapije i faza rada omogućio je veliki napredak u dentalnoj medicini jer se njime može unaprijed prezentirati izgled budućeg protetskog nadomjestka na apsolutno neinvazivan način (5,26). Koncept znatno pospješuje komunikaciju između pacijenta i doktora dentalne medicine. Pacijent može pratiti doktora dentalne medicine prilikom planiranja osmijeha, uočiti pojedinosti kojima nije zadovoljan te se iste pojedinosti mogu odmah direktno mijenjati u programu. Doktor dentalne medicine treba savjetovati pacijenta i na temelju svog iskustva i znanja preporučiti ono što smatra da je najbolje za njega. Prednost digitalnog planiranja osmijeha u odnosu na konvencionalno planiranje je to što je sve reverzibilno i smanjena je mogućnost dovođenja pred gotov čin i pacijentovog, ali i terapeutovog nezadovoljstva (5). Digitalnim planiranjem moguće je poboljšati interdisciplinarnu komunikaciju, ali i unaprijediti estetsku analizu (26). Nedostaci ove tehnologije očituju se prvenstveno za terapeuta. Od njega se zahtijeva temeljito znanje o estetskoj stomatologiji i fotografiranju. To ukazuje na potrebu za pohađanjem različitih edukacija i usavršavanja koje će mu pružiti potrebno znanje. Osim toga, potrebna je i edukacija o načinu korištenja softvera za dizajniranje osmijeha. Softveri se često naplaćuju ili zahtijevaju posebnu licencu. Budući da digitalno planiranje osmijeha zahtijeva suradnju doktora dentalne medicine i dentalnog tehničara, osim educiranog terapeuta, potrebno je biti u kontaktu s dentalnim tehničarom koji prati ovu tehnologiju i posjeduje znanja koja su potrebna za izradu protetskih nadomjestaka prema ovom protokolu. Preporuča se i korištenje kvalitetne opreme što uključuje posjedovanje kvalitetnog fotoaparata i dodatne opreme za isti i lampe za pravilno osvjetljenje. Prethodno navedena oprema ponekad zahtijeva dodatnu prostoriju u ordinaciji kako bi se fotografiranje i snimanje videozapisa provelo što kvalitetnije. Visoka cijena opreme i uloženi trud za edukaciju rezultiraju visokom cijenom konačnog proizvoda koju si neki pacijenti ne mogu priuštiti. Međutim, daljnjim napretkom tehnologije, takvi bi se problemi trebali riješiti, a digitalno planiranje osmijeha postati dio svakodnevnice u ordinacijama dentalne medicine (5,26).

2.3 3D DIGITAL SMILE DESIGN - EVOLUCIJA I PROTOKOL

Osim digitalnog planiranja osmijeha, kao dokaz tehnološkoga i digitalnoga napretka, na tržištu su se pojavili i intraoralni skeneri, CAD/CAM tehnologija i 3D printeri koji također služe u planiranju estetskih ishoda u fiksno protetskoj terapiji (27). Proces dizajniranja i planiranja terapije na taj način podignut je na višu razinu i omogućen je prelazak s dvodimenzionalnoga na trodimenzionalni način rada (28).

2.3.1 CAD/CAM sustav

CAD je kratica za engleski izraz *Computer Aided Design*, odnosno računalno potpomognuto oblikovanje, a CAM je kratica za *Computer Aided Manufacturing* što znači računalno potpomognuta izrada. Svaki CAD/CAM sustav se sastoji od tri dijela. Prvi dio je intra ili ekstraoralni skener koji pretvara geometrijske podatke o objektu u digitalni trodimenzionalni oblik koji se onda može procesuirati u softveru. Zatim, CAD jedinica, odnosno softver, koji procesuirá prethodno prikupljene podatke, obrađuje ih i na osnovu njih producira set podataka koji će služiti pri izradi konačnog produkta u posljednjem dijelu sustava, a to je CAM jedinica. U CAM jedinici se prema zadanom programu tehnikom freziranja (glodanja) izrađuje nadomjestak iz tvornički pripremljenoga bloka materijala (8,29). Kao alternativna tehnologija reduktivnoj metodi glodanja na tržištu se pojavila i aditivna metoda - 3D printanje koja ima sve veću ulogu u suvremenoj stomatološkoj protetici (30). Također, na tržištu postoje i razni skeneri lica koji pri planiranju liječenja omogućuju 3D vizualizaciju pacijentovog lica (31). Primjenom prethodno navedenih tehnologija moguć je kompletan digitalni *workflow* način rada pri dijagnostičkom i estetskom planiranju tretmana.

2.3.2 Protokol 3D *digital smile designa*

3D način rada pri digitalnom planiranju osmijeha sadrži određene promjene protokola u odnosu na 2D način planiranja. U 3D načinu potrebno je snimiti i digitalni otisak s intraoralnim skenerom uz prethodno navedene postupke snimanja u 2D načinu. Skenerom se snima gornji i donji zubni luk i zagriz. Prikupljeni podaci se obrađuju i slijedi protokol dizajniranja koji se obavlja u CAD jedinici u kojoj najčešće postoji digitalna knjižnica s već postojećim različitim predlošcima oblika zubi koji se mogu koristiti za izradu novog dizajna zubi (27,28,32). Važno je pri tom precizno međusobno superponirati 2D i 3D prikupljene podatke kako bi imali što vjerniji prikaz stvarne situacije pri planiranju i dizajniranju.

Nakon što je 3D dizajn gotov, pacijent se poziva na konzultacije kako bi odobrio dizajn njegovog novog osmijeha. Informacije o konačnom dizajnu šalju se na printanje u 3D printer kako bi se izradio dijagnostički *wax up* (27). Osim što postoji opcija printanja dijagnostičkih *wax up*-ova, 3D printerom mogu se isprintati već gotovi silikonski indeksi bez potrebe printanja *wax up*-a i korištenja konvencionalnoga silikona čime se može skratiti vrijeme izrade *mock up*-a i smanjiti mogućnost eventualne pogreške pri izradi silikonskog indeksa. Primjena aditivnih tehnika omogućuje efikasnu proceduru, zahtijeva manje vremena i troškova nego konvencionalne metode izrade *wax up*-a (31). Zatim se dobiveni silikonski ključ isprobava u ustima pacijenta te se nakon toga u njega aplicira odabrani materijal za izradu *mock up*-a. Ispunjeni silikonski ključ se zatim aplicira na zube i čeka da se materijal stvrdne. Nakon što se materijal stvrdnuo dobiva se gotov *mock up* (28). On u ustima može biti privremeno i služiti samo u procjeni i vizualizaciji izgleda budućeg nadomjestka, ali ga i pacijent može nositi određeno vrijeme kao privremeni nadomjestak i isprobati ga funkcijski, procijeniti estetiku i zatražiti mišljenje od svojih bližnjih (25,28). Ukoliko *mock up* odgovara estetski i funkcionalno slijedi brušenje i izrada trajnog protetskog nadomjestka. Nakon toga slijedi postupak uzimanja otiska koji se može obaviti konvencionalnim putem koristeći otisne mase ili se može snimiti digitalni otisak situacije nakon brušenja, oblikovati rad u CAD jedinici pomoću gotovog predloška i zatim ga izraditi pomoću CAM jedinice. Na samom kraju slijedi trajno cementiranje (28).

2.3.3 Prednosti i nedostaci

Prednosti 3D planiranja osmijeha slične su prednostima konvencionalnoga digitalnog planiranja osmijeha. Omogućava se poboljšana kvaliteta komunikacije među kliničarima s pacijentom i dentalnim tehničarom što rezultira predvidljivim rezultatom, ali i većom šansom prihvaćanja terapije od strane pacijenta. Ovakav način rada također ima veliku prednost u tome što nema potrebe za uzimanjem otisaka, izlivanjem modela i navoštavanjem i taj cijeli postupak može izvesti sam doktor dentalne medicine te je na taj način ljudska greška svedena na minimum. S kliničkim postupcima započinje se tek nakon digitalnog postupka što rezultira predvidljivošću za kliničara i manje vremena provedenog na stomatološkom stolcu za pacijenta (27).

Također, pri 2D digitalnom planiranju osmijeha može doći distorzije perspektive koja se može očitovati nepreciznošću ili greškama pri konverziji iz 2D dizajna u 3D dijagnostičko navoštavanje, dok 3D dizajn takve prepreke može savladati jer nakon odobrenja estetskog

ishoda od strane pacijenta virtualni dijagnostički *wax up* se može napraviti direktno bez potrebe za konverzijom.

Nedostatci se očituju u tome što procedura zahtijeva dodatno vrijeme, resurse i edukaciju dentalnog tehničara i doktora dentalne medicine te na taj način posljedično uzrokuje veću cijenu terapije za pacijenta (33).

Osmijeh je dominantan čimbenik koji vrlo često određuje karakter te utječe na cjelokupni izgled pacijentovog lica. Zbog svoje izloženosti i vidljivosti terapijski postupci u estetskoj zoni vrlo su osjetljivi te zahtijevaju multidisciplinarni pristup uz pomnu dijagnostiku i precizno planiranje koje će dati smjernice za točno provođenje terapijskog protokola te time povećati predvidljivost i uspjeh konačnog estetskog rezultata protetskog nadomjestka. Sve to predstavlja veliki izazov za kliničara te zahtijeva da u obzir budu uzeti svi estetski parametri oralne i perioralne regije koji mogu direktno ili indirektno utjecati na estetski ishod fiksno-protetske terapije. Uz to, svi ti parametri razlikuju se od pacijenta do pacijenta zbog čega je individualan pristup ključan. Također, prije terapije u obzir se moraju uzeti pacijentove želje i očekivanja od njihovog budućeg protetskog nadomjestka kako bi u konačnici terapija rezultirala obostranim zadovoljstvom.

Iako su temeljna načela u dentalnoj medicini godinama nepromijenjena, razvoj tehnologije učinio je veliki korak u napretku cjelokupne stomatološke profesije, a posebno u dijagnostici i planiranju.

U svrhu izbjegavanja problema tijekom i u podmaklim fazama terapije glavni se naglasak stavlja na pripremnu fazu i planiranje budućeg tijeka terapije.

Osim što povećavaju predvidljivost uspjeha terapije, suvremene digitalne metode planiranja kao što je *digital smile design* uz potpunu individualizaciju omogućuju pacijentu aktivno sudjelovanje u terapiji uz poboljšanje komunikacije s terapeutom. Na taj način terapeut dobiva priliku da pacijentu jasno prikaže potencijalna rješenja i eventualne probleme vezane uz terapijski ishod uz mogućnost uvažavanja njegovih zahtjeva.

Iako je protokol digitalnog planiranja osmijeha relativna novost na tržištu, njegov koncept vrlo je jednostavan, a temelji se na analizi estetskih parametara, crtanju referentnih linija na ekstraoralnim i intraoralnim fotografijama te na dizajniranju konačnog nadomjestka čime možemo proširiti dijagnostičke mogućnosti i uočiti postoje li eventualna ograničenja i čimbenici rizika prije nego što krenemo s terapijom.

Jedna od najvećih prednosti *digital smile designa* mogućnost je vizualizacije očekivanog rezultata čime je ova metoda postala ne samo sredstvo za komunikaciju i planiranje nego i marketinški alat koji pacijentu pomaže u odluci i prihvaćanju predložene terapije (34).

Zbog mogućnosti analize odnosa između postojeće preoperativne i potencijalne idealne situacije, osmijeh dizajniran u DSD-u čini osnovu za dijagnostičko navoštavanje (*wax up*) čiji

je cilj postići anatomsko-morfološka obilježja zuba unutar planiranih parametara kao što su referentne ravnine, preporučeni položaj incizalnoga brida, središnje linije lica i zuba, dinamike usana, incizalne ravnine i rasporeda zuba (5).

Wax up napravljen na temelju digitalno dizajniranog osmijeha služi kao predložak za izradu *mock up*-a. Tako izrađeni *mock up* omogućuje pacijentu i terapeutu trodimenzionalnu vizualizaciju planiranog izgleda budućeg fiksno-protetskog nadomjestka integriranog u oralno okruženje što pak omogućuje procjenu odnosa nadomjestka prema liniji osmijeha, gingivi, ali i prema cjelokupnom izgledu pacijentovog lica (34,35,36,37). Osim analize prethodno navedenih estetskih parametara, izuzetno je važno napraviti i provjeru fonetike i funkcije (38). Također, u ovoj fazi rada pacijent može ponovo dati svoje mišljenje i eventualne primjedbe te odobriti konačni izgled budućeg novog osmijeha prije nego što se krene s ireverzibilnom radnom fazom terapije (38,39).

Iako se 2D dizajn može pretvoriti u konvencionalni ili digitalni odnosno virtualni *wax up*, pojava intraoralnih skenera i napredak softverskih programa doveli su dizajniranje osmijeha na novu i višu razinu omogućujući pri tom prijelaz s dvodimenzionalnoga na trodimenzionalni. (33). Time dolazi do određenih preinaka u odnosu na 2D protokol. Uz fotografije potrebno je snimiti intraoralnu snimku gornjeg, donjeg zubnog luka i zagriz te posjedovati CAD jedinicu za obradu prikupljenih podataka. Prema odobrenom dizajnu u CAD jedinici postoji mogućnost printanja dijagnostičkog *wax up*-a ili printanja već gotovog silikonskog ključa. Time je omogućen potpuni prijelaz s analognoga na digitalno čime je ljudska pogreška svedena na minimum.

Međutim, veliki problem je u tome što i 2D i 3D digitalno planiranje osmijeha zahtijevaju dodatnu edukaciju doktora dentalne medicine i dentalnog tehničara te vrlo skupu opremu što u današnje vrijeme još uvijek ograničava njihovu široku primjenu u svakodnevnoj stomatološkoj praksi.

Proces kreiranja estetski privlačnog i zdravog osmijeha složen je postupak koji zahtijeva veliko znanje, iskustvo i vještinu cjelokupnoga stomatološkog tima. Mikroestetski elementi, zajedno s makroestetskim elementima kao što su estetika lica, oralna estetika i dentogingivna estetika, esencijalni su u dizajniranju osmijeha. Stoga, *digital smile design* integrirajući prethodno navedeno sa znanstvenim principima, dijagnostičkim podacima i umjetničkim konceptom ljepote ima za cilj ostvariti visokoestetski osmijeh.

S obzirom da omogućuje vizualizaciju konačnog estetskog ishoda terapije, DSD kliničaru olakšava planiranje terapije, povećava njenu predvidljivost smanjujući pri tome mogućnost pogreške na minimum. Također, olakšava njegovu komunikaciju s pacijentom i dentalnim tehničarom. Jedinstvenost DSD-a očituje se mogućnošću međusobne sinergije pacijentovih želja s temeljnim estetskim i funkcijskim načelima stomatološke profesije koja moraju biti ispoštovana pri planiranju i izradi fiksnoprotetskog nadomjeska što rezultira obostranim zadovoljstvom.

Zbog činjenice da su digitalne tehnologije relativna novost u stomatologiji, kao i zbog visoke cijene potrebne opreme, kompleksnosti i potrebe za edukacijom dentalnog tima, još uvijek nisu našle široku primjenu u dentalnoj medicini. No, jasno je da će u budućnosti biti neizostavna pomoć u svakodnevnom radu liječnika dentalne medicine.

5. LITERATURA

1. Knezović Zlatarić D, Aurer A, Meštrović S, Ćelić R, Pandurić V. Osnove estetike u dentalnoj medicini. 1.izd. Zagreb: Hrvatska komora dentalne medicine; 2013. 206 p.
2. Estetika [Internet]. Bs.wikipedia.org. [cited 2019 Sept 3]. Available from: <https://bs.wikipedia.org/wiki/Estetika>
3. The Glossary of Prosthodontic Terms: Ninth Edition. J Prosthet Dent. 2017;117(5):C1-e10
- 4 . estetika | Proleksis enciklopedija [Internet]. Proleksis.lzmk.hr. 2013 [cited 10 September 2019]. Available from: <http://proleksis.lzmk.hr/20063/>
5. Jelinić G. Dizajniranje osmijeha u fiksno protetskoj terapiji [master's thesis]. Zagreb: Stomatološki fakultet Sveučilišta u Zagrebu; 2018. 53 p.
6. Geštakovski D, Pleše D, Carev T, Knezović Zlatarić D. Digital Smile Design. Sonda. 2016;17(32):68-71
7. Anderson, J. ICT transforming education: A Regional guide [Internet]. Bangkok: UNESCO; 2010 [cited 2019 Sept 5]. Available from: <http://unesdoc.unesco.org/images/0018/001892/189216e.pdf>
8. Beuer F, Schweiger J, Edelhoff D. Digital dentistry: an overview of recent developments for CAD/CAM generated restorations. Br Dent J. 2008;204(9):505-11
9. Magne P, Belser U. Adhezivno cementirani keramički nadomjesci u prednjoj denticiji: Biomimetski pristup. 1. izd. Zagreb: Media ogled d.o.o.; 2010. 406 p.
10. Tiljak T, Komar K, Knezović Zlatarić D. Estetika osmijeha i njen utjecaj na estetiku lica. Sonda. 2015;16(29):69-73.
11. Lajnert V, Gržić R, Kovačević DP, Uhač I, Kovač Z, Tariba P et al. Utječe li oblik gornjih prednjih zuba na zadovoljstvo dentalnom estetikom. Medicina fluminensis. 2013;49(1):71-5.
12. Bukhary SMN, Gill SN, Tredwin CJ, Moles DR. The influence of varying maxillary lateral incisor dimensions on perceived smile aesthetics. Brit Dent J. 2007;203(12):687-93.
13. Aldegheishem A, Azam A, Al-Madi E, Abu- Khalaf L, Bani Ali B, Anweigi L. Golden proportion evaluation in maxillary anterior teeth amongst Saudi population in Riyadh. Saudi Dent J. 2019 Jul;31(3):322-329.
14. McLaren EA, Garber DA, Figueira J. The Photoshop Smile Design technique (part 1): digital dental photography. Compend Contin Educ Dent. 2013;34(10):772-9

15. Šturman K. Digitalno planiranje i dijagnostika u fiksnoj protetici [master's thesis]. Zagreb: Stomatološki fakultet Sveučilišta u Zagrebu; 2017. 41 p.
16. Digital smile design [Internet]. What is the Digital Smile Design Concept (DSD); no date [cited 2019 Aug 20]; [about 1-12 p.]. Available from: http://digitalsmiledesign.com/static/media/About_DSD.pdf
17. Coachman C, Calamita M. Digital Smile Design: A tool for treatment planning and communication in esthetic dentistry. *Quintessence Dent Technol.* 2012;9:1-9.
18. Coachman C, Yoshinaga Simple Photo Protocol for Digital Smile Design [Internet]. [cited 2019 Aug 20]; [about 1-35 p.]. Available from: http://digitalsmiledesign.com/static/media/DSD_Video_Photo_protocol.pdf
19. The Dynamic Digital Dento-Facial Documentation (Video) [Internet]. [cited 2019 Aug 20]; [about 1-19 p.]. Available from: http://www.digitalsmiledesign.com/static/media/DSD_PDF_Booklet.pdf
20. Mahn E, Bustos L. Dizajniranje osmijeha digitalnim alatima. *Dental Tribune Croatian Edition.* 2017;10(1):22-3.
21. Zaccaria M, Squadrito N. Photographic-assisted prosthetic design technique for the anterior teeth. *Int J Esthet Dent.* 2015;10(1):48-67
22. Naylor CK. Esthetic treatment planning: the grid analysis system. *J Esthet Restor Dent.* 2002;14(2):76-84.
23. Ozlem Kудay N, Kудay H. Istina je trodimenzionalna (Od stvaranja virtualnog mock-up a do definitivne nadoknade). *Dental Tribune* [Internet]. 2014 [cited 2019 Aug 20]; Available from: http://www.dental-tribune.com/articles/specialities/dental_lab18445_istina_je_trodimenzionalna_od_stvaranja_virtualnog_mock-up-a_do_definitivne_nadoknade.html
24. Coachman C, Van Dooren E, Gürel G, Landsberg CJ, Calamita MA, Bichacho N. Smile5 Design: From Digital Treatment Planning to Clinical Reality [Internet]. [cited 2019 Aug 20]; [about 1-56 p.]. Available from: http://digitalsmiledesign.com/static/media/Coachman_Interdisciplinary_Treat_Planning_Chapter.pdf

25. Radić T, Sablić V, Milardović S, Mehulić K. Wax up i mock up u fiksnoprotetskoj terapiji. *Sonda*. 2012;13(24):57-9.
26. Dentorium DSD – „Digital Smile Design“ [Internet]. [cited 2019 Aug 20]; Available from: <https://www.dentorium.hr/usluge/digital-smile-design/>
27. Martins AV, Albuquerque RC, Santos TR, Silveira LM, Silveira RR, Silva GC, Silva NRFA. Esthetic planning with a digital tool: A clinical report. *J Prosthet Dent*. 2017;118(6):698-702.
28. Kelić I. Digitalna fiksna protetika [master's thesis]. Zagreb: Stomatološki fakultet Sveučilišta u Zagrebu; 2018. 53 p.
29. Čatović A, Komar D, Čatić A i sur. Klinička fiksna protetika – krunice. 1 izd. Zagreb: Medicinska naklada; 2015. 198 p.
30. Dawood A, Marti BM, Sauret-Jackson V, Darwood A. 3D printing in dentistry. *Br Dent J*. 2015;219(11):521-9.
31. Revilla-León M, Raney L, Piedra-Cascón W, Barrington J, Zandinejad A, Özcan M. Digital workflow for an esthetic rehabilitation using a facial and intraoral scanner and an additive manufactured silicone index: A dental technique. *J Prosthet Dent*. 2019;.
32. Formlabs [Internet]. Digital Smile Design with 3D Printing; June 15, 2017 [cited 2019 Sept 3] Available from: <https://formlabs.com/blog/digital-smile-design-with-3d-printing/>
33. Lin WS, Harris BT, Phasuk K, Llop DR, Morton D. Integrating a facial scan, virtual smile design, and 3D virtual patient for treatment with CAD-CAM ceramic veneers: A clinical report. *J Prosthet Dent*. 2018;119(2):200-205.
34. Zanardi PR, Laia Rocha Zanardi R, Chaib Stegun R, Sesma N, Costa BN, Cruz Laganá D, et al. The use of the digital smile design concept as an auxiliary tool in aesthetic rehabilitation: A Case report. *Open Dent J*. 2016;10(1):28–34.
35. Lin W, Zandinejad A, Metz M, Harris B, & Morton D. Predictable restorative work flow for computer-aided design/computer-aided manufacture-fabricated ceramic veneers utilizing a virtual smile design principle. *Oper Dent*. 2015;40(4):357-63.
36. Miranda ME, Olivieri KA, Rigolin FJ, de Vasconcellos AA. Esthetic challenges in rehabilitating the anterior maxilla: A Case report. *Oper Dent*. 2016;41(1):2–7.

37. Garcia PP, da Costa RG, Calgaro M, Ritter AV, Correr GM, da Cunha LF. Digital smile design and mock-up technique for esthetic treatment planning with porcelain laminate veneers. *J Conserv Dent*. 2018;21(4):455–458.
38. Magne P, Magne M. Use of additive waxup and direct intraoral mock-up for enamel preservation with porcelain laminate veneers. *Eur J Esthet Dent*. 2006;1(1):10-9.
39. Coachman C, Paravina RD. Digitally enhanced esthetic dentistry – From treatment planning to quality control. *J Esthet Restor Dent*. 2016;28(1) :3-4.

6. ŽIVOTOPIS

Magdalena Ivančić rođena je 2. studenog 1993. u Zagrebu gdje je završila osnovnu školu i opću VII. Gimnaziju . Osim toga, završila je i Osnovnu glazbenu školu Zlatka Grgoševića (instrument violina). Nakon završetka gimnazije, upisala je Stomatološki fakultet Sveučilišta u Zagrebu te apsolvira 2019. godine.

Tijekom studiranja aktivno sudjeluje u projektima Zubić vila i Studentske sekcije.

Također, za vrijeme studija asistira u privatnoj ordinaciji dentalne medicine te sudjeluje na brojnim kongresima u Hrvatskoj i inozemstvu.

2018. godine održala je predavanje na 3. Simpoziju studenata dentalne medicine na temu „CAD CAM za početnike“ pod mentorstvom doc. dr. sc. Joška Viskića.