

Prikaz dijagnostike, planiranja i izvedbe “all-on-4” terapijskog koncepta

Gikić, Marijana

Professional thesis / Završni specijalistički

2019

Degree Grantor / Ustanova koja je dodijelila akademski / stručni stupanj: **University of Zagreb, School of Dental Medicine / Sveučilište u Zagrebu, Stomatološki fakultet**

Permanent link / Trajna poveznica: <https://um.nsk.hr/um:nbn:hr:127:591148>

Rights / Prava: [Attribution-NonCommercial 3.0 Unported](#) / [Imenovanje-Nekomercijalno 3.0](#)

Download date / Datum preuzimanja: **2025-03-29**



Repository / Repozitorij:

[University of Zagreb School of Dental Medicine Repository](#)



1. UVOD

Složeni stomatognati sustav sastoji se od zuba, parodontnih tkiva, kosti gornje i donje čeljusti s pripadajućim mekim tkivima, čeljusnih zglobova, žvačnih mišića, mišića usana, obraza, jezika, žlijezda slinovnica i živčane regulacije svih sastavnih dijelova. Samo skladna koordinacija svih njegovih sastavnica osigurava harmoničnu funkciju stomatognatog sustava kao cjeline. Bitne funkcije stomatognatog sustava su estetsko-fizionomska funkcija (izgled i izraz lica), fonetska (govor i tvorba glasova), psiho-socijalna (integracija pojedinca u društvu), žvačna (odgrizanje i žvakanje hrane) te okluzijska (stabilizacija donje čeljusti prema gornjoj). Estetsko-fizionomska funkcija, fonetska i psiho-socijalna funkcija važne su za osobnost, sigurnost i psihičko stanje pojedinca. Žvačna funkcija i ispravni okluzijski odnosi međusobno su povezani, somatske su prirode i mogu utjecati na opće fizičko stanje pojedinca. Dobri i nesmetani statički i dinamički odnosi zuba gornje i donje čeljusti omogućuju dobro žvakanje. Žvakanjem i usitnjavanjem hrane u ustima započinje priprema hrane za probavu za što je potrebna zadovoljavajuća funkcijska okluzija, ispravna aktivnost žvačnih mišića i čeljusnih zglobova te ostalih dijelova stomatognatog sustava. Funkcijska okluzija uvjet je za ispravnu aktivnost žvačnih mišića, a utječe i na stanje u čeljusnim zglobovima (1).

Svaki gubitak zuba narušava harmoničnu funkciju stomatognatog sustava i nosi brojne negativne posljedice. Najdramatičnije posljedice na stomatognati sustav imaju dugotrajna djelomična i potpuna bezubost, a očituju se različito teškim i opsežnim atrofijama alveolne kosti što je donedavno predstavljalo brojna ograničenja u terapiji. Međutim, suvremena dentalna medicina nudi brojne terapijske mogućnosti za takva stanja, a najznačajniji napredak očituje se u polju dentalne implantoprotetike. Svrha rada je predstaviti koncept *All-on-4* kao mogući terapijski izbor za bezube pacijente koji ne pristaju na dugotrajne postupke augmentacije i nadoknade kosti, a žele fiksni protetski nadomjestak. Velika prednost ovog koncepta za vrijeme perioda oseintegracije jest neometan socijalni kontakt, ponovno uspostavljen estetski izgled i neometana funkcija unutar 48h od implantološkog zahvata omogućena privremenim fiksnim protetskim nadomjeskom na vijak.

1.1. Uzroci i posljedice potpune bezubosti

Najčešći uzroci vađenja velikog broja zuba su karijes i bolesti parodonta, koje spadaju u najraširenije bolesti suvremenog čovjeka. Posljedica nepravodobnog i neadekvatnog liječenja tih bolesti je gubitak zuba. Gubitak zuba odražava se na tkivima usta i okolnim tkivima, a uz morfološke promjene značajan je gubitak ili smanjenje važnih funkcija - žvakanje, izgled, govor. Broj bezubih osoba velik je, osobito u nerazvijenim zemljama gdje je mogućnost liječenja nedostatna. Liječenje posljedica gubitka zuba postaje sve složenije i sve skuplje (1). Djelomičnim gubitkom zuba mijenjaju se odnosi među preostalim zubima i dolazi do znatnog narušavanja biostatičke ravnoteže u zubnim nizovima. Preostali zubi mijenjaju položaj, gube međusobne dodire, naginju se, pomiču, okreću i elongiraju u suprotnu čeljust. Kao posljedica tih promjena često dolazi do slabljenja parodonta preostalih zuba s osjetnim poremećajem okluzije. Poremećeni okluzijski odnosi među zubima gornjeg i donjeg zubnog niza, kao i promijenjena vertikalna dimenzija, često dovode do gubitka stabilnog oslonca mandibule. To pak vodi do poremećaja funkcijske ravnoteže i pojave patoloških procesa u pojedinim njegovim dijelovima. Na čeljustima dolazi do razgradnje (resorpcije) kosti koja se može javiti direktno kao gubitak koštanog tkiva nakon vađenja zuba i indirektno promijenjenim djelovanjem mišića i lošim opterećenjem parodonta zuba, mijenjaju se odnosi gornjeg i donjeg bezubog grebena te se povećava deformacija pod funkcijskim opterećenjem. Aktivnost mišića jezika i obraza izaziva razgradnju kosti donje čeljusti (1).

Posljedice jake resorpcije jesu plitki i ravni bezubi grebeni koji otežavaju izradu djelomične/potpune proteze. Atrofija kosti u gornjoj čeljusti događa se izvana prema unutra (centripetalno), a u donjoj čeljusti više iznutra prema van (centrifugalno). Duljina bezubosti, kao i vrijeme vađenja pojedinih zuba utječu na stupanj i mjesto resorpcije kosti. Resorpcija je obično veća u osoba koje su dulje bez zuba. Gubitak zuba utječe na položaje i kretnje donje čeljusti i na čeljusne zglobove zbog čega nastaju promjene položaja zglobnog nastavka (processus articularis) i zglobne pločice (discus articularis). Premještanje kondila i zglobne pločice u zglobnoj jamici često rezultiraju snižavanjem vertikalne dimenzije okluzije. Promijenjeni položaj donje čeljusti koji traje dulje može dovesti do remodelacije dijelova zgloba, odnosno apozicije kosti na kondilu i u zglobnoj jamici, premještanja zglobne pločice pa čak i njene perforacije. Kao posljedica nastalih oštećenja mogu se javiti promjene u iznosu i koordinaciji kretnji donje čeljusti. Poremećaji okluzije nastali promjenama položaja zuba dovode i do promijenjene kontrakcije mišića i do promjene njihove sinergističke i

antagonističke koordinacije. Okluzijske smetnje mogu uzrokovati hiperaktivnost i hipertrofiju pojedinih mišića. Često se javlja hipertrofija jezika, ponekad u tolikoj mjeri da prekrije bezube grebene (2). Bezube osobe često osjećaju nelagodu i nesigurnost u kontaktu s drugim osobama što može stvarati komplekse i psihičke smetnje. Većina gubitak zuba shvaća kao mutilaciju organizma što je razlog intenzivnoj želji i potrebi bezubih osoba za nadoknađivanjem izgubljenih zuba i vraćanjem narušenih vitalnih funkcija i zadovoljavajućeg izgleda. Sve su to razlozi zbog kojih se bezube osobe javljaju stomatologu i žele protetsko liječenje.

1.2. Terapija konvencionalnim potpunim protezama

Opskrba bezubih osoba potpunim protezama ima višestruku zadaću. Prva je liječenje posljedica gubitka svih zuba, potom uspostavljanje svih izgubljenih funkcija stomatognatog sustava neophodnih za život i ispunjavanje pacijentovih potreba, vraćanje estetskog izgleda, prevencija daljnjeg propadanja tkiva usta te profilaksa smetnji i poremećaja koji mogu nastati nošenjem proteza. Kroz uspostavljanje žvačne, fonetske, okluzijske i estetsko-fizionomske funkcije bezubi se pacijenti rehabilitiraju i psihosocijalno. Svaka potpuna proteza trebala bi omogućiti:

1. žvakanje kako bi pacijent mogao usitniti hranu, pripremiti je za probavu i omogućiti dostatnu i pravilnu prehranu;
2. zadovoljavajući estetski izgled koji bezubim osobama daje subjektivno zadovoljstvo i sigurnost u komunikaciji s drugim ljudima, a što pojedincu uvelike olakšava privatni i profesionalni život;
3. govor koji je važna funkcija u životu svake osobe; čist izgovor pojedinoj osobi omogućuje komunikaciju s okolinom; gubitak prirodnih zuba praćen je otežanim i nerazgovijetnim izgovorom; izrađene potpune proteze moraju omogućiti pravilan govor što olakšava adaptacija jezika i usana na proteze;
4. očuvanje zdravlja mekih tkiva, usporavanje resorpcije kosti, prevenciju smetnji u funkciji čeljusnih zglobova i harmoničnu funkciju svih dijelova stomatognatog sustava (2).

Liječenje potpuno bezubih pacijenata predstavlja biomehanički problem koji je u velikoj mjeri ovisan o sposobnosti pojedinca da proteze prihvati. Mogući uspjeh u vraćanju izgubljenih funkcija potpunim protezama ovisan je o anatomske-morfološkim osobitostima njihovog ležišta te o fiziološkom i psihološkom stanju pacijenta, o njegovu fizičkom

i mentalnom kapacitetu. Uspostavljanje pravilnih okluzijskih odnosa umjetnih zuba na potpunim protezama ima veliko značenje. Osnovna im je zadaća smanjiti iznos opterećenja po jedinici površine ležišta potpune proteze i osigurati njezin miran ležaj što se postiže povećanjem protezne baze do morfološke i funkcijske granice bezubih čeljusti pojedinog pacijenta. Pri tome treba imati na umu mogući loš utjecaj okolnih mišića i jezika na stabilnost potpunih proteza. Mehanizam prijenosa žvačnog i izvanžvačnog opterećenja u bezubih je osoba potpuno promijenjen i usmjeren na meka tkiva i kost. Sluznica u bezubim ustima preuzima opterećenje koje u ozubljenih osoba prima parodont, a opterećenje koje preko baze proteze prima sluznica prenosi se dalje na kost. Naravno, za uspješno prihvaćanje proteza veliku važnost ima volja i motivacija pacijenta te njegova sposobnost prilagođavanja nošenju potpunih proteza (2).

Dugotrajno nošenje proteza može dovesti do promjena na tkivima usta. Bujanje (hyperplasia) mekih tkiva ispod i oko proteze posljedica je reakcije fibroepitela na nošenje potpune proteze. Posljedica je kronične iritacije loše prilagođenom protezom ili preširokim rubovima. Promjene sluznice usta u nosilaca proteza mogu biti izazvane mehaničkim, kemijskim odnosno bakterijsko-toksičnim i alergijskim nadražajima. Gljivična i bakterijska infekcija čest su uzrok upale mekih tkiva usta i takva upala može biti lokalizirana ili na cijelom ležištu baze proteze. Razvoju upale pridonose infekcija *Candidom albicans* i loša higijena usta i proteza. Papilarna hiperplazija granularni je tip upale koji se javlja na sluznici tvrdog nepca i često se javlja pod protezama koje imaju komoricu radi rasterećenja određenog područja te se povezuje i s neprestanim nošenjem proteza. Protetski stomatitis upala je mekih tkiva ležišta proteze koja može biti akutna, subakutna ili kronična. Kliničku sliku karakterizira crvenilo i edematozna oteklina sluznice ležišta proteze. Upala je ograničena na sluznicu ležišta proteze, a puno je češća na gornjoj čeljusti. Upala usnog kuta je bolna upala koja se često javlja uz protetski stomatitis, a pogoduje joj sniženje vertikalne dimenzije donje trećine lica koje je uzrok vlaženja tog područja. Ako na pacijentu primjetimo postojanje ragada u ustima, one mogu biti znak snižene vertikalne dimenzije okluzije. Ako se proteze podižu prilikom izgovora, najčešće se radi o znaku loše retencije. Izvrtnje proteze za vrijeme žvakanja znak je loših okluzijskih odnosa. Dekubitusi i oštećenja mekih tkiva su česti. Mogući su bolovi u mišićima i čeljusnim zglobovima (2).

Zadnjih desetljeća ovog stoljeća zabilježen je demografski porast starije populacije i dulji životni vijek (3). Povećan interes za implantoprotetsku terapiju rezultat je kombinacije različitih faktora uključujući gubitak zuba povezan s godinama, anatomske uvjete bezubih

grebena, psihološke potrebe, smanjenu izradu mobilnih proteza, predvidive dugoročne rezultate protetskih nadomjestaka nošenih implantatima i povećanu svijest kliničara i pacijenata o benefitima implantata.

1.3. Implantoprotetski koncepti u potpuno bezubih pacijenata

Donošenje odluke o protetskoj terapiji bezube čeljusti je složeno. Budući da se gornja i donja čeljust u manjoj mjeri razlikuju vrstom nadomjeska, a više brojem potrebnih implantata, obje se čeljusti promatraju zajedno (4). Temeljno razlikujemo mobilni nadomjestak nošen implantatima i fiksni nadomjestak nošen implantatima.

Mobilni nadomjeseci nošeni implantatima

Kod mobilnog nadomjeska treba se odlučiti između minimalnog stupnja slobode ili krutog ležišta. Kod pomičnog ležišta pacijent nikad ne gubi osjećaj da nosi protezu, dok mu kruto ležište daje osjećaj funkcionalnog jedinstva. Minimalni stupanj slobode postiže se jednostavnom primjenom kugličnih spojki ili lokatora kao retencijskih elemenata. Samo u slučaju velikog vertikalnog gubitka kosti, zbog čega bi proteza bila izrazito visoka, takav je koncept kontraindiciran. Zbog velikih sila koje djeluju kao poluga na spojke koje se kopčaju dolazi do neželjenog konstantnog otvaranja spoja i prekomjernog trošenja retencijskih elemenata. Taj se problem ne javlja kod krutog ležišta. Ono se može postići prečkama paralelnih stijenki ili suprastrukturama u obliku teleskopskih krunica. Kod njih se prednost daje galvano tehnici. Svi nadomjeseci u pravilu se izrađuju u obliku pokrovnih proteza. Jedina su iznimka proteze retinirane teleskopskim krunicama koje se kod malog vertikalnog gubitka kosti mogu izraditi u obliku mosta na skidanje. Ako se želi izraditi fiksni nadomjestak, opet se postavlja pitanje vertikalnog gubitka kosti. Prije izrade nadomjeska svakako bi trebalo pomoću dugoročnog privremenog nadomjeska provjeriti funkciju, fonetiku, estetiku i mogućnost održavanja higijene. Kod mobilnog se nadomjeska eventualni problem s potporom usnice, fonacijom, sagitalnim ili vertikalnim položajem gornjih prednjih zuba ili održavanjem higijene mogu znatno kvalitetnije riješiti nego kod fiksnog nadomjeska. No, ako je pacijent zadovoljan privremenim nadomjeskom, može se izraditi trajni s jednakim obilježjima. U slučaju velikog vertikalnog gubitka kosti to se područje premošćuje složenim konstrukcijama i ružičastom obložnom keramikom. Na to se cementiraju krunice. Takvi su nadomjeseci složeni u pogledu estetike i funkcije, ali i mogućnosti čišćenja. Ako je vertikalni gubitak kosti

malen, fiksni je nadomjestak relativno jednostavno izvediv. Odabir načina pričvršćivanja nadomjeska - vijkom ili cementom - ovisi o nagibu implantata. Samo ako je pristupni otvor smješten na žvačnoj plohi, vijčani je spoj izvediv. U protivnom prednost treba dati cementiranju. Nadalje, treba odlučiti između metalno-keramičkih i potpuno keramičkih nadomjestaka. Potonji su obično indicirani u prednjem segmentu i kod mostova manjeg raspona (4).

Fiksni nadomjesci nošeni implantatima

Za izradu fiksnog mosta kod malog vertikalnog defekta minimalni broj potrebnih implantata je 5-8 implantata u gornjoj, odnosno 4-8 implantata u donjoj čeljusti. Moguće ga je pričvrstiti cementiranjem ili vijčanom vezom, ovisno o položaju pristupnog otvora za vijak, tj. položaju implantata i implantatnih nadogradnji. Vrlo često samoj ugradnji implantata predstoje i dodatni kirurški zahvati u vidu podizanja dna maksilarnog sinusa i augmentacijskih tehnika što u tom slučaju produljuje i poskupljuje sami tijek terapije. Međutim, ako je indikacija dobro postavljena zubi su normalne veličine i nije potrebna modelacija ružičastom gingivom. Kod većih vertikalnih defekata, to je potrebno jer su u suprotnom zubi predugi, što je neestetski, osobito kod visoke linije osmijeha. Broj potrebnih implantata je isti, ali laboratorijski tijek izrade mosta znatno različit. Osim toga, opterećenje je odgođeno. U svakom slučaju, pacijenti su fiksnim nadomjescima mnogo zadovoljniji nego s mobilnim. Potencijalan problem nastaje u čeljusti s duže postojećom bezubosti i uznapredovalom atrofijom kosti jer su vertikalna i horizontalna dimenzija kosti nedovoljne. U tim je slučajevima nužna opsežna augmentacija kako bi se uopće mogli ugraditi implantati dovoljne duljine i prihvatljivog promjera na strateški prikladnim mjestima. Napori kojima su pacijenti izloženi takvim intervencijama, potencijalni rizici i potreba za privremenom opskrbom slabo prilagođenim privremenim nadomjeskom tijekom faze cijeljenja često dovode do toga da pacijent loše prihvaća takav postupak (4).

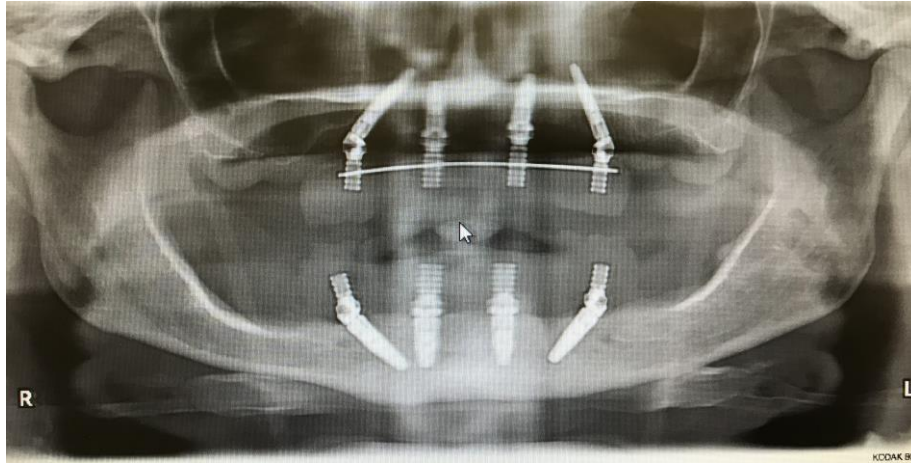
1.4. Koncepti imedijatnog opterećenja fiksnim nadomjescima

Imedijatno opterećenje dentalnih implantata moguće je učiniti na način imedijatnog funkcijskog opterećenja, imedijatnog nefunkcijskog i progresivnog opterećenja. Imedijatno funkcijsko opterećenje je situacija pri kojoj je protetski nadomjestak nošen implantatima predan unutar 48 sati od implantacije s postojećim antagonističkim okluzijskim i

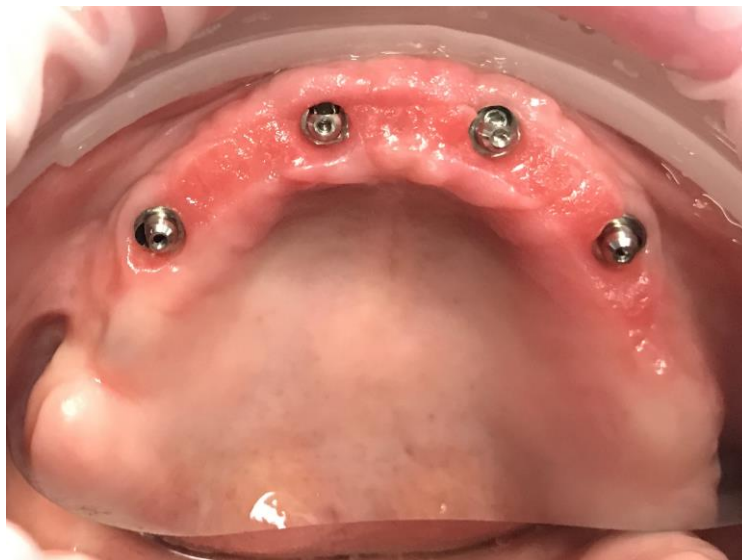artikulacijskim kontaktima. Ovakva situacija je u pravilu kod potpuno bezubih pacijenata. Imedijatno nefunkcijsko opterećenje je situacija pri kojoj protetski nadomjestak nošen implantatom nema antagonističkih okluzijskih i artikulacijskih kontakata, i postavljen je unutar 48 sati od implantacije. Imedijatno nefunkcijsko opterećenje privremenom krunicom najčešće se izrađuje kod nadoknade jednog zuba (4).

1.4.1. ALL-ON-4

Koncept *All-on-4* predstavlja specifičan način fiksne implantoprotetske terapije bezubih pacijenata sa ili bez atrofije alveolarnih nastavaka. Postulate ovog koncepta još je davno postavio prof. Brånemark, a do detalja ih je razradio dr. Paulo Maló. Koncept je razvijen s dentalnim implantatima kompanije Nobel Biocare (Zürich, Švicarska), kao takav je registriran i prepoznat u cijelom svijetu. Rješenje je za sve slučajeve potpune i djelomične bezubosti (s manjim brojem preostalih zuba bez dobre prognoze) u kojima nije moguća ugradnja dentalnih implantata klasičnim pristupom dovoljne duljine i promjera zbog opsežne resorpcije i atrofije alveolarnog nastavka. Koncept *All-on-4* je način implantološkog liječenja i ugradnje dentalnih implantata čiji je položaj određen količinom raspoložive kosti uz zaobilaženje kritičnih anatomskih struktura (n.alveolaris inferior, sinus maxillaris) angulacijom distalnih implantata (5). Dok se prednji implantati uglavnom postavljaju ravno, distalni se nagnju i ugrađuju pod kutom do 45 stupnjeva u odnosu na mezijalne. Distalni implantati zbog svoje duljine ostvaruju primarnu stabilnost čime se postižu uvjeti za imedijatno opterećenje fiksnim protetskim nadomjeskom (Slika 1). Rezultat takvog terapijskog koncepta jest implantoprotetska rehabilitacija u jednom danu. Izbjegavaju se augmentacijski postupci i dugotrajno liječenje, pacijent se opskrbi minimalnim brojem dentalnih implantata što je važno za financijski aspekt svakog pacijenta, protetska terapija je fiksna, nadomjestak se pričvršćuje vijcima što ima velike prednosti za meka tkiva oko implantata te mogućnost popravka rada u slučaju potrebe, a olakšano je i održavanje oralne higijene (Slika 2). Uza sve to, opterećenje implantata je imedijatno što znatno skraćuje vrijeme terapije, funkcija, estetika i fonacija pacijenta uspostavlja se na dan operacije privremenim fiksnim nadomjeskom što pridonosi poboljšanoj kvaliteti života kao i zadovoljstvu i samopouzdanju pacijenata.



Slika 1. ALL ON 4 (rendgenski prikaz)



Slika 2. ALL-ON-4 s Multi-unit™ nadogradnjama (klinički prikaz).

1.4.2. ALL-ON-6

Koncept *All-on-6* počiva na istim temeljima kao prethodno opisani koncept *All-on-4*, a osnovna razlika jesu dva dodatna implantata u lateralnim segmentima. Primjenjuje se u slučajevima postojanja dovoljne količine kosti u lateralnim segmentima čeljusti. Dodatna prednost ugradnje šest implantata i izrade fiksno-protetskog nadomjeska na vijak jest izbjegavanje izrade privjesnih članova u protetskom nadomjesku što je značajno bolje za biomehaniku sustava.

1.5. Pregled i plan terapije

Za uspjeh implantoprotetskog liječenja od najveće je važnosti donošenje detaljnog plana liječenja kao i precizno provođenje kliničkih i laboratorijskih postupaka. U izboru i provođenju liječenja potrebno je uvažiti pacijentove želje, njegovo opće zdravstveno stanje te njegove financijske mogućnosti. Uvijek treba imati na umu da se svi postupci liječenja moraju planirati unaprijed tako da konačno rješenje bude prihvatljivo pacijentu te klinički i laboratorijski izvedivo. Broj dentalnih implantata i mjesto njihove ugradnje ovisi o raspoloživoj količini kosti. Konačno protetsko rješenje uvijek se mora planirati i izabrati prije ugradnje dentalnih implantata. U donošenju konačnog plana liječenja mora sudjelovati tim sastavljen od protetičara, oralnog kirurga, parodontologa, dentalnog tehničara te po potrebi specijalista ostalih stomatoloških grana. Konačan plan oni donose na temelju detaljne analize podataka dobivenih iz anamneze, kliničkog pregleda, dijagnostičkih modela, fotografija te rentgen analize (1).

1.5.1. Anamneza

Detaljna analiza općeg zdravstvenog stanje pacijenta od najveće je važnosti za izbor, planiranje i provođenje postupaka implantološko-protetskog liječenja (2). Anamneza u sklopu planiranja implantoprotetske terapije mora biti detaljna te bi trebala biti podijeljena na opću i stomatološku (4). Iz anamneze je moguće utvrditi eventualna medicinska ograničenja, apsolutne ili relativne kontraindikacije i čimbenike rizika. Stoga u razgovoru s pacijentom treba dobiti temeljne informacije o njegovu zdravstvenom stanju. Posebno je važno dobiti podatke o dosadašnjim bolestima, pogotovo bolestima sistemskog karaktera kao i o prethodno provedenom liječenju. Za to je najbolje koristiti upitnik u koji se upisuju podaci o pacijentu i njegovom zdravstvenom stanju. U implantologiji vrijede jednaka ograničenja indikacija kao za ostale elektivne kirurške zahvate u dentalnoj medicini. Mogu biti uvjetovana općemedicinski ili lokalno, područjem implantacije. Dodatna su ograničenja indikacija manjak spremnosti na održavanje oralne higijene i nedovoljna suradljivost pacijenta (6).

Kontraindikacije za ugradnju dentalnih implantata dijelimo na apsolutne i relativne, te na lokalne, općemedicinske, privremene i kontraindikacije uvjetovane psihičkim stanjima (7).

U lokalne kontraindikacije ubrajamo nepovoljne anatomske odnose u području čeljusti (nedovoljna visina i širina alveolne kosti i nepovoljan međučeljusni odnos), nepovoljnu okluziju i funkcijske smetnje (disgnatije i teški funkcijski poremećaji), patološke promjene u

čeljusti (zaostali korjenovi, ciste, strana tijela, periapikalni upalni procesi itd.), patološke promjene na sluznici usne šupljine (leukoplakija, lichen ruber planus i erosivus, recidivirajući stomatitis itd.), nesaniranu usnu šupljinu i nedovoljnu higijenu usne šupljine, stanje nakon radioterapije u području glave i vrata, kserostomiju i makroglosiju (u različitim endokrinih bolesti poput akromegalije i miksedema, ali i kao posljedica preranog gubitka zubi) (7).

U apsolutne općemedicinske kontraindikacije za implantološku terapiju ubrajaju se:

- pacijenti koji boluju od sistemskih ili infektivnih bolesti kao što su karcinom i AIDS gdje postoje znakovi oštećenog imunskog sustava što može rezultirati infekcijom i usporenim cijeljenjem oko implantata,
- pacijenti sa juvenilnim dijabetesom,
- kardiovaskularni bolesnici bez dopuštenja nadležnog liječnika internista (osobito pacijenti koji su u posljednjih 6 mjeseci preboljeli infarkt miokarda),
- pacijenti sa krvnim bolestima poput hemofilije, trombocitopenije, akutne leukemije i agranulocitoze,
- pacijenti na antikoagulantnoj terapiji te pacijenti sa bilo kojim stanjima koja usporavaju hemostazu bez prethodno izvršenih testova koagulacije,
- razna psihička stanja koja rezultiraju poteškoćama u suradnji i nedostatkom interesa za provođenje adekvatne oralne higijene,
- ovisnost o alkoholu, opijatima ili lijekovima,
- pacijenti na radioterapiji čeljusti, posebno ako su upotrijebljene doze preko 60 Gy (8),
- osobe prije završene faze rasta (17-18 godina) (obzirom da implantati ne prate rast i razvoj čeljusti i mogu ostati u infraokluziji) (9).

Relativne općemedicinske kontraindikacije su kontraindikacije kod kojih je moguća ugradnja implantata ukoliko se posebna pozornost obrati na preporučene i konvencionalne mjere opreza prije, tijekom i nakon kirurškog zahvata. To su:

- sistemske bolesti poput dijabetesa tipa II prilikom čega može postojati povećani rizik od infekcije i produljeno cijeljenje; implantaciju je moguće provesti pod antibiotskom zaštitom i ako je dijabetes pod kontrolom pomoću inzulinskih preparata (10),
- pacijenti na kemoterapiji; ukoliko su implantati postavljeni tijekom trajanja kemoterapije ili kombinacije radioterapije/kemoterapije moguća je veća vrijednost neuspjeha (11),

- pušenje koje negativno utječe na oseointegraciju i pregrađivanje kosti oko implantata (12),
- bruksizam,
- nedostatna količina i kvaliteta kosti,
- loša oralna higijena (13),
- nedovoljan interokluzijski razmak.

U skupinu privremenih kontraindikacija ubrajaju se stanja poput trudnoće, akutne upalne bolesti i infektivna stanja te stanja tjelesnog i duševnog stresa.

Kontraindikacije uzrokovane psihičkim stanjima su vrlo bitne i treba ih uzeti u obzir pri postupku planiranja kirurškog zahvata. Razlog za pojačan oprez može biti i nespremnost pacijenta na suradnju. Tjelesna i duševna stanja predstavljaju veliku opasnost od pojave pretjeranog psihičkog ili fizičkog opterećenja čemu pridonose psihosocijalne promjene. Neuroze i psihoze koje mogu biti osnova za razvoj složenih i recidivirajućih stanja mogu biti apsolutna kontraindikacija za ugradnju dentalnih implantata. Prekomjerno uživanje alkohola i korištenje opijata razlog su da pacijenti koji ih konzumiraju loše surađuju, nisu motivirani, imaju lošu higijenu usne šupljine, često se loše hrane i slabog su imuniteta zbog čega je uspješnost implantoprotetske terapije značajno smanjena. Emocionalno nestabilni pacijenti nerealni su u svojim očekivanjima te mogu stvarati probleme u komunikaciji s terapeutom i tako u velikoj mjeri otežati provođenje liječenja zbog čega bi ih trebali svrstati u kontraindikacije za implantološko liječenje te terapiju provesti klasičnim tehnikama protetske opskrbe (1,7).

1.5.2. Klinički pregled

Klinički pregled obuhvaća inspekciju te palpaciju mekog i koštanog tkiva usne šupljine. Inspekcijom i palpacijom utvrđujemo širinu i visinu alveolne kosti, odnosno stupanj atrofije, širinu pričvrzne gingive, njezinu debljinu odnosno rezilijenciju, količinu sline, stupanj higijene, stanje ostalih prisutnih zuba te eventualnu makroglosiju. Važno je da za vrijeme pregleda utvrdimo međučeljusne odnose, visinu zagriža te pregledamo i temporomandibularni zglob. Manualna funkcijska analiza je obavezna u svrhu dijagnostike stanja i poremećaja temporomandibularnog zgloba i pripadajućeg neuromuskularnog sustava (7).

Stanja koja ograničavaju ili onemogućuju ugradnju dentalnih implantata i mogu dovesti do neuspjeha su nepovoljni anatomske odnosi između gornje i donje čeljusti, narušeni okluzijski ili funkcijski odnosi, patološke promjene u alveolnoj kosti, stanje nakon radiološke terapije u

području čeljusti, patološke promjene na mekim tkivima usta, kserostomija, makroglosija, neizliječeni preostali zubi i loša higijena usta.

Bitan dio kliničkog pregleda čini estetska analiza. Tijekom kliničkog pregleda potrebno je analizirati pacijentovu liniju osmijeha. Linija osmijeha predstavlja donji rub gornje usnice koja ograničava vidljivost zuba (14). Ova linija također prati bridove gornjih prednjih zubi, a oni krivulju unutarnjeg ruba donje usnice. Zadovoljavajući osmijeh postignut je kada su kutovi usnica paralelni s bipupilarnom linijom i okluzijskom ravninom, s vrškovima očnjaka koji blago dodiruju donju usnicu (15). Linija donje usnice zaobljava se prema gore i straga do kuta usnice, gdje se spaja sa gornjom usnicom. Ricketts definira estetsku "E liniju" koja prolazi najprominentnijom točkom nosa, *pronasale (Prn')* te najanteriornijom točkom kosti brade, *pogonion (Pg')*. Na udaljenost usnica od linije utječu dob, spol i rasa. Smatra se da bi gornja usnica trebala biti udaljena od estetske linije 3 mm, dok bi donja usnica trebala biti udaljena 2 mm. Prema toj liniji možemo karakterizirati profil usnica pacijenta, tj. je li on ravan, konveksan ili konkavan (16).

1.5.3. Dentalna fotografija

Svaki je klinički pregled poželjno popratiti i nadopuniti dentalnom fotografijom. U današnje vrijeme dobar izvor informacija predstavlja i kratki video pacijenta u razgovoru na temelju kojeg možemo analizirati mimiku lica, osmijeh, liniju smijeha, položaj usana pri govoru i smijehu, vidljivost eventualno preostalih zuba itd.

Dentalna fotografija uključuje set fotografija: frontalna, profilna, fotografija osmijeha, gornjeg zubnog niza i grebena, donjeg zubnog niza i grebena, fotografija zuba u zagrizu, te lateralna lijeva i desna fotografija zuba u zagrizu.

Fotografijom i/ili videom možemo analizirati detalje koje nećemo upamtiti ili uočiti tijekom prvog pregleda, a mogu biti od velike pomoći u planiranju terapije.

1.5.4. Studijski modeli – instrumentalna funkcijska analiza

Studijski modeli prije zahvata koriste se za utvrđivanje početne situacije. Instrumentalna funkcijska analiza u artikulatoru omogućuje optimalnu procjenu statičke i dinamičke okluzije, intermaksilarne udaljenosti i odnosa bezubih dijelova grebena te prvu procjenu razmjera horizontalnog i/ili vertikalnog gubitka alveolne kosti (4). Prijenos modela u artikulator provodi se pomoću obraznog luka i međučeljusnog registrata. Studijski modeli omogućuju konzultaciju i dogovor protetičara, oralnog kirurga i dentalnog tehničara o konačnom planu

liječenja pacijenta. Modeli pomažu u izboru mjesta implantacije i pozicioniranju implantata. Na studijskom se modelu može izraditi kirurška šablona, ali i učiniti dijagnostičko navoštavanje u svrhu vizualizacije budućeg protetskog nadomjeska. To u velikoj mjeri olakšava izbor i donošenje plana liječenja i omogućuje protetski ispravnu ugradnju implantata. Za potrebe dokumentacije stanja u ustima pacijenta prije početka liječenja potrebno je sačuvati jedan par studijskih modela. Danas je to moguće učiniti spremanjem inicijalnog zapisa intraoralnog skenera pri prvom pregledu, a temeljem kojeg je moguće isprintati polimerne modele u bilo kojem trenutku. Studijski modeli koriste se za komunikaciju s pacijentom, upoznavanje s planiranim tijekom liječenja i za dobivanje pacijentove suglasnosti. Studijski modeli preneseni u artikulatorku pomoću obraznog luka i međučeljnog registrata pružaju uvid u odnose koji su od važnosti za donošenje konačnog plana implantoprotetske terapije (17). Tu spadaju sljedeći važni činitelji:

1. okluzija u položaju centrične relacije,
2. odnosi bezubog dijela grebena prema postojećim zubima i antagonistima,
3. položaj preostalih prirodnih zuba,
4. morfologija zuba i mogući parafunkcijski pokazatelji,
5. smjer djelovanja sila na mjestima budućih implantata,
6. postojeća okluzija, uključujući lokaciju i prisutnost dodira na radnoj i neradnoj strani,
7. značajke mekih tkiva na bezubim grebenima, dužina, širina, smještaj, estetski položaj mekog tkiva, hvatišta mišića i koštana izbočenja,
8. slobodni interokluzijski prostor,
9. okluzijske krivulje (Wilson i Spee),
10. horizontalni odnosi između gornje i donje čeljusti,
11. potencijalna shema buduće okluzije,
12. broj izgubljenih zuba,
13. smještaj budućih uporišta,
14. oblik i simetrija zubnog luka (1).

1.5.5. Dijagnostika

Prije donošenja konačnog plana implantoprotetske terapije neophodno je provesti dijagnostičke (rendgenske) postupke. Zadaća dijagnostičkog snimanja je osiguranje precizne i vjerodostojne informacije o anatomske građi kosti na mjestima predviđenim za implantaciju.

Za potrebe dentalne implantologije primjenjujemo periapeksne radiografske snimke, panoramske snimke (ortopantomogram) te trodimenzionalnu kompjuteriziranu tomografiju na bazi stožaste zrake (CBCT).

Periapexni radiografski snimak prikazuje ograničeno područje mandibule ili maksile na kojemu se vidi ugrađeni dentalni implantat i okolna kost. Za preciznu procjenu količine ili gustoće kosti periapexni snimci nisu pouzdani. Na njima se može dobiti uvid u promjene na preostalim prirodnim zubima (1).

Panoramski snimci omogućuju početno utvrđivanje visine kosti, prikazuju zube i anatomsku građu čeljusti te omogućuju otkrivanje patoloških procesa. Prikazuju tijelo mandibule i maksile i donji dio maksilarnog sinusa. Na snimci se inicijalno može utvrditi visina kosti, ali procjena količine i kakvoće kosti nije moguća. Omogućuju lako i brzo otkrivanje bolesti zuba i kosti. Međutim, prikaz prednjeg bezubog područja maksile je nejasan. Foramen mentale često se ne vidi dobro, a dimenzije nagnutih dijelova čeljusti su nejasne. Panoramsko je snimanje široko dostupno i u praksi se najviše koristi, ali za kvantitativno snimanje to nije dovoljno budući da je dobivena slika dijelova čeljusti različite debljine i različitog povećanja. Nedostatak panoramske tehnike snimanja je povećanje rendgenske slike u odnosu na kliničko stanje. Panoramski snimak povećan je u horizontalnoj dimenziji 30-70%, a u vertikalnoj 20-30% u odnosu na kliničku situaciju (18).

Tomografski uređaji omogućuju terapeutu da dobije 3D volumenske podatke u jednoj rotaciji s razumno malom dozom zračenja, a trodimenzionalna dijagnostika omogućuje mjerenje za preciznu analizu dimenzija kosti (19, 2). Budući da je snimanje slojeva prethodno kalibrirano, ne treba koristiti referentne kuglice za kalibraciju kao kod panoramskog tomografa. Raspoloživa kost može se odrediti u horizontalnoj i vertikalnoj dimenziji pomoću funkcije mjerenja. Osim čiste kvantitativne analize, pri planiranju postupka važno se orijentirati prema položaju protetskog nadomjeska. To se može učiniti korištenjem kirurške ili radiološke šablone koja se dobiva iz protetskog prijedloga izrađenog u suradnji s dentalnim tehničarom. Cilj svake implantacije je da se implantat u svim prostornim ravninama pozicionira tako da optimalno podupire buduću protetsku restauraciju. Kako bi se to postiglo u implantologiji se u suvremeno doba radi tzv. *backward planning* ili planiranje unatrag. To znači da se na temelju pacijentovog CBCT-a isplanira buduću protetski rad, a nakon toga obzirom na protetski nadomjestak planiraju mjesta ugradnje dentalnih implantata (21). Prednosti su to digitalizacije u dentalnoj medicini.

1.5.6. Odabir implantata za ugradnju

Sastav i naboj materijala od kojeg je izrađen implantat kritični su za adsorpciju proteina i pripoj stanica na njegovu površinu. To su sastav površine, površinska topografija, hrapavost površine i površinska energija. Prvi strojno dobiveni implantati imali su glatku površinu. Wennerberg i Albrektsson kategorizirali su hrapavost površine dentalnih implantata u sljedeće kategorije:

- glatke površine s vrijednosti 0,5 μm
- minimalno hrapave površine s vrijednosti od 0,5 do 1,0 μm
- umjereno hrapave površine s vrijednosti od 1,0 do 2,0 μm (najčešće korišteni)
- hrapave površine sa vrijednosti iznad 2,0 μm (površine dobivene raspršivanjem plazme) (22).

Modifikacija površine implantata ima za cilj poboljšati kliničku uspješnost u područjima sa slabijom kvalitetom ili kvantitetom kosti, ubrzati koštano cijeljenje radi mogućnosti imedijatnog ili ranog opterećenja implantata te stimulirati rast kosti. Površina tretirana metalnim biomaterijalima ima za cilj poboljšati karakteristike materijala poput trošenja, otpornosti na koroziju i biokompatibilnosti. Kost bolje reagira na hrapave površine pa je svrha površinske obrade poboljšati oseointegraciju. Prisutnost mikroretencija na površini omogućuje povećanje rastezljivosti i torzijske čvrstoće dentalnih implantata. Makrofazi, epitelne stanice i osteoblasti imaju visoki tropizam prema grubim površinama. Dvije su osnovne metode modificiranja površine dentalnih implantata; aditivni i reduktivni postupci. Dok se aditivnim mehanizmima čestice dodaju biomaterijalu kreirajući površinu s kvržicama, reduktivni postupci su oni koji uklanjaju materijal s površine kreirajući jamice ili pore. Reduktivne tehnike jesu elektropoliranje, mehaničko poliranje, pjeskarenje, jetkanje kiselinom, pjeskarenje praćeno jetkanjem kiselinom i anodizacija. Od aditivnih tehnika koristi se presvlačenje površina hidroksilapatitom i kalcijevim fosfatom (CaP), sprejanje titanijskom plazmom i odlaganje iona. Od metoda za presvlačenje površine koriste se raspršivanje plazme, pulsna laserska depozicija, elektroforetska depozicija, biomimetska precipitacija te metoda uranjanja (23).

Primarna stabilnost dentalnih implantata je stabilnost mehaničkog tipa, a definirana je vezom površine implantata i postojeće kosti u trenutku ugradnje implantata. Ovisi o nizu čimbenika povezanih s postojećim koštanim tkivom na mjestu ugradnje, s kirurškom tehnikom ugradnje i dizajnom implantata. Sekundarnu stabilnost definira novostvorena kost na površini implantata (engl. "*BIC - bone to implant contact*") stvorena pregradnjom, tj. promjenom

odnosa spongiozne i kortikalne kosti te povećanim stupnjem kompaktne kosti na površini implantata. Stabilnost implantata možemo procjenjivati na različite načine; vizualno, perkusijom, procjenom zateznog momenta (torque test - važan za procjenu primarne stabilnosti), analizom rendgenske snimke, a mjeriti Periotest-om (Siemens AG, Modautal, Njemačka) i analizom rezonantne frekvencije – Osstell (Integration Diagnostics AB, Goteborg, Švedska). Prilikom ugradnje dentalnih implantata konceptom *All-on-4* primarnu stabilnost mjeri kirurg u trenutku ugradnje i to procjenom zateznog momenta. Drži se da primarna stabilnost implantata postoji ako ugradnjom postizemo zakretni moment sile od 45 Ncm^{-1} .

Osim površine implantata, primarnoj stabilnosti pridonosi i oblik, dužina i promjer dentalnog implantata te smjer i količina navoja na njegovoj površini (samonarezujući implantati pridonose primarnoj stabilnosti). Na nju svakako utječe kvaliteta koštanog tkiva. Jedna od glavnih odlika koncepta *All-on-4*, koja se svakako odražava i na primarnu stabilnost, jest pozicioniranje implantata prilikom ugradnje. Naime, kod pozicioniranja implantata treba poštivati optimalni nagib distalnih implantata. S druge strane, položaj implantata treba odabrati tako da se postigne najveći potporni poligon planirane imedijatne opskrbe uz izbjegavanje dugačkih ekstenzija protetske suprakonstrukcije. Prednost anguliranih distalnih implantata jest što se stražnja potporna točka može pomaknuti distalnije nego s aksijalno postavljenim implantatima, zaobilazeći kritične anatomske strukture i bez augmentacije. U donjoj čeljusti moguće je angulacijom implantata distalnu potporna točku suprastrukture, čak i uz nedovoljnu vertikalnu količinu kosti iznad n. alveolaris inferior-a, pomaknuti distalnije nego kod aksijalno ugrađenog implantata. To predstavlja alternativu složenom postupku augmentacije prije implantacije. U gornjoj čeljusti naginjanjem distalnog implantata stražnja potporna točka suprastrukture može se pomaknuti posteriorno izbjegavajući vanjsko podizanje dna sinusa. U planiranju kirurškog tijeka ugradnje dentalnih implantata posebnu pozornost trebamo posvetiti pacijentovoj liniji osmijeha. Prijenos linije osmijeha na postojeću razinu kosti osobito je važan. Naposljetku, linija osmijeha uvijek mora prekrivati tranzicijsku zonu (prostor prijelaza fiksnoprotetskog nadomjeska na biološku osnovu). To je osobito važno u gornjoj čeljusti i može se postići vertikalnom resekcijom grebena do visine linije osmijeha uvećano za sigurnu udaljenost od 1 mm. Tako se tranzicijska zona može smjestiti u smjeru forniksa vestibuluma i postići odgovarajuće prekrivanje usnicom. Vertikalnom resekcijom može se smanjiti ekstrakcijska alveola kao koštani dio alveolnog nastavka, istodobno se poboljšava koštano ležište implantata te je moguća sigurnija implantacija s

primjerenom primarnom stabilnošću. U planiranju operacije stoga nužno treba i trodimenzionalno prikazati kost pomoću CBCT-a. Vertikalna i horizontalna dimenzija kosti nakon resekcije mora biti dovoljna za ugradnju implantata zadovoljavajuće dimenzije. Minimalna širina preostale kosti u donjoj čeljusti iznosi najmanje 5 do 6 mm uz minimalnu visinu 8 mm, a u gornjoj čeljusti između prvih prekutnjaka najmanje 5 do 6 mm uz minimalnu visinu od 10 mm (5).

Odmah nakon ugradnje dentalnih implantata postavljaju se nadogradnje. Paralelizacija implantatnih nadogradnji od presudne je važnosti. Pritom se koriste posebni elementi s različitim kutovima kako bi se kompenzirale razlike između anguliranih i aksijalno postavljenih implantata. Da bi se te nadogradnje mogle postaviti na angulirane implantate, važno je reducirati distalnu koštanu lamelu jer je ona zbog nagiba uglavnom smještena ispod razine kosti. U tu svrhu svi sustavi nude posebna profilna svrdla koja se koriste kroz vodilicu koja se fiksira na implantatima. Vodilica i poseban oblik svrdla osiguravaju redukciju kosti uz zaštitu ramena implantata (5). Nadalje treba voditi računa o zakretnom momentu pričvršćivanja kutnih nadogradnji ovisno o sustavu. U slučaju *koncepta All-on-4* koriste se tzv. Multi-unit™ nadogradnje proizvođača Nobel Biocare. Pažljivo su dizajnirane kako bi se rehabilitirali potpuno bezubi i djelomično bezubi zubni lukovi, osobito kada se koriste za klinički i znanstveno dokazan *All-on-4* koncept. Originalna Nobel Biocare Multi-unit™ nadogradnja razvijena je 2000. godine i u to je vrijeme bila prva u industriji. Od tada je prihvaćena kao industrijski standard, a mnogi su nastojali kopirati taj inovativan dizajn. Takva nadogradnja ima kratak konus za ograničeni međučeljusni prostor i široko rame za lako pozicioniranje protetskog nadomjeska. Osim toga, zbog različite anatomije mekog tkiva dolaze sa 9 različitih visina vratova nadogradnje. Muti-unit™ nadogradnje dolaze kao ravne i kutne nadogradnje (17° i 30°). Svaka nadogradnja dolazi s već prethodno montiranim držačem za jednostavnije pozicioniranje. Nakon paralelizacije implantatnih nadogradnji rana se može zašiti i provesti imedijatna protetska opskrba. U svim međufazama Multi-unit™ nadogradnje se prekrivaju titanijskim pokrovnim kapticama za cijeljenje (24).

2. KIRURŠKI PROTOKOLI ZA IZRADU FIKSNOG NADOMJESKA

Klasičan tretman implantatima, koji je opisao Brånemark 60-ih godina 20.stoljeća uključivao je ugradnju dentalnih implantata u dva kirurška postupka s izlaganjem oralnom okolišu nakon perioda cijeljenja od 3 do 6 mjeseci kako bi se postigla oseointegracija (25). Jednovremeni protokol postavljanja implantata u kome se implantati i implantološke nadogradnje postavljaju istovremeno smanjuje vrijeme trajanja tretmana i nelagodu za pacijenta, razvijen je tridesetak godina kasnije s usporedivim rezultatima (26, 27, 28). Zadnje desetljeće korištenje jednovremenog kirurškog protokola pokazalo se kao valjan pristup u rehabilitaciji potpuno bezubih grebena, omogućujući pacijentu fiksno protetski nadomjestak u najranijem mogućem stadiju terapije (29). Ugradnja implantata sa imedijatnom predajom protetskog nadomjeska dokazano je valjan protokol u obje čeljusti s visokom stopom uspješnosti (30, 31, 32, 33).

Koncept *All-on-4* jedan je od protokola imedijatne funkcije koji omogućuje rehabilitaciju bezubih čeljusti bez nadoknadne koštane kirurgije u jednom operativnom zahvatu ugradnjom 4 dentalna implantata maksimizirajući postojeći volumen kosti. Ako su implantati postavljeni ispravno – dva posteriorno (nagnuti između 30° i 45°) i dva anteriorno (postavljeni aksijalno) te dobro usidreni (postignuta je primarna stabilnost od najmanje 30Ncm^{-1}), vjerojatnost za dobre rezultate tretmana je visoka (98% za maksilu i 98.1% za mandibulu nakon praćenja 5-10 god) (32, 33). Primjena anguliranih implantata omogućuje korištenje dužih implantata, što poboljšava primarnu stabilnost, omogućuje redukciju distalnih ekstenzija za optimalnu protetsku potporu i smanjuje potrebu za koštanom augmentacijom maksimalno koristeći postojeću dostupnu kost (34, 35).

Daljnji razvoj na području implantologije bio je uvod u implantokirurške protokole bez odizanja režnja kroz računalno navođenu kirurgiju. Računalno vođena kirurgija temelji se na upotrebi podataka iz CT-a i CBCT-a, koji su pretvoreni putem računalnog programa (Nobel Guide; Nobel Biocare) u trodimenzionalne slike omogućujući virtualno planiranje i postavljanje implantata u skladu s anatomijom pacijenta (36). Na temelju tog plana nastaje kirurški predložak i model izveden iz njega tako da se može proizvesti imedijatna akrilatna proteza u laboratoriju prije operacije. Implantati se postavljaju korištenjem kirurškog predloška (pristup bez odizanja režnja) u poziciji koja je planirana kroz korištenje računalnog programa za trodimenzionalno planiranje, a privremeni fiksno protetski nadomjestak se imedijatno isporučuje pacijentu sa visokom stopom uspjeha (37, 38). Ovaj minimalno invazivni pristup s pojednostavljenim protokolom je blagotvoran za pacijenta reducirajući postoperativne neugodnosti i vrijeme trajanja tretmana (31, 32). Računalno vođena tehnika

bez odizanja režnja je detaljno dokumentirana s 3-godišnjim praćenjima studija koje pokazuju dobre ishode preživljenja implantata i srednjim vrijednostima gubitka marginalne kosti između 1.2 i 1.9 mm (32, 33, 39, 40). Srednje i dugoročne studije na ovom području su rijetke. Schneider i suradnici (41) u svom su pregledu izvjestili o stopi preživljenja implantata od 91 do 100%, a Polizzi i Cantoni u jedinoj kliničkoj studiji s 5-godišnjim praćenjem preživljenja implantata od 97.3% (42).

Kirurški zahvat u većini se slučajeva obavlja u lokalnoj anesteziji (infiltracijska tehnika), neki kliničari pribjegavaju svjesnoj sedaciji s lokalnom anestezijom, a neki i općoj anesteziji u za to predviđenim uvjetima. Početna incizija je kresalna i seže od molara jedne do molara druge strane i u mandibuli i u maksili. Kad je kirurški pristup programiran i navođen, operateri postavljaju računalno dizajniranu kiruršku vodilicu prateći protokol tehnike bez odizanja režnja. U klasičnom protokolu nakon što se napravi incizija i odvoji mukoperiostalni režanj, slijedi ekstrakcija eventualno preostalih zuba bez dobre prognoze i pažljivo čišćenje alveola, a potom modelacija grebena rotirajućim instrumentima za kost ili kliještima za kost. Nakon što je sve pripremljeno, u području medijalne linije čeljusti pilot svrdlom radi se osteotomija promjera 2mm i ležaj za smještaj posebne šablone ("Edentulous guide", Nobel Biocare AB) koja je orijentir za smjer i pozicioniranje implantata. Preparacija ležišta započinje klasično ciljanom dubinom preparacije svrdlom promjera 2mm, slijede svrdla promjera 2.4/2.8 mm i 3.2/3.6 mm (ovisno o gustoći kosti). U slučaju jako guste kosti, svrdla promjera 3.8/4.2 mm koriste se samo u području kortikalne kosti. Cilj je vrat implantata smjestiti u razini kosti i usidriti ga bikortikalno kad god je moguće. Dva implantata smještaju se u prednji dio čeljusti; vrlo često na pozicije lateralnih ili centralnih sjekutića, u smjeru dužinske osi (u gornjoj čeljusti što je moguće više palatinalno, u donjoj čeljusti što je moguće više vestibularno vodeći računa o smjeru resorpcije gornje i donje čeljusti). Stražnji implantati postavljaju se pod kutom od 30° do 45° prateći anteriorni zid sinusa i položaj vrata implantata na poziciji drugih pretkutnjaka. Distalni implantati su najčešće promjera 4mm dok prednji mogu biti promjera 3.3 mm, 3.75 mm ili 4 mm (43).

2.1. Spoj kosti i implantata

Oseointegracija je definirana kao čvrsta funkcionalna veza (biološka i mehanička) između površine dentalnog implantata i okolne kosti. Predstavlja izravnu vezu kosti i implantata bez umetnutih slojeva mekog tkiva. Prvi je puta 1952. godine Per Ingvar Brånemark spomenuo

pojam oseointegracije kao spoznaju da ljudsko tijelo neće samo tolerirati titanij nego će i srasti s njime. On je 60-ih godina 20. stoljeća vodio skupinu istraživača sa Sveučilišta u Göteborgu, a proučavali su cijeljenje i potencijal pregradnje kosti kao interakciju između kosti, koštane srži i krvi (tada je bilo premalo podataka o proizvodnji novih krvnih stanica). On i njegovi suradnici počeli su razvijati novi implantat čije je kliničko funkcioniranje ovisilo o izravnom sidrenju u kosti nazvanom oseointegracija. Eksperimenti na životinjama jasno su pokazali da je moguće uspostaviti izravno sidrenje u kost pod uvjetom da se poštuju neke smjernice (44). Ti su podaci nadalje dokumentirani prvim kliničkim izvješćem, objavljenim nekoliko godina kasnije (45). 1964. obilježena je kao godina otkrića oseointegracije na temelju eksperimenta na životinjama i umetanjem titanijske komore u tibiju kunića. Primijećeno je da je komora srasla s kosti i da se ne može izvaditi. Prije toga su se provodili pokusi na tantalumu, ali se on pokazao premekanim. Hans Emneus, ortopedski kirurg, proučavao je različite metale za endoproteze kuka i prvi je predložio titanij (46). Viktor Kuikka uspostavio je tehnička načela za izradu kirurške i protetske komponente, a Per Ingvar Brånemark otkrio je oseointegraciju kod titanijskih implantata (46).

Albrektsson i suradnici objavili su podatke o nizu drugih čimbenika koje treba kontrolirati kako bi došlo do razvoja sigurne oseointegracije implantata (23). Ti čimbenici uključuju biokompatibilnost, dizajn i stanje površine implantata, status mjesta u koje se postavlja implantat, kiruršku tehniku upotrijebljenu za ugradnju implantata i uvjete primijenjenog opterećenja. Prvi je Brånemarkov implantat bio cilindričan i koristio je vanjsku šesterokutnu vezu visine 0,7 mm za spoj s protetskim dijelom. Implantat je imao navoje u obliku slova V, a površina je bila minimalno grubo strojno polirana i anizotropna (23, 25).

Za postizanje ispravnih uvjeta za cijeljenje, implantat nakon postavljanja mora pokazati dobru mehaničku stabilnost. Oštećenjem mekog i tvrdog tkiva počinje proces cijeljenja rane što naposljetku omogućava da implantat postane "ankilotičan" s košću, tj. oseintegriran. Osim toga, uspostavlja se stvaranje osjetljivog mukoznog pričvrstka ili barijere prema titanijskom implantatu, što služi kao čep koji sprječava sadržaj iz usne šupljine da dođe do periimplantatne kosti. Cijeljenje oštećenog koštanog tkiva složen je proces i uključuje različite korake u kortikalnom i spongioznom dijelu kirurškog područja. U području kortikalne kosti prije nego dođe do stvaranja spoja kosti sa površinom implantata mora nastati resorpcija mineraliziranog avaskularnog nekrotičnog tkiva kao posljedice preparacije koštanog ležišta za implantat. S druge strane, u području spongiozne kosti oseintegracija i stvaranje vlaknaste kosti nastaju rano u procesu cijeljenja.

Cijeljenje rane odvija se u nekoliko faza. Nakon početne hemostaze, odvija se upalna, potom proliferativna faza, a naposljetku sazrijevanje ili remodelacija. Cijeljenje postekstrakcijske rane je primjer sekundarnog cijeljenja. Cijeljenje rane oko implantata uključuje dva procesa; onog u međuprostorima oko implantata i većinom je povezan s fiziologijom koštanog tkiva i zove se oseointegracija te cijeljenje mekih tkiva. Kortikalna kost dulje cijeli od trabekularne, a općenito proces cijeljenja ovisi i o njenoj gustoći. Faze cijeljenja implantata (oseointegracija) jesu osteofilička faza, osteokonduktivna i osteoadaptivna faza. Nakon što se stvori krvni ugrušak između implantata i kosti, on se transformira djelovanjem fagocita (neutrofila i makrofaga) i zamjenjuje se granulacijskim tkivom. Takva se formacija tjedan dana nakon postavljanja implantata djelovanjem makrofaga i nediferenciranih mezenhimalnih stanica pretvara u nediferencirano privremeno vezivno tkivo. Takvo je tkivo bogato novostvorenim krvnim žilama, fibroblastima i nediferenciranim mezenhimalnim stanicama te postupno sazrijeva u osteoid iz kojeg će se stvoriti vlaknasta kost s primarnim ostonima. Taj se proces događa dva tjedna nakon ugradnje. Nakon četiri tjedna cijeljenja koštano tkivo lateralno od implantata sadrži ostatke stare kosti koja se djelomično zamijenila novostvorenom vlaknastom kosti. U ovom stadiju nemineralizirani dio koštanog tkiva (primarna koštana srž) ne sadrži adipocite i predstavlja prvu fazu oseointegracije. Nakon faze modeliranja slijedi faza remodeliranja kad se vlaknasta kost zamjenjuje lamelarnom kosti koja ima dobar potencijal preuzimanja i raspoređivanja opterećenja. Nakon osam tjedana cijeljenja titanska površina implantata prekrivena je tankim rubom lamelarnom kosti gdje je lateralno od toga prisutna koštana srž bogata adipocitima (23).

Aktivno se remodelira 3-5% koštanog tkiva i u tom procesu sudjeluju osteoklasti, osteoblasti i progenitorne stanice. Faktori koji utječu na oseointegraciju jesu morfologija dentalnog implantata (koničan, cilindričan, hibridan), mikrostruktura implantata (površina), biokompatibilnost (materijal), sterilnost tijekom implantacije, situacija u usnoj šupljini, operativna tehnika, kontrola i doziranje protetskog opterećenja te opći i lokalni faktori u koštanom metabolizmu. Vrlo važna jest bioaktivnost materijala od kojeg je načinjen dentalni implantat jer stanice različito reagiraju na bioneaktivne (oseoinertne), bioaktivne i bioreaktivne tvari. Na bioneaktivne/bioinertne (oseoinertne) materijale (nehrđajući čelik, Co-Cr slitina, cirkonij, aluminij) tijelo potakne proizvodnju kapsulastog, vlaknastog tkiva koje okružuje materijal. Bioaktivni materijali (titanij, niobium i tantal) potiču mehanizme koji dovode do oseointegracije. Ugradnjom u kost ne oštećuje se regenerativna sposobnost koštanog tkiva (remodeliranje) i nema imunološke reakcije u kosti pa se remodeliranjem

implantati mogu oseointegrirati (stvara se neposredna koštana veza s materijalom). Osim toga za reakciju koštanog tkiva važna je debljina oksidnog sloja, a metalni oksidi kataliziraju bioreakcije. Bioreaktivni materijali (hidroksiapatit, kalcij fosfat i biostaklo) stvaraju ionske reakcije u tijelu te se biomaterijal resorbira (23).

2.2. Imedijatno opterećenje

Protetska opskrba implantata može biti provedena unutar različitog vremena računajući od trenutka implantacije. Tako razlikujemo imedijatno opterećenje, rano opterećenje i odgođeno opterećenje. Imedijatno izrađeni i opterećeni nadomjesci fiksirani su na implantatu unutar 48 sati od ugradnje. Imedijatni nadomjesci omogućuju pacijentu primjerenu estetiku te fonetsku i žvačnu funkciju tijekom perioda oseointegracije. Ključni čimbenik može li se ili ne može implantat opteretiti jest primarna stabilnost.

Prema vrsti okluzalnog i artikulacijskog kontakta razlikujemo nefunkcijsko, progresivno i funkcijsko opterećenje. Nefunkcijskim se smatra izrada protetskog rada van okluzalnih i artikulacijskih antagonističkih kontakata. Najčešće se primjenjuje u situacijama izrade imedijatne privremene krunice nošene implantatom. Progresivno opterećenje počinje izradom protetskog rada izvan antagonističkih kontakata te dodavanjem kompozitnog materijala na privremenu krunicu radi izrade antagonističkih kontakata progresivnog intenziteta u određenim vremenskim intervalima do potpunog funkcijskog opterećenja. Funkcijsko opterećenje uključuje izradu protetskog rada nošenog implantom ili više njih u okluzalnim i artikulacijskim kontaktima (47).

Imedijatno funkcijsko opterećenje osnovno je načelo koncepta *All-on-4*.

3. PROTETSKI PROTOKOLI ZA IZRADU FIKSNOG NADOMJESKA

Izradu privremenog i definitivnog fiksno-protetskog nadomjeska na vijak čini slijed kliničkih postupaka. Svaka faza rada mora biti učinjena precizno kako bi rezultat bio pasivan dosjed nadomjeska uz ispunjenje svih estetskih i funkcijskih kriterija.

3.1. Privremeni nadomjestak

Privremeni nadomjestak postavlja se u usta pacijenta unutar prvih 24 do maksimalno 48 sati od ugradnje dentalnih implantata. Izrada privremenog nadomjeska uključuje nekoliko faza: fazu otiska, određivanja međučeljsnih odnosa i prijenosa obraznim lukom u artikulator, probu postave zuba te završavanje i predaju nadomjeska. Privremeni se nadomjestak izrađuje na titanijskim cilindrima koji su međusobno povezani metalnom mrežicom ili žicom, a na kojima su smješteni zubi s pripadajućim novorekonstruiranim mekim tkivom. Koriste se uglavnom akrilatne garniture zuba koje obično koristimo pri izradi totalnih proteza. Osnovni materijal iz kojeg se nadomjestak izrađuje jest akrilat. Pri izradi se poštuju i uzimaju u obzir univerzalna pravila za postavu zuba, uzevši u obzir estetske parametre jednako kao i okluzijske. Razlika privremenog nadomjeska u odnosu na definitivni jest u materijalu iz kojeg se izrađuju te u broju postavljenih zuba. Naime, za privremeni nadomjestak posljednji zub je ujedno mjesto izlazišta distalnog implantata pa je rezultat skraćeni zubni niz kako se ne bi narušila oseointegracija dentalnih implantata. Osim toga, funkcijski je bitno da su kontaktni dodiri prisutni na svim zubima u radu što isto tako povoljno djeluje na oseointegraciju implantata. U nekim se situacijama za privremeni nadomjestak može koristiti prethodno postojeća totalna proteza koja zadovoljava estetske i funkcijske zahtjeve ili prethodno izrađena proteza adaptirana na titanijske cilindre direktno u ustima pacijenta nakon operativnog zahvata i postavljanja Multi-unit™ nadogradnji. Tako se skraćuje vrijeme izrade privremenog protetskog nadomjeska nakon operacije.

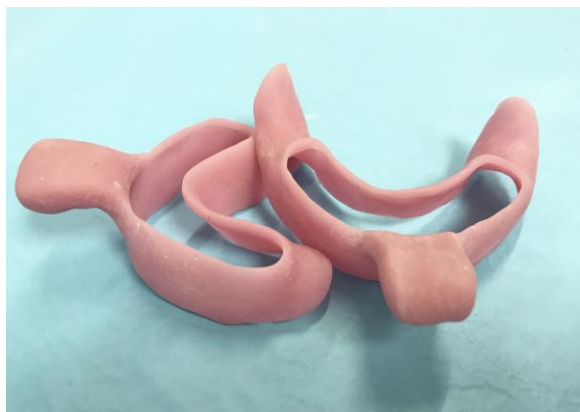Privremeni se nadomjestak protetskim vijcima pričvršćuje na Multi-unit™ nadogradnje, vijci se zaključavaju na maksimalno 15 Ncm^{-1} , preko njih se postavlja teflonska traka, a otvori dodatno zatvaraju nekim od materijala za privremene ispune ili kompozitom. Privremeni nadomjestak u ustima pacijenta mora ostati minimalno 3-4 mjeseca, odnosno za vrijeme perioda oseointegracije dentalnih implantata.

3.2. Definitivni nadomjestak

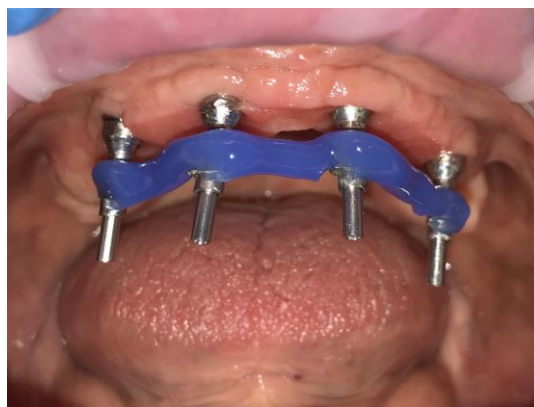Faze izrade definitivnog nadomjeska uključuju sve faze potrebne za izradu privremenog nadomjeska, uz one dodatne, potrebne zbog različite tehničke izvedbe rada. Cijeli proces terapije započinje otiskivanjem.

Otisak

Svrha otiskivanja jest precizan prijenos informacija dentalnom tehničaru o trodimenzionalnom položaju implantata u čeljusti, položaju vrata implantata te njegovu odnosu s periimplantatnim mekim tkivima. Otisak za izradu privremenog ili definitivnog rada u konceptu *All-on-4* izrađuje se korištenjem tehnike otvorene individualne žlice uz korištenje otisnih prijenosnika (Slika 3). Kada otisak uzimamo neposredno nakon ugradnje dentalnih implantata i postave Multi-unit™ nadogradnji preko otisnih prijenosnika treba postaviti zaštitnu platicu-koferdam kako otisni materijal ne bi zaostao u periimplantatnim mekim prostorima s obzirom na postojanje svježih rana i kako bismo osigurali suho radno polje nakon operacije. Sve je to puno lakše prilikom otiskivanja za definitivni protetski nadomjestak kada su meka tkiva stabilna (Slika 4).



Slika 3. Individualne žlice.



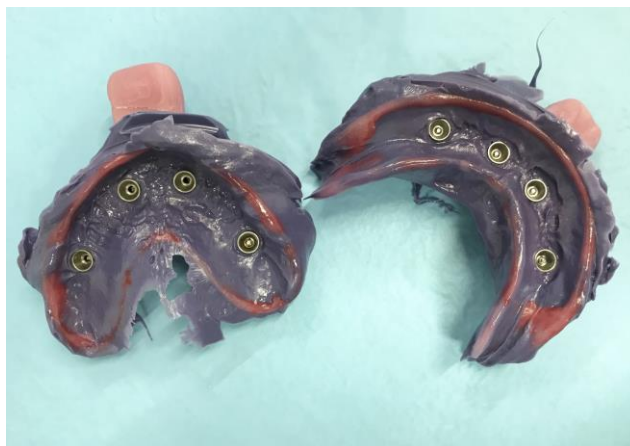Slika 4. Postavljanje otisnih prijenosnika

Optimalan otisni materijal je polieter. Budući da kvaliteta radnog modela ovisi o točnosti reprodukcije detalja otiskom, precizan otisak čini temelj izrade nadomjeska s preciznim dosjedom na noseću strukturu. Nepreciznost, s druge strane, za posljedicu ima nadomjeske koji ne odgovaraju u potpunosti kliničkoj situaciji, što može uzrokovati i tehničke i biološke komplikacije. S tim u vezi opisane su komplikacije poput popuštanja fiksacijskih vijaka, lomova vijaka, lomova vrata implantata te okluzijske netočnosti (49, 50). Kod fiksnih

nadomjestaka nepreciznost na prijelazima između implantata i suprakonstrukcije zbog pojačanog nakupljanja plaka može dovesti do bioloških komplikacija, kao što su mukozitis ili periimplantitis (51, 52). Tako su Lee i sur. svojim sistematiziranim preglednim radom u koji je bilo uključeno 17 in vitro istraživanja zaključili kako je kod unutarnjeg spoja implantata i implantatne nadogradnje dodatno povezivanje otisnim transferima pridonosi točnosti otiska (52). U situacijama s jednim do tri implantata većina istraživanja nije pokazala razlike između tehnike otvorene i zatvorene žlice pri čemu je kod više od tri implantata veća točnost postignuta tehnikom otvorene žlice. Dokazano je da kod implantatnih sustava s unutarnjim spojem u kombinaciji s tehnikom otvorene žlice dodatno povezivanje otisnih transfera ne povećava preciznost otiska (53).

Dvije su osnovne tehnike otiskivanja na razini implantata;

1. Tehnika zatvorenom žlicom – primjena otisnog materijala u konfekcijskoj žlici; nastavak za otiske sastoji se od dvaju dijelova: metalnog dijela nastavka za otisak fiksira se u implantat i ostaje na mjestu tijekom otisnog postupka. Drugi je dio najčešće plastični, prije otiska precizno se namjesti na metalni otisni nastavak, sadrži retencijske elemente za otisni materijal te nakon polimerizacije otisnog materijala ostaje u otisku. Nakon vađenja otiska metalni se dio otisnog nastavka oslobodi iz implantata i precizno pozicionira u otisak u plastični dio nastavka.
2. Tehnika otvorenom žlicom – primjena otisnog materijala u individualnoj žlici ili posebnoj vrsti konfekcijske žlice s mogućnošću modularne prilagodbe; otisni prijenosnik fiksira se dugačkim vijkom u implantat (47).

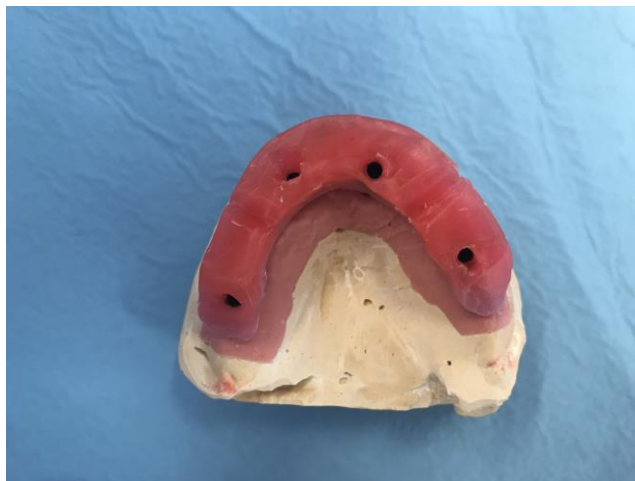

Slika 5. Definitivni otisci iz polietera

Temeljem preciznih otisaka u laboratoriju se izrađuju radni modeli (Slika 5). Na njima dentalni tehničari izrađuju probne baze kako bi se odredili međučeljusni odnosi.

Izrada međučeljusnog registrata

Odnos ozubljene gornje i donje čeljusti određen je okluzijskim površinama gornjih i donjih prirodnih zuba. Okluzija zuba u suglasju je s čeljusnim zglobovima. Gubitkom zuba gubi se oslonac mandibule na maksili, a mišići koji drže donju čeljust se skraćuju. Time se mijenja vertikalna dimenzija donje trećine lica, kao i odnos donje čeljusti prema gornjoj čeljusti i bazi lubanje. Nakon gubitka svih prirodnih zuba i resorpcije koštanog tkiva između gornjeg i donjeg bezubog grebena ostaje prostor koji će popuniti protetski rad. U bezubih osoba izgubljeni su mnogi anatomske činitelji koji označavaju vertikalnu dimenziju okluzije. Stoga je precizno određivanje vertikalne dimenzije u bezubim ustima vrlo teško (2).



Slika 6. Izgled probne baze.

Probne baze privremena su pomagala koja služe za određivanje vertikalnog i horizontalnog odnosa donje čeljusti prema gornjoj. Sastoje se od baze i nagriznih bedema i vrlo su slične probnim bazama koje koristimo prilikom rekonstrukcije međučeljusnih odnosa u izradi potpunih proteza (Slika 6). Baza se izrađuje od svjetlosnopolimerizirajućeg akrilata, čvrsta je i stabilna. Ona povezuje titanijske cilindre prethodno pričvršćene u Multi-unit™ nadogradnje, tako da na kraju imamo probnu bazu koju pričvršćujemo vijcima (jednako kao što ćemo pričvrstiti budući protetski nadomjestak). Okluzijski ili nagrizni bedemi postavljaju se na izrađenu probnu bazu. Najčešće se izrađuju iz voska te služe za pronalaženje protetske ravnine, za određivanje vertikalnog i horizontalnog odnosa mandibule prema maksili. U

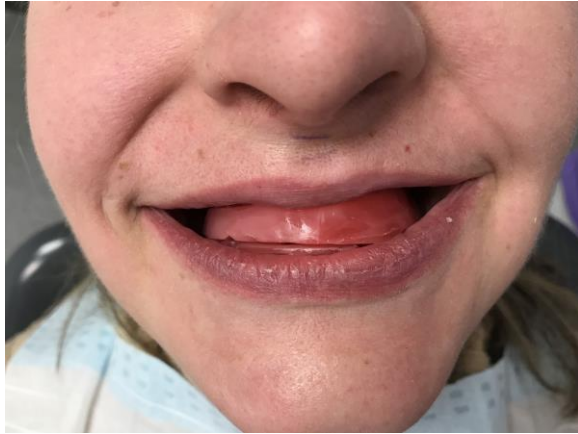određivanju vertikalne i horizontalne dimenzije koristimo se identičnim postupcima kao prilikom izrade potpunih proteza.

Najrašireniji način određivanja vertikalne dimenzije okluzije provodi se pomoću pronalaženja položaja fiziološkog mirovanja. Vertikalna dimenzija mjeri se na dvjema proizvoljno odabranim točkama na licu, od kojih se jedna nalazi iznad, a druga ispod usnog otvora. Obično je to točka ispod nosa (subnasale) ili vršak nosa, kao gornja točka i najistaknutija točka brade (gnathion), kao donja mjerna točka. Mjerne se točke označavaju vodootpornom olovkom. Za vrijeme određivanja fiziološkog mirovanja pacijent u stolcu sjedi tako da su mu glava i tijelo uspravni, glava nenaslonjena, a pogled usmjeren ravno prema naprijed. Tijekom mjerenja pacijent treba biti opušten. Dok su prirodni zubi sačuvani, usnice i obrazi se normalno naslanjaju na alveolne grebene i prirodne zube. U postupku određivanja vertikalne dimenzije oslonac usnicama čine probne baze i bedemi. Dok su probne baze u ustima, pacijentu se sugerira da jezikom navlaži usnice, proguta slinu ili nekoliko kapi vode te nakon toga opusti mandibulu. Opuštanjem mandibule usnice se lagano dodiruju. Nakon toga se lagano razmaknu te se tada provjeri veličina prostora između voštanih bedema koji bi kod normalnih okluzijskih odnosa u području prvih premolara trebao iznositi prosječno 2 do 4 mm. Slobodni interokluzijski odnos kod prognatije može iznositi 8 mm i više, a kod prognije iznosi 1 do 2 mm. Druga metoda određivanja položaja mirovanja je fonetska; dok sjedi uspravno i opušteno, pacijenta se zamoli da izgovara riječi ili slogove koje sadrži bilabijalne suglasnike (mi-mi-mi). Osim toga, vertikalnu je dimenziju okluzije moguće odrediti i pomoću gutanja. Ta se metoda bazira na činjenici da se mandibula u završnoj fazi gutanja stabilizira prema maksili preko dodira gornjih i donjih zuba, a nakon toga zauzima položaj fiziološkog mirovanja (2). Nakon određenog fiziološkog mirovanja određujemo protetsku ravninu. Ona je pomoćna ravnina koja služi za pronalaženje smještaja okluzijskih površina zuba. To je zamišljena ravnina koja, kad se postavi na donji zubni niz, dodiruje incizalne bridove donjih prednjih zuba i distobukalne kvržice zadnjih donjih molara. Površina dodira donjeg i gornjeg nagriznog bedema na probnim bazama predstavlja protetsku ravninu. U prednjem je dijelu protetska ravnina paralelna s bipupilarnom linijom. Kontrola paralelnosti protetske ravnine najlakše se provodi pomoću Foxove ravnine. Površina okluzijskih bedema u prednjem dijelu mora biti paralelna s bipupilarnom linijom i s horizontalom i ne smije padati prema lijevom ili desnom usnom kutu. Okluzijska površina prednjeg dijela gornjeg nagriznog bedema određuje vidljivost gornjih prednjih zuba. Pri lagano razmaknutim usnama gornji srednji sjekutići u odraslih osoba vide se prosječno 2-3 mm. Prednji su zubi manje vidljivi u starijih osoba što je

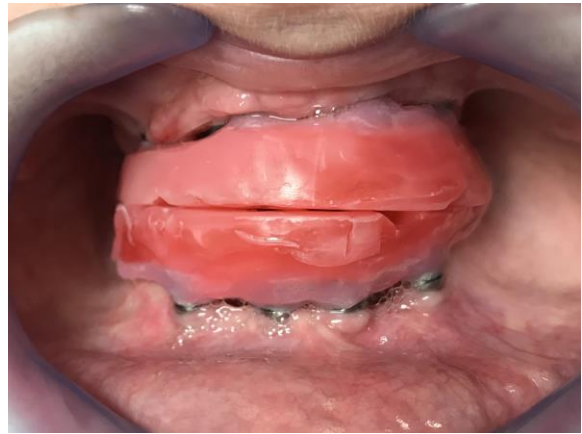
posljedica gubitka tonusa kružnog mišića. Anteroposteriorno protetska ravnina određuje položaj okluzijskih površina bočnih zuba i u vezi je s ravninom prednjeg dijela. Pravilo je da protetska ravnina u bočnim dijelovima bude paralelna s nazoaurikularnom ravninom (Camperova ravnina) određenom sredinom lijevog i desnog tragusa i donjim rubom lijevog i desnog nosnog krila. U postupku pronalaženja protetske ravnine gornji voštani bedem, u bočnim dijelovima, usklađuje se paralelno s Camperovom ravninom. Donji se voštani bedem dovodi u razinu jezika ili nešto ispod njegovog ekvatora. Treba imati na umu da se bočni zubi anteroposteriorno postavljaju po krivulji. Prema tome, pronalaženje protetske ravnine i njezin smještaj u vertikali predstavlja orijentaciju i pomoć za postavu umjetnih zuba. Donji se voštani bedem usklađuje paralelno s horizontalom i nikada se ne smije zakositi (2).

Po završetku usklađivanja probnih baza, provjerimo određenu vertikalnu dimenziju okluzije (Slika 7). Mjerenjem razmaka između postavljenih oznaka kad su probne baze u ustima pacijenta i u dodiru mjerimo vertikalnu dimenziju okluzije. Ako je razlika između vertikalne dimenzije fiziološkog mirovanja i vertikalne dimenzije okluzije 2 do 4 mm, interokluzijski razmak između voštanih bedema je odgovarajući. Dodatna provjera ispravnosti određene vertikalne dimenzije provodi se govornim testom, tj. izgovorom riječi koje sadrže glas “s” i “š”. Pri izgovaranju navedenih sibilanata voštani se bedemi približavaju, ali ne dolaze u dodir. Ako se bedemi dodiruju određena vertikalna dimenzija je previsoka, a ako između bedema ima previše prostora, vertikalna dimenzija je određena prenisko. Kad je utvrđeno da je određena vertikalna dimenzija ispravna, na gornjem bedemu označava se medijalna linija, linija očnjaka te linija smijeha.

Nakon točno određene vertikalne dimenzije okluzije provodi se postupak određivanja centrične relacije koji je početni funkcijski položaj za bezube osobe. Da bi se centrična relacija koristila kao polazni položaj, nužno je koristiti obrazni luk za prijenos modela u artikulatorku. Polazni položaj za rad je odnos mandibule prema čeljusnim zglobovima i kranijumu pri kojem se mandibula nalazi u najdistalnijem položaju iz kojega se može rotirati u sagitalnoj ravnini oko zamišljene transverzalne osi i iz kojega su moguće nesmetane lateralne kretnje. Ta se os određuje pomoću obraznog luka dok se mandibula nalazi u najdistalnijem nenasilnom položaju (Slika 8).




Slike 7. Probne baze.



Slika 8. Probne baze dovedene u položaj centrične relacije.

Pomoću obraznog luka model gornje čeljusti je moguće prenijeti u artikulator i postaviti u isti prostorni odnos prema čeljusnim zglobovima i bazi lubanje kakav ima maksila u ustima pacijenta. To omogućuje točniji luk zatvaranja u artikulatoru. Obrazni je luk pomagalo slično kliznoj mjerki pomoću kojeg se određuje položaj gornje čeljusti prema prosječnoj ili točno određenoj transverzalnoj šarnirskoj osi i prema referentnoj ravnini glave. Služi za ispravnu prostornu orijentaciju modela gornje čeljusti prema kondilima i bazi lubanje. Dva su tipa obraznih lukova za prijenos modela gornje čeljusti u artikulator:

1. prosječni ili anatomske obrazni luk
2. precizni ili kinematski obrazni luk.



Slika 9. Prijenos obraznim lukom.

U kliničkom radu najčešće koristimo prosječni ili anatomski obrazni luk koji je jednostavan i služi za brzu registraciju odnosa između prosječne transverzalne interkondilne osi i maksile te za prijenos tih odnosa i modela gornje čeljusti u artikulatork (Slika 9). Anatomski obrazni luk ima olive. Pronalaženje i brzi prijenos prosječne šarnirske osi izvodi se tako da se olive postavljaju u vanjske slušne otvore. Oslonac na glabeli određuje prednji vertikalni položaj obraznog luka i predstavlja treću referentnu točku (1).

Nakon što smo obraznim lukom dobili informaciju o položaju gornje čeljusti u odnosu na bazu lubanje, pristupamo registraciji međučeljusnog odnosa dobivenog rekonstrukcijom vertikalne i horizontalne dimenzije okluzije. Pri tome je najvažnije dovesti pacijenta u položaj centrične relacije te ga u tom položaju i registrirati. Vođenje treba biti lagano i bez pritiska.

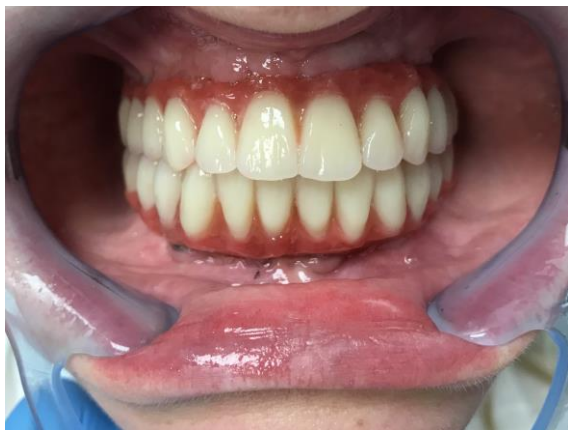Centrična relacija je ponovljivi položaj mandibule prema maksili u potpuno bezubih osoba. Centrična relacija ili retrudirani šarnirski položaj najdistalniji je nenasilni položaj mandibule prema maksili iz kojega su moguće nesmetane lateralne kretnje u određenoj vertikalnoj dimenziji. Pri tome se kondili nalaze u najdistanijem i najkranijalnijem položaju u zgloboj jamici. Položaj centrične relacije moguće je opetovano odrediti bez poteškoća i s velikom sigurnošću. Koristi se kao referentni položaj za prijenos modela u artikulatork i osnova je primjene artikulatorka u dentalnoj medicini (2).

Proba postave zuba

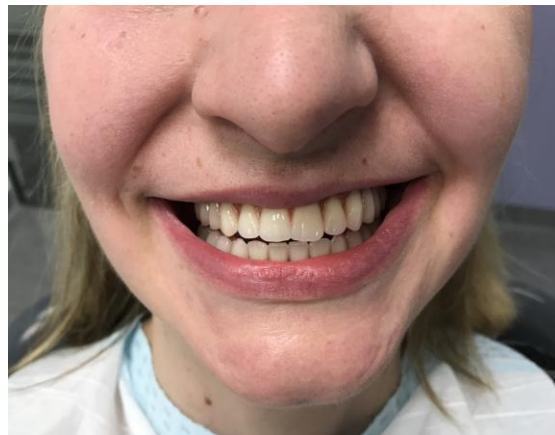Nakon definiranih međučeljusnih odnosa, započinje postupak postave zuba. Temeljni činitelji koji se moraju poštovati pri izboru i postavljanju umjetnih zuba su statički, estetsko-fizionomski, fonetski i ravnoteža između mišićnih sila. Kad govorimo o statici, pri izradi klasičnih potpunih proteza jako je bitno voditi brigu o položaju postave umjetnih zuba s obzirom na to da se stabilna zona okluzije na potpunim protezama nalazi okomito iznad sredine bezubih grebena. Za razliku od toga, prilikom postave zuba za fiksnoprotetski nadomjestak po principu koncepta *All-on-4* zube možemo postaviti i van sredine grebena s obzirom na to da budući protetski rad nose implantati, a ne bezubi alveolarni greben. Za probu postave koristimo akrilatne zube, iste one koji se koriste u postavama za izradu potpunih proteza (Slika 10). Akrilatni se zubi koriste za izradu privremenog nadomjeska, dok u ostalim izvedbama definitivnih nadomjestaka služe kao predložak za probu postave.

Boju zuba odabiremo u dogovoru s pacijentom, uzimajući u obzir njegovu spol i dob, boju kože, kose i očiju, dotadašnju boju privremenog nadomjeska ili prethodnog protetskog nadomjeska s čijom je bojom pacijent bio zadovoljan. Prednji zubi u gornjem i donjem

zubnom nizu moraju se postaviti tako da osiguraju ispravan oslonac usnicama, da imaju zadovoljavajući izgled i da omogućuju pravilan izgovor. Osim toga, prednji zubi trebaju osigurati nesmetano incizalno vođenje. Gornji i donji prednji zubi najčešće se postavljaju, u manjoj ili većoj mjeri, ispred bezubih grebena. Koliko će se ti zubi postaviti ispred bezubog grebena, ovisi o stupnju resorpcije koštanog tkiva nakon vađenja zuba. U postavi se vodi računa o odnosu prednjih zuba prema horizontalnoj, frontalnoj i sagitalnoj ravnini (Slika 11). Oblik zuba odabrat ćemo s obzirom na oblik pacijentova lica te oblik alveolnog grebena, što se obično podudara.



Slike 10. Proba postave.



Slika 11. Proba postave (osmijeh).

Posebno važno prilikom postave prednjih zuba jest voditi brigu o kutu incizalnog vođenja. To je kut koji spojnica incizalnih bridova gornjih i donjih prednjih zuba zatvara s horizontalnom ravninom. Veličina tog kuta ovisi o vertikalnom prijeklopu i horizontalnom pregrizu prednjih zuba. Kut kondilnog vođenja i incizalni kut određuju i kontroliraju kretnje artikulatora dok se orijentacija okluzijske ravnine, nagib kvržica zuba i zakrivljenost kompenzacijskih krivulja mogu mijenjati. Kut incizalnog vođenja ima veći utjecaj na bočne zube od kuta kondilnog vođenja. Kut incizalnog vođenja treba biti što je moguće manji kako bi se omogućile slobodna protruzijska i lateralne kretnje (2). Umjetni lateralni zubi razlikuju se od prirodnih zuba, najčešće su manji od prirodnih. Veličina izabranih lateralnih zuba mora biti u skladu s veličinom i oblikom bezubih grebena i raspoloživim međučeljusnim prostorom. Visinu lateralnih zuba, tj. njihovu okluzijsko-gingivnu dužinu određuje raspoloživi prostor između gornjeg i donjeg grebena. Osnovno što lateralni zubi trebaju zadovoljiti je funkcija žvakanja, pri čemu se ne smije zanemariti estetika. U položaju centralne okluzije gornji zubi pregrizaju preko donjih zuba. U interkuspidacijskom položaju svaki zub dodiruje dva zuba u suprotnoj čeljusti, osim donjih sjekutića i zadnjih gornjih molara. Promatrano u cjelini lateralni zubi

svojom orijentacijom oblikuju dvije krivulje: anteroposteriornu i transversalnu krivulju. Te krivulje omogućuju uspostavljanje bilateralne okluzijske ravnoteže, a odgovaraju Speeovoj i Willsonovoj krivulji u prirodnim denticijama. Želimo li zube postaviti po pravilima bilateralne okluzijske ravnoteže, uz centrični registrat nužno je koristiti lateralne okluzijske registrate te protruzijski registrat. Uz pomoć tih registrata individualizira se artikulatorka kako bi se mogle simulirati pacijentove kretnje mandibule i zgloba (2).

Nakon što su postavljeni svi umjetni zubi i modelira se pojas mekog tkiva koji se također nadomješta fiksnoprotetskim nadomjeskom na vijak. Posebnu pozornost prilikom oblikovanja tog područja valja usmjeriti u mogućnost održavanja oralne higijene. U tom smislu osnovni oblik fiksnog nadomjeska kod imedijatne opskrbe implantata razlikuje se od pokrovne proteze. Sedlasti oblik dosjeda ne primjenjuje se kod imedijatne fiksnoprotetske opskrbe zbog nemogućnosti čišćenja prostora ispod takvog sedla. Umjesto toga koristi se tangencijalni dizajn koji omogućuje čišćenje baze fiksnoprotetskog nadomjeska i implantatnih nadogradnji. Postavljanjem nadomjestaka u usta s postavom još jednom provjeravamo točnost određenog vertikalnog i horizontalnog odnosa mandibule prema maksili, zahtjeve estetike (fizionomije lica, estetike zuba, odnos zuba u odnosu na obraze i usne), fonacije (izgovor riječi sa sibilantima, brojanje) te funkcije (provjera artikulacije zuba, lateralnih kretanja, protruzijske kretanje).

Predaja gotovog fiksnoprotetskog nadomjeska

Nakon što smo zadovoljni postavom zuba, završavamo privremeni fiksnoprotetski nadomjestak na vijak. Takav se nadomjestak izrađuje iz akrilata. Ukoliko izrađujemo definitivni fiksnoprotetski nadomjestak, nakon definirane postave slijedi izrada konstrukcije, a potom oblaganje osnovne konstrukcije i izrada krunica iz odabranog materijala.

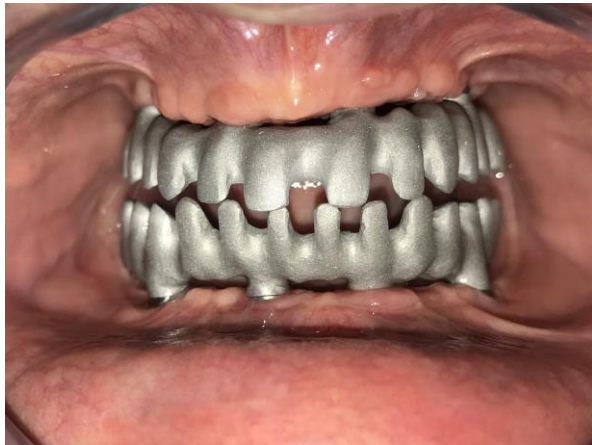3.2.1. Odabir materijala za izradu definitivnog nadomjeska

Definitivni nadomjestak na implantatima pričvršćen vijčanom vezom moguće je izraditi iz različitih vrsta materijala. On se izrađuje nakon perioda oseintegracije kad raspoložemo stabilnim implantatima te stabilnim mekim periimplantatnim tkivom i alveolnom kosti. Prije izrade dobro je još jednom promotriti sve odnose dobivene privremenim nadomjeskom, uzeti alginatne otiske i izraditi studijske modele, napraviti nove fotografije, prokomentirati s pacijentom subjektivni osjećaj vezan uz funkciju te dojmove koji se odnose na estetiku

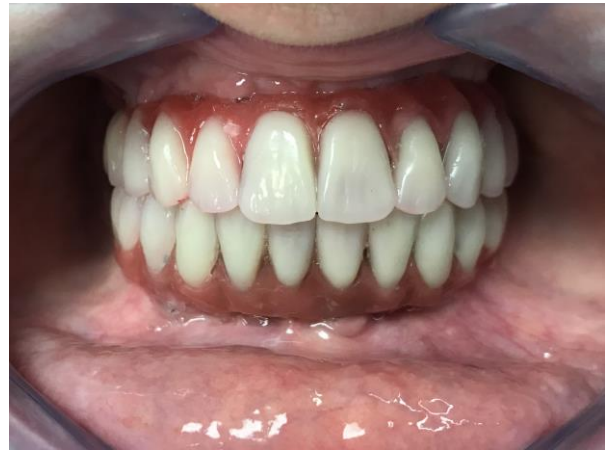postignutu privremenim nadomjeskom. Želimo li promijeniti neke od Multi-unit™ nadogradnji jer bismo tako dobili bolju estetiku, položaj zuba te pristupni otvor ovo je idealna faza. Kad uzmemo u obzir sve navedeno, možemo napraviti dobar plan za izradu definitivnog nadomjeska. S obzirom na široku paletu prisutnih materijala i tehnologiju izrade, pacijentu treba predložiti kombinaciju materijala koja će ga zadovoljiti estetikom, funkcijom, trajnošću te, naravno, njegovim financijskim mogućnostima.

3.2.1.1. Metalna konstrukcija retinirana vijcima

Nakon probe postave zuba koja odgovara definitivnom nadomjesku, pristupa se izradi osnovne metalne konstrukcije. Preko konačne postave zuba uzme se silikonski ključ kojim provjeravamo raspoloživi prostor za obložni materijal prilikom izrade metalne konstrukcije i optimalno pozicioniramo buduće mehaničke retencije. Metalna se konstrukcija može izraditi na dva načina; klasičnim načinom (modelacijom u vosku i lijevanjem) ili suvremenim pristupom (CAD/CAM tehnologijom) što podrazumijeva skeniranje modela sa postavom zuba, dizajn konstrukcije u računalnom programu i frezanje konstrukcije, odnosno danas sve češće printanje. Metalne se konstrukcije izrađuju iz neplemenitih legura; najčešće kobalt-krom legura ili titanijskih legura. One su jednodijelne i izrađujemo ih na razini Multi-unit™ nadogradnji. Za klasičan postupak lijevanja konstrukcija se modelira iz voska i voštanih profila te ulaže, a nakon toga lijeva, obrađuje i priprema za sljedeću fazu, tj. nanošenje estetskog materijala. Digitalna tehnologija nudi značajno elegantniji pristup izradi takvog rada s visokom preciznošću i znatno kraćim vremenom izrade, ali zahtjeva skuplju aparaturu. Naime, konačna proba postave skenira se na radnom modelu, skenira se radni model i te se dvije snimke u računalnom programu preklape nakon čega nam računalo ponudi predložak buduće metalne konstrukcije. Njega po potrebi možemo modificirati koristeći alate računalnog programa. Prilikom dizajniranja konstrukcije imamo informaciju o položaju pristupnih otvora, bataljci su anatomske reducirani i imamo uvid u raspoloživi prostor za budući estetski materijal. Tako izrađene konstrukcije šalju se u ordinaciju na probu gdje se provjerava njihov dosjed na Multi-unit™ nadogradnjama koji mora biti precizan i pasivan (Slika 12). Konstrukcije se nakon probe postavljaju na radni model, te se preko njih na temelju silikonskog ključa ponovno prenese prethodno definirana postava. Terapeut u ustima pacijenta još jednom provjerava predložak odnosno položaj i izgled zubi budućeg protetskog nadomjeska (Slika 13). Ovisno o obložnom materijalu iz kojeg će se izraditi fiksnoprotetski nadomjestak na vijak, nastavljaju se daljnje radnje.



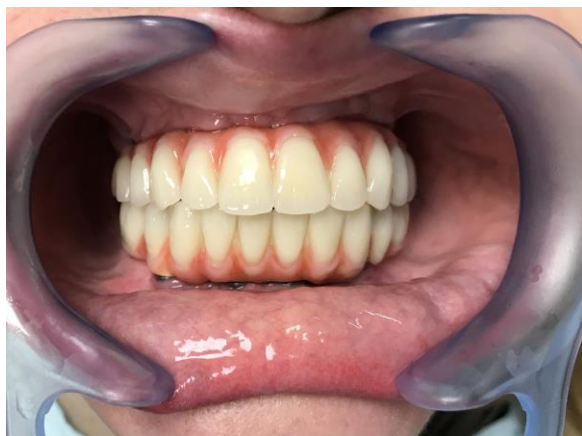Slika 12. Proba metalnih konstrukcija.



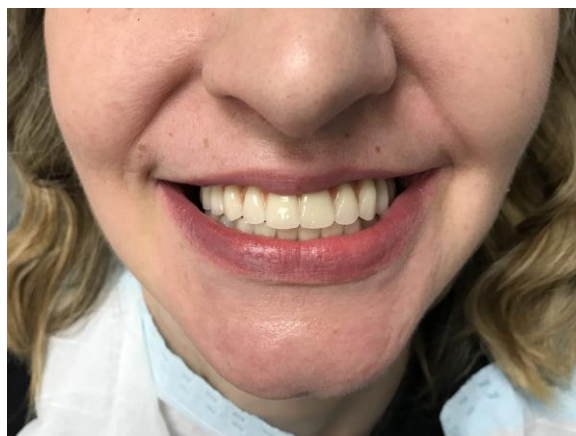Slika 13. Prijenos postave na metalne konstrukcije.

Metal-kompozitni most retiniran vijcima

Metalna se konstrukcija nakon uspješne probe priprema postupcima čišćenja i odmašćivanja te pjeskarenja kojim se stvaraju dodatne mikromehaničke retencije između kompozitnih ljuski i kompozitnog fasetnog materijala za modelaciju gingive. Zubi koji se koriste u izradi konačnih metalno kompozitnih mostova na vijak većinom su načinjeni od nanohibridnih kompozita te se odlikuju boljom čvrstoćom, stabilnošću boje, estetikom i prirodnijim izgledom. Prije spajanja kompozitnih ljuski s konstrukcijom, konstrukcija se premazuje opakerima koji će spriječiti prosijavanje metala (4). Posebnim adhezivima ljuske se uz pomoć silikonskog ključa vežu s metalnom konstrukcijom nakon čega se pažnja posvećuje ružičastoj estetici, tj. modelaciji umjetne gingive. Posebnu pozornost treba obratiti na obradu i poliranje, osobito multikonveksnog oblika bazalne plohe i njegov linijski dosjed na alveolni greben. Kompozitni materijali imaju izvrsna modelacijska i polirajuća svojstva čime udovoljavaju visokim estetskim zahtjevima. Isto tako, imaju određenu mekoću te na taj način podliježu određenom stupnju trošenja. Zbog istog svojstva, vrlo su povoljni za ravnomjeran raspored žvačnog tlaka, osjećaj prirodnosti i funkcionalnog jedinstva te se relativno jednostavno repariraju u slučaju potrebe (Slika 14 i 15).



Slika 14. Gotov metal-kompozitni most.



Slika 15. Gotov metal-kompozitni most (osmijeh).

Metal-keramički most retiniran vijcima

Nakon probe konstrukcije, zaglađuju se rubovi i uklanjaju oštri rubovi i grebeni čime je primarna konstrukcija pripremljena za nanošenje keramike. To je vrlo važno kako bi se izbjeglo naprezanje između metala i keramike što bi moglo dovesti do oštećenja obložnog sloja. Radi zaštite prijelaza sučelja prema ramenu implantata nanosi se sloj niskoviskoznog kompozita, a konstrukcija se pjeskari česticama aluminijske oksida granulacije 110 mikrona pod tlakom od 2 bara. Da bi se spriječila oksidacija spojnih površina prema implantatu, one se prije bilo kakve termičke obrade premazuju posebnim antioksidativnim sredstvom. Ono se nakon pečenja može ponovno ukloniti pjeskarenjem staklenim perlicama granulacije 50 mikrona pod tlakom od 1 bara. Tako se zadržava precizan dosjed osnovne konstrukcije nakon brojnih keramičkih pečenja. Sljedeći je korak pečenje veznog sloja koji osigurava bolju vezu između keramike i metala i pomaže u prikriivanju izrazito tamne boje metalne podloge. Nakon veznog sloja nanosi se temeljni sloj u dvije boje; jedna na gingivni pojas, druga na bataljke. Jednako tako slaže se i opaker. Slijedi slojevanje; prvo dentinskom pa caklinskom keramikom te naposljetku transparentnim materijalima. Na dio koji oponaša gingivu nanosi se ružičasta keramika do prijelaza prema zubima. Vijci se otpuštaju, rad se skida s modela i stavlja u keramičku peć na pečenje. Tijekom sljedećih korekcijskih pečenja upotpunjava se anatomski oblik kruna zuba i zaglađuje površina keramičke gingive koliko god je to moguće. Proba bez glazure treba predočiti jesu li prije završetka nužne daljnje promjene. Vrlo je važno napraviti provjeru bazalnog nalijeganja kako bi se izbjeglo nakupljanje ostataka hrane koji se na tim područjima teže čiste. Nakon završnog glaziranja cijela keramička površina je glatka i homogena, ali se dodatno polira dijamantnom pastom do visokog sjaja. Iako keramike

općenito imaju manju sklonost nakupljanju plaka, hrapavost i poroznost nude potencijalna retencijska mjesta (4).

Gotov metalno keramički most retiniran vijkom koji zadovoljava kriterije, estetike i funkcije predaje se pacijentu, a pristupni se otvori prikladno zatvaraju. U ordinaciji se koriste novi protetski vijci i zatežu silom od 15 Ncm^{-1} , prekrivaju se teflonskom trakom, a ostatak prostora se ispunjava kompozitnim materijalom oblikujući pritom male kompozitne ispune.

Metal-keramički fiksno-protetski nadomjestak retiniran vijcima s pojedinačnim krunicama

Postupak izrade mosta retiniranog vijkom na metalnoj konstrukciji s individualno izrađenim metalno keramičkim krunicama vrlo je sličan tehnici sa slojevanom keramikom. Međutim, dodatan posao i individualan pristup donosi izrada pojedinačnih metalno keramičkih krunica. Naime, na prikladno pripremljenoj metalnoj konstrukciji dentalni tehničari modeliraju ili dizajniraju u računalnom programu pojedinačne kapice reduciranog anatomskeg oblika koje se tehnikom lijevanja ili frezanja/printanja pretvaraju u metalne. Svako od njih se provjeri dosjed te odnos prema silikonskom ključu, sve se kapice prikladno obrade i kao takve spremne su za tehniku slojevanja keramike. Svaka od tih krunica pojedinačno se cementira privremenim cementima na osnovnu metalnu konstrukciju. Takvim se nadomjeskom postiže bolja estetika, veća je mogućnost čišćenja, a u slučaju komplikaciju u vidu pucanja, svaku je krunicu moguće skinuti, reparirati ili po potrebi ponoviti.

3.2.1.2. PEEK konstrukcija retinirana vijcima

BioHPP (Bredent, Njemačka) je materijal zasnovan na polieteterketonu (PEEK) koji je uspješno korišten u operativnim zahvatima na ljudima dugi niz godina. Zahvaljujući njegovoj izuzetnoj stabilnosti, savršenoj sklonosti poliranju i samim time vrlo maloj akumulaciji plaka, Bio HPP je izuzetno pogodan za izradu visokokvalitetnih protetskih nadomjestaka. Elastičnost BioHPP-a, koja je vrlo slična koštanoj, čini ga izuzetno biokompatibilnim i prirodnim materijalom. Podliježe torziji baš kao i ljudska kost, što ga ističe primjenjivim materijalom kod velikih radova na implantatima. Estetska bijela nijansa upotpunjuje njegovu estetsku primjenu. Njegova nerazgradivost u vodi izdvaja ga kao savršen materijal kod pacijenata s alergijama. Polimer visokih performansi je sjajan materijal za konstrukcije, kako u fiksnoj tako i u mobilnoj protetici. S jedne strane, riječ je o puno jeftinijem materijalu u usporedbi sa zlatnim legurama, a s druge strane, vrlo je lagan i jednostavan za izradu u usporedbi s legurama od neplemenitih metala, titanija i keramike (54).

Protetski nadomjesci iz Bio HPP-a (uključujući i nadomjeske retinirane vijkom u okviru koncepta *All-on-4/6*) puno su lakši u odnosu na radove s metalnim i cirkonskim konstrukcijama.

PEEK konstrukcija s kompozitnim krunicama retinirana vijcima

U ovakvom radu CAD/CAM tehnologijom moguće je izraditi kompozitne kapice ili pojedinačne krunice reduciranog oblika na koje se nanosi i individualizira kompozitni materijal do konačnih morfoloških oblika. Takve je krunice moguće izraditi i bez digitalne tehnologije, tj. modelacijom dentalnog tehničara. One se cementiraju na PEEK konstrukciju. Ružičasta estetika također se izrađuje nanošenjem kompozitnih materijala za modelaciju umjetne gingive. Ovakva vrsta nadomjeska zahtjeva izuzetno vještog dentalnog tehničara. Rezultat je precizan rad vrhunske estetike, lagan i ugodan za nošenje. Dvije su osnovne prednosti korištenja kompozita kao obložnog materijala na implantoprotetskim nadomjescima u usporedbi s keramikom. U usporedbi s krhkom keramikom, kompozitni materijal ima znatno manju opasnost od loma jer ima niži modul elastičnosti. Nadalje, kompozit se uvijek može popraviti intraoralno u slučaju abrazije materijala ili manjih lomova. Isto tako, osnovna se konstrukcija može čak i nakon dugotrajnog nošenja ponovno obložiti. Materijali koji se koriste u te svrhe su mikropunjeni kompoziti s izvanrednom mogućnošću poliranja, sa dugotrajnim zadržavanjem visokog sjaja i otpornošću na nakupljanje plaka (55).

PEEK konstrukcija s litijdisilikatnim krunicama retinirana vijcima

Litijdisilikatne krunice mogu se u potpunosti izraditi CAD/CAM tehnologijom u punom morfološkom obliku ili u “cut-back” obliku koji se naknadno individualizira tehnikom slojevanja keramike. Moguće ih je izraditi i tehnikom prešanja. One se isto tako nakon probe i glaziranja pojedinačno cementiraju na bataljke koji su sastavni dio osnovne konstrukcije. Za modelaciju gingive koristi se kompozitni materijal.

PEEK konstrukcija s cirkonijoksidnim krunicama punog oblika retinirana vijcima

CAD/CAM tehnologijom izrađuju se cirkonijoksidne krunice u punom obliku koje se nakon sinteriranja s ili bez bojenja cementiraju na postojeću konstrukciju. S najnovijim visoko translucentnim Katana Zirconia (Kuraray Noritake Dental Inc., Japan) višeslojnim proizvodima UTLM i STML (Ultra Translucent Multi Layered odnosno Super Translucent Multi Layered) teži se izradi estetskih potpuno cirkonijoksidnih krunica i bez dodatnog fasetiranja, jer je translucencija u usporedbi s prijašnjim proizvodima ovog proizvođača još

jednom povećana. Kako se od cervikalnog do incizalnog područja provodi postupno nizanje od snažnijih do slabijih boja, tako su manje uočljive i nepravilnosti u prikazu boja *stain* tehnikom. Pune cirkonijoksidne krunice u probnom se obliku frežu iz plastike kako bi se provjerili oblik, površinska struktura te kontakti sa agonistima i antagonistima. Nakon što je terapeut odobri dizajn, frežu se krune iz punog cirkonijoksida. Nakon sinteriranja provode se izjednačavanja i prilagodbe aproksimalnih i okluzalnih površina. Površina krunica se završno polira, ali je u slučaju dodatnog bojenja, moguće i glaziranje (56). Cirkonijoksidne krunice moguće je izraditi u reduciranom anatomskom obliku te završiti tehnikom slojevanja ili “cut-back” tehnikom pri čemu se individualizira samo vestibularna odnosno bukalna stijenka tehnikom slojevanja keramike. Pojas umjetne gingive modelira se iz kompozita, obrađuje i završno polira. Krunice se zasebno cementiraju na bataljke osnovne konstrukcije.

3.2.1.3. Cirkonijoksidna konstrukcija retinirana vijcima

CAD/CAM-om izrađene cirkonijoksidne restauracije uspješno se koriste u mnogim slučajevima zbog klinički dokazane savojne čvrstoće i lomne žilavosti cirkonijeva oksida kao skeleta te rekonstrukcije prirodne estetike zuba putem fasetirane keramike. Cirkonijev oksid je čvrst materijal s manjom gustoćom od metala, propušta svjetlost bez rubnih crnih diskoloracija, izvrsne je biokompatibilnosti i visoke otpornosti na koroziju. Do danas je razvoj cirkonijeva oksida nevjerovatno napredovao razvojem 3. generacije s izvrsnom translucencijom (56).

Cirkonijoksidna konstrukcija sa litijdisilikatnim krunicama retinirana vijkom

Litijdisilikatne krunice mogu se izraditi CAD/CAM tehnologijom u punim anatomskim oblicima (završavaju se tehnikom bojenja) ili tehnologijom prešanja (završavaju se tehnikom slojevanja). Umjetna gingiva se izrađuje tehnikom slojevanja, a pojedinačne se krunice po završetku cementiraju na bataljke osnovne konstrukcije.

3.2.1.4. *MALO BRIDGE* –potpuni cirkonijoksidni most retiniran vijcima

MALO BRIDGE je most na vijak načinjen u potpunosti iz cirkonijoksidne keramike. Cirkonijoksidna keramika ima bolja mehanička svojstva od ostalih biomaterijala. Ima najveće vrijednosti čvrstoće do loma (930-100 MPa) što joj osigurava dužu kliničku trajnost (57). Cirkonijoksidna keramika ima izrazito veliku tvrdoću, savojnu čvrstoću i lomnu žilavost. Te

su vrijednosti posljedica čistoće praha cirkonijeva dioksida, određene veličine i raspodjele čestica, industrijskog sinteriranja, vrućeg izostatičkog prešanja i finoznate metastabilne mikrostrukture (58). Ovakav se fiksoprotetski nadomjestak izrađuje CAD/CAM tehnologijom pri čemu se cirkonij oksidni most u svom punom obliku freže iz višeslojnog bloka. Dobiveni produkt se boja, a nakon toga sinterira i završno glazira.

4. PREDNOSTI I NEDOSTACI MOSTOVA RETINIRANIH VIJKOM

Prednosti koje opravdavaju upotrebu vijka za učvršćivanje su lakoća, sigurnost i najuspješniji način fiksiranja protetskih dijelova za tijelo implantata te mogućnost retencije kod nosača malih dimenzija odnosno kod smanjenog vertikalnog prostora. Dodatna je prednost u tome što je dijelove moguće skinuti i ponovno vratiti. To olakšava provedbu popravaka i održavanje higijene. Nedostaci okluzijskog vijka su narušavanje estetike i ograničena žvačna funkcija. No, ta se ograničenja mogu ublažiti dobro izrađenim kompozitnim ispunom ili laboratorijski izrađenim kompozitnim inlejem. Djelomični gubitak retencije češći je kod suprastruktura retiniranih vijcima nego kod nadomjestaka retiniranih cementiranjem. Popuštanje i lom vijka češći je kod fiksnih nadomjestaka u djelomično bezubih pacijenata, a za pasivan smještaj suprastrukture nadomjeska te svi klinički i laboratorijski postupci se moraju provesti precizno. Kod toga posebnu pozornost treba posvetiti kontrakciji materijala za otiske, trajnoj deformaciji, upotrebi individualne žlice, ekspanziji gipsa i mase za ulaganje, kontrakciji metala, kontrakciji akrilata, keramike, cirkona, iznosu sile upotrebljene za pričvršćivanje i drugo. Osnovni cilj je postizanje pasivnog smještaja konstrukcije što je uvjet za smanjivanje opterećenja na krestalnu kost kao i smanjivanje rizika popuštanja ili pucanja vijka.

Izuzetno je važno pridržavati se uputa proizvođača prilikom pričvršćivanja protetskog vijka u nadogradnju implantata, tj. prilagoditi količinu primijenjene sile, kako bismo izbjegli eventualni lom vijka.

5. ODRŽAVANJE I HIGIJENA MOSTOVA RETINIRANIH VIJKOM

Predajom ovakvog nadomjeska u usta pacijenta ne završava uspješna fiksno protetska terapija. Ona obuhvaća dugogodišnju skrb za nadomjestak, kao i održavanje zdravlja preostalih zuba i potpornih tkiva nasuprotne čeljusti (ukoliko su prisutni). Redoviti kontrolni pregledi svakih šest mjeseci osigurat će pravodobno uočavanje narušavanja funkcijske ili estetske komponente samog nadomjeska ili propadanja bioloških tkiva. Briga za implantoprotetskog pacijenta treba biti kontinuirana, a odnos pacijenta prema terapiji odgovoran. Pacijenta je potrebno podučiti pravilnom održavanju oralne higijene, upozoriti ga na važnost njegova udjela u održavanju kvalitete nadomjeska i zdravlja usne šupljine, kao i na utjecaj oralnog zdravlja na opće zdravlje. Čišćenje fiksno protetskog nadomjeska na četiri implantata je specifično i razlikuje se od tehnika čišćenja prirodnih zubi. Budući da je most retiniran vijcima jednokomadna konstrukcija i ne postoje razmaci između pojedinih zubi, čisti se kao jedinstvena cjelina. Sve dostupne plohe nadomjeska čiste se četkicom sa zubnom pastom. Četkanje je najvažnija mjera koju je potrebno provoditi svakodnevno i minimalno dva puta dnevno. Područja oko implantata potrebno je dodatno očistiti interdentalnom četkicom i oralnim tušem. Osobito se preporučuje korištenje oralnog tuša jer je njime moguće očistiti bazalnu stranu nadomjeska koja se naslanja na gingivu. Svakako se preporuča koristiti i zubni konac s proširenjem za čišćenje prostora ispod tijela nadomjeska i oko implantata. Nije loše uključiti i vodicu za ispiranje usta kao potpurnu terapiju radi dezinfekcije usne šupljine.

Na kontrolnim pregledima terapeut provjerava stanje nadomjeska, mekog tkiva oko implantata te stanje dentalnih implantata. Stoga se preporuča jednom godišnje napraviti kontrolnu rendgensku snimku dobivajući time uvid u stanje kosti oko dentalnih implantata i kontinuirano praćenje stanja marginalne kosti oko implantata. Ukoliko se ukaže potreba (zbog prisutnog kamenca ili pigmentacija), nadomjestak se skida te se izvodi njegova toaleta profesionalnim tehnikama čišćenja. Po potrebi, mijenjaju se i fiksacijski vijci. Redovite kontrole pacijenta uz redovitu i kvalitetnu higijenu preudvjet su za funkcijsku i estetsku trajnost nadomjeska.

6. RASPRAVA

Rehabilitacija teško atrofične mandibule uz korištenje protetskog nadomjeska nošenog implantatima često je izazov zbog slabe kvalitete i kvantitete preostale čeljusne kosti. Koncept All-on-4 razvijen je kako bi se maksimalno iskoristila raspoloživa kost u atrofičnim čeljustima, omogućila trenutna (imedijatna) funkcija i izbjegli regenerativni postupci koji povećavaju i produžuju troškove liječenja te komplikacije svojstvene tim postupcima. Izvorni Brånemarkov kirurško protetski protokol zagovarao je postavljanje četiri implantata za restauraciju resorbirane mandibule i šest implantata za mandibule s minimalnom do srednje jakom resorpcijom, kao uvod u naredne tendencije (59). Kombinirano korištenje aksijalnih i anguliranih implantata predstavlja tako moguću alternativu za tretiranje bezubih mandibula (60, 61, 62). Međutim, nameće se pitanje koje su prednosti, a što rizici postavljanja implantata pod kutom. Kod pozicioniranja implantata s jedne strane treba poštivati maksimalni nagib distalnih implantata. S druge strane, položaj implantata treba tako odabrati da se postigne najveći mogući potporni poligon planirane imedijatne opskrbe uz izbjegavanje dugačkih ekstenzija protetske suprakonstrukcije. Prednost nagnutih distalnih implantata jest što se stražnja potporna točka može pomaknuti distalnije nego s aksijalno postavljenim implantatima, zaobilazeći kritične anatomske strukture i bez augmentacije. To predstavlja alternativu složenom postupku augmentacije, ali i dovodi u pitanje potencijalne rizike implantata ugrađenih pod kutom. Brunski je u biomehaničkoj analizi 2014. istražio prednosti što distalnije potpore pomoću Skalakova modela i analize konačnih elemenata (63). U radu su analizirane aksijalne sile koje djeluju na implantate u idealiziranom luku s distalnim ekstenzijama. Prema tome na prednjim implantatima nastaju aksijalne vlačne sile, dok se na stražnjim implantatima javljaju aksijalne tlačne sile. Amplitude sila koje djeluju su pod utjecajem rasporeda, odnosno položaja implantata, njihova broja i duljine distalne ekstenzije. Brunski je pokazao da kod opskrbe s četiri implantata jednake duljine luka i distalne ekstenzije nema razlike glede sila koje djeluju na implantate u odnosu na opskrbu sa šest implantata. Ako se iz anatomskih razloga implantati ne mogu smjestiti jednako distalno i ekstenzija se u usporedbi s opskrbom na šest implantata produljuje, aksijalne sile koje djeluju na implantate znatno su veće. Dakle, kod imedijatne implantoprotetske opskrbe treba paziti da distalne ekstenzije budu što kraće uz što distalniji položaj distalnih implantata. Nadalje, Brunski je pokazao da s biomehaničkog stajališta može biti povoljnije distalne implantate ugraditi pod kutom ako se time skraćuje distalna ekstenzija i povećava udaljenost od prednjih implantata. To vrijedi uvijek kad bi aksijalno pozicioniranje distalnih implantata s obzirom na raspoloživu kost značilo potrebu za pomicanjem implantata prema medijalno. Nagibom se

tako rješava problem nedostatka kosti u distalnom području i smanjuje aksijalno opterećenje implantata. Zbog navedenog, važno je uzeti u obzir marginalni gubitak kosti oko implantata i stope preživljavanja implantata. Del Fabbro i Ceresoli u metaanalizi su analizirali marginalni gubitak kosti oko aksijalno i nagnuto ugrađenih implantata (64). Pokazali su da kod fiksnih nadomjestaka koji obuhvaćaju cijeli luk u razdoblju od jedne do tri godine nema statistički značajne razlike u marginalnom gubitku kosti oko implantata ugrađenih pod kutom u odnosu na aksijalno postavljene implantate. Osim toga, prema istraživanju, stope preživljavanja implantata nakon jedne godine iznosile su 97,2% za imedijatne fiksne nadomjeske i 97,8% za konvencionalne nadomjeske. Razlike nisu bile statistički značajne (64).

Dakle, imedijatno opterećenje implantata koji podupiru protetske nadomjeske u bezuboj maksili i mandibuli danas je predvidiva procedura povezana s visokim stupnjem zadovoljstva pacijenta u pogledu estetike, fonetike i funkcije (65, 66).

7. ZAKLJUČAK

Koncept imedijatne implantoprotetske opskrbe daje nam dodatnu terapijsku mogućnost u rehabilitaciji bezubih pacijenata ili pacijenata sa zubima koji se ne mogu očuvati. Koncept *All-on-4* je sustav koji je uz pravilno postavljanje indikacija dobro rješenje, osobito kad se želi izbjeći opsežna augmentacija s negativnim popratnim učincima. Koncept zahtijeva pažljivu selekciju pacijenata, iskusan terapijski tim koji se sastoji od protetičara, dentalnog tehničara i oralnog kirurga te detaljno planiranje. Samo na taj način terapija primjenom opisanog koncepta sigurna je i predvidljiva uz procjenjiv rizik.

8. LITERATURA

1. Kraljević K, Kraljević Šimunković S. Djelomične proteze. Zagreb: In.Tri d.o.o.; 2012.
2. Kraljević K. Potpune proteze. Zagreb: Areagrafika; 2001.
3. World Health Organization. The World Health Report 2004. May 2004.
4. Wolfart S. Implantoprotetika; Berlin: Quintessenz Verlags.GmbH; 2014.
5. Naujoks C, Klöters H, Michel B. Imedijatna fiksna implantoprotetska opskrba – sigurna terapijska mogućnost ili neprocjenjiv rizik? Quintessence 2017;68(10):1125-135.
6. Deutsche Gesellschaft für Zahn- Mund- und Kieferheilkunde (DGZMK). Implantologie in der Zahnheilkunde. Stand 7/2005. Dtsch Zahnärztl Z 2005;60:915-6.
7. Knežević G, et al. Osnove dentalne implantologije. Zagreb: Školska knjiga d.d.; 2002.
8. Adamo AR, Szal RL. Timing, results and complications of mandibular reconstructive surgery. Report of 32 cases. J Oral Surg. 1979;37:755-63.
9. Sándor GKB, Carmichael RP. Atlas of the oral and maxillofacial surgery clinics: Dental implants in children, adolescents, and young adults. 1st ed. Philadelphia: Elsevier Saunders; 2008.
10. Adell R. The surgical principles of osseointegration. In: Worthington P, Brånemark PI. eds. Advanced Osseointegration Surgery. Chicago: Quintessence; 1992. p. 94-107.
11. Wolfaardt J, Granström G, Friberg B, Narsh JI, Tjellström A. A retrospective study on the effect of chemotherapy on osseointegration. J Fac Som Prosth. 1996;2:99-107.
12. Bain CA, Moy PK. The association between the failure of dental implants and cigarette smoking. Int J Oral and Maxillofac Implants. 1993;8:609-16.
13. Misch CE. Endosteal implants for posterior single tooth replacement: alternatives, indications, contraindications and limitations. J Oral Implantol. 1999;25:80-94.
14. Burstone CJ Lip posture and its significance in treatment planning. Am J Orthod 1967;53:262-284.
15. Rufenacht CR. Fundamentals of esthetics. Chicago: Quintessence; 1990.

16. Ricketts RM. A foundation for cephalometric communication. *Am J Orthod.* 1960;46(5):330-57.
17. Sarment DP, Misch CE. Diagnostic casts and surgical guides. In Misch CE. *Dental Implant Prosthetics.* Mosby St. Louis 2005.
18. Kircos LT, Misch CE. Diagnostic Imaging and techniks. In Misch CE: *Implant Dentistry,* St Louis, 1999.
19. De Vos W, Casselman J, Swennen GR. Cone-beam computerized tomography (CBCT) imaging of the oral and maxillofacial region: a systematic review of the literature. *Int J Oral Maxillofac Surg.* 2009;38(6):609-25.
20. Hatcher DC. Operational principles for cone-beam computed tomography. *J Am Dent Assoc.* 2010;141 Suppl 3:3S-6S.
21. Wolfart S. Od jednostavnih do 3D-kirurških šablona. *Quintessence Int* 2015;5:619-28.
22. Wennerberg A1, Albrektsson T. Effects of titanium surface topography on bone integration: a systematic review. *Clin Oral Implants Res.* 2009;20 Suppl 4:172-84.
23. Lindhe J, Karring T, Lang N.P. *Klinička parodontologija i dentalna implantologija.* 1. Hrvatsko izdanje, Zagreb: Globus;2004.
24. Nobel Biocare [Internet]. 2019 Jun 9 [cited 2019 Jun 10] Available from: <https://www.nobelbiocare.com/international/en/home/products-and-solutions/dental-prosthetic-solutions/multi-unit-abutment.html>
25. Brånemark PI, Adell R, Breine U, Hansson BO, Lindstrom J, Ohlsson A. Intra-osseous anchorage of dental prostheses. I. Experimental studies. *Scand J Plast Reconstr Surg* 1969; 3:81–100.
26. Henry P, Rosenberg J. Single-stage surgery for rehabilitation of the edentulous mandible preliminary results. *Pract Peri-odontics Aesthet Dent* 1994; 6:1–8.
27. Ericsson I, Randow K, Glantz PO, Lindhe J, Nilner K. Clinical and radiographical features of submerged and nonsubmerged titanium implants. *Clin Oral Implants Res* 1994; 5:185–9.

28. Becker W, Becker BE, Israelson H, et al. One-step surgical placement of Brånemark implants: a prospective multicenter clinical study. *Int J Oral Maxillofac Implants* 1997;12:454–62.
29. Esposito M, Grusovin MG, Achille H, Coulthard P, Worthington HV. Interventions for replacing missing teeth: different times for loading dental implants. *Cochrane Data- base Syst Rev* 2009;(1):CD003878.
30. Engquist B, Astrand P, Anzen B, et al. Simplified methods of implant treatment in the edentulous lower jaw: a 3-year follow-up report of a controlled prospective study of one-stage versus two-stage surgery and early loading. *Clin Implant Dent Relat Res* 2005;7:95–104.
31. Engstrand P, Grondahl K, Ohnell LO, Nilsson P, Nannmark U, Brånemark PI. Prospective follow-up study of 95 patients with edentulous mandibles treated according to the Brånemark Novum concept. *Clin Implant Dent Relat Res* 2003;5:3–10.
32. Malo P, Nobre M, Lopes A, Francischone C, Rigolizzo M. “All-on-4” immediate-function concept for completely edentulous maxillae: a clinical report on the medium (3 years) and long-term (5 years) outcomes. *Clin Implant Dent Relat Res* 2012;14(Suppl 1):139–50.
33. Maló P, de Araújo Nobre M, Lopes A, Moss S, Molina G. A longitudinal study of the survival of All-on-4 implants in the mandible with up to 10 years of follow-up. *J Am Dent Assoc* 2011;142:310–20.
34. Aparicio C, Perales P, Rangert B. Tilted implants as an alternative to maxillary sinus grafting: a clinical, radiologic, and periotest study. *Clin Implant Dent Relat Res* 2001;3:39–49.
35. Krekmanov L, Kahn M, Rangert B, Lindstrom H. Tilting of posterior mandibular and maxillary implants of improved prosthesis support. *Int J Oral Maxillofac Implants* 2000;15:405–14.
36. Maló P, De Araújo Nobre M, Lopes A. The use of computer- guided flapless implant surgery and four implants placed in immediate function to support a fixed denture:

preliminary results after a mean follow-up period of thirteen months. *J Prosthet Dent* 2007; 97:S26–S34.

37. van Steenberghe D, Glauser R, Blombäck U, et al. A computed tomographic scan-derived customized surgical template and fixed prosthesis for flapless surgery and immediate loading of implants in fully edentulous maxillae: a prospective multicenter study. *Clin Implant Dent Relat Res* 2005; 7:S111–S120.

38. Balshi SF, Wolfinger GJ, Balshi TJ. A prospective study of immediate functional loading, following the Teeth in a Day protocol: a case series of 55 consecutive edentulous maxillas. *Clin Implant Dent Relat Res* 2005;7:24–31.

39. Meloni SM, De Riu G, Pisano M, Cattina G, Tullio A. Implant treatment software planning and guided flapless surgery with immediate provisional prosthesis delivery in the fully edentulous maxilla. A retrospective analysis of 15 consecutively treated patients. *Eur J Oral Implantol* 2010;3:245–51.

40. Pomares C. A retrospective study of edentulous patients rehabilitated according to the “all-on-four” or the “all-on-six” immediate function concept using flapless computer-guided implant surgery. *Eur J Oral Implantol* 2010;3:155–63.

41. Schneider D, Marquardt P, Zwahlen M, Jung RE. A systematic review on the accuracy and the clinical outcome of computer-guided template-based implant dentistry. *Clin Oral Implants Res* 2009;20:S73–S86.

42. Polizzi G, Cantoni T. Five-year follow-up of immediate fixed restorations of maxillary implants inserted in both fresh extraction and healed sites using the NobelGuide™ system. *Clin Implant Dent Relat Res* 2015;17(2):221-33.

43. Maló P, Araújo Nobre M, Lopes A, Francischone C, Rigolizzo M. “All-on-4” immediate-function concept for completely edentulous maxille: a clinical report on the medium (3 years) and long term (5 years) outcomes. *Clini Implant Dent Relat Res* 2012;14(Suppl1):139-50.

44. Brånemark PI, Adell R, Breine U, Hansson BO, Lindström J, Ohlsson Å. Experimental studies on intra-osseous anchorage of dental prosthesis. *Arsb Goteb Tandlak Sallsk.* 1970:9-25.

45. Brånemark PI, Hansson BO, Adell R, Breine U, Lindström J, Hallén O, Ohman A. Osseointegrated implants in the treatment of the edentulous jaw. Experience from a 10-year period. *Scand J Plast Reconstr Surg Suppl.* 1977;16:1-132.
46. Wingrove S.S. Peri-implant therapy for the dental hygienist: clinical guidance to maintenance and disease complications. New Jersey: Wiley&Sons; 2013.
47. Čatović A, Komar D, Čatić A. et al. Klinička fiksna protetika i krunice. Zagreb: Medicinska naklada; 2015.
48. Eckert SE, Meraw SJ, Cal E, Ow RK. Analysis of incidence and associated factors with fractured implants: a retrospective study. *Int J Oral Maxillofac Implants* 2000;15:662-7.
49. Jemt T, Rubenstein JE, Carlsson L, Lang BR. Measuring fit at the implant prosthodontics interface. *J Prosthet Dent* 1996;75:314-25.
50. Leonhardt A, Renvert S, Dahlen G. Microbial findings at failing implants. *Clin Oral Implants Res* 1999;10:339-45.
51. Lindhe J, Berglundh T, Ericsson I, Liljenberg B, Marinello C. Experimental breakdown of peri-implant and periodontal tissues. A study in the beagle dog. *Clin Oral Implants Res* 1992;3:9-16.
52. Lee H, So JS, Hochstedler JL, Ercoli C. The accuracy of implant impressions: a systematic review. *J prosthet Dent* 2008;100:285-91.
53. Lee YJ, Heo SJ, Koak JY, Kim SK. Accuracy of different impression techniques for internal-connection implants. *Int J Oral Maxillofac Implants* 2009;24:823-30.
54. Bredent [Internet]. 2019 Jun 9 [cited 2019 Jun 10] Available from: <http://www.bredent.com/en/bredent/product-information-v2/300/>
55. von Hajmát A. Oblaganje osnovne konstrukcije kompozitom. *Quintessence dentalna tehnika* 2017;4:420-31.
56. Yamada K. Klinička promjena potpuno anatomskih restauracija od visoko translucetnog cirkonijeva oksida. *Quintessence dentalna tehnika* 2017;3:282-99.

57. Ludwig K. Untersuchungen zur Bruchfestigkeit von Vollkeramikronen. *Dental Labor* 1991;5.
58. Živko-Babić J, Jakovac M, Carek A. Cirkonij keramika u fiksnoj protetici. *Acta Stomatol Croat* 2005;39:19-23.
59. Maló P, de Araújo Nobre M, Lopes A, Moss SM, Molina GJ. A longitudinal study of the survival of All-on-4 implants in the mandible with up to 10 years of follow-up. *J Am Dent Assoc.* 2011;142(3):310-20.
60. Maló P, Rangert B, Nobre M. "All-on-Four" immediate function concept with Brånemark system implants for completely edentulous mandibles: a retrospective clinical study. *Clin Implant Dent Relat Res* 2003;5 Suppl 1:2-9.
61. Capelli M, Zuffetti F, Testori T, Del Fabbro M. Immediate rehabilitation of the completely edentulous jaws with fixed prostheses supported by upright and tilted implants. A multicenter clinical study. *Int J Oral Maxillofac Implants* 2007;22:639-44.
62. Francetti L, Agliardi E, Testori T, Romeo D, Taschieri S, Del Fabbro M. Immediate rehabilitation of the mandible with full prosthesis supported by axial and tilted implants: interim results of a single cohort prospective study. *Clin Implant Dent Relat Res* 2008;10:255-63.
63. Brunski JB. Biomechanical aspects of the optimal number of implants to carry a cross-arch full restoration. *Eur J Oral Implantol* 2014;7(Suppl 2):S111-S131.
64. Del Fabbro M, Ceresoli V. The fate of marginal bone around axial vs. tilted implants: a systematic review. *Eur J Oral Implantol* 2014;7(Suppl 2): S171-S189.
65. Esposito M, Grusovin MG, Willings M, Coulthard P, Worthington HV. Interventions for replacing missing teeth: different times for loading dental implants. *Cochrane Database Syst Rev* 2007;(2):CD003878.
66. Jokstad A, Carr AB. What is the effect on outcomes of time- to-loading of a fixed or removable prosthesis placed on implant(s)? *Int J Oral Maxillofac Implants* 2007;22 Suppl:19-48.

Marijana Gikić rođena je 05. veljače 1988.godine u Bihaću, Republika Bosna i Hercegovina. Svoj životni poziv započinje upisom srednje zubotehničke škole u Zagrebu nakon čega 2006. godine upisuje Stomatološki fakultet Sveučilišta u Zagrebu. Diplomirala je 2012., a godinu dana kasnije, nakon stručnog staža i položenog državnog ispita, stekla je Odobrenje za samostalan rad. Godine 2012. upisuje Poslijediplomski doktorski studij Dentalne medicine. Do danas je objavila nekoliko znanstvenih radova na temu temporomandibularnog zgloba i poremećaja, a 2016. javno obranila doktorsku temu pod naslovom “Usporedba metoda liječenja temporomandibularnih poremećaja: edukacijska intervencija s fizikalnom terapijom i stabilizacijska udlaga” pod mentorstvom prof. dr. sc. Ive Alajbeg. 2015. godine započela je specijalizaciju iz stomatološke protetike pri KBC-u Zagreb, a specijalizirala je 2018. godine. 2017. godine upisala je i Poslijediplomski specijalistički studij Dentalna implantologija. U kliničkom radu pretežno se bavi oralnim rehabilitacijama, protetskim te složenim implanto-protetskim terapijama. Od 2016. godine djelatnica je Poliklinike IMED u Zagrebu. Sudjeluje na brojnim domaćim i inozemnim kongresima i tečajevima stručnog usavršavanja.