

Prijelomi donje čeljusti

Beke, Ivan

Master's thesis / Diplomski rad

2015

Degree Grantor / Ustanova koja je dodijelila akademski / stručni stupanj: **University of Zagreb, School of Dental Medicine / Sveučilište u Zagrebu, Stomatološki fakultet**

Permanent link / Trajna poveznica: <https://um.nsk.hr/um:nbn:hr:127:712646>

Rights / Prava: [Attribution-NonCommercial-NoDerivs 3.0 Unported / Imenovanje-Nekomercijalno-Bez prerada 3.0](#)

Download date / Datum preuzimanja: **2025-03-19**



Repository / Repozitorij:

[University of Zagreb School of Dental Medicine Repository](#)



SVEUČILIŠTE U ZAGREBU
STOMATOLOŠKI FAKULTET

Ivan Beke

PRIJELOMI DONJE ČELJUSTI

DIPLOMSKI RAD

Zagreb, svibanj 2015.

Diplomski je rad ostvaren u

ZAVODU ZA ORALNU KIRURGIJU

STOMATOLOŠKOG FAKULTETA SVEUČILIŠTA U ZAGREBU

Voditeljica rada: doc. dr. sc. Dragana Gabrić

Lektor za hrvatski jezik: Tomislav Salopek, prof.

Lektor za engleski jezik: Sanja Margitić, prof.

Rad sadrži:47 stranica

.....43 slike

.....1 CD

*Zahvaljujem svojoj mentorici doc. dr. sc. Dragani Gabrić na iznimnoj ljubaznosti,
pomoći i stručnim savjetima tijekom studija i izrade ovoga diplomskog rada.*

*Zahvaljujem također svojim roditeljima Jesenki i Romeu na potpori, razumijevanju i
pomoći tijekom cijelog obrazovanja.*

SADRŽAJ

1. UVOD	1
2. SVRHA RADA	2
3. ANATOMSKA GRAĐA DONJE ČELJUSTI	3
3.1. INERVACIJA	6
3.2. EMBRIOLOŠKI RAZVOJ DONJE ČELJUSTI	6
4. ETIOLOGIJA	8
5. PREVALENCIJA	9
6. PODJELA PRIJELOMA DONJE ČELJUSTI	9
6.1. PODJELA PREMA ODNOSU FRAKTURE I MEKOGA TKIVA	9
6.2. PODJELA PO OBLIKU FRAKTURE	10
6.3. PODJELA PREMA DJELOVANJU SILE	10
6.4. PODJELA PREMA MJESTU FRAKTURE	10
6.5. PODJELA PREMA BROJU ULOMAKA	11
6.6. POSEBNI PRIJELOMI	12
7. SIMPTOMATOLOGIJA I KLINIČKA SLIKA	12
8. DIJAGNOSTIKA PRIJELOMA DONJE ČELJUSTI	13
9. VRSTE LIJEČENJA PRIJELOMA DONJE ČELJUSTI	16
9.1. VRSTE TERAPIJE	16

9.2. VRSTE OSTEOSINTETSKIH PLOČICA	17
9.2.1. KOMPRESIJSKE PLOČICE	17
9.2.2. REKONSTRUKCIJSKE PLOČICE	18
9.2.3. KOMPRESIJSKI VIJAK (LAG SCREW)	19
9.2.4. MINIPLOČICE I MIKROMINIPLOČICE	20
9.2.5. BIORESORPTIVNE PLOČICE	20
10. LIJEČENJE	21
10.1. PRIJELOMI SIMFIZE DONJE ČELJUSTI	21
10.1.1. JEDNOSTAVNI PRIJELOMI	21
10.1.1.1. Tehnika dvaju kompresijskih vijaka (lag screw)	22
10.1.1.2. Tehnika fiksacije pločicom i kompresijskim vijkom	22
10.1.1.3. Tehnika dviju pločica	23
10.1.2. KOMPLEKSNI PRIJELOMI	23
10.1.2.1. Tehnika dviju pločica	24
10.1.2.2. Tehnika rekonstrukcijske pločice	25
10.2. PRIJELOMI TIJELA DONJE ČELJUSTI	25
10.2.1. JEDNOSTAVNI PRIJELOMI TIJELA DONJE ČELJUSTI	26
10.2.2. KOMPLEKSNI PRIJELOMI TIJELA DONJE ČELJUSTI	27
10.3. PRIJELOMI KUTA I UZLAZNOGA KRAKA DONJE ČELJUSTI	28

10.3.1. TEHNIKA FIKSACIJE ŽICOM	28
10.3.2. TEHNIKA MINIPLOČICAMA	29
10.4. FRAKTURE KONDILA	30
10.5. FRAKTURA ATROFIČNE BEZUBE KOSTI	31
10.6. FRAKTURE SA ZUBOM U FRAKTURNOJ PUKOTINI	31
10.7. FRAKTURE PROCESSUSA CORONOIDEUSA	32
11. KOMPLIKACIJE	33
11.1. NEZARASTANJE ILI ZAKAŠNJELO ZARASTANJE	33
11.2. POGREŠNO ZARASTANJE I MALOKLUZIJA	34
11.3. INFEKCIJA	35
11.4. ANKILOZA	36
11.5. NEUSPJEH FIKSACIJE	36
11.6. OZLJEDE ŽIVCA	38
12. POSTOPERATIVNA NJEGA	38
13. ZAKLJUČAK	39
14. SAŽETAK	40
15. SUMMARY	41
16. LITERATURA	42
17. ŽIVOTOPIS	47

POPIS KRATICA

OPG – ortopantomogram

CT – kompjutorizirana tomografija

n. – nervus

m. – musculus

IMF – intermaksilarna fiksacija

TMZ – temporomandibularni zglob

MR – magnetska rezonancija

MMF – maxillo-mandibular fixation

1. UVOD

Prijelomi donje čeljusti pojavljuju se otkada postoji čovjek. Još od davnih vremena postoje pokušaji liječenja prijeloma. Tijekom zadnjih nekoliko desetljeća način prijevoza ljudi i robe znatno se ubrzao. Samim time znatno se povećala i mogućnost nastanka ozljeda i fraktura struktura na glavi. Postupak liječenja također je uvelike napredovao i razvile su se različite tehnike i škole liječenja. Napredak u poznavanju anatomije, histologije, fiziologije i patofiziologije pridonio je tomu da se danas liječenje prijeloma donje čeljusti radi rutinski i bez težih komplikacija i deformacija za pacijenta. Za samog operatera neophodno je odlično poznavanje anatomije i anatomskih struktura glave, dobra dijagnostika, pravilno određivanje terapije, kvalitetan odabir tehnike operacije i vrste ostosinteze i fiksatora. U prošlosti se dijagnoza uglavnom postavljala kliničkim pregledom i palpacijom, dok se danas napretkom tehnologije prednost daje radiološkoj dijagnostici ozljeda, pretežno ortopantomogramu (OPG) i modernoj kompjutoriziranoj tomografiji (CT), što nikako ne umanjuje važnost kliničkog pregleda i poznavanje kliničkih manifestacija pojedinih prijeloma. Metode liječenja također su se tijekom godina mijenjale pa su nam tako, za razliku od nekadašnje fiksacije, danas na raspolaganju moderne titanske pločice i vijci koji omogućuju nesmetanu funkciju u postoperativnom razdoblju te odlično i brzo zarastanje kosti.

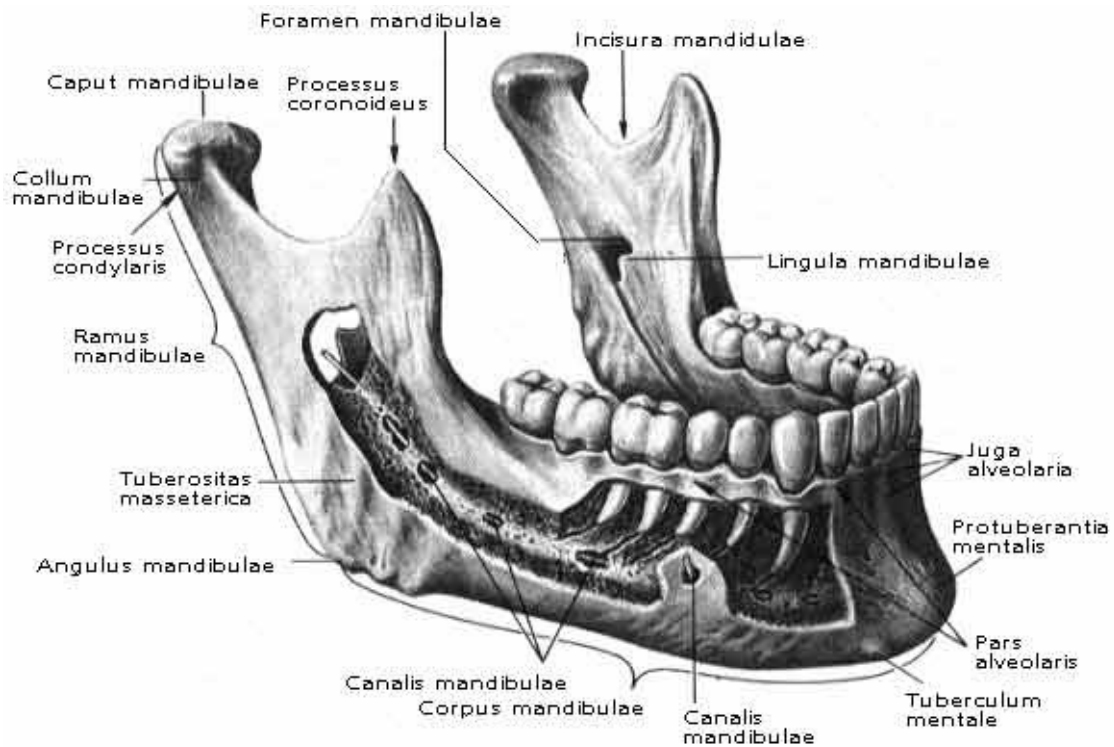
2. SVRHA RADA

Svrha rada je pobliže opisati i prikazati etiologiju, dijagnostiku i vrste liječenja prijeloma donje čeljusti. Doktori dentalne medicine trebali bi biti sposobni prepoznati glavne simptome i diferencijalno dijagnosticirati prijelome donje čeljusti te, sukladno dijagnozi, uputiti pacijenta na oralnu i maksilofacijalnu kirurgiju.

3. ANATOMSKA GRAĐA DONJE ČELJUSTI

Donja je čeljust (lat. *mandibula*) jedina pokretna kost na glavi te samim time sudjeluje u mimici, govoru i funkciji, odnosno žvakanju. Ima oblik slova U. Najveća je kost viscerokranija. Mandibulu tvore tijelo (lat. *corpus mandibulae*), koji se nastavlja na simfizu koja se spaja sa simfizom suprotne strane. Stražnja strana tijela mandibule prelazi u kut mandibule (lat. *angulus mandibulae*) pod kutom od 110° do 130°, koji se nastavlja na uzlazni krak (lat. *ramus mandibulae*), a on se pak račva na dva nastavka, anteriorniji, muskularni nastavak (lat. *processus coronoideus*), i posterioriniji, artikularni (kondilarni) nastavak (lat. *processus condylaris*). Između njih nalazi se *incisura mandibulae*. Artikularni se nastavak sastoji se od vrata (lat. *collum mandibulae*) i glave (lat. *caput mandibulae*) (1, 2).

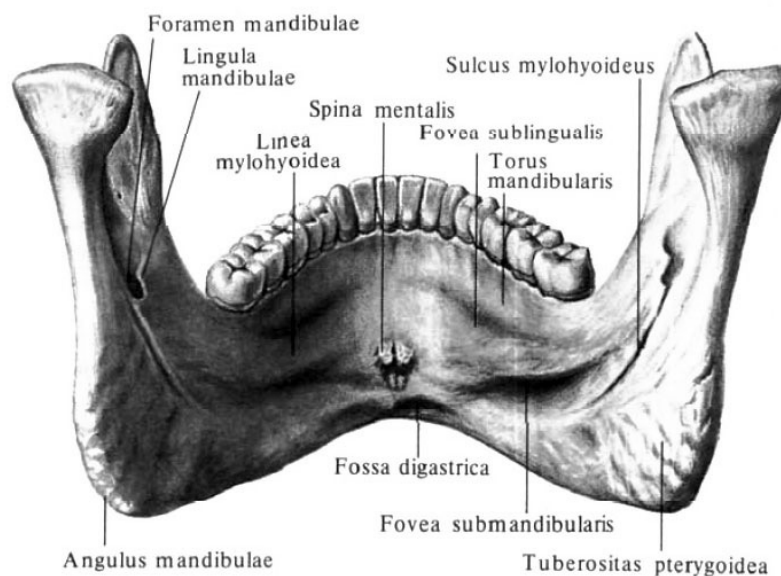
Tijelo mandibule možemo gledati spijeda, straga i odozgo. Odozgo tijelo i simfiza tvore alveolarni nastavak (lat. *processus alveolaris*), tj. zubni dio, koji ima „zubne pretince“ s usađenim zubima, koji straga završava iza zadnjeg kutnjaka retromolarnim trokutom (lat. *trigonum retromolare*). Anteriorno mandibula u području simfize tvori mentalnu protuberancu, dok u području premolara, točnije, između zubiju 4 i 5 zuba nalazi se mentalni otvor (lat. *foramen mentale*), kroz koji izlazi mentalni živac (lat. *nervus (n.) mentalis*) (Slika 1). U području molara nalazi se kosa linija (lat. *linea obliqua*); hvatište obraznog mišića (lat. *musculus (m.) buccinator*) i *m. depressor anguli orisa*, dok su u području kuta mandibule smješteni *tuberositas masseterica*, hvatište maseteričnog mišića (lat. *m. masseter*) (1, 2, 3).



Slika 1. Anteriorni pogled. Preuzeto iz:

Posteriornim, tj. stražnjim pogledom uočavamo milohoidnu liniju (lat. *linea mylohyoidea*) koja odvaja superiorniju podjezičnu udubinu (lat. *fossa sublingualis*) sa smještenom podjezičnom žlijezdom slinovnicom (lat. *glandula sublingualis*) te submandibularnu udubinu (lat. *fossa submandibularis*) sa submandibularnom žlijezdom (lat. *glandula submandibularis*). Kosa linija je proksimalno hvatište milohoidnog mišića (lat. *m. mylohyoideus*), koji čini dno usne šupljine (Slika 2) (1, 2, 4, 5).

Uzlazni krak mandibule promatra se s unutrašnje i vanjske strane. Vanjska je strana uz kut donje čeljusti hvatište najjačeg žvačnog mišića *massetera*. Unutarnja strana uzlaznoga kraka vrlo je važna doktorima dentalne medicine jer se na njoj nalazi mandibularni otvor (lat. *foramen mandibulae*). Kroz taj otvor prolazi donji alveolarni živac (lat. *n. alveolaris inferior*). Foramen je prema medijalno omeđen *lingulom mandibule*. Kaudalnije od foramena nalazi se milohioidni žlijeb (lat. *sulcus mylohyoideus*) u kojemu leži istoimeni živac (1, 3, 7).



Slika 2. Posteriorni pogled. Preuzeto: (6)

3.1. INERVACIJA

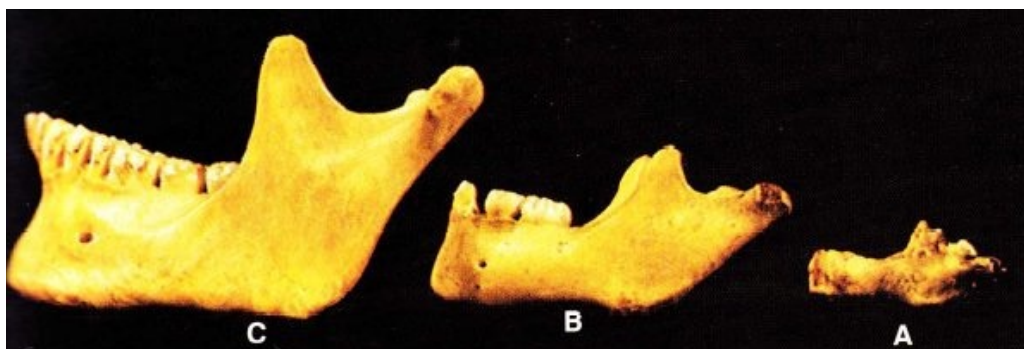Mandibulu pretežno inervira mandibularni živac koji je treći ogranak petoga moždanog živca *trigeminusa*. Izlazi iz baze lubanje kroz ovalni otvor (lat. *foramen ovale*) i ulazi u infratemporalnu udubinu (lat. *fossa infratemporalis*). Stomatolozima je najvažniji donji alveolarni živac, koji ulazi kroz otvor donje čeljusti (lat. *foramen mandibulae*) te prolazi kroz kanal donje čeljusti (lat. *canalis mandibulae*). Neposredno prije otvora od njega se odvaja milohioidni živac za motornu inervaciju istoimenog mišića. U području pretkutnjaka račva se na incizivni živac (lat. *n. incisivus*), koji nastavlja kroz kost, te mentalni živac (lat. *n. mentalis*), koji izlazi na površinu kosti kroz prije opisani mentalni otvor. Navedeni živci inerviraju sve zube jedne strane, kožu brade, sluznicu i gingivu, dok sluznicu obraza i jezik inerviraju obrazni živac (lat. *n. buccalis*) i jezični živac (lat. *n. lingualis*), također ogranci mandibularnog živca (1-4, 7).

3.2. EMBRIOLOŠKI RAZVOJ DONJE ČELJUSTI

Razvoj struktura glave i vrata kreće već ubrzo nakon začeća te se nastavlja i u postnatalnom razdoblju sve do 20. godine. Najveći dio probavnog sustava razvija se od primitivnoga crijeva, koje se sastoji od prednjeg, srednjeg i stražnjeg. Proteže se gotovo cijelom duljinom embrija. Prednje crijevo tvori tzv. ždrijelni ili škržni sustav, koji se sastoji od ždrijelnih vreća (endoderm), ždrijelnih brazdi (ektoderm), ždrijelnih lukova (mezoderm) i ždrijelnih membrana (ektoderm i endoderm). Za razvoj mandibule bitan nam je prvi ždrijelni luk (mandibularni luk). Iz njega se razvija

Meckelova hrskavica iz koje se pak razviju tijelo mandibule, dio ušne školjke i slušne koščiće – čekić (lat. *malleus*) i nakovanj (lat. *incus*). Od mišića razviju se žvačni mišići (lat. *m. temporalis*, *m. masseter*, *m. pterygoideus medialis*, *m. pterygoideus lateralis*), *m. myloioideus*, *m. digastricus venter anterior*, *m. tensor tympani* i *m. tensor veli palatini* te peti moždani živac *trigeminus* (8-10).

Razvoj donje čeljusti počinje u šestom tjednu, a prethodi mu razvoj *Meckelove hrskavice*. Ona praktički pruža okvir oko kojeg počinje intramembranozno okoštavanje. Ono počinje u sedmom tjednu u blizini mentalnog otvora, i širi se u svim smjerovima. Tim se širenjem formira ploča oko *Meckelove hrskavice*. U medijalnoj liniji ploče se spajaju i tvore simfizu, no ona ostaje razdvojena fibroznim tkivom do prve godine djetetova života. Poslije se razvijaju zubni nastavci, dok se *Meckelova hrskavica* resorbira. Nakon osifikacije i resorpcije *Meckelove hrskavice* razvijaju se tri sekundarne hrskavice (10. do 14. tjedan). Najveća i najvažnija jest kondilarna hrskavica koja djeluje kao centar rasta mandibule sve do 18. ili 20. godine života. Ostale se resorbiraju (Slika 3) (8-10).



- A – novorođenče
- B – šestogodišnje dijete
- C – odrasli čovjek

Histološki, mandibula se sastoji od *supstantie compactae* ili *corticalisa* i *supstantie spongiosae ossium* (9).

4. ETIOLOGIJA

Etiološki, ozljede i frakture mandibule dijelimo na one uzrokovane vanjskom silom i na one uzrokovane sustavnim ili lokalnim bolestima.

Od uzroka vanjskom silom najčešće se navode prometne nesreće, tučnjave, padovi, ozljede na radu, sportske ozljede, ratne ozljede, strijelne ozljede i dr. (11, 12). Učestalost ozljeda vanjskom silom razlikuje se od autora do autora, a većina navodi automobilske nesreće kao uzrok u više od 45% slučajeva, 30% kao uzrok navodi napad (tučnjava), 7% ozljeda vezano je za ozljede na posla, 7% za padove, dok je 4% povezano uz sportske ozljede (11, 13).

Tumori, bilo benigni bilo maligni, velike ciste, osteomijelitis, kontrakcije mišića zbog udara električne struje najčešći su uzroci prijeloma uzrokovanih tzv. lokalnim bolestima. Prijelome nastale zbog oslabljene kosti mandibule nazivamo patološkima (11-14).

5. PREVALENCIJA

U desetogodišnjem istraživanju provedenom na 4711 pacijenta s traumom u maksilofacijalnom području, odnosno frakturom jedne ili više kosti tog područja, njih 2137, odnosno 45,4% imalo je frakturu mandibule (12). S obzirom na spol, pokazalo se da je gotovo 3/4 pacijenta muškoga spola (odnos M/Ž 1624 : 513), i to u dobi od 21 do 30 godina života (12, 14, 15).

6. PODJELA PRIJELOMA DONJE ČELJUSTI

6.1. PODJELA PREMA ODNOSU FRAKTURE I MEKOGA TKIVA

Prema odnosu frakture i mekoga tkiva dijelimo ih na zatvorene i otvorene. Kod zatvorenih ne nalazimo laceraciju kože ili sluznice, dok je kod otvorenih otvoren put do frakture. Od otvorenih fraktura valja naglasiti i entitet otvorene frakture u širem smislu. To je svaka fraktura u području zuba. Pri takvim frakturama može doći do širenja infekcije iz usne šupljine kroz parodontno tkivo do same frakturane pukotine (11, 12).

6.2. PODJELA PO OBLIKU FRAKTURE

Po obliku frakture dijelimo na linearnu (poprečna ili kosa), kominutivnu, kod koje nalazimo veći broj frakturnih ulomaka, frakturu s defektom (najčešće fraktura zadobivena vatrenim oružjem – prostrijelna i ustrijelna rana) te frakturu „zelene grančice“ (eng. *greenstick*), pri kojoj nije potpuno prekinut kontinuitet kosti. Najčešće se pojavljuje u djece na način da bukalni ili lingvalni periost nema prekinut kontinuitet (11, 12, 17).

6.3. PODJELA PREMA DJELOVANJU SILE

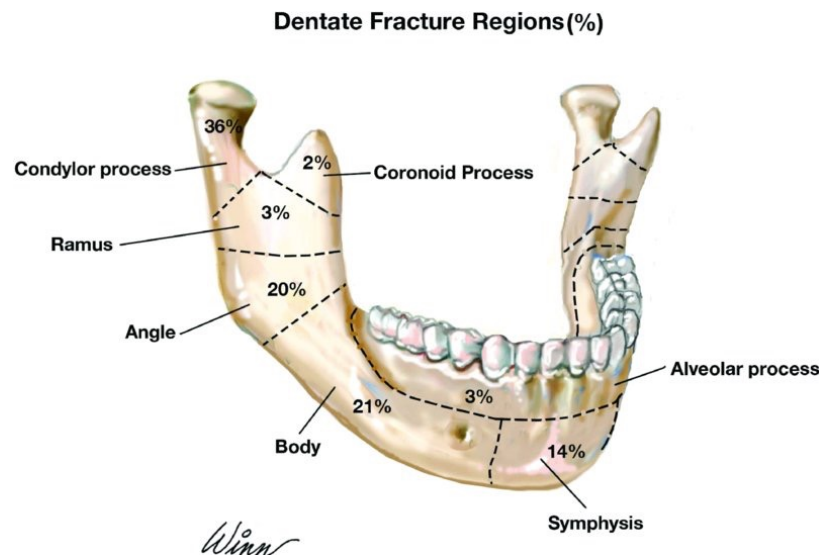
Prema djelovanju sile, frakture donje čeljusti dijelimo na direktne i indirektne. Kod direktnih prijelom nastaje na području djelovanja sile, dok je pri indirektnima prijelom nastao na udaljenom području. Najčešći indirektni prijelom jest prijelom vrata kondila, i to obostran pri udarcu u bradu sprijeda, ili jednostran pri udarcu u bradu sa strane (11, 12, 14).

6.4. PODJELA PREMA MJESTU FRAKTURE

Podjela prema mjestu frakture jedna je od najvažnijih za kliničare.. Dijelimo ih na prijelome kondila, muskularnog nastavka, uzlaznoga kraka, kuta mandibule, prijelome tijela i prijelome simfize. Zastupljenost pojedinoga prijeloma mijenja se od autora do autora, no možemo reći da je otprilike najčešći prijelom kondila, slijede prijelomi kuta i tijela mandibule, dok je najrjeđi prijelom muskularnog nastavka

(Slika 4) (11, 12). Svaki od tih prijeloma klinički se dijeli na jednostavne i kompleksne, o čemu će biti govora u daljnjem tekstu.

Prijelome mandibule dijelimo i na one s dislokacijom i bez nje. Dislokacije dijelimo na povoljne i nepovoljne. Povoljne su one kod kojih su ulomci frakture dodiruju, dok se nepovoljnima smatraju one pri kojima su fragmenti dislocirani. Dislokacije ovise o smjeru djelovanja sile, vrsti sile, intenzitetu, vlaknu mišića, mjestu frakturne pukotine, broju frakturnih pukotina te o zubnome statusu (11, 12).



Slika 4. Zastupljenost prijeloma donje čeljusti. Preuzeto: (17).

6.5. PODJELA PREMA BROJU ULOMAKA

Brojčano, frakture dijelimo na jednostruke i višestruke. Višestruki su prijelomi su komplicirani prijelomi. Dijelimo ih na jednostrane dvostruke i višestruke dvostrane, od kojih su najčešći prijelom kuta mandibule s tijelom ili

simfizom suprotne strane, frakture tijela s kontralateralnom frakturom kondila, bilateralna fraktura kondila udružena s frakturom prednjeg dijela tijela ili simfize (11, 12, 15).

6.6. POSEBNI PRIJELOMI

Poseban entitet fraktura donje čeljusti čine atrofična fraktura i fraktura sa zubom u frakturnoj pukotini. Uzrok atrofične frakture može, osim prije navedenih, biti i sama funkcija. Zbog iznimno jake atrofije i tanke kosti i frakture su često višestruke i bilateralne, a liječenje je veoma otežano (18-20). Frakture sa zubom u pukotini uglavnom su otvorenog tipa. Većinom je riječ o frakturama kuta mandibule kod kojih se treći kutnjak nalazi u frakturnoj pukotini. Ako je fraktura otvorena, obvezno je ordinirati antibiotik širokoga spektra (12, 21-23).

7. SIMPTOMATOLOGIJA I KLINIČKA SLIKA

Pacijenti se uvijek žale na bol, koja se pojačava pomicanjem čeljusti i gutanjem sline. Usto, žvakanje i gutanje su otežani, bolni, a katkada i onemogućeni (11). Poremećena okluzija jedan je od najčešćih znakova prijeloma mandibule. Ako frakturna pukotina prolazi kroz mandibularni kanal i time pritišće donji alveolarni ili mentalni živac mogući su ispadi senzibiliteta zuba, brade, sluznice usne šupljine i kože brade. Klinički se na mjestu prijeloma uočava oteklina kao posljedica edema

tkiva i hematoma (11, 12). Ako se zub nalazi u frakturnoj pukotini, čest je nalaz i infekcija kontaminacijom mikroorganizmima iz usne šupljine. Zbog oteklina nalazi se i deformitet, koji može biti uzrokovan dislokacijom frakturnih elemenata. Intraoralno se ustanovljuje poremećena okluzija, a njezin stupanj ovisi o lokaciji i težini frakture. Ako je riječ o prije opisanoj otvorenoj frakturi, sluznica i, u težem slučaju, koža bit će lacerirane. U nekih je bolesnika prisutan zadah iz usta (lat. *phoetor ex ore*) (11).

8. DIJAGNOSTIKA PRIJELOMA DONJE ČELJUSTI

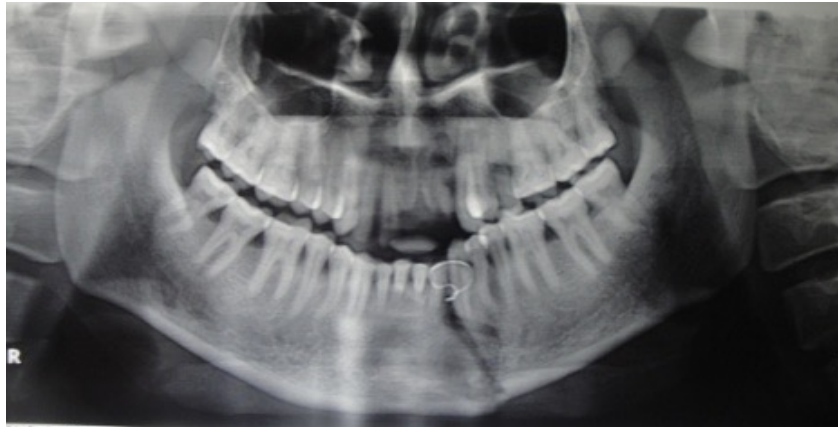
Dijagnostika prijeloma donje čeljusti provodi se anamnezom, kliničkim pregledom (inspekcija i palpacija) i radiološki (11, 12).

Anamnestički se saznaje na koji je način nastala ozljeda, simptomi te se uzima cjelokupna medicinska anamneza. Inspekcijom se nalazi hematoma ili edem mekoga tkiva i vrlo često poremećena okluzija. S pomoću nekih karakterističnih poremećaja okluzije, prepoznaje se, tj. orijentira o kojem je prijelomu riječ. Ako je posrijedi prijelom u području simfize, dolazi do karakterističnoga lingvalnog pomaka zubi. Lom u području vrata mandibule dovodi do posljedičnog, djelomičnog ili potpuno otvorenog zagrizu u fronti. Zbog toga bolesnik neće moći dovesti prednje zube u kontakt. To nastaje zbog djelovanja mišića žvakača. Lom obaju zglobnih nastavaka najčešće uzrokuje potpuno otvoreni zagriz, dok jednostrani prijelom

dovodi do devijacije mandibule i pomaka u stranu, s posljedičnim križnim zagrizom (11, 12).

Ako sama malokluzija ne upućuje na vrstu prijeloma, pristupa se palpaciji. Palpacijom se ispituje postoji li prekid kontinuiteta kosti. Palpacija se uvijek izvodi objema rukama. Pri sumnji na frakturu tijela obje ruke palpiraju, pri čemu se palac nalazi u ustima, a ostali prsti ispod ruba mandibule. Postoji li lom, pritiskom na frakturu dolazi do bolnosti, krepitacija ili pomaka. Sumnja li se na frakturu uzlaznoga kraka, palpira se tako da se jednom rukom pomiče tijelo donje čeljusti, dok se drugom palpira uzlazni krak. Da bi se dokazala fraktura zglobnog nastavka, potrebno je palpirati kroz zvukovod i glavicu mandibule u području zgloba. Ako nema pomicanja glavice pri pomicanju čeljusti, riječ je o takvoj vrsti prijeloma. U moderno vrijeme palpacija se sve manje primjenjuje i sve se više oslanjamo na radiološku dijagnostiku (11).

Radiološki se uporabljaju klasični retroalveolarni rentgen, ortopantomogram (OPG), kompjutorizirana tomografija (CT) i eventualno magnetska rezonancija (MR). Pri klasičnom rentgenskom snimanju rade se najmanje dvije snimke, okomite jedna na drugu (12). Uz to, rabe se kose snimke, lateralne snimke i posteroanteriorne snimke. Panoramska snimka, tj. OPG uz CT „zlatni je standard“ pri dijagnostici fraktura donje čeljusti. OPG u samo jednoj snimci zadovoljavajuće prikazuje kondil, tijelo, simfizu i uzlazni krak mandibule, zubni status s eventualnim impaktiranim kutnjacima, alveolarni nastavak i položaj mandibularnog kanala s otvorom (Slika 5).

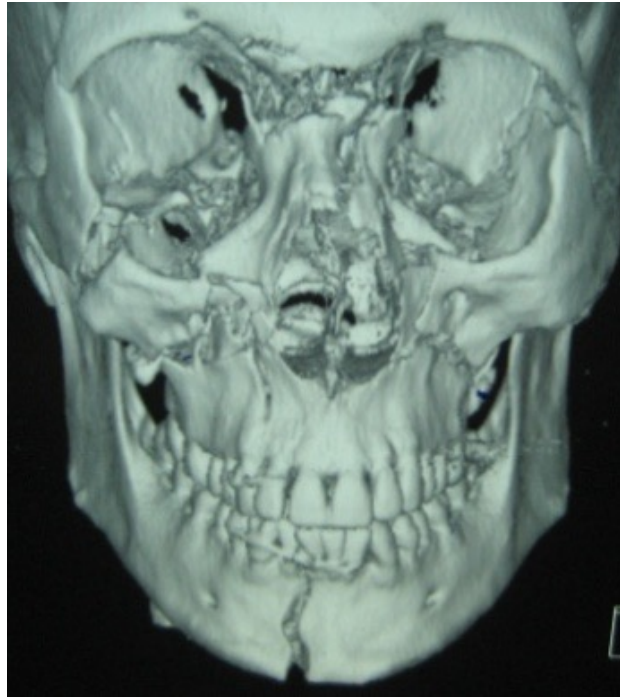

Slika 5. Fraktura donje čeljusti na OPG-u. Preuzeto: (12)

Ako se neki dio čeljusti dobro ne vidi na slici, indicirane su kose i okluzalne slike, radi što boljeg prikazivanja anatomskih struktura i frakture (12).

CT trenutačno nudi najdetaljniji i najopsežniji prikaz skeleta lica (Slika 6). Snimanje se radi u sve tri dimenzije, a moderni skeneri omogućuju i 3D rekonstrukciju. Unatoč 3D vizualizaciji, CT se rutinski ne primjenjuje zbog visoke cijene uređaja i samog slikanja, kao i zbog povećanog zračenja, koje često nije potrebno za dijagnostiku frakture mandibule. CT se rabi ako sumnjamo na udružene ozljede mandibule s prijelomima zigome, orbite i maksile. Korisna je kod kompleksnih frakture kondila, fraktura s dislokacijom i opsežnih multiplih frakture s defektom ili bez njega (12, 24, 25).

U dijagnostičkom je postupku, osim same dijagnostike prijeloma, vrlo važno isključiti postojanje istodobnih ozljeda kralježnice, neurokranija, velikih krvnih žila, mozga i ostalih struktura na tijelu koje bi mogle ugroziti bolesnikov život (11).



Slika 6. 3D prikaz kostiju lica s frakturom mandibule u području simfize. Preuzeto: (12).

9. VRSTE LIJEČENJA PRIJELOMA DONJE ČELJUSTI

9.1. VRSTE TERAPIJE

Frakture mandibule liječe se na dva načina, zatvorenim i otvorenim (11).

Zatvoreni način primjenjuje se već stotinama godina. Intermaksilarna fiksacija (IMF) rabi se za mobilizaciju frakturiranih ulomaka kako bi se osiguralo koštano cijeljenje. Intermaksilarna fiksacija izbjegava se kod prijeloma u području i kod prijeloma samog temporomandibularnog zgloba (TMZ) zbog moguće ankiloze i

ograničenog otvaranja usta. Prednosti zatvorene tehnike su jednostavnost, smanjeno vrijeme oporavka i izbjegavanje oštećenja susjednoga tkiva. Nedostatci su u tome što se prijelom kirurški ne prikazuje, obvezna je dijeta za bolesnika (kašasta hrana), a otežano je gutanje, govor i respiracija. Terapija traje od četiri do šest tjedana. Danas se koristi isključivo ukoliko pacijent nije sposoban podnijeti opću anesteziju, i eventualno kod fraktura zglobnog nastavka (kondila). Nuspojave su atrofija mišića i kosti (12, 26).

Otvoreni način, odnosno rigidna fiksacija, odnosi se na oblik terapije koji podrazumijeva postavljanje fiksacije uz adekvatno namještanje frakturnih ulomaka, te omogućuje adekvatnu funkciju mandibule tijekom cijeljenja. Četiri su glavna principa: namještanje u anatomske položaj, stabilna funkcionalna fiksacija, atraumatska kirurška tehnika i imedijatna aktivna funkcija (12).

9.2. VRSTE OSTEOSINTETSKIH PLOČICA

9.2.1. KOMPRESIJSKE PLOČICE

Kompresijske pločice stvaraju kompresiju na mjestu prijeloma i tako potiču primarno koštano cijeljenje. Ako nisu pravilno prilagođene konturama kosti, ne

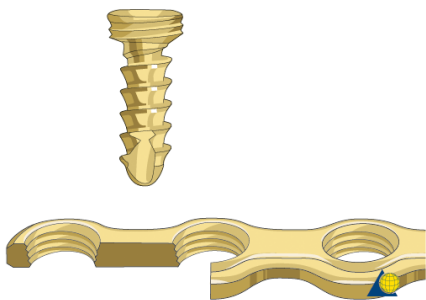


Slika 12. Kompresijska pločica. Preuzeto: (27)

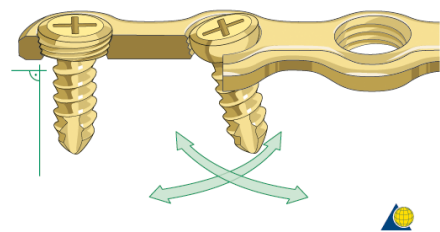
stvaraju dovoljnu kompresiju. Uz njih se upotrebljuju bikortikalni vijci. Indicirane su kod jednostavnih fraktura, a kontraindicirane kod kosih fraktura, atrofičnih kostiju, fraktura s defektom, kompleksnih fraktura i kominutivnih fraktura (Slika 12) (12).

9.2.2. REKONSTRUKCIJSKE PLOČICE

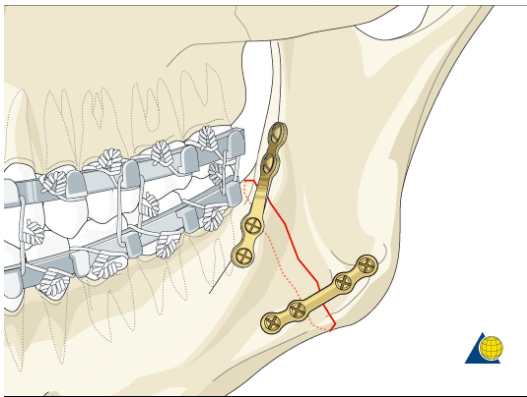
Indicirane su kod prijeloma s defektom i kod kominutivnih prijeloma. Rigidne su i koriste se vijcima 2,3 – 3,0 mm. Mogu se konturirati u 3 dimenzije. Problem takvih pločica je mogućnost odvijanja vijaka tijekom cijeljenja (12). U njih se ubrajaju i tzv. *locking* pločice kod kojih dolazi do „zaključavanja“ glave vijka u samu pločicu (Slike 13 i 14). Prednosti ovakvog sistema su bolja stabilnost, potreba za manje vijaka i to što nije obvezno da pločica cijelom dužinom nasjeda na kost (28, 29). Razlikujemo dva tipa takvih pločica: *load-sharing* i *load-bearing*. Kod *load-sharing* tipa cjelokupno opterećenje dijele pločica i tijesno priljubljeni krajevi kosti. Ne mogu se rabiti kod fraktura s defektom (Slika 15). *Load-bearing* tip pločice sam nosi teret funkcijskog opterećenja i upotrebljuje se kod fraktura s defektom, atrofičnih i kompleksnih fraktura (Slika 16) (12, 30).



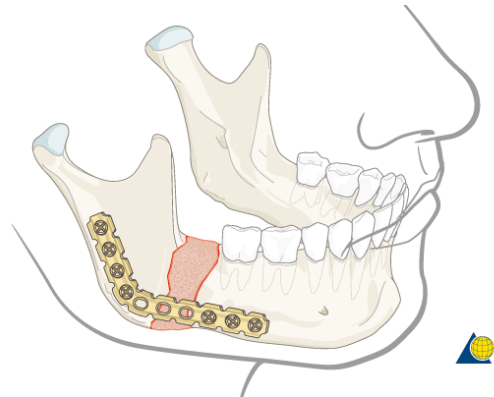
Slika 13. *Locking* vijak i odgovarajuća *locking* pločica. Preuzeto: (27).



Slika 14. Razlika između *locking* i standardnog vijka: standardni se vijak „ljudja“ i ne sjedi idealno u pločici. Preuzeto: (27).



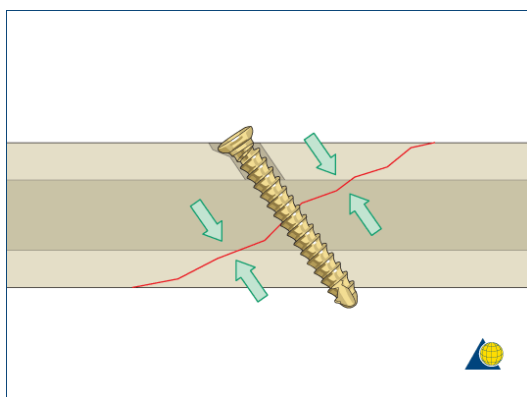
Slika 15. *Load-sharing* pločica.
Opterećenje nose pločice i rubovi
frakturirani ulomci. Preuzeto: (27).



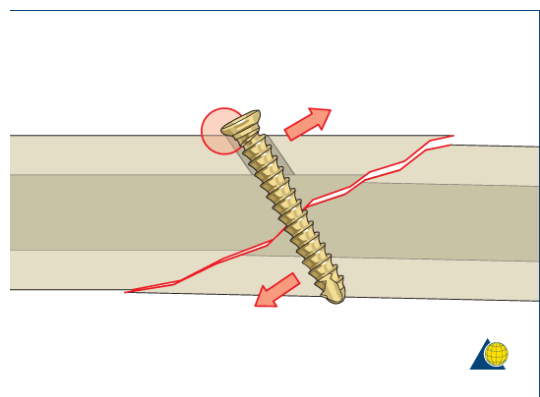
Slika 16. *Load-bearing* pločica.
Pločica nosi cijeli teret opterećenja.
Preuzeto: (27).

9.2.3. KOMPRESIJSKI VIJAK (*LAG SCREW*)

Primjenjuje se za osteosintezu kod kosih fraktura. Potrebna su minimalno dva vijaka (31, 32). Vijak se aktivno veže za korteks suprotne strane kosti, dok na strani s koje se aplicira pasivno nasjeda (bez zatezanja) (12). To se uglavnom postiže „overdrillingom“ (preširoka preparacija) proksimalog korteksa. Glava vijka mora nasjesti točno u proksimalni korteks, ne smije viriti van, niti smije biti preduboko uvijena (Slike 17 i 18) (12).



Slika 17. Pravilno postavljen vijak.
Preuzeto: (27).



Slika 18. Nepravilno postavljen
vijak. Preuzeto (27).

9.2.4. MINIPLOČICE I MIKROMINIPLOČICE

Minipločice se gotovo uvijek uporabljaju u paru. Male su i koriste se s vijcima promjera 2,0 mm. Prednost im je u tome što su dovoljno stabilne i imaju vrlo niski profil. U pravilu se postavljaju dva vijka, i to monokortikalno, osim u iznimnim slučajevima. Najveća im je prednost to što se mogu postaviti intraoralno i time izostaje ožiljak na licu (12, 27).

Mikrominipločice još su manje od minipločica s odgovarajućim vijcima promjera svega 1,0 do 1,5 mm. Rijetko se primjenjuju zbog nedovoljne čvrstoće (27).

Valja napomenuti da na tržištu postoje i trodimenzionalne minipločice. U fazi su istraživanja i očekuje se da bi mogle imati dobre rezultate kod velikih fraktura (12, 33).

9.2.5. BIORESORPTIVNE PLOČICE

Izrađene su od polisiloksana, poliglikolne i polilaktične kiseline. Uz njih se kao komplikacije pojavljuju opsežne upale i reakcija na strano tijelo. Eventualno se uporabljaju u djece uz oprez zbog mogućih komplikacija (12).

10. LIJEČENJE

Svrha je liječenja repozicija (vraćanje ulomaka u normalan položaj), fiksacija ulomaka (povezivanje) i imobilizacija ulomaka (učvršćivanje) (11, 12).

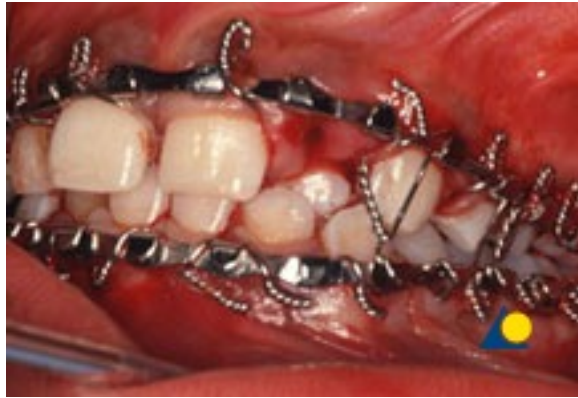10.1. PRIJELOMI SIMFIZE DONJE ČELJUSTI

Prijelome simfize dijelimo, kao i većinu prijeloma mandibule, na jednostavne i kompleksne (12).

10.1.1. JEDNOSTAVNI PRIJELOMI

Kod jednostavnih prijeloma simfize ne nastaju deformacije te se terapija svodi na intermaksilarnu fiksaciju i otvorenu kiruršku terapiju.

IMF se smatra alternativom otvorenoj terapiji (Slika 20). Indicirana je kod manjih fraktura bez pomaka ili uz minimalni pomak, u pacijenata koji odbijaju operaciju, pri stanjima u kojima nema pristupa kirurškoj terapiji i u stanjima koja onemogućuju operaciju. To su veliki hematomi i edemi, teški poremećaji krvi i krvnih stanica, terapija antikoagulansima koja ne može biti prekinuta i pacijenti koji nisu sposobni podnijeti opću anesteziju. Otvorena kirurška terapija nudi nekoliko terapijskih mogućnosti (12). Opisane su samo najčešće.



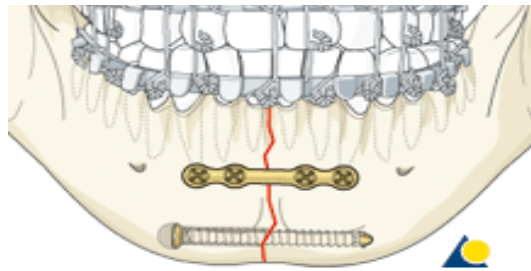
Slika 20. Intermaksilarna fiksacija. Preuzeto: (27)

10.1.1.1. Tehnika dvaju kompresijskih vijaka (*lag screw*)

Primjenjuje se kada anatomija dopušta (debljina kortikalisa i zavijenost), i to kod ravnih i kosih prijeloma. Prednosti su brza aplikacija i stabilnost, odlična fiksacija nakon dobre repozicije, niža cijena u usporedbi s drugim metodama i nevidljivost jer se vijci nalaze unutar kosti. Nedostatak je teško uklanjanje vijaka (12).

10.1.1.2. Tehnika fiksacije pločicom i kompresijskim vijkom

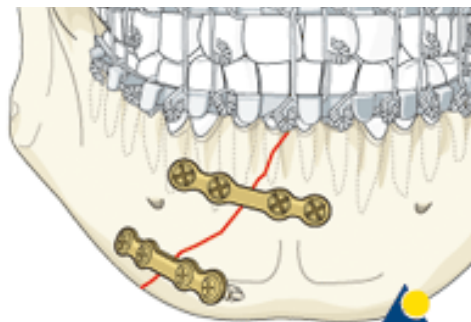
Indicirana je kod kosih i sagitalnih fraktura, kada nije moguća aplikacija dvaju vijaka. Alternativa su dvije minipločice (Slika 21) (34).



Slika 21. Fiksacija kompresijskim vijkom i pločicom. Preuzeto: (27).

10.1.1.3. Tehnika dviju pločica

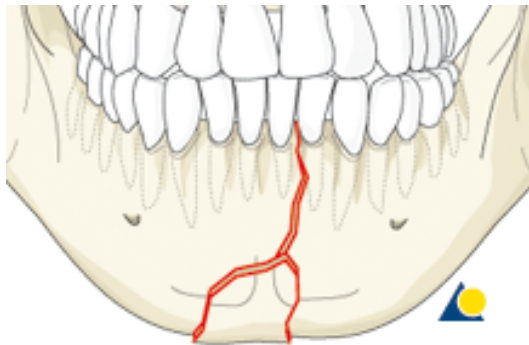
Moguće ju je primijeniti kod svih lakših fraktura u anteriornom području (Slika 22). Prednosti su brzo postavljanje, cijena i jednostavnost (12, 35).



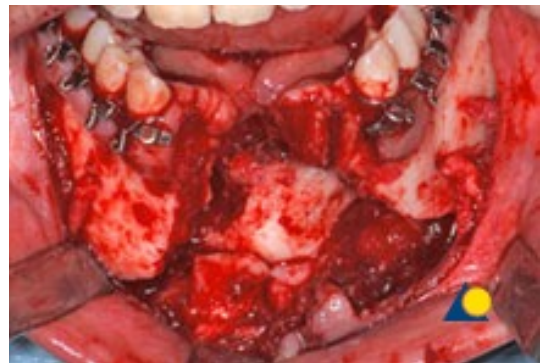Slika 22. Fiksacija dvjema pločicama. Preuzeto: (27).

10.1.2. KOMPLEKSNI PRIJELOMI

Etiologija su teške premetne nesreće. Najučestaliji entiteti su fraktura simfize s odlomljenim trokutom (Slika 23) i fraktura s mnogo ulomaka (Slika 24). Terapijske mogućnosti su IMF koji je indiciran kao i kod jednostavnih fraktura i otvoreni (kirurški) pristup. Kod fraktura s odlomljenim trokutom primjenjuje se metoda dviju pločica i metoda rekonstrukcijske pločice (27).



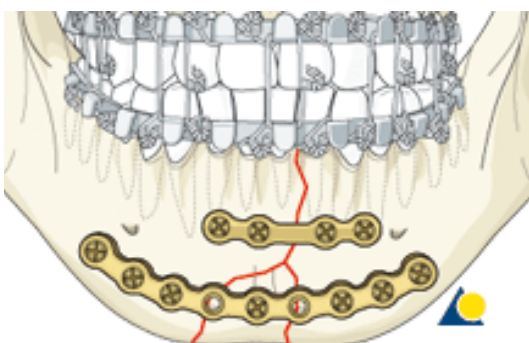
Slika 23. Fraktura s odlomljenim bazalnim trokutom. Preuzeto: (27).



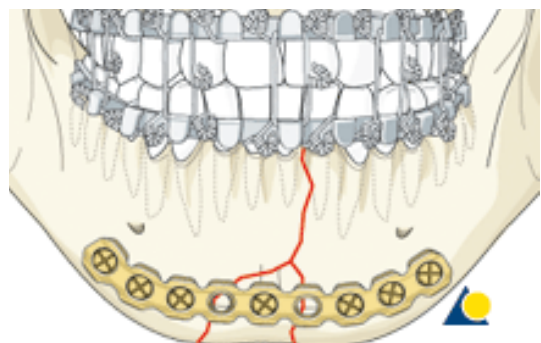
Slika 24. Fraktura s mnogo odlomljenih ulomaka. Preuzeto: (27).

10.1.2.1. Tehnika dviju pločica

Tehnika dviju pločica (Slika 25) primjenjuje se kad je metoda rekonstrukcijske pločice (Slika 26) prekomplikirana i u situacijama kada je potrebna kontrola položaja vrha odlomljenoga trokuta (12, 35).



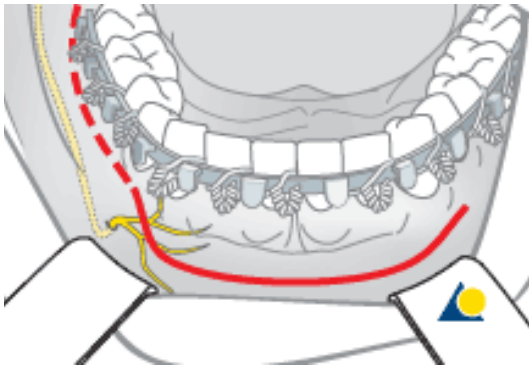
Slika 25. Tehnika dviju pločica. Preuzeto: (27).



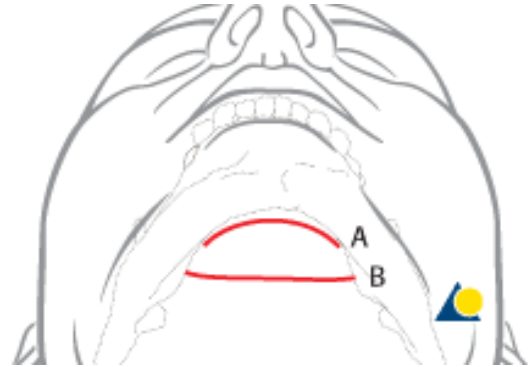
Slika 26. Tehnika rekonstrukcijske pločice. Preuzeto: (27).

10.1.2.2. Tehnika rekonstrukcijske pločice

Smatra se najboljom i najpredvidljivijom metodom. Frakturi se pristupa kroz postojeću laceraciju, ako postoji, submentalno, ili intraoralno (Slike 27, 28) (27). Frakture s mnogo ulomaka zahtijevaju *load-sharing* rekonstrukcijske pločice (36).



Slika 27. Pristup kroz postojeću laceraciju. Preuzeto: (27)



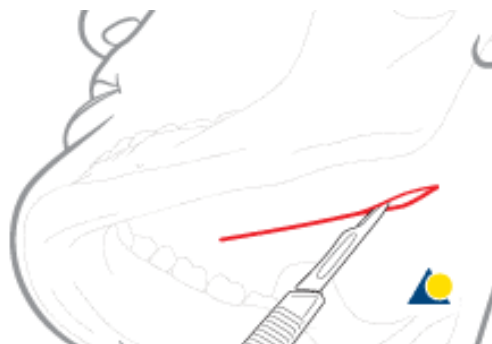
Slika 28. Pristup submentalno. Preuzeto: (27)

10.2. PRIJELOMI TIJELA DONJE ČELJUSTI

Etiološki, u nastanku takvih prijeloma prevladava fizičko nasilje. Često su udruženi s kontralateralnim prijelomima kondila i s ipsilateralnim prijelomima uzlaznog kraka donje čeljusti te drugim prijelomima na strukturama lica. Frekvencija prijeloma sredine tijela donje čeljusti mnogo je niža u usporedbi s prijelomima anteriornog i posteriornog dijela. Razlog su tomu korjenovi očnjaka i pretkutnjaka, odnosno efekt poluge u području kuta mandibule (12).

10.2.1. JEDNOSTAVNI PRIJELOMI TIJELA DONJE ČELJUSTI

Liječenje je uglavnom kirurško, no u obzir dolazi i IMF te samo praćenje tijekom cijeljenja bez terapije. Isključivo praćenje cijeljenja rijetko je indicirano zbog pterigomasetičnog vlakna. Ako se ispune sljedeći uvjeti, nije potrebno kirurško liječenje: prijelom bez dislokacija i bez mobilnosti fragmenata, stabilna okluzija, kontinuitet mekih tkiva, izbjegavanje ikakvih napora i sporta, pridržavanje dijete i dr. IMF dolazi u obzir kao i kod prijeloma simfize (vidjeti: Jednostavni prijelomi simfize). Kirurški se primjenjuju tehnike kompresijskih vijaka, minipločice, dvostruke pločice i tehnika velike pločice. Pristup frakturi isti je kao i kod prijeloma simfize, uz dodatak submandibularnog pristupa (Slika 29) (12).



Slika 29. Pristup submandibularno. Preuzeto: (27)

Kompresijski vijak koristi se kod kosih i sagitalnih prijeloma koji nisu česti u ovom području.

Tehnika jedne minipločice koristi se pri jednostavnim prijelomima u slučajevima kada pacijent ima stabilnu okluziju, kontinuitet mekih tkiva i minimalni pomak ulomaka koji ne zahtijevaju novo namještanje (reponiranje) (27).

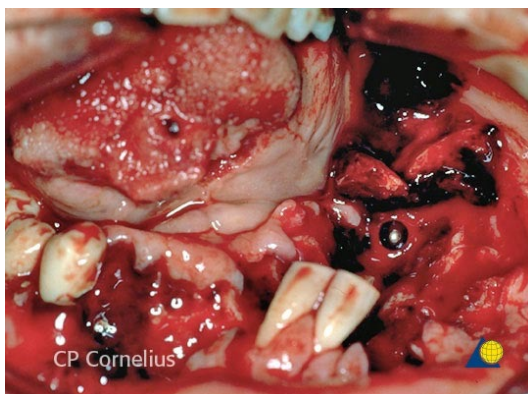
Tehnika dviju pločica indicirana je kod jednostavnih prijeloma u slučajevima ozubljenih pacijenata. Pruža bolju stabilnost u odnosu prema minipločici. Izrazito je dobra kod rubnih fraktura tijela (u području kuta i simfize) donje čeljusti (27).

Tehnika jedne velike pločice primjenjuje se iznimno zbog kompleksnoga pristupnog reza. Velike pločice djeluju na principu *load-bearing* i tako premošćuju frakturnu pukotinu i time uklanjaju silu s fragmenta na fragment. Koriste se kod inficirane rane, kasnog dolaska u bolnicu, pseudoartroze, atrofija i uvijek kad su potrebne maksimalna stabilnost i čvrstoća (27).

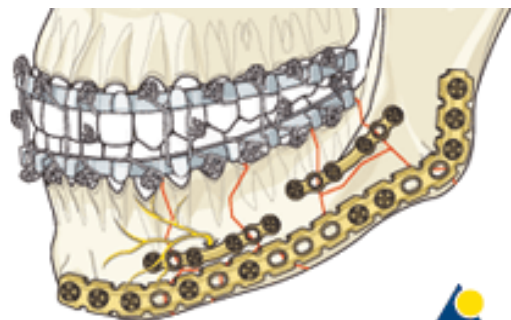
10.2.2. KOMPLEKSNI PRIJELOMI TIJELA DONJE ČELJUSTI

Ovakav tip fraktura uključuje multiple frakture tijela mandibule uz redovito zahvaćanje alveolarnoga grebena i zubi (Slika 30).

Liječenje se svodi na veliku *load-bearing* rekonstrukcijsku pločicu. Fiksira se s najmanje 3 do 4 vijka sa svake strane frakture (Slika 31) (27, 36).



Slika 30. Kompleksna fraktura korpusa. Uglavnom uključuje alveolarni greben i zube. Preuzeto: (27).



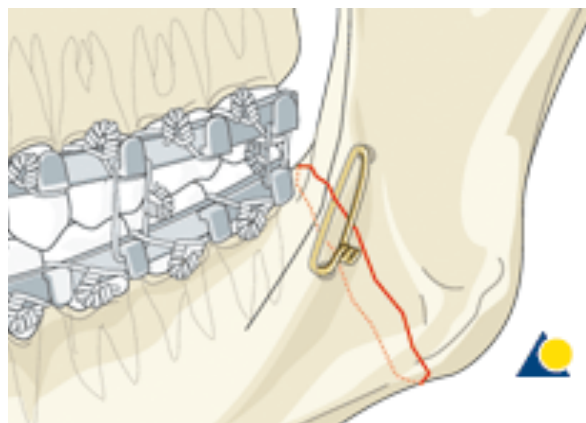
Slika 31. Velika *load-bearing* rekonstrukcijska pločica. Preuzeto: (27).

10.3. PRIJELOMI KUTA I UZLAZNOGA KRAKA DONJE ČELJUSTI

Prijelome uzlaznoga kraka i kuta često prate i prijelomi kontralateralne strane donje čeljusti i kondila (12). Nedavno provedeno istraživanje pokazalo je povećanu incidenciju prijeloma kuta ukoliko postoji i impaktirani treći kutnjak (37). Kut donje čeljusti čini slabu točku jer su kost u području uzlaznoga kraka i tijela znatno deblje (38). Terapijski u obzir dolaze promatranje, IMF te kirurške tehnike. Kirurških je tehnika mnogo i gotovo svaki autor opisuje svoje kirurško rješenje.

10.3.1. TEHNIKA FIKSACIJE ŽICOM

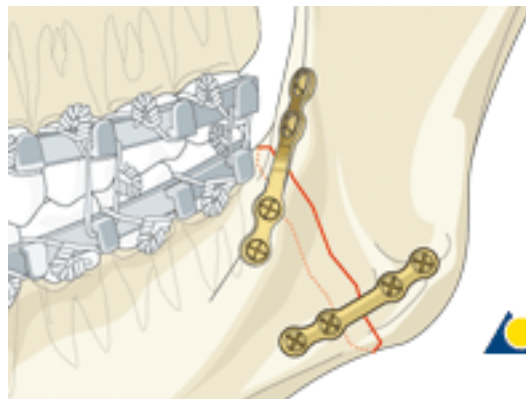
To je jednostavna metoda koja zahtijeva i IMF od 5 do 6 tjedana. Primjenjuje se kad fiksacija vijkom i pločicom nije moguća i kad postoji opasnost od rotacije uzlaznog kraka zbog djelovanja mišića (Slika 32) (27, 39).



Slika 32. Kombinacija IMF i fiksacije žicom. Preuzeto: (27)

10.3.2. TEHNIKA MINIPLOČICAMA

Tehnika jedne minipločice koristi se kod jednostavnih fraktura, a u drugim je slučajevima indicirano više pločica. Postavljaju se monokortikalno. Jedna se pločica postavlja superiorno, a druga inferiorno i lateralno (Slika 33). Tehnika je indicirana kod bilateralnih fraktura pri kojima jedna fraktura mora biti rigidno fiksirana i kod fraktura donje čeljusti udruženih s frakturama srednjeg lica (Le Fort 1, 2 i 3) (12, 39).



Slika 33. Tehnika osteosinteze minipločicama. Preuzeto: (27)

Tehnika rekonstrukcijske pločice

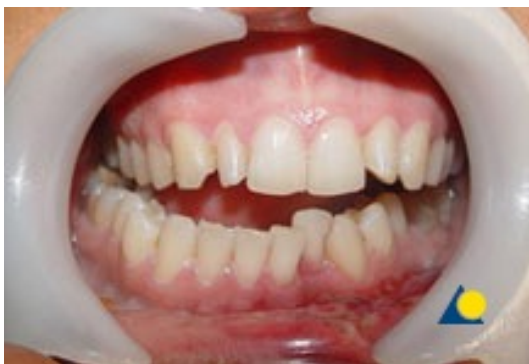Indicirana je kod infekcija i pri neuspjehu ostalih tehnika. Tehnika je izbora kod terapije fraktura atrofične kosti. To su *load-bearing* pločice (36, 39).

10.4. FRAKTURE KONDILA

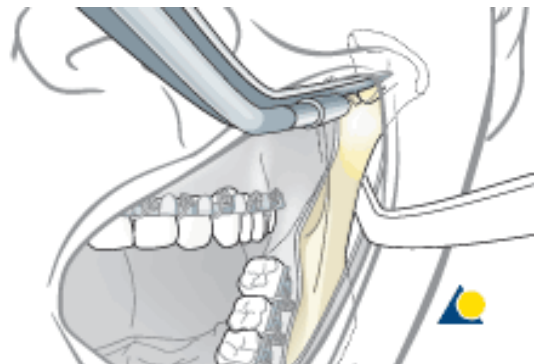
Frakture se dijele na frakturu glave, vrata i subkonilarnog područja. Klinički razlikujemo jednostranu i obostranu frakturu. Pri jednostranoj frakturi klinički nalazimo jednostrani lateralni križni zagriz i kontralateralni otvoreni zagriz. Kod bilateralnih fraktura nalazimo obostrani lateralno otvoreni zagriz (Slika 34) (12).

Liječi se na sljedeće načine.

Tradicionalno su se, uz funkcionalne terapije, primjenjivali promatranje (dijeta i odmaranje) i zatvoreni postupci poput IMF-a. Danas su rijetko indicirani. Od otvorenih metoda koriste se metode osteosinteze pločicama uz različite tehnike pristupa. Prednost tehnike ekstraoralnog (submandibularni, retromolarni i *facelift*) pristupa jest dobro prikazivanje defekta i dobro reponiranje s fiksacijom. Tehnika intraoralnoga pristupa dobra je zbog izbjegavanja eksternog ožiljka i zbog smanjene mogućnosti intraoperativnog ozljeđivanja ličnog živca (lat. *n. facialis*) (Slika 35) (40). Nedostatak intraoralne tehnike jest teško prikazivanje frakture. Stoga se primjenjuje i tehnika endoskopski asistiranog prikazivanja frakture (12, 41).



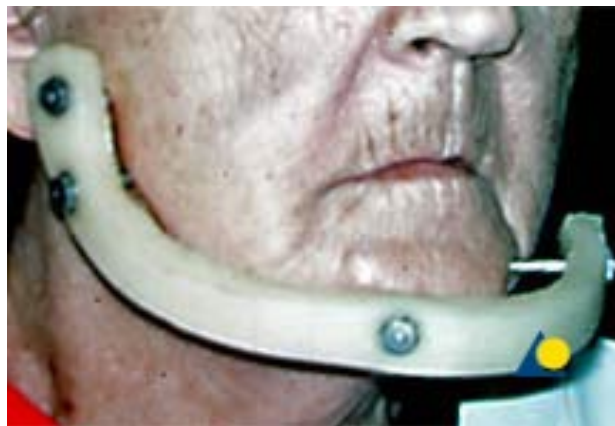Slika 34. Bilateralno križni i otvoreni zagriz. Preuzeto: (27)



Slika35. Intraoralni pristup frakturi kondila. Preuzeto: (27)

10.5. FRAKTURA ATROFIČNE BEZUBE KOSTI

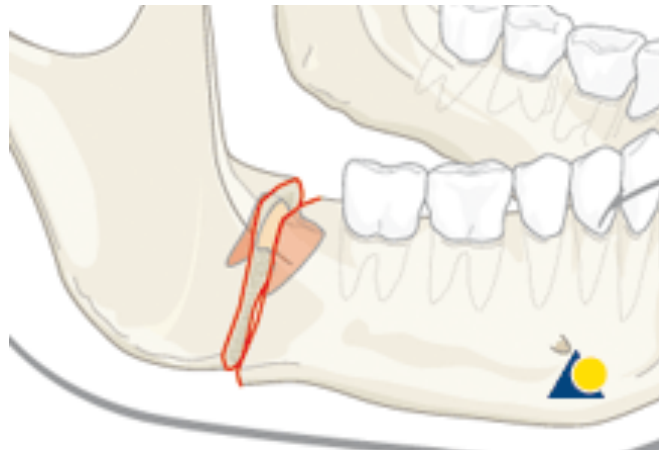
Ovo su vrlo komplicirane frakture donje čeljusti. Zbog atrofije kost je teško reponirati i fiksirati. Većinom se primjenjuju tehnika repozicije žicom, rekonstrukcijska i minipločica te vanjski fiksator (Slika 36) (12).



Slika 36. Terapija vanjskim fiksatorom. Preuzeto: (27)

10.6. FRAKTURE SA ZUBOM U FRAKTURNOJ PUKOTINI

Uglavnom je riječ o frakturi kuta donje čeljusti s impaktiranim trećim kutnjakom. Postavlja se pitanje treba li ili ne treba vaditi zub. Prema najnovijim smjernicama „AO Foundation“, zub se vadi ako je luksiran i ometa pravilnu repoziciju kosti, ukoliko je napukao, ima karijes ili je parodontopatičan (27). Indikacije za ostavljanje zuba jesu ako zub služi za uspostavljanje optimalne okluzije i kada bi vađenje zahtijevalo dodatno uklanjanje kosti (Slika 37) (21-23).



Slika 37. Zub u frakturnoj pukotini. Preuzeto: (27).

10.7. FRAKTURE PROCESSUSA CORONOIDEUSA

Čine ukupno 1 do 2% svih fraktura mandibule. Ako je frakturiran muskularni nastavak, obvezno treba pregledati zigomatičnu kost i luk. Terapija najčešće nije potrebna (11, 27).

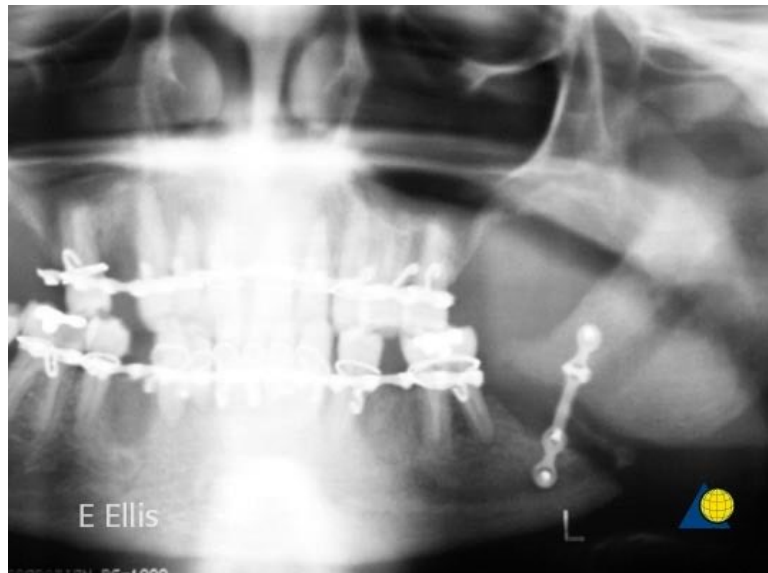
11. KOMPLIKACIJE

Budući da je mandibula jedina pomična kost na licu, procjena neuspjeha lako je mjerljiva. Neuspjeh liječenja prijeloma mandibule može biti posljedica kompleksnosti ozljede, pogreške tijekom kirurškog postupka, infekcije ili nepridržavanja postoperativnih smjernica. Posljedice komplikacija mogu biti izražene kao poremećaj, tj. odstupanje od anatomske morfologije ili kao nemogućnost obavljanja funkcije. Nažalost, stupanj komplikacija relativno je visok. Najučestalije su komplikacije nezarastanje ili pogrešno zarastanje uz malokluziju, infekcija, ankiloza, ispadi osjeta i neuspjeh fiksacije (12).

11.1. NEZARASTANJE ILI ZAKAŠNJELO ZARASTANJE

Zakašnjelim zarastanjem smatramo situaciju u kojoj do zarastanja nije došlo unutar 2 mjeseca od operacije (Slika 38). Zakašnjelo zarastanje, prema definiciji, jest produljeno zarastanje do kojeg će ipak doći bez potrebe za dodatnom operacijom. Uzroci su infekcija, mobilnost fragmenata, atrofija, starija životna dob, sustavne bolesti i dr. Incidencija je manja kod rigidne fiksacije nego kod nerigidne. Nesrastanje je potpuni neuspjeh terapije i iziskuje novu operaciju. Uzrocima se smatraju mobilnost i infekcija, dok su predisponirajući čimbenici velika frakturna pukotina i razmak među fragmentima, starost, otvorena rana, sustavne bolesti i nekroza tkiva. Terapija se sastoji od ponovnog otvaranja rane, čišćenja nekrotičnih

dijelova, ponovnog uspostavljanja okluzije, korištenja autogenih koštanih graftova, uglavnom s *criste iliace*, te rigidne fiksacije pločicom promjera 2,4 mm (12, 42).

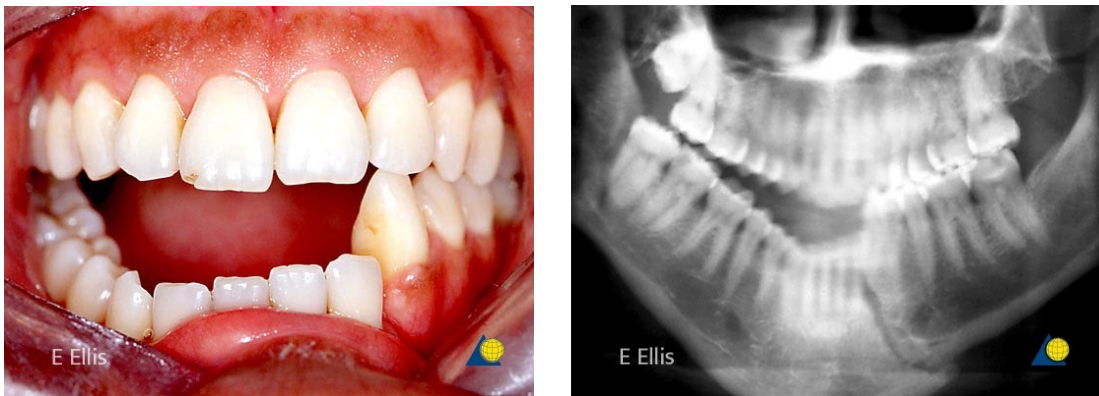


Slika 38. Nesrastanje vidljivo 6 tjedana nakon operacije. Preuzeto: (27).

11.2. POGREŠNO ZARASTANJE I MALOKLUZIJA

Asimetrija i malokluzija glavni su predstavnici ove skupine komplikacija (Slike 39 i 40). Malokluzija se pojavljuje u 0 do 4,2% slučajeva. Uzroci su loše intraoperativno uspostavljena okluzija, nesuradnja pacijenta, pogrešna uporaba rigidnih osteosintetskih fiksatora, pogrešno namještanje slomljenih ulomaka, nemogućnost procjene pacijentove habitualne okluzije (okluzija se ne namješta u klasu I po Angle-u), loša primarna stabilnost. Terapije se sastoji od detekcije uzroka, pokušaja ortodontskog ispravljanja malokluzije, ako je moguće, i osteotomije.

Kod osteotomije se poduzimaju kontrolirano lomljenje pogrešno srasle kosti, modelacija rubova, novo pozicioniranje fragmenata u pravilan položaj, uspostavljanje ispravne okluzije (ne klase I po Angle-u) i rigidne fiksacije. Kod većih zahvata indicirana je i transplantacija koštanoga tkiva s *criste iliace* (12, 42).



Slike 39. i 40. Malokluzija 8 tjedana nakon operacije. Preuzeto: (27).

11.3. INFEKCIJA

To je najčešća komplikacija koja se, prema nekim autorima, pojavljuje u čak 32% slučajeva (42). Rizik je povećan ako je riječ o frakturama u kojima nalazimo komunikaciju između usne šupljine i same kosti (otvorene frakture) (12). Od ostalih uzroka navode se nekrotična pulpa, loša oralna higijena, nekrotična kost, pomičnost fragmenata, loše hlađenje prilikom preparacije kosti (termička oštećenja), zub u fraktornoj pukotini, dob, neki lijekovi i dr. Klinički, nalazimo bol, eritem, edem, apsces, fistulu, osteomijelitis i rijetko nekrotizirajući fasciitis (12, 43).

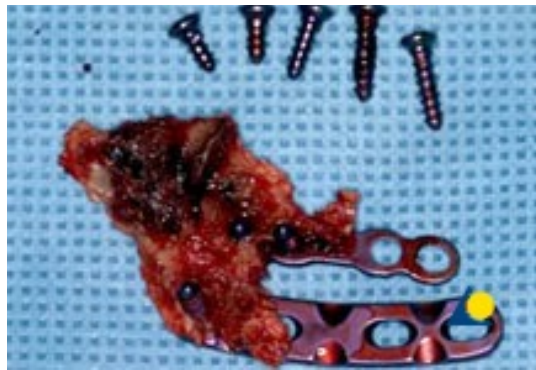
Terapiju počinjemo magnetskom rezonancijom i CT-om da bismo isključili širenje upale u područje vrata i medijastinuma. Nakon toga pristupamo inciziji i drenaži gnojnog sadržaja. Ordiniraju se antibiotici širokoga spektra, sve dok ne dođe nalaz biograma. Ako je zub uzročnik, zub se vadi. Ako je pak potrebno, vadi se osteosintetska pločica, ukloni se nekrotično tkivo, nanovo stabiliziraju rubovi i rigidno se fiksiraju fragmenti (12, 22, 43).

11.4. ANKILOZA

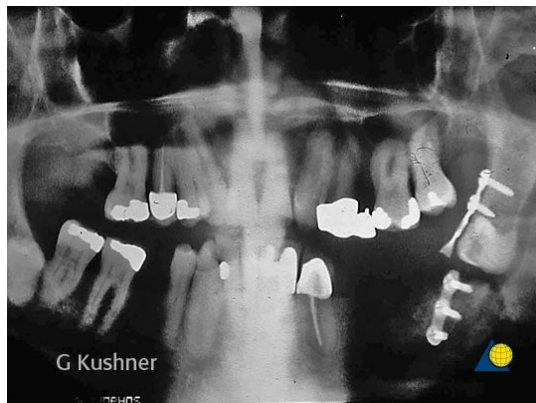Riječ je o komplikaciji pri kojoj dolazi do sjedinjenja kondila i kosti glenoidalne udubine (lat. *fossa glenoidalis*). Razlog je preduga imobilizacija kod frakture kondila. Klinički je vidljiva ankilostoma II. i eventualno III. stupnja. Terapijski, jedina je opcija nova operacija i artroplastika (43, 44).

11.5. NEUSPJEH FIKSACIJE

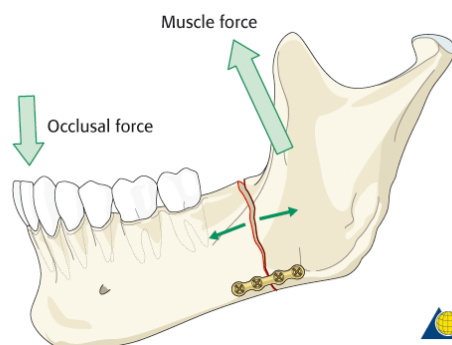
Uzroci su infekcija, puknuće pločice, nedovoljna fiksacija i nekroza kosti oko vijaka (Slike 41, 42 i 43). Posljedica neuspjele fiksacije jesu infekcije i nesrastanje frakturiranih ulomaka (12, 42).



Slika 41. Nekroza kosti. Preuzeto: (27)



Slika 42. Puknuće pločice. Preuzeto: (27)



Slika 43. Nedovoljna (premala) fiksacija. Preuzeto: (27).

11.6. OZLJEDE ŽIVCA

Ispadi osjeta i motorike uzrokovani su ozljedama donjega alveolarnog, mentalnog i ličnog živca. Uzroci su istežanje i kompresija živca, bušenje kroz živac tijekom operacije i zakašnjeli tretman ozlijeđenog živca. Ozljede živaca mogu uzrokovati trajnu anesteziju inerviranog područja (12).

12. POSTOPERATIVNA NJEGA

Pacijentima se preporučuje dijeta s konzumacijom tekuće i polutekuće hrane. Oralna je higijena vrlo bitna da bi maksimalno smanjila mogućnost infekcije. U pacijenata s vanjskom fiksacijom oralna se higijena provodi uobičajenim postupcima, dok je u onih s internom fiksacijom potrebna dodatna edukacija o provedbi oralne higijene. Tijekom čišćenja zubi iz usta se izvade elastične gumice za intermaksilarnu fiksaciju. Ako nije moguće čišćenje mekom četkicom, indiciran je tuš za usta. Klorheksidin se koristi minimalno triput na dan. Fizioterapija je važan aspekt postoperativne njege (27). Od fizioterapije preporučuju se magnetoterapija, terapija laserom, terapija ultrazvukom i elektroterapija. Kod fraktura donje čeljusti najbolja se pokazala terapija laserom, magnetoterapija i vježbanje mišića (kinezioterapija). Počinje se vježbati što prije. Svrha je terapije normalno otvaranje usta najmanje 40 mm i potpuni povratak funkcije temporomandibularnoga zgloba (45).

13. ZAKLJUČAK

Prijelomi donje čeljusti entiteti su koje prosječni doktor dentalne medicine nema priliku često vidjeti, dok se oralni i maksilofacijalni kirurzi gotovo svakodnevno susreću s takvim prijelomima i njihovim komplikacijama. Ovaj diplomski rad donosi pregled najučestalijih vrsta prijeloma donje čeljusti i njihova liječenja. Zadaća je svakog liječnika, ukoliko nije stručan, proslijediti pacijenta na daljnju obradu specijalistu. Prijelomi čeljusti nisu nešto čime bi se bavili liječnici opće dentalne medicine pa je stoga njihova prvotna zadaća prepoznati prijelom, pružiti prvu pomoć i uputiti pacijenta stručnijem kolegi. Napredak u liječenju ovog tipa fraktura toliko je velik da se u posljednjih desetak godina prijelomi donje čeljusti liječe gotovo rutinski i uglavnom ne ostavljaju trajne posljedice za pacijenta.

14. SAŽETAK

Prijelomi donje čeljusti većinom su posljedica prometnih nesreća, napada, tučnjava i drugih oblika trauma u području lica. Prema mjestu nastanka, dijele se na prijelome tijela, simfize, kuta, uzlaznoga kraka donje čeljusti i, najčešće, prijelom kondilarnog nastavka. Prijelomi se u moderno doba većinom dijagnosticiraju radiološki, uz neizostavnu palpaciju i perkusiju. Razvoj moderne radiologije doveo je do modernih trodimenzionalnih CT uređaja koji prijelome rekonstruiraju i samim time pridonose odluci o odabiru vrste liječenja. Terapija se svodi na kirurško šiniranje i spajanje ulomaka, osim ako zdravstveno stanje ne dopušta opću anesteziju pacijenta. Tada se primjenjuje vanjska fiksacija (intermaksilarna fiksacija). Kirurških tehnika ima mnogo, razlikuju se od autora do autora, no većina se svodi na intraoperativno reponiranje ulomaka i njihovu fiksaciju vijcima ili pločicama. Komplikacije se pojavljuju, ali su one dugotrajne rijetkost. Liječe se uglavnom ponovnim otvaranjem kirurškog polja, čišćenjem rane, ponovnom repozicijom ulomaka i ponovnom fiksacijom. Ako kirurška terapija nije potrebna, liječi se fizikalnom terapijom, odnosno vježbom. Postoperativna njega svodi se na mirovanje i apstinenciju od sporta, odličnu higijenu usne šupljine, ispiranje otopinom klorheksidina i meku hranu. Nakon završene terapije i potpunog srastanja pacijenti se vraćaju normalnim životnim aktivnostima bez ikakvih ograničenja.

15. SUMMARY

Mandibular fractures are mostly the result of traffic accidents, assaults, fights and other forms of trauma to the facial area. According to the place of origin they are classified as fracture of the body, symphysis, angle, ramus and, the most common, fracture of the condylar process. In the modern era fractures are mostly diagnosed radiographically, with the inevitable palpation and percussion. The development of modern radiology has led to a modern three-dimensional CT device that breaks, reconstructs and thereby contributes to the decision in choosing the type of treatment. Therapy consists of surgical splinting and connecting fragments, unless the clinical condition of the patient does not allow general anesthesia, in which cases external fixation or maxillomandibular fixation (MMF) must be used. Surgical techniques differ from author to author, but most of them come down to the intraoperative repositioning of fragments and their fixation with screws or plates. Complications can occur, but they are usually not long-term. They are treated mainly by re-opening of the surgical field, cleaning of the wound, repositioning of fragments and by re-fixation. If surgical treatment is not needed, the fracture is treated with physical therapy and exercise. Post-operative care is reduced to bed rest and avoiding sports activities, as well as to proper oral hygiene, which includes rinsing with chlorhexidine solution and following a soft diet. After the therapy and complete healing, patients return to their normal daily life activities without any restrictions.

16. LITERATURA

1. Krmpotić Nemanić J, Marušić A. Anatomija čovjeka. Zagreb: Medicinska naklada; 2004.
2. Fanghanel J, Pera F, Anderhauber F, Nitsch R, editors. Waldeyerova anatomija čovjeka, 17. njemačko izdanje prerađeno u cijelosti, 1. hrvatsko izdanje. Zagreb: Golden marketing-Tehnička knjiga; 2009.
3. Jelšovac D. Sustavna i topografska anatomija čovjeka. Zagreb: Školska knjiga; 2005.
4. Čabov T. Oralnokirurški priručnik. Zagreb : Medicinska naklada; 2009.
5. Paulsen F, Wasche J. Sobotta, Opća anatomija i lokomotorni sustav, 3. hrvatsko izdanje. Zagreb: Naklada Slap; 2013.
6. The anatomy portal 2014. [Internet]. Dostupno na: <http://anatomy-portal.info/tekahtml/osteologia/mandibula.html> [29. 5. 2015].
7. Miše I. Oralna kirurgija. Zagreb: Medicinska naklada; 1991.
8. Stomatološki fakultet sveučilišta u Zagrebu. Razvoj čeljusti 2012. [Internet]. Dostupno na: http://www.sfzg.unizg.hr/_download/repository/2012_morfologija_vjezba_5_ljetni_RAZVOJ_CELJUSTI.pdf [29.5.2015].
9. Junqueira LC, Carneiro J. Osnove histologije prema 10. američkom izdanju. Zagreb: Školska knjiga; 2005.
10. Sadler TW. Langmanova medicinska embriologija - 10. izdanje. Zagreb: Školska knjiga; 2009.

11. Bagatin M, Virag M, i suradnici. Maksilofacijalna kirurgija. Zagreb: Školska knjiga; 1991.
12. Bhagol A, Singh V, Singhal R. Management of Mandibular Fractures, In: Motamedi MHK, editor. A Textbook of Advanced Oral and Maxillofacial Surgery, Tehran: InTech; 2013. p. 385-414.
13. Motamedi MHK, editor. A Textbook of Advanced Oral and Maxillofacial Surgery. Tehran: InTech; 2013.
14. Ellis E 3rd, Moos KF, El-Attar A. Ten years of mandibular fractures: An analysis of 2137 cases. Oral Surg Oral Med Oral Pathol. 1985;59(2):120-9.
15. Olson RA, Fonseca RJ, Zeitler DL, Osborn DB. Fractures of the mandible: a review of 580 cases. J Oral Maxillofac Surg. 1982;40(1):23-8.
16. Knežević G, i suradnici. Oralna kirurgija 2. Zagreb: Medicinska naklada; 2003.
17. Haggerty CJ; Laughlin, RM. Atlas of Operative Oral and Maxillofacial Surgery. Wiley, 2015.
18. Bradley JC. Age changes in the vascular supply of the mandible. Br Dent J. 1972;132(4):142-4.
19. Bruce RA, Ellis E 3rd. The second Chalmers J. Lyons Academy study of fractures of the edentulous mandible. J Oral Maxillofac Surg. 1993;51(8):904-11.
20. Eyrich GK, Gratz KW, Sailer HF. Surgical treatment of the edentulous mandible. J Oral Maxillofac Surg. 1997;55(10):1081-7.

21. Ellis E 3rd. Outcomes of patients with teeth in the line of mandibular angle fractures treated with stable internal fixation. *J Oral Maxillofac Surg.* 2002;60(8):863-5.
22. Shetty V, Freymiller E. Teeth in the line of fracture: a review. *J Oral Maxillofac Surg.* 1989;47(12):1303-6.
23. Kahnberg KE, Ridell A. Prognosis of teeth involved in the line of mandibular fractures. *Int J Oral Surg.* 1979;8(3):163-72.
24. Roth FS, Kokoska MS, Awwad EE, Martin DS, Olson GT, Hollier LH. The identification of mandible fractures by helical computed tomography and panorex tomography. *J Craniofac Surg.* 2005;16(3):394-9.
25. Chayra GA, Meador LR, Laskin OM. Comparison of panoramic and standard radiographs for the diagnosis of mandibular fractures. *J Oral Maxillofac Surg.* 1985;44(9):677-9.
26. Juniper RP, Awty MD. The immobilization period for fractures of the mandibular body. *J Oral Surg Oral Med Oral Pathol.* 1973;36(2):157-63.
27. AO Foundation. CMF. Mandibule. [Internet]. Dostupno na: <https://www.aofoundation.org/wps/portal/surgery?showPage=diagnosis&bone=CMF&segment=Mandible> [30.5.2015].
28. Taveh J, Vuillemin T, Ladrach K, Roux M, Sutter F. Plate osteosynthesis of 367 mandibular fractures. *J Craniomaxillofac Surg* 1987;15(5):244–53.
29. Herford AS, Ellis E 3rd. Use of a locking reconstruction plate/screw system for mandibular surgery. *J Oral Maxillofac Surg.* 1998;56(11):1261–5.

30. Soderholm AL, Lindqvist C, Skutnabb K, Rahn B. Bridging of mandibular defects with two different reconstruction systems: an experimental study. *J Oral Maxillofac Surg.* 1991;49(10):1098-105.
31. Niederdellman H, Shetty V. Solitary lag screw osteosynthesis in the treatment of fractures of the angle of the mandible: a retrospective study. *Plast Reconstr Surg.* 1987;80(1):68–74.
32. Forrest CR. Application of minimal-access techniques in lag screw fixation of fractures of the anterior mandible. *Plast Reconstr Surg.* 1999;104(7):2127–34.
33. Singh V, Puri P, Arya S, Malik S, Bhagol A. Conventional versus 3-Dimensional miniplate in management of mandibular fracture a prospective randomized study. *Otolaryngol Head Neck Surg.* 2012;147(3):450-5.
34. Ellis E 3rd. Lag screw fixation of mandibular fractures. *J Craniomaxillofac Trauma.* 1997;3(1):16-26.
35. Champy M, Lodde JP, Schmitt R, Jaeger JH, Muster D. Mandibular osteosynthesis by miniature screwed bone plates via a buccal approach. *J Oral Maxillofac Surg.* 1978;6(1):14-21.
36. Scolozzi, P, Richter M. Treatment of severe mandibular fractures using AO reconstruction plates. *J Oral Maxillofac Surg.* 2003;61(4):458-61.
37. Fuselier JC, Ellis E 3rd, Dodson TB. Do mandibular third molars alter the risk of angle fractures? *J Oral Maxillofac Surg.* 2002;60(5):514–8.
38. Shubert W, Kobienia BJ, Pollock RA. Cross-sectional area of the mandible. *J Oral Maxillofac Surg.* 1997;55(7):689–92.

39. Ellis E 3rd. Treatment methods for fractures of the mandibular angle. *J Oral Maxillofac Surg.* 1999;28(4):243–52.
40. Ellis E 3rd. Condylar Process Fractures of the Mandible. *Facial Plast Surg.* 2000;16(2):193-205.
41. Ellis E 3rd, Throckmorton G. Facial symmetry after closed and open treatment of fractures of the mandibular condylar process. *J Oral Maxillofac Surg.* 2000;58(7):719-28.
42. Koury M. Complications of mandibular fractures. In: Kaban LB, Pogrell AH, Perrot D, editors. *Complications in Oral and Maxillofacial Surgery.* Philadelphia: WB Saunders, 1997:121–46.
43. Moulton-Barrett R, Rubinstein AJ, Salzhauer MA, Brown M, Angulo J, Alster C, et al. Complications of mandibular fractures. *Ann Plast Surg.* 1998;41(3):258-63.
44. Lamphier J, Ziccardi V, Ruvo A. Complications of mandibular fractures in an urban teaching center. *J Oral Maxillofac Surg.* 2003;61(7):745-9.
45. Ozen T, Orhan K, Gorur I, Ozturk A. Efficacy of low level laser therapy on neurosensory recovery after injury to the inferior alveolar nerve. *Head Face Med.* 2006;2:3.

17. ŽIVOTOPIS

Ivan Beke rođen je u veljači 1991. godine u Zagrebu. Nakon završene osnovne škole upisuje X. gimnaziju „Ivan Supek“. Maturirao je 2009. godine. Iste godine upisuje Stomatološki fakultet u Zagrebu. Apsolvirao je 2015. godine. Tijekom studiranja volontirao je kao demonstrator na pretkliničkim vježbama iz restaurativne dentalne medicine. Uz to volontirao je u dvije zagrebačke ordinacije i sakupljao vrijedno znanje. Aktivno se služi engleskim jezikom, a pasivno njemačkim.