

Implantoprotetska terapija pacijenata s parcijalnom glosektomijom - prikaz slučaja

Ćorić, Anka

Professional thesis / Završni specijalistički

2019

Degree Grantor / Ustanova koja je dodijelila akademski / stručni stupanj: **University of Zagreb, School of Dental Medicine / Sveučilište u Zagrebu, Stomatološki fakultet**

Permanent link / Trajna poveznica: <https://um.nsk.hr/um:nbn:hr:127:856504>

Rights / Prava: [Attribution-NonCommercial 3.0 Unported](#) / [Imenovanje-Nekomercijalno 3.0](#)

Download date / Datum preuzimanja: **2024-10-12**



Repository / Repozitorij:

[University of Zagreb School of Dental Medicine Repository](#)





SVEUČILIŠTE U ZAGREBU
STOMATOLOŠKI FAKULTET

Anka Ćorić

**IMPLANTOPROTETSKA TERAPIJA
PACIJENATA S PARCIJALNOM
GLOSEKTOMIJOM – PRIKAZ SLUČAJA**

POSLIJEDIPLOMSKI SPECIJALISTIČKI RAD

Zagreb, 2019. godine

Rad je ostvaren u Zavodu za mobilnu protetiku Stomatološkog fakulteta Sveučilišta u Zagrebu

Naziv poslijediplomskog specijalističkog studija: Dentalna implantologija

Mentor rada: doc.dr.sc. Samir Čimić Zavod za mobilnu protetiku Stomatološki fakultet Sveučilišta u Zagrebu

Lektor hrvatskog jezika: Dragica Kolobarić, prof.

Lektor engleskog jezika: Ivana Aničić, prof.

Sastav Povjerenstva za ocjenu poslijediplomskog specijalističkog rada:

1.

2.

3.

Sastav Povjerenstva za obranu poslijediplomskog specijalističkog rada:

1.

2.

3.

4.

5.

Datum obrane rada:

Rad sadrži: 48 stranica

0 tablica

22 slika

CD

Rad je vlastito autorsko djelo, koje je u potpunosti samostalno napisano uz naznaku izvora drugih autora i dokumenata korištenih u radu. Osim ako nije drukčije navedeno, sve ilustracije (tablice, slike i dr.) u radu su izvorni doprinos autora poslijediplomskog specijalističkog rada. Autor je odgovoran za pribavljanje dopuštenja za korištenje ilustracija koje nisu njegov izvorni doprinos, kao i za sve eventualne posljedice koje mogu nastati zbog nedopuštenog preuzimanja ilustracija odnosno propusta u navođenju njihovog podrijetla.

Zahvala

Zahvaljujem se doc.dr.sc. Samiru Čimiću na mentorstvu i strpljenju tijekom izrade ovoga rada.

Hvala mojoj obitelji i Darki na podršci i razumijevanju

Sažetak

Implantoprotetska terapija pacijenata s parcijalnom glosektomijom – prikaz slučaja

Oralna rehabilitacija protetskim radom na implantatima kod osoba s resekcijom dijela jezika i tkiva dna usne šupljine predstavlja veliki izazov za doktore dentalne medicine. Kod nepovoljnih kliničkih situacija nastalih zbog kirurškog uklanjanja karcinoma teže je zadovoljiti danas visoko postavljene estetske i funkcijske standarde. Zbog promijenjenih anatomskih struktura bezube mandibule onemogućeno je nošenje donje potpune proteze zbog nedostatne retencije i stabilizacije. Jedino rješenje za uspostavu zadovoljavajuće terapije kod ovakvih osoba liječenih od karcinoma usne šupljine je upotreba pokrovne proteze poduprte implantatima. Minimalni standard za opskrbu donje bezube čeljusti je pokrovna proteza poduprta s dva implantata. U ovome prikazanom slučaju se koristio pričvrсни sustav OT Equator (Mis Implants) kao retencijsko sredstvo za pokrovnu protezu. Na redovnim kontrolama nije bilo znakova recidiva tumora niti znakova upale mekog tkiva oko implantata, kao ni znakova promjena kosti na rentgenskoj panoramskoj slici oko implantata. Jedina komplikacija bila je ispadanje umjetnog zuba vjerojatno zbog oslabljene retencije akrilata iznad matrice ekvatora. Za daljnje utvrđivanje prednosti i nedostataka ovakvih pričvrsnih sustava potrebna su daljnja klinička istraživanja.

Ključne riječi: oralni karcinom; implantat; OT Equator; lokator; pokrovna proteza

Summary

Implantoprosthesis therapy of patient with partial glossectomy – case report

Oral rehabilitation with prosthetic structures on implants for patients with resection of the tongue and tissues of the oral floor is a great challenge for dental practitioners. With unfavorable clinical situations due to surgical cancer removal it is harder to achieve today's high aesthetic and functional standards. Because of the changed anatomical structures of the edentulous mandible, it is impossible for patients to wear the lower complete denture due to insufficient retention and stabilization. The only solution for achieving satisfying therapy in these patients treated because of oral cancer is the use of denture supported with dental implants. The minimal standard for edentulous mandible is the overdenture supported with two implants. In this case report, the attachment system OT Equator (Mis Implants) was used as a tool for retention of the overdenture. At regular appointments there were neither signs of tumor recurrence nor pathological signs around the soft tissue of the implants, and there were no signs of bone changes on a panoramic X-ray. The only complication was the loss of prefabricated tooth probably due to the weakened acrylic retention above the matrix of equator. For determination of all the advantages and disadvantages of such attachment systems, further clinical studies are required.

Key words: oral cancer; implant; OT Equator; locator; overdenture

SADRŽAJ

1. UVOD	1
1.1.1. Etiologija oralnog karcinoma	2
1.1.2. Dijagnoza oralnog karcinoma	3
1.1.3. Terapija oralnog karcinoma	6
1.1.4. Implantoprotetska rehabilitacija kod oralnog karcinoma jezika, dna usne šupljine i mandibule	9
1.2. Pokrovna proteza na implantatima	12
1.2.1. Prečka	12
1.2.2. Rezilijentni pričvrсни sustav – Lokator	12
1.2.3. OT Equator	13
1.2.4. Kuglasta kopča	13
1.2.5. Teleskopi	13
1.3. Pokrovna proteza u mandibuli.....	14
1.3.1. Pokrovna proteza na dva implantata u mandibuli	14
1.3.2. Pokrovna proteza na tri implantata u mandibuli	14
1.3.3. Pokrovna proteza na četiri implantata u mandibuli.....	15
2. PRIKAZ SLUČAJA	16
3. RASPRAVA.....	31
4. ZAKLJUČAK	36
5. LITERATURA	38
6. ŽIVOTOPIS	47

Popis skraćenica

Rtg - rentgenska snimka

CT – kompjutorizirana tomografija

MR – magnetska rezonanca

PET – CT – pozitronska emisijska tomografija - kompjutorizirana tomografija

TNM – klasifikacija zloćudnog tumora

EGFR – receptor za epidermalni faktor rasta

CBCT – *cone beam* kompjuterizirana tomografija

ISQ – jedinica za mjerenje stabilnosti implantata

1. UVOD

Oralni karcinom je jedan od najčešćih karcinoma glave i vrata. U većini slučajeva se radi o plancelularnom karcinomu. Češće se javlja kod muškaraca srednje i starije životne dobi (1). Primijećen je porast incidencije oralnog karcinoma u životnoj dobi manjoj od 40 godina (2). Prema navodima literature jedanaesti je uzrok smrti u svijetu (3). Tumori usne šupljine obuhvaćaju tumore u području usana, prednje dvije trećine jezika, gingive, dna usne šupljine, trigonuma retromolare, tvrdog nepca i sluznice usne šupljine. U tumore usne šupljine se ne ubrajaju neoplazme ždrijela, tonzila i velikih žlijezda slinovnica. Spoj mekog i tvrdog nepca predstavlja gornju, a linija velikih papila na bazi jezika donju granicu lokalizacije oralnog i faringealnog karcinoma (4).

Rjeđe oralne maligne neoplazme su (5):

- Maligni tumori salivarnih žlijezda (mukoepidermoidni karcinom, adenokarcinom, adenocistični karcinom)
- Maligni melanom
- Limfomi
- Maligne neoplazme kosti (osteosarkom)
- Maligne neoplazme vezivnog tkiva
- Odontogeni tumori (ameloblastom)
- Karcinom u antrumu maksile
- Metastatske neoplazme (dojke, pluća, bubrega, abdomena i jetre)
- Histiocitoza Langerhansovih stanica
- Kaposijev sarkom

1.1.1. Etiologija oralnog karcinoma

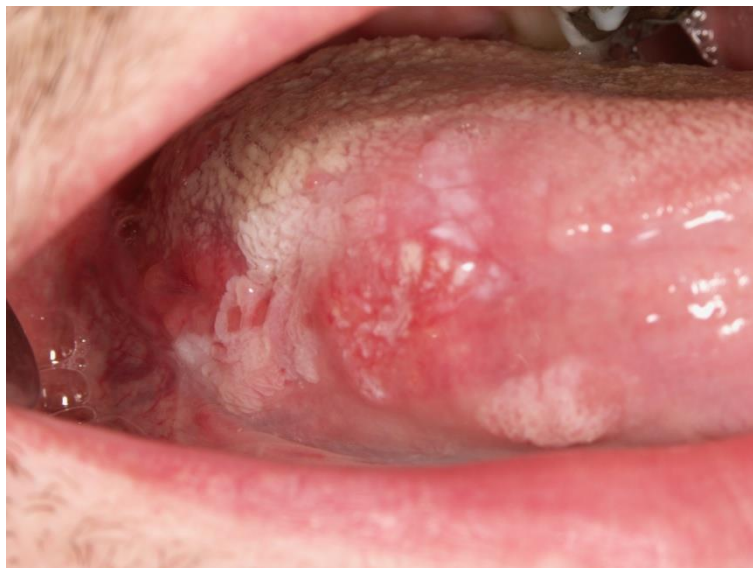Uz potencijalne rizične genetske faktore, 75% ljudi oboljelih od karcinoma usne šupljine su pušači (5). Duhanski dim sadrži brojne kancerogene tvari kao što su nitrozamin i policiklički aromatski ugljikovodici. Spomenuti kancerogeni nakupljaju se u oralnoj sluznici i uzrokuju oštećenje stanične DNK. Vremenom oštećenje stanične DNK postaje ireverzibilno i dolazi do maligne transformacije (6). Četrdeset posto bolesnika s karcinomom glave i vrata redovito konzumira alkohol. Sinergizmom između alkohola i duhanskog dima povećava se propusnost za spomenute kancerogene tvari. U etiologiju se uključuje i hrana oskudna voćem i povrćem, infektivni agensi (candida, virusi HPV (7), HPV16 (8)), oslabljeni imunološki sustav te izloženost suncu (kod osoba oboljelih od karcinoma usne). Ponavljajuća trauma i kronična

upala mogu također izazvati zloćudnu transformaciju. U etiološke čimbenike ubrajaju se neke eritroplazije, displastične leukoplakije, lichen planus, submukozne fibroze i kronična imunosupresija. Rijedak uzrok oralnog karcinoma uključuje tercijalni sifilis, diskoidni lupus eritematosus, kongenitalnu diskeratozu i Plummer-Vinson sindrom (5).

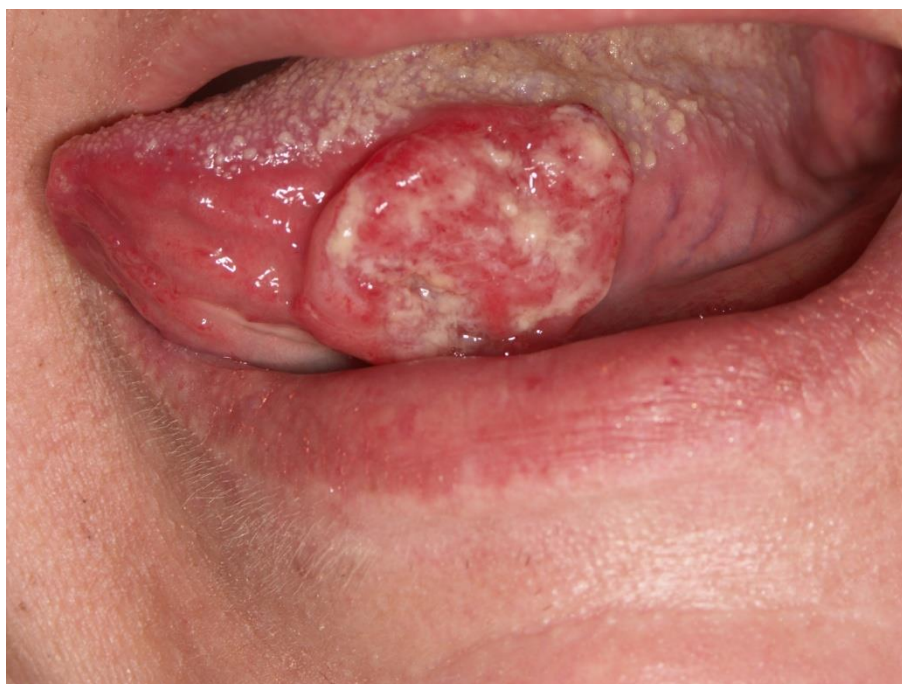1.1.2. Dijagnoza oralnog karcinoma

Oralni karcinom se otkrije većinom suviše kasno, s uznapredovalom bolesti i metastazama u limfnim čvorovima. Ranijom detekcijom tretman je manje kompliciran s povećanjem stope preživljenja. Karcinom može biti prisutan bilo gdje u području usne šupljine. Najčešće se pojavljuje na posterolateralnim rubovima jezika, dnu usne šupljine, nepčanim lukovima, retromolarnom području i gingivi donje čeljusti (Slike 1-3) (6,9). Stoga je jako bitno pregledati i ispalpirati čitavu usnu šupljinu pogotovo posterolateralne dijelove i korijen jezika, dno usne šupljine i meko nepce. Spomenuto područje s ventralnom stranom jezika, retromolarnom regijom i nepčanim lukovima čini izgled potkovice gdje je smješteno više od 90% svih slučajeva oralnog karcinoma (10). Karcinom na početku bolesti je uglavnom asimptomatski. Napredovanjem bolesti pojavljuju se simptomi kao neugoda i peckanje u ustima, otežano i bolno gutanje, otežan govor, pomičnost zuba, krvarenje iz usne šupljine i bol u uhu. U početku se karcinom manifestira kao eritroplakija, izrazito crvene boje, baršunaste površine ograničene od ostatka područja (11). U kasnijim fazama razvija se ulkus s uzdignutim i induriranim rubovima. Uglavnom je solitarna ulceracija, crvena ili bijela lezija, induriranog ruba, s fisurama ili povećanim cervikalnim limfnim čvorovima (11). Karcinom usne je okarakteriziran prisustvom zadebljanja, kruste ili ulceracije uglavnom na donjoj usni. Sve lezije i promjene unutar usne šupljine u smislu prekida kontinuiteta sluznice, dakle ranica koja ne cijeli u roku od 3 tjedna treba se tretirati kao karcinom dok se biopsijom ne dokaže suprotno (12,13).

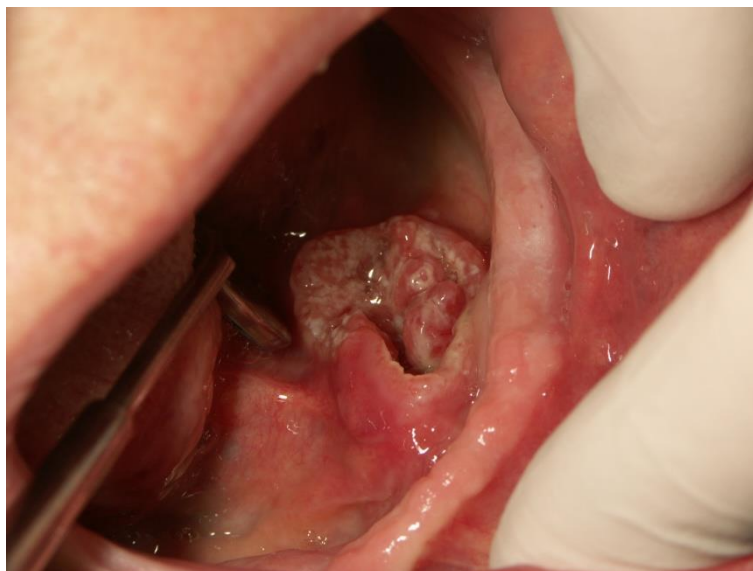
Dijagnoza oralnog karcinoma postavlja se na osnovi biopsije i patohistološkog nalaza. Rtg slikom čeljusti, pluća, CT, MR i PET-CT-om (13) omogućuje se otkrivanje proširenosti i invazije tumora. Najčešće oralni karcinom metastazira u vratne limfne čvorove iste strane (regionalne metastaze), u submandibularni digastrični i gornji cervikalni limfni čvor. Ako je lokaliziran više posteriorno i prema medijalnoj liniji veća je mogućnost kolateralnih i bilateralnih metastaza (9)(6).



Slika 1. Karcinom jezika. Preuzeto s dopuštanjem arhive Zavoda za oralnu medicinu
Stomatološkog fakulteta Sveučilišta u Zagrebu



Slika 2. Karcinom jezika. Preuzeto s dopuštanjem arhive Zavoda za oralnu medicinu
Stomatološkog fakulteta Sveučilišta u Zagrebu



Slika 3. Karcinom dna usne šupljine. Preuzeto s dopuštenjem arhive Zavoda za oralnu medicinu Stomatološkog fakulteta Sveučilišta u Zagrebu

Klasifikacija oralnog karcinoma od presudnog je značaja za odabir terapije. Najčešće upotrebljavana je TNM klasifikacija (4,14), gdje se T odnosi na veličinu tumora, N na prisutnost regionalnih metastaza u vratnim limfnim čvorovima, a M na prisutnost udaljenih metastaza.

T označava veličinu primarnog tumora:

T1 – tumor manji od 2 cm

T2 – tumor veći od 2 cm i manji od 4 cm

T3 – tumor veći od 4 cm

T4 – tumor veći od 4 cm s infiltracijom okolnih struktura (kosti, mišića, sinusa i kože).

N označava prisutnost regionalnih metastaza u vratnim limfnim čvorovima:

N0 – bez metastaza u vratnim limfnim čvorovima

N1 – solitarni ipsilateralni čvor manji od 3 cm

N2a – solitarni ipsilateralni čvor veći od 3 cm i manji od 6 cm

N2b – multipli ipsilateralni čvorovi veći od 3 cm i manji od 6 cm

N2c – bilateralni i kontralateralni čvorovi manji od 6 cm

N3a – ipsilateralni čvor veći od 6 cm

N3b – kontralateralni čvor veći od 6 cm.

M označava prisutnost udaljenih metastaza:

M0 – nema udaljenih metastaza

M1 – prisutna udaljena metastaza.

Na temelju navedenih kriterija vrši se stupnjevanje karcinoma usne šupljine (14):

Stadij 1 - T1 N0 M0

Stadij 2 - T2 N0 M0

Stadij 3 - T1/T2/T3 N1 M0, T3 N0 M0

Stadij 4a - T4 N0 M0

Stadij 4b - bilo koji T N2/N3 M0

Stadij 4c - bilo koji T, bilo koji N, M1.

Prognostički parametri ovise o veličini tumora, o zahvaćenosti broja regionalnih limfnih čvorova koji su u direktnoj poveznici s veličinom resekcije pri kirurškoj terapiji. Postojanjem metastaza, stopa preživljenja smanjuje se na 44% u odnosu na stopu preživljenja od 86% kod bolesnika bez metastaza u vratnim limfnim čvorovima (15). Preživljenje koje prati dijagnozu karcinoma usta i grla iznosi 50% (petogodišnja stopa preživljenja) (16).

1.1.3. Terapija oralnog karcinoma

Terapija ovisi o stadiju oralnog karcinoma, proširenosti i općem stanju bolesnika (17). Kirurška je resekcija najčešći izbor terapije koja se nadopunjava radioterapijom ili kemoterapijom. Prvi i drugi stadij karcinoma liječe se kirurški, međutim treći i četvrti stadij liječe se kirurški u kombinaciji s radioterapijom sa ili bez kemoterapije (6,9). Temelj kirurške terapije je resekcija primarnog tumora samostalno ili u kombinaciji s disekcijom vrata kojom se uklanjaju limfni čvorovi vrata jedne strane zbog pozitivnih regionalnih metastaza, okultnih metastaza i kod kirurškog pristupa primarnom tumoru (18,19). Kirurški defekti nakon resekcije tumora u ranom stadiju obično se mogu rekonstruirati primarnim zatvaranjem ili primjenom kožnog reznja ili kožnih supstituta (20). Kod karcinoma nižeg stadija (T1 i T2) koristi se intraoralna ekscizija sa širokim rubovima do u zdravo tkivo (peroralno, transoralno), bez ili s marginalnom resekcijom mandibule. Ovom metodom očuvanost tkiva i struktura usne šupljine veće su, a samim time i veća sačuvanost funkcija usne šupljine. Međutim i dalje ostaje problematika limfnih čvorova zbog okultnih ili odgođenih regionalnih metastaza koje se nalaze kod 20-40% bolesnika (19,21). Operacije osim prema opsegu disekcije vrata

(radikalna disekcija vrata, modificirana radikalna disekcija, selektivna disekcija vrata te proširena radikalna disekcija vrata) razlikuju se s obzirom na indikaciju za operaciju - kurativna i elektivna disekcija vrata. Kurativna disekcija izvodi se kod prisutnih metastaza u vratnim limfnim čvorovima dok se elektivna disekcija izvodi kod klinički negativnog vrata bez metastaza u limfnim čvorovima (22). Limfni čvorovi vrata obuhvaćeni disekcijom dijele se u pet osnovnih regija, regiju VI - pretrahealni i paratrahealni limfni čvorovi i regiju VII - gornji medijastinalni limfni čvorovi (23). Limfni čvorovi se uklanjaju u bloku s okolnim tkivom i limfnim putevima (18). Blok resekcija (Commando operacija) primjenjuje se kod bolesnika s pozitivnim regionalnim metastazama i kod onkoloških bolesnika kod kojih nije moguće pristupiti eksciziji primarnog tumora transoralnim putem. Blok resekcija uključuje eksciziju primarnog tumora i limfadenektomiju jedne strane vrata. Opseg bloka resekcije ovisi o lokaciji i broju zahvaćenih limfnih čvorova. Kad tumor prelazi medijalnu liniju, indicirana je modificirana radikalna disekcija vrata obostrano (17,24). Radikalnom disekcijom vrata odstranjuju se svi ipsilateralni limfni čvorovi koji se nalaze na vratu u području između tijela mandibule i ključne kosti te od prednjeg trbuha digastričnog mišića kontralateralne strane do prednje granice mišića trapeza (23). Uključene su sve regije limfnih čvorova (I do V) te akcesorni živac, unutarnja jugularna vena i sternokleidomastoidni mišić. Zahvat ne uključuje uklanjanje preaurikularnih, subokcipitalnih, retrofaringealnih i paratrahealnih limfnih čvorova. Kod modificirane radikalne disekcije vrata granice su iste kao kod radikalne disekcije samo je očuvana jedna ili više nelimfatičkih struktura: akcesorni živac, unutarnja jugularna vena te sternokleidomastoidni mišić. Selektivna disekcija vrata kod karcinoma usne šupljine najčešće uključuje limfne čvorove regije I, II i III i primjenjuje se uglavnom kao elektivni zahvat kod bolesnika s rizikom od ranog razvoja regionalnih metastaza (23).

40% karcinoma najčešće se pojavljuje na jeziku (25), na lateranom dijelu i ventralnoj strani jezika (26). Tumori jezika T1 i T2 stupnja promjera manjeg od 3 cm kirurški se tretiraju parcijalnom glosektomijom dok veći tumori zahtijevaju hemiglosektomiju, subtotalnu ili totalnu glosektomiju. Mandibularni *swing* (paramedijalna, lateralna ili središnja mandibulotomija) se koristi pri resekciji karcinoma baze jezika. Defekt nastao hemiglosektomijom rekonstruira se radialnim podlaktičnim slobodnim režnjem a defekt kod subtotalne ili totalne glosektomije rekonstruira se s anterolateralnim bedrenim ili rektoabdominalnim slobodnim režnjem (27–29).

Marginalna mandibulektomija koristi se kod onkoloških bolesnika gdje se tumor naslanja na mandibulu, adherira na periost i kod kirurškog pristupa uklanjanja primarnog tumora. Radiološka evidencija kortikalne erozije zahtijeva marginalnu, a zahvaćenosti spongioze

segmentalnu mandibulektomiju. Zbog incidencije invazije mandibule od 75% karcinomom retromolarnog područja preporučuje se primjena posteriorne segmentalne mandibulektomije (30–32). Kod nemogućnosti očuvanja mandibule pristupa se imedijatnim rekonstrukcijskim kirurškim tehnikama kako bi se očuvala funkcionalnost čeljusti pomoću regionalnih i slobodnih reznjeva, najčešće pektoralisom majorom i slobodnim podlaktičnim reznjem sa ili bez kosti radijusa ili fibule (33,34). U nekim slučajevima uznapredovale bolesti, starosne dobi, kod uznapredovalih aterosklerotičnih promjena na femoralnim i ilijačnim arterijama onemogućeno je uzimanje mikrovaskularnog koštanog fibularnog reznja te se u takvim slučajevima koristi titanska ploča sa slobodnim rektoabdominalnim reznjem (35–37) za rekonstrukciju defekta mandibule.

Adjuvantna radioterapija primjenjuje se kod većih tumora, kod postojanja pozitivnih kirurških rubova, znakova perineuralne, vaskularne i limfne invazije tumora. Radioterapijom tretira se primarno područje. Također se tretira i područje vrata, pogotovo kod prisustva pozitivnih limfnih čvorova sa ili bez proboja čahure čvora. S radioterapijom se započinje unutar šestog tjedna od kirurškog zahvata. Radijacijske doze variraju, a kompletna doza iznosi oko 60 Gy (38) i provodi se u frakcijama tijekom 6-8 tjedana (39). Rane komplikacije zračenja mogu se pojaviti u obliku kožnog eritema, eksudativnog radiodermitisa, radionekroze, fistule, mukozitisa, oštećenja kosti - periostitisa ili osteonekroze. Kasnije komplikacije se javljaju u obliku induracije kože i potkožnog tkiva, zastoynih edema sa suhom kožom, oštećenja funkcije žlijezda slinovnica i živčanih vlakana (40).

Neoadjuvantna, adjuvantna i konkomitantno-komplementarna kemoterapija koriste se kod liječenja oralnog karcinoma. Kemoterapija se ne koristi kao monoterapija. Neoadjuvantna prethodi kirurškom liječenju ili radioterapiji, adjuvantna se primjenjuje nakon kirurškog tretmana i radioterapije, kod zaostalih mikrometastaza i udaljenih metastaza, a konkomitantno-komplementarna koristi se neposredno prije ili tijekom radioterapije kod lokalno regionalne kontrole tumora. Citostatici koji se koriste prema protokolima za kemoterapiju su: methotrexat, 5-fluorouracil, bleomicin, mitomicin, cisplatin i karboplatin (41). Intraarterijska kemoradioterapija visokih doza cisplatina u kombinaciji s radioterapijom („protokol RADPLAT“) koristi se kod uznapredovalih karcinoma glave i vrata. Biološki agens cetuximab – inhibitor EGFR („*epidermal growth factor receptor*“) s postoperativnom radioterapijom novi je koncept liječenja karcinoma glave i vrata. Nakon kemoterapije i zračenja nuspojave koje se javljaju su otežano gutanje, zadah iz usta, problemi s govorom, nemogućnost održavanja ili povećanje tjelesne mase, gubitak pamćenja, vrtoglavice, gubitak sluha i sinusitis (39).

1.1.4. Implantoprotetska rehabilitacija oralnog karcinoma jezika, dna usne šupljine i mandibule

Kirurškim zahvatom uklanjanja karcinoma dolazi do nastanka deformiteta na području glave i vrata, gubitka zubi, kosti alveolarnog nastavka, gubitka mekog tkiva (jezika, podjezičnog područja, vestibuluma, orofarinksa), poteškoća pri govoru, gutanju i žvakanju. Korektno planiranje, uklanjanje tumora i protetska rehabilitacija od krucijalnog su značenja za osobe oboljele od tumora za uspostavljanje adekvatne funkcije i estetike orofacijalnog sustava. Oseointegrirani implantati s regionalnim i slobodnim mikrovaskularnim reznjevima omogućavaju terapije kojima se poboljšava kvaliteta života oboljelih od malignoma. Zbog anatomskih promjena nakon kirurških zahvata i rekonstrukcije mijenjaju se odnosi za stabilizaciju i retenciju protetskih mobilnih radova kod bezubih pacijenata, te je rehabilitacija implantološkom terapijom prihvatljiviji izbor za obnovu žvačne i estetske funkcije. Uspjeh implantacije ovisi prvenstveno od ugradnje implantata kod date situacije, o multidisciplinarnoj suradnji maksilofacijalnog kirurga, protetičara, implantologa, o iskustvu terapeuta, vrsti implantata, poziciji implantata, odnosu implantat-nivo protetske okluzalne plohe, dužini rehabilitirane protetske denticije, koštanim, mekotkivnim strukturama i vremenu implantacije.

Neki autori (42) savjetuju ugradnju implantata u istom kirurškom aktu s ablacijom tumora zbog:

- početne oseointegracije prije radijacije područja
- izbjegavanja dodatnog kirurškog zahvata
- izbjegavanja ugradnje implantata u ozračenu kost sa smanjenjem rizika nastanka komplikacija kao osteoradionekroze
- ranije rehabilitacije govora i gutanja
- nepotrebne adjuvantne hiperbarične oksigenacijske terapije.

Kod velikih resekcija mandibule (više od polovine regije simfize) implantati se ugrađuju nakon ablacije tumora zbog nemogućnosti predviđanja položaja implantata nastalih uslijed promjena anatomskih struktura - velikog nesklada odnosa između gornje i donje čeljusti zbog nastale devijacije mandibule.

Ne postoji generalni konsenzus kada je idealno vrijeme za ugradnju implantata kod pacijenata podvrgnutih radioterapiji. U iradijacijskoj kosti zbog obliteracija kapilara i ishemije može doći do nastanka osteoradionekroze čeljusti (43–45). Neki autori smatraju da je za zacjeljenje iradirane kosti potrebno 12 mjeseci, dok drugi ukazuju na progresivni gubitak kapilara i ishemiju (42) i ukazuju na kraći period čekanja za ugradnju implantata jer dug period čekanja

ugradnje dovodi po povećanog rizika od njihova gubitka (46). Na osnovi navedenog ugradnja implantata preporučuje se od 9-12. mjeseca nakon radioterapije (46). Također zbog radioterapije dolazi do smanjenja salivacije, atrofije sluznice sklone iritaciji i ulceracijama te je stoga potrebno voditi računa o izboru proteze s manjim opterećenjem sluznice. Istraživanja navode gubitak implantata do 35% (47–49) u ozračenju kosti, dok je uspjeh implantacije u neozračenju kosti najmanje 90% (50,51). Implantatima se značajno olakšavaju protetsko liječenje i poboljšava ishod oralne rehabilitacije pacijenta oboljelog od karcinoma usne šupljine (52).

Izbor različitih tipova konfekcijskih veza implantata i proteze (prečka, kugla, lokator, teleskop, ekvator) ovisi o anatomskim karakteristikama preostalih koštanih struktura mandibule, mekih tkiva dna usne šupljine, rekonstruiranom koštanom i mekotkivnom dijelu, podjezičnom prostoru i međučeljusnom odnosu. Pri izboru vrste veze potrebno je voditi računa osim navedenog i o razini oralne higijene, ekonomskim mogućnostima i motoričkim sposobnostima pacijenta.

S obzirom na prijenos žvačnih sila razlikuju se tri osnovna tipa proteza nošenih implantatima:

- tkivno poduprta proteza s dvije zglobne veze retinirane implantatima kod koje se sile u funkciji prenose preko baze proteze na sluznicu usne šupljine,
- tkivno implantološki poduprta proteza, proteza s najmanje dvije zglobne veze s ugrađenom prečkom najčešće u interkaninom prostoru kod koje se jednim dijelom sile u funkciji preko prečke prenose na implantate s manjim opterećenjem sluznice usne šupljine,
- potpuno implantološki poduprta proteza s najmanje četiri implantata kod koje se sile žvakanja preko implantata aksijalno prenose na kost.

Protetska konstrukcija ovisi o destruktiji struktura dna usne šupljine i lica nastale zbog uklanjanja karcinoma kao što može biti nastala dislokacija mandibule s jakim anteriornim zakrivljenjem (usporedivo s klasom III u sagitalnom smjeru), parcijalna resekcija jezika kojom je jezik povezan za dno usne šupljine ožiljkastim tkivom (smanjenje funkcije i volumena jezika), nedostatku podjezičnog i vestibularnog područja, te manjku motorne i senzibilne inervacije tkiva. Glavni su problemi većine mekotkivnih režnjeva glomazan volumen i odsutnost unutarnje pokretljivosti, što može ozbiljno ograničiti neutralnu zonu i time komplicirati funkcioniranje donje proteze (53). Protetska opskrba kod pacijenata oboljelih od karcinoma može biti različita, tako se kod nastale slabe lingvalne pokretljivosti okluzijska ravnina postavlja jako nisko kako bi se prenio bolus hrane na donju denticiju. Kod nekih bolesnika nije uvijek moguće ekstenzirati sedla proteze u resecirano područje te se zubni luk skraćuje ili se pristupa samo unilateralnoj okluziji. Nasuprot navedenom u nekim

slučajevima se za podršku obraza i usne zbog ablacije karcinoma proteza prilagodi (54). Zbog svega navedenog danas se implantati sve više koriste kod osoba oboljelih od malignoma usne šupljine, osobito u donjoj čeljusti gdje se protetsko sidrenje uveliko može poboljšati ili omogućiti implantatima (55). U interforaminalnoj zoni se postavljaju implantati kod neresećirane mandibule, a kod parcijalne mandibulektomije radi postavljanja implantata denervira se preostali alveolarni živac (56,57). I u transplantiranu kost mandibule se mogu ugrađivati implantati (49). U iradijacijsku kost se postavljaju minimalno četiri implantata preko kojih se sile prenose na kost bez opterećenja osjetljive sluznice, a opterećuje se od 4-6 mjeseci nakon ugradnje (49,58,59). Kod bezube čeljusti koja nije bila podvrgnuta radioterapiji dovoljna je ugradnja dva implantata za postizanje stabilnosti donje potpune proteze (50). Treba imati na umu da implantatima poduprta proteza nije jamstvo za beskompromisnu oralnu funkciju nakon tretmana, ali se smatra značajnim čimbenikom koji doprinosi dobrobiti tih pacijenata (53).

Kako bi se korektno isplanirala implantoprotetska terapija donje bezube čeljusti sa rekonstrukcijom mekih i tvrdih koštanih tkiva nastalih uslijed ablacije karcinoma usne šupljine potrebno je poznavati načela protetske opskrbe implantatima poduprte donje potpune proteze na području bezube mandibule s različitim vrstama konfekcijskih pričvrtnih veza (lokatori, kugle, prečke, ekvatori i teleskopi). S obzirom na izbor veze, prečke i teleskopi se preporučuju kod jakog nedostatka kosti čeljusti (60) i velikim međučeljusnim razmacima, a podjednaka je preporuka izbora ekvatora, kugla, lokatora, prečki i teleskopa kod čeljusti s dovoljnom količinom kosti. Kod v-oblika donje čeljusti i s nedostatnim podjezičnim prostorom preporučuje se korištenje pojedinačnih pričvrtnih konstrukcija (61) kao i kod linijske postave i distalne lokalizacije implantata. Najčešća postava implantata s pokrovnom protezom je u interforaminalnom području donje čeljusti zbog ograničenja pokretanja proteze, dovoljne količine i gustoće kosti.

1.2. Pokrovna proteza na implantatima

Pokrovna proteza na implantatima potpuna je proteza koja prekriva osim sluznice i implantate u kojima se nalaze retencijske veze za povećanje retencije i stabilizacije proteze. Sredstva za retenciju dozvoljavaju određeni stupanj slobode, rotacijske i translacijske kretnje. Za bezubu donju čeljust preporučuju se dva implantata kao minimalni standard za opskrbu s pokrovnim protezama (62). Sredstva za retenciju pokrovne proteze su prečke, lokatori, ekvatori, kugle i teleskopi.

1.2.1. Prečke

Prečke mogu biti ovalne ili okrugle, paralelnih zidova ili individualno frezane, konfekcijske ili individualno izrađene. Dolder i Hader najčešće su upotrebljavani konfekcijski sustavi prečki. Prečke povezuju dva ili više implantata i raspoređuju sile između njih. Udaljenost između implantata treba biti od 10-15 mm (63,64) kada se koriste konfekcijske prečke. Ako je položaj implantata ograničen na određeno područje zbog nedostatka kosti potrebno je planirati individualno frezanu prečku. Za prečke je potreban veći međučeljusni prostor i preporučuju se kod neparalelno postavljenih implantata. Najmanji je prostor potreban za izradu prečke od ruba gingive do okluzalne plohe 12 mm (64). Nedostaci prečke su otežano održavanje oralne higijene, hiperplazija sluznice i debljina konstrukcije prečke koja zauzima veći prostor na bazi pokrovne proteze. Prečke ovalnoga presjeka dozvoljavaju djelomičnu rotaciju i okomiti translacijski pomak baze proteze za razliku od paralelnih gdje je moguća samo translacija (64). Sastoje se od patrice i matrice. Patrica se nalazi na implantatima a matrica (metalna ili plastična) u bazi proteze. Oblik matrice odgovara profilu prečke.

1.2.2. Rezilijentni pričvrtni sustav - Lokator

Lokator (Locator, Zest Dental Solutions, Carlsbad, Kalifornija, SAD) spada u pričvrstke koji se ugrađuju u različite implantate i ima oblik valjka. Retencija se odvija čitavom postraničnom površinom. Konstrukcijski funkcionira po modelu matrice i patrice. Patrice mogu biti različitih visina od 1 – 6 mm. Plastika u kućištu može biti različitih retencijskih snaga od 3,5 N do 15 N i različitih boja u ovisnosti o snazi retencije. Plastične kapice mogu biti konstruirane da ulaze jednim dijelom u pričvrstak (patricu) snage i do 25 N kod paralelnih nosača tako da mogu dio opterećenja prenijeti na implantat. Plastične matrice imaju dualnu i različitu snagu retencije koja dolazi od unutarnjih i vanjskih frikcija spojnica, rezilijentni su i mogu se koristiti u malim međučeljusnim prostorima. Međutim, kod divergentnih nosača plastične kapice su bez dijela koji ulazi u pričvrstak (kompenzacija angulacije) i omogućuju

samo vrtnju i prijenos opterećenja na ležište proteze. Matricama mogu do 40 stupnjeva ispraviti neparalelnost implantata.

1.2.3. OT Equator

Ovaj sustav pričvrstka ima slične mehanizme kao i Lokator sistem, gdje se retencija omogućava između patrice i unutarnjeg metalnog prstena matrice sa zamjenjivim plastičnim dijelovima različitih retencijskih snaga od 600 g žuta kapica, 1200 g roza, 1800 g prozirna i plava 2700 g s mogućnošću ispravljanja nagnutosti implantata do 30°. Ovi pričvrstci imaju različite visine bataljka od 1 do 5 mm, ovisno o visini sluznice. Najmanji su pričvrstni sustav na tržištu s vertikalnim funkcijskim dijelom od 1,7 mm. Indicirani su za sve kliničke slučajeve osobito za slučajeve s malim međučeljsnim prostorom. Nedostaci pričvrstnog ekvator sustava (OT Equator, MIS Implants Technologies, Barlev, Izrael) jesu oštećenje plastičnog dijela matrice tijekom umetanja i uklanjanja proteze (65). U studijama se navodi i veći broj posjeta ordinacije u prvoj godini zbog faze prilagođavanja na pokrovnu protezu s pričvrstkom (66,67). Zabilježeno je i odvajanje matrice od patrice vjerojatno zbog stvaranja čvrste prominentne keratinizirane gingive oko implantata koja smeta povezivanju pričvrstnih elemenata (68).

1.2.4. Kuglasta kopča

Sastoji se od retencijskog elementa kugle (patrice) koji se pričvršćuje na implantat i metalne matrice koja se ugrađuje u pokrovnu protezu s retencijskim umetkom. Retencija se odvija u najširem dijelu, ekvatoru kugle. Preporučuje se paralelnost implantata (69). Kuglasti vezni elementi omogućavaju lakše održavanje higijene, zauzimaju manje prostora pri ugradnji u pokrovnu protezu i jeftiniji su. Biomehanički su manje povoljni jer se više žvačnog pritiska prenosi na sluznicu, a manje na implantat. Omogućuju protezi rezilijentne kretnje i lateralno i anteroposteriorno.

1.2.5. Teleskopi

Teleskopski pričvrstni sustav je sustav dvostrukih kruna s paralelnim ili blago konvergentnim stranama. Teleskopi retiniraju na osnovi trenja između vanjske i unutarnje krunice. Rubni odnos između vanjske teleskopske krunice i bataljka implantata kao unutarnje krunice omogućuje prijenos okluzijskog opterećenja aksijalno što dovodi do smanjenja okretnog momenta na bataljku, manje pomičnosti i veće stabilnosti proteze. Teleskopi se koriste kod

jake atrofije čeljusti (60) i omogućuju paraleliziranje različito anguliranih implantata pomoću izrađenih različitih nagibnih kutova bataljka teleskopa.

1.3. Pokrovne proteze u mandibuli

1.3.1. Pokrovna proteza na dva implantata u mandibuli

Preporuka ugradnje dva implantata minimalnoga promjera većeg od 3 mm u donjoj bezuboj čeljusti je na području donjih očnjaka, s nasuprotnom potpunom protezom. Na dva implantata koja nisu povezana moguća su rješenja: dva kuglasta pričvrška, dva lokatora ili dva ekvatora (62,70–73). Implantati smješteni na području očnjaka anteriorno od linije rotacije smanjuju prednji pokret pokrovne proteze, za razliku od implantata koji su postavljeni na područje prvih premolara posteriorno od linije rotacije koji omogućuju veću amplitudu pokreta pokrovne proteze i posljedično veću resorpciju grebena i preopterećenje implantata (74).

Druga opcija je ugradnja dva implantata na području očnjaka, povezana s prečkom na udaljenosti između 14-16 mm. Terapijsko rješenje može biti i individualno frezana prečka s lateralnim pričvrscima. Pričvrsci se dodaju kako bi se omogućila rezilijentna kretnja proteze i izbjeglo preopterećenje implantata pošto prečka smanjuje pokrete proteze. Ako su implantati preblizu ugrađeni smanjuje se stabilnost proteze.

Kontraindikacije za ugradnju dvaju implantata jesu C i D kvaliteta kosti, prisutni prirodni zubi i fiksni protetski radovi u nasuprotnoj čeljusti, posteriorno prisutan resorbirani greben i jake sile zagriža (74). Sve navedeno dovodi do dodatnog stresa na implantantni sustav s mogućim komplikacijama.

1.3.2. Pokrovna proteza na tri implantata u mandibuli

Implantati se obično ugrađuju u područje središnjih sjekutića i u područja prvih premolara. Središnji implantat je postavljen više anteriornije u odnosu na preostala dva implantata. Koristi se kada je nasuprotna čeljust opskrbljena s potpunom protezom, a donja čeljust umjerenih do loših anatomskih struktura grebena. Pokrovna proteza može se raditi na tri kuglasta pričvrška ili na prečki s dodatnim lateralnim pričvrscima za rezilijentnu kretnju. Zbog trokutaste postave pričvrstaka proteza je stabilnija i pruža jači otpor distalnom slijeganju sedala u odnosu na postavu dva implantata.

Pokrovna proteza na tri implantata s prečkom ima šest puta manje savijanje prečke i manje opterećenje implantata u odnosu na postavu dva implantata na području premolara (74).

Obično se ne koristi Hader klip kao pričvrstak na prečki jer se dva klipa ne rotiraju u istom pravcu te tako protezu čine rigidnom s preopterećenjem implantata.

1.3.3. Pokrovna proteza na četiri implantata u mandibuli

Terapijsko rješenje pokrovne proteze donje čeljusti na četiri implantata može biti izvedeno s nesplintiranim sustavom - teleskopima i splintiranim sustavom - prečkom. Indicirana je u slučaju gdje su prisutni prirodni zubi u nasuprotnoj čeljusti, kod velike resorpcije grebena, C-h oblika grebena i prostorom za visinu krunica većim od 15 mm.

Sile nastale žvakanjem kod ovog izbora pokrovne proteze prenose se preko implantata na kost donje čeljusti, smanjuje se opterećenje sluznice grebena a povećava retencija i stabilizacija proteze. Dodatni vezni elementi na prečki omogućuju vertikalni pomak i blagu rotaciju distalnog dijela pokrovne proteze, a nalaze se na središnjem dijelu i konzoli prečke (74).

Koji odabir sustava vezivanja pokrovne proteze ima najbolju kliničku izvedbu u literaturi nije utvrđen. Prema studiji Leaoa nema razlike između splintiranih i nesplintiranih veznih sustava unatoč tendenciji smanjenja gubitka koštane mase u splintiranoj skupini i bolje raspodjele sila naprezanja kod splintiranog sustava s prečkom (75). Gubitak marginalne kosti na godinu je jedan od parametara koji pokazuju uspješnost tretmana. Gubitak kosti je pod utjecajem različitih faktora među kojima je i broj implantata ugrađenih u mandibulu kao i kvaliteta i količina kosti na području ugrađenih implantata, utjecaj pričvrstnih veznih elemenata i njihovo održavanje i zamjena kao npr. aktivacija matrica ili zamjena silikonskih prstenova. Kuglasti pričvrsci pokazuju potrebu za češćim zamjenama silikonskog prstena zbog jače rezilijencije sustava dok kod teleskopa zbog rigidnog spoja manje su komplikacije tijekom vremena, no otežano je rukovanje kod skidanja takve konstrukcije (76,77). Pozicija implantata je značajna za izbor veznog elementa, te se kod neparalelnih implantata preporuča upotreba prečke (78). Održavanje adekvatne higijene i način izrade veznih elemenata također je bitan faktor za uspjeh terapije. Osim navedenoga potrebna su randomizirana klinička istraživanja faktora kao broj implantata i njihova lokacija, tipovi povezivanja, dužina i promjer implantata, protokol opterećenja implantata i period praćenja za bolji klinički uspjeh splintiranih ili nesplintiranih sustava različitih veznih elemenata.

Svrha ovog rada bila je klinički prikazati implantoprotetsku terapiju donje bezube čeljusti s pokrovnom protezom poduprtom s dva implantata i veznim ekvator elementima nakon parcijalne glosektomije pri terapiji karcinoma jezika.

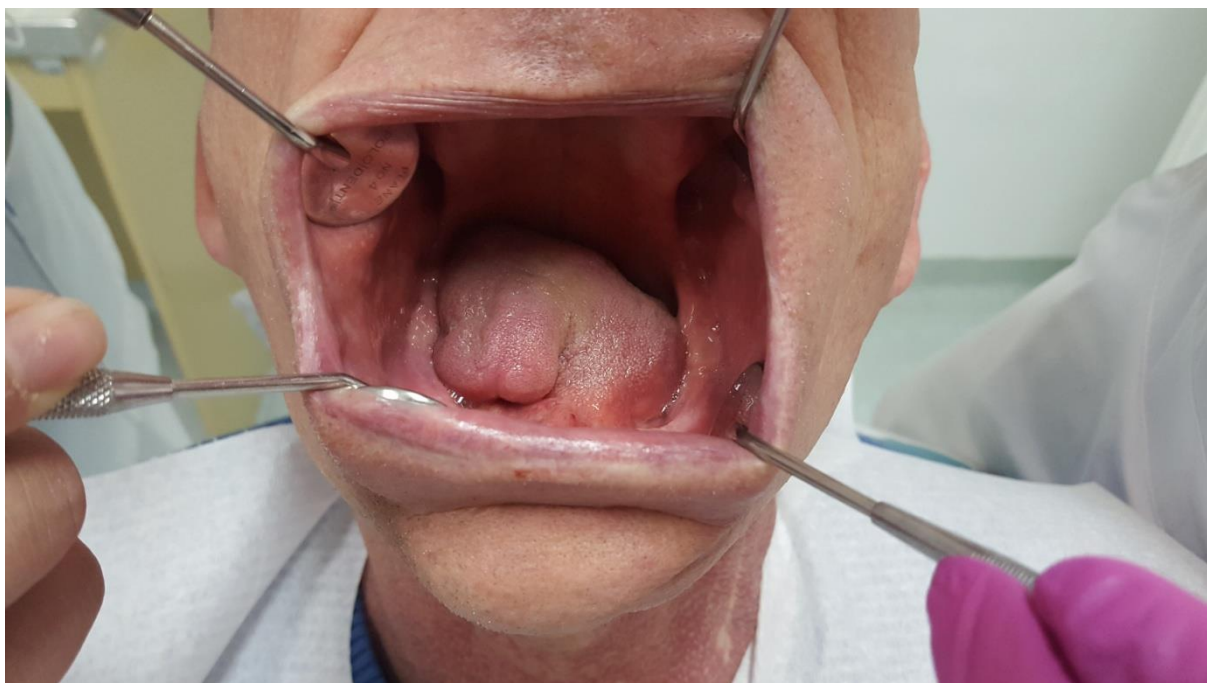2. PRIKAZ SLUČAJA

Pacijent (60 godina) s parcijalnom glosektomijom zbog kirurškog terapijskog zahvata planocelularnog karcinoma T2, N0, M0, lijevog ruba jezika i lateralnog dijela dna usne šupljine dolazi na Zavod za mobilnu protetiku radi rehabilitacije usne šupljine (Slika 4).

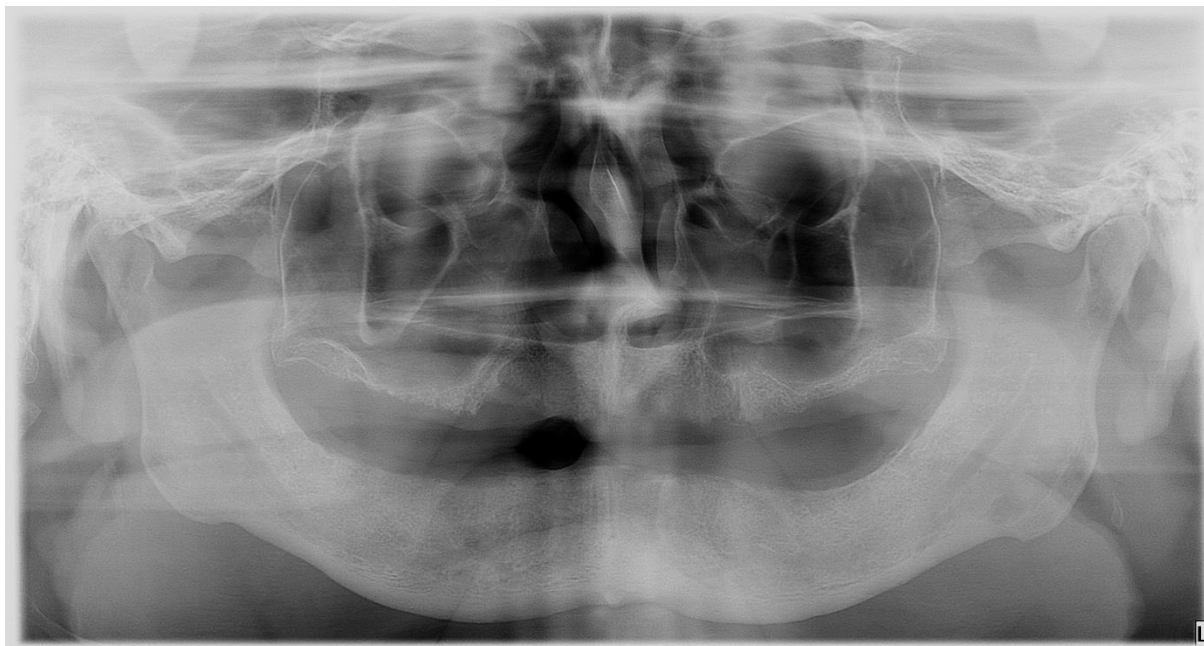
Iz medicinske anamneze vidi se da je pacijent zaprimljen na Zavodu za otorinolaringologiju zbog kroničnog ulkusa suspektnog na malignitet na donjoj lijevoj strani jezika veličine 2,5 x 1,5 cm i također se navodi da je pacijent pušač. Učinjen je prvi kirurški zahvat - djelomična ekscizija jezika s rekonstrukcijom usne šupljine pomoću izravnog režnja jezika u jednom aktu. Dobiveni patohistološki nalaz je pokazivao planocelularni karcinom. U drugom aktu za mjesec dana učinjena je radikalna ekscizija intraoralnog tumora s radikalnom ekscizijom limfnih čvorova lijeve strane vrata. Rez je učinjen od lijevog mastoida do tiroidne hrskavice s pomoćnim rezom uz sternokleidomastoidni mišić. Odignuti su bili kožni režnjevi, učinjena je radikalna disekcija vrata uz očuvanje vene jugularis interne, *nervusa accessoriusa*, *nervusa hypoglossusa* i sternokleidomastoidnog mišića. Također je učinjena i resekcija jezika u području ispod ožiljka, sa širokim i duboko zahvaćenim mišićjem lateralne strane jezika. Zatim je učinjen režanj mišića i dva režnja sluznice za rekonstrukciju defekta jezika. Adjuvantna radioterapija nije bila indicirana. Sa Zavoda za otorinolaringologiju nakon kontrolnih pregleda pacijent je poslan u Zavod za mobilnu protetiku Stomatološkog fakulteta u Zagrebu, gdje se nakon kliničkog pregleda ustanovio defekt jezika lijeve strane s umanjenom pokretljivošću, malim problemom u mastikaciji i s blagom kljenutosti donje lijeve strane lica. Pregledom panoramske slike (Slika 5), CBCT-a (*cone beam* računalne tomografije) i medicinske dokumentacije odlučuje se učiniti gornja potpuna proteza i donja pokrovna proteza poduprta s dva implantata retinirana s pričvrsnim sustavom – OT Equator kako bi se zadovoljili minimalni standardi u rehabilitaciji bezube gornje i donje čeljusti po McGill konsenzusu te kako bi se omogućila adekvatna funkcijska i estetska rehabilitacija usne šupljine pacijenta nakon resekcije jezika nastale zbog karcinoma kao i omogućili redovni kontrolni pregledi područja usne šupljine zbog mogućeg recidiva.

Pacijent se u veljači 2017. godine upućuje na Zavod za oralnu kirurgiju gdje mu se ugrađuju dva implantata na poziciji 33 i 43 donje čeljusti. Ugrađeni implantati su promjera 3,75 mm i dužine 10 mm, endoosealni tip C1, standardne platforme, koničnog spoja, proizvođača MIS Implants Technologies (Barlev, Izrael). Nakon kirurškog zahvata također je urađena panoramska slika pacijenta s ugrađenim implantatima (Slika 6). Na slici su prikazani ugrađeni implantati nakon perioda oseintegracije od 4 mjeseca s primarnom stabilnosti od 70 ISQ (jedinice mjere za mikromobilnost implantata) dobivene uređajem Osstell (Slika 7 i 8). Znakova upale gingive pri oralnom pregledu nije bilo kao ni resorpcije kosti oko implantata

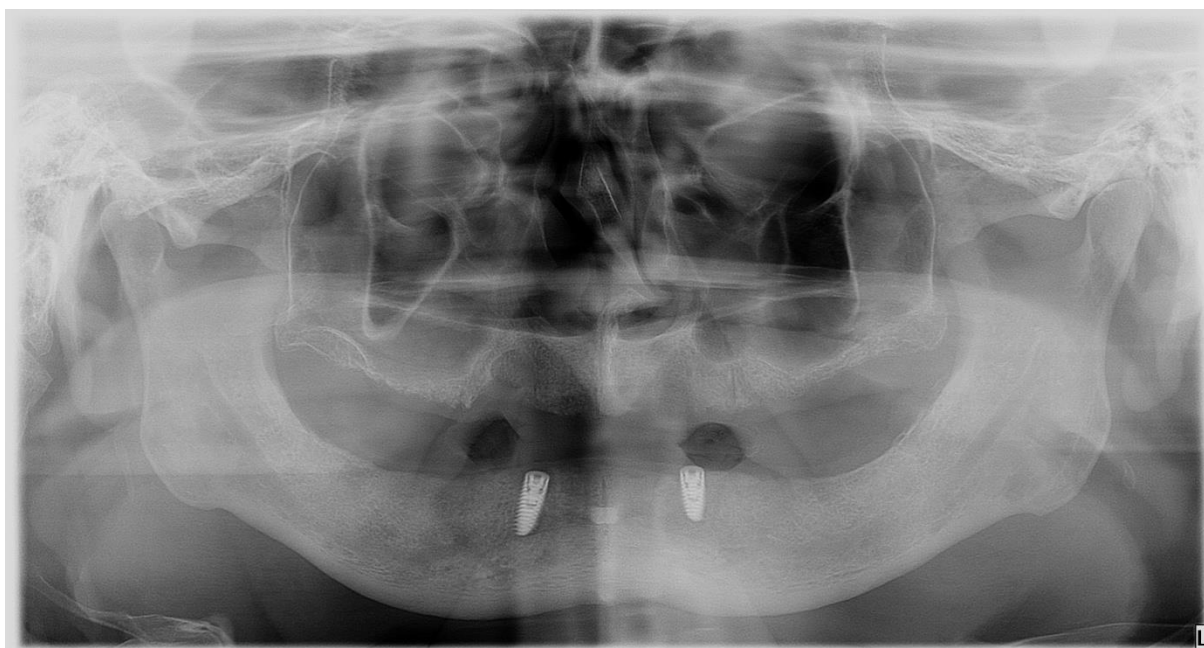
na kontrolnoj rtg panoramskoj slici s umetnutim gingiva formerima promjera 4,8 mm i visine 2 mm za formiranje izlaznog profila gingive (Slika 9). Pacijent je ponovo upućen u Zavod za mobilnu protetiku radi izrade gornje potpune i donje pokrovne proteze s metalnom bazom. Kao izbor pričvrstka izabran je tip OT Equator koji protezi omogućuje rezilijentne kretnje s rotacijama lateralno oko transverzalne osi i anteroposteriorno s prijenosom opterećenja uglavnom na ležište proteze, a manje na implantate. Ovi etečmeni imaju različite visine bataljka od 1 do 5 mm, ovisno o visini mukoze. Ovdje su izabrani OT Equatori visine 1,7 mm kao patrice i matrice sa žutim plastičnim kapticama. Kapice su nakon godinu dana zamijenjene zbog slabije retencije s rozim plastičnim kapticama (1,2 kg snage retencije) koje su omogućile dovoljnu retenciju donje pokrovne proteze.



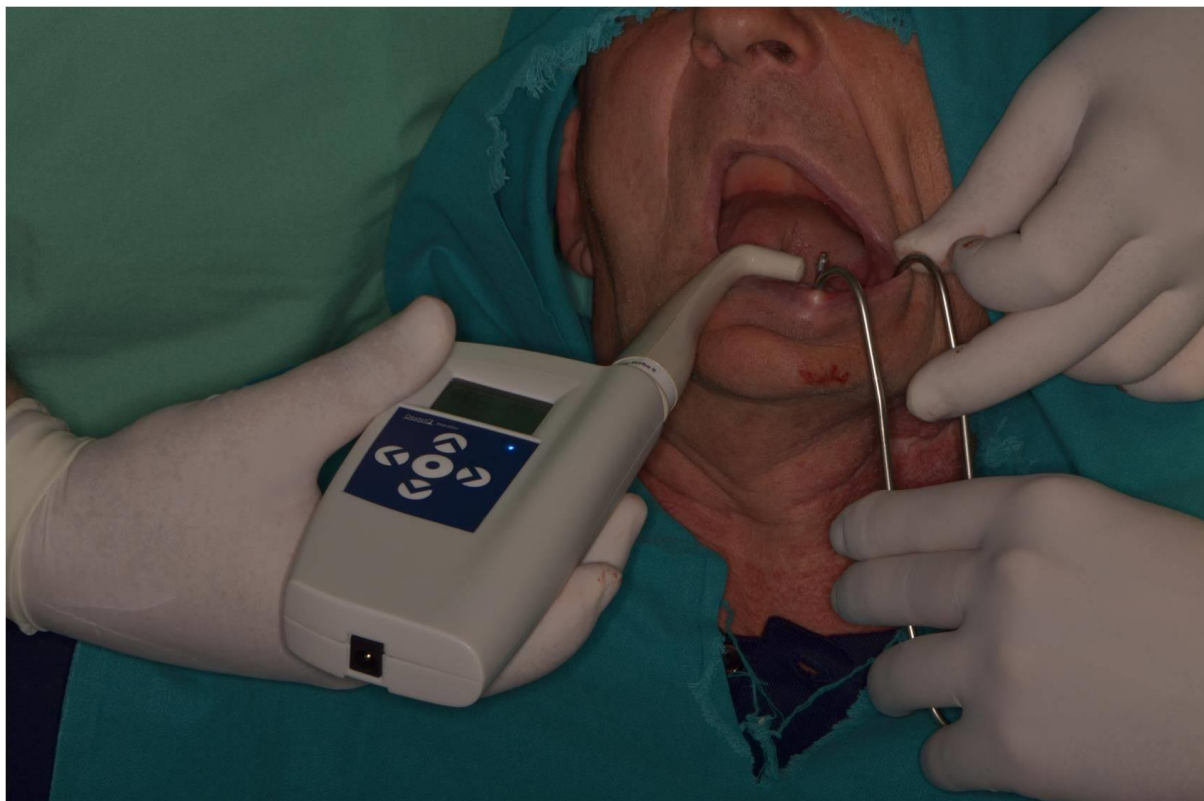
Slika 4. Fotografija usne šupljine pacijenta s resekcijom jezika



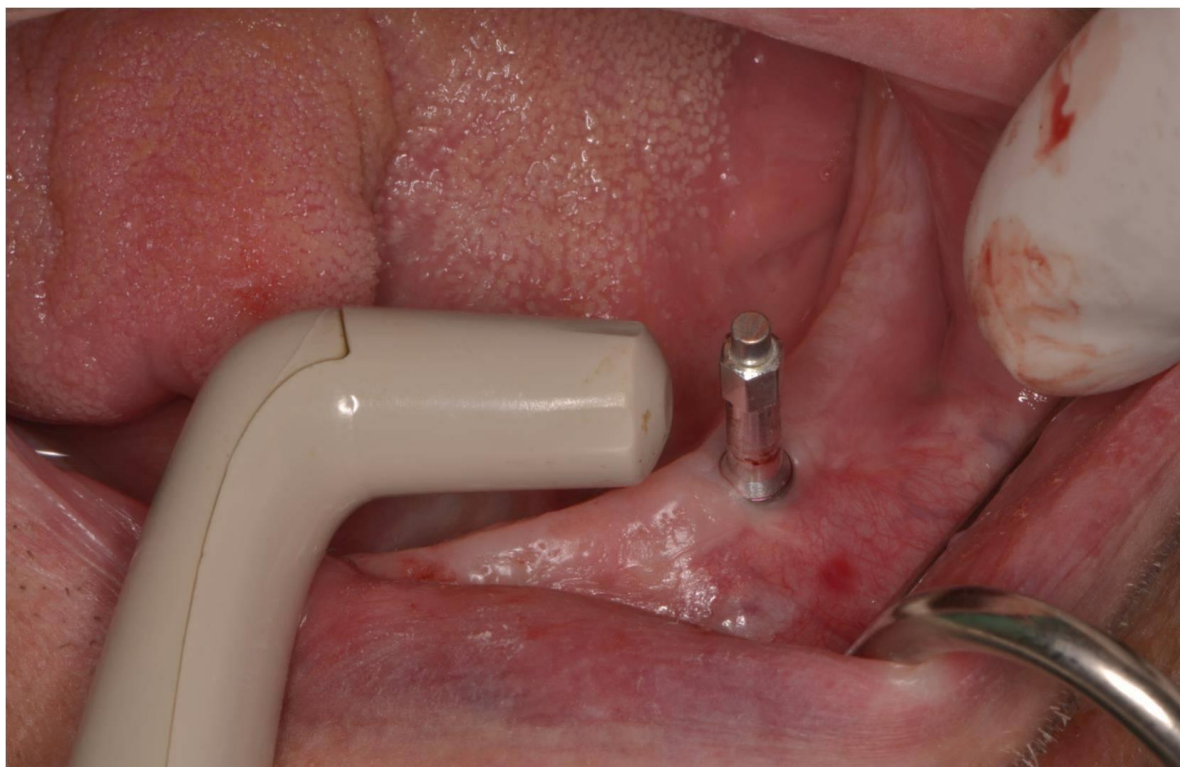Slika 5. Rtg prije implantacije. Preuzeto s dopuštenjem doc.dr.sc. Samira Ćimića



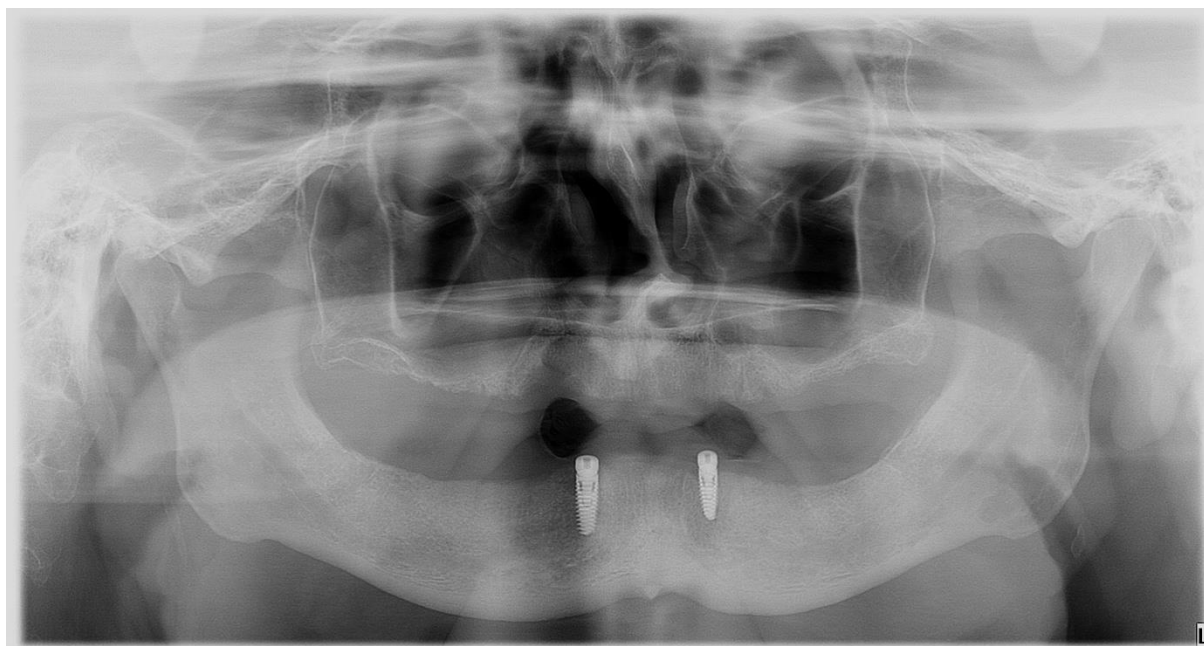
Slika 6. Rtg slika nakon ugradnje implantata. Preuzeto s dopuštenjem doc.dr.sc. Samira Ćimića



Slika 7. Mjerenje jačine stabilnosti implantata Osstell-om. Preuzeto s dopuštanjem doc.dr.sc. Marka Granića

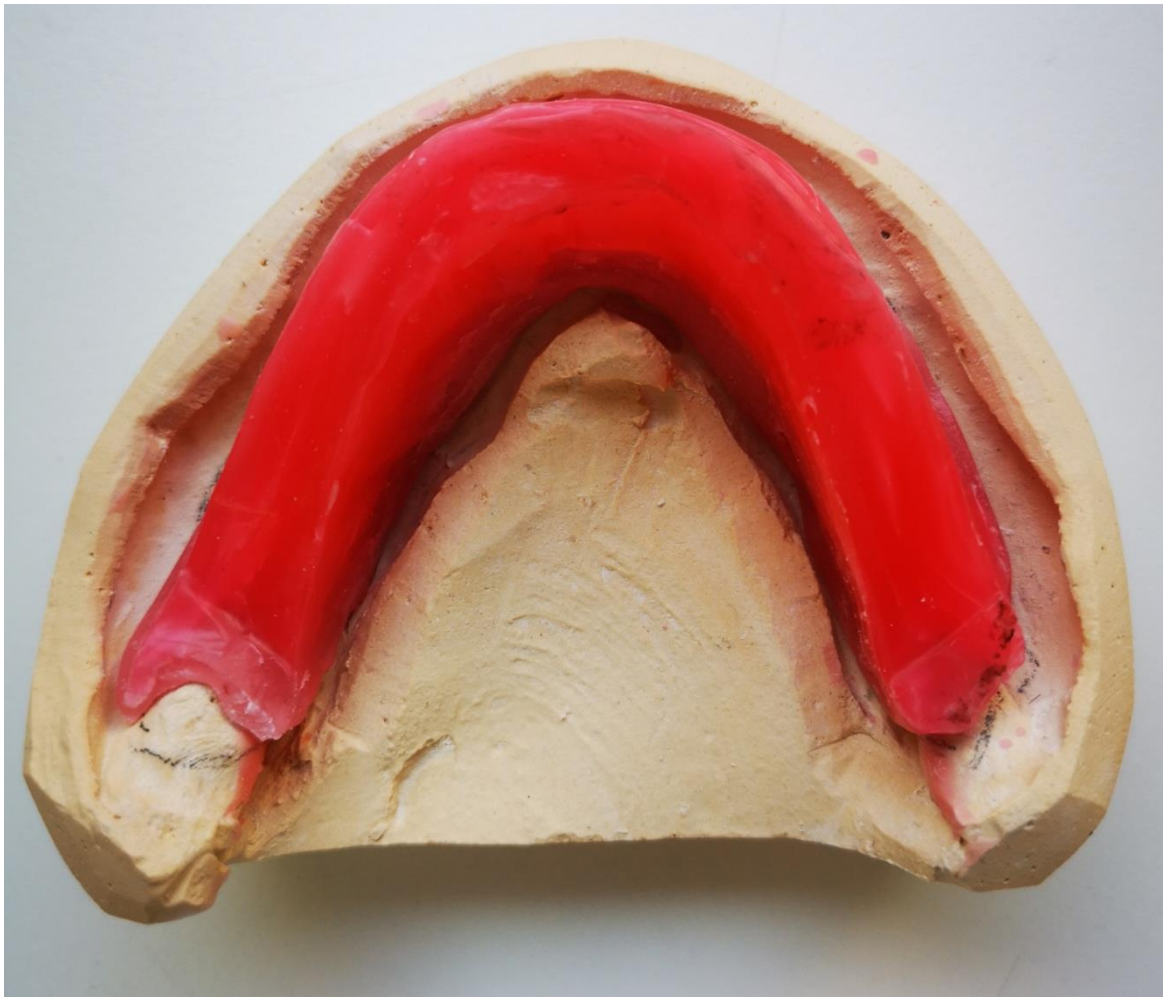

Slika 8. Mjerenje jačine stabilnosti implantata Osstell-om, prikaz u ustima. Preuzeto s dopuštanjem doc.dr.sc. Marka Granića



Slika 9. Kontrolna panoramska Rtg slika nakon oseintegracije. Preuzeto s dopuštenjem doc.dr.sc. Samira Ćimića

Uzeti su anatomske otiske s ireverzibilnim hidrokolidom u tvorničkim metalnim žlicama, izliveni su modeli u tvrdoj sadri i dobiveni situacijski (anatomski) otisci gornje i donje čeljusti. Izrađene su individualne žlice za gornju i donju čeljust od svjetlosno polimerizirajućeg akrilata za funkcijski otisak. Donji funkcijski otisak je uzet tehnikom otvorene žlice. Gingivaformerer su izvađeni i stavljeni su otisni transferi. Rubovi proteze su aktivnim funkcijskim kretnjama koje izvodi pacijent oblikovani u dvije faze s dvije različite vrste materijala, termoplastičnim materijalom nanesenim na rubove žlice (Bite compound, GC, Tokyo, Japan) i polieterom (druga faza) nanesenim na cijeloj unutarnjoj površini žlice (Impregum Penta Soft Quick, Maplewood, Minnesota, SAD). Izrađen je radni model iz tvrde sadre (Polystone. Polident, Volčja Draga). Vertikalna i horizontalna relacija između gornje i donje čeljusti je registrirana zagriznim šablonama (Slika 10, 11). Međučeljusni odnosi su određeni u centričnoj relaciji, te su preneseni u artikulatork SAM 2 (Slika 12). Na radnom modelu izradio se metalni skelet za donju pokrovnu protezu od Co, Cr, Mo legure. Usljedila je postava zuba.



Slika 10. Donja zagrizna šablona



Slika 11. Gornja zagrizna šablona

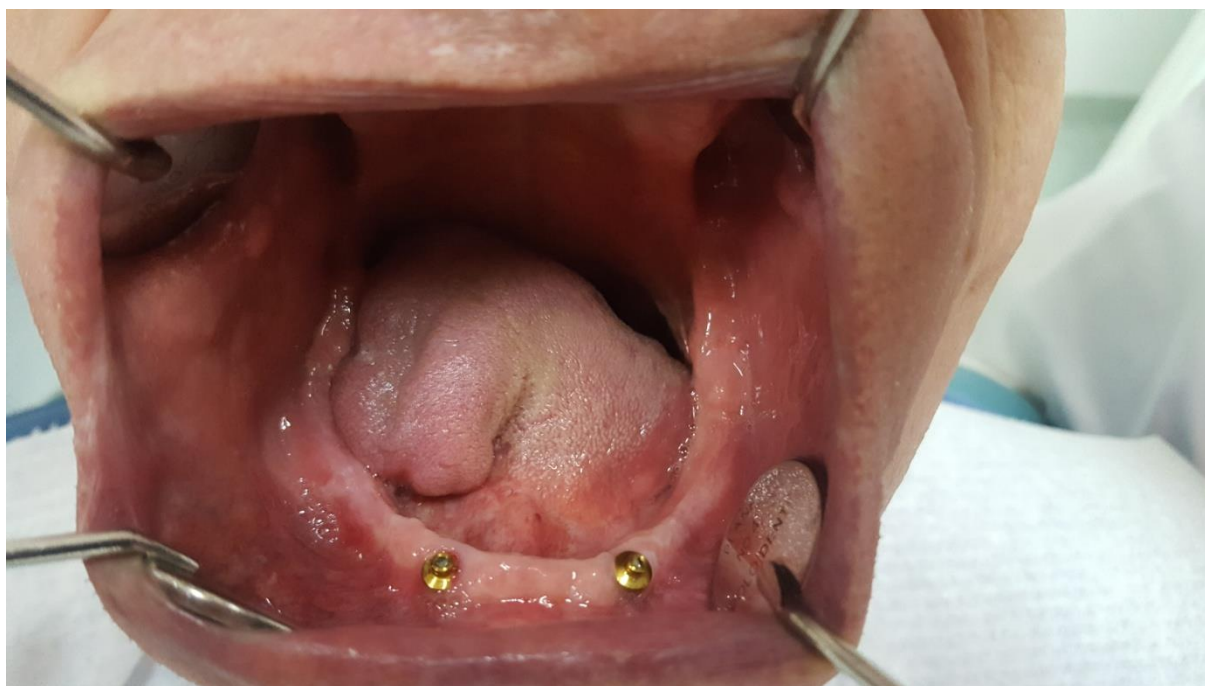

Slika 12. Određeni međučeljusni odnosi preneseni u artikulator

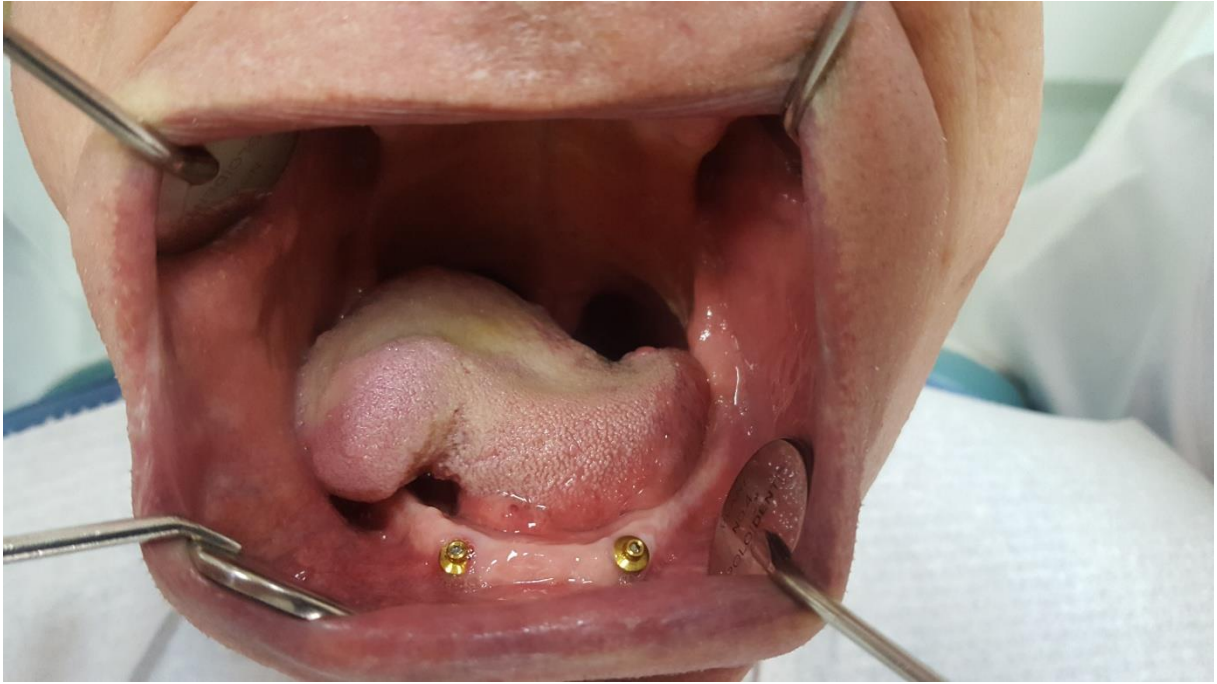Nakon probe i kontrole okluzije zuba i estetike u ustima pacijenta, gornja potpuna i donja pokrovnna proteza izradile su se iz toplo polimerizirajućeg akrilata i završno obradile. Na kraju su OT Equatori visine 1,7 mm (Slika 13-15) zategnuti na 25 N, a matrice su pričvršćene u protezu izravno u ustima pacijenta koristeći auto-polimerizirajući akrilat, prema uputama

proizvođača (GC Reline, GC, Tokyo, Japan). U kućište proteze stavljene su žute plastične kapice retencijske snage 600 g (Slika 16), usklađeni okluzijski odnosi, provjereni kontakti u protruziji i laterotruziji da nema okluzijskih interferenci i predane gotove proteze (Slika 17). Okluzija je vođena očnjakom.

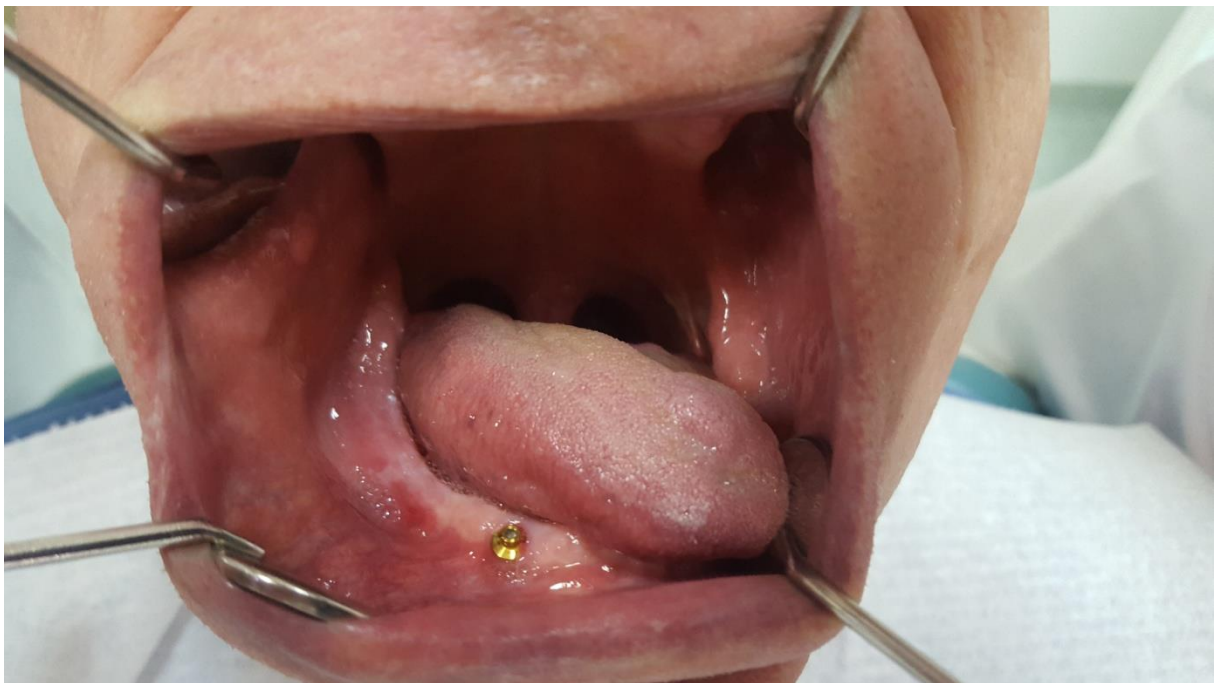Pacijent je bio zadovoljan a na proteze se ubrzo priviknuo. Na slikama se vidi blaga kljenutost lijeve strane donje usne kao posljedica operativnog zahvata karcinoma jezika i dna usne šupljine (Slika 18, 19). Pacijent je naručen na kontrole i date su upute za održavanje higijene područja oko implantata, proteza i usne šupljine. Nakon godine dana urađena je kontrolna Rtg panoramska slika na kojoj nije bilo koštanih promjena (Slika 20) niti promjena na mekim tkivima oko implantata. Nakon više od godinu dana pacijent dolazi zbog ispalog akrilatnog zuba 32 (Slika 21). Zub je vraćen u protezu hladno polimerizirajućim akrilatnom (Slika 22). Zbog slabe retencije donje pokrovne proteze žute retencijske kapice su zamijenjene rozim retencijskim kapticama. Na redovnim kontrolama kod otorinolaringologa nije bilo znakova recidiva tumora.



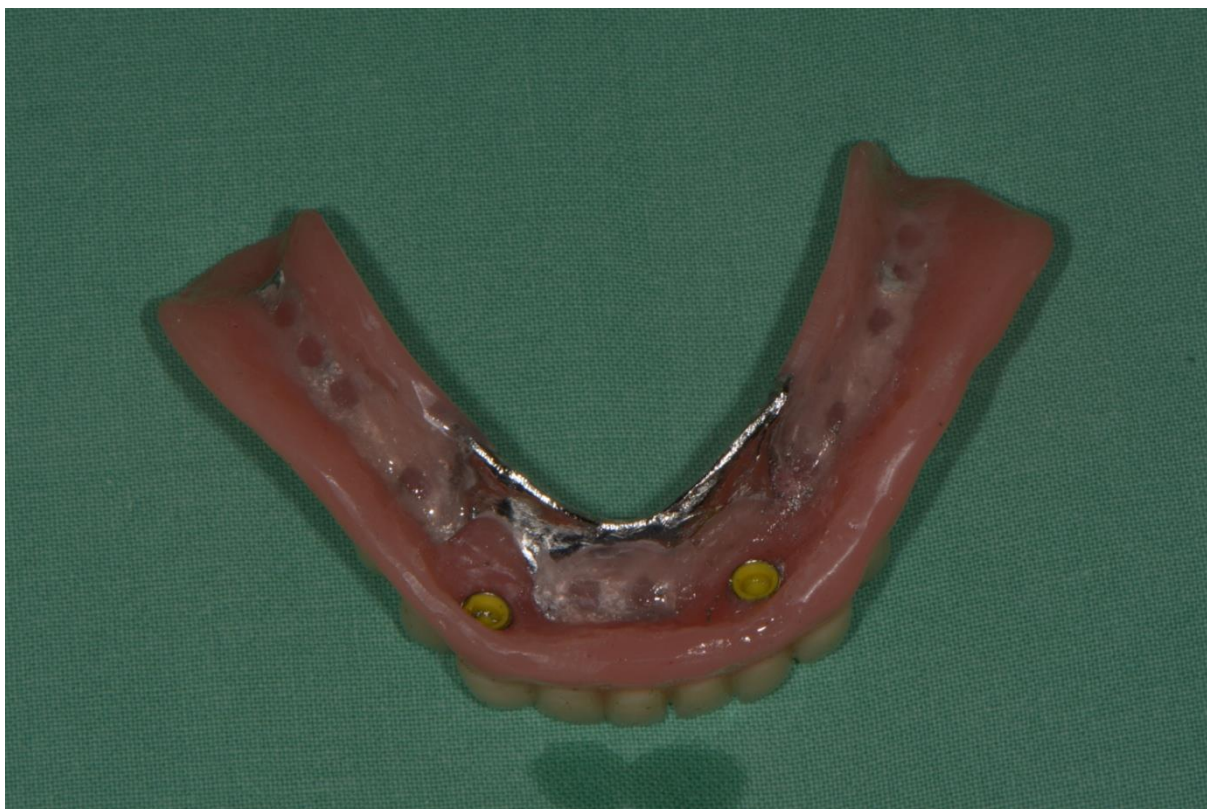Slika 13. Pacijent s OT Equatorima - pričvrstkom za pokrovnu protezu na implantatima



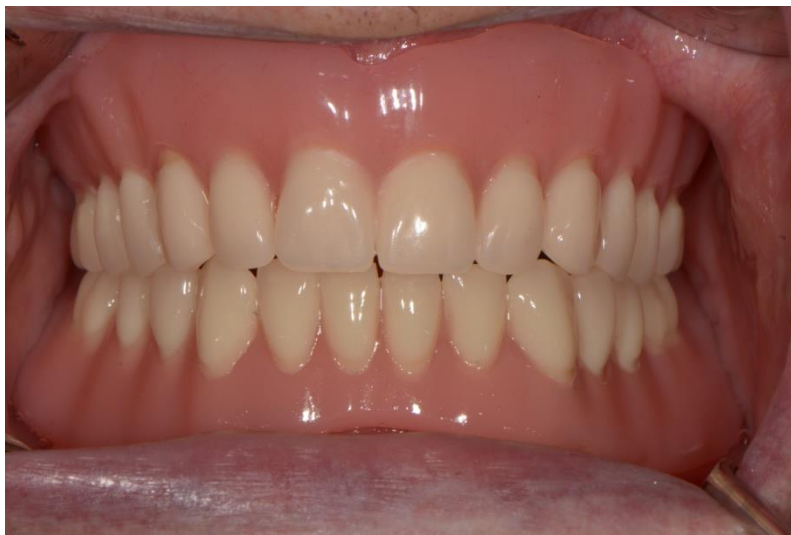Slika 14. Pacijent s OT Equatorima - pričvrstkom za pokrovnu protezu na implantatima pri desnom pomaku jezika



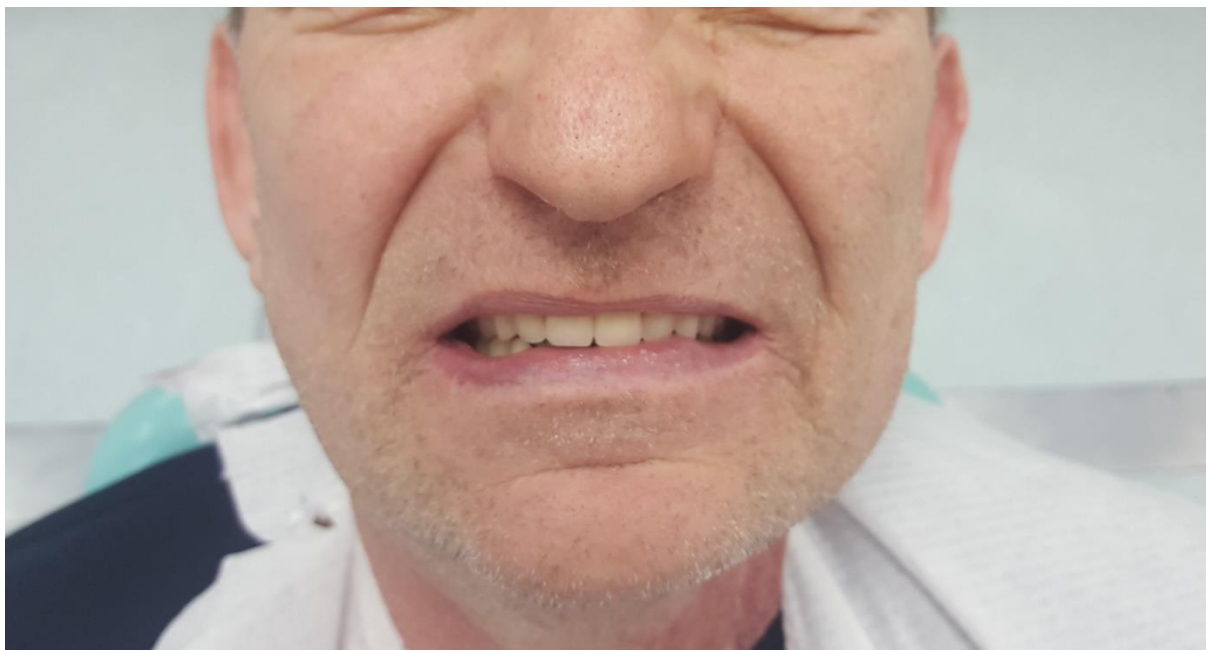Slika 15. Pacijent s OT Equatorima - pričvrstkom za pokrovnu protezu na implantatima pri lijevom pomaku jezika



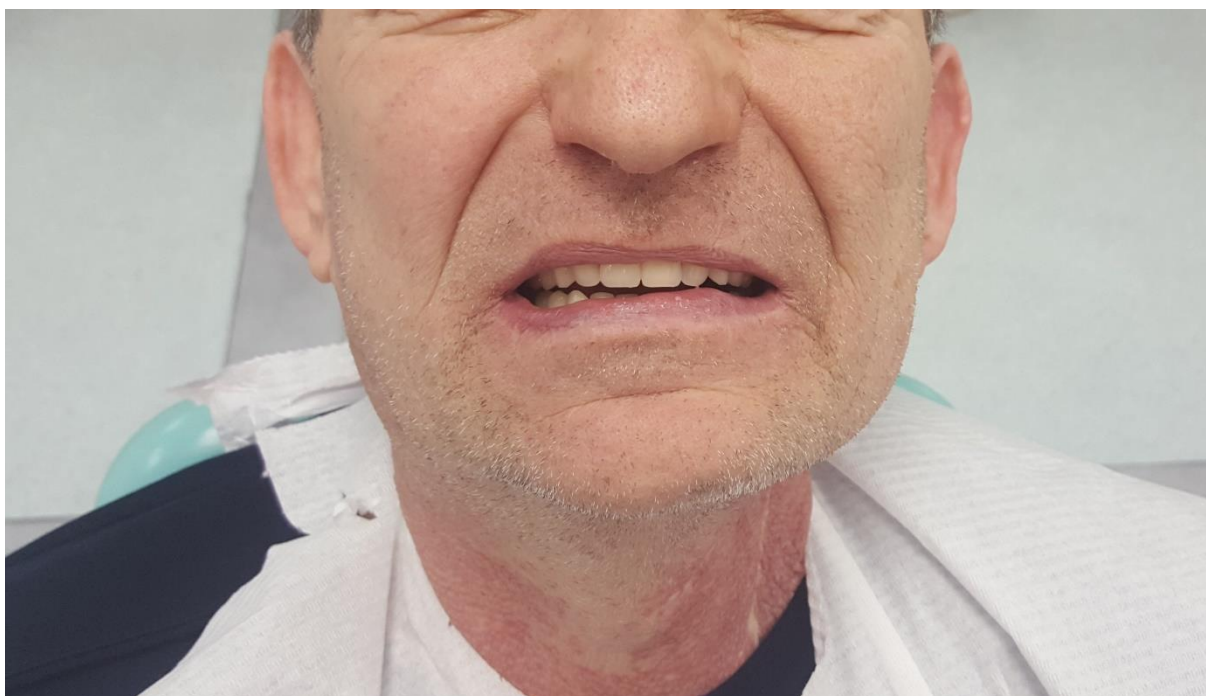Slika 16. Matrice sa žutim plastičnim kopicama u donjoj pokrovnoj protezi



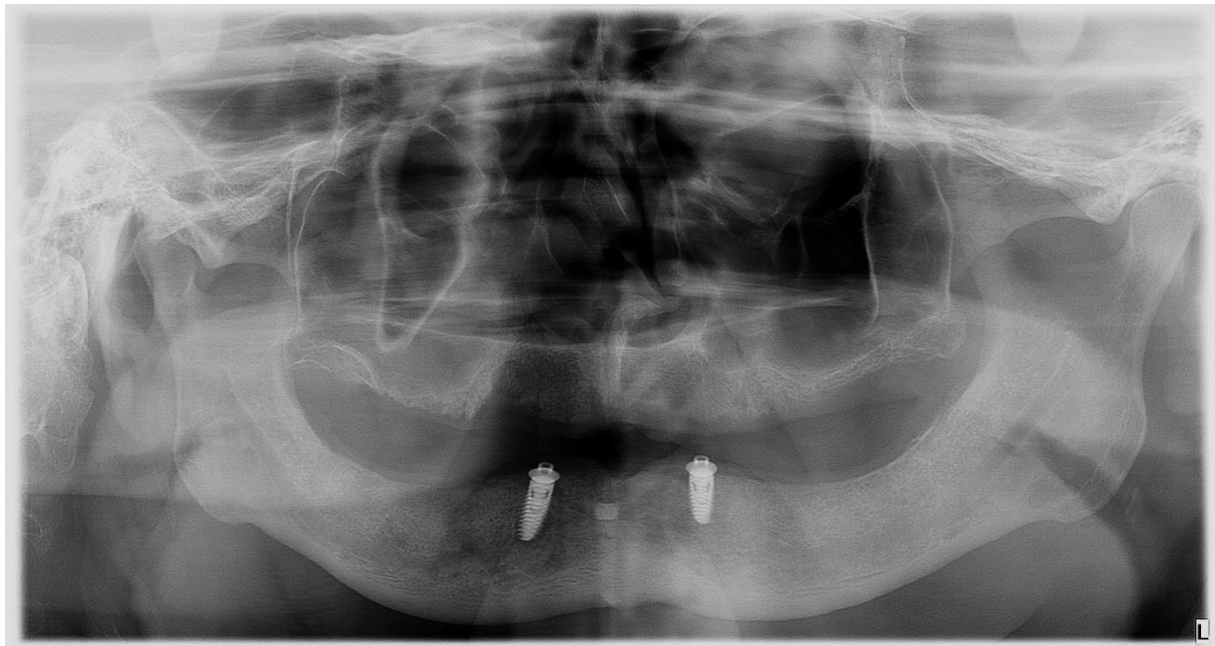
Slika 17. Gornja potpuna i donja pokrovna proteza u ustima pacijenta



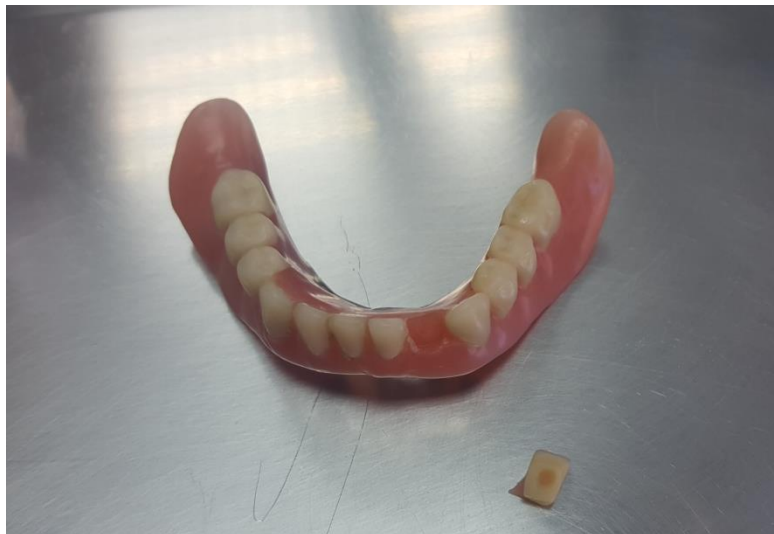Slika 18. Izgled pacijenta s protezama u okluziji nakon predaje proteza



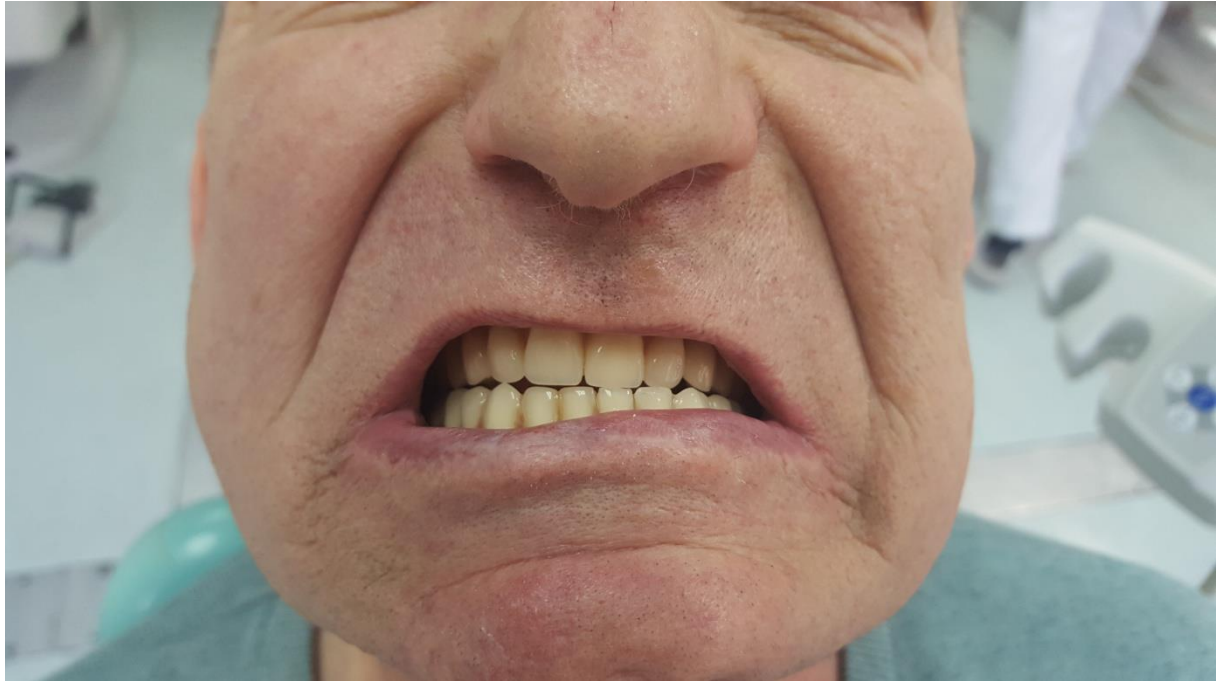Slika 19. Izgled pacijenta s protezama pri lagano otvorenim ustima nakon predaje proteza



Slika 20. Rtg godinu dana nakon postave OT Equatora



Slika 21. Ispali zub 32 iz donje proteze



Slika 22. Pacijent s repariranim zubom 32, kontrola zubnih dodira prilikom protruzije

3. RASPRAVA

Oralna rehabilitacija protetskim strukturama na implantatima omogućuje osobama s resekcijom jezika i dna usne šupljine bolju funkciju (žvakanje, gutanje, govor) i estetiku oralnog područja. Također predstavlja veliki izazov za doktore dentalne medicine u uspostavljanju sklada i ugone orofacijalnog sustava. Oseointegrirani implantati koji podupiru pokrovnu protezu u znanstvenoj literaturi imaju visoku stopu petogodišnjeg preživljenja od 93.5% do 97.1% (79) dok je ograničena dostupnost velikih dobro koncipiranih studija u vezi pouzdanosti, sigurnosti i dobiti ugradnje implantata kod osoba oboljelih od malignoma usne šupljine (80). Uklanjanjem tumora osim anatomskih dolazi do motoričkih i senzornih promjena zahvaćenog područja sa slabljenjem mišićne aktivnosti i osjeta. Rekonstrukcijom defekta jezika i dna usne šupljine smanjuje se podjezično i vestibularno područje (3). Zbog nastanka ožiljkastog tkiva posljedično slabi pokretljivost jezika. Kod bezubih pacijenata s ablacijom tumora dna usne šupljine dolazi do gubitka retencije i stabilizacije za klasičnu potpunu protezu. Pokrovne proteze poduprte implantatima su prvi izbor kod terapije bezubosti donje čeljusti (62). No preporuka drugih autora je primjena implantata u onim slučajevima gdje se pacijenti žale na konvencionalne potpune proteze (81). Pokrovne proteze imaju minimalnu pokretljivost kada se uspoređuju s konvencionalnom potpunom protezom. Pomičnost pokrovne proteze ovisi o broju implantata i vrsti pričvrstka na implantatima, te o implantoprotetskoj konstrukciji. U prikazu slučaja izabrani su OT ekvatori visine od 1,7 mm s dijametrom od 2,25 mm smještenih na dva implantata i retencijskim plastičnim kapicama u kućištu proteze. Ekvatori se ubrajaju u najmanje pričvrstne sustave, te su kao takvi pogodni za primjenu u smanjenom lingvalnom i vestibularnom području tretiranom kirurškim zahvatom zbog rekonstrukcije defekta operiranog dijela jezika i dna usne šupljine. Također se preporučuju i kod sniženih međučeljusnih odnosa. Ekvatori dozvoljavaju rotaciju i translaciju pokrovne proteze. Lokatori kao pričvrstni sustav imaju veću retencijsku snagu pokrovne proteze. Pri terapijskom postupku posebna se pozornost posvetila okluziji budućeg rada jer okluzija je kritična komponenta za uspjeh i preživljenje dentalnih implantata. Korišten je koncept očajnom vođene okluzije gdje su pri lateralnim kretanjama donje i gornje čeljusti samo očajnici u dodiru, čime se smanjuje opterećenje grebena i implantata. Protruzija se ostvarila prednjim vođenjem također bez dodira stražnjih zuba. Izabrani su anatomske uža zubi s manjim nagibom kvržica kako bi se omogućile lakše kretanje i smanjilo opterećenje grebena i implantata. Zubi su postavljeni u neutralnu zonu i malo ispod ekvatora jezika jer ostatak jezika naliježe na okluzalne plohe zuba i stabilizira protezu. U prikazanom slučaju vidljivo je preživljenje oseointegriranih implantata bez gubitka kosti i znakova upale gingive nakon godine dana. Na oseointegraciju i preživljenje implantata također utječe osim gore navedenog

i: broj, veličina, vrsta implantata, količina i gustoća kosti, prisustvo transplantirane kosti, količina pričvrsne gingive, prokrvljenost područja, količina sline, prisustvo trizmusa mišićne mase, veličine međučeljnog prostora, prisustva metaboličkih i ostalih bolesti, konzumiranje alkohola, pušenje, znanje i iskustvo operatera, vrsta materijala i konstrukcija protetskog nadomjestka kao i održavanje redovne i adekvatne higijene protetskog rada i implantata, stupnja karcinoma, radioterapije, kemoterapije, nuspojava onkološkog liječenja, ishoda samog tumora i upitnost primjenjivosti svih ovih čimbenika na uspjeh implantoprotetske terapije kod oboljelih od karcinoma usne šupljine (82). Neodgovarajuća pozicija implantata poslije ablative kirurgije također predstavlja faktor rizika za nastanak periimplantitisa (83). Osim oralne rehabilitacije jako je bitno postići zadovoljavajuću funkciju okolnog mekog tkiva koje podupire žvakanje i gutanje jer samo jedna trećina pacijenata s implantatima poduprtim protezama može primjereno gutati (84,85). Potrebno se osvrnuti osim na biološke i na estetske a posebno tehničke (vrsta materijala i oblik konstrukcije) komplikacije u implantoprotetskoj terapiji. Komplikaciju je bitno identificirati i poznavati njenu etiologiju kako bi implantoprotetski tretman bio uspješniji. Kod navedenog pacijenta je došlo do ispadanja zuba 32 vjerojatno zbog nastalih greški prilikom polimerizacije proteze. No postoji mogućnost i jačeg zagriža pacijenta zbog slabije propriocepcije osjeta donje lijeve strane lica i usne šupljine nastale kao posljedice disekcije vrata. Takvog pacijenta treba upozoriti na polagano koncentrirano žvakanje sa zalogajima hrane smještenih istovremeno obostrano kako bi se ova pretpostavka izbjegla. Bitno je naglasak staviti na prevenciju i rano otkrivanje karcinoma usne šupljine kako bi se na vrijeme prepoznala i liječila maligna lezija. Ranim otkrivanjem tumora usne šupljine kao što je slučaj kod navedenog pacijenta manji je opseg kirurške terapije bez zahtjevnih kirurških tehnika i bez adjuvantne kemoterapije i radioterapije sa zadovoljavajućim implantoprotetskim ishodom i boljom prognozom izlječenja bolesti.

Kod pacijenata bez radioterapije tri mjeseca je period oseointegracije implantata nakon ugradnje za razliku od iradiranog pacijenta gdje se oseointegrirani period povećava na 9 mjeseci kod imedijatne implantacije (86). Nedostatak imedijatne ugradnje implantata je mogućnost neodgovarajuće pozicije implantata zbog ablativnog zahvata i rani recidiv bolesti. Odgođena implantacija se izvodi najmanje 12 mjeseci nakon radioterapije (86). Tako se oralna rehabilitacija pacijenta s ablacijom tumora bez radioterapije u prosjeku postiže ranije. Kod uznapredovalog karcinoma usne šupljine zbog većih kirurških defekata i zračenja potrebne su protetske konstrukcije s minimalno četiri implantata (87) kako bi se opterećenje preko implantata prenijelo direktno na kost, i izbjeglo opterećenje oštećene sluznice nastalo

radijacijom oboljelog područja. Prema navodima literature veće preživljenje implantata je u neiradiranom području (88). Multidisciplinarni pristup prema pacijentu oboljelom od karcinoma usne šupljine ima za cilj osim uklanjanja bolesti i povećanja stope preživljenja i rehabilitaciju pacijenta s naglaskom na poboljšanje kvalitete života (89). Jako malo podataka o pokrovnim protezama donje čeljusti na implantatima kod oboljelih od karcinoma jezika i usne šupljine s obzirom na broj implantata, vrstu opterećenja, distribuciju naprezanja-deformacije, načina vezanja implantata na protezu, okluzijskim koncepcijama i komplikacijama postoji u znanstvenoj literaturi. Terapija implantatima ovisi o pacijentovim zahtjevima, terapijskim modusima i ekonomskim mogućnostima. Dva implantata su dovoljna za podupiranje pokrovne proteze dok više implantata čini strukturu krućom i stabilnijom. Selekcija pričvrsnog sustava ovisi o željenom stupnju retencije, kvaliteti kosti, rezidualnom grebenu, interokluzalnom prostoru, paralelnosti implantata i higijeni. Implantati povezani u primarni blok s prečkom smanjuju mikro pomake i aksijalnu rotaciju a naprezanja se raspoređuju između implantata (90) te se stabilizacijom ostvaruje bolja osteointegracija. Prečka može ispraviti veće nagibe implantata, ali traži veći međučeljusni prostor. Nagib implantata i neprilagođene komponente pokrovne proteze mogu dovesti do većeg naprezanja na protezi i periimplantatnom tkivu prema analizi konačnih elemenata (91). Mezijalna inklinacija implantata povećava opterećenje na periimplantatno tkivo i na protetski vijak, dok distalna inklinacija implantata smanjuje stres na periimplatno tkivo u usporedbi s paralelnim implantatima (91). Okrugli dizajn prečke ima kompatibilniju biomehaničku funkciju s manjim naprezanjem u periimplantatnom tkivu (92). Hiperplazija kao biološka komplikacija javlja se kod prečki zbog malog prostora ispod konstrukcije i nemogućnosti održavanja adekvatne oralne higijene. Od tehničkih komplikacija dolazi do frakture proteze, frakture ili gubitka retencijskog pričvrstka. Kod tih komplikacija potrebno je popraviti ili podložiti pokrovnu protezu. Tijekom vremena veza između matrice i patrice popusti pa je potrebna zamjena matrice jer oslabi retencijska snaga pričvrstka. Plastična kapica ekvatora prije se istroši od plastične kapice lokatora, te kod ekvatora dolazi do gubitka retencije prije u odnosu na lokator (93). Pokrovna proteza s prečkama pokazuje manju potrebu za tehničkim korekcijama za razliku od ostalih pričvrstaka koji zahtijevaju periodične kontrole radi zamjene retencijskih komponenata koji se istroše. Jedan od uzroka neuspjeha pokrovne proteze na implantatima je okluzijsko preopterećenje jer implantati su ankilozirani, nemaju parodontalni ligament ni mehanoreceptore i ne mogu apsorbirati jake sile. Zbog toga je bitan stabilan dosjed proteze s redukcijom nagiba kvržica, uklanjanjem kontakata na neradnoj strani čeljusti pri laterotruziji (94), te bez drugih interferenci kako bi se izbjeglo preopterećenje implantata i nastanak

kliničkih komplikacija kao frakture proteze, frakture implantata ili gubitak kosti oko implantata. Važno je za osobe oboljele od tumora jezika i dna usne šupljine korektno planiranje, uklanjanje tumora i protetska rehabilitacija za uspostavljanje adekvatne funkcije i estetike orofacijalnog sustava. Postoji potreba randomiziranih kliničkih istraživanja faktora broja implantata i njihove lokacije, tipova povezivanja, dužine i promjera implantata, protokola opterećenja implantata i perioda praćenja za bolji klinički uspjeh splintiranih ili nesplintiranih sustava različitih veznih elemenata.

4. ZAKLJUČAK

Implantoprotetska terapija bezubog pacijenta oboljelog od karcinoma jezika i dna usne šupljine nakon resekcije tkiva zahvaćenog tumorom pridonosi uspostavi zadovoljavajuće mastikacije, okluzije, govora, gutanja i estetike stomatognatog sustava.

Ranim otkrivanjem malignoma nakon kirurške terapije nastaju manji defekti anatomskih struktura usne šupljine, a samim time veća stopa preživljenja bolesnika i uspješnija implantoprotetska rehabilitacija.

Prema konsenzusu minimalni standard za opskrbu donje bezube čeljusti je pokrovna proteza poduprta s dva implantata. S obzirom na tip pričvrstnog sustava koriste se ekvatori, lokatori i kugle. Savjet za opskrbu bezube mandibule kod osoba kod kojih je bila uključena radioterapija je pokrovna proteza na četiri implantata povezana prečkom. Kod uznapredovalog karcinoma jezika i dna usne šupljine osim kirurškog uklanjanja karcinoma i disekcije limfnih čvorova vrata potrebna je i kirurška rekonstrukcija defekta slobodnim tkivnim režnjevima. Posljedično dolazi do velikih anatomskih promjena struktura kao što je smanjenje pomičnosti jezika, smanjenje dubine vestibulima, promjene alveolarnog grebena, prisustva pomičnih tkivnih struktura. Sve navedeno onemogućava retenciju i stabilizaciju potpune proteze. Tako je jedino rješenje nakon kirurške terapije za pacijente oboljele od karcinoma jezika i dna usne šupljine s bezubom donjom čeljusti opskrba pokrovnim protezama nošenih implantatima kako bi se uspostavio sklad orofacijalnog sustava.

5. LITERATURA

1. Chen JK, Katz RV, Krutchkoff DJ. Intraoral squamous cell carcinoma. Epidemiologic patterns in Connecticut from 1935 to 1985. *Cancer*. 1990 Sep 15;66(6):1288–96.
2. Llewellyn CD, Johnson NW, Warnakulasuriya KA. Risk factors for squamous cell carcinoma of the oral cavity in young people--a comprehensive literature review. *Oral Oncol*. 2001 Jul;37(5):401–18.
3. Ghantous Y, Abu Elnaaj I. Global incidence and risk factors of oral cancer. *Harefuah*. 2017 Oct;156(10):645–9.
4. Chinn SB, Myers JN. Oral Cavity Carcinoma: Current Management, Controversies, and Future Directions. *J Clin Oncol Off J Am Soc Clin Oncol*. 2015 Oct 10;33(29):3269–76.
5. Scully C, Porter S. Oral cancer. *BMJ*. 2000 Jul 8;321(7253):97–100.
6. Greenberg D, Glick M. *Burket's oral medicine*. 10th ed. Hamilton (ON): Decker BC; 2003.
7. Smith EM, Hoffman HT, Summersgill KS, Kirchner HL, Turek LP, Haugen TH. Human papillomavirus and risk of oral cancer. *Laryngoscope*. 1998 Jul;108(7):1098–103.
8. Schwartz SM, Daling JR, Doody DR, Wipf GC, Carter JJ, Madeleine MM, et al. Oral cancer risk in relation to sexual history and evidence of human papillomavirus infection. *J Natl Cancer Inst*. 1998 Nov 4;90(21):1626–36.
9. Kademani D. Oral cancer. *Mayo Clin Proc*. 2007 Jul;82(7):878–87.
10. Argiris A, Karamouzis MV, Raben D, Ferris RL. Head and neck cancer. *Lancet*. 2008 May 17;371(9625):1695–709.
11. Berislavić L et al. *Karcinom-usne-šupljine.pdf* [Internet]. [cited 2019 May 15]. Available from: <http://sonda.sfzg.hr/wp-content/uploads/2015/04/Berislavi%C4%87-L.-et-al.-%E2%80%93Karcinom-usne-%C5%A1upljine.pdf>
12. Brandizzi D, Gandolfo MC, Velazco ML, Cabrini RL, Lanfranchi HE. Clinical features and evolution of oral cancer: A study of 274 cases in Buenos Aires, Argentina. *Med Oral Patol Oral Cirurgia Bucal*. 2008 Sep;13(9):E544-8.
13. Mashberg A, Samit A. Early diagnosis of asymptomatic oral and oropharyngeal squamous cancers. *CA Cancer J Clin*. 1995 Dec;45(6):328–51.
14. Edge SB, Compton CC. The American Joint Committee on Cancer: the 7th edition of the AJCC cancer staging manual and the future of TNM. *Ann Surg Oncol*. 2010 Jun;17(6):1471–4.
15. Woolgar JA, Scott J, Vaughan ED, Brown JS, West CR, Rogers S. Survival, metastasis and recurrence of oral cancer in relation to pathological features. *Ann R Coll Surg Engl*. 1995 Sep;77(5):325–31.

16. Chan KKW, Glenny AM, Weldon JC, Furness S, Worthington HV, Wakeford H. Interventions for the treatment of oral and oropharyngeal cancers: targeted therapy and immunotherapy. *Cochrane Database Syst Rev.* 2015 Dec 1;(12):CD010341.
17. Kessler P, Grabenbauer G, Leher A, Bloch-Birkholz A, Vairaktaris E, Neukam FW. Neoadjuvant and adjuvant therapy in patients with oral squamous cell carcinoma Long-term survival in a prospective, non-randomized study. *Br J Oral Maxillofac Surg.* 2008 Jan;46(1):1–5.
18. Šoša T, Sutlić Ž, Stanec Z, Tonković I, et al. *Kirurgija.* Zagreb: Naklada Ljevak; 2007.
19. Lukšić I. Prognostički čimbenici N stadija TNM klasifikacije karcinoma glave i vrata (magistarski rad). Sveučilište u Zagrebu, Prirodoslovno- matematički fakultet; 2003.
20. Montero PH, Patel SG. Cancer of the oral cavity. *Surg Oncol Clin N Am.* 2015 Jul;24(3):491–508.
21. Byers RM, El-Naggar AK, Lee YY, Rao B, Fornage B, Terry NH, et al. Can we detect or predict the presence of occult nodal metastases in patients with squamous carcinoma of the oral tongue? *Head Neck.* 1998 Mar;20(2):138–44.
22. Virag M. Disekcija vrata: logika i klasifikacija. *Medicinar.* 1999;Vol. 40:45–9.
23. Flint PW, Haughey BH, Lund VJ, Niparko JK, Robbins KT, Thomas JR, et al. *Cummings Otolaryngology: Head and Neck Surgery.* Sixth ed. 2015.
24. Lavaf A, Genden EM, Cesaretti JA, Packer S, Kao J. Adjuvant radiotherapy improves overall survival for patients with lymph node-positive head and neck squamous cell carcinoma. *Cancer.* 2008 Feb;112(3):535–43.
25. Ariyoshi Y, Shimahara M, Omura K, Yamamoto E, Mizuki H, Chiba H, et al. Epidemiological study of malignant tumors in the oral and maxillofacial region: survey of member institutions of the Japanese Society of Oral and Maxillofacial Surgeons, 2002. *Int J Clin Oncol.* 2008 Jun;13(3):220–8.
26. Oliver AJ, Helfrick JF, Gard D. Primary oral squamous cell carcinoma: A review of 92 cases. *J Oral Maxillofac Surg.* 1996 Aug;54(8):949–54.
27. Lam L, Samman N. Speech and swallowing following tongue cancer surgery and free flap reconstruction--a systematic review. *Oral Oncol.* 2013 Jun;49(6):507–24.
28. Kimata Y, Sakuraba M, Hishinuma S, Ebihara S, Hayashi R, Asakage T, et al. Analysis of the relations between the shape of the reconstructed tongue and postoperative functions after subtotal or total glossectomy. *Laryngoscope.* 2003 May;113(5):905–9.

29. Yanai C, Kikutani T, Adachi M, Thoren H, Suzuki M, Iizuka T. Functional outcome after total and subtotal glossectomy with free flap reconstruction. *Head Neck*. 2008 Jul;30(7):909–18.
30. Tsue TT, McCulloch TM, Girod DA, Couper DJ, Weymuller EA, Glenn MG. Predictors of carcinomatous invasion of the mandible. *Head Neck*. 1994 Apr;16(2):116–26.
31. Yanagisawa K, Friedman CD, Vining EM, Abrahams JJ. DentaScan imaging of the mandible and maxilla. *Head Neck*. 1993 Feb;15(1):1–7.
32. Barttelbort SW, Bahn SL, Ariyan SA. Rim mandibulectomy for cancer of the oral cavity. *Am J Surg*. 1987 Oct;154(4):423–8.
33. Shah JP, Gil Z. Current concepts in management of oral cancer--surgery. *Oral Oncol*. 2009 May;45(4–5):394–401.
34. Hidalgo DA. Fibula free flap mandibular reconstruction. *Clin Plast Surg*. 1994 Jan;21(1):25–35.
35. Boyd J, Mulholland R, Davidson J, Gullane P, Rotstein L, Brown D, et al. The Free Flap and Plate in Oromandibular Reconstruction. *Plast Reconstr Surg*. 1995 May;95(6):1018–28.
36. Head C, Alam D, Sercarz JA, Lee JT, Rawnsley JD, Berke GS, et al. Microvascular flap reconstruction of the mandible: a comparison of bone grafts and bridging plates for restoration of mandibular continuity. *Otolaryngol Head Neck Surg*. 2003 Jul;129(1):48–54.
37. Takushima A, Harii K, Asato H, Nakatsuka T, Kimata Y. Mandibular reconstruction using microvascular free flaps: a statistical analysis of 178 cases. *Plast Reconstr Surg*. 2001 Nov;108(6):1555–63.
38. Huang J, Barbera L, Brouwers M, Browman G, Mackillop WJ. Does delay in starting treatment affect the outcomes of radiotherapy? A systematic review. *J Clin Oncol*. 2003 Feb;21(3):555–63.
39. Kasumović M. Evaluacija uspješnosti rekonstrukcije usne šupljine podlaktičnim i perforatorskim režnjem (disertacija). Sveučilište u Zagreb, Medicinski fakultet; 2016.
40. Ang KK, Brock WA. Radiotherapy for head and neck neoplasms. *Curr Opin Oncol*. 1993 May;5(3):502–7.
41. Maluf FC, Sherman E, Pfister DG. Chemotherapy and Chemoprevention in Head and Neck Cancer. In: Shah JP, ed. *Atlas of clinical oncology. Cancer of the Head and Neck*. Hamilton: BC Decker Inc; 2001, 444-66.

42. Schepers RH, Slagter AP, Kaanders JH, van den Hoogen FJA, Merkx MA. Effect of postoperative radiotherapy on the functional result of implants placed during ablative surgery for oral cancer. *Int J Oral Maxillofac Surg.* 2006 Sep;35(9):803–8.
43. Oechslin CK, Zimmermann AP, Grätz KW, Sailer HF. Histologic evidence of osseointegration in the irradiated and reconstructed mandible: a case report. *Int J Oral Maxillofac Implants.* 1999 Feb;14(1):113–7.
44. Ali A, Patton DW, el-Sharkawi AM, Davies J. Implant rehabilitation of irradiated jaws: a preliminary report. *Int J Oral Maxillofac Implants.* 1997 Aug;12(4):523–6.
45. Niimi A, Ueda M, Keller EE, Worthington P. Experience with osseointegrated implants placed in irradiated tissues in Japan and the United States. *Int J Oral Maxillofac Implants.* 1998 Jun;13(3):407–11.
46. Šimunović-Šoškić M, Juretić M, Kovač Z, Cerović R, Uhač I, Antonić R, et al. Implant Prosthetic Rehabilitation of the Patients with Mandibular Resection Following Oral Malignoma Surgery. *Coll Antropol.* 2012 Mar;36(1):301–5.
47. Visch LL, van Waas MJ, Schmitz PIM, Levendag PC. A clinical evaluation of implants in irradiated oral cancer patients. *J Dent Res.* 2002 Dec;81(12):856–9.
48. Buchbinder D, Urken ML, Vickery C, Weinberg H, Sheiner A, Biller H. Functional mandibular reconstruction of patients with oral cancer. *Oral Surg Oral Med Oral Pathol.* 1989 Oct;68(4 Pt 2):499–503; discussion 503-504.
49. Marker P, Siemssen SJ, Bastholt L. Osseointegrated implants for prosthetic rehabilitation after treatment of cancer of the oral cavity. *Acta Oncol.* 1997;36(1):37–40.
50. Batenburg RH, Meijer HJ, Raghoobar GM, Vissink A. Treatment concept for mandibular overdentures supported by endosseous implants: a literature review. *Int J Oral Maxillofac Implants.* 1998 Aug;13(4):539–45.
51. Kovács AF. The fate of osseointegrated implants in patients following oral cancer surgery and mandibular reconstruction. *Head Neck.* 2000 Mar;22(2):111–9.
52. Yerit KC, Posch M, Seemann M, Hainich S, Dörtbudak O, Turhani D, et al. Implant survival in mandibles of irradiated oral cancer patients. *Clin Oral Implants Res.* 2006 Jun;17(3):337–44.
53. Schoen PJ, Reintsema H, Raghoobar GM, Vissink A, Roodenburg JLN. The use of implant retained mandibular prostheses in the oral rehabilitation of head and neck cancer patients. A review and rationale for treatment planning. *Oral Oncol.* 2004 Oct;40(9):862–71.

54. Fierz J, Hallermann W, Mericske-Stern R. Patients with oral tumors. Part 1: Prosthetic rehabilitation following tumor resection. *Schweiz Monatsschr Zahnmed.* 2013;123(2):91–105.
55. Schoen PJ, Reintsema H, Bouma J, Roodenburg JLN, Vissink A, Raghoobar GM. Quality of life related to oral function in edentulous head and neck cancer patients posttreatment. *Int J Prosthodont.* 2007 Sep-Oct;20(5):469–77.
56. Keller EE, Tolman DE, Zuck SL, Eckert SE. Mandibular endosseous implants and autogenous bone grafting in irradiated tissue: a 10-year retrospective study. *Int J Oral Maxillofac Implants.* 1997 Dec;12(6):800–13.
57. Urken ML, Buchbinder D, Costantino PD, Sinha U, Okay D, Lawson W, et al. Oromandibular reconstruction using microvascular composite flaps: report of 210 cases. *Arch Otolaryngol Head Neck Surg.* 1998 Jan;124(1):46–55.
58. Taylor TD, Worthington P. Osseointegrated implant rehabilitation of the previously irradiated mandible: results of a limited trial at 3 to 7 years. *J Prosthet Dent.* 1993 Jan;69(1):60–9.
59. Marx RE, Morales MJ. The use of implants in the reconstruction of oral cancer patients. *Dent Clin North Am.* 1998 Jan;42(1):177–202.
60. Heckmann SM, Schrott A, Graef F, Wichmann MG, Weber HP. Mandibular two-implant telescopic overdentures. *Clin Oral Implants Res.* 2004 Oct;15(5):560–9.
61. Spiekermann DDH. *Implantology.* 1st Ed. Stuttgart; New York: Thieme; 1995.
62. Feine JS, Carlsson GE, Awad MA, Chegade A, Duncan WJ, Gizani S, et al. The McGill consensus statement on overdentures. Mandibular two-implant overdentures as first choice standard of care for edentulous patients. *Gerodontology.* 2002 Jul;19(1):3–4.
63. Zitzmann NU, Marinello CP. A review of clinical and technical considerations for fixed and removable implant prostheses in the edentulous mandible. *Int J Prosthodont.* 2002 Feb;15(1):65–72.
64. Lončar B. Konfekcijski pričvrtni sustavi pokrovnih proteza nošenih implantatima (poslijediplomski specijalistički rad). Sveučilište u Zagrebu, Stomatološki fakultet; 2015.
65. Kleis WK, Kämmerer PW, Hartmann S, Al-Nawas B, Wagner W. A comparison of three different attachment systems for mandibular two-implant overdentures: one-year report. *Clin Implant Dent Relat Res.* 2010 Sep;12(3):209–18.
66. Zinsli B, Sägesser T, Mericske E, Mericske-Stern R. Clinical evaluation of small-diameter ITI implants: a prospective study. *Int J Oral Maxillofac Implants.* 2004 Feb;19(1):92–9.

67. Trakas T, Michalakis K, Kang K, Hirayama H. Attachment systems for implant retained overdentures: a literature review. *Implant Dent.* 2006 Mar;15(1):24–34.
68. Marcello-Machado RM, Faot F, Schuster AJ, Bielemann AM, Chagas Júnior OL, Del Bel Cury AA. One-year clinical outcomes of locking taper Equator attachments retaining mandibular overdentures to narrow diameter implants. *Clin Implant Dent Relat Res.* 2018 Aug;20(4):483–92.
69. Epstein DD, Epstein PL, Cohen BI, Pagnillo MK. Comparison of the retentive properties of six prefabricated post overdenture attachment systems. *J Prosthet Dent.* 1999 Nov;82(5):579–84.
70. Feine JS, Carlsson GE, Awad MA, Chehade A, Duncan WJ, Gizani S, et al. The McGill Consensus Statement on Overdentures. Montreal, Quebec, Canada. May 24-25, 2002. *Int J Prosthodont.* 2002 Aug;15(4):413–4.
71. Naert I, Alsaadi G, Quirynen M. Prosthetic aspects and patient satisfaction with two-implant-retained mandibular overdentures: a 10-year randomized clinical study. *Int J Prosthodont.* 2004 Aug;17(4):401–10.
72. Maeda Y, Miura J, Taki I, Sogo M. Biomechanical analysis on platform switching: is there any biomechanical rationale? *Clin Oral Implants Res.* 2007 Oct;18(5):581–4.
73. Chung KH, Chung CY, Cagna DR, Cronin RJ. Retention characteristics of attachment systems for implant overdentures. *J Prosthodont.* 2004 Dec;13(4):221–6.
74. Misch CE. *Dental Implant Prosthetics.* 2nd Ed. St Louis: Elsevier Mosby; 2015.
75. Leão RS, Moraes SLD, Vasconcelos BCE, Lemos CA, Pellizzer EP. Splinted and unsplinted overdenture attachment systems: A systematic review and meta-analysis. *J Oral Rehabil.* 2018 Aug;45(8):647–56.
76. Viswambaran M, Arora V, Gupta SH, Dhiman RK, Thiruvalluvan N. A clinico radiographic study of immediate loading implants in rehabilitation of mandibular ridges. *Med J Armed Forces India.* 2015 Dec;71(Suppl 2):S346-354.
77. Krennmair G, Sütö D, Seemann R, Piehslinger E. Removable four implant-supported mandibular overdentures rigidly retained with telescopic crowns or milled bars: a 3-year prospective study. *Clin Oral Implants Res.* 2012 Apr;23(4):481–8.
78. Krennmair G, Fürhauser R, Weinländer M, Piehslinger E. Maxillary interim overdentures retained by splinted or unsplinted provisional implants. *Int J Prosthodont.* 2005 Jun;18(3):195–200.

79. Pjetursson BE, Asgeirsson AG, Zwahlen M, Sailer I. Improvements in implant dentistry over the last decade: comparison of survival and complication rates in older and newer publications. *Int J Oral Maxillofac Implants*. 2014;29 Suppl:308–24.
80. Ch'ng S, Skoracki RJ, Selber JC, Yu P, Martin JW, Hofstede TM, et al. Osseointegrated implant-based dental rehabilitation in head and neck reconstruction patients. *Head Neck*. 2016 Apr;38 Suppl 1:E321-327.
81. Emami E, Heydecke G, Rompré PH, de Grandmont P, Feine JS. Impact of implant support for mandibular dentures on satisfaction, oral and general health-related quality of life: a meta-analysis of randomized-controlled trials. *Clin Oral Implants Res*. 2009 Jun;20(6):533–44.
82. Korfage A, Schoen PJ, Raghoobar GM, Roodenburg JLN, Vissink A, Reintsema H. Benefits of dental implants installed during ablative tumour surgery in oral cancer patients: a prospective 5-year clinical trial. *Clin Oral Implants Res*. 2010 Sep;21(9):971–9.
83. Hessling SA, Wehrhan F, Schmitt CM, Weber M, Schlittenbauer T, Scheer M. Implant-based rehabilitation in oncology patients can be performed with high long-term success. *J Oral Maxillofac Surg*. 2015 May;73(5):889–96.
84. Nickenig H-J, Wichmann M, Andreas SK, Eitner S. Oral health-related quality of life in partially edentulous patients: Assessments before and after implant therapy. *J Cranio-Maxillofac Surg*. 2008 Dec;36(8):477–80.
85. Marunick MT, Roumanas ED. Functional criteria for mandibular implant placement post resection and reconstruction for cancer. *J Prosthet Dent*. 1999 Jul;82(1):107–13.
86. Schoen PJ, Raghoobar GM, Bouma J, Reintsema H, Burlage FR, Roodenburg JLN, et al. Prosthodontic rehabilitation of oral function in head-neck cancer patients with dental implants placed simultaneously during ablative tumour surgery: an assessment of treatment outcomes and quality of life. *Int J Oral Maxillofac Surg*. 2008 Jan;37(1):8–16.
87. Weischer T, Schettler D, Mohr C. Concept of surgical and implant-supported prostheses in the rehabilitation of patients with oral cancer. *Int J Oral Maxillofac Implants*. 1996 Dec;11(6):775–81.
88. Granström G. Osseointegration in irradiated cancer patients: an analysis with respect to implant failures. *J Oral Maxillofac Surg*. 2005 May;63(5):579–85.
89. Guru K, Manoor UK, Supe SS. A comprehensive review of head and neck cancer rehabilitation: physical therapy perspectives. *Indian J Palliat Care*. 2012 May;18(2):87–97.

90. Hussein MO. Stress-strain distribution at bone-implant interface of two splinted overdenture systems using 3D finite element analysis. *J Adv Prosthodont.* 2013 Aug;5(3):333–40.
91. Caetano CR, Mesquita MF, Consani RLX, Correr-Sobrinho L, Dos Santos MBF. Overdenture retaining bar stress distribution: a finite-element analysis. *Acta Odontol Scand.* 2015 May;73(4):274–9.
92. Nogueira MCF, Bacchi A, Mesquita M, dos Santos MLX, Consani R. Influence of Cross-Section Design and Vertical Misfit on Stress Distribution in Overdenture Retaining System: 3-Dimensional Finite Element Analysis. *Implant Dent.* 2018 Jun;27(4):445-51.
93. Mínguez-Tomás N, Alonso-Pérez-Barquero J, Fernández-Estevan L, Vicente-Escuder Á, Selva-Otaolaurruchi EJ. In vitro retention capacity of two overdenture attachment systems: Locator® and Equator®. *J Clin Exp Dent.* 2018 Jul;10(7):e681–6.
94. Chen YY, Kuan CL, Wang YB. Implant occlusion: biomechanical considerations for implant-supported prostheses. *J Dent Sci.* 2008 Jun;3:65–74.

6. ŽIVOTOPIS

Anka Ćorić rođena je 29.01.1976. godine u Donaueschingenu. Završila Stomatološki fakultet Sveučilišta u Zagrebu 2001. godine. Radi u Domu zdravlja Mostar. Specijalizaciju iz Stomatološke protetike započinje 2016. godine na Zavodu za stomatološku protetiku KBC Rebro. U akademskoj godini 2016./2017. upisuje Poslijediplomski specijalistički studij Dentalna implantologija na Stomatološkom fakultetu Sveučilišta u Zagrebu.